

**T.C.
HACETTEPE ÜNİVERSİTESİ
SAĞLIK BİLİMLERİ ENSTİTÜSÜ**

**DENEYSEL HAYVAN MODELİNDE EKSTEMİTELERDE
TERLEME TEDAVİLERİNİN MİKROSKOBİK OLARAK
DEĞERLENDİRİLMESİ**

Turab İSMAYILOV

**Anatomi Programı
DOKTORA TEZİ**

ANKARA

2020

**T.C.
HACETTEPE ÜNİVERSİTESİ
SAĞLIK BİLİMLERİ ENSTİTÜSÜ**

**DENEYSEL HAYVAN MODELİNDE EKSTEMİTELERDE
TERLEME TEDAVİLERİNİN MİKROSKOPİK OLARAK
DEĞERLENDİRİLMESİ**

Turab İSMAYILOV

**Anatomi Programı
DOKTORA TEZİ**

TEZ DANIŞMANI

Prof. Dr. Mehmet Deniz DEMİRYÜREK

ANKARA

2020

ONAY SAYFASI**HACETTEPE ÜNİVERSİTESİ
SAĞLIK BİLİMLERİ ENSTİTÜSÜ**

DENEYSEL HAYVAN MODELİNDE EKSTREMİTELERDE TERLEME TEDAVİLERİNİN
MİKROSKOBİK OLARAK DEĞERLENDİRİLMESİ

Adı ve Soyadı: Turab ISMAYILOV

Danışman: Prof. Dr. Deniz DEMİRYÜREK

Bu tez çalışması 06 Aralık, 2019 tarihinde jürimiz tarafından "Anatomi Doktora Programı" nda doktora tezi olarak kabul edilmiştir.

Jüri Başkanı:


Prof. Dr. İbrahim TEKDEMİR

A.Ü.Tıp Fakültesi A.B.D Öğretim Üyesi

Üye:


Prof. Dr. Hakan Hamdi ÇELİK

H.Ü.Tıp Fakültesi A.B.D Öğretim Üyesi

Üye:


Prof. Dr. Mustafa ALDUR

H.Ü.Tıp Fakültesi A.B.D Öğretim Üyesi

Üye:


Prof. Dr. Selçuk SÜRÜCÜ

Koç Ü.Tıp Fakültesi A.B.D Öğretim Üyesi

Üye:


Doç. Dr. Ceren Günenç BEŞER

H.Ü.Tıp Fakültesi A.B.D Öğretim Üyesi

Bu tez, Hacettepe Üniversitesi Lisansüstü Eğitim-Öğretim ve Sınav Yönetmeliğinin ilgili maddeleri uyarınca yukarıdaki jüri tarafından uygun bulunmuştur.

02 Ocak 2020


Prof. Dr. Diclehan DRHAN
Enstitü Müdürü


YAYIMLAMA VE FİKRİ MÜLKİYET HAKLARI BEYANI

Enstitü tarafından onaylanan lisansüstü tezimin/raporumun tamamını veya herhangi bir kısmını, basılı (kağıt) ve elektronik formatta arşivleme ve aşağıda verilen koşullarla kullanıma açma iznini Hacettepe Üniversitesine verdiğimi bildiririm. Bu izinle Üniversiteye verilen kullanım hakları dışındaki tüm fikri mülkiyet haklarım bende kalacak, tezimin tamamının ya da bir bölümünün gelecekteki çalışmalarda (makale, kitap, lisans ve patent vb.) kullanım hakları bana ait olacaktır.

Tezin kendi orijinal çalışmam olduğunu, başkalarının haklarını ihlal etmediğimi ve tezimin tek yetkili sahibi olduğumu beyan ve taahhüt ederim. Tezimde yer alan telif hakkı bulunan ve sahiplerinden yazılı izin alınarak kullanılması zorunlu metinlerin yazılı izin alınarak kullandığımı ve istenildiğinde suretlerini Üniversiteye teslim etmeyi taahhüt ederim.

Yükseköğretim Kurulu tarafından yayınlanan **“Lisansüstü Tezlerin Elektronik Ortamda Toplanması, Düzenlenmesi ve Erişime Açılmasına İlişkin Yönerge”** kapsamında tezim aşağıda belirtilen koşullar haricince YÖK Ulusal Tez Merkezi / H.Ü. Kütüphaneleri Açık Erişim Sisteminde erişime açılır.

- o Enstitü / Fakülte yönetim kurulu kararı ile tezimin erişime açılması mezuniyet tarihimden itibaren 2 yıl ertelenmiştir. ⁽¹⁾
- o Enstitü / Fakülte yönetim kurulunun gerekçeli kararı ile tezimin erişime açılması mezuniyet tarihimden itibaren .. ay ertelenmiştir. ⁽²⁾
- o Tezimle ilgili gizlilik kararı verilmiştir


Turab İSMAYILOV


1 “Lisansüstü Tezlerin Elektronik Ortamda Toplanması, Düzenlenmesi ve Erişime Açılmasına İlişkin Yönerge”

- (1) Madde 6. 1. Lisansüstü teze ilgili patent başvurusu yapılması veya patent alma sürecinin devam etmesi durumunda, tez danışmanının önerisi ve enstitü anabilim dalının uygun görüşü üzerine enstitü veya fakülte yönetim kurulu iki yıl süre ile tezin erişime açılmasının ertelenmesine karar verebilir.
- (2) Madde 6. 2. Yeni teknik, materyal ve metotların kullanıldığı, henüz makaleye dönüşmemiş veya patent gibi yöntemlerle korunmamış ve internetten paylaşılması durumunda 3. şahıslara veya kurumlara haksız kazanç imkanı oluşturabilecek bilgi ve bulguları içeren tezler hakkında tez danışmanının önerisi ve enstitü anabilim dalının uygun görüşü üzerine enstitü veya fakülte yönetim kurulunun gerekçeli kararı ile altı ayı aşmamak üzere tezin erişime açılması engellenebilir.
- (3) Madde 7. 1. Ulusal çıkarları veya güvenliği ilgilendiren, emniyet, istihbarat, savunma ve güvenlik, sağlık vb. konulara ilişkin lisansüstü tezlerle ilgili gizlilik kararı, tezin yapıldığı kurum tarafından verilir *. Kurum ve kuruluşlarla yapılan işbirliği protokolü çerçevesinde hazırlanan lisansüstü tezlere ilişkin gizlilik kararı ise, ilgili kurum ve kuruluşun önerisi ile enstitü veya fakültenin uygun görüşü üzerine üniversite yönetim kurulu tarafından verilir. Gizlilik kararı verilen tezler Yükseköğretim Kuruluna bildirilir. Madde 7.2. Gizlilik kararı verilen tezler gizlilik süresince enstitü veya fakülte tarafından gizlilik kuralları çerçevesinde muhafaza edilir, gizlilik kararının kaldırılması halinde Tez Otomasyon Sistemine yüklenir

* Tez danışmanının önerisi ve enstitü anabilim dalının uygun görüşü üzerine enstitü veya fakülte yönetim kurulu tarafından karar verilir.

ETİK BEYAN

Bu çalışmadaki bütün bilgi ve belgeleri akademik kurallar çerçevesinde elde ettiğimi, görsel, işitsel ve yazılı tüm bilgi ve sonuçları bilimsel ahlak kurallarına uygun olarak sunduğumu, kullandığım verilerde herhangi bir tahrifat yapmadığımı, yararlandığım kaynaklara bilimsel normlara uygun olarak atıfta bulunduğumu, tezimin kaynak gösterilen durumlar dışında özgün olduğunu, Prof. Dr. Mehmet Deniz DEMİRYÜREK danışmanlığında tarafımdan üretildiğini ve Hacettepe Üniversitesi Sağlık Bilimleri Enstitüsü Tez Yazım Yönergesine göre yazıldığımı beyan ederim.



Turab İSMAYILOV

TEŞEKKÜR

Doktora eğitimim süresinde emeği geçen, bana her konuda yardımlarını tereddüt etmeden sunan Hacettepe Üniversitesi Tıp Fakültesi Anatomi Anabilim Dalında görevli tüm hocalarıma, gerek bölümdeki çalışmalarında gerekse tez çalışmalarında her daim yanımda olan ve her konuda bana yol göstererek hiçbir zaman desteğini esirgemeyen danışman hocam Prof. Dr. Mehmet Deniz DEMİRYÜREK ve Prof. Dr. Selçuk SÜRÜCÜ'ye en içten teşekkürlerimi sunarım.

Tüm eğitim ve meslek hayatımda yanımda olan, desteğini hiçbir zaman esirgemeyen, sonsuz sabır, fedakarlık ve sevgi gösteren anneme ve kardeşime, tez hazırlama sürecimde hep yanımda olan, her konuda yanımda olduğunu gösteren sevgili eşim Kenyul SALAEVA'a ve asistanlık eğitimim sırasında beraber çalıştığım, her ihtiyacım olduğunda yanımda olan tüm araştırma görevlisi arkadaşlarıma şükranlarımı sunarım.

ÖZET

İsmayılov, T. Deneysel Hayvan Modelinde Terleme Tedavilerinin Mikroskopik Olarak Değerlendirilmesi. Hacettepe Üniversitesi Sağlık Bilimleri Enstitüsü Anatomi Programı Doktora Tezi, Ankara, 2020. Bu çalışmada, deneysel hayvan modelinde LASER ve ultrasonik enerji kaynağı ile karşılaştırılmalı olarak uygulandı. LASER'in farklı dalga ve enerji boyutunda karşılaştırılması yapıldı. Bütün sonuçlar elektron mikroskopla incelendi. İnceleme sonuçlarında oluşan yüksek doku hasarı nedeniyle, deneyimize plastik rekonstruktif cerrahin sık kullanılan odaklı ultrasonografi cihazını (ultrasonik ses dalgası ile ablasyon) dahil ettik. Çalışmada cihazının farklı deri katmanlarında etkili olan 3 başlığı kullanıldı. Her deney hayvanında el ve ayak bölgelerine uygulamalardan sonra kontrol biopsiler alındı. Bu biopsiler histolojik olarak incelendi. İnceleme sonucunda 3,0 mm ve 4,5 mm lik odaklı ultrasonografi başlıkları kullanılan mikroskopik incelemede ter bezlerinin sayısının ciddi şekilde azaldığı ve ayrıca 4,5 mm lik başlık kullanılan incelemede derin dermis tabakasında lenfosit infiltrasyonu ve fibroblast birikimi saptandı. Sonuç olarak bu deneyde 3,0 mm ve 4,5 mm başlık kullanılan uygulamalar sonrası alınan örneklerin mikroskopik incelemelerinde, kullanılan başlıkların daha hedefe yönelik olduğu ve daha az doku hasarı oluşturduğunu söyleyebiliriz.

Anahtar Kelimeler: LASER, ultrasonik enerji, terleme tedavisi, odaklı ultrason, hiperhidrozis

ABSTRACT

İsmayilov.T. Microscopic Evaluation of The Treatment of Sweating Therapies In Experimental Animal Model. Hacettepe University, Graduate School of Health Sciences, Ph.D. Thesis in Anatomy, Ankara, 2020. In this study, in experimental animal model LASER and ultrasonic energy source was compared. Comparison of LASER in different wave and energy dimensions was also performed. All the results were analyzed with electron microscopy. Because of the high tissue damage in the examination results, we included the plastic reconstructive surgeon's frequently used high focus ultrasonography device (ultrasonic sound wave ablation) in our experiment. In this study, three different skin layer efficient high focus ultrasonography device were used. Control biopsies were taken after the application of each experimental animal to the hands and feet. These biopsies were histologically examined. As a result of the study, the number of sweat glands decreased significantly in the microscopically used 3 and 4.5 mm high focus ultrasonography headings, and the total accumulation of lymphocyte infiltration and fibroblast in the deep dermis layer was also observed in the 4.5 mm title. As a result, in the microscopic examination of samples taken after applications of 3.0 mm and 4.5 mm titles in this experiment, we can say that the headings used are more targeted and less tissue damage.

Keyword: LASER, focus ultrasonography device, sweat glands

İÇİNDEKİLER

ONAY SAYFASI	iii
YAYIMLAMA VE FİKRİ MÜLKİYET HAKLARI BEYANI	iv
ETİK BEYAN	v
TEŞEKKÜR	vi
ÖZET	vii
ABSTRACT	viii
İÇİNDEKİLER	ix
ŞEKİLLER	xi
1. GİRİŞ	1
2. GENEL BİLGİLER	2
2.1. Anatomi	2
2.1.1. El anatomisi	2
2.1.2. Kutanöz vasküler beslenme	2
2.1.3. Kütanoz inervasyon	5
2.1.4. Palmar fasyal kompleks	5
2.1.5. Boyuna bağ sistemi	5
2.1.6. Trasvers bağ sistemi	6
2.1.7. Notatuar ligament	6
2.1.8. Aponeurosis palmarisin transvers lifleri	6
2.1.9. Ligamentum metacarpale transversum	6
2.1.10. Dikey bağ sistemi	7
2.1.11. Dijital fasyal kompleks	7
2.1.12. El fasyasının fonksiyonları	7
2.1.13. Önkol ve parmaklar arasındaki geçişteki yapılar	8

2.1.14. Yüklerin iletimi	8
2.1.15. Destek sistemi	8
2.2. Hipodermis (Yüzeyel Fasya)	12
2.3. Bezler	13
2.3.1. Ter Bezleri	14
2.3.2. Patofizyoloji	15
3. GEREÇ VE YÖNTEM	16
3.1. Çalışma Grubu	16
3.2. Fokuslu Ultrasonografi	20
4. BULGULAR	23
4.1. Histopatolojik Sonuçlar	23
5. TARTIŞMA	29
6. SONUÇ VE ÖNERİLER	32
7. KAYNAKLAR	33
8. EKLER	

Ek-1: Tez Çalışması ile İlgili Etik Kurul İzinleri

Ek-2: Tez Çalışması Orijinallik Raporu

Ek-3: Dijital Makbuz

9. ÖZGEÇMİŞ

ŞEKİLLER

Şekil	Sayfa
2.1. Elin vasküler anatomisi (volardan derin şematik görüntü)	3
2.2. Elin vasküler anatomisi (volardan yüzeysel şematik görüntü)	4
2.3. Elin vasküler anatomisi (dorsalden derin şematik görüntü)	4
2.4. Elin inervasyonu	5
2.5. Elin destek yapıları	9
2.6. Cilt ve onun yapıları	10
2.7. Cilt derin yapıları	11
2.8. Ciltte tez bezlerinin yerleşimi	13
3.1. Deneyimizdeki cihazın uygulaması (1.5 mmlik başlıkla uygulama)	18
3.2. LASER cihazı	20
3.4. Fokuslu ultrasonografi	21
3.5. 2008 senesinde Laubach ev arkadaşlarının mikrodolaşım üzerinde hassas bir şekilde ayarlanmış lokalize ısıtma sonucunda fokuslu ultrasonografinin LASER ve radyofrekans a göre çok daha derin seviyeleri tedavi edici özelliğinin olduğu ve cilt yüzeyine her hangi bir yan etkisi olmadığı saptanmıştır	21
3.6. 2007 senesinde White ve arkadaşlarının yaptığı çalışma sonucunda fokuslu ultrasonografi tedavisinin koagülatif sıcaklıklara tutarlı bir şekilde ulaştığı kolajeni denature ettiği ve neokolajenezi uyardığı saptanmıştır	22
3.7. 2007 senesinde Gliklik ve arkadaşlarının yaptığı çalışma sonucunda cihazın hassasiyetle ayarlanmış bir derinlik ve sıcaklıkta ısıttığı, koagülasyon noktaları arasında düzenli aralıklarla bırakılmış boşluklar yarattığı ve tekrarlanabilir olduğu görülmüştür	22
3.8. Fokuslu ultrasonografi diğer cihazlarla karşılaştırma	22
4.1. LASER kontrol LASER	23
4.2. Fokuslu ultrasonografi kontrol	24

4.3. Fokuslu ultrasonografi 1.5 mmlik başlıkla yapılan uygulama	25
4.4. Fokuslu ultrasonografi 3.0 mmlik başlıkla yapılan uygulama	26
4.5. Fokuslu ultrasonografi 4.5 mmlik başlıkla yapılan uygulama	27



1. GİRİŞ

Hiperhidroz aşırı terleme olarak tanımlanır. Hastalık iki taraflı ekrin ter bezlerinin aşırı uyarılması sonucunda oluşur. Etkilenen bireyler genellikle psikolojik, fiziksel engellilik hali ve sosyal damgalama yaşarlar. Şiddetli hiperhidrozis tedavisi antiperspiranların (ör. alüminyum klorür uygulanması heksahidrat) uygulaması veya iyontoforez gibi topikal, konservatif terapilerle ile sınırlıdır.

2000yıllarında Kunachak ve arkadaşları tarafından 32 hasta üzerinde Nd: YAG LASER le yapılan çalışmada aksiller bölgede terlemede azalma saptanmıştır.

2012 senesinde 21 hasta üzerinde yapılan çalışmada aksiller bölgeye yapılan 5 seans halinde yapılan diod LASER tedavisinde terleme oranında azalma saptanmıştır (1).

Çalışmanın amacı; hiperhidrozis hastalığı tedavisinde yeni tedavi yöntemlerine rehber olabilmesi için deneysel hayvan modelinde araştırmalar yapmaktır. Bu nedenle Koç Üniversitesi Anatomi Anabilimdalında 6 adet rat üzerinde LASER ve fokuslu ultrasonografi yöntemlerinin ile cilt altı ter bezleri üzerinde etkisinin mikroskobik olarak değerlendirildi. Her ne kadar vücudun başka yerlerinde hem mikroskobik hem de klinik çalışmalar yapılsa da ekstremiteler gibi çok terleyen bölgeler uygulanan tedavi protokolü mevcut değildi. Bu çalışma el, ayak terlemesi tedavisinde LASER ve fokuslu ultrasonografi karşılaştırmalı ilk çalışmadır.

Literatürde, ekstremiteler ile ilgili çalışma bulunmamaktadır. Bunun sebebi klinik olarak insan el anatomisinde yapılacak tedavinin duyu kaybına, yanığa ve dupuytren hastalığına neden olabilme riskidir. İnsanlara klinik çalışmalarda riski azaltmak amacıyla hayvan deneyi tasarlanmıştır.

2. GENEL BİLGİLER

2.1. Anatomi

2.1.1. El anatomisi

Elin dorsumundaki cilt ince ve hareketlidir ve bu metakarpofalangeal ve interfalangeal eklemlerde fleksiyon sağlar. Parmakların volar yüzeyde palmar cilt ve cilt üzerinde kalın ve tüysüzdür ve iyi tanımlanmış bir stratum lucidum vardır. Yoğun bir sinir uç sonları ve ekrin ter bezlerine sahip ancak sebace bezleri yoktur.

Eğilme çizgileri genellikle cildin el ve bilek fleksor yüzeyleri boyunca cildi katlar.

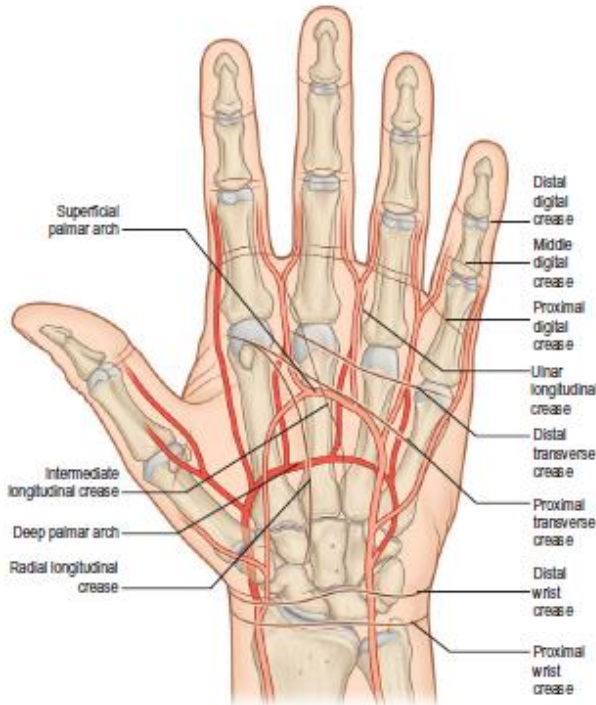Bu eğilmeler yararlı yer işaretleridir. Daha az düzenli, ama oldukça belirgin, kırışık çizgi kompleksleri radyokarpal, karpal, metakarpofalangeal ve interfalangeal eklemlerin dorsumunda konuşlanır. Fleksiyon sırasında dorsal cilt gerilir ve dorsal çizgilerin belirginliği azalır. Ekstansiyon sırasında cilt giderek büzülür ve çizgiler olur sonunda maksimum belirginlik olur. Avuç içinde kavisli bir radyal boyuna çizgi thenar bölgeyi çevreler ve avuç içi radyal (lateral) marjında biter. Az sayıda sabit uzunlamasına çizgiler medial ve kabaca paralel olarak uzanır. Proksimal ve distal enine çizgiler avuç boyunca medial olarak yükselir. Proksimal çizgi radyal uzunlamasına çizginin distal ucunda başlar ve metakarpal kemiklerin gövdesinden geçerek hipotenar bölgenin ortasına eğik olarak uzanır. Distal çizgi endeks ve orta parmak arasında yarığın yakınında veya yakınında başlar, avuç içini ikinci ve dördüncü metakarpal kemikler üzerinde dışbükeyin proksimali ile devam eder.

2.1.2. Kutanöz vasküler beslenme

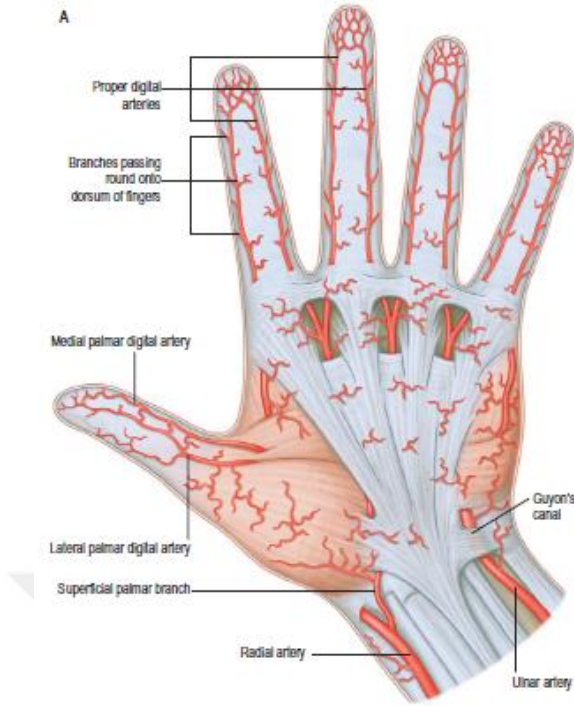
Bileğin volar kısmı doğrudan dolaşımı arteria radialisin yüzeysel palmar dalı, ulnar arter ve bazen medyan arter (yeterince büyükse) tarafından sağlanır. Thenar eminence üzerindeki cildin dolaşımı arteria radialisin yüzeysel palmar dalından dallından çıkan küçük perferatörlerle ve a. princeps pollicisten sağlanır Hipotenar eminens üzerindeki cildin dolaşımı arteria ulnarisin m. palmaris brevis geçen perferatörlerle sağlanır. Avuç içi geri kalanın dolaşımı aponeurosis palmarisi delen arteria digitorum communisin perferatörleri ve arteri radialis indicis tarafından

sağlanır. Dijital volar cilt bölgesine kan temini, dijital arterden gelir. distal falanks seviyesinde iki dijital arter tipik olarak H şeklinde bir form oluşturarak pulpayı besleyen damar ağı oluşturur. Dijital arterlere eşlik eden derin dijital damarlar genellikle çok küçük veya yok. Daha yaygın olarak, yüzeysel palmar damarları dorsal olarak daha büyük yüzeysel venöz sisteme drene olmak eğilimindedir.

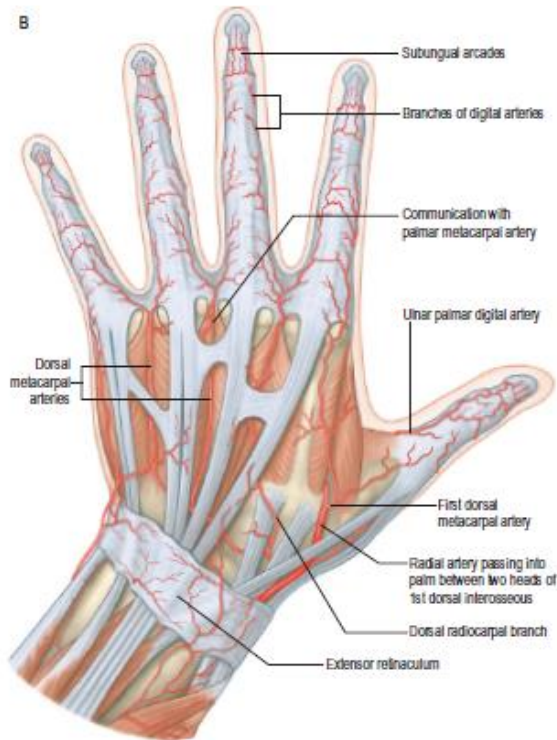
Bileğin dorsal yönünün derisinin dolaşımı ekstansör retinakulum örten bir pleksustaki dallar tarafından sağlanır. Radial arter, onun dorsal karpal dalı, ulnar arterin dorsal karpal dalı da dahil olmak üzere, arteria interossea anterior ve posterior bu pleksusa katkıda bulunur. Elin dorsumuna kan temini doğrudan arteria radialis veya dorsal karpal arkıtan çıkan arteria metakarpalis ile sağlanır. Metakarpal boyun seviyesinde ikinci, üçüncü ve dördüncü arteria metakarpalise karşılık gelen ortak arteria dijitalisin dallarıyla anastomoz yapar. Parmakların dorsumuna kan akışı arteria metakarpalisin terminal dallarının proksimalinden gelir. Distal falanks seviyesinde kutanöz dolaşım üç dorsal arkıtan gelir: distal falanks tabanının yüzeysel bir arkı ve iki distal subungual arkus. Başparmağın dorsumunun derisi uzunlamasına eksenine a. princeps pollicis ve arteria dijitalisin dorsal dalları tarafından sağlanır.



Şekil 2.1. Elin vasküler anatomisi (volardan derin şematik görüntü) (2)



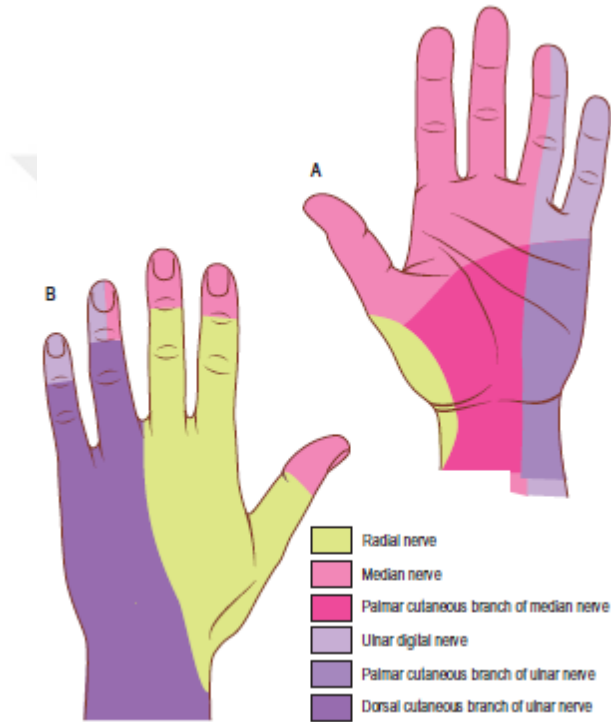
Şekil 2.2. Elin vasküler anatomisi (volardan yüzeyel şematik görüntü) (2)



Şekil 2.3. Elin vasküler anatomisi (dorsalden derin şematik görüntü)(2)

2.1.3. Kütanoz inervasyon

Bileğin volar yönünün derisi önkolun yan ve medial kütanoz sinirlerinin terminal dalları tarafından uyarılır. Avuç içi derisi nervus ulnarisin ve nervus medianusun palmar dalı tarafından uyarılır. Başparmak, ikinci, orta parmağın volar ve 4.parmağın radial yönünün cildi nervus medianusun radyal yönü kütanoz dallar tarafından uyarılırken, Küçük parmağın ve yüzük parmağı ulnar yönü nervus ulnaris tarafından uyarılır.



Şekil 2.4. Elin inervasyonu (2)

2.1.4. Palmar fasyal kompleks

Palmar fasya boyuna, enine ve dikey liflerden oluşan üç boyutlu bağ sistemidir.

2.1.5. Boyuna bağ sistemi

Boyuna lifler filogenetik olarak dejenere olmuş metakarpofalangeal eklem fleksörünü temsil eder. Bunlar palmaris longus tendonunun distalinden veya fleksör retinakulumdan avuç içi ortası genişliğinde iyi tanımlanmış işaret, orta, yüzük ve küçük parmaklara boyuna demetler oluşturarak geçerler. Daha az tanımlanmış paket başparmaktan geçer. Trasvers bandların distalinde palmar aponevrozun boyuna lifleri

üç katman halinde geçer. En yüzeysel uzunlamasına lifler, distal palmar kırışık ve proksimal dijital kırışık arasındaki distal avuç içi derisine yüzeysel olarak sonlanır. Derin boyuna lifler natatuar ligament ve nörovasküler demetlerin derininden geçmektedir. Buradan parmak arasındaki boşluğa Cleland ligament ve yan dijital tabaka olarak devam ederler.

2.1.6. Trasvers bağ sistemi

Bu sistem natatuar ligament, palmar aponeurosis lifleri ve trasvers metakarpal ligamentten oluşur.

2.1.7. Notatuar ligament

Notatuar ligament lifleri, web derisinin tepesini çaprazlar, yan dijital tabaka ile kaynaşarak parmağa uzanır ve böylece avuç içi derisi ve parmakların fazla ayrılması sınırlar. Birinci parmak aralığında olan notatuar ligament distal komissural olarak adlandırılır.

2.1.8. Aponeurosis palmarisin transvers lifleri

Palmar aponeurosis transvers lifleri natatuar liflerden daha proksimal olarak yerleşmektedir ve palmar fasyanın en derin tabakasını temsil eder. Bunlar bant yaklaşık 2 cm genişliğinde palmar krizin proksimalinde bulunur ve fleksör tendon kılıfının ön liflerinin birbirleriyle ve thenar, hipotenar kas gruplarının fasyaları ile birleştirir. İlk milin uzantısına proksimal komissural bağ denir.

2.1.9. Ligamentum metacarpale transversum

Transvers metakarpal ligamanın güçlü transvers lifleri palmar aponeurosis ve fleksör kılıflarının derin olarak yer alır. Bunlar volar plakalardaki bağlantıları kullanarak ikinci parmağın metakarpal başları ile küçük parmaklara bağlar.

2.1.10. Dikey bağ sistemi

Dikey lifler daha hassastır ve uzunlamasına ve enine liflerin arasındaki dermişten geçerek, fibröz fleksör kılıflara ve metakarpal kemiklere ulaşır. Onlar palmar cilt kırışıklıklarının her iki tarafının yanı sıra thenar ve hipotenar bölgelerde yoğunlaşmışlardır. Bir dizi dikey septa, palmar aponeurosisin enine liflerinin derinine kadar uzanır ve onu altta yatan derin enine ligamente bağlar. Flexör tendonları ve lumbrikaller ve nörovasküler demetleri içeren bölmeler sağlarlar.

2.1.11. Dijital fasyal kompleks

Parmak içinde yüzeysel fasya palmar ve dorsal yönlerinde yağlı doku çevrelidir, ama yanlarda levha olarak devam eder, buna lateral dijital levha denir. Parmakta fasyanın kalınlaşmış olduğunu alanlarda, fleksör kılıf Cleland, Grayson's ve Landsmeer bağlarını oluşturur. Grayson'un bağları daha hassastır, falankların yan taraflarından nörovasküler demetlerin volarinden geçerek lateral dijital levhaya insersiyoyu yapar. Landseer ligamentleri, ligamentum retinaculum obliquus ve transversumdan oluşan tutarsız anatomik yapılardır. Ligamentum retinaculum transversum fleksörün demetin A3 pulleyinden geçerek proksimal interfalangeal eklem seviyesinde ekstansör bandın lateral sınırında sonlanır. Ligamentum retinaculum obliquus Ligamentum retinaculum transversumun derininde yerleşir. Bu proksimal falanks ve fleksör kılıfın lateral yönü (A2 pulley) başlar ve dorsumda, proksimal interfalangeal eklem döne ekseninin volarinden geçerek distalde ekstansör tendonun bitişinde insersiyoyu yapar.

2.1.12. El fasyasının fonksiyonları

Elin fasyası sürekliliği devam eden bir dizi farklı fonksiyon gerçekleştirir. Bu kanallar, önkol ve parmaklar arasında geçiş yapan yapılar için bir kayma yüzeyi sağlar, cilde binen yükü iletir, derinde yerleşen damarları korur ve kas yapışma yerleri için bir çerçeve sağlar.

2.1.13. Önkol ve parmaklar arasındaki geçişteki yapılar

Dikey septa, tendonlar ve nörovasküler demetler arasındaki ara parçalar olarak hareket eder. Tendonlar yönünü içbükey bir yüzey etrafında değiştirdiklerinde kanallar kalınlaşır. Bunlar tendon altta yatan iskeletten uzaklaştırmak için özel pulleyler oluştururlar.

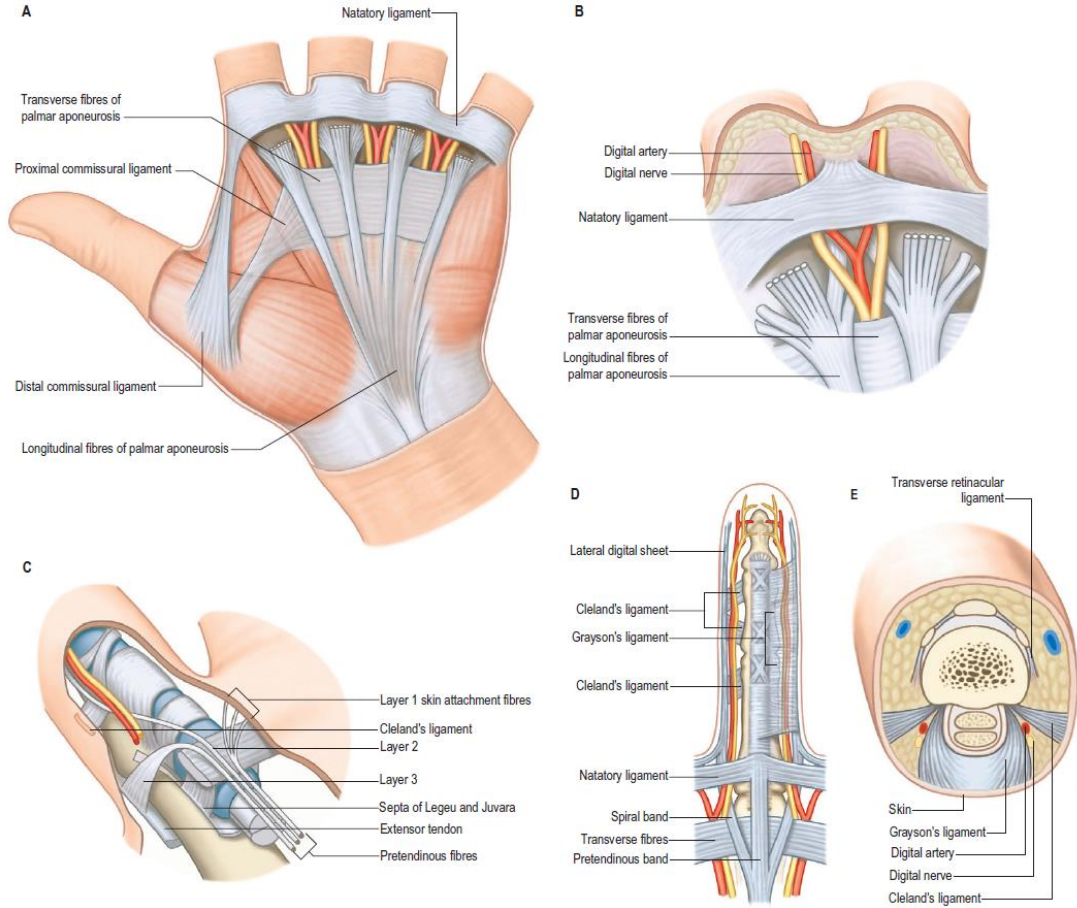
2.1.14. Yüklerin iletimi

Ele basınç yükünün uygulandığı noktalarda, parmak pulpasında, avuç içinde, yağ yastıkcıkları amartizator görevi görür. Loculi tanımlanmış lifli sınırlar içinde bulunur. Dayanıklık veya sınırların deformabilitesi şok emilme miktarını belirler. Yerel turgor ve kan hacmi bu anatomik özelliği ölçer. Avuç içi ayrıca kasları, tendonları ve diğer yapıları ileten cilt ve iskelet arasında çok daha büyük lifli bölmeler içerir. Bu bölmelerin arı petek deseni, palmar şok emme sistemini temsil eder. Elin yumuşak yastıklı parçaları kavranan nesnelerin konturlarına hissetmeye ve daha iyi kavrama sonucunda iyi anlaşılmasına izin verir. El gerilme ekzersizlerine de direnmesi gerekir. Tendonlar ve bağlar izometrik kuvvetlere direnmek için özellikle uygundur, ancak fasyanın diğer birçok parçası, örneğin avuç içi destek sistemi, ayrıca çekme kuvvetlerine direnmede önemli bir rol oynamaktadır

2.1.15. Destek sistemi

Deri fleksiyon süresi içinde cildi yerinde tutmak için el bağ dokusu tarafından korunur. Palmar ve dijital kırışiklıklardaki deri kıvrımları birkaç derin destek liflerine sahiptir. Her iki tarafında cilt kırışik çizgileri derin destek ligamentleri içerir ve bunlar aralarında destek yapılarına sahip olmayan cilt tekrarlayan desen halinde kalmasına neden oluyor. Palmar kırışiklıklar 'cilt eklemler' i olarak tarif edilmiştir. Fasyal bağlantılar dikey olabilir. Orta avuç içinde dermisten elin derinliklerine uzanan dağınık vertikal lifler veya cilt yüzeyine yatay veya eğik uzanan lifler, aponeurosis palmaris bölgesinde uzunlamasına yerleşmiş lifler, iyi gelişmiş bir yatay bağlantı bir örneğidir. En yüzeysel uzunlamasına lifler dermise avuç içinin distalinde insersiyoyapar. Bu düzenleme, kavrama ekzersizlerinde yatay kesme kuvvetine direnir, örneğin

bir golf sopasını tutarken veya golf topu çarpması sonucunda cildin avuçtan kaymasını veya soyulmasını engeller.

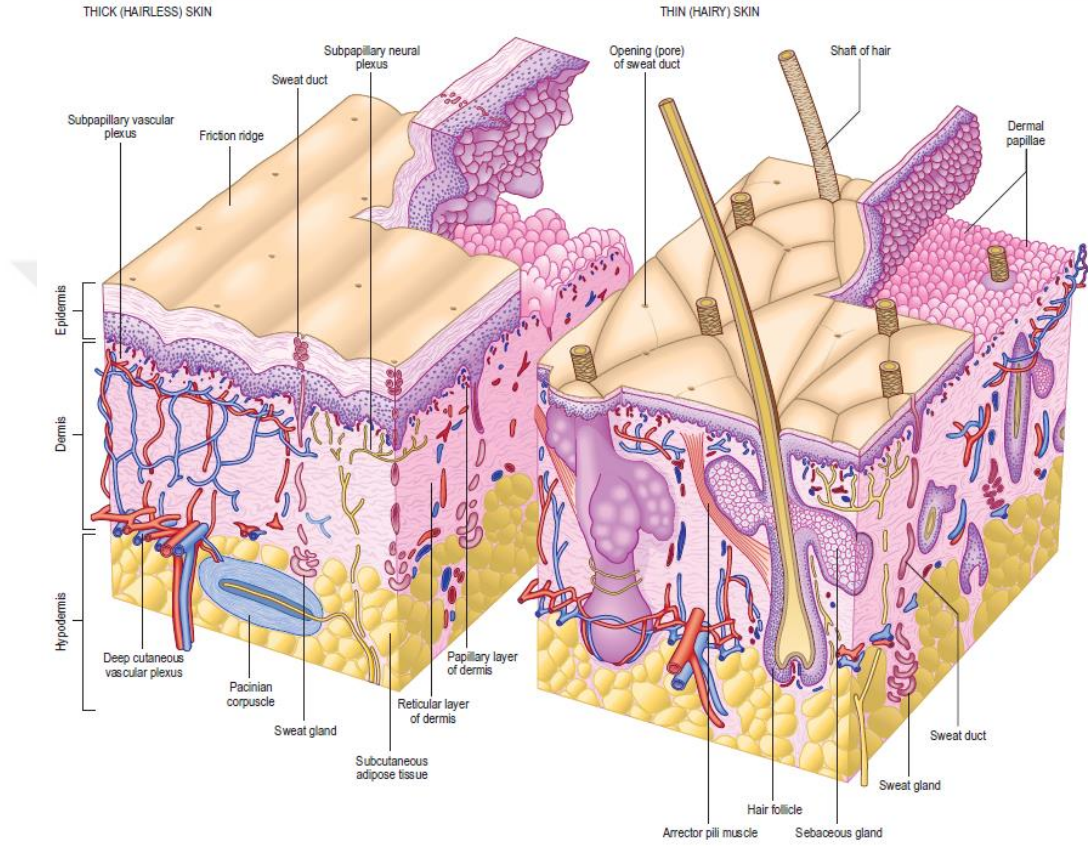


Şekil 2.5. Elin destek yapıları (2)

Vücudun farklı bölgelerinde cilt temelde benzer olmasına rağmen yapı, kalınlık gibi parametrelerde farklıdır. Bunlar mekanik mukavemet, yumuşaklık, esneklik, keratinizasyon derecesi, kılların boyutları ve sayısı, sıklığı ve çeşitli bezleri, pigmentasyon, vaskülarite, innervasyondur. Cildin kalınlığı olgunlaşma, yaşlanma ve bölgesel duruma göre 1.5–4.0 mm arasında değişir. Cilt, vücut ve dış çevre arasında kendini yenileyen bir arayüz oluşturur. Sınırlar içinde, mikrobiyal istilaya karşı etkili bir engel oluşturur, cilt ayrıca mekanik ve kimyasal maddelere karşı koruyabilecek özelliklere sahiptir. Cilt birçok biyokimyasal koruma görevinin yanında D vitamini oluşumu dahil olmak üzere sentetik süreçlerde de yer alır.

Vücudun kaplayan bu sistem 3 tabakadan oluşur. Epidermis, dermiş, hipodermis.

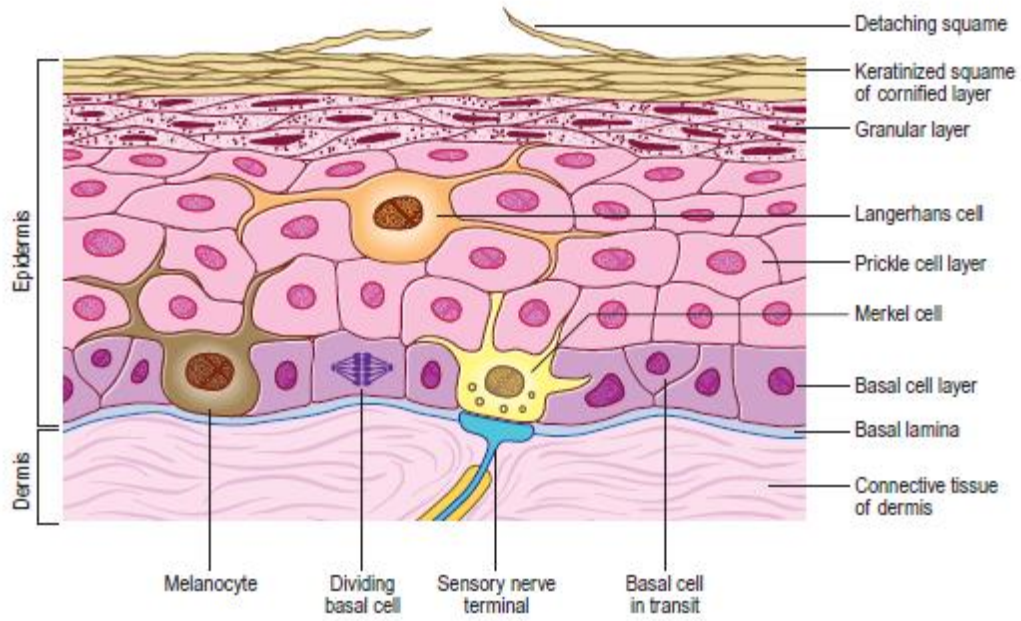
Ayrıca cilt kalın ve ince olmak üzere 2 tipe ayrılır; kalın cilt 5mm kalın, ince cilt 1-2mm kalın cilt olarak isimlendirilir.



Şekil 2.6. Cilt ve onun yapıları (2)

Epidermis kendisinde 4 ayrı tabakadan oluşu:

1. Keratinositler zengin olan keratin üreten üst tabaka
2. Melanin üreten melanositlerden zengin tabaka
3. Langerhans hücrelerden zengin tabaka
4. Merkel hücreli tabaka.



Şekil 2.7. Cilt derin yapıları (2)

Derinin en önemli özelliklerinden birisi de yara iyileşmesinde rolüdür. Bu 4 aşama olarak gerçekleşir. İlk olarak fibrin toplanır, sonrasında lökositler migrasyon yapar. Süreci neovaskülarizasyon ve en son olarak da doku yeniden şekillendirilmesi takip eder.

Deri duyuşal bakımdan çok zengin bir geniş alana sahip bütünleyici organdır. Derinin 3 adet duyuşal reseptörleri var:

1.Ekteroreseptörler: dış ortamdan vücuda bilgi aktararak görevlerini yaparlar.

2.Proprioseptörler: kaslarda, tendonlarda ve eklem kapsüllerinde vücudun pozisyonu ve hareketi ile ilgili bilgileri aktarır.

3.Interoreseptörler: iç organlardan gelen uyarıları iletmekle sorumlular.

Derinin reseptörlerinin diğer klasifikasyonu bu şekildedir:

1.Mekanoreseptörler: dokunun veya reseptörün direkt olarak uyarılması sonucu vücuda uyarı gönderiyor. Gerilme, bası, titreşim ve dokunma duyuşu.

2.Termoreseptörler: sıcak ve soğuk uyarılara algılayan reseptörler.

3.Ağrı reseptörleri: ağrılı uyarılar yanıt veren reseptörlerdir. Bu reseptörlerin uçları cilt ve subkütan dokuda bulunmaktadır. Sıcak, soğuk, bası, dokunma, dokunma uyarılarına yanıt verir.

En basit mekanoreseptör myelinden yoksun açık uçlu sinir uçlarıdır. Bu yapılar korneada ve cildin epidermisinde bulunur. Hafif bası ve dokunmayla uyarılır.

Merkel disk stratum bazale bulunan Merkel hücrelerinin dokunmayı ayırt eden özelliği olan diğer tip mekanoreseptördür.

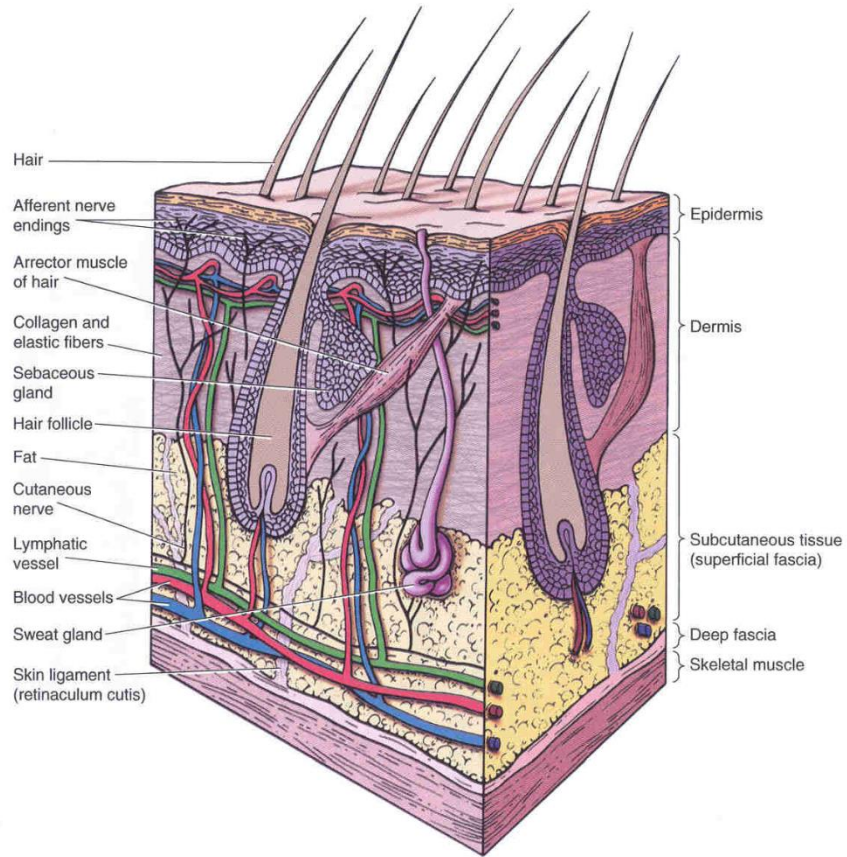
3. tip mekanoreseptör ise iki kapsüllü yapıyı barındırır. Bunlar meisner ve pasinian korpüskülleridir. Meisner korpüskülü dermal papillada bulunur. El parmaklarında aktif dokunma sırasında şekil ve doku ile ilgili bilgi veren reseptördür. Pasinian korpüskül ise derin dermişte bulunur. Geçici titreşimsel uyarılara yanıt vererek derin basıyı algılar.

4. tip mekanoreseptör çok hassastır. Kıl follikülünün tabanın etrafında bulunur ve kılın hareketi ile stimule olur.

2.2. Hipodermis (Yüzeyel Fasya)

Hipodermis cildin subkütan devamıdır, aynı zamanda dermisin derin planda devamı olarak da sınıflandırılabilir. Kalınlık olarak farklı boyutlarda olmak üzere gevşek bağ dokusundan ve yağ hücrelerinden oluşur.

Hipodermis cildin hareketliliğini kolaylaştırır, bulunan yağ dokusu ise termal izolasyon, enerji deposu ve şok emiliminde önemli rol oynar. Hipodermis yüz ve boyun bölgesinde kas bulundurur. (platizma gibi) Klitoris, penis ve göz kapaklarının hipodermisinde yağ dokusu bulunmaz.



Şekil 2.8. Ciltte tez bezlerinin yerleşimi (2)

2.3. Bezler

Sebase, ter ve meme bezi olmak üzere cildin 3 tane bezi vardır.

Sebase bezler avuç ve ayak içi dışında tüm cildi açılan holokrin bezlerdir. Sebase bezlerin sekresyon yapan kısmı dermisten başlayıp kıl follikülünün boyun kısmına boşaltım yapar. Kıl folikülü olmadan da sebase bezler salgılarını direkt olarak da yapabilir.

Sebase bezlerin sekresyon yapan alveoluslarla kaplı kısmı boşaltım kısmına duktuslerle bağlıdır. Bu alveoluslar adipositlerle ve küçük yağ damlaları ile çevrilidir.

2.3.1. Ter Bezleri

Ter bezleri ekrin ve apokrin olmak üzere ikiye ayrılır. Ekrin ter bezi vücut ısısını kontrol eden tübüler bezdir. İnervasyonu kolinerjik sistem tarafından yapılır. Sekresyon yapan kısım 3 hücreden oluşur. 1. temiz hücreler 2. kara hücreler ve miyoepitelyal hücreler

Temiz hücreler terde bulunan su ve Na^+ Cl^- sekresyonunu yapar.

Kara hücreler glikoprotein sekresyonu yapar.

Miyoepitelyal hücreler bazal lamina ve temiz hücreler arasında bulunurlar.

Ekrin bezlerin boşaltım yapan kısmı aldesteron enziminin etkisi ile su ve NaCl reabsorpsiyonunu sağlar.

Apokrin ter bezleri mons pubiste, çevresel alanlarda ve aksillada bulunur. Bu ter bezleri ekrin ter bezlerine nazaran daha büyük sekresyon damlalarına sahiptir. Salgı bezleri hipodermiste ve dermiste bulunur. Boşaltım duktusu kıl follikülüne açılır. Puberteden sonra fonksiyonel hale gelir ve adrenal sistem tarafından uyarılır.

Apokrin ter bezlerine örnek olarak göz kapaklarında ve eksternal meatusta boşaltım sistemini örnek verebiliriz.

Terleme, bezleri saran liflerin periferik reseptörleri ve hipotalamik postganglionik sempatik merkezi (kolinerjik) sıcaklığı ile tanzim edilir (3). Kolinerjik sempatik nöronlar, kolin asetil transferaz, veziküler asetilkolin taşıyıcı ve vazodilatör bağırsak peptidinin (VIP) ekspresyonu ile karakterizedir (3). Ekrin bezlerini etrafında VIP kaynaklı reaksiyon gösteren sinir uçları da bulunmaktadır (3).

Yapılan çalışmalarda anterior hipotalamusta bulunan MSH hormonunun da terlemeyi azalttığı yönünde sonuçlar varılmıştır (3).

Hiperhidroz için merkezi bir sudomotor efferent yol aşağıdaki bağlantılarla gerçekleşir. 1. serebral korteksten hipotalamusa; 2. hipotalamustan medullaya; 3. medulla oblongatada kesişen lifler ve omuriliğin lateral boynuzunda biter (4).

2.3.2. Patofizyoloji

Avuç içi ve tabanlardaki ter bezleri yalnızca duygusal uyarıcılarla aktive edilir. (4). Hipotalamusa yönelik frontal pre-motor projeksiyonlar muhtemelen gelişmiş duygular sırasında terlemeyi teşvik eder (4), avuç içi, taban ve kısmen de aksiller bölgeden sorumlu olan hipotalamik ter merkezidir, diğer hipotalamik ter merkezlerinden farklı ve gerçekte ısıya duyarlı elementlerden bağımsız olarak korteksin kontrolünde çalışır (4). Aşırı terleme uyku veya sedasyon sırasında oluşmaz, primer hiperhidroz kriterlerinden biri uyku sırasında terleme olmasıdır. Sempatik kolinerjik sinirler farklı merkezi sinir sistemi tarafından kontrol edilen termo-düzenleyici ve duygusal terlemeyi aktive eder (4).

3. GEREÇ VE YÖNTEM

Deneyimizle ilgili etik kurulu onay 2017.HADYEK.14 protokol numarası ile başlangıç olarak 15.10.2017 olarak tarihinde Koç Üniversitesi Hayvan Deneyleleri Yerel Etik Kurul Kararı ile alınmıştır. Ayrıca deneyimizde kullanılmış olan fokuslu ultrasonografi ve LASER cihazı kullanımının tarafımızca herhangi bir çıkar ilişkisi bulunmamaktadır.

3.1. Çalışma Grubu

Çalışmamız; Koç Üniversitesi Tıp Fakültesi Anatomi Anabilim Dalı'nda 2018 yılında deney hayvanları laboratuvarında gerçekleştirildi. Deney hayvanı olarak toplam 5 adet beyaz renkli Sprague Dawley erişkin rat kullanıldı. Bu deneylerimizden 1 tanesi deneyden sonra eksitus olarak kabul edildi.

Deney hayvanlarında uygulanan anestezi protokol bu şekilde planlandı.

A. Malzemeler

1. rompun-xylazine(23,32mg/ml)
2. ketamin-ketalar(100mg/ml)
3. insulin enjektörü
4. eppendorf tüp 1,5 ml
5. alüminyum folyo
6. serum fizyolojik

B. Hazırlama.

1. 0,6ml ketalar çekilir ve bir tüpün içerisine boşaltılır.
2. 0,3ml rompun çekilir ve aynı tüpün içerisine aktarılır.
3. Son olarak 0,3ml serum fizyolojik çekilir ve aynı tüpe aktarılır.
4. Kokteyl ışıktan etkilendiği için alüminyum folyo ile ışık geçirmeyecek şekilde sarılır.

C. Uygulama

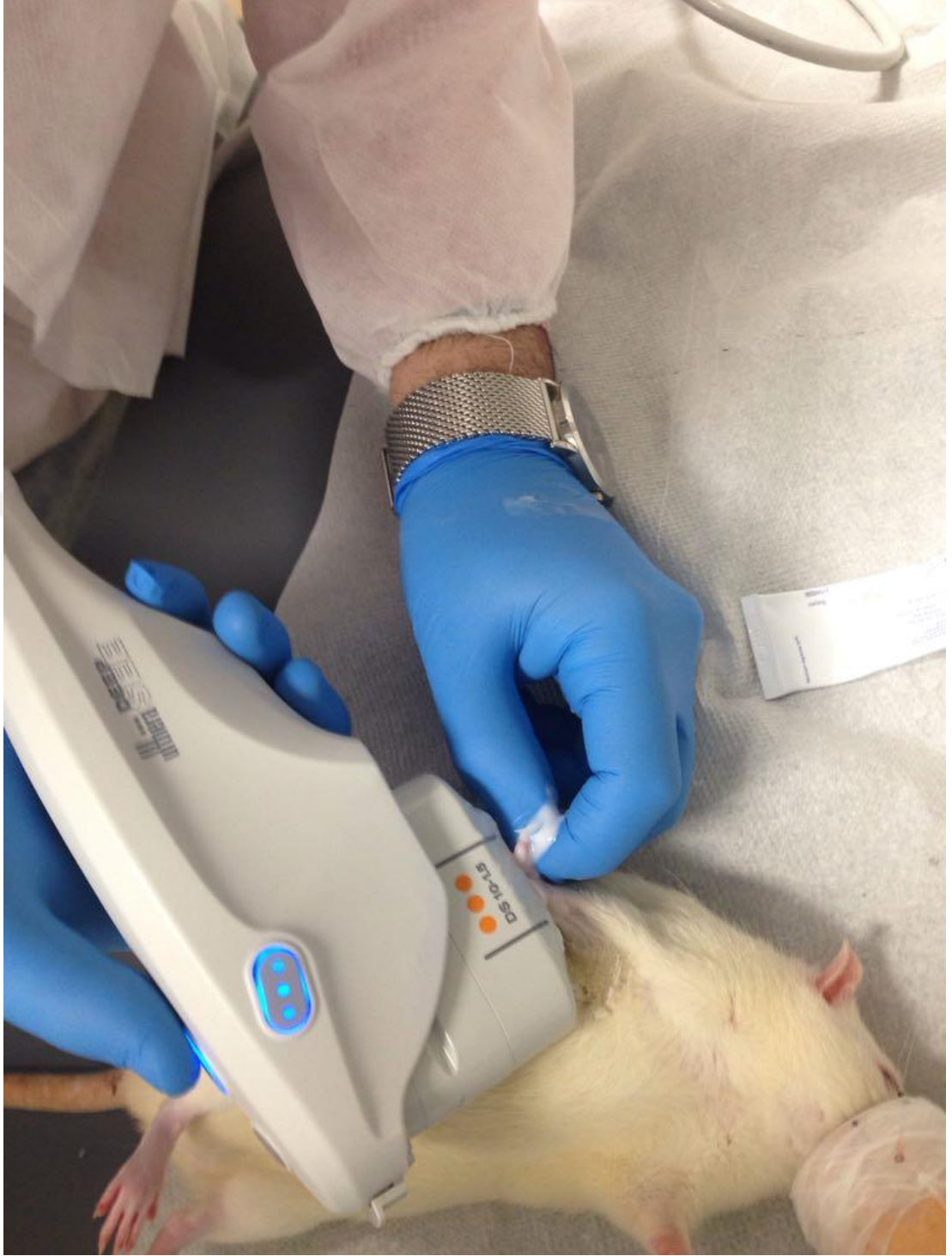Inraperitoneal enjeksiyon (IP)

Anesteziye girme süresi 5dakika

Anestezi süresi: 35-45 dakika

200gr ağırlık için 0.4ml IP yolla enjeksiyon yapılır.

- 1 Numaralı denek hayvana rutin anestezi protokoller uygulandıktan sonra sağ ayak ve sol el bölgesine 0.5cc 0.9% NaCl uygulandı. El ve ayak bölgesinde 11numara bisturi yardımı ile LASER cihazının probunun geçeceği şekilde cilt altı geçiş yolu oluşturuldu. SMART-M (1470 nonometre LASER) cihazı ile ayak bölgesine 2wat 17saniye (34,4J) takiben el bölgesine de 1wat 28 saniye (28,5joule) uygulandı. Denek hayvanımızı sağlam bir şekilde Yoğun Bakım Ünitesine devredildi.
- 2 Numaralı denek hayvana rutin anestezi protokoller uygulandıktan sonra focuslu ultrasonografi cihazının 1.5 mmlik başlığı ile daha önceki protokolleri benzer şekilde sağ ayak ve sol el bölgesine her hangi bir insizyon yapılmadan sadece cilt üzerine kayganlaştırıcı jel sürerek uygulandı.
- 3 Numaralı denek hayvana rutin anestezi protokoller uygulandıktan sonra focuslu ultrasonografi cihazının 3 mmlik başlığı ile daha önceki protokolleri benzer şekilde sağ ayak ve sol el bölgesine her hangi bir insizyon yapılmadan sadece cilt üzerine kayganlaştırıcı jel sürerek uygulandı.
- 4 Numaralı denek hayvana rutin anestezi protokoller uygulandıktan sonra focuslu ultrasonografi cihazının 4,5mm lik başlığı ile daha önceki protokolleri benzer şekilde sağ ayak ve sol el bölgesine her hangi bir insizyon yapılmadan sadece cilt üzerine kayganlaştırıcı jel sürerek uygulandı.



Şekil 3.1. Deneyimizdeki cihazın uygulaması (1,5 mmlik başlıkla uygulama)

Deneyimizde kullanılan cihazların tanıtımı ve cihazlarla ilgili detaylı bilgiler

LASOTRONIX DiodeXL Diode Lazer (SmartM)

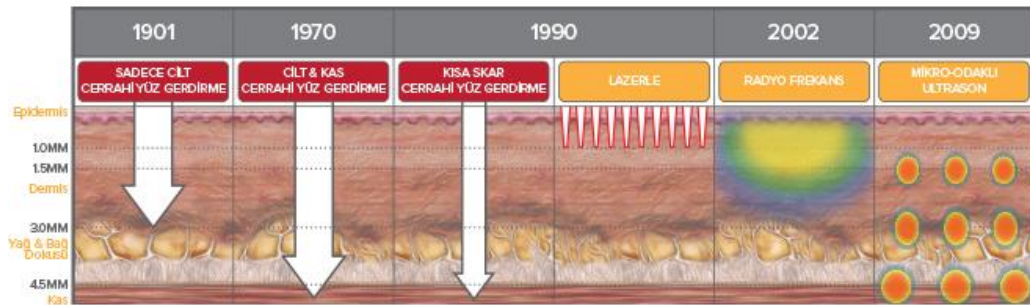
Lazer Modülü	: Diode Lazer
Model	: SmartM
Sistem	: 635 nm (nanometre) 980 nm 1470 nm - dalga boyları
Güç	: 15 Watt Max
Aksesuarlar	: Oberon Radial Emisyon Probe (1,8mm-2,5m) Oberon Hemoroid Probe (1,8mm-2,5m) 2 Adet diode lazer ışını, koruyucu gözlük. Ayak pedalı.
Dizayn	: 27x24,5x9cm 2,5kg Dokunmatik ekran. Kolay taşınabilir tasarım.
Üretici Firma	: Lasotronix
Menşei	: Polonya
Sarf Malzeme Menşei	: Almanya
Türkiye Distribütörü	: GNG Medikal Tıbbi Cihazları Pazarlama ve Dış Ticaret LTD. ŞTİ. İstanbul.



Şekil 3.2. LASER cihazı

3.2. Fokuslu Ultrasonografi


Fokuslu ultrasonografi bilimsel medikal estetik uygulamalarındaki en son gelişmedir. Modern yüz gerdirme olarak hastayı sosyal hayatından uzaklaştırmadan, mikro odaklı ultrasonu kullanarak cerrahi yüz gerdirmeyle aynı derinlikteki dokuları invaziv olmayan bir şekilde tedavi eder.



Şekil 3.3. Fokuslu ultrasonografi gelişimi

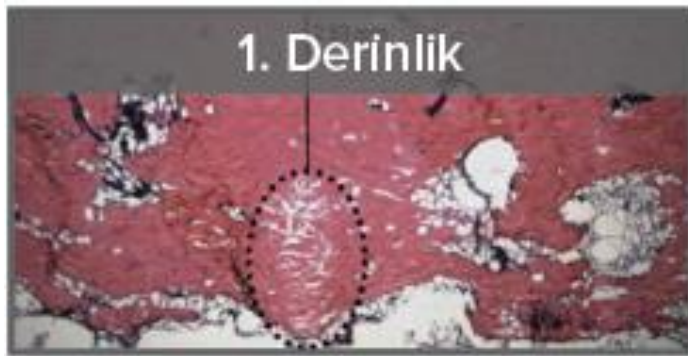
Cerrahi gelişiminde 1901 senesinde yüz germe sadece cilt germe ile yapılmış,1970 senesinde yüz cilt ve cilt altı SMAS tabakası tabakası da gerilmiş. 1990 senesinde kısa skarlı yüz germe ameliyatı popularize ve LASER le yüz germe popularize olmuş. 2002 senesinde radyofrekans yüz germede kullanılmaya başlanmış. 2009 senesinde ise mikrodalgalı ultrason literatüre kazandırılmış.

Fokuslu ultrasonografi transducerlarının görüntüleme özelliği, tedavi ettiğiniz derinliği gösteren tek teknolojidir.

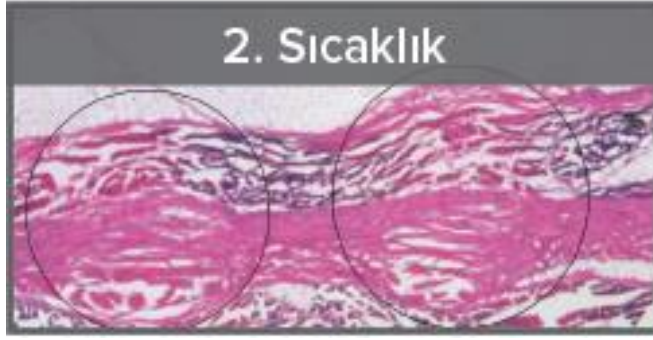

Şekil 3.4. Fokuslu ultrasonografi

Güneş enerjisini odaklayan bir büyüteç gibi, Fokuslu ultrasonografi transducerları dokuyu invaziv müdahale olmadan ısıtmak için mikro-odaklı ultrason enerjisini cildin altına gönderir.



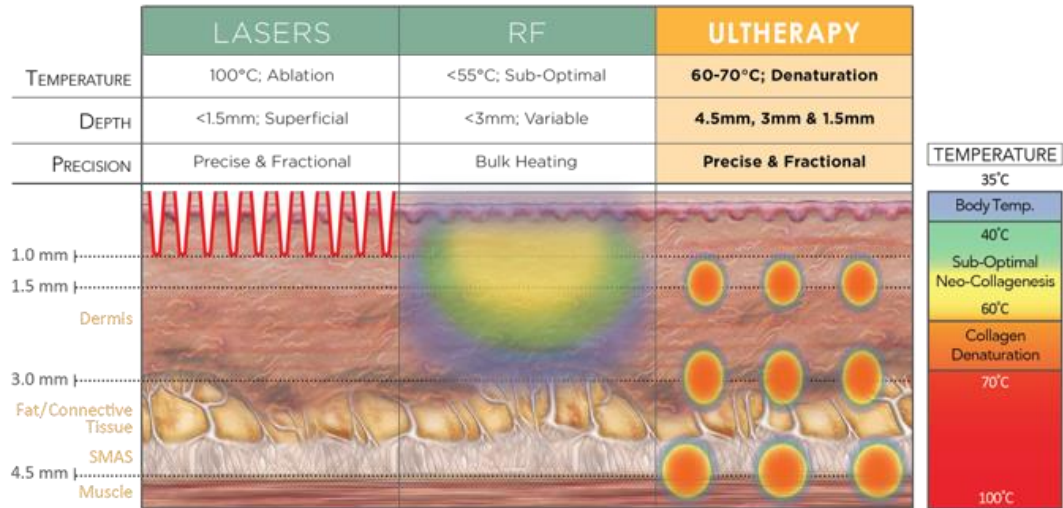
Şekil 3.5. 2008 senesinde Laubach ev arkadaşlarının mikrodolaşım üzerinde hassas bir şekilde ayarlanmış lokalize ısıtma sonucunda fokuslu ultrasonografinin LASER ve radyofrekansa göre çok daha derin seviyeleri tedavi edici özelliğinin olduğu ve cilt yüzeyine her hangi bir yan etkisi olmadığı saptanmıştır (5)



Şekil 3.6. 2007 senesinde White ve arkadaşlarının yaptığı çalışma sonucunda odaklı ultrasonografi tedavisinin koagülatif sıcaklıklara tutarlı bir şekilde ulaştığı kolajeni denature ettiği ve neokolajenezi uyardığı saptanmıştır (6)



Şekil 3.7. 2007 senesinde Gliklik ve arkadaşlarının yaptığı çalışma sonucunda cihazın hassasiyetle ayarlanmış bir derinlik ve sıcaklıkta ısıttığı, koagülasyon noktaları arasında düzenli aralıklarla bırakılmış boşluklar yarattığı ve tekrarlanabilir olduğu görülmüştür (7)

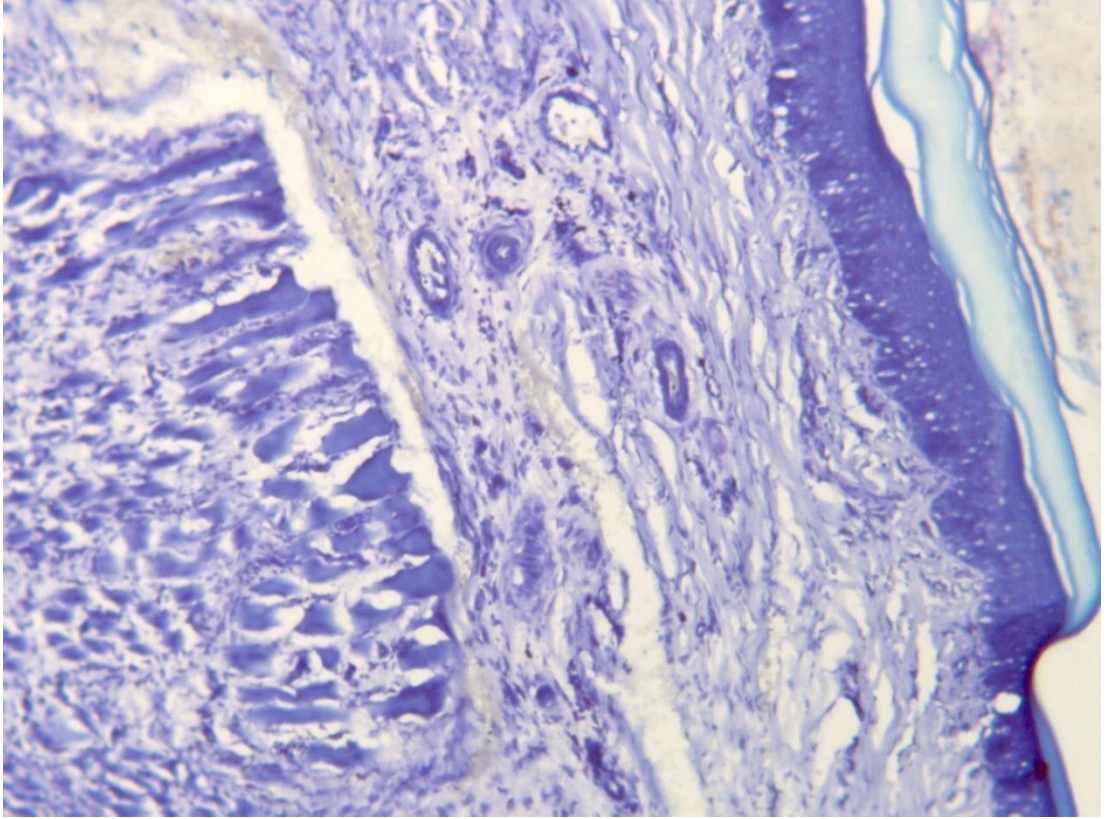


Şekil 3.8. Fokuslu ultrasonografi diğer cihazlarla karşılaştırma

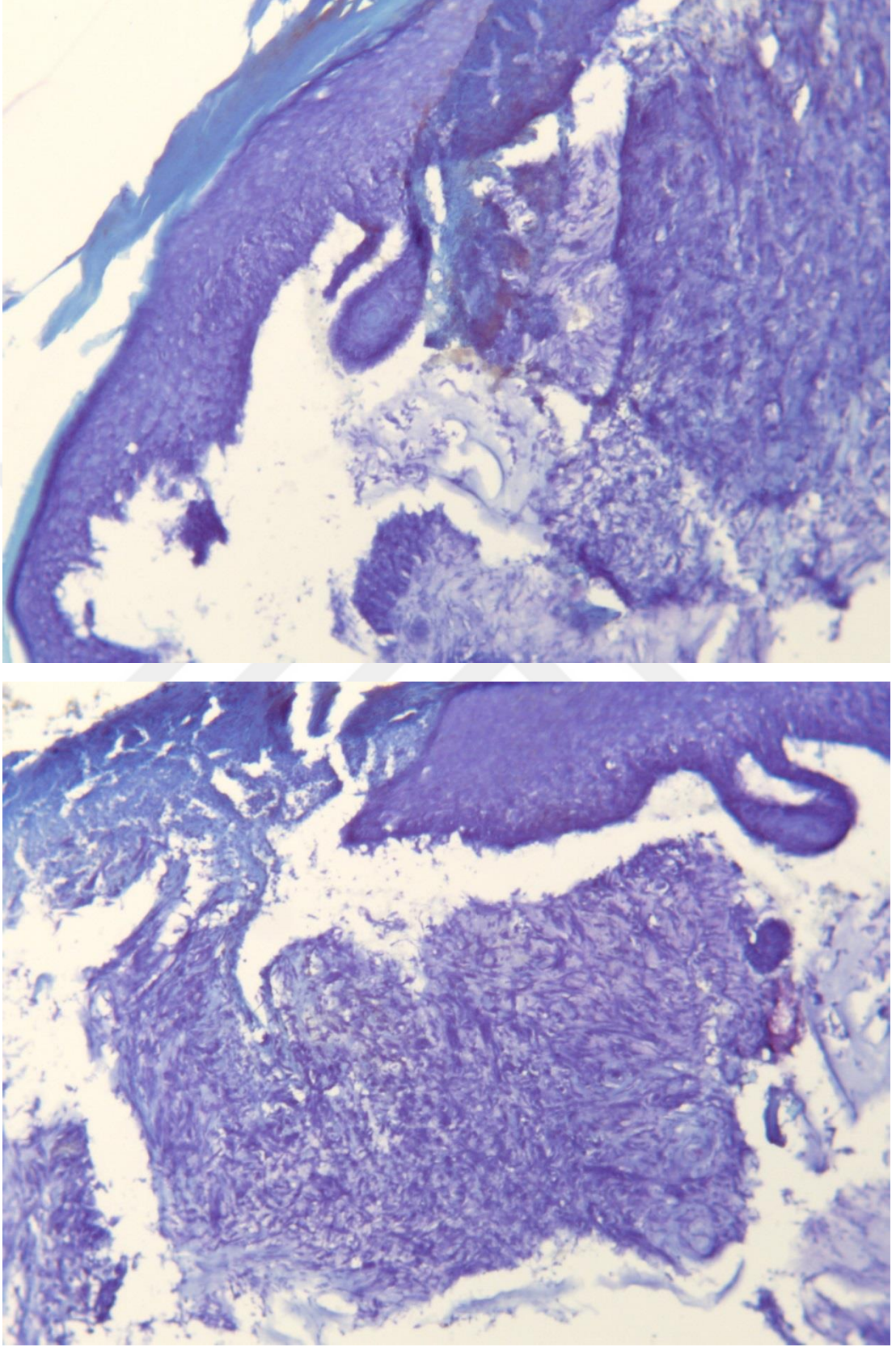
4. BULGULAR

4.1. Histopatolojik Sonular

Epiderminin hemen altında gevşek bağ dokusu büllöz boşluklar, daha derinde inflammatuar infiltrasyonu ve kollajen homojenizasyonu izlenmektedir.

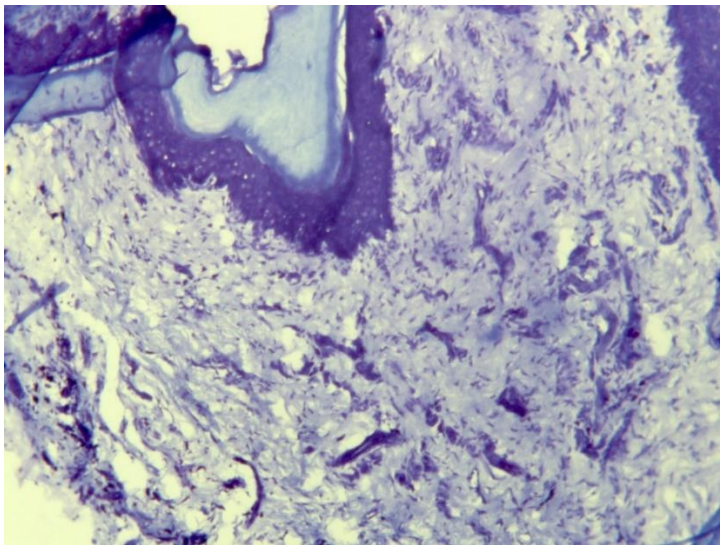
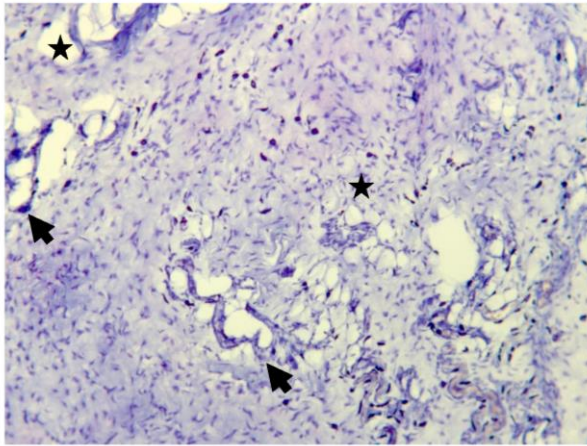
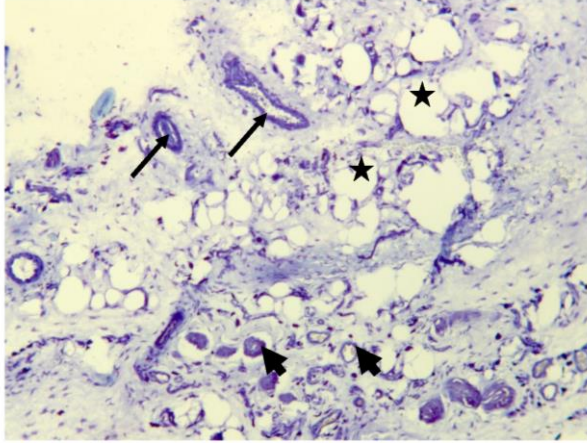


Şekil 4.1. LASER kontrol



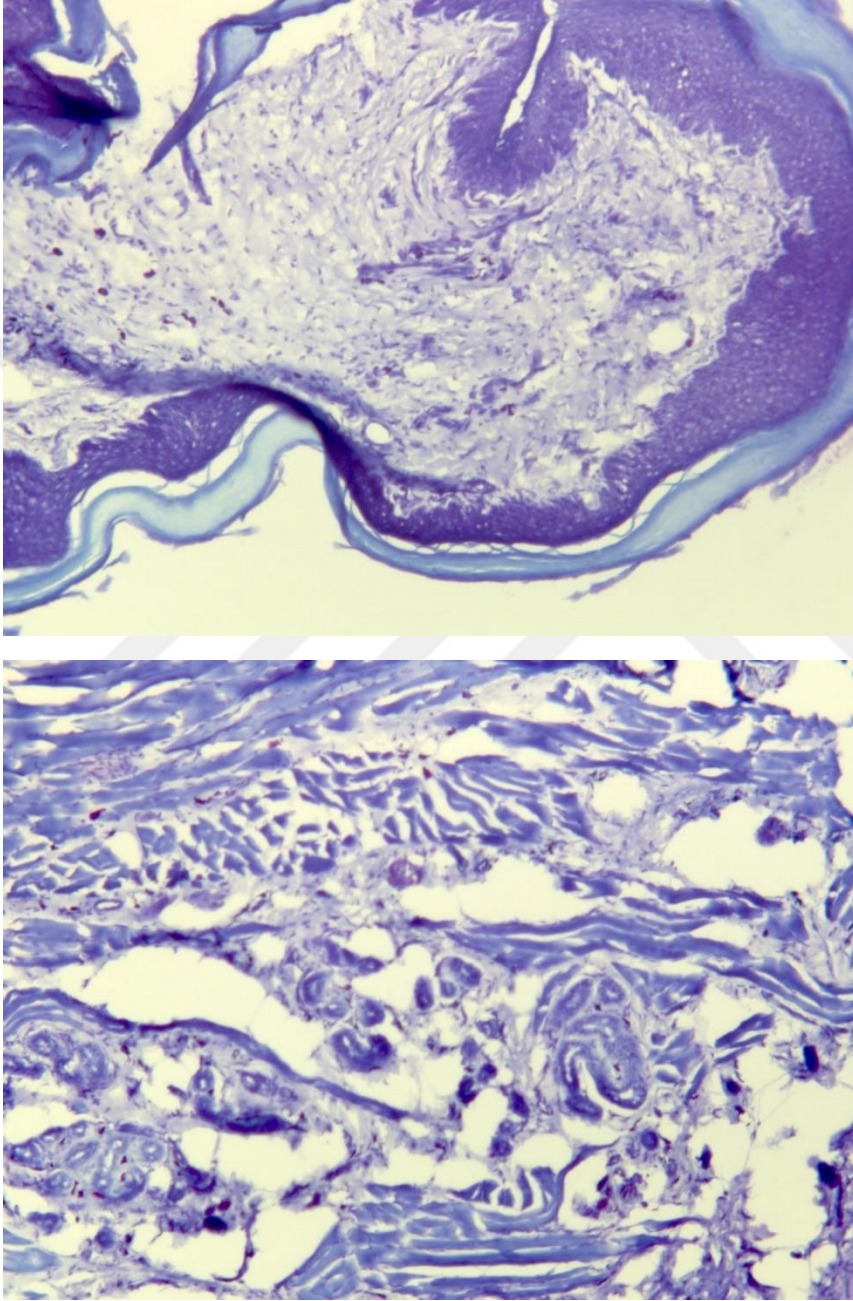
Şekil 4.2. Fokuslu ultrasonografi kontrol

Keratinize epidermis altında kalın dermal doku içinde derin yerleşimli ekrin ter bez kümeleri izlenmiştir (kalın oklar). Bu bezlerin epidermise doğru yönelmiş kuboid birkaç tabakalı epitelle döşenmiş ductus'ları gözlenmektedir (ince oklar). Daha yüzeysel dermis tabakalarında gevşek bağ dokusu ve yağ hücreleri bulunmaktadır (*).



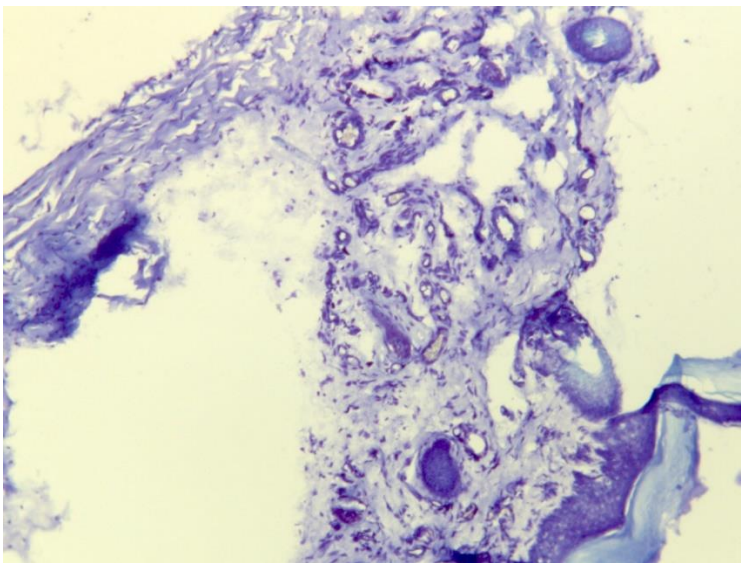
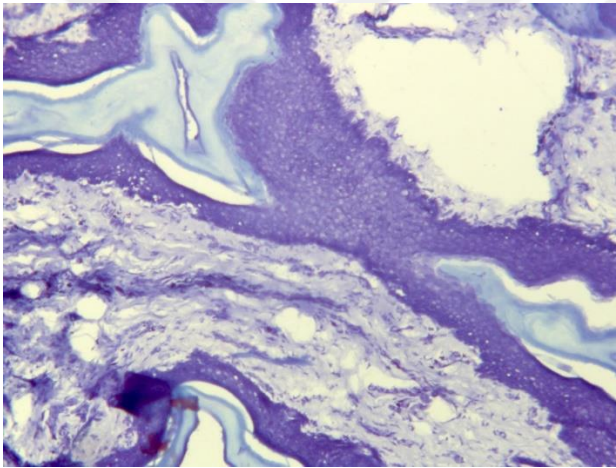
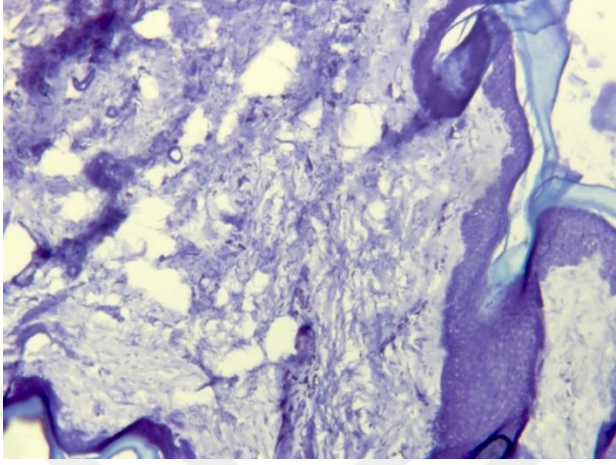
Şekil 4.3. Fokusal ultrasonografi 1.5 mmlik başlıkla yapılan uygulama

Keratinize epidermis altında termal hasarlı bağ dokusu ve fibroblasttan zengin dermal doku izlenmektedir. Çizgili kaslar korunmuş durumdadır.



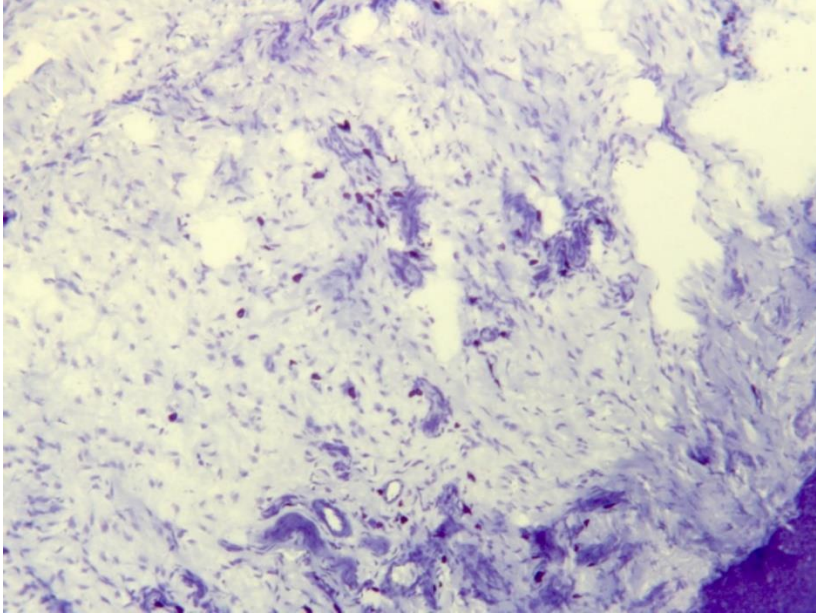
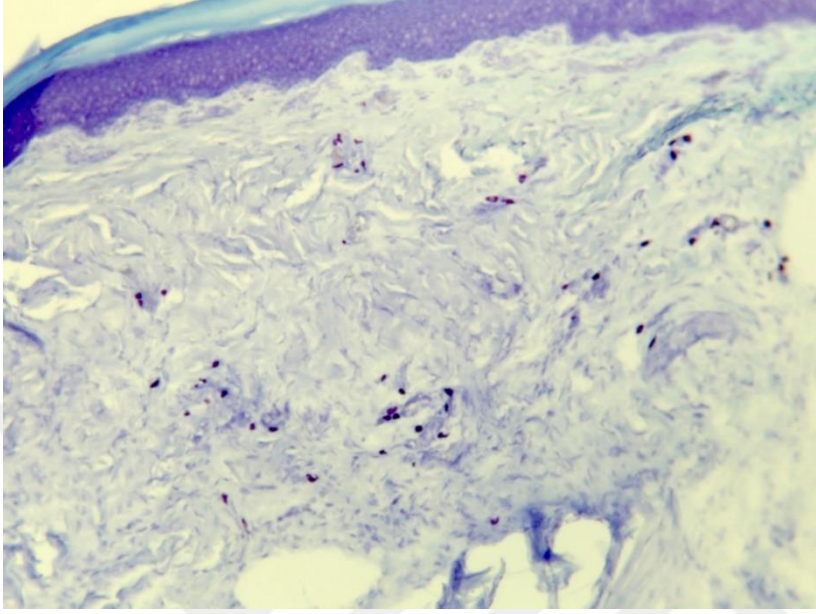
Şekil 4.4. Fokuslu ultrasonografi 3.0 mmlık başlıkla yapılan uygulama

Keratinize epidermis altında fibroblastlardan oluşan yoğun ve homojen bağ dokusu gözlenmektedir. Dermisin alt tabakalarında ise dejenerasyon gösteren ekrin bezler ve gevşek bağ dokusu izlenmektedir



Şekil 4.5. Fokuslu ultrasonografi 4.5 mmlik başlıkla yapılan uygulama

Papiller dermisin hemen altında az sayıda ekkrin ter bezleri izlenmektedir. Dermisin derin tabakalarında lenfosit ve fibroblast infiltrasyonu gözlenmiştir.



5. TARTIŞMA

Hiperhidrozis aşırı terlemenin neden olduğu, ekrin ter bezleri derin dermis ve üst deri altı dokusu patolojisi olarak düşünülmektedir (4). Hayatı tehdit edici olmasa da, hiperhidroz insanların yaşamları üzerinde önemli bir etkisi olan ve dünya çapında milyonlarca insanı etkileyen bir durumdur (8). Bu hastalığın tam sebebi bilinmemekle beraber ter bezlerinin aşırı çalışması sonucunda oluşması ve genetik faktörlerin etkin olduğu düşünülmektedir. Hiperhidrozis görülme sıklığı aksilla, el ve en son da ayak bölgesindedir. Hiperhidrozis tedavisinde literatürde kesin çözüm olarak önerilen tedavi ETS ameliyatıdır. Ameliyatın kesin çözümü olmasına rağmen çok sık ortaya çıkan refleks terleme problemi başka çözüm arayışlarına itmiştir. Kaliforniyada mikrodalga ile ter bezlerinin termolizi tedavisinde yapılan deneysel çalışmada ter bezlerinin nokta atışı destrüksiyonu mikroskobik olarak gösterilmiştir (9). Bu çalışma karışık bilgisayar simülasyonları ile farklı joule uygulamaları ile klinik çalışmalarda kendine pek yer bulamamıştır. Literatürde ekstremitte bölgesine yapılan çalışmaların az olması nedeniyle aksiller bölge çalışmalarının sonuçları ile karşılaştırma yapılması zorunda kalmıştır. Randomize çift kör 1 senelik takip yapılan klinik çalışmada en ideal tedavinin 924/975nm LASER uygulamasının kuretajla beraber yapılması olduğu saptanmıştır (10).

Mikrodalga, LASER ve Miradry uygulamalarının karşılaştırıldığı başka bir çalışmada ise LASER uygulamasının subdermal alanda kanül yardımı ile uygulanması nedeniyle komplikasyon riskinin daha yüksek olduğu belirtilmiş ve bu alanda hala uzun dönem sonuçların olmadığı ve araştırılma yapılması önerilmiştir (11). Japonyada yapılan başka bir çalışmada LASER tedavisinin diğer yöntemlere daha tercih edilen yöntem olduğunun altı çizilmiştir (12,13,14). Uzun dönem sonuçları konusunda yeteri kadar data olmadığı için LASER tedavisi konusunda temkinli yaklaşım tercih edilmiştir (12).

Lakraj ve ark. yaptığı çalışmada yetişkinlerin çoğunun rahatsızlıktan kurtulma adına botoks enjeksiyonlarının ağrısına katlandığı gösterilmiştir. Ancak primer hiperhidrozu olan genç hastalarda ağrı genellikle kabul edilemez bir durum olarak gözükmektedir ve tedavi için geri dönüş oranı düşüktür (15).

İyontoforez ile yapılan çalışmalarda elde edilen veriler içaçıcıdır ve özellikle genç hastalarda faydalı olabileceği söylenmektedir (16,17,18).

Palmar hiperhidrozis hastalığının tedavisi kadar sebebini açıklayan birçok yayın bulunmaktadır (19,20,21,22). Flávio ve arkadaşlarının bu konuya yaklaşımlarında birçok farklılık olmuştur (22). Yazdıkları makalede palmar hiperhidrozisi terleme artış olarak değil sadece cilt bulguları abartılı derecede belli olan, otonom sistemini etkileyen kompleks nörolojik bir rahatsızlık olarak tanımlamışlardır. Aslında bu bilgi ETS ameliyatları sonrasında görülen refleks terleme sorununun nörolojik problem olması nedeniyle hatalı sayılmaz. ETS ameliyatları sonrasında oluşan refleks terlemenin oluşması konusunda birçok teori mevcuttur. Bunlardan en çok kabul görüleni, terlemenin otonom regülasyonunun hipotalamus üzerinde olan etkisinin tamamen kalkmasıdır.

Sempatektomi öncesi sıcaklık derideki ısı alıcıları etkiler ve ısı düzenleyici merkez olan hipotalamusu uyarır. Efferent lifler, sorumlu pozitif uyarıyı hipotalamusta oluşan mesajı sempatik ganglionlara iletir. Bu da dönüşümde terlemeye olumlu bir cevap verir. Bundan sonraki aşama da, hipotalamusta olumsuz bir uyarıcı yaratan karşı afferent tepki ortaya çıkar (22).

Sempatektomi sonrasında görülen refleks terleme problemi için alternatif olarak sunulan sempatik sinirlere radyofrekans uygulaması da 2 senelik takiplerde başarılı olmuştur. Buna rağmen hiperhidrozis bireylerin ciddi hayat kısıtlayıcı hastalığı olarak kalmaya devam etmiştir.

Ultrasonik enerjinin palmar hiperhidroz üzerindeki etkisi literatürde pek araştırılmayan ve neredeyse hiç çalışma yapılmamış bir konudur. Fokusu ultrasonografinin girişimsel olmayan ve termal ısıtma yöntemi ile yüz germe işleminde kullanıldığı birçok çalışma mevcuttur. Cihaz üreticisinden alınan verilere göre yaklaşık 1 milyon uygulama sonucunda yüz bölgesinde kalıcı sinir hasarına sebebiyet veren bir uygulamasına rastlanmamıştır. Ultrason enerjisinin sinirler üzerindeki uzun dönem sonuçlarının iyi olması, palmar bölge gibi kas sinir ağının zengin olduğu bölgede güvenle kullanılması konusunda bize ilham vermiştir.

Hiperhidrozis hastalığının kalıcı olarak çözümü için yaptığımız deneysel çalışmada lokal olarak terleme azalmasını kalıcı olarak azaltmayı

hedefledik. Hedefimizde sadece ter bezlerini nokta atışı kalıcı olarak etkileyen ve aynı zamanda etraf dokuya zarar vermeyen yöntemi deneysel olarak uygulamak vardı. Yaptığımız çalışmanın ilk aşamasında LASER enerjisinin doku üzerinde etkisini mikroskopik olarak gösterdik. Epidermisin hemen altında gevşek bağ dokusu büllöz boşluklar, daha derinde inflammatuar infiltrasyonu ve kollajen homojenizasyonu ciddi doku hasarını gösteren etkiler sonucunda LASER çalışmasının ekstermiteler için deneysel olarak uygun olmadığını, hedefe yönelik uygulanmasının imkansız olduğunu saptandı. Çalışmanın ikinci yarısında uygulanan ultrasonik invazif olmayan yöntemle mikroskopik olarak bir birine yakın ama hedefe yönelik sonuç elde edildi. fokuslu ultrasonografi 3,00 mm ve 4,5 mm lik problemlerle ekrin bezlerinde hasara yol açan ve aşırı kollajen denaturasyonu olmayan görüntüler saptandı.

6. SONUÇ VE ÖNERİLER

Sonuç olarak sosyal ve iş hayatında ciddi morbidite yaratan, ellerde hiperhidrozis tedavisi için ultrasonik enerji kullanılarak minimal risk içeren tedavi oluşturduk. Bu tedavinin daha önce yüz bölgesinde uzun yıllar boyunca estetik amaçla uygulanmış olması bir avantaj olarak değerlendirilebilir. El bölgesindeki anatomik yapıların son derece karmaşık olması nedeniyle uzun dönem sonuçların klinik çalışmalarla takip edilmesini öneriyoruz.



7. KAYNAKLAR

1. Bechara FG, Georgas D, Sand M, Stücker M, Othlinghaus N, Altmeyer P, Gambichler T: Effects of a long-pulsed 800-nm diode laser on axillary hyperhidrosis: a randomized controlled half-side comparison study, *Dermatol Surg.* 2012 May;38(5):736-40.
2. Gray H, Williams P.L, Bannister L.H. *Gray's Anatomy: The Anatomical Basis of Clinical Practice*, 40 ed. United States of America: Churchill Livingstone. Bölüm: 50, 2008.
3. Aydin F, Pancar GS, Senturk N, Bek Y, Yuksel EP, Canturk T, Turanli AY: Axillary hair removal with 1064nm Nd:YAG laser increases sweat production, *Clin Exp Dermatol.* 2010 Aug;35(6):588-92.
4. Beer GM, Baumuller S, Zech N, Wyss P, Strasser D, Varga Z, Seifert B, Hafner J, Mihic-Probst D: Immunohistochemical differentiation and localization analysis of sweat glands in the adult human axilla, *Plast Reconstr Surg.* 2006;117(6): 2043–2049.
5. Laubach HJ, Makin IR, Barthe PG, Slayton MH, Manstein D: Intense focused ultrasound: evaluation of a new treatment modality for precise microcoagulation within the skin, *Dermatol Surg.* 2008 May;34(5):727-34.
6. White WM, Makin IR, Barthe PG, Slayton MH, Gliklich RE: Selective creation of thermal injury zones in the superficial musculoaponeurotic system using intense ultrasound therapy: a new target for noninvasive facial rejuvenation, *Arch Facial Plast Surg.* 2007 Jan-Feb;9(1):22-9.
7. Gliklich RE, White WM, Slayton MH, Barthe PG, Makin IR: Clinical pilot study of intense ultrasound therapy to deep dermal facial skin and subcutaneous tissues, *Arch Facial Plast Surg.* 2007 Mar-Apr;9(2):88-95.
8. Strutton DR, Kowalski JW, Glaser DA, Stang PE: US prevalence of hyperhidrosis and impact on individuals with axillary hyperhidrosis: Results from a national survey, *J Am Acad Dermatol.* 2004;51(2):241–248.
9. Johnson JE, O'Shaughnessy KF, Kim S: Microwave thermolysis of sweat glands, *Lasers Surg Med.* 2012 Jan;44(1):20-5
10. Leclère FM, Moreno-Moraga J, Alcolea JM, Vogt PM, Royo J, Cornejo P, Casoli V, Mordon S, Trelles MA: Efficacy and safety of laser therapy on axillary hyperhidrosis after one year follow-up: a randomized blinded controlled trial, *Lasers Surg Med.* 2015 Feb;47(2):173-9
11. Serge R. Mordon, Mario A Trelles, Franck Marie Leclère, Nacim B: New treatment techniques for axillary hyperhidrosis, *J Cosmet Laser Ther.* 2014 Oct;16(5):230-5
12. A New Technique Kota Ichikawa, M.D. Muneo Miyasaka, M.D. Yoshiyuki Aikawa: Subcutaneous Laser Treatment of Axillary Osmidrosis, *Plast Reconstr Surg.* 2006 Jul;118(1):170-4
13. Park, Y. J., and Shin, M. S.: What is the best method for treating osmidrosis? *Ann. Plast. Surg.* 47: 303, 2001.

14. Kim, I. H., Seo, S. L., and Oh, C. H.: Minimally invasive surgery for axillary osmidrosis: Combined operation with CO2 laser and subcutaneous tissue remover, *Dermatol. Surg.* 25: 875, 1999.
15. LakrajAA, MoghimiN, JabbariB:Hyperhidrosis: anatomy, pathophysiology and treatment with emphasis on the role of botulinum toxins, *Toxins (Basel)*. 2013 Apr 23;5(4):821-40
16. Davarian S., Kalantari K.K., Rezasoltani A., Rahimi A.:Effect and persistency of botulinum toxin iontophoresis in the treatment of palmar hyperhidrosis, *Australas. J. Dermatol.* 2008;49:75–79. doi: 10.1111/j.1440-0960.2008.00441.x.
17. Montaser-Kouhsari L., Zartab H., Fanian F., Noorian N., Sadr B., Nassiri-Kashani M., Firooz A.: Comparison of intradermal injection with iontophoresis of abobotulinum toxin a for the treatment of primary axillary hyperhidrosis: A randomized, controlled trial, *J. Dermatolog. Treat.* 2013
18. Kavanagh G.M., Shams K.: Botulinum toxin type a by iontophoresis for primary palmar hyperhidrosis, *J. Am. Acad. Dermatol.* 2006;55:S115–S117. doi: 10.1016/j.jaad.2005.07.017.
19. Leung A.K.C., Chan P.Y.H., Choi M.C.K.: Hyperhidrosis, *Int. J. Dermatol.* 1999;38:561–567.
20. Stolman L.P. Hyperhidrosis: Medical and surgical treatment, *Eplasty*. 2008;8:e22.
21. Del Sorbo F., Brancati F., de Joanna G., Valente E.M., Lauria G., Albanese A.: Primary focal hyperhidrosis in a new family not linked to known loci, *Dermatology*. 2011;223:335–342.
22. RomeroFR, HaddadGR, MiotHA, CataneoDC:Palmar hyperhidrosis: clinical, p athophysiological, diagnostic and therapeutic aspects, *An Bras Dermatol*. 2016 Nov-Dec;91(6):716-725

8. EKLER

Ek-1: Tez Çalışması ile İlgili Etik Kurul İzinleri

Rumelifeneri Yolu Sarıyer 34450 İstanbul T: 0212 338 10 00 F: 0212 338 12 05 www.ku.edu.tr



HAYVAN DENEYLERİ YEREL ETİK KURUL KARARI

Toplantı Tarihi:	11.10.2017
Protokol No:	2017.HADYEK.14
Sorumlu Araştırmacı:	Selçuk Sürücü
Araştırma Başlığı:	Rat modelinde el bölgesinde subdermal lazer uygulamasının ter bezlerinin üzerinde azaltıcı etkisinin mikroskopik olarak araştırılması
Başlangıç tarihi:	15.10.2017
Hayvan türü ve sayıları:	5 adet Sprague Dawley erişkin sıçan


Koç Üniversitesi Etik Kurulu'na değerlendirilmek üzere başvuruda bulunduğunuz yukarıda künyesi yazılı projenizin başvuru dosyası ve ilgili belgeleri, Üniversitemiz "Hayvan Deneyleri Yerel Etik Kurulu" tarafından araştırmanın gerekece, amaç, yaklaşım ve yöntemleri dikkate alınarak incelenmiştir.

Üniversite Senatosunun 5 Şubat 2016 tarih ve 2016/2 sayılı oturumunda kabul edilen "Hayvan Deneyleri Yerel Etik Kurulu (HADYEK) yönergesi" uyarınca yapılan inceleme sonucunda çalışmanın gerçekleştirilmesinde etik ve bilimsel sakınca bulunmadığına karar verilmiştir. Araştırmaya yukarıda verilen başlangıç tarihi itibarıyla başlayabilirsiniz.

Notlar:

- Araştırma başlangıç tarihinin gecikmesi durumunda Etik Kurul'a başvurularak tarihlerin değiştirilmesi gereklidir.
- Etik Kurul incelemesi ve onayı olmadan bu araştırmada kullanılan prosedürler, formlar ya da protokollerde herhangi bir değişiklik yapılamaz.

Saygılarımla,



Prof. Dr. Hakan S. Orer
Başkan

Ek-2: Tez Çalışması Orijinallik Raporu

DENEYSEL HAYVAN MODELİNDE EKSTEMİTELERDE TERLEME TEDAVİLERİNİN MİKROSKOPİK OLARAK DEĞERLENDİRİLMESİ

ORIJINALLIK RAPORU

%**2**

BENZERLİK ENDEKSİ

%**2**

İNTERNET
KAYNAKLARI

%**0**

YAYINLAR

%**1**

ÖĞRENCİ ÖDEVLERİ

BİRİNCİL KAYNAKLAR

1

att.com.tr

İnternet Kaynağı

%**2**

2

Submitted to Hacettepe University

Öğrenci Ödevi

<%**1**

3

Submitted to Istanbul University

Öğrenci Ödevi

<%**1**

Alıntılarını çıkart

üzerinde

Eşleşmeleri çıkar

Kapat

Bibliyografyayı Çıkart

üzerinde

Ek-3: Dijital Makbuz



Dijital Makbuz

Bu makbuz ödevinizin Turnitin'e ulaştığını bildirmektedir. Gönderiminize dair bilgiler şöyledir:

Gönderinizin ilk sayfası aşağıda gönderilmektedir.

Gönderen: Turab Ismailov
Ödev başlığı: DENEYSEL HAYVAN MODELİNDE ...
Gönderi Başlığı: DENEYSEL HAYVAN MODELİNDE ...
Dosya adı: Turab_SMAYILOV_d_zeltme_-k_n_...
Dosya boyutu: 11.61M
Sayfa sayısı: 33
Kelime sayısı: 3,930
Karakter sayısı: 27,099
Gönderim Tarihi: 30-Ara-2019 04:50PM (UTC+0300)
Gönderim Numarası: 1238766944

9. ÖZGEÇMİŞ

Kişisel Bilgiler

Adı : Turab
Soyadı : İSMAYILOV
Doğum Yeri : Lerik, Azerbaycan
Doğum Tarihi : 12.11.1985
Medeni Durumu : Evli

Öğrenim Durumu

1998-2003 Azerbaycan, Bakü—Bakü Özel Türk Koleji
2003-2009 Türkiye, Ankara—Hacettepe Üniversitesi Tıp Fakültesi(ingilizce)
2010-2015 Türkiye, Ankara—Hacettepe Üniversitesi Tıp Fakültesi, Plastik
Rekonstruktif Estetik Cerrahi Anabilimdalı,
2018 Türkiye, Çorlu, Tekirdağ - Çorlu ilçe devlet hastanesi(mecburi hizmet)