

T.C.
ESKİŞEHİR OSMANGAZİ ÜNİVERSİTESİ
DİŐ HEKİMLİĐİ FAKÜLTESİ

**DUDAK DAMAK YARIKLI HASTALARDA NAZAL
SEPTUM OSTEOTOMUNUN LE FORT I CERRAHİSİNDE
GÜVENLİK MARJİNİN BELİRLENMESİ**

Ergin ÖZTÜRK

**Ağız, Diő ve Çene Cerrahisi Anabilim Dalı
Uzmanlık Tezi**

**Tez Danışmanı
Doç. Dr. Nesrin SARUHAN**

**ESKİŞEHİR
2020**

T.C.
ESKİŐEHİR OSMANGAZI ÜNİVERSİTESİ
DİŐ HEKİMLİĐİ FAKÜLTESİ
AĐIZ, DİŐ VE ÇENE CERRAHİSİ ANABİLİM DALI

DUDAK DAMAK YARIKLI HASTALARDA NAZAL SEPTUM
OSTEOTOMUNUN LE FORT I CERRAHİSİNDE GÜVENLİK
MARJİNİN BELİRLENMESİ

Ergin ÖZTÜRK

Tez Savunma Tarihi: 17.07.2020

Tez Danışmanı: Doç. Dr. Nesrin SARUHAN (Eskişehir Osmangazi Üniversitesi)

Jüri Üyesi: Prof. Dr. Ümit ERTAŐ (Atatürk Üniversitesi)

Jüri Üyesi: Doç. Dr. Ömür DERECİ (Eskişehir Osmangazi Üniversitesi)

Onay

Bu çalışma yukarıdaki jüri tarafından **Uzmanlık Tezi** olarak kabul edilmiştir.

Prof. Dr. Şule BAYRAK

Dekan

Uzmanlık Tezi
ESKİŐEHİR-2020

UZMANLIK TEZİ BEYANNAMESİ

Uzmanlık tezi olarak sunduđum “**DUDAK DAMAK YARIKLI HASTALARDA NAZAL SEPTUM OSTEOTOMUNUN LE FORT I CERRAHİSİNDE GÜVENLİK MARJİNİN BELİRLENMESİ**” başlıklı arařtırmađı danışmanım **Doç. Dr. Nesrin SARUHAN**’ın rehberlik ve sorumluluđunda tamamladıđımı; çalıřma protokolü ve süresince bilimsel arařtırma ve etik kurallara uygun davrandıđımı, verilerin tarafımdan toplandıđını, örneklerin tarafımda hazırlandıđını; deney, analiz ve görüntüleme işlemlerinin ilgili laboratuvar ve görüntüleme merkezinde tarafımda yapıldıđını/yaptırıldıđını, tez metnini hazırlarken kaynakçanın eksiksiz olarak gösterildiđini, tezin yazım kılavuzu kurallarına uygun olarak hazırlandıđını ve belirtilen hususların aksinin ortaya çıkması durumunda her türlü yasal sonucu kabul ettiđimi beyan ederim.

(İmza)

Ergin ÖZTÜRK

İÇİNDEKİLER

TEŞEKKÜRLER	III
ÖZET	IV
ABSTRACT	VI
SİMGELER VE KISALTMALAR DİZİNİ	VIII
ŞEKİLLER DİZİNİ	IX
TABLolar DİZİNİ.....	X
1. GİRİŞ.....	1
2. GENEL BİLGİLER	3
2.1. Dentofasiyal Deformiteler	3
2.1.1. Dentofasiyal Deformitelerin Prevalansı.....	3
2.1.2. Dentofasiyal Deformitelerle İlişkili Sendromlar	3
2.2. Orofasiyal Yarıklar	4
2.2.1. Orofasiyal Yarık Prevalansı ve Epidemiyolojisi	4
2.2.2. Orofasiyal Gelişim ve Orofasiyal Yarıkların Etyolojisi	4
2.2.3. Orofasiyal Yarıkların Sınıflandırılması	6
2.3. Dudak Damak Yarıkları.....	7
2.3.1. Dudak Damak Yarıkları Etyolojisi	7
2.3.2. Dudak Damak Yarıkları Embriyolojisi.....	8
2.3.2.1. Primer Damak (Premaksilla) Yarığı Embriyolojisi	10
2.3.2.2. Sekonder Damak Yarığı Embriyolojisi.....	10
2.3.3. Dudak Damak Yarıkları Prevalansı ve Epidemiyolojisi.....	10
2.3.4. Dudak Damak Yarıkları Sınıflandırması	11

2.3.5. Dudak Damak Yarıkları Tedavisi	16
2.3.5.1. Dudak Damak Yarıkları Tedavisinde Ortodonti	16
2.3.5.2. Dudak Damak Yarıkları Tedavisinde Cerrahi.....	18
2.4. Dudak Damak Yarıkları Tedavisinde Ortognatik Cerrahi	20
2.4.1. Le Fort I Cerrahisi	21
2.4.1.1. Dudak Damak Yarıklarında Le Fort I Cerrahisi	23
2.4.1.2. Le Fort I Cerrahisi Komplikasyonları.....	24
2.4.1.3. Sfenoid Sinüs Anatomisi ve Komplikasyonları	29
3. MATERYAL VE METOT	31
3.1. Hasta Seçimi.....	31
3.1.1. Hastaların Araştırmaya Dahil Olma Kriterleri	31
3.1.2. Hastaların Araştırmaya Dahil Olmama Kriterleri	31
3.2. Hastaların Değerlendirilmesi	31
3.2.1. KIBT Ölçümleri.....	32
3.3. Verilerin İstatistiksel Analizi	33
4. BULGULAR	34
5. TARTIŞMA	37
6. SONUÇ VE ÖNERİLER.....	49
KAYNAKLAR	50
EKLER	81
EK-1. ÖZGEÇMİŞ.....	81
EK-2. ETİK KURUL ONAY FORMU	82

TEŞEKKÜRLER

Uzmanlık eğitimim boyunca ve tez çalışmam boyunca desteğini esirgemeyen, bilgi ve deneyimlerinden yararlandığım değerli hocam Doç. Dr. Nesrin SARUHAN'a,

Uzmanlık eğitimim boyunca hem bilgi hem de klinik anlamda tecrübelerinden yararlandığım değerli hocam Doç. Dr. Ömür DERECİ'ye, tez çalışmam boyunca bilgi ve deneyimlerinden yararlandığım hocalarım Dr. Öğr. Üyesi Mehmet UĞURLU'ya ve Dr. Öğr. Üyesi Elif BİLGİR'e,

Uzmanlık eğitimim boyunca beraber çalıştığım ve halen çalışmakta olduğum Ağız Diş ve Çene Cerrahisi Anabilim Dalı bünyesindeki araştırma görevlileri, hemşireler ve personellere,

Uzmanlık eğitimim boyunca en büyük destekçim sevgili nişanlım Gülşen Sude ERALP'e,

Bu günlere gelmemde büyük emeği olan ve hayatta her zaman desteklerini hissettiğim sevgili annem Ayşe ÖZTÜRK'e, babam Eyüp ÖZTÜRK'e ve abim Onural ÖZTÜRK'e sonsuz teşekkürlerimi sunarım.

ÖZET

DUDAK DAMAK YARIKLI HASTALARDA NAZAL SEPTUM OSTEOTOMUNUN LE FORT I CERRAHİSİNDE GÜVENLİK MARJININ BELİRLENMESİ

Amaç: Bu çalışmanın amacı, DDY'li hastalarda Le Fort I cerrahisi sırasında kullanılan nazal septum osteotomunun sfenoid sinüs ve çevre vital yapılara zarar vermemesi için gereken güvenlik marjının belirlenmesi ve sağlıklı hastalarla karşılaştırılmasıdır.

Materyal ve Metot: Bu çalışmaya, 20 DDY'li ve 20 sağlıklı olmak üzere toplam 40 hasta dahil edildi. Hastalar kontrol ve DDY olmak üzere 2 gruba ayrıldı. Hastaların 01/01/2018-01/12/2019 tarihleri arasında retrospektif olarak var olan KIBT görüntüleri üzerinde oluşan çalışma örneğinde, 2 çizgi ve 1 açı ölçüldü. Birinci çizgi (cerrahi osteotomi çizgisi), spina nazalis anterior noktası ile palatin kemiğin perpendiküler tabakasının en alt noktasının birleşim yeri arasında uzatılan çizgi; 2. çizgi, spina nazalis anterior ve sfenoid sinüs tabanının alt ön kenarı arasında uzatılan çizgi ve bu 2 çizgi arasındaki açı olacak şekilde 3 farklı değer ölçüldü. Çalışmada uzunluklar mililitre cinsinden, açılar ise derece cinsinden hesaplanarak veriler elde edildi.

Bulgular: Çalışmaya dahil edilen 20 DDY'li hastanın ortalama yaşı 18.45 ± 4.78 , 20 kontrol grubu hastasının ortalama yaşı 19.3 ± 4.30 'tür. Kontrol grubunda; 1. çizginin değeri 44.11-61.14 mm (ortalama 51.91 ± 4.32); 2. çizginin değeri 52.48-69.58 mm (ortalama 59.14 ± 5.08); açının değeri $18.22-27.27^0$ (ortalama 22.66 ± 2.55) olarak ölçüldü. DDY grubunda; 1. çizginin değeri 34.53-51.16 mm (ortalama 43.38 ± 4.79); 2. çizginin değeri 46.86-61.35 mm (ortalama 55.02 ± 3.24); açının değeri $17.60-28.81^0$ (ortalama 22.60 ± 2.81) olarak ölçüldü. DDY ve kontrol grubu 1. ve 2. çizgi ölçümleri açısından değerlendirildiğinde; aralarında istatistiksel olarak anlamlı bir fark bulundu. ($p < 0.05$) Açı

ölçümleri açısından değerlendirildiğinde ise DDY ve kontrol grubu arasında istatistiksel olarak anlamlı bir fark bulunmadı.($p>0.05$)

Sonuç: DDY'ler doğrudan ya da dolaylı olarak maksillanın anteroposterior yönde büyüme ve gelişimini etkilemektedir. Kontrol ve DDY grubu arasında ölçümlerin karşılaştırılmasında; kontrol grubu lehine 1. çizgi için ortalama 8.53 mm, 2. çizgi için ortalama 4.12 mm, açı için ortalama 0.06^0 fark bulunmaktadır. Bundan dolayı DDY hastalarında Le Fort I cerrahisi sırasında anteroposterior yönde nazal septum osteotomu daha dikkatli kullanılmalıdır.

Anahtar Kelimeler: Dudak Damak Yarığı, Nazal Septum Osteotomu, Sfenoid Sinüs

ABSTRACT

DETERMINING THE MARGIN OF SAFETY FOR DAMAGING THE SPHENOID SINUS WITH NASAL SEPTUM OSTEOTOME DURING LE FORT I SURGERY IN CLEFT LIP AND PALATE PATIENTS

Aim: The aim of this study is to determine the safety margin of the nasal septum osteotomy used during Le Fort I surgery in patients with cleft lip and palate and to compare it with healthy patients.

Material and Method: In this study, a total of 40 patients, 20 cleft lip and palate patients and 20 healthy patients were included. The patients were divided into two groups as control and cleft lip and palate. 2 lines and 1 angle were measured in the study sample on the cone beam computed tomography images that existed retrospectively between 01/01/2018 - 01/12/2019. Three different values were measured as; the first line (surgical osteotomy line) is the line extended between the spina nasalis anterior point and the junction of the lowest point of the perpendicular layer of the palatine bone, the second line was measured so that the line extended between the spina nasalis anterior and the inferior anterior edge of the sphenoid sinus floor and the angle was between these 2 lines. In the study, the data were obtained by calculating the lengths in milliliters, angles in degrees.

Results: The mean age of the 20 patients with cleft lip and palate included in the study was 18.45 ± 4.78 , and the mean age of the 20 control group patients included in the study was 19.3 ± 4.30 . In the control group; the value of the 1st line was 44.11-61.14 mm (mean 51.91 ± 4.32); the value of the 2nd line is 52.48-69.58 mm (mean 59.14 ± 5.08); the value of the angle was measured as 18.22-27.27⁰ (mean 22.66 ± 2.55). In the cleft lip and palate group; the value of the 1st line was 34.53-51.16 mm (mean 43.38 ± 4.79); the value of the 2nd line is 46.86-61.35 mm (mean 55.02 ± 3.24); the value of the angle was measured as 17.60-28.81⁰ (mean 22.60 ± 2.81). When cleft lip and palate group and control

group are evaluated in terms of 1st and 2nd line measurements; a statistically significant difference was found between them.($p < 0.05$) When evaluated in terms of angle measurements, there was no statistically significant difference between cleft lip and palate group and control group.($p > 0.05$)

Conclusion: Cleft lip and palates directly or indirectly affect the growth and development of the maxilla in anteroposterior direction. In comparison of the measurements between the control group and cleft lip and palate group; there is an difference average of 8.53 mm for the 1st line, an average of 4.12 mm for the 2nd line, and an average of 0.06° for the angle. Therefore, nasal septum osteotome should be used more carefully in the anteroposterior direction during Le Fort I surgery in cleft lip and palate patients.

Key Words: Cleft Lip and Palate, Nasal Septum Osteotome, Sphenoid Sinus

SİMGELER VE KISALTMALAR DİZİNİ

BT : Bilgisayarlı Tomografi

DDY : Dudak Damak Yarığı

KIBT: Konik Işınlı Bilgisayarlı Tomografi



ŞEKİLLER DİZİNİ

<u>Şekil No</u>	<u>Sayfa No</u>
Şekil 2.1. Tessier'in Yumuşak Doku Yarıkları Sınıflaması.....	6
Şekil 2.2. Tessier'in Sert Doku Yarıkları Sınıflaması.....	7
Şekil 2.3. Kernahan'ın Çizgili Y Diyagramı.....	14
Şekil 2.4. Kernahan Çizgili Y Diyagramı Ağız İçi Şematizasyonu.....	15
Şekil 2.5. Pnömatizasyon Türleri.....	30
Şekil 3.1. DDY Grubunda Uzunluk ve Açık Ölçümleri.....	32
Şekil 3.2. Kontrol Grubunda Uzunluk ve Açık Ölçümleri.....	33

TABLULAR DİZİNİ

<u>Tablo No</u>	<u>Sayfa No</u>
Tablo 1.1. DDY Hastalarında Cerrahi Planlama.....	18
Tablo 4.1. Hastaların Yarık Tiplerine Göre Dağılımı.....	34
Tablo 4.2. Hastaların Sinüs Tiplerine Göre Dağılımı.....	35
Tablo 4.3. Grupların Karşılaştırılması.....	36



1. GİRİŞ

Yarık dudak, yarık damak ve her ikisinin birlikte görüldüğü dudak damak yarıkları (DDY) gebelikte anormal yüz gelişimine bağlı ortaya çıkan konjenital deformite varyasyonlarıdır ve yeni doğan her 1000 çocuktan birinde görülmektedir.¹ DDY'lerin hem genetik hem de çevresel faktörleri içeren çok faktörlü bir etyolojisi vardır.² Folik asit eksikliği, anne yaşı ve annenin sigara kullanması gibi risk faktörleri yarıkların gelişimi ile ilişkilendirilmiştir.^{3,4}

DDY'ye sahip bireyler; beslenme, konuşma, işitme ve sosyal entegrasyon sorunları yaşayabilmelerine rağmen dental ve cerrahi tedavi, konuşma terapisi ve psikososyal müdahaleler ile bu problemler değişen ölçülerde düzeltilebilmektedir.⁵ DDY'ler için günümüze kadar çok sayıda sınıflandırma yapılmış ancak ideal bir sınıflandırma hala bulunamamıştır.⁶ DDY sınıflamalarında en yaygın ve günümüzde hala modifikasyonları kullanılan sınıflama yöntemi, insiziv forameni referans noktası olarak kabul eden Kernahan ve Stark sınıflamasıdır.⁷

DDY'ye sahip bireylerde tedavi planı yaşa ve hastanın yaşadığı problemlere göre değişkenlik göstermektedir.⁸ Le Fort I cerrahisi DDY'ye bağlı orta yüz deformitelerini düzeltmek için en yaygın kullanılan cerrahi tekniklerden biridir.⁹ Le Fort I cerrahisi işlem olarak burun boşluğu, arka etmoid hava hücreleri, arka orbita, alt orbital fissür, pterygopalatin fossa ve maksiller sinüsle etkileşim içindedir ve yapılacak cerrahi girişimde dikkatli olunmalıdır.¹⁰ Le Fort I osteotomisinde nazal septum osteotomu, anterior nazal spinanın hemen üstünden başlayarak hafifçe aşağı ve arkaya doğru yönlendirilir. Nazal kartilaj ve vomeri burun tabanından ayırma sırasında kullanılan nazal septum osteotomu yukarı sapma eğilimi nedeniyle hafifçe aşağı doğru eğimli şekilde

tutulmalıdır.¹¹ Le Fort I osteotomisi sırasında maksiller sinüzit, dişlerde vitalite kaybı, sinir hasarları, aseptik nekroz, arteriyovenöz fistül, hemoraji, nazal septum deviasyonu, kafatası ve pterygoid plak kırıkları gibi çeşitli komplikasyonlar görülebilmektedir.^{12, 13} Bunların dışında, sfenoidal sinüzit, sfenoid sinüs ve çevresi kranial sinir hasarları, arteriyel anevrizma, vomerosfenoidal disartikülasyon ve malunion gibi sfenoid sinüs ile ilgili komplikasyonlar da görülebilmektedir.¹⁴⁻¹⁶ Bu komplikasyonların önlenmesinde preoperatif olarak yapılan klinik ve radyolojik muayene oldukça önemlidir.^{17, 18}

Bu çalışmada DDY'li hastalarda Le Fort I cerrahisi sırasında kullanılan nazal septum osteotomunun sfenoid sinüse göre güvenlik marjının belirlenmesi amaçlanmıştır.

2. GENEL BİLGİLER

2.1. Dentofasiyal Deformiteler

Deformite, vücudun herhangi bir bölümünün bozulması ve buna bağlı olarak o bölümde fonksiyon ve estetik olarak bozulmaya yol açan tüm durumlara atıfta bulunmak için kullanılan bir terimdir. Dentofasiyal deformite terimi, öncelikle çeneleri ve dişlenmeyi etkileyen bir deformite türü olarak tanımlanmaktadır ve prevalansı, genetik ve sosyal faktörlere bağlı olarak değişmektedir.^{19, 20} Bu deformiteler içerisinde gelişim problemleri, hipoplaziler, hipertrofiler, asimetriler sayılabilmektedir.²¹ Dentofasiyal deformiteler bir dişin maloklüzyonundan yarık dudak damağa, şekil bozukluğuna sebep olan kraniyofasiyal sendromlardan travma kaynaklı deformitelere kadar uzanan geniş bir alanı temsil etmektedir.²²

2.1.1. Dentofasiyal Deformitelerin Prevalansı

Dünyada dentofasiyal deformitelerin prevalansı net olarak belirlenememiştir ve bu konuda günümüzde dentofasiyal deformiteleri geniş kapsamlı değerlendiren yeterli sayıda çalışma bulunmamaktadır. Bu durum genelde dentofasiyal deformitelerin sebep olduğu sadece maloklüzyonlar üzerinde değerlendirme yapıp iskeletsel ve yüz paternleri değerlendirilmemesi sebebiyle yaşanmaktadır.²³⁻²⁷ Ancak kabaca dentofasiyal deformiteler toplam nüfusun yaklaşık %20'sini etkilemektedir.²⁰

2.1.2. Dentofasiyal Deformitelerle İlişkili Sendromlar

Dentofasiyal bölgeyi etkileyen birçok sendrom bulunmaktadır. Stickler sendromu, Catel-Manzke sendromu, Langer-Giedion sendromu, Ektrodaktili-Ektodermal Displazi-Yarık sendromu, Hay-Wells sendromu, Marden-Walker sendromu, Miller Fisher sendromu, Nager sendromu, Oro-fasiyal-digital sendrom, DiGeorge sendromu, Oto-

palato-digital sendrom, Alfa-talasemi mental retardasyon sendromu, Pierre-Robin sendromu, Treacher Collins, Crouzon ve Apert sendromları, Ehlers-Danlos sendromu, mukopolisakkaridoz, Kleidokraniyal displazi, Marfan sendromu, McCune-Albright sendromu ve Kraniyometafizyal displazi, Pfeiffer, Saethre Chotzen, Jackson-Weiss ve Carpenter sendromları gibi çeşitli sendromlar dentofasiyal deformitelerle ilişkili sendromlara örnek olarak verilebilir.^{21,28-31}

2.2. Orofasiyal Yarıklar

Dentofasiyal deformiteler arasında yüz bölgesinden en sık görülen deformite türü DDY'leri de içeren orofasiyal yarıklardır. Bu yarıklar, en sık görülen kraniyofasiyal doğum kusurları ve insanlarda en sık görülen doğumsal bozukluklardan biridir³. Sık görülen psikolojik, cerrahi, konuşma ve dental problemlerin yanı sıra sıklıkla ortaya çıkmaları nedeniyle etyolojisine ışık tutmak önemlidir. Orofasiyal yarık etyolojisi, çoklu genetik ve çevresel faktörler nedeniyle komplikedir. Orofasiyal yarıkların sendromik olmayan formları daha yaygındır ve gen-çevre etkileşimlerinden sekonder olarak etkilenmektedir.^{32,33}

2.2.1. Orofasiyal Yarık Prevalansı ve Epidemiyolojisi

Orofasiyal yarıklar; coğrafi köken, etnik köken ve sosyoekonomik koşullar ile ilgili önemli değişkenlik göstermekle birlikte, dünyadaki farklı popülasyonlarda 1/700 ila 1/1000 canlı doğumda meydana geldiği bildirilmektedir. Orofasiyal yarık vakalarının yaklaşık %70'i nonsendromiktir, yani etkilenen bireyler başka fiziksel veya gelişimsel anormallikler göstermemektedirler.³⁴⁻³⁶

2.2.2. Orofasiyal Gelişim ve Orofasiyal Yarıkların Etiyolojisi

Orofasiyal yarıklar, orofasiyal kompleksi oluşturan birbirlerinden bağımsız bir şekilde gelişen fasiyal primordiaların herhangi biri arasında tam füzyonun başarısız olmasından kaynaklanmaktadır. Orofasiyal bir yarığın nasıl ortaya çıktığını anlamak için

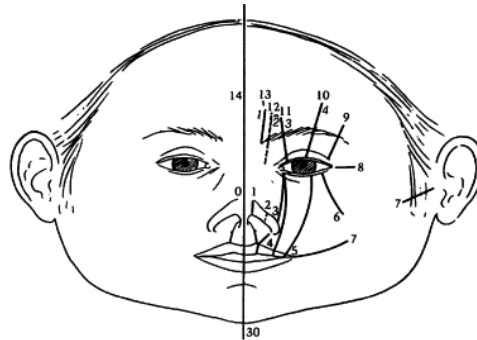
hücre göçünü, çoğalmayı, farklılaşmayı ve apoptozisi kontrol eden gelişimsel evrelere ilişkin bilgi sahibi olmak gereklidir. İnsan yüzünün gelişmesi, kranial sinir krest hücrelerinin ön nöral tüpün dorsal bölgesinden 4. gebelik haftasında 5 parçalı primordiumunu oluşturduğu yüz bölgesine göçü ile başlar.^{37,38} Bu primordium, 5. hafta boyunca bir çift lateral ve medial nazal proçesi oluşturan tek bir frontonazal çıkıntı, üst çeneyi oluşturan bir çift maksiller çıkıntı ve alt çenede gelişen bir çift mandibular çıkıntıyı içerir. Takip eden 2 hafta boyunca, medial nazal proçesler, primer damak için temel sağlayarak, intermaksiller segmenti oluşturmak üzere birbirleriyle büyür ve birleşirler. Daha sonra, intermaksiller segment, üst dudak oluşumunu tamamlamak için, komşu maksiller çıkıntılarla kaynaşır.^{37, 38} Ektodermal bir artık olan Simonart'ın bandı bazı dudak yarıklarının posterosuperior kısmında görülebilir, proçesler arasında temas kuramaktan ziyade temasın kopmasını veya yetersiz kalmasına gösterir. Bu da birçok yarıktaki birincil gelişimsel sorun olabilir.³⁹

Sendromik olmayan orofasiyal yarıkların oluşumunda genetik ve çevresel etkenler önemli rol oynamaktadır. Aile, ikiz ve epidemiyolojik çalışmaların tümü, orofasiyal yarıkların önemli bir genetik bileşen içerdiğini göstermiştir.^{32, 40, 41} Orofasiyal yarıkların oluşumunda ilk olarak Ardingger ve ark.⁴² tarafından TGF- α gen varyasyonu tespit edilmiştir. Bu gen varyasyonunun haricinde en önemli orofasiyal yarıklarla ilişkili genler ise IRF6, MSX1, TGF- β 3, FOXE1, FGFR1, FGFR2, FGF8, PDGFC, CRISPLD2, PVRL1, GABRB3, MSX2, SATB2, TBX10, TBX22, GLI2, JAG2, MTHFR, RARA, LHX8, SKI ve SPRY2 olarak tespit edilmiştir.⁴³⁻⁵⁰ Çevresel faktörler de orofasiyal yarıkların gelişiminde etkilidir. Gebelik sırasındaki annede sigara içiciliği, orofasiyal yarıklar için kabul edilebilir bir risk faktörüdür ve orofasiyal yarıkların %6.1'inin anne sigara içiciliği ortadan kaldırılarak önlenilebileceği bildirilmektedir.^{51,52} Pasif içicilik de bir risk faktörü olarak görülmektedir.⁵³ Risk faktörü olarak maternal alkol tüketimine ilişkin kanıtlar

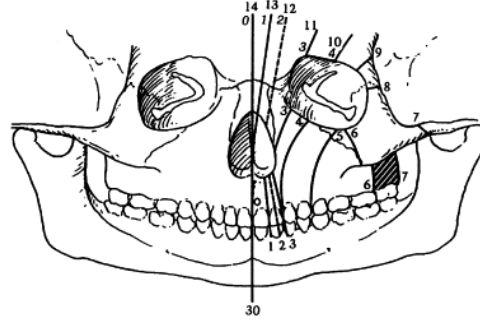
kesin değildir, ancak kısa bir süre boyunca büyük miktarlarda tüketmek riski artırabilmektedir.⁵⁴ Sosyo-ekonomik durum, risk faktörü olarak öne sürülmüştür ancak anne beslenmesi ve sağlığını da bu sosyoekonomik durumdan ayrı düşünmek zordur.⁵⁵ Folat antagonistleri ve anti-folat özellikleri sergileyen bazı ilaçlar ilk trimesterde alındığında riski artırabilmektedir.⁵⁶

2.2.3. Orofasial Yarıkların Sınıflandırılması

Cerrahi ve dental olarak orofasial yarıklar için birkaç farklı sınıflandırma sistemi önerilmiştir. Bu sistemler öncelikle cerrahlar için kullanışlı anatomik sistemlere ve genetik araştırma ve çalışmalar için kullanışlı embriyoloji tabanlı sistemlere ayrılmıştır. Modern sınıflandırmaların büyük kısmı, alveoler kretini dudakla birlikte tutan Kernahan ve Stark'ın⁷ çalışmasından kaynak almıştır.⁵⁷ Bu çalışmaya dayanarak daha ayrıntılı bir sınıflandırma yayınlanmıştır.^{58, 59} Geniş kapsamlı orofasial yarık sınıflandırma sistemi geçmişi, bu sınıflamanın ötesine geçmiştir.⁶⁰⁻⁶⁴ Ancak yüzle ilgili daha detaylı olarak anlatılan Tessier oblik yarıklarını ve orta hat yarıklarını içeren atipik orofasial yarıklar, yaygın orofasial yarıklardan hem daha nadir görülür hem de nedensel olarak farklıdır. Tessier oblik yarıkları yumuşak doku ve sert doku yarıkları sınıflaması olarak 2'ye ayrılmıştır. Yumuşak ve sert dokuda 15 ayrı yarık tanımlanmıştır.^{56, 58}(Şekil 2.1 ve Şekil 2.2)



Şekil 2.1. Tessier'in Yumuşak Doku Yarıkları Sınıflaması⁵⁸



Şekil 2.2. Tessier'in Sert Doku Yarıkları Sınıflaması⁵⁸

2.3. Dudak Damak Yarıkları

Orofasiyal yarıkların en sık görülen alt grubu DDY'lerdir. DDY, insanlarda en sık görülen doğumsal anomalilerden biridir.¹ Her ne kadar yarığın en gözle görülür özellikleri normalde çocuğun ilk yaşam yılında onarılsa da, yüzdeki yara izi, fonksiyonel zorluklar ve konuşma problemleri belli bir süre daha kalabilmektedir.⁵ Çocukluk dönemi boyunca, DDY ile doğan bireyler, maksillofasiyal cerrahi, kulak burun boğaz, ortodonti, konuşma-dil terapisi ve psikiyatri gibi multidisipliner bir yaklaşıma gerek duyarlar.⁶⁵

2.3.1. Dudak Damak Yarıkları Etyolojisi

DDY, etyolojik olarak heterojendir. Yüz gelişiminin biyolojisi ve fizyolojisi ile çevresel risklerin genetik faktörlerle nasıl etkileşime girdiği bilinirse DDY'de etyolojik değişkenler belirlenebilir ve bu değişkenlere de henüz DDY oluşmadan anne karnında müdahale edilebilir. Genom çapında bağlantı ve ilişkilendirme çalışmalarında son zamanlardaki başarılar, DDY ile anlamlı şekilde ilişkili yeni lokuslar belirlemiştir.⁶⁶⁻⁶⁸

DDY'ye neden olan etyolojik faktörler halen tam olarak bilinmemesine rağmen multifaktöriyel olduğu düşünülmektedir.⁶⁹⁻⁷¹ DDY'ye neden olan çevresel faktörler çeşitlendirilmektedir. Nüfusa dayalı çalışmalar, gebelikte folik asit eksikliğinin fetüste yarık gelişimi ile güçlü bir ilişkiye sahip olduğunu göstermiştir.⁷² Hidantoin, sodyum valproat, trimehadion, sedatifler ve alkol gibi çeşitli ajanların teratojenik etkisi olduğu

bilinmektedir. Diabetes mellitus veya fenilketonüri hastalığı olan annelerden doğan çocuklarda da DDY görülme riski yüksektir. Ayrıca, gebeliğin ilk 8 haftasında 40° C'den fazla ateş gelişiminin, gelişmekte olan fetüste yarıklara neden olma riski yüksektir.⁷³ Sigara içmek, B ve A vitamini eksiklikleri, oligohidroamnios, akraba evliliği, uyuşturucu kullanımı, radyasyon, hamilelikte geçirilen hastalıklar DDY oluşum riskini artırmaktadır. Treacher Collins, Pierre Robin gibi sendromlar da DDY ile ilişkili sendromlardır.^{41, 70, 74}

Sendroma bağlı olmayan DDY'lerde genetik önemli bir yer tutmaktadır. İkizler üzerinde yapılan çalışmalarda genetiğin rolü ve 2, 4, 6, 17, 19 numaralı kromozomların DDY ile ilişkili olabileceği belirtilmiştir.^{75, 76} Nüfusa dayalı denek çalışmaları ve aday gen çalışmalarında çeşitli genetik polimorfizmler çalışılmıştır. Sonuçlar, büyüme faktörleri (TGF- α , TGF β 3), transkripsiyon faktörleri (MSX1, IRF6, TBX22), ksenobiyotik metabolizmayı etkileyen faktörler (CYP1A1, GSTM1, NAT2), besin metabolizması (MTHFR, RARA) ve immün sistem genlerinin (PVRL1, IRF6) sorumlu olabileceğini göstermiştir. TGF- α ve MTHFR genleri yıllar içinde en çok araştırılan varyantlar arasındadır. Belirli kısmi aneuploidilerle anlamlı bir şekilde ilişkili fenotipleri tanımlamak için kapsamlı bir kromozomal silme ve kopyalama çalışmaları yapılmıştır.^{32, 77-79} Yarıklarla anlamlı bir şekilde ilişkili olan bölgeler 1q25, 3p21, 4p15, 4q32 ve 10p15'te kromozom bölgeleri olarak tanımlanmıştır. Her ne kadar kapsamlı bir şekilde çalışılsa da genetik heterojenite, Mendelian kalıtım kalıplarından ayrılma, genomik araçların sınırlı bulunabilirliği ve yüksek maliyeti ve özellikle sendromik olmayan DDY vakalarında kesin genetik ilişkilendirme için çok büyük veri setlerinin gerekliliği gibi faktörler nedeniyle DDY ve genetik ilişkilendirme kesinleşmiş durumda değildir.^{32, 77-79}

2.3.2. Dudak Damak Yarıkları Embriyolojisi

DDY'nin oluşumunu anlayabilmek için embriyolojik gelişimin iyi bilinmesi gerekmektedir. Konjenital deformitelerin embriyolojik esaslarının anlaşılması tedavi

planlamasını olumlu yönde etkilemektedir. Yapılan çalışmalara göre DDY, embriyolojik gelişimin ilk 8 haftası içerisinde ortaya çıkmaktadır.^{39, 80, 81}

Embriyonik yaşamın ilk 2 haftasında insan embriyosu, düz bir dairesel plakaya benzer. Üçüncü haftada, kranial bölge genişledikçe ve nöral tüp uzadıkça, şekli inciye andırmaya başlar. Sinir ağlarının uzaması ve büyümesi, embriyonun kendi üzerine bükülmesine neden olur bu da kranial ve kaudal uçları birbirine yaklaştırır. Hızlı nöral hücre büyümesi daha fazla lateral katlanma ile sonuçlanır.⁸² Nöral kret hücreleri büyüdükçe, 5 yüz yapısı veya primordia oluşturmak üzere ilk brankiyal yaydan frontonazal ve viseral ark bölgesine göç ederler.^{41, 83, 84} Dördüncü haftaya gelindiğinde bu yapılar frontonazal çıkıntıyı, bilateral maksiller çıkıntıyı ve bilateral mandibular çıkıntıyı oluştururlar. Frontonazal çıkıntı alın, burun ve ilkel ağzın çatısını oluşturur. Maksiller çıkıntılar bu yapının yan taraflarını ve mandibular çıkıntılar kaudal sınırları oluşturur.^{41, 84} Dördüncü haftanın sonuna doğru, iki oval kalınlaşma, nazal plakodlar, ilkel ağız çevresindeki ektodermden gelişir. Doku bu yapıların kenarlarında hızla büyür ve at nalı şeklinde yükselmeye sebep olur bu da medial ve lateral nazal çıkıntıların oluşmasına neden olur. Plakodlar derinleşir, burun yapıları için öncül olan burun çukurlarını oluşturmak amacıyla derine invaze olur. Medial nazal çıkıntılar ve ilkel ağzın üstündeki alan büyümeye devam eder ve nihayetinde filtrum olarak bilinen üst dudağın ortasında dikey bir oluk oluşturmak için birbirleriyle birleşir.^{82, 84} Damak gebeliğin 5. haftasında oluşmaya başlar. Gelişme 12. haftaya kadar devam etse de en kritik aşama 6. ile 9. haftalar arasındadır.^{41, 82, 84, 85} Bu aşamada, maksiller çıkıntılar, burun çukurlarının altındaki medial nazal süreçlerle birleşerek, kama biçimli bir mezenkimal doku kütleli oluşturur. Bu doku kütleli büyüdükçe, ileride oluşacak burun deliklerini üst dudaktan ayırır ve medyan palatin süreç veya primer damak olur.^{41, 82-84} Primer damak, diş eti çizgisinin hemen arkasında bulunur ve insiziv foramene uzanır.^{41, 84}

Sekizinci hafta boyunca, ağzın her iki tarafındaki maksiller proçesler ileri büyür ve lateral nazal çıkıntıların alt kenarlarıyla kaynaşır. Burun çukurlarının altına uzanır ve üst dudağın oluğu ile birleşerek, dudağı oluşturan ağzın üzerinde bir kenar oluşturur.^{82, 84}

2.3.2.1. Primer Damak (Premaksilla) Yarığı Embriyolojisi

Mezodermal doku ilk brankiyal yaydan göç eder ve gelişen dudaktaki birleşmiş dokuları güçlendirir ve büyütür. Normalde, bu doku medial bir pozisyon alır ve oluşan iki kütle lateral bir pozisyon alır.^{41, 83} Bu işlem gecikirse veya kütlelerden biri eksikse brankiyal membran ayrışır ve primer damak yarığı gelişir. Etkilenen taraftaki maksiller çıkıntı birleşmiş nazal çıkıntı ile birleşemezse, tek taraflı yarık ortaya çıkar. Doku her iki tarafta da birleşemezse, çift taraflı yarık ile sonuçlanır.⁸³

2.3.2.2. Sekonder Damak Yarığı Embriyolojisi

Altıncı haftanın başında, iki mezenkimal çıkıntı olan lateral palatin uzantılar, ilkel ağzın lateral duvarlarından büyür. Başlangıçta dilin altında dikey olarak uzanırlar. Çenenin gelişimi, palatal uzantıların birbirine doğru büyümesine ve yatay bir konuma yükselmesine izin verecek şekilde aşağı doğru hareket eden nispeten daha küçük bir dille sonuçlanır.^{41, 82, 84, 85} Palatal uzantılar nazal septum ve sert damak ile birleşir. Dokuzuncu haftada palatal raflar, nazal septumun serbest kenarları ile posterior olarak kaynaşmaya başlar. On ikinci haftaya kadar füzyon tamamlanır ve kemik, maksilla ve palatin kemiklerinden sert damağın içine doğru oluşan palatal uzantılara doğru uzanır. Kemikleşmeyen arka kısım yumuşak damak ve uvula haline gelir. Bu füzyon başarısız olduğunda bir sekonder damak yarığı oluşur.^{41, 82, 84, 85}

2.3.3. Dudak Damak Yarıkları Prevalansı ve Epidemiyolojisi

DDY, dünya genelinde her 1000 doğumda 1 olacak kadar yüksek insidansı bildirilen deformitelerdendir. Genel olarak, Asya, Amerika ve Hint topluluk popülasyonları bildirilen en yüksek DDY doğum prevalansı oranlarına sahiptir genellikle

1/500'dür. Avrupa kökenli popülasyonlarda 1/1000, Afrika kökenli popülasyonlarda ise yaklaşık 1/2500'dür.^{3, 86, 87} Türkiye'de ise DDY görülme insidansı binde 0.95, izole yarık damak görülme insidansı ise binde 0.77 olarak bildirilmiştir.⁸⁸

2.3.4. Dudak Damak Yarıkları Sınıflandırması

DDY'de ilk sınıflama çalışmaları Davis ve Ritchie,⁸⁹ Brophy,^{90, 91} Veau⁹² ve Fogh-Andersen⁹³ tarafından yapılmıştır.⁹⁴ Daha sonra güncel sınıflamalar kullanılarak geliştirmeler yapılmıştır. Bunlar; Amerikan Yarık Damak-Kraniofasiyal Birlik Sınıflaması (Harkins Sınıflaması),⁵⁹ Millard sınıflaması,⁹⁵ Smith sınıflaması⁹⁶ ve günümüzde yaygın kullanılan sınıflama olan embriyonel oluşum teorisine dayanan Kernahan sınıflamasıdır. Bu sınıflamada, deformiteleri ayırmada kullanılan sınır, insiziv foramendir.⁷

Davis ve Ritchie Sınıflaması (1922)

Davis ve Ritchie,⁸⁹ tavşan dudak terimini bırakıp standart bir sınıflandırma sistemini savunan ilk kişiler arasındaydılar. Davis ve Ritchie,⁸⁹ alveoler proçesi, bir ayırma çizgisi olarak kullanarak, dudak, alveol kemik ve damağı ayıran basit bir 3 grup sistemi önermiştir. Bu sistem:

Grup I: Prealveoler proçes yarığı (dudağı etkileyen yarıklar)

- (1) Tek taraflı (sağ/sol: komple/inkomple)
- (2) İki taraflı (sağ: komple/inkomple; sol: komple/inkomple)
- (3) Medyan (komple/inkomple)

Grup II: Postalveoler proçes yarığı (damağı etkileyen yarıklar)

- (1) Yumuşak damak
- (2) Sert damak

Grup III: Alveoler proçes yarığı (alveoler proçesi içeren herhangi bir yarık)

- (1) Tek taraflı (sağ/sol: komple/inkomple)

(2) İki taraflı (sağ: komple/inkomple; sol: komple/inkomple)

(3) Medyan (komple/inkomple)⁸⁹

Brophy Sınıflaması (1921-1923)

Brophy,^{90,91} 1921 ve 1923'te yarık damak onarımı için 5076 ameliyattan ve yarık dudak onarımı için 2676 ameliyattan elde veriler üzerinden DDY formları ile ilgili kendi kapsamlı çalışmasını yayınlamıştır. Amacını “bu deformiteye dahil olan her kas ve kemiği” açıklığa kavuşturabilmek olarak belirtmiştir. Buna göre, sınıflandırmasını yarık dudaklı/dudaksız 16 ayrı morfolojik yarık damak şeklini içerecek şekilde oluşturmuştur.^{90,91}

Veau Sınıflaması (1931)

Victor Veau,⁹² 1931'de yarık damakların değerlendirilmesi ve tedavi konusundaki yaklaşımını açıklayan ve dönüm noktası olan Palatine adlı bölümünü yayımladı. Veau'nun⁹² çok basitleştirilmiş sınıflandırılmış palatal yarıklar sınıflandırması 4 morfolojik formdan oluşuyordu. Bu sınıflandırma: yumuşak damak yarıkları, insiziv foramene kadar yumuşak ve sert damak yarıkları, alveol boyunca tek taraflı olarak uzanan yumuşak ve sert damak yarıkları, alveol boyunca çift taraflı uzanan yumuşak ve sert damak yarıkları olarak 4 grupta toplanmıştır.⁹²

Fogh-Andersen Sınıflaması (1942)

Fogh-Andersen,⁹³ alveoler proçes yerine insiziv forameni embriyolojik açıdan daha iyi bir ayırma çizgisi olarak kabul eden cerrahlardan biriydi. Fogh-Andersen,⁹³ Tavşan Dudak ve Yarık Damak Genetiği (1942) adlı kitabında, 4 gruptan oluşan Davis ve Ritchie⁸⁹ sınıflamasına bir alternatif önermiştir. Bu sınıflamada; tavşan dudak (tek veya çift), yarık damakla beraber tavşan dudak, izole yarık damak, nadir görülen atipik yarıklar (medyan yarık dudak) olarak 4 ayrı grupta toplanmıştır.⁹³

Harkins Sınıflaması (1962)

Harkins,⁵⁹ başkanlığında 1962 yılında toplanan Amerikan Yarık Damak ve Kraniyofasiyal Derneği (ACPA) oluşturduğu sınıflamasında yarıkları 4 ana kategoriye ayırmıştır. Bu sınıflamada:

(1) Prepalatin yarıkları (yarık dudak ve embriyolojik primer damak yarığı)

a. Yarık dudak (şelyoşizis)

b. Alveol yarığı (alveoloşizis)

c. Yarık dudak, alveol ve primer damak (şelyoalveoloşizis)

(2) Damak yarıkları (embriyolojik sekonder damak yarığı)

a. Sert damak yarıkları (uranoşizis)

b. Yumuşak damak yarıkları (stafiloşizis veya veloşizis)

c. Sert ve yumuşak damak yarıkları (uranostafiloşizis)

(3) Prepalatin ve damak yarıkları (alveoloşelyopalatoşizis)

(4) Prepalatal ve palatal dışındaki yüz yarıkları

a. Mandibular proçes yarığı

b. Nazo-oküler yarıklar

c. Oro-oküler yarıklar

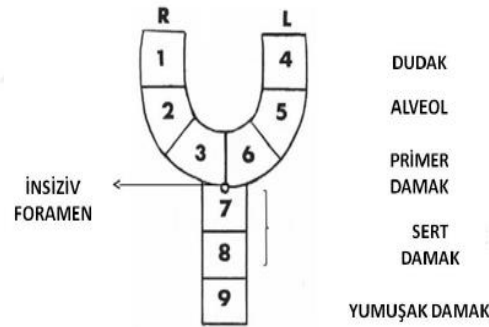
d. Oroaural yarıklar⁵⁹

Kernahan ve Stark Sınıflaması (1958)

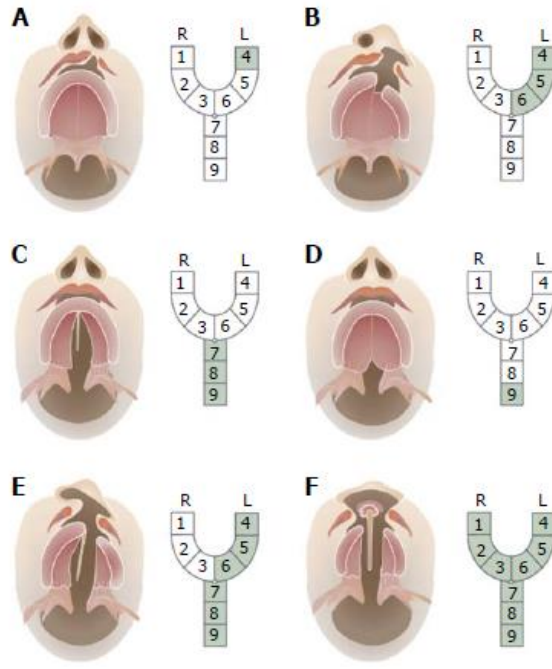
Günümüzde en yaygın kullanıma sahip olan sınıflamaların temelini oluşturmaktadır. Desmond A. Kernahan ve Richard B. Stark da gelişimsel anatomi üzerine bir yarık sınıflandırma sisteminin kurulmasının savunucularıydı. Fogh-Andersen'in⁹³ 1958'de en son yüz embriyogenezinin güncel anlayışından kanıtlar olarak embriyolojik olarak sağlam bir referans noktası olarak insiziv forameni baz almışlardır.⁷

Kernahan ve Stark 3 grup önermiştir. Bunlar; insiziv foramenin ön bölgesindeki yapıların yarıkları, insiziv foramenin arka bölgesindeki yapıların yarıkları, insiziv foramenin önü ve arkasındaki yapıları aynı anda etkileyen yarıklar olarak 3 grupta toplanmıştır.⁷

Kernahan'ın⁵⁷ sınıflandırma sistemini resimsel forma çevirmesiyle bu sistem güncelliğini günümüze kadar aktarmıştır. Kernahan “çizgili-Y” diyagramı temelde kayıt tutmayı kolaylaştırmak için tasarlamıştır ancak sınıflandırmayı soyut, bilişsel bir durum yerine görsel bir hale getirmiştir.⁵⁷(Şekil 2.3 ve Şekil 2.4) Kernahan'ın çizgili Y'si ve ardından Elshy ve ark.⁹⁷ ve Millard ve ark.⁹⁵ tarafından yapılan değişiklikler, Kernahan ve Stark sınıflamasının günlük klinik uygulamada kullanılan temel sistem olarak yerini korumasını sağlamıştır.⁵⁷



Şekil 2.3. Kernahan'ın Çizgili Y Diyagramı⁵⁷



Şekil 2.4. Kernahan Çizgili Y Diyagramı Ağız İçi Şematizasyonu⁹⁸

Millard Sınıflaması (1977)

Millard,⁹⁹ 1977 yılında Y diyagramını modifiye etmiştir ve burun kanatlarını temsil edebilen üçgen şekillerini koymuştur. Ancak eksiklik olarak premaksillaya ve velofaringeuma yer ayırmamıştır.^{95, 99}

Smith Sınıflaması (1998)

Smith ve ark.⁹⁶ 1998 yılında Kernahan'ın oluşturduğu en çok kullanılan sistem olan Y şekli üzerinden ayrı bir sınıflandırma oluşturmuşlardır. Bu sınıflamada premaksilla ve velofaringeum önemsenmeden palatal ve prepalatal bölümlerin yarıktan ne düzeyde etkilendikleri geniş bir biçimde sayısal ifadelerin yardımıyla açıklanmıştır.⁹⁶

1- sağ dudak yarığını 1¹ -sol dudak yarığını ifade ederken sınıflamada;

- a) En küçük tipli dudak yarığı
- b) 1/3 dudak yarığı
- c) 2/3 dudak yarığı
- d) Simonart bandı

- 2- Alveol yarığı
- 3- Alveol ile insiziv foramen arasında kalan sert damağı
- 4- Maksiller kemiğın palatal çıkıntısı
- 5- Palatin kemiğın palatal çıkıntısı
- 6- Yumuşak damak ve
 - a) Submüköz yarık olarak adlandırılmıştır.⁹⁶

2.3.5. Dudak Damak Yarıkları Tedavisi

DDY'de tedavi süresi uzundur, doğumdan hemen sonra başlar ve geç ergenliğe kadar uzanır. Amaç zor görülebilen yara izleri, açık ve işlevsel hava yolu açıklığı ile simetrik bir burun, alveoler bütünlüğüne sahip yarık bölgesi, hizalı olan dişler ve sağlam ve normal olan konuşma gelişimi, bütünlüğü sağlam olan damak ile yüzün normalleştirilmesidir.¹⁰⁰ Yenidoğan döneminde bebeğın yeterince beslenmesini sağlamak birincil amaçlardandır.⁴⁰ Ancak daha sonra ortodontik ve estetik konular daha belirgin hale gelir. Potansiyel sorunlar arasında işitme kaybı, konuşma, dişsel ve ortodontik sorunlar gibi durumlar öne çıkmaktadır. Bunlar ergenlik döneminde ve yetişkinlikte detaylı ve sürekli takip gerektirir.¹⁰¹ DDY hastaları için tedavi planları basitçe nazoalveoler molding, dudak onarımı, damak onarımı, ortodontik genişletme, alveoler kemik grefti uygulanması, cerrahi ve yüz estetiğinin ve uygun fonksiyonun yeniden kurulması için kapsamlı ortodontik tedavi ve ortognatik cerrahiden oluşmaktadır.¹⁰²

2.3.5.1. Dudak Damak Yarıkları Tedavisinde Ortodonti

Nazoalveoler Molding

İlk molding çalışması yenidoğan burun kıkırdağının düzeltilmesi amacıyla burun deliğinin moldingi için silikon tüpler kullanarak Matsuo ve ark.¹⁰³⁻¹⁰⁵ tarafından yapılmıştır. Nazoalveoler molding cihazı, alveoler kreti ve nazal kıkırdağı aynı anda

düzeltilmek için nazal stentler içeren bir intraoral molding plakasından oluşur. Cerrahi öncesi nazoalveoler molding'in amacı, orijinal yarık deformitesinin ciddiyetini azaltmak ve böylece cerrahın alveol, dudak ve burnun daha iyi onarımını sağlamasını sağlamaktır. Nazoalveoler molding tekniğinin kullanımı ayrıca, cerrahi kolumella rekonstrüksiyonunu ve ortaya çıkan çift taraflı DDY'deki skar dokusunu ortadan kaldırmaktır.¹⁰⁶ Nazoalveoler molding tekniği DDY hastalarında primer onarımın cerrahi sonuçlarını diğer ameliyat öncesi tekniklere kıyasla anlamlı şekilde iyileştirmektedir.¹⁰⁷

Nazal Splintleme

Nazal splintleme, elastik silikondan yapılmış bir burun tutucusu olan dimetil polisiloksan ile cerrahi olarak oluşturulmuş burun kontürünü korumak için uygulanan bir yöntemdir.¹⁰⁸ Nostril kenar ve/veya piriform kenara insizyon atıldığından dolayı postoperatif yara kontraktürü döneminde burnun düzeltilmiş kontürünü korumak amaçlanır. Günümüzde çok sık kullanılmayan bu tutucu, normal burun deliğine benzeyecek şekilde tasarlandığından, burun deliğinin overkontürünü sağlamak için uygun değildir.^{105, 108}

Dudak Adezyonu

Tek taraflı tam dudak yarığı hastalarındaki ön dudak adezyonu, Johanson ve Ohlsson¹⁰⁹ tarafından 1954 tarihinde ortaya sürülmüştür ve esas olarak 1960'ların sonlarında Randall ve ark.¹¹⁰ tarafından popülerleştirilmiştir. Dudak adezyonu ilkesi, maksiller segmentlerin adezyonu ve dudak onarımı arasındaki sürede eşitsizliği azaltarak, dudak onarımına sekonder gelişen gerginliği azaltmaktır. Dudak adezyonu genellikle doğum sonrası 3. ayda yapılır. Tek taraflı yarık dudak deformitesinde dudak adezyonu endikasyonları kesin değildir. Genel olarak, ana uygulaması geniş tek taraflı tam yarıklar ve kötü hizalanmış maksiller veya alveoler tutulumları olan tam yarıklardır. Dudak

adezyonu işleminin dezavantajı adezyonun neden olduğu yara izinin, sonraki dudak onarımında operasyonu zorlaştırmasıdır.¹¹¹

Düzeltilici Ortodontik Tedavi

Alveoler kemik grefti uygulanmasından 3 ila 4 yıl sonra, yaklaşık 12-14 yaşlarından sonra düzeltilici ortodontik tedavi başlayabilir. Tedavi genellikle aylık kontrollere çağırılarak 2 ila 2.5 yıl arası sürer. Hizalama neredeyse her zaman sabit apareylerle yapılır ve ark genişletmesi gerekir. Vakaların çoğunda, iyi bir interdental uyum ve kapanış mümkün olabilmektedir.¹¹²

2.3.5.2. Dudak Damak Yarıkları Tedavisinde Cerrahi

DDY hastalarında cerrahi olarak yapılması gereken işlem ve zamanları aşağıdaki gibidir.¹¹³(Tablo 1.1)

Tablo 1.1. DDY Hastalarında Cerrahi Planlama¹¹³

İŞLEM	YAPILMASI GEREKEN ZAMAN
YARIK DUDAK ONARIMI	10 haftadan sonra
YARIK DAMAK ONARIMI	9–18 ay
FARİNGEAL FLEP VEYA FARİNGOPLASTİ	Konuşma gelişimine bağlı olarak 3–5 yıl veya daha sonra
ALVEOLER GREFTLEME	Diş gelişimine göre 6–9 yıl
ORTOGNATİK CERRAHİ	14-18 yaş arası
RİNOPLASTİ	5 yaşından sonra yapılabilir fakat tercihen iskeletsel gelişim tamamlanınca ve ortognatik cerrahi mümkün olduktan sonra
YARIK DUDAK REVİZYONU	Başlangıç remodelingi ve skar olgunlaşması tamamlandıktan sonra herhangi bir zaman ancak en iyi 5 yaş sonrası

Dudak Onarımı

Yarık dudak onarımı genellikle 10 haftadan sonraki bir zaman diliminde yapılır. Çocuk 10 ila 12 haftalık olana kadar beklemenin bir avantajı, hastanın diğer organ sistemlerini (kalp veya böbrek anomalileri vb.) etkileyen herhangi bir konjenital defektin ortaya çıkabilmesi için hastanın tamamen tıbbi olarak değerlendirilmesine olanak

vermesidir.^{114, 115} Tarihsel olarak, anestezi riskle ilgili veriler, bu hasta popülasyonunda ameliyat için en güvenli sürenin, “10 kuralı” kullanılarak basitçe belirtilebileceğini savunulmaktadır. En az 10 haftalık, en az 10 pound (4.54 kg) ağırlığında ve minimum hemoglobin değeri 10 dL/mg değerleri olana kadar ameliyat ertelenmelidir görüşünü savunur.^{114, 115} Günümüzde daha gelişmiş pediatrik teknikler, intraoperatif izlemedeki ilerlemeler ve gelişmiş anestezi ajanlarının tümü, güvenli genel anestezi imkanı sağlamaktadır.¹¹⁶ Erken yaşlarda güvenli anestezi sağlama kabiliyetine rağmen 3 ay dolmadan dudak onarımı yapmanın ölçülebilir bir faydası yoktur.^{115, 117, 118}

Damak Onarımı

Yarık damak onarımı, genellikle yaklaşık 9 ila 18 aylıkken yapılır. Onarımın zamanlamasına karar verirken, cerrah erken ameliyattan sonra yüzdeki büyüme ve gelişimin kısıtlanması ile bütünlüğü düzgün bir damak gerektiren konuşma gelişimi arasındaki hassas dengeyi göz önünde bulundurmalıdır. Çocukların çoğu, 18 aylık olduktan sonra belirli konuşma seslerini üretmek için bütünlüğü düzgün bir damağa sahip olmalıdırlar. Gelişimsel gecikme varsa ve bu süre diliminde çocuğun konuşması beklenmiyorsa, onarım ertelenebilir. Dokuz aylıktan önce damak onarımı için herhangi bir yararlı kanıt yoktur.¹¹⁹⁻¹²¹ Bu süreden önceki onarımlar, daha sonra maksiller hipoplazi görülme sıklığını yükseltir ve konuşmada hiçbir iyileşme de sağlamaz. Bu nedenlerden dolayı, yaklaşık 9 ila 18 aylıkken primer damak onarımı yapılması yararlıdır.¹¹³

Velofaringeal Yetmezlik Tedavisi

Velofaringeal yetmezlik, velofaringeal sfinkterin tamamen kapanamaması olarak tanımlanmaktadır. Velofaringeal yetmezliğin primer etkileri nazal hava kaçağı ve hipernazalitedir. Konuşma heceleme hataları (kekeleme, hece ekleme, heceleri ve harfleri yutma) velofaringeal yetmezliğin ikincil etkileridir ve bunların sonucu olarak

konusmanın anlaşılabilirliğinin azalmasıdır. Cerrahi girişimler, posterior faringeal duvar ogmentasyonu, anterior disloke levator kasların repoze edilmesi, palatal uzatma, sfinkter faringoplasti ve faringeal flep faringoplastisidir.¹²² Yaş olarak ise konuşma gelişimine bağlı olarak 3-5 yaş veya daha sonrası uygundur.¹¹³

Alveoler Greftleme

Primer yarık onarımı aynı bölgedeki ilişkili kemik defektini tedavi edemez. Belirli bir yaşa geldikten sonra hastaların alveoler greftleme ihtiyacı doğmaktadır.¹²³ 1970'lerden bu yana yapılan cerrahi operasyonlarda, kemik defektinin, genellikle yarık dişetine bitişik olan daimi köpek dişinin sürmesinden önce, karışık dişlenme döneminde ve en iyi şekilde kansellöz kemik grefti ile dolduğu anlaşılmıştır.¹²⁴ Bu prosedürün zamanlaması diş maturasyonu ile ilgilidir. Genellikle 6-9 yaşları arasındadır. Yarık kemik bölgesinin açılmasını ve boşluğun kemik grefti ile doldurulmasını içerir. Bu prosedür aynı zamanda ön palatal bölgede kalan oronazal fistülün kapatılması için en doğru seçenektir. Sıklıkla yüksek derecede maloklüzyonu olan dişlerin iyi düzeltilmiş bir ark formunda ortodontik olarak tedavisini de mümkün kılar.¹²⁵

2.4. Dudak Damak Yarıkları Tedavisinde Ortognatik Cerrahi

DDY hastalarında ortognatik cerrahi tedavileri sagittal yöndeki büyüme geriliği ve buna bağlı olarak diş arkında oluşabilecek kapanış problemleri, oklüzyon bozuklukları, estetik problemler, maksillomandibular uyumsuzluklar gibi komplikasyonları düzeltmek amacıyla uygulanır.^{126, 127} DDY hastalarında uygulanan temel ortognatik cerrahi tedavileri; distraksiyon osteogenezisi ile konvansiyonel Le Fort I cerrahisi ve modifikasyonlarıdır.^{128, 129} DDY'li hastaların belli bir kısmında, mümkün olan en iyi şekilde tedavi gerçekleştirilse bile primer onarımdan sonra maksiller hipoplazi gelişebilmektedir. DDY'li hastalarda spesifik olarak bulunan "çanak yüz" görünümü olarak da adlandırılan orta yüz gelişim geriliği toplum içinde bireyin estetik olarak

huzursuz hissetmesine ve özgüven kaybı yaşamasına sebep olabilmektedir. Çözüm olarak geç ergenlik zamanlarında ortognatik cerrahi düzeltmeyle beraber psikolojik destek düşünülebilmelidir.¹²⁵ Ortognatik cerrahi, 20. yüzyılda René LeFort¹³⁰ tarafından tarif edilen paternlerde osteotomiler ile maksillayı hareket ettirmeyi içerir. Maksiller ilerletme, mandibular geriletme operasyonu ile kombine edilebilir.¹³¹

Şiddetli sagittal uyumsuzlukta DDY'li hastalardaki büyük maksiller hareketlerde ve bazen çok büyük olmayan hareketlerde bile konvansiyonel ortognatik cerrahi yapılırken geç relaps problemi olabileceği konusunda az da olsa şüphe bulunmaktadır. Bu yüzden distraksiyon bu durum için tercih edilen bir operasyondur. Ancak distraksiyon osteogenezisinin de kısıtlamaları bulunmaktadır. Bu işlemde en fazla 6 mm maksiller ilerletme mümkün olabilmektedir.¹³²

2.4.1. Le Fort I Cerrahisi

Le Fort I cerrahisi, maksillofasiyal cerrahlar tarafından çok çeşitli deformiteleri düzeltmek için kullanılan bir prosedürdür. Çok yönlülüğü ve sadeliği nedeniyle, geniş bir kullanım yelpazesinde popülerlik kazanmıştır. Uygun preoperatif ve intraoperatif aşamalar takip edilirse cerrahi hızlı ve verimli bir şekilde yapılabilmektedir.¹³³

Tarihçe

Le Fort I cerrahisi, 1901 yılında René LeFort¹³⁰ tarafından nazal septumdan, dış apeksleri boyunca ve pterygomaksiller birleşime uzanan kırık hattı olarak adlandırılmıştır.¹³⁰ LeFort¹³⁰ tarafından tarif edilen kırık hattı ve osteotomi arasındaki fark, pterygoid plakaların durumu ile ilgilidir. Le Fort I cerrahisinde, pterygomaksiller birleşim yerinden kesilerek pterygoid plaklar ayrılır. Prosedür ilk olarak, Herman Wassmund¹³⁴ tarafından osteotomi ve ameliyat sonrası ortopedik traksiyon sonrası maksillayı yeniden konumlandırmak amacıyla, 1921'de dentofasiyal deformiteleri

düzeltilmek için kullanılmıştır. Axhausen¹³⁵ tarafından 1934 yılında da maksiller açık kapanışı düzeltmek için uygulanmıştır.

Converse,¹³⁶ 1969'da ortognatik cerrahi ile dentofasiyal deformitelerin düzeltilmesi için planlama aşamalarında ortodontik işbirliğinin öneminden bahsetmiştir. Bu durum, prosedürlerin daha geniş kabul edilmesine ve ameliyat öncesi ve sonrası kontrol için ortodontistlerin müdahil olmasına sebep olmuştur.¹³⁶ O zamandan beri birçok cerrah, dentofasiyal deformitelerin düzeltilmesinin yanı sıra, orta yüze ve kafatası tabanına erişim için Le Fort I cerrahisi ile ilgili deneyimlerini yayınlamıştır. Bu cerrahi prosedürün popülaritesi, çift taraflı sagittal split ramus osteotomisi ile birlikte Le Fort I'in "çift çene" cerrahi olarak adlandırılıp uygulanmasına yol açmıştır.¹³³

Endikasyonlar

Le Fort I cerrahisi genellikle maloklüzyon ve maksillomandibular deformitelerin düzeltilmesinde kullanılır. Her 3 düzlemde de harekete izin verdiği için, sınıf II ve III maloklüzyonlarının yanı sıra dentofasiyal asimetrisi tedavi etmek için de kullanılır. Ayrıca, orta yüz hipoplazisi ve dikey maksiller gelişme fazlalığını tedavi etmek için de yaygın olarak kullanılır.¹³³

Sınıf III maloklüzyon, Le Fort I cerrahisinin en yaygın endikasyonlarından biridir. Bu maloklüzyon maksiller hipoplazi ile ilişkilidir ve sıklıkla orofasiyal yarı, obstrüktif uyku apnesi ve maksiller atrofiye sebep olan sendromik hastalarda bulunur.¹³⁷ Le Fort I cerrahisi ile maksiller ilerletme, hastaların çoğunda maloklüzyonları düzeltmek için kullanılır. Bu cerrahi genellikle DDY hastalarında tedavinin son aşamalarında yapılır. Sınıf III maloklüzyonun yanı sıra dar bir diş arkının olduğu ve palatal kollapsın mevcut olduğu durumlarda da endike olabilmektedir.¹³⁷

Maksiller hipoplazi, tedavi edilmediğinde mandibulada yukarı doğru rotasyona yol açarak yüz yüksekliğini azaltır ve oklüzal düzlemin yukarı doğru rotasyonuna sebep

olur. DDY hastalarının %25 kadarı için maksiller cerrahi gereklidir. Geleneksel olarak, Le Fort I cerrahisi standart tedavi prosedürü olmuştur.¹³⁸

Le Fort I Cerrahisinde Osteotomi

Le Fort I cerrahisi osteotomisinde, diş köklerinden kaçınmak için özen gösterilmelidir. Maksiller kanini en uzun diş kök referansı olarak kullanarak; bu seviyenin 3-5 mm yukarısından osteotomi yapılarak diğer dişlerin apekslerinden kaçınılabılır. Piriform seviyesinde, nazolakrimal sisteme zarar gelmemesi için osteotomi daima inferior türbin seviyesinin altında yapılmalıdır.¹³³ Osteotomi, lateral maksiller buttress bölgesinde resiprokal bir cerrahi testere ile yapılır ve ipsilateral piriform rime doğru devam edilir. Aynı osteotomi karşı tarafta da yapılır. Daha sonra lateral ve medial maksiller buttresslerin arka osteotomilerini tamamlamak için ince bir osteotom kullanılır. Nazal septumu maksilladan ayırmak için U şeklinde bir nazal septum osteotomu kullanılır. Posterior maksiller duvarı daha sonra osteotom ile kırılır. Derin maksiller arteriyövenöz yapıların hasarından kaçınmak için, bu osteotominin fazla derine ve yukarıya yönlendirilmemesi önemlidir. Son olarak, pterygomaksiller birleşim de kavisli osteotomlarla ayrılmalıdır.^{139, 140}

2.4.1.1. Dudak Damak Yarıklarında Le Fort I Cerrahisi

DDY'li hastalarda, maksiller büyüme yetersizliği olağandır. Yarık tarafında, farklı derecelerde hipoplazi olabilir, zıt tarafta ise maksilla genellikle daha az hipoplazi gösterir; çift taraflı yarıkta, kemik deformiteleri her iki yarı çeneyi de içerebilir.¹⁴¹ Yarık malformasyonları, maksilladaki normal iskelet büyümesini etkiler ve bu hastalarda maksilla retrüzyonu ve çökmesi sık görülür.¹⁴² Dudak onarımı ve damak onarımı ile yapılan primer cerrahi tedavi de iskelet büyümesini etkileyebilir.^{143, 144}

İskeletsel gelişimini tamamlamış hastalarda maksiller deformitelerin tedavi planlamasında tedavinin amacı, ikincil DDY deformitelerinde yer alan iskelet

segmentlerinde doğru 3 boyutlu bir pozisyon elde etmektir. Ortognatik cerrahide bu hastaların tedavisinde kullanılan çeşitli tekniklerden, birincil öneme sahip olduğu düşünülen Le Fort I cerrahisi tekniğidir.¹⁴⁵

DDY'li hastalarda Le Fort I cerrahisinde maksiller ilerletmeden sonra nüks damak ve dudak dokularındaki skar varlığı ile açıklanabilir. Yumuşak doku skarının, DDY popülasyonlarında orta yüz yetmezliğinin büyük bir etyolojik nedeni olduğu düşünülmektedir. Yumuşak doku skarı, sadece orta yüz büyüme yetersizliğinin potansiyel nedeni değil, aynı zamanda maksillanın cerrahi hareketini sınırlayan ve önceki duruma geri dönmesinde cerrahi nüks nedenidir.^{131, 146} Ek olarak, DDY'li hastalarda daha önce geçirilmiş bir ameliyatta uygulanan faringeal flepler ve oklüzyon uyumsuzluğu Le Fort I cerrahisi sonrası nüks nedenleri arasındadır.¹⁴⁷

Maksiller ilerletme bazı DDY hastalarında velofaringeal bozulmaya neden olabilir. Çoğu hastada velofaringeal yetmezliği düzeltmek için ortognatik cerrahiden sonra faringeal flep gibi eş zamanlı prosedürler uygulanabilir. Ek olarak ortognatik cerrahinin temel amaçları olan oklüzyonun normalleşmesi ve estetik maksillomandibular ilişkinin gerçekleştirilmesi durumunda, maksiller ilerletmeden sonra konuşmanın çeşitli yönlerinin gelişebileceği de düşünülmelidir.¹⁴⁸

2.4.1.2. Le Fort I Cerrahisi Komplikasyonları

Le Fort I cerrahisi temel komplikasyonları hemoraji, fraktür, oronazal lazerasyon ve fistül oluşumu, nörolojik komplikasyonlar, enfeksiyon, velofaringeal yetmezlik, nüks, nazal septum deviasyonu, maksiller sinüzit, avasküler nekroz, dental problemler ve nadir komplikasyonlar olarak gruplandırılabilir.^{139, 149-158}

Hemoraji

Le Fort I cerrahisi ile ilişkili majör kanama, nadir bir komplikasyondur. İntraoperatif veya postoperatif kanama venöz veya arteriyel olabilir. Pterygoid pleksus,

belirgin venöz kanama için en muhtemel kaynaktır, ancak belirgin venöz veya arteriyel kanama, pterygoid kaslardaki küçük kapiller dallardan da kaynaklanabilir. Arteriyel kanama daha ısrarcı olma eğilimindedir ve ameliyat sonrası tekrarlayabilir, bu da kanama kontrolünü zorlaştırır. En sık etkilenen damarlar, maksiller arterin terminal dallarıdır, özellikle de arteria palatina descendens veya sfenopalatin arterdir ancak maksiller arter de direkt olarak etkilenebilir.^{159, 160} Maksiller arter ve dalları, maksiller tüberosite, bir osteotom ile pterygoid plakalardan ayrıldığında veya downfraktür prosedürü sırasında, pterygopalatin fossada seyrederken zarar görmeye en yakın damardır.¹³⁹

Fraktür

İstenmeyen kırıkların arasında en tehlikeli olanlar pterygoid plaka kırığı, sfenoid kemik kırığı ve orta kraniyal fossa kırıklarıdır. En sık görülen kırık şekli pterygoid plaka kırığıdır. Precious ve ark.¹⁴⁹ pterygomaksiller ayırma işleminde kullanılan teknik ne olursa olsun, pterygoid plaka kırığı insidansının yaklaşık %80 olduğunu bildirmişlerdir.¹⁴⁹

Oronazal Laserasyon ve Fistül Oluşumu

Oronazal fistül nadir görülür ancak özellikle segmental maksiller osteotomilerinden sonra ortaya çıkabilir. Palatal genişletme işlemi 8 mm'den fazla ise yumuşak doku laserasyon riski belirgin oranda artar.¹⁵⁰ Palatal mukozadaki laserasyonları önlemek için özen gösterilmeli ve mümkün olan her yerde gerilim tamamen rahatlatılmalıdır. Primer onarım mümkün değilse, maksiller kan dolaşımı sağlayabilmek için palatal flep kaldırılması gerekebilir ve maksilla iyileştikten sonra ayrı bir cerrahiatel prosedür olarak yapılmalıdır. Daha küçük birçok laserasyon kendiliğinden kapanır.^{150, 153}

Nörolojik Komplikasyonlar

Le Fort I cerrahisi sonrası oluşabilecek nörolojik komplikasyonlar periferik sinir hasarları veya kraniyal sinir hasarlarıdır. Genellikle bu komplikasyonlar sinirlerin

operasyon sırasında overretraksiyonu, kesilmesi ya da kopması nedeniyle meydana gelir. En çok etkilenen sinirler; infraorbital sinir, nazopalatin sinir ve palatina descendens sinirleridir.^{161, 162} İnfraorbital sinirin inerve ettiği bölgede oluşan hipoestezi, genellikle tamamen iyileşme gösterir ancak uzun süreli hipoestezi insidansı yaklaşık %1.5 ila %2 arasındadır. Kalıcı parestezi veya hipoestezi genellikle yoğun yumuşak doku retraksiyonu veya dokuların kompresyonunun bir sonucu olarak ortaya çıkar.¹⁵¹ Dişlerin, palatal mukozanın ve bukkal mukozanın hipoestezisi 12 ila 18 aylık bir sürede yavaş yavaş geri dönme eğilimindedir. Kranial sinirlerin nörolojik olarak hasarları oluşabilir ancak son derece nadirdir. Bu yaralanmalar, kranial tabandaki istenmeyen kırıklar nedeniyle ortaya çıkma eğilimindedir.^{163, 164}

Enfeksiyon

Le Fort I cerrahisi uygulanan hastalarda posteoperatif enfeksiyon, operasyon sonrası 5 gün ila 1 yıl arasında değişen bir sürede görülebilmektedir.¹⁶⁵⁻¹⁶⁷ İnsizyon bölgesinde gıda retansiyonu, hastanın oral hijyenine yeterli özeni göstermemesi, immün sistemi baskılayan durumlar(diabetes mellitus, malnütrisyon, steroid ve türevleri ilaç kullanmak vb.) enfeksiyon nedenleri arasındadır.¹⁶⁸ Enfeksiyonlar antibiyotik tedavisi gerektirir ve bazı durumlarda hastalara debridman, irrigasyon, osteosentez materyalinin çıkarılması ve drenaj uygulamak gerekebilir.¹⁶⁹ Kullanılan en spesifik antibiyotikler penisilin, sefalosporin ve ampisilin olarak tarif edilmesine rağmen, geniş bir antibiyotik kürü reçete edilebilmektedir.¹⁵²

Velofaringeal Yetmezlik

Velofaringeal yetmezliğin DDY öyküsü olan kişilerde ve preoperatif bir dereceye kadar önceden velofaringeal yetmezliğe sahip olan hastalarda ortaya çıkma olasılığı bulunmaktadır. Bu oran geniş bir aralığı kapsamakta ve %0 ila %84 arasında

değişmektedir.¹⁷⁰⁻¹⁷⁵ Bu hastalar preoperatif ve postoperatif olarak sık sık kontrol edilmeli ve konuşma patoloğu ile birlikte tedavi edilmelidir.¹⁵³

Nüks

Nüks operasyon sonrası en çok görülen komplikasyonlardan biridir.¹⁷⁶⁻¹⁷⁸ Ancak intraoperatif olarak da nüks görülebilir ve bu nüks maksillanın yetersiz mobilizasyonundan kaynaklanır. Maksilla tamamen mobilize edilmeli, böylece pasif olarak cerrahi aletler ile ilerletilebilir. DDY olmayan vakaların çoğunda mobilizasyon sağlanabilmesine rağmen DDY vakalarında tüm yumuşak doku izleri tamamen gevşetilmeli ve skar dokusu gerginliği rahatlatılmalıdır.¹⁷⁹⁻¹⁸¹ İntraoperatif ilerletmenin mümkün olmaması durumunda, maksillanın kademeli olarak distraksiyonu alternatif olarak planlanabilir.¹⁵⁴

Nazal Septum Deviasyonu

Le Fort I cerrahi prosedürleri nedeniyle oluşan nazal septum deviasyonu, maksillanın ayrılması ve manipülasyonu sırasında ortaya çıkabilir. Deviasyon derecesine bağlı olarak, deviasyonu düzeltmek için ek cerrahi müdahale gerekebilir. Cerrahi sırasında nazal septumun deviasyonunu önlemek için nazopalatin foramen ve anterior nazal spina arasındaki bölgedeki nazal septum kırıkdağı basınç altında kalmamalıdır ve dikkatli şekilde manipüle edilmelidir.^{152, 165}

Maksiller Sinüzit

Maksiller sinüslere bağlı postoperatif komplikasyonlar, geçmiş sinüs enfeksiyonları, sinüs drenaj sisteminin bozulması veya kesilmesi ve inatçı oroantral fistüllerin bir sonucudur. Her ne kadar birçok hasta ameliyat sonrası erken dönemde sinüs akıntısı, aşırı nazal drenaj veya çeşitli sinüs semptomları yaşasa da, sinüs bölgesinin gerçek perioperatif enfeksiyonları ve Le Fort I cerrahisi sonrası kronik sinüzit gelişimi nadirdir.¹⁵⁵

Avasküler Nekroz

Avasküler nekroz, genellikle palatin doku veya segmentleri besleyen kan damarlarının hasar görmesi ve kemiğe taşınan vasküler desteğin kesilmesi nedeniyle meydana gelen bir doku nekrozuna sebep olabilen komplikasyondur.¹⁸² Ortognatik cerrahi işlemden kaynaklanan kan akımının azalması uzun vadeli olarak pulpal dokuların fibrozisi, minör periodontal defektler ve gingival papiller nekrozdan, dişlerin büyük oranda kaybına, alveol veya tam kemik segmentlerinin kaybına kadar birçok çeşitte komplikasyonlara sebep olur.^{183,184} Segmental maksiller cerrahi ile ilişkili en sık görülen komplikasyon kan akımının total olarak kesilmesidir.¹⁵⁶

Dental Problemler ve Maloklüzyon

İnterdental osteotomilerde diş kırılması veya kaybı meydana gelebilir. Cerrahi öncesi ortodonti ile osteotomiler için yeterli alan sağlanmalıdır. İnterdental osteotomiler mikro osteotomlarla yapılmalıdır. Dişte oluşan hasar, endodontik veya protetik tekniklerle tedavi edilebilir.¹⁵⁰ Ameliyat sonrası maloklüzyon nadir görülür ancak ameliyat sonrası erken dönemde ortaya çıkabilir.¹⁵⁷

Nadir Komplikasyonlar

Oftalmopleji, nörosensöryal sağırlık, sekretomotor rinopati, Frey sendromu, gözyaşı salgısında artma ya da azalma, kanlı gözyaşı, körlük, Adie pupil, retrobulbal kanama, beyin apsesi, aktinomikoz enfeksiyonu, kemik grefti donör saha enfeksiyonu, osteonekroz, maksilla avulsiyonu, kondiler dislokasyon, kondiler rezorpsiyon (progresif, idiyopatik, kondiler atrofi), sfenoidal sinüzit, sfenoid sinüs ve çevresi kranial sinir hasarları, arteriyel anevrizma, vomerosfenoidal disartikülasyon ve malunion, beyin-omurilik sıvısı kaçışı, serebrovasküler problemler (felç, subaraknoid kanama), arteriyovenöz fistül, sahte anevrizma/karotis-kavernöz sinüs fistülü, kavernöz sinüs trombozu, malign hipertermi, travmatik nöroma, disfaji, kompartman sendromu, lateral

burun duvarı/septum perforasyonu, solunum yoluna ortodontik braket kaçıışı, östaki borusu işlev kaybı, iskemik parmak yaralanması ve ölüm sayılabilecek nadir komplikasyonlardandır.^{14-16, 158}

2.4.1.3. Sfenoid Sinüs Anatomisi ve Komplikasyonları

Sfenoid sinüs, eskiden derin anatomik konumu, bilgi yetersizliği ve onu çevreleyen yapıların karmaşıklığı nedeniyle yaklaşılmaması zor sinüs olarak kabul edilmiştir.¹⁸⁵ Sfenoid sinüs kafatasının tabanının merkezinde bulunur ve sfenoid kemiğin gövdesi içinde bulunan bir çift sinüsdür. Sinüsle yakın ilişki içinde olan yapılar, kraniyal fossaya giren veya çıkan kan damarları ve sinirlerdir.^{186, 187} Sfenoid sinüs, burun boşluğunun arka bölümlerinden köken alır.¹⁸⁸ Sağ ve sol sinüsler, genellikle bir tarafa eğik olan ve orta hatta bulunmayabilen bir septum ile ayrılır. Septumun bir tarafa doğru sapması, sinüs boyutlarının eşitsizliğine yol açarak daha büyük olanın genellikle 'baskın' sinüs olarak adlandırılmasına neden olur.¹⁸⁹ Bu anatomik sinüs, kavernoöz sinüs, internal karotid arter, intrakraniyal yapılar, II'den VI'ya kraniyal sinirler ve hipofiz bezi gibi sayısız nörovasküler yapı ile yakın ilişki içindedir.¹⁸⁷ Vasküler veya nörolojik komplikasyonlar nadirdir ancak kalıcı hasara hatta ölüme neden olabilir. Sfenoidal sinüzit, III, IV, V ve VI. kraniyal sinirlerin hasarı, internal karotid arter anevrizması, vomerosfenoidal disartikülasyon, vomer malunionu gibi komplikasyonlar sfenoid sinüs hasarlarıyla ilişkili komplikasyonlar arasındadır.¹⁴⁻¹⁶ Bu bölgenin anatomisinin detaylarını bilmek cerrah için rehber olabilir.¹⁹⁰

Pnömatizasyon infero-posterolateral yönde ilerler. Pnömatize sfenoid tabanı plakası genellikle olgun sfenoid sinüste sfenookspital sinkondroza kadar uzanır, ancak bu sinkondrozun ötesine geçmez.¹⁹¹ Pnömatizasyon, anterior klinoid süreçte veya sfenoid kemiğin büyük kanadına uzanabilir. Sfenoid sinüs genellikle 14 yaşına kadar olgunlaşır.¹⁹² Sella tursikaya cerrahi erişim ve çevresindeki nörovasküler yapıların

durumu, pnömatizasyon hızı ve paterniyle ilişkilidir. Yüksek derecede pnömatize olan bir sfenoid sinüs anatomik distorsiyona neden olabilir.^{193, 194}

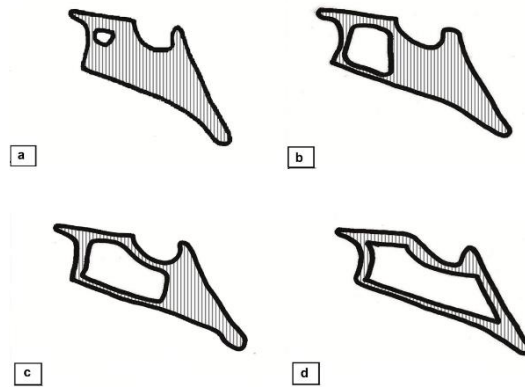
Sfenoid sinüsle ilgili dünyada kullanılan bazı sınıflamalar vardır. Ancak, geleneksel ve yaygın olarak kabul edilen Hammer ve Radberg sınıflaması,¹⁹⁵ günümüzde çoğu uygulamada en çok kullanılan sınıflamadır. Sella tursika çevresindeki pnömatizasyona bağlı olarak sfenoid sinüs pnömatizasyonunu konkal, presellar ve sellar tipler olarak tanımlar.^{193, 195-198} Ancak bu sınıflama son yıllarda modifiye edilmiştir ve postsellar tip yeni bir sfenoid sinüs tipi olarak sınıflamaya dahil edilmiştir. Sfenoid sinüsün şekli incelenirken sella tursikanın ön ve arka duvarı ile sfenoid sinüs arka duvarı arasındaki ilişki göz önünde bulundurulmaktadır. Sfenoid sinüsün pnömatizasyonu konkal, presellar, sellar ve postsellar olmak üzere 4 grupta sınıflandırılır.^{199, 200} (Şekil 2.5)

a) Konkal tip: Sfenoid sinüs, sella tursikanın ön duvarının önünde küçük bir boşluk olarak bulunur.

b) Presellar tip: Sfenoid sinüsün arka duvarı sella tursikanın ön duvarının hemen önünde yer alır ve arkasına geçmez.

c) Sellar tip: Sfenoid sinüsün arka duvarı sella tursikanın ön ve arka duvarı arasındadır.

d) Postsellar tip: Sfenoid sinüsün arka duvarı sella tursikanın arka duvarının arkasına uzanır.²⁰⁰



Şekil 2.5. Pnömatizasyon Türleri²⁰⁰

3. MATERYAL VE METOT

Çalışmamıza Eskişehir Osmangazi Üniversitesi Diş Hekimliği Fakültesi'ne başvuran konik ışınli bilgisayarlı tomografi (KIBT) görüntüleri çekilmiş olan 20 tanesi DDY'li ve 20 tanesi sağlıklı toplam 40 hasta dahil edildi. Bu çalışmanın bilimsel etik uygunluğu, T.C. Eskişehir Osmangazi Üniversitesi Girişimsel Olmayan Klinik Araştırmalar Etik Kurul Başkanlığı'nın 17.12.2019 tarihli 2019-403 no'lu kararıyla onaylanmıştır.

3.1. Hasta Seçimi

3.1.1. Hastaların Araştırmaya Dahil Olma Kriterleri

Bu çalışmaya fakültemize başvuran;

1. KIBT verileri arşivlerde mevcut olan
2. Daha önceden ortognatik cerrahi ameliyatı geçirmemiş, dudak damak yarığı dışında herhangi bir konjenital veya sonradan kazanılmış kraniofasiyal deformitesi olmayan, maksiller sagittal yönde büyüme ve gelişimini tamamlamış
3. 14 yaşından büyük hastalar dahil edildi.

3.1.2. Hastaların Araştırmaya Dahil Olmama Kriterleri

Bu çalışmaya fakültemize başvuran;

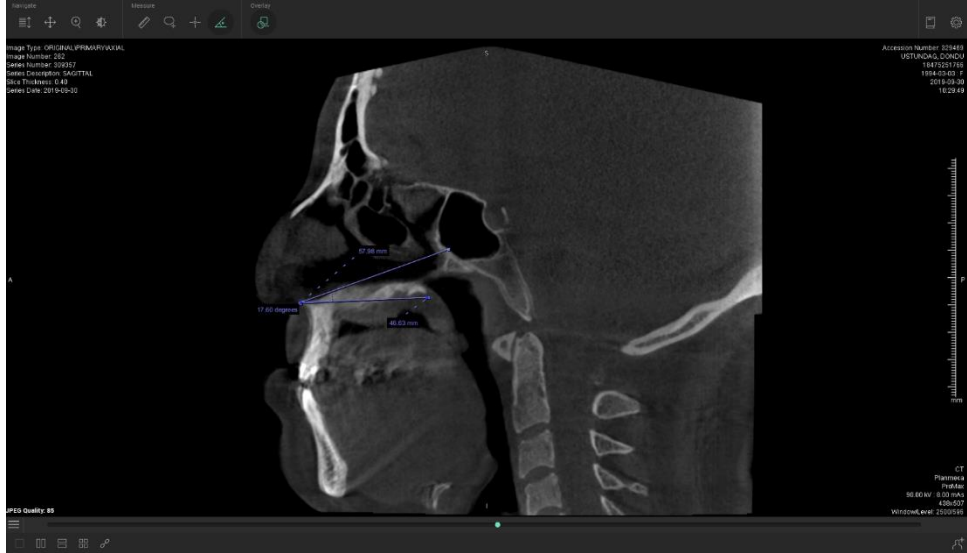
1. Dijital ölçüm yapılamayacak seviyede zarar görmüş veya artefakt içeren KIBT verileri
2. Sagittal KIBT kesitleri üzerinde arzu edilen çizimlerin elde edilemediği hastalar dahil edilmedi.

3.2. Hastaların Değerlendirilmesi

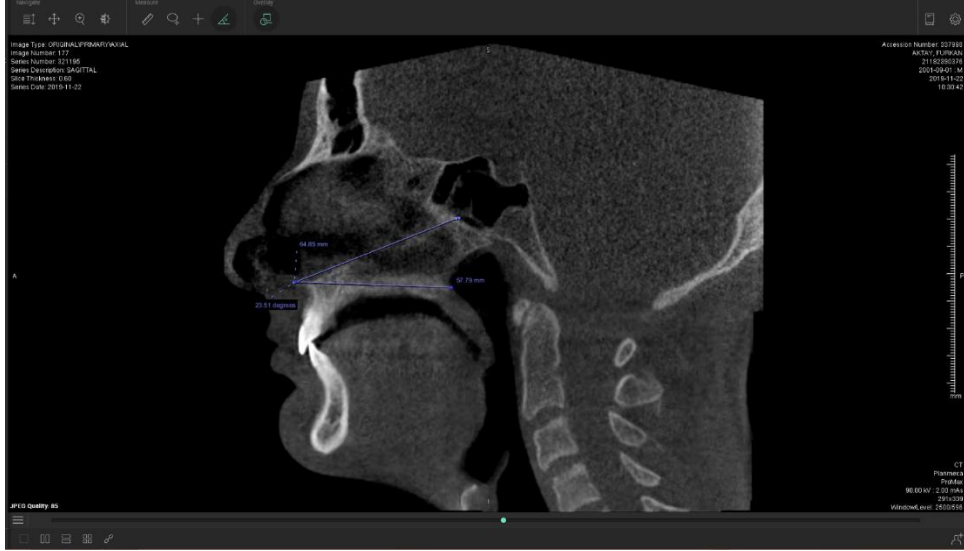
Çalışmamızda, 20 hastadan oluşan DDY grubu ve 20 sağlıklı hastadan oluşan kontrol grubu olmak üzere 2 grup oluşturuldu. Hastaların 01/01/2018-01/12/2019 tarihleri arasında arşivde bulunan KIBT verileri incelenmiştir.

3.2.1. KIBT Ölçümleri

KIBT görüntüleri Promax 3D Mid; Planmeca (Helsinki, Finlandiya) volumetrik tomografi cihazı ile ve 94kV, 14mA, 27s, 360⁰ rotasyon ve 0.600µm voksel boyutu parametreleri ile elde edilmiştir. Hastalardan elde edilen KIBT görüntüleri bilgisayar ekranı üzerinde uygun ışıklandırma altında yalnızca bir araştırmacı tarafından incelendi. Promax 3D Mid; Planmeca (Helsinki, Finlandiya) ile elde edilen KIBT görüntülerinin yalnızca sagittal kesitleri kullanıldı. Tüm hastaların verilerini değerlendirmek için Planmeca Romexis Viewer (Planmeca, Helsinki, Finlandiya) yazılımı kullanıldı. Bu kesitlerde bakılan değerlerle oluşturulan çalışma örneğinde 2 çizgi ve 1 açı şu şekilde ölçüldü: Birinci çizgi yani cerrahi osteotomi çizgisi, spina nazalis anterior noktası ile palatin kemiğin perpendiküler tabakasının en alt noktasının birleşim yeri arasında uzatılan çizgi; 2. çizgi, spina nazalis anterior ve sfenoid sinüs tabanının alt ön kenarı arasında uzatılan çizgi ve açı bu 2 çizilen çizgi arasındaki açı olacak şekilde ölçüldü.(Şekil 3.1 ve 3.2)



Şekil 3.1. DDY Grubunda Uzunluk ve Açı Ölçümleri



Şekil 3.2. Kontrol Grubunda Uzunluk ve Açık Ölçümleri

Aynı araştırmacı tarafından rastgele seçilen 20 hastanın KIBT görüntüleri üzerinde tüm ölçümler 2 ay sonra tekrar yapıldı. Bu iki bağımsız zamanda yapılan ölçümler arasındaki farkları belirlemek için Pearson korelasyon testi yapıldı. Tüm ölçümler için Pearson korelasyon katsayıları 0.9240 ile 0.9859 arasında bulundu.

3.3. Verilerin İstatistiksel Analizi

İstatistiksel analizde, IBM SPSS Statistics Version 22 paket programı (Armonk, NY: IBM Corp.) kullanılmıştır. Verilerin normal dağılımlarının değerlendirilmesi Shapiro Wilk's testi ile yapıldı. Alt gruplarda karşılaştırma yapmak için bağımsız örneklemelerde t-testi kullanılmıştır. İstatistiksel anlamlılık için $p < 0.05$ değeri kriter kabul edilmiştir.

4. BULGULAR

Çalışmamız; yaşları 14 ile 35 arasında değişen (ortalama 18.87 ± 4.51), 20 DDY'li, 20 sağlıklı olmak üzere toplam 40 hastada yapıldı. Bu hastaların 20'si erkek (%50), 20'si kadın hastaydı(%50). DDY'li hastalardan 9'u erkek hasta (%45), 11'i kadın hastaydı (%55). Kontrol grubu olarak alınan 20 hastanın 11'i erkek (%55), 9'u ise kadın hastaydı(%45). DDY'li hasta grubunun yaş ortalaması 18.45 ± 4.78 , kontrol grubunun yaş ortalaması ise 19.3 ± 4.30 olarak bulundu.

Tüm hastaların yarık tiplerine göre sayı ve yüzde cinsinden ortalama değerlerinin tanımlayıcı istatistikleri yapıldı. Tek taraflı DDY'li hastaların sayısı 14 (%35), çift taraflı DDY'li hastaların sayısı 6 (%15) ve kontrol grubu hastalarının sayısı ise 20 (%50) olarak bulundu.(Tablo 4.1)

Tablo 4.1. Hastaların Yarık Tiplerine Göre Dağılımı

	Sayı(n)	Yüzde(%)
Tek Taraflı DDY	14	35
Çift Taraflı DDY	6	15
Kontrol	20	50
Toplam	40	100

Tüm hastalar arasında sfenoid sinüs tiplerine bakıldı. Yapılan ölçümlerde tüm hastalar arasında 21 hastada sellar tip sfenoid sinüs (%52.5), 16 hastada postsellar tip sfenoid sinüs (%40), 3 hastada presellar tip sfenoid sinüs (%7.5) bulundu. Konkall tip sfenoid sinüse rastlanmadı. DDY ve kontrol grubundaki sfenoid sinüs tipleri tablo 4.2'de gösterildi.

Tablo 4.2. Hastaların Sinüs Tiplerine Göre Dağılımı

	Sinüs Tipi	Sayı(n)	Yüzde(%)
DDY	Konkal	0	0
	Presellar	2	5
	Sellar	11	27.5
	Postsellar	7	17.5
Kontrol	Konkal	0	0
	Presellar	1	2.5
	Sellar	10	25
	Postsellar	9	22.5

Tüm hastaların KIBT ölçümlerinde 1. ve 2. çizgiler milimetre cinsinden, açılar ise derece cinsinden ölçülerek yapıldı. Tüm hastalarda uzunluk ve açı ölçümlerinin tanımlayıcı istatistikleri yapıldı. DDY grubunda 1. çizginin değeri 34.53-51.16 mm (ortalama 43.38 ± 4.79); 2. çizginin değeri 46.86-61.35 mm (ortalama 55.02 ± 3.24); açının değeri 17.60-28.81⁰ (ortalama 22.60 ± 2.81) olarak ölçüldü. Kontrol grubunda ise 1. çizginin değeri 44.11-61.14 mm (ortalama 51.91 ± 4.32); 2. çizginin değeri 52.48-69.58 mm (ortalama 59.14 ± 5.08); açının değeri 18.22-27.27⁰ (ortalama 22.66 ± 2.55) olarak ölçüldü. DDY ve kontrol grubunda yapılan karşılaştırmalı istatistik sonucunda; 1. çizgi ile 2. çizgi açısından iki grup arasında istatistiksel olarak anlamlı farklılık bulunurken, ($p < 0.05$) açı değerinde ise istatistiksel olarak anlamlı bir farklılık bulunmamıştır. ($p > 0.05$) (Tablo 4.3)

Tablo 4.3. Grupların Karşılaştırılması

	DDY				Kontrol				P Değeri
	Min.	Maks.	Ort.	SS	Min.	Maks.	Ort.	SS	
1. Çizgi	34.53	51.16	43.38	4.79	44.11	61.14	51.91	4.32	0*
2. Çizgi	46.86	61.35	55.02	3.24	52.48	69.58	59.14	5.08	0.004*
Açı	17.6	28.81	22.60	2.81	18.22	27.27	22.66	2.55	0.942

Min: Minimum

Maks: Maksimum

Ort: Ortalama

SS: Standart Sapma

* İstatistiksel olarak anlamlı farklılık ($p < 0.05$)

5. TARTIŞMA

DDY'li hastalarda orta yüz büyüme geriliği ve buna bağlı oluşabilen problemler yaşam kalitesini kötü yönde etkilemektedir. Bu nedenle DDY'li hastalarda ileriki yaşlarda Le Fort I cerrahisi gerekli olabilmektedir. Bizim çalışmamızda ise Le Fort I cerrahisi olası komplikasyonları arasında yer alan sfenoid sinüs komplikasyonlarının ciddiyeti sebebiyle Le Fort I cerrahisi sırasında kullanılan nazal septum osteotomunun sfenoid sinüse göre güvenlik marjı belirlenmiş ve sağlıklı hastalar ile karşılaştırılmıştır.

Lateral sefalometrik radyograflar yani sefalometriler, 3 boyutlu yapıları tasvir etmek için kullanılan 2 boyutlu radyografilerdir. Sefalometrilerde kraniyofasiyal kompleksin bozulması ve distorsiyona uğraması gibi sınırlılıklar vardır. Bu, tanımlama hatalarına, referans noktalarının süperpoze olmasına, ölçüm ve diagnosis hassasiyetinin düşmesine neden olabilir.²⁰¹⁻²⁰³ Üç boyutlu görüntüleme teknikleri giderek daha popüler hale gelmekte ve bu sayede diş hekimliği, oral ve maksillofasiyal cerrahi tanı ve tedavi takibinde yeni olanaklar yaratmaktadır. Üç boyutlu görüntüleme tekniklerinden bilgisayarlı tomografi (BT) kullanımına rağmen, yüksek maliyet ve nispeten yüksek radyasyon maruziyeti nedeniyle diş hekimliğinde çok fazla tercih edilmemektedir.^{204, 205} KIBT ise 3 boyutlu görüntülemeyi dental uygulamalar için daha kolay ve kullanılabilir hale getirmiştir. KIBT'in BT'ye göre avantajları arasında düşük radyasyon dozu, düşük maliyet, potansiyel olarak daha iyi erişim ve yüksek uzaysal çözünürlük bulunur. KIBT görüntü verileri, önceden var olan görüntü veritabanlarıyla karşılaştırılabilmeleri için panoramik, lateral ve posteroanterior sefalometrik radyografileri simüle etmek için kullanılabilir. Aynı zamanda sefalometrik radyograflar gibi tek kesit değil arzu edilen kesit üzerinde ölçümler ve tanısal değerlendirmelere olanak sağlar.²⁰⁶⁻²⁰⁹ Bizim

çalışmamızda KIBT'ın bu gibi avantajları dolayısıyla ölçümler için KIBT tercih edilmiştir.

Maksillofasiyal deformiteler mevcut deformite ve o deformitenin baş ve boyun bölgesindeki yansıması olarak düşünülebilir. Gelişimsel olarak bu sorunlar genellikle mandibula ve orta yüz bölgesindeyse maksilla büyüme ve gelişiminde meydana gelen büyüme yetersizliği ve bu nedenle oluşan simetri problemleri ile ortaya çıkmaktadır. Bu deformitelerin tedavisi sırasında yapılan operasyonlar ve onarımlar skar oluşumuna, buna bağlı olarak kemik gelişiminin engellenmesine, kemik içerisinde bulunan gelişim odağının bütünlüğünün bozulmasına ve deforme olmasına sebep olur. Aynı zamanda yumuşak doku üzerinde yarattığı olumsuz etkiler nedeniyle gelişim geriliğinin en sık nedenleri arasında olduğu söylenebilir.²¹ Konjenital olarak orta yüz gelişim potansiyelindeki azalmanın skar gelişimiyle birlikte etki ettiği bir sav olarak sunulsa da,¹³² cerrahi olarak opere edilmiş olan hastalarda maksilla ve orta yüz gelişiminin normal düzeyde olduğunu gösteren araştırmalar bu teoriyi desteklememektedir.²¹⁰ Ancak yine de maksilla gelişiminde yetersizlik ve buna bağlı orta yüz geriliğinin en önemli nedeni olarak cerrahi tedaviye sekonder skar oluşumu olduğu düşünülmektedir.²¹ Bizim çalışmamızda bu gelişim geriliğine en sık sebep olan maksillofasiyal deformitelerden olan DDY'li hastalar sağlıklı hastalar ile karşılaştırılmıştır.

Maksiller deformiteleri olan hastaların tedavi planını uygun şekilde yönetmek için normal yüz büyümesinin anlaşılması çok değerlidir. Yaklaşık 12 yaşında, maksiller transvers yönde büyüme tamamlanır.²¹¹ Bununla birlikte, normal dikey maksiller büyüme yetişkinliğe kadar devam eder. Maksillanın anteroposterior yönde büyümesinin temel olarak yaklaşık 14 yaşına kadar sürdüğü belirtilmektedir.²¹²⁻²¹⁸ Le Fort I cerrahisi esas olarak maksiller anteroposterior yöndeki büyümeyi inhibe etmektedir ancak yapılan araştırmalarda Le Fort I cerrahisi yapılsa dahi vertikal büyümenin devam ettiği

belirtmiştir.^{180, 219-221} Bizim çalışmamızda ise bu koşullar göz önüne alınarak maksiller anteroposterior yöndeki büyüme ve gelişimin tamamlandığı yaş olan 14 yaş minimum yaş sınırı olarak belirlenmiştir.

Sfenoid sinüs, yetişkin boyutuna 14 yaşında ulaşır.¹⁹¹ Sfenoid sinüsün pnömatizasyon derecesi bu yaşa kadar önemli ölçüde değişir. Sella tursika iyi pnömatize sfenoid sinüsün çatısında ön plana çıkmaktadır ve sellar çıkıntı olarak bilinir.²²² Bu, sellar düzlemin en önemli cerrahi yerlerinden biri olarak kabul edilir. Sfenoid sinüsün oluşmaması çok nadir bir durumdur. Sfenoid sinüs oluşmaması, sfenoid kemiğin gövdesinin komple pnömatizasyondan eksik olması olarak tanımlanır.²²³ İnsidansı Çakur ve ark.²²³ tarafından %0.26, Sonbay ve ark.²²⁴ tarafından %0.67 olarak bildirilmiştir. Bu durum genellikle kraniyofasiyal sendromlar veya primer siliyer diskinezi ile ilişkilidir.²²⁵ Ancak nadiren izole bir durum olarak da ortaya çıkabilmektedir.^{224, 226} Madiha ve ark.²²⁷ 2007 yılında, hastalar ve kadavralardan oluşan 25 Mısırlı bireyin sinüslerinde yapılan ölçümlerde, sinüslerin %76'sının presellar tip olduğunu, geri kalanının ise sellar tip olduğunu ancak konkal tipe hiç rastlanmadığını belirtmiştir. Buna karşılık, Tan ve ark.¹⁹⁸ Asyalılarda yaptıkları kadavra çalışmasında, sellar tipi %55 ile en yaygın ve presellar tipi %17 ile en az yaygın tip olarak belirtmişlerdir. Cho ve ark.¹⁹⁶ yaptığı başka bir çalışmada sellar tipin %90 ile en baskın tip olduğunu ve bunu %9 ile presellar tip ve %1 ile de konkal tipin takip ettiğini belirtmiştir. Ana pnömatizasyon türünde etnik köken açısından bir fark var gibi görünmektedir, yani sellar pnömatizasyon türü Asyalılarda daha yaygın görünmektedir. Bu yerel bir popülasyonda pnömatizasyon modellerinin incelenmesinin önemini vurgulamaktadır, zira pnömatizasyon türü cerrahi erişimin sonucunu etkileyebilir.¹⁹⁶ Postsellar tipin dahil edildiği çalışmalardan 2016 yılında yapılan bir çalışmada 51 kafatasında bulunan toplam sinüslerin %2'sinin konkal, %24'ünün presellar, %41'inin sellar ve %33'ünün ise postsellar olduğu kaydedilmiştir.¹⁸⁸ Yaşları 4-

84 arasında deęişen 200 hastada yapılan bir başka alıřmada, incelenen tm bireyler arasında sellar tipin (%41.5) en sık olduęu, ardından postsellar tipin (%38.5) geldięi ve en az gzlenen tipin de presellar tip (%9) olduęu belirtilmiřtir.²²⁸ Dias ve ark.²²⁹ yaptıkları alıřmada sırasıyla %54.45 oranında sellar, %39.11 oranında postsellar ve %6.44 oranında ise presellar tipte sfenoid sins bulunduęunu aıklamıřtır. Bizim alıřmamızda lm yapılan 20 saęlıklı hastanın %50'sinde sellar tip, %45'inde ise postsellar tip bulunmaktaydı. Saęlıklı hastalar arasında yalnızca bir hastada presellar tip (%5) bulunmaktaydı. DDY hastalarında ise bu oran sellar tip lehine biraz daha baskın hale gelmekteydi. 20 hastanın %55 'i sellar tip iken %35'i postsellar tip olarak saptandı. Sellar tip ise saęlıklı hastalarda olduęu gibi 3. en sık tipti ve %10 oranında saptandı. Her 2 grupta da konkal tipe rastlanmadı.

DDY'ler, karmařık ve uzun sreli tedavi gerektiren ve etkilenmiř bireyler iin mr boyu negatif etkileri olan nemli bir konjenital anomalidir. Karmařık bir fenotiple oluřurlar ve yzn erken embriyolojik geliřimi sırasında yer alan normal mekanizmaların sekteye uęraması sonucu oluřurlar. Bu kusurların grlme sıklıęı coęrafi konuma, etnik kkene ve sosyo-ekonomik duruma gre deęiřir.^{230, 231} Bu kusurların klinik belirtileri, dudaęın izole yarıklarından dudak, alveol ve damakta total ift taraflı yarıklara kadar eřitlilik gsterir. Genel olarak DDY vakalarının yaklaşık %70'i sendromik deęildir. Dięer anomalilerle iliřkili olmayan izole bir durum olarak ortaya ıkarlar ancak geri kalan %30 olan sendromik vakalar da yarık blgesi dıřında yapısal anormaliler ve defektler ile birlikte mevcuttur.^{32, 232} alıřmamıza sadece DDY'si bulunan bunun dıřında herhangi bir orta yz deformitesine sebep olabilecek sendromu bulunmayan hastalar dahil edildi.

Farklı kaynaklardan elde edilen verilerde, rneęin; Hırvatistan'da 1000'de 1.71 DDY insidansı verilmiřtir.²³³ Dięer Avrupa lkelerinden gelen benzer verilerle karřılařtırıldıęında orofasiyal yarık insidansında anlamlı farklılık yoktur. Dięer Avrupa

popülasyonlarında, yarıkların görülme sıklığı 1000 canlı doğumda 1 ile 2.21 arasında değişmektedir.^{36, 62, 233-235} Prevelans ve insidansla ilgili yapılan en kapsamlı sistematik derleme çalışmasında 605 çalışma incelenmiştir. 30 milyon 655 bin 615 canlı doğumda toplam 45 bin 193 orofasiyal yarıklık tespit edilmiştir.²³⁶ Kıtalara göre 1000 canlı doğum için orofasiyal yarıklık insidansı doğum sıklığı sırasıyla; Asya, Kuzey Amerika, Avrupa, Okyanusya, Güney Amerika ve Afrika için 1.57 (1.54-1.60), 1.56 (1.53-1.59), 1.55 (1.52-1.58), 1.33 (1.30-1.36), 0.99 (0.96-1.02) ve 0.57 (0.54-0.60) olmuştur.²³⁶ Önemli coğrafi farklılıklar belgelenmiştir. Farklılıklar etnik farklılıklara bağlanabilir. Türkiye’de ise orofasiyal yarıklık sıklığını gösteren çalışmada 63159 canlı doğumdan 64’ü orofasiyal yarıklık hastası olarak dünyaya gelmiştir. İnsidansı 1000 canlı doğumda 1.02 bulunmuştur.²³⁷

DDY’ye neden olabilen birçok faktör bulunmaktadır. Çoğunluğunun çevresel ve genetik değişkenlerin birlikte etkileşimleri sonucu oluştuğu belirtilmektedir.^{41, 71, 74} DDY’li bebeklerin annelerinde A vitamini eksiklikleri de DDY etyolojisinde önemlidir.²³⁸ Oligohidroamniyoz, ileri yaş gebeliği, akraba evliliği, hamilelikte ilaç (steroid ilaçlar, aminopterin, antikonvülzan ilaçlar gibi) kullanımı, uyuşturucu, alkol, sigara kullanımı, hamilelik sırasında radyasyona maruz kalınması, hamilelik sırasında geçirilen hastalıklar (toksoplazma ve rubella enfeksiyonları gibi) olası sebepler olarak sayılmaktadır. Pierre Robin, Treacher Collins, Stickler, Van der Woude sendromları ve D, E ve G grubu kromozomların trizomilerinin de DDY ile ilgili olduğu bulunmuştur. İlk çocuğu DDY’li doğan ebeveynlerin 2. çocuklarında DDY riski arttığı belirtilmektedir.^{41, 71, 74}

DDY’nin poligenik, multifaktöryel bir hastalık olduğu kabul edilmektedir.^{239, 240} Bazı sendromik vakalarda rol oynayan genlerin nonsendromik olgularda da rol oynadığı gösterilmiştir.²⁴¹ Wnt gen ailesi (Wnt3, Wnt3A, Wnt5A, Wnt7A, Wnt8A, Wnt9B ve Wnt11) dudak ve damak gelişiminde kritik öneme sahip olduğu bu yüzden DDY ile

ilişkili olduğu söylenmektedir.²⁴² B-Cell lösemi/lenfoma 3 (BCL3) şu ana kadar farklı populasyonlarda çalışılmıştır. Bu genlerdeki mutasyonlar ile DDY arasında bir ilişki olduğu gösterilmiştir.²⁴³ Benzer sonuçlar DDY etyolojisinde genetik bir risk faktörü olarak düşünülen metilentetrahidrofolat redüktaz geninde de belirlenmiştir.²⁴⁴

DDY’li hastaların tedavi yönetimi multidisipliner yapılmak zorundadır. Bu hastaların değerlendirilmesi için kesin, kapsamlı ve eksiksiz bir sınıflandırma sistemine ihtiyaç duyulur. İdeal sınıflandırma arayışına 1922 yılında Davis ve ark.⁸⁹ tarafından başlanmış ve son olarak Kernahan ve ark.^{7, 57} Millard ve ark.²⁴⁵ ve Smith ve ark.⁹⁶ günümüzde dünya çapında büyük ölçüde kabul gören ve kullanılan bir alfa sayısal sınıflandırma sistemini ortaya koymuşlardır.^{246, 247} Bu sınıflandırma sistemi yarık bölgesini, yarık derecesini, nadir ve asimetrik yarıkları tarif eder. Submükoz yarık damak, Smith tarafından değiştirilmiş Kernahan ‘Y’ sınıflandırmasında ‘a’ harfi ile belirtilen bir çeşittir, ancak ayrıntıları bu sınıflandırma sisteminde belirtilmez.⁵⁷ Submükoz yarık damakların bazıları, ciddiyetine bağlı olarak velofaringeal yetmezlik ile ilişkilidir. Smith sınıflandırmasının bu modifikasyonunda, submükoz yarık damak sınıflandırmaya dahil edilmiştir.⁹⁶ Çalışmamızda, tüm DDY grubundaki hastalarda arasında 14 tek taraflı DDY ve 6 çift taraflı DDY bulunmaktaydı. Tek taraflı DDY’ler arasında 9’u sağ ve 5 ‘i sol taraftaydı.

DDY tedavisi konuşma, işitme ve sosyal etkileşimler gibi çeşitli işlevleri etkileyen karmaşık bir prosedürdür. Bu nedenle, tedavinin değerlendirilebilmesi için çeşitli sonuçlara dikkat edilmesi gerekmektedir.^{248, 249} DDY’li çocuklar çok sayıda fiziksel ve gelişimsel zorluklarla karşılaşabilirler. Bu nedenle, DDY hastası için kapsamlı bakım ve disiplinlerarası bir ekip gerektirir. Amerikan Yarık Damak Derneği tarafından ana hatlarıyla verilen ekip bakımı yönergelerinde anesteziyolojist, odyolog, genetik uzmanı, beyin cerrahı, hemşire, oftalmolog, oral ve maksillofasiyal cerrah, ortodontist, kulak

burun boğaz-baş ve boyun cerrahı, pediatrist, pedodontist, antropolog, plastik cerrah, protetik diş tedavisi uzmanı, psikiyatrist, psikolog, sosyal hizmet ve konuşma dili patolojisti gibi üyeleri içermesi gerektiği bildirilmiştir. Ancak genel hatlarıyla en büyük görev maksillofasial cerrahlara ve ortodontistlere düşmektedir.²⁵⁰

DDY onarımında en kritik cerrahi tedaviler dudak ve damak onarımlarıdır. Yarık dudak onarımının amacı, medial ve lateral dudak kenarlarını doğal landmarkları koruyarak yanaştırmak, yaklaşık bir fonksiyonel konsantrik orbicularis oris oluşturmak için hizalamak, simetri ve orantılılık oluşturmaktır. Tek taraflı yarık dudağı onarmak için kullanılan en yaygın teknik, Millard²⁴⁵ rotasyon ilerletme flebidir.²⁵¹ Holtmann ve Wray²⁵² Randall ve ark.¹¹⁰ tarafından tarif edildiği gibi Millard rotasyon ilerletme onarımını veya üçgen (geometrik) yarık dudak onarımı için randomize edilen hastaları incelemişlerdir. İki grup arasında sonuçlarda anlamlı bir fark bulamamışlardır.²⁵² Chowdri ve ark.²⁵³ Millard²⁴⁵ ve Randall¹¹⁰ tekniklerini randomize bir çalışmada karşılaştırmıştır. Holtmann ve Wray'a²⁵² benzer şekilde, sonuçlarda anlamlı farklılık bulamamışlar ve yarık dudağın onarımında her 2 tekniği de önermişlerdir.²⁵³ İki taraflı yarık dudağın onarımı için birkaç yaklaşım vardır. Yaklaşımlardan biri, kolumellayı şekillendirmek ve 1-5 yaşları arasındaki 2. prosedür olarak düzeltme cerrahisi uygulamak olmak üzere 2 aşamalı bir onarımdır. Alternatif olarak, yarık dudak onarımı sırasında primer rinoplasti ile 1 aşamalı bir yaklaşım simetrik vakalar için savunulmuştur.^{105, 107, 254}

Hem primer hem de sekonder damakta yarık deformitesi oluşabilir. Primer damak yarıkları, alveoler proçeşten sert ve yumuşak damakları etkileyen yarığa kadar uzanan bir skaladadır. Sekonder damak yarıkları, yarık bir uvuladan, insiziv foramene kadar değişen bir skaladadır. Yumuşak damak; uvula, palatoglossus, palatofaringeus, tensör veli palatini ve levatör veli palatini de dahil olmak üzere velofaringeal kapanmadan sorumlu 5 kastan oluşur. Levatör veli palatini, velofaringeal kapanmada yer alan birincil kastır. Yarık

damakta, levator kasları sert damağın arka kenarına anormal bir şekilde uzanır. Dolayısıyla damak kaslarının kasılmaları, velofarenksin kapatılmasında etkisiz hale gelir.^{250, 255} Yarık damak onarımının amaçları arasında yumuşak damak kapanması, normal velofaringeal kapanma, düzgün fonasyon elde etmek için levator veli palatini'nin anatomik olarak şekillendirilip tekrar konumlandırılması yer alır. Sert damak yarıklarının kapatılması ağız ve burun boşluklarının birbirinden bağlantısını keser. Damak onarımı için çok sayıda teknik vardır ve tedavi protokollerinde önemli farklılıklar vardır.^{256, 257} Gerçekleştirilen en eski prosedürlerden biri von Langenbeck palatoplastisidir.²⁵⁸ Bu teknikte, bipedikül mukosperiosteal flepler sert damaktan eleve edilir, yarık kenarları kesilir ve hem burun hem de oral mukoza medialize edilir. Bu tekniğin en büyük dezavantajı, yumuşak damakta yeteri kadar uzatma yapılamamasıdır. Başka bir teknik, V-Y prosedürünün bir varyasyonu olan Veau-Wardill-Kilner palatoplastisidir.²⁵⁹ Mukosperiosteal flepler kaldırılır ve eski pozisyonuna bırakılır. Bu, velumu uzatır ancak sekonder iyileşen geniş bir sert damak alanı bırakır. V-Y prosedürünün varyasyonları, zayıf maksiller büyüme sonuçları nedeniyle çok tercih edilmemektedir.²⁶⁰

DDY'li hastalar, sağlıklı hastalara göre farklı bir orta yüz büyüme paterni sergilerler. Operasyon geçirmiş DDY'li hastalarda en sık görülen iskeletsel malformasyonlar maksiller hipoplazi ve sagittal yönde büyüme yetersizliğine bağlı malpozisyonudur.^{127, 132, 145} Bu yöndeki büyümenin yaklaşık olarak 14 yaşında tamamlandığı belirtilmektedir.^{212, 213, 215, 218} Maksillanın büyüme yetersizliği, normal mandibular büyüme ile birlikte Sınıf III iskeletsel bozukluğa sebep olabilir ve bu da olumsuz bir fonksiyonel ve estetik duruma yol açar.^{127, 261, 262} Bu oklüzal uyumsuzluğun tek başına ortodontik tedavi ile çözülmesi zordur ve sıklıkla ortognatik cerrahi gerektirir.¹²⁷ Böyle durumlarda Le Fort I cerrahisi standart cerrahi bir prosedürdür.^{145, 263}

Maksiller ilerletme için ortognatik cerrahiye ihtiyaç duyan DDY'li hasta sayısı çalışmalarda büyük farklılıklar göstermektedir.^{127, 249, 264, 265} Ross'a¹²⁷ göre, tek taraflı DDY'li erişkin erkek hastaların 25%'inde çenelerin birbirleriyle uyumlu ilişkisini ve yeterli yüz estetiğini elde edebilmek için ortognatik cerrahiye ihtiyaç duyulmaktadır. Rosenstein ve ark.²⁶⁶ Chicago Çocuk Hastanesi protokolüne göre tedavi edilen yarık hastalarında Le Fort I sıklığının %18.3 olduğunu belirtmişlerdir (doğumdan sonraki ilk yıl içerisinde alveoler greftleme yapılan hastalar arasında). San Francisco merkezli Kraniofasial Anomaliler Merkezi'nde yapılan çalışmada 1971-1990 yılları arasında doğan sendromik olmayan tüm tek taraflı DDY'li hastaların %14'ünde Le Fort I cerrahisi yoluyla maksiller ilerletme işleminin gerektiği belirtilmiştir.²⁶⁷ Avrupa çapında yapılan bir çalışmada ortognatik cerrahi gerektiren total tek taraflı DDY hasta sayısında, 5 farklı Avrupa merkezi arasında önemli farklılıklar bulunduğu belirtilmiştir; ilgili oranlar %4, %7, %17, %45 ve %50'dir.²⁶⁸ Sonuç olarak DDY hastalarında Le Fort I cerrahisi uygulaması gerekliliğinin %0 ile %69.6 arasında değiştiği literatürde belirtilmektedir.^{127, 249, 264-271}

Le Fort I cerrahisi pek çok komplikasyon riskine sahiptir. 2016 yılında yapılan bir komplikasyon derleme çalışmasında toplam 26 makale ve bu makalelerdeki 1003 DDY'li hasta değerlendirilmiştir. 1003 hastanın toplam 128'inde (%12,76) komplikasyon geliştiği belirtilmiştir.²⁷² Bu komplikasyonlar arasında en sık görülen komplikasyonun önceden var olan palatinal fistülün kapanmasındaki başarısızlık olup (%28.57), ardından velofaringeal yetmezlik (%16.79), önceden var olan alveoler fistülün kapanmasındaki başarısızlık (%10.74), dişeti çekilmesi (%4.55) ve çift taraflı DDY olgularında premaksillanın stabilizasyonunun başarısızlığının (%4.55) geldiği belirtilmiştir. Şiddetli vasküler komplikasyonlar arasında bir arteriyovenöz fistül (%0.10), bir maksiller anevrizma (%0.10) ve bir kavernoöz sinüs trombozu (%0.10) olduğu bildirilmiştir.

Ortalama horizontal relaps oranının %17.9 ve ortalama vertikal relaps oranının %35.4 olduğu bildirilmiştir. Yeniden operasyon oranı ise %12.2 (%0 ila %64.0) olarak belirtilmiştir.²⁷² 2004 yılında Le Fort I cerrahisi sonrası 20 yıl takip edilen 1000 hastanın prospektif olarak izlendiği bir çalışmada toplamda 64 (%6.4) hastada komplikasyon geliştiği bildirilmiştir.¹³ Anatomik komplikasyonların 26 hastada (%2.6), nazal septum deviasyonunun 16 hastada (%1.6), osteotomi bölgesinin kemikleşmemesinin ise 10 hastada (%1) görüldüğü belirtilmiştir. Çift çene ortognatik cerrahi yapılan hastalardan 11'inde (%1.1) kan transfüzyonu gerektiren ciddi kanama, 1 hastada (%0.1) eksternal karotid arterin ligatüre edilmesi gerektiği belirtilmiştir. 11 hastada (%1.1) apse veya maksiller sinüzit gibi önemli enfeksiyonlar meydana geldiği ve hiçbir hastada osteomyelit görülmediği belirtilmiştir. İskemik komplikasyonlar 10 hastada (%1.0) görülmüş olup bunlardan 2'sinde (%0.2) alveoler proçesin aseptik nekrozu ve 8'inde (%0.8) dişeti çekilmesi görüldüğü belirtilmiştir. 5 hastada (%0.5) ise osteosentez materyalinin yetersiz fiksasyonu görüldüğü bildirilmiştir.¹³ Başka bir çalışmada 25 hasta Le Fort I cerrahisi sonrası komplikasyonlar bakımından değerlendirilmiştir.²⁷³ Tüm hastalar, nörosensöryal bozukluk, pulpa duyarlılığı, maksiller sinüzit, vasküler komplikasyonlar, aseptik nekroz, kötü kırıklar, oftalmik komplikasyonlar ve instabilite gibi çeşitli ameliyat sonrası komplikasyonların oranını değerlendirmek için ameliyat sonrası 6 ay boyunca takip edilmiştir ve postoperatif komplikasyon oranının %4 olduğunu bildirilmiştir. Nörosensöryal bozukluğun ve diş vitalitesi kaybının en sık görülen komplikasyonlar olduğu bildirilmiştir. Bir hastanın ameliyat sonrası maksiller sinüzit belirti ve bulguları ile başvurduğu belirtilmiştir. 6 ay içinde hemen hemen tüm hastalarda nörosensöryal bozuklukların ve sinüzitlerin iyileşme gösterdiği bildirilmiştir.²⁷³

Tüm bu komplikasyonlar arasında sfenoid sinüs komplikasyonları da önemli yer tutmaktadır. Sfenoid sinüs travmaları veya enflamasyonları potansiyel olarak ölümcül

olabilir.²⁷⁴ Bir vaka raporu çalışmasında hastanın Le Fort I cerrahisi sonrasında sfenoid kemiğin büyük kanadında ve sfenoid sinüsün ön ve yan duvarında oluşan kırık sonucu hastanın sağ gözünde körlük olduğu belirtilmiştir.²⁷⁵ Birleşik Krallık'ta yayınlanmış başka bir çalışmada Le Fort I cerrahisi sırasında pterygomaksiller ayırma işlemi sırasında sağ sfenoid sinüs yan duvarına uzanan kırık olduğu ve sfenoid sinüsün kanla dolduğu ve buna bağlı geç başlangıçlı nervus abducens palsisi gözleendiği belirtilmiştir.²⁷⁶ Le Fort I cerrahisi sırasında sfenoid sinüse direkt olarak hasar verme riski de bulunmaktadır. Nazal septum osteotomisi sırasında osteotomun açılması ve konumu itibarıyla sfenoid sinüs alt ön duvarı perfor olabilir ve hatta osteotom sfenoid sinüs içerisine bile girebilir. Sfenoid sinüs hasarı ile ilgili komplikasyonlardan bazıları şunlardır: İnternal karotid arter komplikasyonları, sfenoid sinüzit, vomer kemiğinin malunionu ve kranial sinir hasarlarıdır.^{14, 15} Vomerofenoidal disartikülasyonlar da bildirilmiştir.¹⁶

Bu komplikasyonların ciddiyeti nedeniyle, hem ortognatik hem de kafa tabanı cerrahi prosedürlerinde Le Fort I cerrahisi sırasında nazal septum osteotomisine odaklanan çalışmalar da bulunmaktadır. Kaluskar ve Sachdeva²⁷⁷ anterior nazal spinadan sfenoid sinüs alt ön duvarına olan mesafenin, horizontal düzleme 30°lik bir açıda yaklaşık 5 ila 7 cm olduğunu belirtmiştir. Hint kadavraları üzerinde yapılan anatomik bir çalışmada Sareen ve ark.¹⁸⁹ sfenoid sinüsün cerrahi anatomik özelliklerini değerlendirmişler ve anterior nazal spinanın sfenoid sinüs alt ön duvarına mesafesinin 7.2 ila 9.3 cm (ortalama 7.9 cm) arasında olduğunu öne sürmüşlerdir. Lazaridis ve ark.²⁷⁸ 24 yetişkin beyaz insan kadavrası üzerinde bir çalışma yapmıştır. Subspinale ile ön sellar duvar arasındaki ortalama mesafenin sellar tipi sinüs için ortalama 75.9±6.3 mm ve presellar tipi için 73.8±4.2 mm olduğunu ve sellar tip sinüslerde mesafenin erkek kadavralar için daha büyük olduğunu bildirmiştir.²⁷⁸ 2012 yılında Türkiye'de yapılan başka bir çalışmada anterior nazal spina ile sfenoid sinüs arasındaki mesafenin erkeklerde

40.4 ila 70.9 mm (ortalama 58.3 ± 5.9), kadınlarda 45.0 ila 63.2 mm arasında deęişmekte olduęu (ortalama 55.2 ± 4.3) ve cinsiyetler arasında istatistiksel olarak anlamlı bir fark bulunamadığı belirtilmiştir.²⁷⁹ Saruhan ve ark.²⁸⁰ tarafından yapılan başka bir çalışmada ise yaşları 15-25 arasında deęişen genç yetişkin hastaların KIBT kesitleri üzerinde anterior nazal spina ve sfenoid sinüs alt ön kenarı arası uzaklık ölçülmüştür. Le Fort I nazal septum osteotomi hattı olan anterior nazal spina ile palatin kemiğın perpendiküler tabakasının en alt noktası arası uzaklıklar doğrusal olarak mm cinsinden ve bu 2 doğru arasındaki açı da derece cinsinden ölçülmüştür. Ortalama olarak kadınlarda 50.64 mm, erkeklerde 52.51 mm nazal septum osteotomu ile ilerlenebileceęi ve süperiora doğru ortalama olarak kadınlarda 16.80^0 , erkeklerde 18.50^0 'nin üstünde açılma yapılmaması gerektięi belirtilmiştir.²⁸⁰ Bizim çalışmamızda ise KIBT üzerinde ölçüm yapılarak DDY'li ve sağlıklı hastaların nazal septum osteotomu güvenlik marjını sfenoid sinüse göre karşılaştıran ilk çalışma olma özelliğini göstermektedir. DDY'li hastalarda orta yüz ve maksiller büyüme geriliğinden dolayı nazal septum osteotomunun ilerletilmesi sırasında osteotominin uzunluęu sağlıklı hastalara göre daha az olarak planlanmalıdır. Açılama da ise sağlıklı hasta ile DDY hastası arasında ortalama 0.06^0 'lik bir fark bulunmaktadır.

6. SONUÇ VE ÖNERİLER

1. Hastaların Le Fort I cerrahisi planlamaları, kullanılacak cerrahi materyaller ve güvenlik marjı ölçümleri KIBT eşliğinde güvenle yapılabilir.
2. Çalışmamızın sonuçlarına göre nazal septum osteotomu DDY'li hastalarda ortalama olarak en fazla 43.38 mm, sağlıklı hastalarda ise 51.91 mm ilerletilebilir.
3. DDY'li ve sağlıklı hastalarda nazal septum osteotomu ortalama olarak süperiora doğru en fazla 22.60⁰ açılabilir.
4. DDY'li hastalarda Le Fort I cerrahilerindeki güvenlik marjını belirleyen daha geniş kapsamlı ve detaylı çalışmalara ihtiyaç vardır.

KAYNAKLAR

1. Vural G, Ertürk N. Damak-Dudak Yarıklı Çocuklarda Cerrahi Öncesi Ortopedik Tedavi. J. Hacettepe Fac. Dent. 1976;2(1):20-33.
2. Kohli SS, Kohli VS. A comprehensive review of the genetic basis of cleft lip and palate. J. Oral Maxillofac. Pathol. 2012;16(1):64-72.
3. Mossey PA, Little J, Munger RG, Dixon MJ, Shaw WC. Cleft lip and palate. The Lancet 2009;374(9703):1773-85.
4. Sinno H, Tahiri Y, Thibaudeau S, Izadpanah A, Christodoulou G, Lin SJ, Gilardino M. Cleft lip and palate: an objective measure outcome study. Plast. Reconstr. Surg. 2012;130(2):408-14.
5. Dixon M, Marazita M, Beaty T, Murray J. Cleft lip and palate: synthesizing genetic and environmental influences. Nat. Rev. Genet. 2011;12(3):167-68.
6. Türkmen A. Dudak Damak Yarıklarının Sınıflandırılması. Türkiye Klinikleri J Plast Surg-Special Topics 2011;3(1):33-37.
7. Kernahan DA, Stark RB. A new classification for cleft lip and cleft palate. Plast. Reconstr. Surg. 1958;22(5):435-41.
8. Murthy J. Management of cleft lip and palate in adults. Indian J Plast Surg. 2009;42(1):116-22.
9. Bell WH, Creekmore TD, Alexander R. Surgical correction of the long face syndrome. Am J Orthod 1977;71(1):40-67.
10. Sirjani D, Futran N. LeFort I osteotomy approach to the anterior skull base. Oper Tech Otolaryngol Head Neck Surg 2010;21(1):22-25.
11. Karci B, Oner K, Günhan O, Ovül I, Bilgen C. Nasomaxillary osteotomy in lesions of the central compartment of the middle cranial base. Rhinology 2001;39(3):160-65.

12. van Otterloo JDM, Tuinzing DB, Greebe RW, van der Kwast WA. Intra and Early Postoperative Complications of the LeFort I Osteotomy: A Retrospective Study on 410 Cases. *J Craniomaxillofac Surg.* 1991;19(5):217-22.
13. Kramer FJ, Baethge C, Swennen G, Teltzrow T, Schulze A, Berten J, Brachvogel P. Intra-and perioperative complications of the LeFort I osteotomy: a prospective evaluation of 1000 patients. *J Craniofac Surg* 2004;15(6):971-77.
14. Lewark TM, Allen GC, Chowdhury K, Chan KH. Le Fort I osteotomy and skull base tumors: a pediatric experience. *Arch. Otolaryngol. Head Neck Surg.* 2000;126(8):1004-08.
15. Catalano PJ, Biller HF, Sachdev V. Access to the central skull base via a modified le fort I maxillotomy: the palatal hinge flap. *Skull Base Surg* 1993;3(2):60-68.
16. Smith KS, Heggie AA. Vomer-sphenoidal disarticulation during the Le Fort I maxillary osteotomy: report of case. *J. Oral Maxillofac. Surg.* 1995;53(4):465-67.
17. Vig KD. Diagnosis and treatment planning for the surgical-orthodontic patient. *Clin Plast Surg* 1989;16(4):645-58.
18. Bell WH, Mannai C, Luhr H. Art and science of the Le Fort I down fracture. *Int J Adult Orthodon Orthognath Surg* 1988;3(1):23-52.
19. Chew MT. Spectrum and management of dentofacial deformities in a multiethnic Asian population. *Angle Orthod* 2006;76(5):806-09.
20. Wolford LM, Fields RT. Surgical Planning. In: Booth PW, Schendel SA, Hausamen JE, eds. *Maxillofacial Surgery.* 1st ed. London: Churchill Livingstone; 1999. p.1205-57.
21. Konaş E, Tunçbilek G. Konjenital Nonsendromik Dentofasiyal Deformitelerde Distraksiyon Osteogenezi. *Akd Tıp Derg* 2016;3:119-26.

22. Feinmann C, Cunningham SJ. Psychological Aspects of Facial Deformity. In: Booth PW, Schendel SA, Hausamen JE, eds. Maxillofacial Surgery. 1st ed. London: Churchill Livingstone; 1999. p.849-61.
23. Lew K, Foong W, Loh E. Malocclusion prevalence in an ethnic Chinese population. Aust. Dent. J. 1993;38(6):442-49.
24. Tang EL. Occlusal features of Chinese adults in Hong Kong. Aust Orthod J 1994;13(3):159-63.
25. Woon KC, Thong YL, Kadir RA. Permanent dentition occlusion in Chinese, Indian and Malay groups in Malaysia. Aust Orthod J 1989;11(1):45-48.
26. Ingervall B, Mohlin B, Thilander B. Prevalence and awareness of malocclusion in Swedish men. Community Dent. Oral Epidemiol. 1978;6(6):308-14.
27. Tod MA, Taverne AA. Prevalence of malocclusion traits in an Australian adult population. Aust Orthod J 1997;15(1):16-22.
28. Begeç Z, Apilioğullari S. Majör Özelliği Yüz ve Ekstremitelerdeki Defektleri Olan Sendromlar. Türkiye Klinikleri J Anest Reanim-Special Topics 2016;9(2):58-65.
29. Özdede M, Pamukçu U, Başman A, Peker İ. Orofasial bölgeyi etkileyen sendromlar: Vaka serisi. Selcuk Dent J 2019;6(4):356-60.
30. Ersan N, Başaran ET, İlgüy D. Çene Kemiklerini Etkileyen İskeletsel Sendromlar. Türkiye Klinikleri J Oral Maxillofac Radiol-Special Topics 2018;4(3):1-11.
31. Proffit WR, Epker BN. Treatment Planning for Dentofacial Deformities. In: Bell WH, White RP, eds. Surgical Correction of Dentofacial Deformities. 1st ed. Philadelphia: WB Saunders; 1980. p.183-87.
32. Schutte BC, Murray JC. The many faces and factors of orofacial clefts. Hum. Mol. Genet. 1999;8(10):1853-59.

33. Jugessur A, Farlie P, Kilpatrick N. The genetics of isolated orofacial clefts: from genotypes to subphenotypes. *Oral Dis* 2009;15(7):437-53.
34. Manyama M, Rolian C, Gilyoma J, Magori CC, Mjema K, Mazyala E, Kimwaga E, Hallgrimsson B. An assessment of orofacial clefts in Tanzania. *BMC Oral Health* 2011;11(1):5.
35. Calzolari E, Pierini A, Astolfi G, Bianchi F, Neville AJ, Rivieri F, Group EW. Associated anomalies in multi-malformed infants with cleft lip and palate: An epidemiologic study of nearly 6 million births in 23 Eurocat registries. *Am. J. Med. Genet.* 2007;143(6):528-37.
36. Vanderas AP. Incidence of cleft lip, cleft palate, and cleft lip and palate among races: a review. *Cleft Palate J* 1987;24(3):216-25.
37. Sadler TW. *Head and Neck, Systems-Based Embryology*. Langman's Medical Embryology. 14th ed. Philadelphia: Lippincott Williams & Wilkins; 2018. p.300-07.
38. Helms JA, Cordero D, Tapadia MD. New insights into craniofacial morphogenesis. *Development* 2005;132(5):851-61.
39. Johnson MC, Bronsky PT, Millicorsky G. Embryogenesis of cleft lip and palate. In: McCarthy JG, ed. *Plastic Surgery*. 3rd ed. Philadelphia: WB Saunders; 1990. p.2515-52.
40. Young JL, O'Riordan M, Goldstein JA, Robin NH. What information do parents of newborns with cleft lip, palate, or both want to know? *Cleft Palate-Cran J. SAGE Journals* 2001;38(1):55-58.
41. Bender PL. Genetics of cleft lip and palate. *J. Pediatr. Nurs.* 2000;15(4):242-49.

42. Arding H, Buetow K, Bell G, Bardach J, VanDemark D, Murray J. Association of genetic variation of the transforming growth factor-alpha gene with cleft lip and palate. *Am. J. Hum. Genet.* 1989;45(3):348-353.
43. Ding H, Wu X, Boström H, Kim I, Wong N, Tsoi B, O'Rourke M, Koh GY, Soriano P, Betsholtz C. A specific requirement for PDGF-C in palate formation and PDGFR- α signaling. *Nat. Genet.* 2004;36(10):1111-16.
44. Lidral AC, Murray JC. Genetic approaches to identify disease genes for birth defects with cleft lip/palate as a model. *Birth Defects Res. Part A Clin. Mol. Teratol.* 2004;70(12):893-901.
45. Marazita ML, Murray JC, Lidral AC, Arcos-Burgos M, Cooper ME, Goldstein T, Maher BS, Daack-Hirsch S, Schultz R, Mansilla MA. Meta-analysis of 13 genome scans reveals multiple cleft lip/palate genes with novel loci on 9q21 and 2q32-35. *Am. J. Hum. Genet.* 2004;75(2):161-73.
46. Jugessur A, Murray JC. Orofacial clefting: recent insights into a complex trait. *Curr. Opin. Genet. Dev.* 2005;15(3):270-78.
47. Lidral AC, Moreno LM. Progress toward discerning the genetics of cleft lip. *Curr. Opin. Pediatr.* 2005;17(6):731-39.
48. Vieira AR, Avila JR, Daack-Hirsch S, Dragan E, Félix TM, Rahimov F, Harrington J, Schultz RR, Watanabe Y, Johnson M. Medical sequencing of candidate genes for nonsyndromic cleft lip and palate. *PLoS Genet.* 2005;1(6):64.
49. Chiquet BT, Lidral AC, Stal S, Mulliken JB, Moreno LM, Arco-Burgos M, Valencia-Ramirez C, Blanton SH, Hecht JT. CRISPLD2: a novel NSCLP candidate gene. *Hum. Mol. Genet.* 2007;16(18):2241-48.

50. Riley BM, Murray JC. Sequence evaluation of FGF and FGFR gene conserved non-coding elements in non-syndromic cleft lip and palate cases. *Am. J. Med. Genet. Part A* 2007;143(24):3228-34.
51. Honein MA, Devine O, Grosse SD, Reefhuis J. Prevention of orofacial clefts caused by smoking: Implications of the Surgeon General's report. *Birth Defects Res. Part A Clin. Mol. Teratol.* 2014;100(11):822-25.
52. Little J, Cardy A, Munger RG. Tobacco smoking and oral clefts: a meta-analysis. *Bull. World Health Organ.* 2004;82(3):213-18.
53. Kummet CM, Moreno LM, Wilcox AJ, Romitti PA, DeRoo LA, Munger RG, Lie RT, Wehby GL. Passive smoke exposure as a risk factor for oral clefts—a large international population-based study. *Am. J. Epidemiol.* 2016;183(9):834-41.
54. DeRoo LA, Wilcox AJ, Lie RT, Romitti PA, Pedersen DA, Munger RG, Uribe LMM, Wehby GL. Maternal alcohol binge-drinking in the first trimester and the risk of orofacial clefts in offspring: a large population-based pooling study. *Eur. J. Epidemiol.* 2016;31(10):1021-34.
55. Mossey P. Epidemiology underpinning research in the aetiology of orofacial clefts. *Orthod Craniofac Res* 2007;10(3):114-20.
56. Watkins SE, Meyer RE, Strauss RP, Aylsworth AS. Classification, epidemiology, and genetics of orofacial clefts. *Clin Plast Surg* 2014;41(2):149-63.
57. Kernahan DA. The striped Y—a symbolic classification for cleft lip and palate. *Plast. Reconstr. Surg.* 1971;47(5):469-70.
58. Tessier P. Anatomical classification of facial, cranio-facial and latero-facial clefts. *J. Oral Maxillofac. Surg.* 1976;4(2):69-92.
59. Harkins CS, Berlin A, Harding RL, Longacre J, Snodgrass RM. A classification of cleft lip and cleft palate. *Plast. Reconstr. Surg.* 1962;29(1):31-39.

60. Kernahan DA. On cleft lip and palate classification. *Plast. Reconstr. Surg.* 1973;51(5):578.
61. Spina V. A Proposed Modification for the Classification on Cleft Lip and Cleft Palate. *Cleft Palate J* 1973;10(3):251-52.
62. Tolarová MM, Cervenka J. Classification and birth prevalence of orofacial clefts. *Am. J. Med. Genet.* 1998;75(2):126-37.
63. Zhou YQ, Ji J, Mu XZ, Zhang RH, Wei M, Yu ZY. Diagnosis and classification of congenital craniofacial cleft deformities. *J Craniofac Surg* 2006;17(1):198-201.
64. Delestan C, Montoya P, Doucet JC, Bigorre M, Bäumlér C, Herlin C, Daures JP, Captier G. New neonatal classification of unilateral cleft lip and palate-part 1: to predict primary lateral incisor agenesis and inherent tissue hypoplasia. *Cleft Palate-Cran J* 2014;51(4):392-99.
65. Stock NM, Feragen KB. Psychological adjustment to cleft lip and/or palate: a narrative review of the literature. *Psychol Health* 2016;31(7):777-813.
66. Frebourg T, Oliveira C, Hochain P, Karam R, Manouvrier S, Graziadio C, Vekemans M, Hartmann A, Baert-Desurmont S, Alexandre C. Cleft lip/palate and CDH1/E-cadherin mutations in families with hereditary diffuse gastric cancer. *J. Med. Genet.* 2006;43(2):138-42.
67. Twigg SR, Kan R, Babbs C, Bochukova EG, Robertson SP, Wall SA, Morriss-Kay GM, Wilkie AO. Mutations of ephrin-B1 (EFNB1), a marker of tissue boundary formation, cause craniofrontonasal syndrome. *Proc. Natl. Acad. Sci.* 2004;101(23):8652-57.
68. Vega H, Waisfisz Q, Gordillo M, Sakai N, Yanagihara I, Yamada M, Van Gosliga D, Kayserili H, Xu C, Ozono K. Roberts syndrome is caused by mutations in

ESCO2, a human homolog of yeast ECO1 that is essential for the establishment of sister chromatid cohesion. *Nat. Genet.* 2005;37(5):468-470.

69. Das SK, Runnels JR, Smith JC, Cohly H. Epidemiology of cleft lip and cleft palate in Mississippi. *South. Med. J.* 1995;88(4):437-42.

70. Chung KC, Kowalski CP, Kim HM, Buchman SR. Maternal cigarette smoking during pregnancy and the risk of having a child with cleft lip/palate. *Plast. Reconstr. Surg.* 2000;105(2):485-91.

71. Al-Hadad A, Rahman S. Cleft Lip and Palate. *Craniofacial Surgery: Craniosynostosis Syndromes and Cleft Lip and Palate.* In: Kalaskar DM, Butler PE, Ghali S, eds. *Textbook of Plastic and Reconstructive Surgery.* 1st ed. London: UCL Press; 2016. p.263-77.

72. Bianchi F, Calzolari E, Ciulli L, Cordier S, Gualandi F, Pierini A, Mossey P. Environment and genetics in the etiology of cleft lip and cleft palate with reference to the role of folic acid. *Epidemiol Prev* 2000;24(1):21-27.

73. Jones KL, Jones MC, Del Campo M. Environmental Agents. *Smith's Recognizable Patterns of Human Malformation.* 7th ed. Philadelphia: Elsevier Health Sciences/WB Saunders; 2013. p.750-51.

74. Rajesh P, Rajesh R, Narayanan V, Baig M, Prabhu V, Venkatesan A. A clinical profile to assess the potential risk factors for cleft lip and palate. *J. Indian Soc. Pedod. Prev. Dent.* 2000;18(4):147-50.

75. Mitchell LE, Risch N. Mode of inheritance of nonsyndromic cleft lip with or without cleft palate: a reanalysis. *Am. J. Hum. Genet.* 1992;51(2):323-332.

76. Wyszynski DF, Beaty TH, Maestri NE. Genetics of nonsyndromic oral clefts revisited. *Cleft Palate-Cran J* 1996;33(5):406-17.

77. Dixon MJ, Marazita ML, Beaty TH, Murray JC. Cleft lip and palate: understanding genetic and environmental influences. *Nat. Rev. Genet.* 2011;12(3):167-178.
78. Marazita ML, Mooney MP. Current concepts in the embryology and genetics of cleft lip and cleft palate. *Clin Plast Surg* 2004;31(2):125-40.
79. Antonarakis G, Patel R, Tompson B. Oral health-related quality of life in non-syndromic cleft lip and/or palate patients: a systematic review. *Community Dent Health* 2013;30(3):189-95.
80. Tuñbilek G. Dudak damak yarıklarında kalıtım ve epidemiyoloji. Erk Y, Özgür F, editör. *Dudak ve Damak Yarıkları*. 1. Baskı. Ankara: İşkur Matbaacılık; 1999. s.7-16.
81. Ülgen M. Etioloji. *Ortodonti/Anomaliler, Sefalometri, Etioloji, Büyüme ve Gelişim, Tanı*. 1. Baskı. İstanbul: Yeditepe Üniversitesi Yayınları; 2000. s.162-71.
82. Merritt L. Part 2. Physical assessment of the infant with cleft lip and/or palate. *Adv. Neonatal Care* 2005;5(3):125-34.
83. Wantia N, Rettinger G. The current understanding of cleft lip malformations. *Facial Plast Surg* 2002;18(3):147-54.
84. Moore KL, Persaud TVN, Torchia MG. *First Week of Human Development. Before We Are Born: Essentials Of Embryology And Birth Defects*. 9th ed. Philadelphia: Elsevier Health Sciences/WB Saunders; 2015. p.21-61.
85. Hockenberry M, Wilson D, Winklestein M, Kline N. *Health Problems of the Newborn. Wong's nursing care of infants and children*. 10th ed. St. Louis Missouri: Mosby; 2014. p.299-307.

86. Christensen K, Mitchell LE. Familial recurrence-pattern analysis of nonsyndromic isolated cleft palate:A Danish Registry study. *Am. J. Hum. Genet.* 1996;58(1):182-90.
87. Beaty TH, Murray JC, Marazita ML, Munger RG, Ruczinski I, Hetmanski JB, Liang KY, Wu T, Murray T, Fallin MD. A genome-wide association study of cleft lip with and without cleft palate identifies risk variants near MAFB and ABCA4. *Nature genetics* 2010;42(6):525-29.
88. Tunçbilek E, Alikışıfođlu M, Akdallı B. Türkiye’de konjenital malformasyon sıklığı, dağılımı, risk faktörleri ve yenidođanların antropometrik deđerlendirilmesi. Ankara: Tübitak Matbaası. 1996;1(1):94.
89. Davis JS, Ritchie HP. Classification of congenital clefts of the lip and palate: with a suggestion for recording these cases. *JAMA* 1922;79(16):1323-27.
90. Brophy TW. Cleft palate and harelip procedures. *Internat. J. Orthodont.* 1921;7(6):319-30.
91. Brophy TW. Cleft Palate. Cleft Lip and Palate. 1st ed. Philadelphia: P. Blakiston's Son & Company; 1923. p.142-59.
92. Veau V, Borel S. Division Palatine: Anatomie, Chirurgie, Phonetique; Chirurgien De L'hospital Des Enfants Assistes. 1st ed. Paris: Masson & Cie SA; 1931. p.140.
93. Fogh-Andersen P. Inheritance Harelip And Cleft Palate. 6th ed. København: NYT Nordisk Forlag; 1942. p.1-11.
94. Agrawal K. Classification of cleft lip and palate: An Indian perspective. *J Cleft Lip Palate Craniofac Anomal* 2014;1(2):78-84.

95. Millard DR. The Naming and Classifying of Clefts. *Cleft Craft: The Evolution of Its Surgery-Volume I: The Unilateral Deformity*. 1st ed. Boston: Little, Brown and Company; 1976. p.41-55.
96. Smith AW, Khoo A, Jackson IT. A modification of the Kernahan" Y" classification in cleft lip and palate deformities. *Plast. Reconstr. Surg.* 1998;102(6):1842-47.
97. Elsayh NI. The modified striped Y-A systematic classification for cleft lip and palate. *Cleft Palate J* 1973;10(3):247-50.
98. Smarius B, Loozen C, Manten W, Bekker M, Pistorius L, Breugem C. Accurate diagnosis of prenatal cleft lip/palate by understanding the embryology. *World J. Methodol.* 2017;7(3):93-100.
99. Millard DR. What "To Do or Not To Do" About the Projecting Premaxilla. *Cleft Craft: The Evolution of Its Surgery-Volume II: Bilateral and Rare Deformities*. 1st ed. Boston: Little, Brown and Company; 1977. p.41-45.
100. Marcusson A, Paulin G, Östrup L. Facial appearance in adults who had cleft lip and palate treated in childhood. *Scand J Plast Reconstr Surg Hand Surg* 2002;36(1):16-23.
101. Robin NH, Baty H, Franklin J, Guyton FC, Mann J, Woolley AL, Waite PD, Grant J. The multidisciplinary evaluation and management of cleft lip and palate. *South. Med. J.* 2006;99(10):1111-21.
102. Hodgkinson DP, Brown S, Duncan D, Grant C, McNaughton A, Thomas P, Mattick CR. Management of children with cleft lip and palate: a review describing the application of multidisciplinary team working in this condition based upon the experiences of a regional cleft lip and palate centre in the United Kingdom. *Fetal Matern Med Rev* 2005;16(1):1-27.

103. Matsuo K, Hirose T. Nonsurgical correction of cleft lip nasal deformity in the early neonate. *Ann. Acad. Med. Singap.* 1988;17(3):358-65.
104. Matsuo K, Hirose T, Otagiri T, Norose N. Repair of cleft lip with nonsurgical correction of nasal deformity in the early neonatal period. *Plast. Reconstr. Surg.* 1989;83(1):25-31.
105. Matsuo K, Hirose T. Preoperative non-surgical over-correction of cleft lip nasal deformity. *Br. J. Plast. Surg.* 1991;44(1):5-11.
106. Grayson BH, Santiago PE, Brecht LE, Cutting CB. Presurgical nasoalveolar molding in infants with cleft lip and palate. *Cleft Palate-Cran J* 1999;36(6):486-98.
107. Grayson BH, Cutting CB. Presurgical nasoalveolar orthopedic molding in primary correction of the nose, lip, and alveolus of infants born with unilateral and bilateral clefts. *Cleft Palate-Cran J* 2001;38(3):193-98.
108. Nakajima T, Yoshimura Y, Sakakibara A. Augmentation of the nostril splint for retaining the corrected contour of the cleft lip nose. *Plast. Reconstr. Surg.* 1990;85(2):182-86.
109. Johanson B, Ohlsson Å. Die Osteoplastik bei Spätbehandlung der Lippen-Kiefer-Gaumenspalten. *Langenbeck's Arch. Surg.* 1960;295(1):876-85.
110. Randall P. A lip adhesion operation in cleft lip surgery. *Plast. Reconstr. Surg.* 1965;35(4):371-76.
111. Burt JD, Byrd HS. Cleft lip: unilateral primary deformities. *Plast. Reconstr. Surg.* 2000;105(3):1043-55.
112. Habel A, Sell D, Mars M. Management of cleft lip and palate. *Arch. Dis. Child.* 1996;74(4):360-66.

113. Costello BJ, Ruiz RL. Cleft Lip And Palate. In: Miloro M, Ghali GE, Larsen PE, Waite PD, eds. Peterson's Principles of Oral and Maxillofacial Surgery. 3rd ed. Shelton, Connecticut: People's Medical Publishing House; 2011. p.945-61.
114. Thompson JE. An Artistic And Mathematically Accurate Method Of Repairing The Defect In Cases Of Harelip. *Ann. Surg.* 1912;24(1):367-73.
115. Pruzansky S. Craniofacial surgery: the experiment on nature's experiment: Review of three patients operated by Paul Tessier. *Eur. J. Orthod.* 1982;4(3):151-71.
116. van Boven MJ, Pendeville PE, Veyckemans F, Janvier C, Vandewalle F, Bayet B, Vanwijck R, Friesen RH, Veyckemans F, van Boven M. Neonatal cleft lip repair: The anesthesiologist's point of view. *Cleft Palate-Cran J* 1993;30(6):574-78.
117. Eaton AC, Marsh JL, Pilgram TK. Does reduced hospital stay affect morbidity and mortality rates following cleft lip and palate repair in infancy? *Plast. Reconstr. Surg.* 1994;94(7):911-15.
118. Field TM, Vega-Lahr N. Early interactions between infants with craniofacial anomalies and their mothers. *Infant Behav. Dev.* 1984;7(4):527-30.
119. Dorf DS, Curtin JW. Early cleft palate repair and speech outcome. *Plast. Reconstr. Surg.* 1982;70(1):74-81.
120. Dorf DS, Curtin JW. Early cleft palate repair and speech outcome: a ten-year experience. In: Bardach MD, Janusz M, Hughlett L, eds. *Multidisciplinary management of cleft lip and palate.* 3rd ed. Philadelphia: WB Saunders; 1990. p.341-48.
121. Copeland M. The effects of very early palatal repair on speech. *Br. J. Plast. Surg.* 1990;43(6):676-82.
122. Fisher DM, Sommerlad BC. Cleft lip, cleft palate, and velopharyngeal insufficiency. *Plast. Reconstr. Surg.* 2011;128(4):342-60.

123. Pfeifer TM, Grayson BH, Cutting CB. Nasoalveolar molding and gingivoperiosteoplasty versus alveolar bone graft: an outcome analysis of costs in the treatment of unilateral cleft alveolus. *Cleft Palate-Cran J* 2002;39(1):26-29.
124. Boyne PJ. Secondary bone grafting of residual alveolar and palatal clefts. *J Oral Surg* 1972;30(2):87-92.
125. Goodacre T, Swan MC. Cleft lip and palate: Current Management. *Paediatr Child Health* 2012;18(6):283-92.
126. Wolford LM, Cassano DS, Cottrell DA, El Deeb M, Karras SC, Goncalves JR. Orthognathic surgery in the young cleft patient: preliminary study on subsequent facial growth. *J. Oral Maxillofac. Surg.* 2008;66(12):2524-36.
127. Ross RB. Treatment variables affecting facial growth in complete unilateral cleft lip and palate. *Cleft Palate J* 1987;24(1):5-77.
128. Ganoo T, Sjöström M. Outcomes of Maxillary Orthognathic Surgery in Patients with Cleft Lip and Palate: A Literature Review. *J. Oral Maxillofac. Surg.* 2019;18(4):500-08.
129. Austin S, Mattick C, Waterhouse P. Distraction osteogenesis versus orthognathic surgery for the treatment of maxillary hypoplasia in cleft lip and palate patients: a systematic review. *Orthod Craniofac Res* 2015;18(2):96-108.
130. LeFort R. Etude experimentale sur les fractures de la machoire superieure. *Revue Chirurgio.* 1901;23(1):208-27.
131. Figueroa AA, Polley JW, Friede H, Ko EW. Long-term skeletal stability after maxillary advancement with distraction osteogenesis using a rigid external distraction device in cleft maxillary deformities. *Plast. Reconstr. Surg.* 2004;114(6):1382-92.

132. Cheung L, Chua H. A meta-analysis of cleft maxillary osteotomy and distraction osteogenesis. *Int. J. Oral Maxillofac. Surg.* 2006;35(1):14-24.
133. Buchanan EP, Hyman CH. In LeFort I osteotomy. *Semin Plast Surg.* Thieme Medical Publishers. 2013;27(3):149-54.
134. Wassmund M. Frakuren und Luxationen des Gesichtsschadels. Unter besonerer Berücksichtigung der Komplikationen des Hirnschädels; ihre Klinik und Therapie; praktisches Lehrbuch. 1st ed. Berlin: Meusser; 1927. p.20-35.
135. Axhausen G. Zur Behandlung veralteter disloziert geheilter Oberkieferbrüche. *Dtsch Zahn Mund Kieferheilk* 1934;1(7):334-39.
136. Converse JM, Horowitz SL. The surgical-orthodontic approach to the treatment of dentofacial deformities. *Am J Orthod* 1969;55(3):217-43.
137. Scolozzi P. Distraction osteogenesis in the management of severe maxillary hypoplasia in cleft lip and palate patients. *J Craniofac Surg* 2008;19(5):1199-214.
138. Proffit W, Turvey T, Phillips C. Orthognathic surgery: a hierarchy of stability. *Int J Adult Orthodon Orthognath Surg* 1996;11(3):191-204.
139. Turvey T. The anatomy of the internal maxillary artery in the pterygopalatine fossa: its relationship to maxillary surgery. *J Oral Surg* 1980;38(2):92-95.
140. Yoshioka I, Khanal A, Kodama M, Furuta N, Tominaga K. Postoperative skeletal stability and accuracy of a new combined Le Fort I and horseshoe osteotomy for superior repositioning of the maxilla. *Int. J. Oral Maxillofac. Surg.* 2009;38(12):1250-55.
141. Salyer KE, Jackson IT, Bardach J. Correction of skeletal defects in secondary cleft lip and palate deformities. *Surgical Techniques in Cleft Lip and Palate.* 2nd ed. St. Louis Missouri: Mosby; 1991. p.238-65.

142. Mapes A, Mazaheri M, Harding R, Meier J, Canter H. A longitudinal analysis of the maxillary growth increments of cleft lip and palate patients (CLP). *Cleft Palate J* 1974;11(4):450-62.
143. Bardach J, Eisbach K. The influence of primary unilateral cleft lip repair on facial growth. *Cleft Palate J* 1977;14(1):88-97.
144. Bardach J, Mooney M, Giedrojc-Juraha ZL. A comparative study of facial growth following cleft lip repair with or without soft-tissue undermining: an experimental study in rabbits. *Plast. Reconstr. Surg.* 1982;69(5):745-54.
145. Iannetti G, Cascone P, Saltarel A, Ettaro G. Le Fort I in cleft patients: 20 years' experience. *J Craniofac Surg* 2004;15(4):662-69.
146. Polley JW, Figueroa AA. Distraction osteogenesis: its application in severe mandibular deformities in hemifacial microsomia. *J Craniofac Surg* 1997;8(5):422-30.
147. Chua HDP, Hägg MB, Cheung LK. Cleft maxillary distraction versus orthognathic surgery—which one is more stable in 5 years? *Oral Surg Oral Med Oral Pathol Oral Radiol Endod* 2010;109(6):803-14.
148. Janulewicz J, Costello BJ, Buckley MJ, Ford MD, Close J, Gassner R. The effects of Le Fort I osteotomies on velopharyngeal and speech functions in cleft patients. *J. Oral Maxillofac. Surg.* 2004;62(3):308-14.
149. Precious D, Goodday R, Bourget L, Skulsky F. Pterygoid plate fracture in Le Fort I osteotomy with and without pterygoid chisel: a computed tomography scan evaluation of 58 patients. *J. Oral Maxillofac. Surg.* 1993;51(2):151-53.
150. Bays RA. Complications of orthognathic surgery. In: Kaban LB, Pogrel MA, Perrot DH, eds. *Complications in Oral and Maxillofacial Surgery*. 1st ed. Philadelphia: WB Saunders; 1997. p.193-221.

151. de Jongh M, Barnard D, Birnie D. Sensory nerve morbidity following Le Fort I osteotomy. *J. Oral Maxillofac. Surg.* 1986;14(1):10-13.
152. Chow LK, Singh B, Chiu WK, Samman N. Prevalence of postoperative complications after orthognathic surgery: a 15-year review. *J. Oral Maxillofac. Surg.* 2007;65(5):984-92.
153. Patel PK, Morris DE, Gassman A. Complications of orthognathic surgery. *J Craniofac Surg* 2007;18(4):975-85.
154. Morris DE, Lo LJ, Margulis A. Pitfalls in orthognathic surgery: avoidance and management of complications. *Clin Plast Surg* 2007;34(3):17-29.
155. Bell CS, Thrash WJ, Zysset MK. Incidence of maxillary sinusitis following Le Fort I maxillary osteotomy. *J. Oral Maxillofac. Surg.* 1986;44(2):100-03.
156. Lanigan DT, Hey JH, West RA. Aseptic necrosis following maxillary osteotomies: report of 36 cases. *J. Oral Maxillofac. Surg.* 1990;48(2):142-56.
157. Bell WH, Jacobs JD, Quefada JG. Simultaneous repositioning of the maxilla, mandible, and chin treatment planning and analysis of soft tissues. *Am J Orthod* 1986;89(1):28-50.
158. Steel BJ, Cope MR. Unusual and rare complications of orthognathic surgery: a literature review. *J. Oral Maxillofac. Surg.* 2012;70(7):1678-91.
159. Lanigan DT, West RA. Management of postoperative hemorrhage following the Le Fort I maxillary osteotomy. *J. Oral Maxillofac. Surg.* 1984;42(6):367-75.
160. Hemmig SB, Johnson RS, Ferraro N. Management of a ruptured pseudoaneurysm of the sphenopalatine artery following a Le Fort I osteotomy. *J. Oral Maxillofac. Surg.* 1987;45(6):533-36.

161. Bock JJ, Maurer P, Otto C, Fuhrmann RA, Schubert J. Complications of orthodontic–orthognathic surgery treatment in mentally handicapped patients. *J Craniomaxillofac Surg* 2006;34(3):156-61.
162. Hummes B, Moesch A, Schneider LE, Crusius KC, Lima PVP, Grasselli S, da Silva Krause RG. Complicações no tratamento cirúrgico da deficiência transversa do osso maxilar. *Stomatos* 2008;14(27):63-73.
163. Carr RJ, Gilbert P. Isolated partial third nerve palsy following Le Fort I maxillary osteotomy in a patient with cleft lip and palate. *Br J Oral Maxillofac Surg* 1986;24(3):206-11.
164. Lo LJ, Hung KF, Chen YR. Blindness as a complication of Le Fort I osteotomy for maxillary distraction. *Plast. Reconstr. Surg.* 2002;109(2):688-98.
165. Acebal-Bianco F, Vuylsteke PL, Mommaerts MY, De Clercq CA. Perioperative complications in corrective facial orthopedic surgery: a 5-year retrospective study. *J. Oral Maxillofac. Surg.* 2000;58(7):754-60.
166. Panula K, Finne K, Oikarinen K. Incidence of complications and problems related to orthognathic surgery: a review of 655 patients. *J. Oral Maxillofac. Surg.* 2001;59(10):1128-36.
167. Spaey YJ, Bettens RM, Mommaerts MY, Adriaens J, Van Landuyt HW, Abeloos JV, De Clercq CA, Lamoral PR, Neyt LF. A prospective study on infectious complications in orthognathic surgery. *J Craniomaxillofac Surg* 2005;33(1):24-29.
168. Abernathy W, McDaniel M, Edwards R, Kiely K, Frazier D. Nonmetallic fixation in elective maxillofacial surgery. *AORN J.* 2000;71(1):193-98.
169. Gealh WC, Iwaki Filho L. Acidentes e complicações em cirurgia ortognática. *Rev. Clín. Ortod. Dent. Press* 2008;7(2):95-102.

170. Schwarz C, Gruner E. Logopaedic findings following advancement of the maxilla. *J. Oral Maxillofac. Surg.* 1976;4(1):40-55.
171. Schendel SA, Oeschlaeger M, Wolford LM, Epker BN. Velopharyngeal anatomy and maxillary advancement. *J. Oral Maxillofac. Surg.* 1979;7(2):116-24.
172. Kummer AW, Briggs M, Lee L. The relationship between the characteristics of speech and velopharyngeal gap size. *Cleft Palate-Cran J* 2003;40(6):590-96.
173. Okazaki K, Satoh K, Kato M, Iwanami M, Ohokubo F, Kobayashi K. Speech and velopharyngeal function following maxillary advancement in patients with cleft lip and palate. *Ann Plast Surg* 1993;30(4):304-11.
174. Watzke I, Turvey TA, Warren DW, Dalston R. Alterations in velopharyngeal function after maxillary advancement in cleft palate patients. *J. Oral Maxillofac. Surg.* 1990;48(7):685-89.
175. Maegawa J, Sells RK, David DJ. Speech changes after maxillary advancement in 40 cleft lip and palate patients. *J Craniofac Surg* 1998;9(2):177-82.
176. Epker BN, Wolford LM. Middle-third facial osteotomies: their use in the correction of congenital dentofacial and craniofacial deformities. *J Oral Surg* 1976;34(4):324-42.
177. Champy M. Surgical treatment of midface deformities. *Head Neck Surg* 1980;2(6):451-65.
178. Drommer R, Luhr HG. The stabilization of osteotomized maxillary segments with Luhr mini-plates in secondary cleft surgery. *J Maxillofac Surg* 1981;9:166-69.
179. Hochban W, Ganß C, Austermann KH. Long-term results after maxillary advancement in patients with clefts. *Cleft Palate Craniofac. J.* 1993;30(2):237-43.

180. Freihofer Jr HPM. Results of osteotomies of the facial skeleton in adolescence. *J. Oral Maxillofac. Surg.* 1977;5(4):267-97.
181. Araujo A, Schendel S, Wolford LM, Epker BN. Total maxillary advancement with and without bone grafting. *J Oral Surg* 1978;36(11):849-58.
182. Wolford LM, Bevis R. Complications of orthognathic surgery. *Clin Plast Surg* 1989;16(4):825-40.
183. Bell WH, Fonseca RJ, Kenneky J, Levy B. Bone healing and revascularization after total maxillary osteotomy. *J Oral Surg* 1975;33(4):253-60.
184. Bell WH, You ZH, Finn RA, Fields RT. Wound healing after multisegmental Le Fort I osteotomy and transection of the descending palatine vessels. *J. Oral Maxillofac. Surg.* 1995;53(12):1425-33.
185. Anusha B, Baharudin A, Philip R, Harvinder S, Shaffie BM. Anatomical variations of the sphenoid sinus and its adjacent structures: a review of existing literature. *Surg Radiol Anat* 2014;36(5):419-27.
186. van Alyea OE. Sphenoid sinus: anatomic study, with consideration of the clinical significance of the structural characteristics of the sphenoid sinus. *Arch. Otolaryngol.* 1941;34(2):225-53.
187. Wang J, Bidari S, Inoue K, Yang H, Rhoton Jr A. Extensions of the sphenoid sinus: a new classification. *Neurosurgery* 2010;66(4):797-816.
188. Štoković N, Trkulja V, Dumić-Čule I, Čuković-Bagić I, Lauc T, Vukičević S, Grgurević L. Sphenoid sinus types, dimensions and relationship with surrounding structures. *Ann. Anat.* 2016;203:69-76.
189. Sareen D, Agarwal A, Kaul J, Sethi A. Study of sphenoid sinus anatomy in relation to endoscopic surgery. *Int J Morphol* 2005;23(3):261-66.

190. Seddighi A, Seddighi AS, Mellati O, Ghorbani J, Raad N, Soleimani MM. Sphenoid Sinus: Anatomic Variations and Their Importance in Trans-sphenoid Surgery. *ICNSJ* 2014;1(1):31-34.
191. Scuderi AJ, Harnsberger HR, Boyer RS. Pneumatization of the paranasal sinuses: normal features of importance to the accurate interpretation of CT scans and MR images. *AJR Am J Roentgenol* 1993;160(5):1101-04.
192. Fujii K, Chambers SM, Rhoton AL. Neurovascular relationships of the sphenoid sinus: a microsurgical study. *J. Neurosurg.* 1979;50(1):31-39.
193. Hamid O, El Fiky L, Hassan O, Kotb A, El Fiky S. Anatomic variations of the sphenoid sinus and their impact on trans-sphenoid pituitary surgery. *Skull Base* 2008;18(1):9-15.
194. Sethi DS, Stanley RE, Pillay PK. Endoscopic anatomy of the sphenoid sinus and sella turcica. *J Laryngol Otol* 1995;109(10):951-55.
195. Hammer G, Rådberg C. The sphenoidal sinus: an anatomical and roentgenologic study with reference to transsphenoid hypophysectomy. *Acta radiol.* 1961;(6):401-22.
196. Cho JH, Kim JK, Lee JG, Yoon JH. Sphenoid sinus pneumatization and its relation to bulging of surrounding neurovascular structures. *Ann. Otol. Rhinol. Laryngol.* 2010;119(9):646-50.
197. Araújo Filho BC, Neto CP, Weber R, Voegels RL. Sphenoid sinus symmetry and differences between sexes. *Rhinology* 2008;46(3):195-99.
198. Tan H, Ong Y. Sphenoid sinus: an anatomic and endoscopic study in Asian cadavers. *Clin. Anat.* 2007;20(7):745-50.

199. Kayalioglu G, Erturk M, Varol T. Variations in sphenoid sinus anatomy with special emphasis on pneumatization and endoscopic anatomic distances. *Neurosciences* 2005;10(1):79-84.
200. Güldner C, Pistorius SM, Diogo I, Bien S, Sesterhenn A, Werner JA. Analysis of pneumatization and neurovascular structures of the sphenoid sinus using cone-beam tomography (CBT). *Acta radiol* 2012;53(2):214-19.
201. Ahlqvist J, Eliasson S, Welander U. The effect of projection errors on cephalometric length measurements. *Eur J Orthod* 1986;8(3):141-48.
202. Baumrind S, Frantz RC. The reliability of head film measurements: 1. Landmark identification. *Am J Orthod* 1971;60(2):111-27.
203. Baumrind S, Frantz RC. The reliability of head film measurements: 2. Conventional angular and linear measures. *Am J Orthod Dentofacial Orthop* 1971;60(5):505-17.
204. Danforth RA, Dus I, Mah J. 3-D volume imaging for dentistry: a new dimension. *J Calif Dent Assoc* 2003;31(11):817-23.
205. Ekestubbe A, Thilander A, Gröndahl K, Gröndahl H. Absorbed doses from computed tomography for dental implant surgery: comparison with conventional tomography. *Dentomaxillofac Radiol* 1993;22(1):13-17.
206. Ludlow J, Davies-Ludlow L, Brooks S. Dosimetry of two extraoral direct digital imaging devices: NewTom cone beam CT and Orthophos Plus DS panoramic unit. *Dentomaxillofac Radiol* 2003;32(4):229-34.
207. Sukovic P. Cone beam computed tomography in craniofacial imaging. *Orthod Craniofac Res* 2003;6(1):31-36.

208. Farman AG, Scarfe WC. Development of imaging selection criteria and procedures should precede cephalometric assessment with cone-beam computed tomography. *Am J Orthod Dentofacial Orthop* 2006;130(2):257-65.
209. Cevidanes LH, Styner MA, Proffit WR. Image analysis and superimposition of 3-dimensional cone-beam computed tomography models. *Am J Orthod Dentofacial Orthop* 2006;129(5):611-18.
210. Shetye PR. Facial growth of adults with unoperated clefts. *Clin Plast Surg* 2004;31(2):361-71.
211. Björk A, Skieller V. Growth of the maxilla in three dimensions as revealed radiographically by the implant method. *Br. J. Orthod.* 1977;4(2):53-64.
212. Savara B, Singh I. Norms of size and annual increments of seven anatomical measures of maxillae in boys from three to sixteen years of age. *Angle Orthod* 1968;38(2):104-20.
213. Sillman J. Dimensional changes of the dental arches: longitudinal study from birth to 25 years. *Am J Orthod* 1964;50(11):824-42.
214. Björk A. Facial growth in man, studied with the aid of metallic implants. *Acta Odontol. Scand.* 1955;13(1):9-34.
215. Scott JH. The analysis of facial growth from fetal life to adulthood. *Angle Orthod* 1963;33(2):110-13.
216. Singh I, Savara B. Norms of size and annual increments of seven anatomical measures of maxillae in girls from three to sixteen years of age. *Angle Orthod* 1966;36(4):312-24.
217. Bjo A, Skieller V. Facial development and tooth eruption: an implant study at the age of puberty. *Am J Orthod* 1972;62(4):339-83.

218. O'Reilly MT. A longitudinal growth study: maxillary length at puberty in females. *Angle Orthod* 1979;49(4):234-38.
219. Mogavero FJ, Buschang PH, Wolford LM. Orthognathic surgery effects on maxillary growth in patients with vertical maxillary excess. *Am. J. Orthod. Dentofac. Orthop.* 1997;111(3):288-96.
220. Epker BN, Schendel S, Washburn M. Effects of early surgical superior repositioning of the maxilla on subsequent growth: III. Biomechanical considerations. In: McNamara JA, Carlson DS, Ribbens KA, eds. *The Effects of Surgical Intervention on Craniofacial Growth*. 12nd ed. Michigan: Center for Human Growth and Development; 1982. p.231-50.
221. Washburn MC, Schendel SA, Epker BN. Superior repositioning of the maxilla during growth. *J. Oral Maxillofac. Surg.* 1982;40(3):142-49.
222. Romano A, Zuccarello M, Van Loveren HR, Keller JT. Expanding the boundaries of the transsphenoidal approach: a microanatomic study. *Clin Anat* 2001;14(1):1-9.
223. Çakur B, Sümbüllü MA, Yılmaz AB. A retrospective analysis of sphenoid sinus hypoplasia and agenesis using dental volumetric CT in Turkish individuals. *Diagn Interv Radiol* 2011;17(3):205-08.
224. Sonbay D, Saka C, Akin I, Gunsoy B, Gokler A. Prevalence of sphenoid sinus agenesis in adults: a CT scan study. *B-ENT* 2010;6(3):167-69.
225. Pifferi M, Bush A, Caramella D, Di Cicco M, Zangani M, Chinellato I, Macchia P, Boner AL. Agenesis of paranasal sinuses and nasal nitric oxide in primary ciliary dyskinesia. *Eur. Respir. J.* 2011;37(3):566-71.
226. Keskin G, Üstündag E, Ciftci E. Agenesis of sphenoid sinuses. *Surg Radiol Anat* 2002;24(5):324-26.

227. Madiha A, Raouf A. Endoscopic anatomy of the sphenoidal air sinus. Bull. Alex. Fac. Med. 2007;43(4):1021-26.
228. Pirinc B, Fazliogullari Z, Guler I, Dogan NU, Uysal II, Karabulut AK. Classification and volumetric study of the sphenoid sinus on MDCT images. Eur Arch Otorhinolaryngol 2019;276(10):2887-94.
229. Dias PCJ, Albernaz PLM, Yamashida HK. Relação anatômica do nervo óptico com o seio esfenoidal: estudo por tomografia computadorizada. Rev Bras Otorrinolaringol 2004;70(5):651-57.
230. Fraser F. The genetics of cleft lip and cleft palate. Am. J. Hum. Genet. 1970;22(3):336-352.
231. Bonaiti C, Briard M, Feingold J, Pavy B, Psaume J, Migne-Tufferaud G, Kaplan J. An epidemiological and genetic study of facial clefting in France. I. Epidemiology and frequency in relatives. J. Med. Genet. 1982;19(1):8-15.
232. Jones MC. Etiology of facial clefts: prospective evaluation of 428 patients. Cleft Palate J. 1988;25(1):16-20.
233. Magdalenic-Mestrovic M, Bagatin M. An epidemiological study of orofacial clefts in Croatia 1988–1998. J Craniomaxillofac Surg 2005;33(2):85-90.
234. Gorlin RJ. Facial clefting and its syndromes. Birth Defects Orig. Artic. Ser. 1971;7(7):3-49.
235. Derijcke A, Eerens A, Carels C. The incidence of oral clefts: a review. Br J Oral Maxillofac Surg 1996;34(6):488-94.
236. Panamonta V, Pradubwong S, Panamonta M, Chowchuen B. Global birth prevalence of orofacial clefts: a systematic review. J Med Assoc Thai 2015;98(7):11-21.

237. Tomatır A, Demirhan H, Sorkun H, Köksal A, Özerdem F, Cilengir N. Major congenital anomalies: a five-year retrospective regional study in Turkey. *Genet. Mol. Res.* 2009;8(1):19-27.
238. Sadler TW. *Birth Defects and Prenatal Diagnosis, General Embryology. Langman's Medical Embryology.* 14th ed. Philadelphia: Lippincott Williams & Wilkins; 2018. p.134-37.
239. Wyszynski DF, Beaty TH. Review of the role of potential teratogens in the origin of human nonsyndromic oral clefts. *Birth Defects Res.* 1996;53(5):309-17.
240. Curtis EJ, Fraser FC, Warburton D. Congenital cleft lip and palate: risk figures for counseling. *JAMA Pediatr.* 1961;102(6):853-57.
241. Zeiger JS, Hetmanski JB, Beaty TH, VanderKolk CA, Wyszynski DF, Bailey-Wilson JE, de Luna RO, Perandones C, Tolarova MM, Mosby T. Evidence for linkage of nonsyndromic cleft lip with or without cleft palate to a region on chromosome 2. *Eur. J. Hum. Genet.* 2003;11(11):835-39.
242. Chiquet BT, Blanton SH, Burt A, Ma D, Stal S, Mulliken JB, Hecht JT. Variation in WNT genes is associated with non-syndromic cleft lip with or without cleft palate. *Hum. Mol. Genet.* 2008;17(14):2212-18.
243. Gaspar D, Matioli SR, Pavanello R, Araujo B, André M, Steman S, Otto PA, Passos-Bueno MR. Evidence that BCL3 plays a role in the etiology of nonsyndromic oral clefts in Brazilian families. *Genet. Epidemiol.* 2002;23(4):364-74.
244. Stoll C, Mengsteab S, Stoll D, Riediger D, Gressner AM, Weiskirchen R. Analysis of polymorphic TGFB1 codons 10, 25, and 263 in a German patient group with non-syndromic cleft lip, alveolus, and palate compared with healthy adults. *BMC Med. Genet.* 2004;5(1):1-9.

245. Millard R, Balber G, Philips BW. A data collection system for cleft lip and palate: I. Surgical evaluation. *Cleft Palate J* 1967;4(4):277-90.
246. Elahi MM, Jackson IT, Elahi O, Khan AH, Mubarak F, Tariq GB, Mitra A. Epidemiology of cleft lip and cleft palate in Pakistan. *Plast. Reconstr. Surg.* 2004;113(6):1548-55.
247. Luijsterburg AJ, Vermeij-Keers C. Ten years recording common oral clefts with a new descriptive system. *Cleft Palate-Cran J* 2011;48(2):173-82.
248. Nollet PJ, Katsaros C, Van't Hof MA, Kuijpers-Jagtman AM. Treatment outcome in unilateral cleft lip and palate evaluated with the GOSLON yardstick: a meta-analysis of 1236 patients. *Plast. Reconstr. Surg.* 2005;116(5):1255-62.
249. Williams AC, Bearn D, Mildinhall S, Murphy T, Sell D, Shaw WC, Murray JJ, Sandy JR. Cleft lip and palate care in the United Kingdom—the Clinical Standards Advisory Group (CSAG) Study. Part 2: dentofacial outcomes and patient satisfaction. *Cleft Palate-Cran J.* 2001;38(1):24-29.
250. Tollefson TT, Sykes JM. *Cleft Lip Repair: Unilateral. Complete Cleft Care: Cleft and Velopharyngeal Insufficiency Treatment in Children* Goudy. 1st ed. New York: Thieme Medical Publishers; 2015. p.37-62.
251. Sitzman TJ, Giroto JA, Marcus JR. Current surgical practices in cleft care: unilateral cleft lip repair. *Plast. Reconstr. Surg.* 2008;121(5):261-70.
252. Holtmann B, Wray RC. A randomized comparison of triangular and rotation-advancement unilateral cleft lip repairs. *Plast. Reconstr. Surg.* 1983;71(2):172-79.
253. Chowdri NA, Darzi MA, Ashraf MM. A comparative study of surgical results with rotation-advancement and triangular flap techniques in unilateral cleft lip. *Br. J. Plast. Surg.* 1990;43(5):551-56.

254. Chen PKT, Noordhoff MS, Liou EJ. In Treatment of complete bilateral cleft lip-nasal deformity. *Semin Plast Surg.* Thieme Medical Publishers 2005;19(4):329-42.
255. Spriestersbach D, Dickson DR, Fraser FC, Horowitz SL, McWilliams BJ, Paradise JL, Randall P. Clinical research in cleft lip and cleft palate: the state of the art. *Cleft Palate J* 1973;10(2):113-65.
256. Rohrich RJ, Love EJ, Byrd HS, Johns DF. Optimal timing of cleft palate closure. *Plast. Reconstr. Surg.* 2000;106(2):413-21.
257. Braithwaite F, Maurice DG. The importance of the levator palati muscle in cleft palate closure. *Br. J. Plast. Surg.* 1968;21(1):60-62.
258. von Langenbeck B. Die Uranoplastik Mittelst Ablösung Des Mucös-Periostalen Gaumenüberzuges. 1st ed. Berlin: August Hirschwald; 1861. p.205-87.
259. Choudhary S, Cadier MA, Shinn DL, Kishore Shekhar FDS, McDowall RA, Chir M. Effect of Veau-Wardill-Kilner type of cleft palate repair on long-term midfacial growth. *Plast. Reconstr. Surg.* 2003;111(2):576-82.
260. Campbell A, Costello BJ, Ruiz RL. Cleft lip and palate surgery: an update of clinical outcomes for primary repair. *Oral Maxil Surg Clin* 2010;22(1):43-58.
261. Posnick JC. Orthognathic surgery for the cleft lip and palate patient. *Semin. Orthod.* Elsevier: 1996;2(3):205-14.
262. van den Dungen GM, Ongkosuwito EM, Aartman IH, Prah-Andersen B. Craniofacial morphology of Dutch patients with bilateral cleft lip and palate and noncleft controls at the age of 15 years. *Cleft Palate-Cran J* 2008;45(6):661-66.
263. Gaggl A, Schultes G, Kärcher H. Aesthetic and functional outcome of surgical and orthodontic correction of bilateral clefts of lip, palate, and alveolus. *Cleft Palate-Cran J* 1999;36(5):407-12.

264. Stoelinga PJ, Haers PE, Leenen RJ, Soubry RJ, Blijdorp PA, Schoenaers JH. Late management of secondarily grafted clefts. *Int. J. Oral Maxillofac. Surg.* 1990;19(2):97-102.
265. DeLuke DM, Marchand A, Robles EC, Fox P. Facial growth and the need for orthognathic surgery after cleft palate repair: literature review and report of 28 cases. *J. Oral Maxillofac. Surg.* 1997;55(7):694-97.
266. Rosenstein SW, Grasseschi M, Dado DV. A long-term retrospective outcome assessment of facial growth, secondary surgical need, and maxillary lateral incisor status in a surgical-orthodontic protocol for complete clefts. *Plast. Reconstr. Surg.* 2003;111(1):1-13.
267. Oberoi S, Chigurupati R, Vargervik K. Morphologic and management characteristics of individuals with unilateral cleft lip and palate who required maxillary advancement. *Cleft Palate-Cran J* 2008;45(1):42-49.
268. Mølsted K, Brattström V, Prah-Andersen B, Shaw WC, Semb G. The Eurocleft study: intercenter study of treatment outcome in patients with complete cleft lip and palate. Part 3: dental arch relationships. *Cleft Palate-Cran J* 2005;42(1):78-82.
269. David DJ, Anderson PJ, Schnitt DE, Nugent MA, Sells R. From birth to maturity: a group of patients who have completed their protocol management. Part II. Isolated cleft palate. *Plast. Reconstr. Surg.* 2006;117(2):515-26.
270. Good PM, Mulliken JB, Padwa BL. Frequency of Le Fort I osteotomy after repaired cleft lip and palate or cleft palate. *Cleft Palate-Cran J* 2007;44(4):396-401.
271. Daskalogiannakis J, Mehta M. The need for orthognathic surgery in patients with repaired complete unilateral and complete bilateral cleft lip and palate. *Cleft Palate-Cran J* 2009;46(5):498-502.

272. Yamaguchi K, Lonic D, Lo LJ. Complications following orthognathic surgery for patients with cleft lip/palate: a systematic review. *J. Formos. Med. Assoc* 2016;115(4):269-77.
273. Garg S, Kaur S. Evaluation of post-operative complication rate of Le Fort I osteotomy: a retrospective and prospective study. *J. Oral Maxillofac. Surg.* 2014;13(2):120-27.
274. Ruoppi P, Seppä J, Pukkila M, Nuutinen J. Isolated sphenoid sinus diseases: report of 39 cases. *Arch. Otolaryngol. Head Neck Surg.* 2000;126(6):777-81.
275. Cruz AAV, dos Santos AC. Blindness after Le Fort I osteotomy: a possible complication associated with pterygomaxillary separation. *J Cranio Maxill Surg* 2006;34(4):210-16.
276. Hanu-Cernat LM, Hall T. Late onset of abducens palsy after Le Fort I maxillary osteotomy. *Br J Oral Maxillofac Surg* 2009;47(5):414-16.
277. Kaluskar SK, Sachdeva S. New horizons: complications of trans sphenoidal pituitary surgery, endoscopic DCR, Mucoceles, tumours, Fungal infections, Orbital Abscess, etc. Complications in endoscopic sinus surgery diagnosis, prevention and management. 2nd ed. New Delhi: Jaypee Brothers Medical Publishers; 2006. p.148-65.
278. Lazaridis N, Natsis K, Koebke J, Themelis C. Nasal, sellar, and sphenoid sinus measurements in relation to pituitary surgery. *Clin. Anat.* 2010;23(6):629-36.
279. Gulses A, Oren C, Altug HA, Ilica T, Sencimen M, Erdemci F, Gider IK, Dogan N. A new preoperative radiological assessment in LeFort I surgery: anterior nasal spine–sphenoidal rostrum. *Oral Maxillofac Surg* 2014;18(2):197-200.

280. Saruhan N, Ataoğlu M, Temiz M. Determining the Margin of Safety for Damaging the Sphenoid Sinus with Nasal Septum Osteotome during Le Fort I Surgery in Young Adults. *BioMed Res. Int.* 2018: 7465797



EKLER

EK-1

ÖZGEÇMİŞ

25 Mayıs 1992 tarihinde Balıkesir’de doğdum. Kepsut Cumhuriyet İlköğretim Okulu ve Çiğdem Batubey İlköğretim Okulu’nda ilkokul ve ortaokulu okudum. Lise eğitimimi Sırrı Yırcalı Anadolu Lisesi’nde tamamladım. 2010 yılında girdiğim Süleyman Demirel Üniversitesi Diş Hekimliği Fakültesi’nden 2015 yılında mezun oldum. 2015 yılında girdiğim Diş Hekimliği Uzmanlık sınavıyla Eskişehir Osmangazi Üniversitesi Diş Hekimliği Fakültesi Ağız Diş ve Çene Cerrahisi bölümünü kazandım. 2015 yılı Aralık ayında uzmanlık eğitimime başladım. Halen Ağız Diş ve Çene Cerrahisi Anabilim Dalı’nda araştırma görevlisi olarak görev yapmaktayım.

EK-2



T.C.
ESKİŞEHİR OSMANGAZİ ÜNİVERSİTESİ
Girişimsel Olmayan Klinik Araştırmalar Etik Kurul Başkanlığı

Sayı : 25403353-050.99-E.146678
Konu : 2019 - 403 Karar

20/12/2019

Sayın Dr. Öğr. Üy. Nesrin SARUHAN
Eskişehir Osmangazi Üniversitesi Diş Hekimliği Fakültesi
Ağız, Diş ve Çene Cerrahisi Anabilim Dalı

Karar Tarihi: 17.12.2019
Karar Sayısı: 11

Eskişehir Osmangazi Üniversitesi Diş Hekimliği Fakültesi Ağız, Diş ve Çene Cerrahisi Anabilim Dalı öğretim üyesi Dr. Öğr. Üy. Nesrin SARUHAN'ın sorumluluğunda yürütülen "Dudak Damak Yarıklı Hastalarda Nazal Septum Osteotomunun Le Fort I Cerrahisinde Güvenlik Marjının Belirlenmesi" başlıklı araştırmanın/çalışmanın gerçekleştirilmesinde etik ve bilimsel açıdan sakınca bulunmadığına karar verilmiştir.

Bilgilerinizi ve gereğini saygı ile rica ederim.

Prof. Dr. Varol ŞAHİNTÜRK
Kurul Başkanı

Adres	: Meselik Kampüsü PK.26480 Odunpazarı	Ayrıntılı Bilgi	: Aysun SERTTAŞ
Telefon	: 0222 2392979-4690	Faks	: 222 239 37 72
E-Posta	: asarttas@ogu.edu.tr	Elektronik Ağ	: http://girisimselolmayanetikkurul.ogu.edu.tr/
		KEP Adresi	: esk.osmangazinirek@hs01.kep.tr



T.C.
ESKİŞEHİR OSMANGAZİ ÜNİVERSİTESİ
GİRİŞİMSSEL OLMAYAN KLİNİK ARAŞTIRMALAR ETİK KURULU
BAŞKANLIĞI

Prof.Dr.Varol ŞAHİNTÜRK
(Başkan)
Eskişehir Osmangazi Üniversitesi
Tıp Fakültesi
Histoloji ve Embriyoloji AD

Prof.Dr.Hava ÜSKÜDAR TEKE
(Başkan Yardımcısı)
Eskişehir Osmangazi Üniversitesi
Tıp Fakültesi
İç Hastalıkları AD / Nematoloji BD

Doc.Dr.Ferdi KÖŞKER
(Raportör)
Eskişehir Osmangazi Üniversitesi
Tıp Fakültesi
Ruh Sağlığı ve Hastalıkları AD

Prof.Dr.Ömür ŞAYLIGİL
Eskişehir Osmangazi Üniversitesi
Tıp Fakültesi Tıp Tarihi ve Etik AD

Prof.Dr.Setenay DİNÇER ÖNER
Eskişehir Osmangazi Üniversitesi
Tıp Fakültesi Biyostatistik AD

Prof.Dr.Timucin KASİFOĞLU
Eskişehir Osmangazi Üniversitesi
Tıp Fakültesi
İç Hastalıkları AD / Romatoloji BD

Prof.Dr.Batu Can YAMAN
Eskişehir Osmangazi Üniversitesi
Diş Hekimliği Fakültesi
Restoratif Diş Tedavisi AD

Doc.Dr.Merih ÖZGEN
Eskişehir Osmangazi Üniversitesi
Tıp Fakültesi
Fizik Tedavi ve Rehabilitasyon AD

Doc.Dr.Suzan ŞAYLINOY
Eskişehir Osmangazi Üniversitesi
Tıp Fakültesi
Radyoloji AD

Doc.Dr.Lutfiye DEMİR
Eskişehir Osmangazi Üniversitesi
Tıp Fakültesi
İç Hast. AD / Tıbbi Onkoloji BD

Doc.Dr.Göknur YORULMAZ
Eskişehir Osmangazi Üniversitesi
Tıp Fakültesi
İç Hastalıkları AD / Endokrinoloji
ve Metabolizma Hastalıkları BD

Doc.Dr.Melih VELİPAŞAOĞLU
Eskişehir Osmangazi Üniversitesi
Tıp Fakültesi
Kadın Hastalıkları ve Doğum AD

Doc.Dr.Özlem ÖRSAL
Eskişehir Osmangazi Üniversitesi
Sağlık Bilimleri Fakültesi
Halk Sağlığı Uzmanlığı AD

**Dr.Öğr.Üy.Mustafa Değer
BİLGEÇ**
Eskişehir Osmangazi Üniversitesi
Tıp Fakültesi Göz Hastalıkları AD

Av. Önder CAN
Avukat

Etik Kurul Sekreterliği
Aysun SERTTAŞ
Tel: 0 222 239 29 79 / 4690

KARAR FORMU

Başvuru Tarihi:
22.11.2019

Çalışmanın Başlığı:

"Dudak Damak Yarıklı Hastalarda Nazal Septum Osteotomunun Le Fort I Cerrahisinde Güvenlik Marjının Belirlenmesi"

Çalışmacılar:

Eskişehir Osmangazi Üniversitesi Diş Hekimliği Fakültesi Ağız, Diş ve Çene Cerrahisi Anabilim Dalı - Dr.Öğr.Üy.Nesrin SARUHAN (Tez Danışmanı), Arş.Gör.Dl.Ergin ÖZTÜRK (1.az Sahibi)

Çalışmanın değerlendirildiği ilk toplantı tarihi:

17.12.2019

Sonuç:

1. Etik kurul başvurularında istatistiksel analizler bölümüne paket programı adı ve versiyonu ile birlikte yazıldığında, eğer bu paket program üniversitemizin ya da sizlerin satın almadığı bir program ise, etik ihlale neden olmakta ve düzeltme istenilmektedir. Bu nedenle çalışmanız istatistiksel yöntemler kısmına, "Çalışmamız için uygun paket programlar kullanılarak gerekli istatistiksel analizler yapılacaktır" ibaresi kullanılması önerilmektedir.
2. Kişisel sağlık verileri kimliği belirli veya belirlenebilir gerçek kişiye ilişkin her türlü sağlık bilgisi olduğundan, kişisel sağlık verilerinin işlenmesi ile ilgili olarak ilgili mevzuat hükümleri dikkate alınmalı, verilerin yetkisiz kişilerin eline geçmesi önlenmelidir. Araştırmacıların kurumumuza taahhütnamelerle ilettiği oldukları sorumlulukları yerine getirmeleri beklenmektedir.

Karar Tarihi:

17.12.2019

Karar No: 11

Eskişehir Osmangazi Üniversitesi Diş Hekimliği Fakültesi Ağız, Diş ve Çene Cerrahisi Anabilim Dalı öğretim üyesi Dr.Öğr.Üy.Nesrin SARUHAN'ın sorumluluğunda yürütülen *"Dudak Damak Yarıklı Hastalarda Nazal Septum Osteotomunun Le Fort I Cerrahisinde Güvenlik Marjının Belirlenmesi"* başlıklı araştırma/çalışma gereç, amaç, yaklaşım ve yöntemleri dikkate alınarak incelenmiş ve uygun bulunmuş olup, araştırmanın/çalışmanın gerçekleştirilmesinde etik ve bilimsel sakınca bulunmadığına oy birliği ile karar verilmiştir.

Araştırmacılara başarılar dileriz.



T.C.
ESKİŞEHİR OSMANGAZİ ÜNİVERSİTESİ
GİRİŞİMSEL OLMAYAN KLİNİK ARAŞTIRMALAR ETİK KURULU
BAŞKANLIĞI

Çalışmanın Başlığı: "Dudak Damak Yarıklı Hastalarda Nazal Septum Osteotomunun Le Fort I Cerrahisinde Güvenlik Marjının Belirlenmesi"

GİRİŞİMSEL OLMAYAN KLİNİK ARAŞTIRMALAR ETİK KURULU		
Unvanı/Adı/Soyadı	Kurumu	İmza
1 Prof.Dr.Varol ŞAHİNTÜRK (Başkan)	Eskişehir Osmangazi Üniversitesi Tıp Fakültesi Histoloji ve Embriyoloji AD	
2 Prof.Dr.Hava ÜSKÜDAR TEKE (Başkan Yardımcısı)	Eskişehir Osmangazi Üniversitesi Tıp Fakültesi İç Hastalıkları AD / Hematoloji BD	
3 Doç.Dr.Ferdi KÖŞGER (Raportör)	Eskişehir Osmangazi Üniversitesi Tıp Fakültesi Ruh Sağlığı ve Hastalıkları AD	
4 Prof.Dr.Ömür ŞAYLIGİL	Eskişehir Osmangazi Üniversitesi Tıp Fakültesi Tıp Tarihi ve Etik AD	
5 Prof.Dr.Setenay DİNÇER ÖNER	Eskişehir Osmangazi Üniversitesi Tıp Fakültesi Biyostatistik AD	
6 Prof.Dr.Timuçin KAŞİFOĞLU	Eskişehir Osmangazi Üniversitesi Tıp Fakültesi İç Hastalıkları AD / Romatoloji BD	
7 Prof.Dr.Batu Can YAMAN	Eskişehir Osmangazi Üniversitesi Dış Hekimliği Fakültesi Restoratif Dış Tedavisi AD	
8 Doç.Dr.Merih ÖZGEN	Eskişehir Osmangazi Üniversitesi Tıp Fakültesi Fizik Tedavi ve Rehabilitasyon AD	
9 Doç.Dr.Suzan ŞAYLISOY	Eskişehir Osmangazi Üniversitesi Tıp Fakültesi Radyoloji AD	
10 Doç.Dr.Lütfiye DEMİR	Eskişehir Osmangazi Üniversitesi Tıp Fakültesi İç Hastalıkları AD / Tıbbi Onkoloji BD	
11 Doç.Dr.Göknur YORULMAZ	Eskişehir Osmangazi Üniversitesi Tıp Fakültesi İç Hastalıkları AD / Endokrinoloji ve Metabolizma Hast. BD	
12 Doç.Dr.Melih VELİPAŞAOĞLU	Eskişehir Osmangazi Üniversitesi Tıp Fakültesi Kadın Hastalıkları ve Doğum AD	
13 Doç.Dr.Özlem ÖRSAL	Eskişehir Osmangazi Üniversitesi Sağlık Bilimleri Fakültesi Halk Sağlığı Hemşireliği AD	
14 Dr.Öğr.Üy.Mustafa Değer BİLGEÇ	Eskişehir Osmangazi Üniversitesi Tıp Fakültesi Göz Hastalıkları AD	
15 Av.Önder CAN	Hukuk	