

T.C.
SAĞLIK BAKANLIĞI
ANKARA NUMUNE HASTANESİ
1. ORTOPEDİ VE TRAVMATOLOJİ KLİNİĞİ
Şef: Op. Dr. Orhan GİRGIN

**İNSTABİL, KOMPLEKS DİSTAL RADIUS KIRIKLARINDA
SINIFLAMA SİSTEMLERİNİN KARŞILAŞTIRILMASI VE DİNAMİK
EKSTERNAL FİKSATÖR İLE TEDAVİ SONUÇLARIMIZ**

UZMANLIK TEZİ

Dr. Murat GÜLÇEK

ANKARA, 1997

T.C.
SAĞLIK BAKANLIĞI
ANKARA NUMUNE HASTANESİ
1. ORTOPEDİ VE TRAVMATOLOJİ KLİNİĞİ
Şef: Op. Dr. Orhan GİRGIN

**İNSTABİL, KOMPLEKS DİSTAL RADIUS KIRIKLARINDA
SINIFLAMA SİSTEMLERİNİN KARŞILAŞTIRILMASI VE DİNAMİK
EKSTERNAL FİKSATÖR İLE TEDAVİ SONUÇLARIMIZ**

UZMANLIK TEZİ

Dr. Murat GÜLÇEK

ANKARA, 1997

ÖNSÖZ

Ortopedi ihtisasım süresince bilgi, görgü ve deneyimlerinden yararlandığım, verdiği öğütleri kulağıma küpe olan, meslek yaşamım boyunca kendisini örnek almaya çalışacağım, hocam Op. Dr. Orhan GİRGIN'e,

Op. Dr. M. Ali TÜRÖZ ve Doç. Dr. Ali BİÇİMOĞLU'na,

Şef muavinimiz Sayın Op. Dr. Cem GÖKÇE'ye, başasistanımız sayın Op. Dr. Sualp TURAN'a, klinik uzmanlarımız Op. Dr. Mehmet ÖZAL, Op. Dr. Can KOŞAY, Op. Dr. Şafak ONBAŞIOĞLU'na,

Tez danışmanım Op. Dr. İlhami KURU'ya,

İnsancıl yönünü hep taktir eddiğim kıdemlim Op. Dr. Korhan ÖZLÜ'e,

İhtisas eğitimine birlikte başladığımız, gerek hastane içi gerekse dışında pek çok anıyı paylaştığımız, Op. Dr. Fuad ÖKEN, Op. Dr. Ahmet AYDEMİR ve Op. Dr. Fecri ÇİFTLİK'e,

Değerli çalışma arkadaşlarım Dr. Kenan ÖZ, Dr. Yahya KARAKAYA, Dr. Bora GÜNGÖR, Dr. Işık KÜÇÜK, Dr. Murat ÖZKAN, Dr. Hakan CANSIZ, Dr. Ozan RAZI, Dr. Ahmet ASLAN, Dr. Murat UYGUN ve Dr. Şeref ŞANKUR'a,

Katkılarından dolayı başta Uzm. Dr. Serap GÜLÇEK olmak üzere radyoloji kliniği doktorlarına,

Kliniğimiz fizyoterapist, hemşire ve personeline teşekkür ederim.

Dr. Murat GÜLÇEK

Ankara, 1997

İÇİNDEKİLER

I. ÖNSÖZ.....	1
II. ÖZET/SUMMARY.....	2
III. GENEL BİLGİLER.....	3
A. GİRİŞ.....	4
B. TARİHÇE.....	4
C. ANATOMİ.....	4
D. İNSİDANS.....	11
E. SINIFLANDIRMA TİPLERİ.....	11
a. Fernandez sınıflaması ve patomekanizma.....	12
b. Melone yöntemi.....	13
c. Frykman yöntemi.....	15
F. KIRIK STABİLİTESİ VE REDÜKTEBİLİTE.....	15
G. KULLANILAN TESPİT MATERYALLERİ.....	16
a. Perkütan Çivileme.....	16
Endikasyonlar.....	16
Biomekanik özellikleri.....	17
Cerrahi teknik.....	18
b. Eksternal fiksator.....	19
Biomekanik özellikleri.....	18
Endikasyonlar.....	23
c. Plak.....	23
H. EŞLİK EDEN YARALANMALAR.....	24
Ligaman yaralanmaları.....	24
Karpal yaralanmalar.....	25
Distal radioulnar eklem (DRUE) yaralanmaları.....	25
Nörolojik yaralanmalar.....	26
I. GÖRÜNTÜLEME.....	28
Konvansiyonel Grafiler.....	28
Bilgisayarlı Tomografi.....	29

Manyetik Rezonans	31
Sintigrafi.....	31
J. LİGAMENTOTAKSİS	32
IV. HASTALAR VE YÖNTEM.....	33
A. HASTA POPÜLASYONU.....	33
B. HASTALARIN ACİL SERVİSTE DEĞERLENDİRİLMESİ.....	34
a. Traksiyon filmi.....	34
b. Bilgisayarlı tomografi.....	36
c. Ameliyata hazırlık ve anestezi.....	36
C. EKSTERNAL FİKSATÖRÜN CERRAHİ TEKNİĞİ	36
D. CERRAHİ YAKLAŞIM TÜRLERİ.....	39
a. Dorsal yaklaşım.....	39
b. Volar yaklaşım.....	40
F. EKSTERNAL FİKSASYON UYGULANAN VAKALARDA İZLEM VE REHABİLİTASYON PROGRAMI.....	40
G. HASTALARIN FONKSİYONEL GÜÇ ÖLÇÜMÜ	42
V. SONUÇLAR	43
A. HASTA VE KIRIKLARIN DÖKÜMENTASYONU	47
B. ÇEŞİTLİ SINIFLAMA SİSTEMLERİNE GÖRE KIRIKLARIN DAĞILIMI	50
C. UYGULANAN CERRAHİ YAKLAŞIMLAR VE TESPİT TİPLERİ.....	51
D. GREEN VE O'BRAIN MODİFİYE KLİNİK SKORLAMASI	52
E. SARMIENTO'NUN ANATOMİK SINIFLAMASI.....	53
F. KOMPLİKASYONLAR.....	54
a. Erken dönem.....	54
b. Geç dönem.....	56
VI. TARTIŞMA	57
A. GİRİŞ	58
B. YAŞ GRUPLARI.....	58
C. SINIFLAMA SİSTEMLERİNİN KARŞILAŞTIRILMASI.....	58

D. TRAKSİYON GRAFİSİ.....	60
E. KIRIK TİPİ SONUÇ İLİŞKİSİ.....	61
F. KLİNİK VE RADYOLOJİK UYUM.....	62
G. HASTA SEÇİMİ	69
H. CERRAHİ GİRİŞİM ZAMANI.....	69
I. CERRAHİ YAKLAŞIM TİPİ.....	70
İ. EKSTERNAL FİKSATÖRÜN CERRAHİ TEKNİĞİ.....	71
K. EKSTERNAL FİKSATÖRÜN AVANTAJ VE DEZ AVANTAJLARI.....	72
L. FİZİK TEDAVİ VE REHABİLİTASYON	74
M. İYİ KLİNİK SONUÇ İÇİN.....	75
VII. HASTALARIMIZDAN ÖRNEKLER.....	76
VIII. KAYNAKLAR.....	82

ÖZET

Ankara Numune Hastanesi 1. Ortopedi ve Travmatoloji Kliniğinde Ocak-1995/Ocak-1997 tarihleri arasında, 20 hastanın 21 el bileğine cerrahi tedavi uygulanmıştır. Bu hastalar bilgisayarlı tomografi ile değerlendirilip Ferrandez, Melone, Frykman sistemlerine göre sınıflandırılmıştır. Bu sistemler içinde en etkin Fernandez sınıflama sistemidir. Bu hastalara volar ve/veya dorsal yaklaşımlarla açık redüksiyon, perkütan çivileme, plak tespiti ve dinamik eksternal fiksator v.b. tedavi türlerinin çeşitli kombinasyonları uygulanmıştır. Ortalama takip süresi bir yıldır. Green ve O'brain'e göre klinik başarıımız ortalama %83, Sarmiento'ya göre anatomik restorasyon başarıımız ortalama %71 bulunmuştur.

SUMMARY

Twenty-one wrist joint of twenty patients were surgically operated in Ankara Numune State Hospital, Department of 1. Orthopedics and Traumatology between the dates January 1995 and January 1997. These patients were classified according to Fernandez, Melone, Frykman systems after being evaluated with computed tomography. Various combinations of open reductions, percutaneous nailings, plaque fixations and dynamic external fixators were applied with volar and/or dorsal approaches. Average follow-up period was one year. According to Green and Obrain, our clinical success was %83, and according to sarmiento our succes in anatomical restoration was %71.

GENEL BİLGİLER

A. GİRİŞ

B. TARİHÇE

C. ANATOMİ

D. İNSİDANS

E. SINIFLANDIRMA TIPLERİ

a. Fernandez sınıflaması ve patomekanizma

b. Melone yöntemi

c. Frykman yöntemi

F. KIRIK STABİLİTESİ VE REDÜKTEBİLİTE

G. KULLANILAN TESPİT MATERYALLERİ

a. Perkütan Çivileme

Endikasyonlar

Biomekanik özellikleri

Cerrahi teknik

b. Eksternal fiksator

Biomekanik özellikleri

Endikasyonlar

c. Plak

H. EŞLİK EDEN YARALANMALAR

Ligaman yaralanmaları

Karpal yaralanmalar

Distal radioulnar eklem (DRUE) yaralanmaları

Nörolojik yaralanmalar

I. GÖRÜNTÜLEME

Konvansiyonel Grafiler

Bilgisayarlı Tomografi

Manyetik Rezonans

Sintigrafi

J. LİGAMENTOTAKSİS

GENEL BİLGİLER

GİRİŞ

Distal radius kırığı tanımlaması m. pronatorquadratus kası proksimalinden karpal kemiklere kadar olan kemiksel ve eklemisel oluşumların yaralanmasını içerir. Distal radius kırıkları toplumda sık görülen yaralanma türlerinden biridir. Üst ekstremitenin görülen en sık kırığıdır. Ekstra-artiküler kırıklar büyük bir oranda kapalı redüksiyon ve alçılama ile başarılı şekilde tedavi edilebilirler. İntra-artiküler kırıklar ise distal radius kırıklarının önemli kısmını oluşturup, bugüne kadar ekstra artiküler kırık gibi tedavi edildiğinden oldukça yüksek bir sekel oranı görülmüştür. Bacon ve Kurtzke (1953), Cassebaum (1950), Cooney (1980), Fernandez (1982). Bu hastalar üzerinde yapılan ayrıntılı çalışmalar sonucunda; kırığın patomekanizması, patoanatomisi tespit edilip stabilite, redüktebilite, eklem yüzü uyumu, ligamentotaksis gibi kavramlar ortaya atılmıştır.

Bütün bu incelemelerin sonucunda; intra-artiküler ve instabil kırıkların cerrahi yolla tedavisi konusunda literatürde fikir birliği sağlanmıştır. Ancak günümüzde bütün otörlerin üzerinde anlaştığı standart tedavi protokolleri yoktur.

Bu çalışmanın amacı;

1. Distal radius eklem içi kırıkları ile ilgili parametrelerin ayrıntılı dökümantasyonu ve sonucu etkileyen faktörlerin tespit edilmesi,
2. Çeşitli sınıflandırma tiplerinin karşılaştırılması,
3. Önerilen cerrahi tedavi tiplerinin orta dönem takiple sonuçlarını ortaya çıkarmaktır.

TARİHÇE

El bileği kırıklarının eski çağlarda da bilindiğine dair kanıtlar vardır. Ancak bu konu, 19. Yüzyılın başına kadar yazıya aktarılamamıştır. İlk olarak, avrupalı hekimler el bileği çıkıklarını yayınladılar. Jeanne, Mouchet, Malgaigne, Desault ve diğerleri karpal kemik çıkık ve sublüksasyonlarını klinik ve otopsi muayeneleri ile tanımladılar. Pouteau (1783) ve Colles (1814) el bileği çıkıklarının distal radius kırıklarından farklı bir klinik antite olduğunu buldu. ABD'den Barton; volar ve dorsal yönlü eklem içi kırıklı çıkıkları, Pikher ise intra-extra artiküler kırık ayrımını geliştirdi. "X ışınları"nın keşfi ile bu konuda hızlı ilerlemeler kaydedildi. 1926'da Destot; el bileği kırıklarının ilk sınıflamasını yaptı. Cerrahi tekniklerin gelişmesi, skopi ve artroskopi tekniklerindeki ilerlemeler sonucu günümüzde modern tedavi uygulamaları yapılmaktadır. (55,61,80).

ANATOMİ

Distal radius kırıklarında; kırığın tipi kadar komşu ligaman, tendon ve nörovasküler yapıların değerlendirilmesi de önemlidir. Çünkü el bileğindeki bütün yapılar travmadan etkilenmekte ve sonucu kötü yönde etkilemektedir.

Bu bölümde; kırık ve çevresindeki yumuşak doku hasarı ve cerrahi müdahale ile iatrojenik travmaya uğrayabilecek oluşumlar tartışılmıştır.

KEMİKLER

Distal radius epifizi bir yaş civarında ortaya çıkar. Görülme yaşı çok değişkendir. 0-3 yaşları arasında görülebilir. Radius lateral yönde medialden daha fazla büyüyerek, radial stiloidi oluşturur. Distal radius epifizi erkelerde; 20-26 yaş aralığında, kadınlarda; 17-21 yaş aralığında kapanır ve diafizle birleşir.

Distal radius trabekülleri, eklem yüzüne dik olarak seyreden trabeküllerden oluşan kansellöz kemik yapısındadır. Bu yapı, grafilerde özellikle volar yüzde izlenir. Trabeküller, özellikle volar yüzün proksimalinde yoğunudur. Distalde eklem yüzlerine doğru ayrılarak dağılım gösterir ve bir üçgen oluşturur. Medüller kanalın etrafını saran güçlü kortikal yapı, radiusun proksimal dörtte üçünü kapsar. Radiusun kortikal kemik yapısı, distale doğru gidildikçe dorsal yüzde daha fazla olmak üzere inceler. Bu da genelde proksimal ve dorsal yönde olan kırık hattını açıklar. El bileğinin epifizi dorsalde olan ve tendonların oluşturduğu oluklarla güçlendirilmiştir.

Erişkinlerdeki kırıklar, genellikle epifizeal çukurlukların bittiği yerlerde görülür ve diafizeal korteksler görülmeyebilir. Pozisyonlarına göre beş faset; volar, dorsal, medial, lateral ve distal olarak isimlendirilir. Distal eklem yüzü; skafoid ve lunat fossayı içerir. Medial faset; sigmoid notch'u içerir. Distal faset üçgen şeklindedir ve tama yakın olacak şekilde hiyalin kırıkla örtülmüştür. Skafoid ve lunat fossa gibi iki spesifik eklem yüzü, proksimal sıradaki karpal kemiklerle ilişkidir. İnterskafolunat krista, bu iki fossayı birbirinden ayırır. Lunat fossa dört köşeli, skafoid fossa üç köşelidir. Her iki fossa, radiustan öne doğru çıkan dudaklarla volar ve dorsalden sınırlandırılır. Dorsal dudak volardan daha distale kadar gider. Radial artiküler yüzeylerin tam tanımlanması önemlidir. Normal el bileği fonksiyonuna kavuşabilmek için eklem yüzünün restorasyonu şarttır. Radiusun frontal kesitindeki çukurlukları birleştiren hat radial inklinasyon açısını oluşturur ($N=23^\circ$) ve sagittal planda ise dorsal ve volar en çukurluklu uçlar birleştirilen çizgi, palmar inklinasyon açısını oluşturur ($N=10^\circ$).

Ulnar varyasyonlar triangular fibrokartilajın kalınlığındaki değişimlerle beraber görülür ve ± 2 mm eşitsizlikler normal kabul edilebilir.

Distal radiusun volar yüzünde m.quadratus yer alır. Eklem yüzüne 0.5mm mesafede kas sonlanır. Kortikal yapı diafizin devamıdır ve konkav şekillidir.

Distal radiusun dorsal yüzü volardan daha dar ve düzensizdir. Üzerinde ele giden kas tendonlarının geçtiği oluklar yer alır. En çıkıntılı noktası Lister tüberkülüdür. M ekstensör pollisis longus bu tüberkülü dayanak noktası olarak kullanıp ulnar taraftan radial tarafa döner. El bileği travmalarında bu tendonun yaralanması çok sık görülür.

Distal radiusun medial yüzeyi üçgen şeklindedir. Distal bölümünde konkav şekilli sigmoid notch olarak isimlendirilen eklem yüzü bulunur ve konveks şekilli ulna başı ile eklemleşir. Triangüler fibrokartilaj, sigmoid fossanın distal ucuna yapışır. Eklemi volar ve dorsal yüzden sınırlayan kemiksel dudaklara, eklem stabilizasyonuna katkıda bulunan kapsül ve ligamanlar yapışır.

Distal radiusun lateral yüzü, dorsal yüzden Lister tüberkülü ile ayrılır. Lateral yüzde dorsal birinci (APL, EBP) ve ikinci (ECRL, ERB) kompartmanlar bulunur. Radius stiloidi kolayca palpe edilir ve tepe noktasına radial kollateral ligaman yapışır. Radial stloid, ulnar stloidten 1.5 cm daha distaldedir.

SİNİRLER

Distal radiusun volar ve dorsal yüzeyinin duyusu ön kolun medial kutanöz siniri ve muskulokutanöz sinirin pek çok dalları sağlar. Komşu üç sinir ise travma sırasında yaralanır ve önemli komplikasyonların çıkmasına neden olabilir. Volar yüzde median ve ulnar sinirler ile dorsolateral yüzde ise radial sinirin duyu dalı yer alır.

MEDIAN SİNİR:

El bileği seviyesinde median sinir motor ve duysal lifler taşır. Elin volar yüzünde 1., 2., 3. parmakların tamamını ve 4. parmağın radial tarafını inerve eder. El dorsalinde ise 2. ve 3. parmakların distaldeki iki falanksı ile 4. parmağın lateral yüzünün duyusunu taşır. Motor dalları ile; m. abdüktör brevis, m. opponens pollisis ve m. fleksör pollisis brevisin derin başını inerve eder.

radial taraftaki iki lumbrikal kas median sinir tarafından inerve edilir. N. Radialis ve n. ulnaris ile arasında kollateral iletimler vardır.

Median sinir elbileğinde; orta hatta ve yüzeysel fleksör kasların altında ilerler. Distale doğru retinakulumun altından geçer ve karpal tünele girmeden palmar kütanöz dalını verir. Median sinirin arteri a. İnterossea'nın bir dalıdır. Median sinirle birlikte gider ve ayırıcı tanı için önemli kriterlerden biridir. M. quadratus sinir ile kas arasında yerleşmiştir.

ULNAR SİNİR:

Ulnar sinir de, median sinir gibi motor ve duyuşal lifler içerir. Bu sinir; bütün hipotenar kasların, FBL'nin derin başının, m. abdüktör pollisis ve ulnar taraftaki iki lumbrikal kasın motor innervasyonunu sağlar. Elin volar yüzünde 4. parmağın ulnar yarısı ve s. parmağın duyuşunu alır. Dorsal yüzde ise median sinirin uyarım alanı dışında kalan bölgelerden; 4. parmak ulnar yarısı ve 5. parmağın duyuşal sinirlerini alır. Spesifik duyu alanı beşinci parmağın tepe noktasıdır.

Ulnar sinir bütün önkol boyunca, psiforma değin anteromedialde seyreder. Psiform seviyesinde iki terminal dala ayrılır. Fleksör karpi ulnarisin altında seyreder. Guyon kanalına girmeden tendonun lateraline yer değıştirir, daha sonra a. ulnarise komşu olur. Median sinirle arasında transvers karpal ligaman ile oshamatumun hook'u yer alır. Ulnar sinir; hamatum, psiforme ve ulnar baştan oluşan dar bir kanaldan geçer.

El bileği travmalarında n. medianustan daha az zarar görür. Guyon kanalı nadiren etkilenir. Kanalda basınç artışı yapan nedenler sinirde fonksiyonel bozukluğuna yol açar.

RADIAL SİNİRİN DUYUSAL DALI

Radial sinirin duyuşal lifleri el dorsalinde 1. parmak dorsali, üçüncü parmak proksimal falanksın radial tarafı ve el dorsalinin radial tarafının uyarılarını taşır. Volar yüzde önemli fonksiyonu yoktur (73).

Radial sinirin duyuşal dalı brakioradialis tendonunu aprazlamadan nce sperfisial aponrozu delerek elbileđine ulaşır. Radiusun distal ucunun hemen proksimalinde  terminal dala ayrılır; lateral, middle, medial. Bunlar radial arterin lateralinde ve abdktr pollisis longus ve ekstensr pollisis brevis tendonlarının zerinde yer alır.

Dorsalde, n kolun distalinde radial sinir ile musklokutanz sinirin duyuşal alanlarının kesiştiđi grlr (73).

EL BİLEĐİ LİGAMANLARI

Radiusun distal parası; karpal kemiklere destek olduđu kadar, karpal kemiklere yapışan ekstrensek el bileđi ligamanlarının da bařlangı noktasını oluřturur.

Radiusun volar yzne; radial kollateral ligaman, radiokapitat, radiotrikuetral ve radioskafolunat ligamanlar yapışır. En nemlisi radiokapitat ligamandır.

Radiusun dorsal yzndeki ligamanlar daha az neme sahiptir. Proksimal karpal sıraya radiusu bađlayan bu ligamanlar ligamentotaksiste de ok etkin deđillerdir.

Radiusun sigmoid notch'nun en distal noktasından TFCC (Triangler tibrokartilaj kompleks) bařlar. Bu yapı DREU (Distal radioulnar eklem) ve ulnar taraftaki karpal kemiklerin major stabilizatrdr (73).

DİSTAL RADIUSA KOMŐU KOMPARTMANLAR

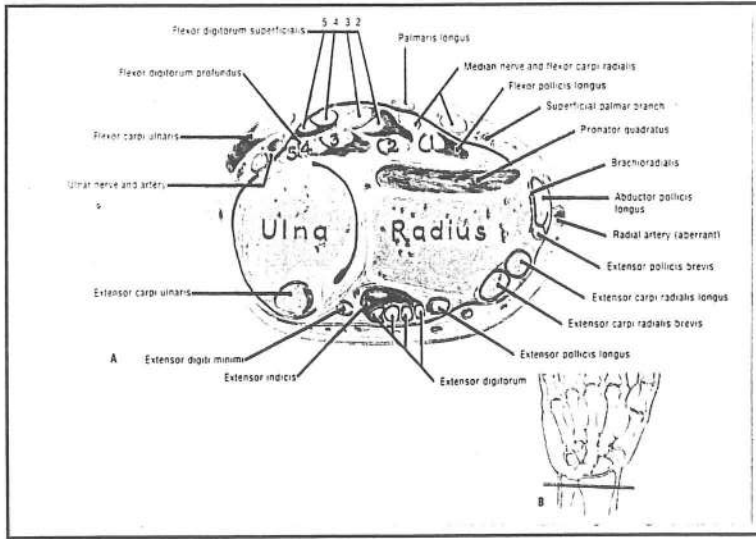
El bileđi seviyesinde distal radius ve ulna etrafında kas gvdeleri bulunmaz. Bu durum el bileđini travmaya karřı ok hassas kılar.

El bileđi dorsalinde hemen cilt altında n koldan ele giden tendonlar yer alır. Brakhioradialis tendonu hari btn tendonlar ekstensr retinakulumun

altından geçerler. Bu yapı onları karpal kemiklere yakınlaştırır ve mekanik bir düzen sağlar. Bu tendonlar altı kompartmana ayrılır;

1. M. Abduktör pollisis long (APL), M. Ekstensör pollisis brevis (EPB)
2. M. Ekstensör karpi radialis longus (ECRL), brevis (ECRB)
3. M. Ekstensör pollisis longus (EPL)
4. M. Ekstensör digitorum komminis (EDC), M. Ekstensör indisis proprius (EIP)
5. M. Ekstensör digiti minimi (EDM)
6. M. Ekstensör karpi ulnaris (ECU)

Volar yüzdeki el bileği tendonları oldukça iyi sınırlandırılmış bir kompartman içinde bulunurlar. Buna "karpal tünel" denir. İçinden başparmak ve parmakların uzun fleksör tendonları ve N. medianus geçer. M. fleksör karpi radialis ve ulnaris ile m. palmaris longus bu kanalın dışında seyreder(Şekil-1).



Şekil -1: El bileği kompartmanları.

DAMARSAL YAPI

VOLAR YÜZ

Arterler;

Radial arter; lateralde m. brakioradialis ve medialde m. fleksör karpi radialis arasında seyreder. Daha sonra m. pronator kuadratus kasının üzerinden distale geçer. Bu bölümde üstünü sadece fascia örtmektedir. Radial arter bu lokalizasyonda kolayca palpe edilebilir. Radial stiloid seviyesinde arter aniden yön değiştirerek olabileceği dorsaline doğru yer değiştirir.

Ulnar arter; nervus ulnarisin medialinde yer alır ve FDS ile FCU kasları arasındaki kesede ilerler. Radial arterden daha derinde yerleşir. Direkt palpasyonu ve cerrahi yaklaşımı güçtür.

DORSAL YÜZ

Arterler;

Bu bölgenin ana arteri; a. radialistir. Arter; anatomik "enfiye çukurunu" çaprazlayıp APL, EPB ve EPL'nin altından geçtikten sonra meydana çıkar. Diğer arterler önemsiz değere sahiptir.

DİSTAL RADIAL KEMİĞİN VASKÜLARİTESİ

Distal radiusun önemli iki arteri; anterior interossöz arter ve radial arterdir. Ulnar arter ve posterior interossöz arter indirek anastomozlarla radiusla ilişkilendirilmiştir. Bütün uzun kemiklerde olduğu gibi üç arterial giriş kapısı vardır;

1. Nütrisyonel arterler,
2. Metafizel ve epifizel perforatör arterler,
3. Periosteal pleksus.

İNSİDANS

Distal radius kırıkları, en sık karşılaştığımız ekstremitte yaralanmasını oluşturur. Acil servislerde ortopedistlerce tedavi edilen yaralanmaların yaklaşık 1/6'sını oluşturur. Alffram ve Bayer, 2000 vaka ile yaptıkları çalışmalarında, pediatrik ve geriatrik yaş gruplarında pik yaptığını gözlemişlerdir. Kadınlarda ileri yaşlarda erkeklere göre 8/1 kat daha sık görülür. Ülkemizde son yıllarda artan spor olanakları ve trafik kazaları nedeniyle, genç popülasyonda görülen yüksek enerjili travmalarla oluşan deplase eklem içi kırıklarında insidansı artırmıştır.

SINIFLANDIRMALAR

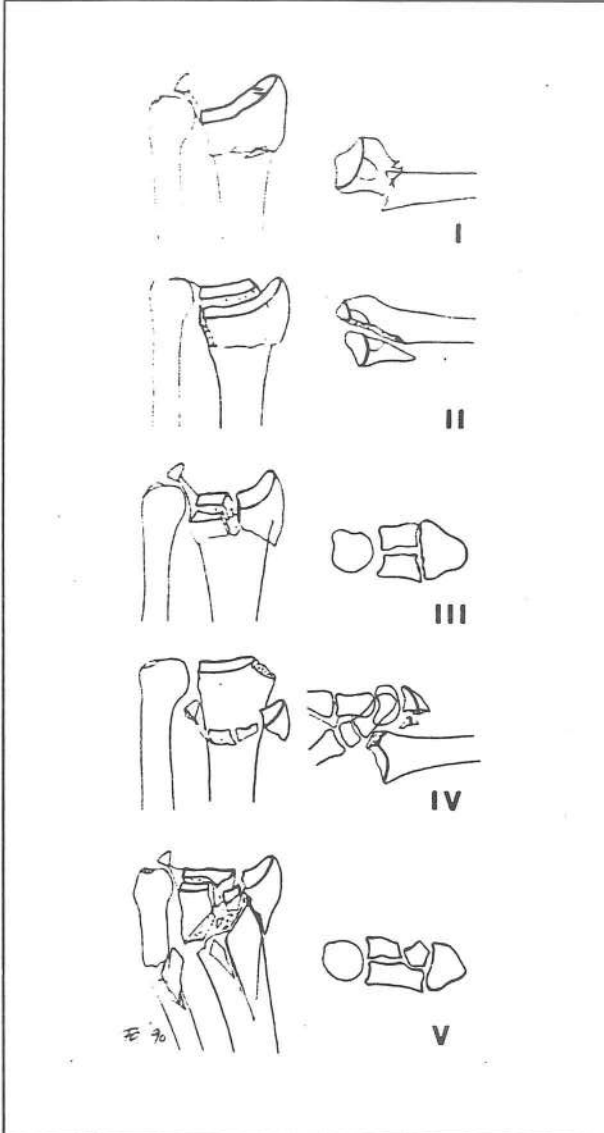
Distal radius kırıklarını sınıflandırma çalışmaları, 1814 yılında Abraham Colles'le başlamış ve bugüne kadar süregelmiştir. Spesifik durumlarda kırık ilk tarifleyen otörün ismi ile anılsa da pek çok distal radius kırığı yanlışlıkla "Colles kırığı" olarak adlandırılmıştır. Colles kırığı; dorsale angüle, metafizer yerleşimli ve ekleme uzanmayan kırık tipi olarak tanımlanmalıdır. Günümüzde ise; kırığın oluş mekanizması, stabilitesi, redükte edilebilirliği, intra ve extra-artiküler oluşu, çok parçalı ve kompleks oluşu gibi parametreler üzerine kurulan numerik sınıflama sistemleri kullanılmaktadır (23, 38).

İnstabil distal radius kırıklarında tedavi spektrumu çok geniştir. Sınıflama sistemlerinin literatüde çok yer tutmasının nedeni; ortopediste en uygun tedavi seçeneğini bulması konusunda rehberlik etmek ve hastanın prognozunu tespit etmeye duyulan ihtiyaçtır. Bu nedenle modern tedavi şekilleri sınıflandırmalar temeline dayandırılmaktadır.

FERNANDEZ SINIFLAMA SİSTEMİ VE PATOMEKANİZMA

Fernandez sınıflaması (1993), yaralanmanın oluş mekanizmasına göre kırıkların kategorize edilmesi esasına dayanır. Çektirilen filimlerden olayın patomekanizması tespit edilebilirse, karşı yönde yapılacak manevralar ile redükte edilebilir.

Bu yöntemle; eşlik eden veya edebilecek bütün yumuşak doku hasarları ve karpal kırıklar tahmin ve tespit edilebilir. Biyomekanik yönden patofizyolojisi ortaya konmuş kırık, bu sınıflama sayesinde en uygun implant seçilerek fikse edilebilir.



Şekil-2: Fernandez Sınıflama Sistemi

Fernandez sınıflama sistemi çocuk kırıklarına uygulanabilir.

Hastanın prognozu da bu yöntemle tahmin edilebilmekte, grup numarası arttıkça prognoz kötüye gitmektedir.

Fernandez sınıflama sisteminde kırıklar 5 ayrı alt grupta incelenirler (Şekil-2).

Tip 1) Bükülme (bending) kırıkları: Ekleme uzanmayan extra-antiküler kırıklardır. Angülasyonun tepe noktasından karşı yöne doğru uygulanan kuvvetle redükte edilip, sirküler alçıyla izlenebilirler. Stabil kırıklardır.

Tip 2) Makaslama (shering) kırıkları: Genellikle volar ya da dorsal Barton kırıkları olarak anılırlar. Kırık hattı oblik olduğu için instabildirler. Cheufer kırığı da bu gruptandır. Tespitlerinde genellikle plaklar tercih edilmelidir. Çocukların Salter Tip-4 kırıklarına denktir. Eşlik eden yumuşak doku yaralanması siktir.

Tip 3) Kompresyon kırıkları : Kompresyon mekanizması ile oluşmuşlardır. Eklem restorasyonu ligamentotaksisle sağlanmaya çalışılır. Ancak her zaman redükte olmaz. Açık redüksiyon ve grefte gerek duyulabilir. Stabil ve instabil tipleri vardır. Yumuşak doku hasarı siktir.

Tip 4) Avulsiyon mekanizması: Avulsiyon mekanizması sonucu oluşur. Radiokarpal lüksasyonlar veya sublüksasyonlar görülür. Rotasyonel zorlanmalar olmuştur. Çoğunlukla eşlik eden yumuşak doku hasarı vardır. Çocuklarda çok nadirdir. Instabildirler. Tedavi modaliteleri; kapalı ya da açık redüksiyon, çivi ya da vida tespiti olabilir.

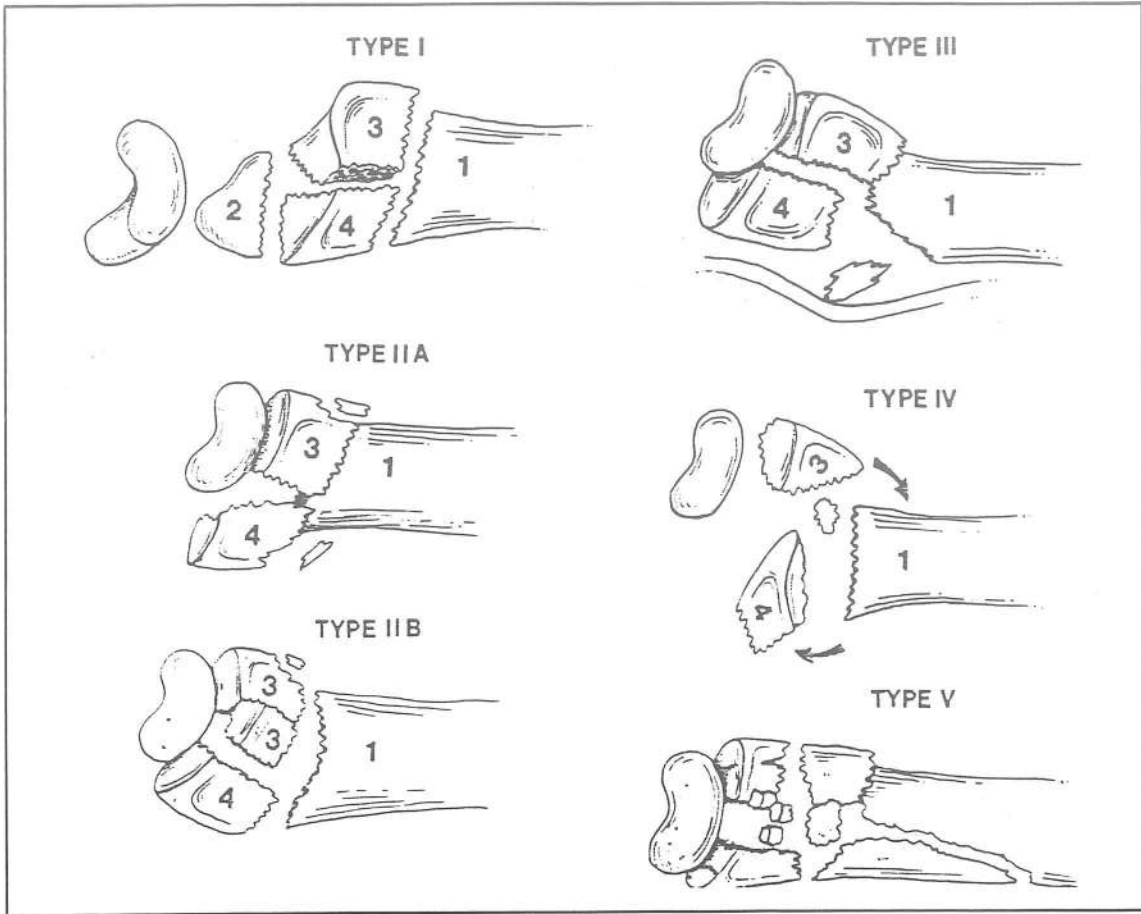
Tip 5) Kombine tip: Kompleks kırıklardır. Yukarıda anlatılan kırık tiplerinin tümünü içerir. Çocuklarda nadirdir. Instabildir. Daima eşlik eden yaralanmalar vardır. Tedavi yöntemleri kombine edilerek uygulanır.

MELONE SINIFLAMA SİSTEMİ

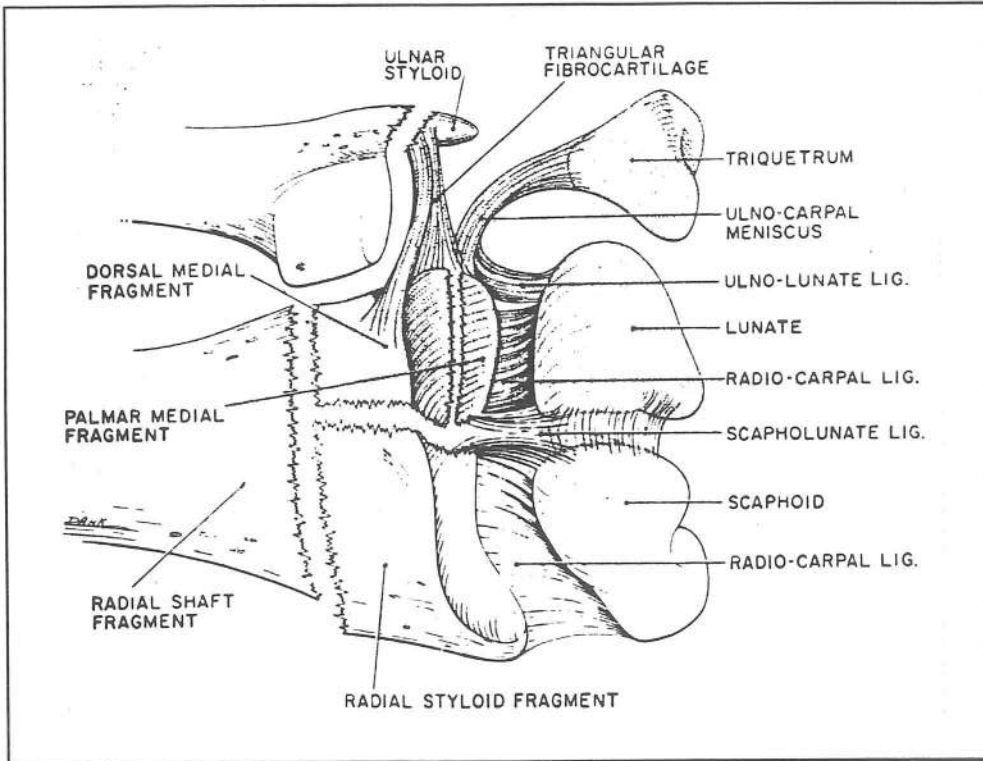
Sınıflamanın amacı; intra-artiküler kırıklar ve bunların deplasmanlarına dikkati çekmektir. Bu yöntem ile kırık deplasmanı, stabilitesi, redüktebilitesi tespit edilmeye çalışılıp uygun tedavi seçeneği sunulur (42) (Şekil-3).

Bu sınıflamada; radiusun volar ve dorsal medial frapmanları ve bunlara yapışan ligamanlar medial kompleks adını almıştır. Medial kompleksteki deplasman hem radiokarpal hem de radioulnar eklemleri etkiler.

Lunatumun; radius dorsal dudağında ve metafizde impaksiyonla sonuçlanan kırığın "die-punch" kırığı denir.



Şekil-3: Melone Sınıflama Sistemi (1993)

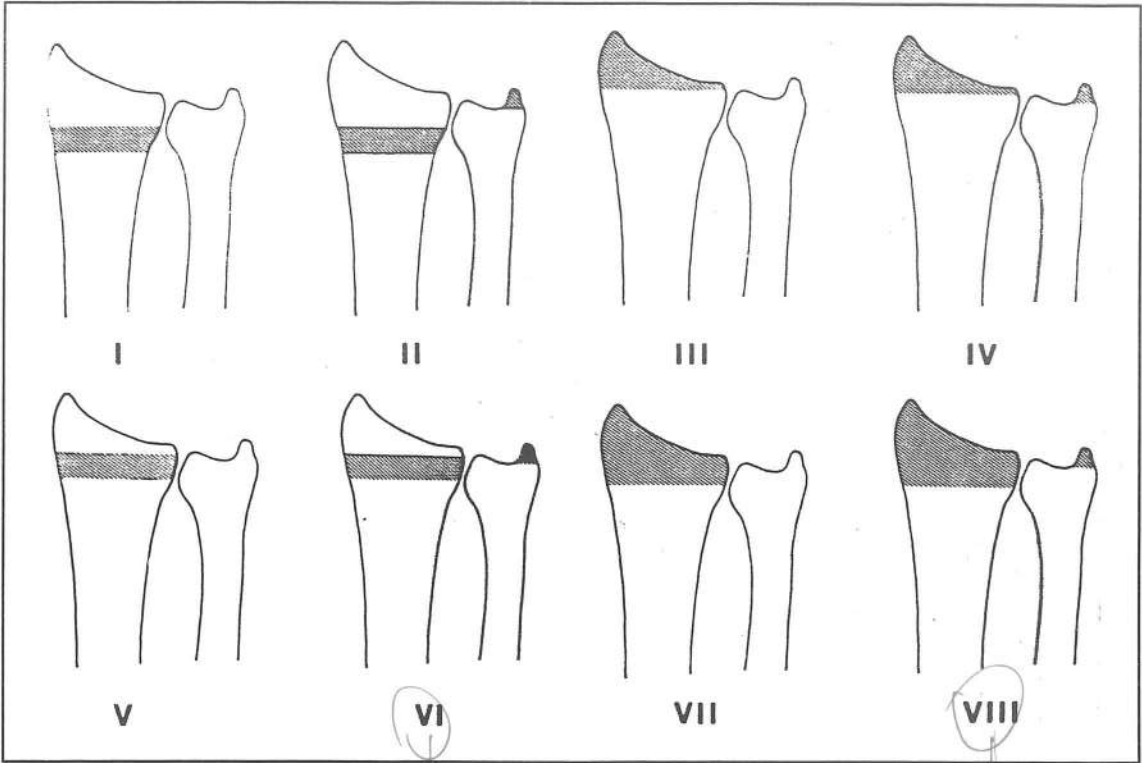


Şekil-4: Kırık, ligaman ilişkisi

Melone; kırıkları dört parça olarak incelemektedir. Bunlar; radiusun diafizi, radial stiloid, radiusun volar ve dorsal dudaklarını içine alan parçalardır. Dorso medial parça dorsale deplase olma eğilimindedir. Volar medial parça rotasyona uğrar.

Melone'ye göre aşırı deplasman ve parçalanmanın olduğu tip 2-B;3, 4 kırıklar irredüktible ve instabildir. Açık redüksiyon gerekir. Prognoz kötüdür (51), (Şekil-4)..

FRYKMAN SINIFLAMA SİSTEMİ



Frykman Sınıflama Sistemi

KIRIK STABİLİTESİ VE REDÜKTEBİLİTE

Bütün kırıkların tedavisindeki ana prensip önce kırık uçlarının anatomik pozisyona gelmesi (redüktebilite) veya bu redüksiyonun devamının (stabilite) sağlanmasıdır. Redüksiyon ve stabilizasyon kapalı yöntemlerle sağlanıp sirküler alçıyla devam ettirilemiyorsa cerrahi tedaviye geçilmelidir. Bu nedenle

kırığın stabilitesi hakkında bilgi edinmek, tedavi seçeneđi açısından önemli bir faktördür. Redükte olan ve stabil kalan kırıklarda kapalı redüksiyon ve alçı ile başarılı tedavi sağlanabilir. Ancak instabil kırıklara uygulanan bu tedavi kötü sonuçlar almamıza neden olur. Kırığın stabilitesi hakkında mutlak kriterler yoksa da genel hükümler verilebilir (42).

Çok parçalı kırıklar genellikle instabildirler. Osteoporotik kemiklerde volar ya da dorsal metafizde çok ufak parçalı kırıklar görülür (Comminuation). Eğer dorsal parçalanma kemik çapının %50'si ve daha fazlasını içeriyorsa kırığın takipte kollabe olup zamanla dorsal tiltin artacağı öne sürülebilir. Artiküler yüzeyin çok parçalı ve deplase kırıklarını kapalı olarak redükte etmek ve stabil kalmasını sağlamak çok zordur. 2 mm'den daha fazla olan eklem yüzü basamaklaşması ve majör kırık fragmanları arasındaki 10°'den fazla olan açılanmalar instabilite bulgusudur. Bazen instabil kırığın kapalı redüksiyonu başarılabilir, (redüktable kırık) ancak bu redüksiyonu sürdürmek zor olmaktadır. Redüksiyon öncesi konuma deplasman kaçınılmazdır. Eğer bu kırıklar kapalı redükte edilip sirküler alçıya alındıysa erken kallus oluşuncaya kadar sıkı radyolojik takiple muhtemel deplasmanlar araştırılmalıdır. Eğer ilk kapalı redüksiyon denemesi başarısız olduysa, stabilizasyon cerrahi olarak sağlanmalıdır. Collert ve İsacson ilk redüksiyondan sonraki 1-6 gün arasında yaptıkları ikinci redüksiyonda %87 oranında redeplasman izlemişlerdir (42,51).

KULLANILAN TESPİT MATERYALLERİ

PERKÜTAN ÇİVİLEME

Perkütan çivileme; redüksiyonun korunması amacıyla kullanılan güvenli, ekonomik, invaziv girişimlere gerek kalmadan etkin tedaviyi sağlayan bir yöntemdir (58, 69).

Endikasyonlar

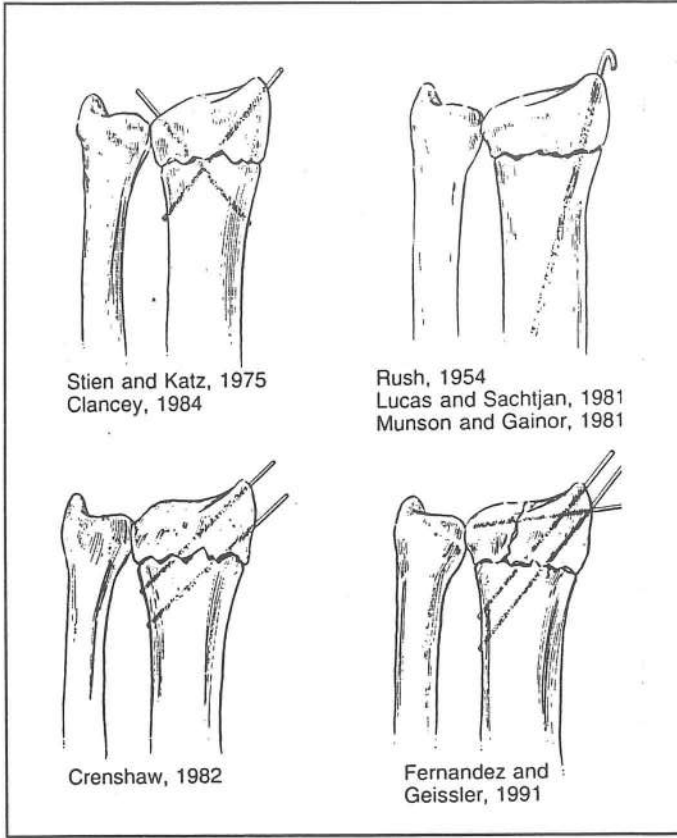
Perkütan çivileme uygulanacak hastalarda Universal sınıflama sistemi kullanılabilir. Bu sınıflamaya göre redükte edilebilen ve instabil bütün kırıklara perkütan çivileme uygulanabilir.

Osteoporoz ve çok parçalı kırıklar göreceli kontrendikasyonlardır. Gerektiğinde eksternal fiksator ile kombine edilebilirler.

Biyomekanik

Graham ve arkadaşlarının (1990) yaptığı biyomekanik çalışmaya göre üç ya da dört çiviyle tespit edilen extra artiküler kırıklarda dorsale deplasman önlenemez. Radial stiloidden gönderilen çivilere göre transulnar çivileme teknikleri daha stabildir. Transulnar tespit; radial sinir yaralanması, tendon yapışıklıkları, çivi dibi enfeksiyonları daha az görülür. Ancak redüksiyon kaybı, çivi migrasyonları bildirilmiştir. İdeal tespit için; 3 çivi mutlaka radial kırık hattından, 2 çivi de ulnadan geçmelidir (62, 73).

Kırık şekillerine göre çeşitli çivileme tipleri önerilmiştir (Şekil-5).



Şekil-5: Perkütan çivileme tipleri

CERRAHİ TEKNİK

Uygun anestezi desteğini takiben, el bileği skopi kontrolünde redükte edilir. Ele ulnar deviasyon yaptırılarak radiusun uzunluğu korunur. Önce radius staloïdi redükte edilip iki adet Kirschner teli ile tespit sađlanır. Daha sonra diđer parçalar radius staloïdine uyacak şekilde redükte edilip ekleme paralel Kirschner telleri ile tespit edilirler.

Bunlardan başka çeşitli tiplerde perkütan çivileme yöntemleri vardır. Ekstra artiküler kırıklarda Py isoelastik çivileme uygulamaları, Kapandji'nin intra-fokal çivileme tekniđi, yaşı hastalarda uygulanan perkütan çivileme ve sementleme kombinasyonlu ameliyatlarda mevcuttur. Bu yöntemler içerisinde Kapandji yönteminin komplikasyon oranı yüksektir (41, 73).

EKSTERNAL FİKSATÖR

El bileđi kırıklarında kullanılan pekçok tipte eksternal fiksatörler mevcuttur. Bunlar; statik, dinamik, unilaterale, quadrilaterale gibi sınıflamalara ayırabileceğimiz, AO tipi, Hofman tipi, Roper-Anderson tipi, Penning, Cyborn, Age Wrist Jack v.b. fiksatörler mevcuttur (12,68).

BİOMEKANİK

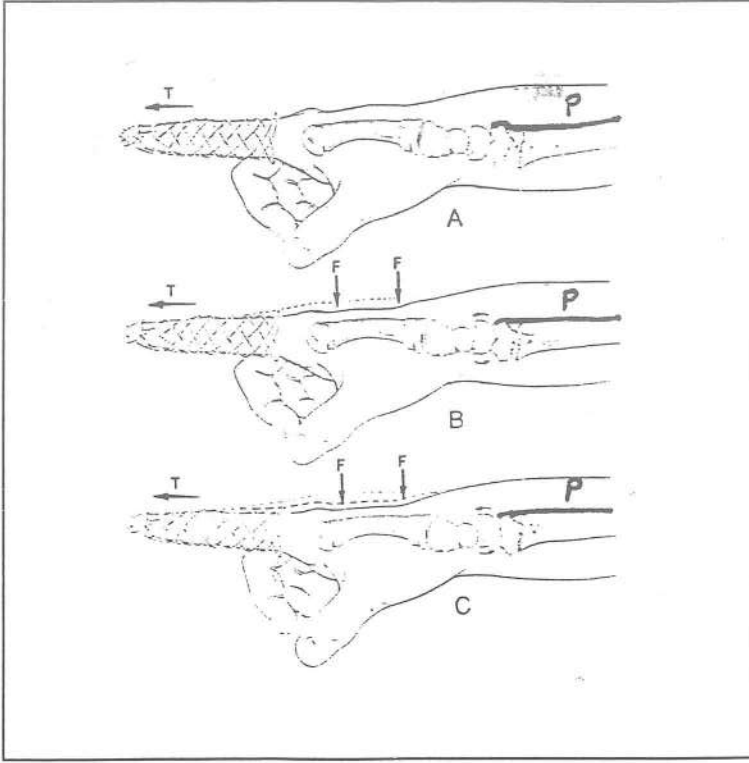
El bileđi ekleminde kasların oluşturduđu aksiyel yüklenmeyi Brant ve arkadaşları yaptıkları deneysel çalışmada 500 kg. olarak bulmuşlardır. Bu yükün %80'ni radiokarpal eklem ve %20'sini TFC ile ulnokarpal eklem proksimale iletir (5).

Eksternal fiksatörler "yük transferi" prensibine dayanır (Burny ve Bourgois-1972, Chao-1987). El bileđindeki kuvvetlerin tamamı veya bir bölümü eksternal fiksatör yardımı ile metakarpallardan radiusa iletilir. Bu yük transferinin başarısı eksternal fiksatörün sağlamlığına bađlıdır (74).

External fiksatorlerin yük transferinden sonraki işlevi "ligamentotaksis" yoluyla kırık redüksiyonunu sağlamalarıdır. Ancak radiusa paralel yapılan longitudinal traksiyonla sağlanan ligamentotaksis el bileğindeki bütün parametreleri düzeltilmez. Bu yöntemle sadece radial uzunluk korunur, palmar tilt açısı düzeltilmez, aksine dorsal yönde bir açılanma artışı oluşur. Palmar tilti düzeltmek için ele aşırı fleksiyon yaptırmak gerekmektedir. Ancak bu pozisyon elin fonksiyonunu ve rehabilitasyonunu oldukça bozar. Benzer etkiyi elde edebilmek için; ele longitudinal traksiyon uygulandıktan sonra; elin dorsalinden volarine doğru yapılan manüplasyonla oluşturulan F kuvveti ("palmar-translating force") ile kırık redükte olur ve palmar tilt normal değerine kavuşur.

Çift oynar başlıklı ve traksiyon yapabilen eksternal fiksator ile önce longitudinal traksiyonla radiusun uzunluğu sağlanır. Daha sonra uygulanan "palmar translasyon" manüplasyonu ile volar tilt düzeltilir ve en son ele ulnar deviasyon yaptırılarak radial inklinasyon açısı normal değerine kavuşturulur. Böylece "multiplanar ligamentotaksis" yapılmış olur. Sistemde var olan distraksiyon mekanizması finger-trap (Çin kapanı) ihtiyacını ortadan kaldırmaktadır.

Çift oynar başlıklı, distraksiyon yapabilen eksternal fiksatorümüzün diğer bir biyomekanik özelliği; kırığın manüplasyonuna yardımcı olmasıdır. El bileği kırıkları genellikle açık el üzerine düşme sonucu oluşur ve dorsal deplase olurlar. Distal radiusun volar yüzündeki periost yırtıldığı halde dorsal yüz periostu sağlam kalır. Bu periost redüksiyon için avantaj sağlar. Redüksiyon esnasında menteşe görevi görerek dorsal yönden volare doğru uygulanan "F kuvvetine" menteşe noktası görevi görerek redüksiyonun başarılmasını sağlar (6, 39) (Şekil-6).



T: Traksiyon

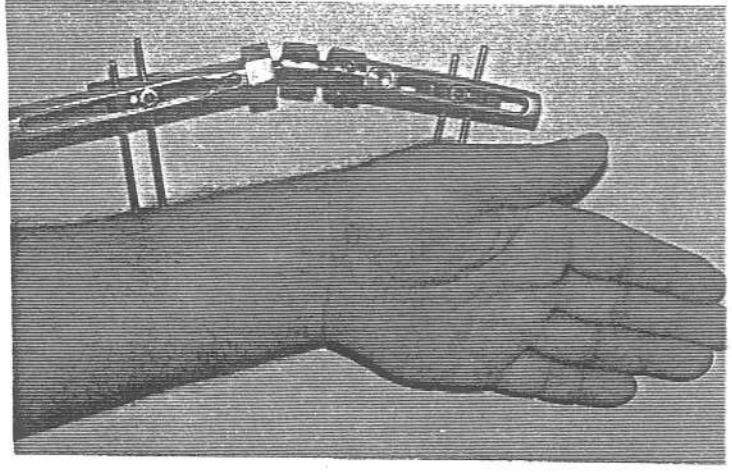
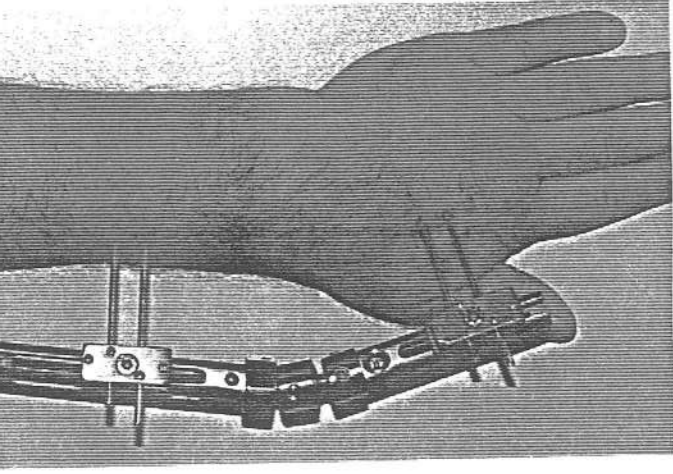


P: Sağlam dorsal periost

F= Dorsovolar manüplasyon yönü

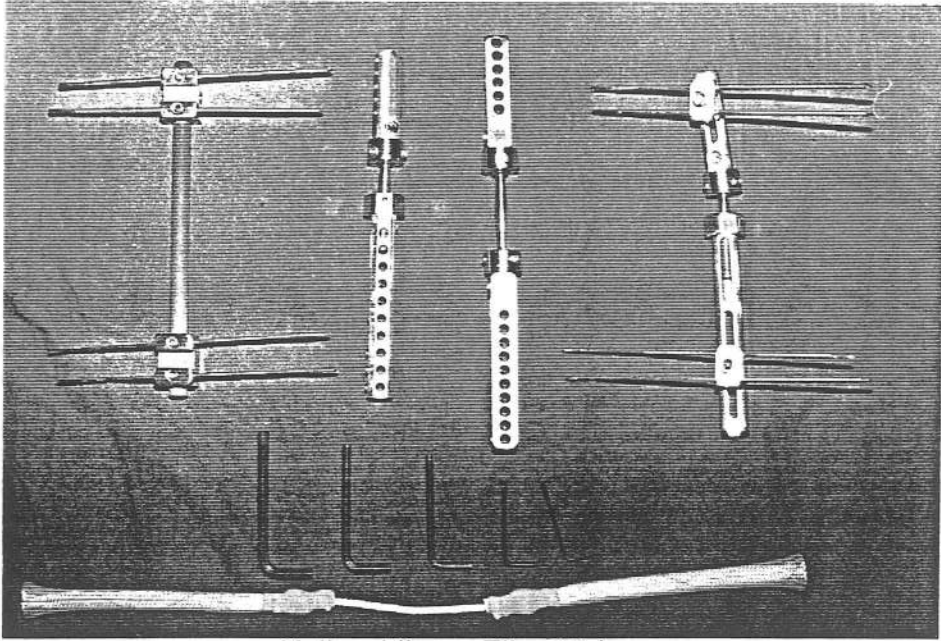
Şekil-6

El bileği için tasarlanan eksternal fiksatorlerin biyomekanik özelliklerinden biri de; fiksator ile el bileğinin uyumlu hareket etmesi gerekliliğidir. El bileğindeki fleksiyonektansiyon hareketinin hangi eklemden yapıldığı konusunda fikir birliği yoktur. Saffar ve arkadaşlarına göre fleksiyonun %60'ı midkarpal eklemden ekstansiyonun %66'sı radiokarpal eklemden yapılır. Oysa Gellman; fleksiyonun %63'ünün radiokarpal eklemden, ekstansiyonunda primer olarak midkarpal eklemden yapıldığını savunmaktadır (Şekil-7, 8). Bizim kullandığımız farklı iki hareket merkezi olan fiksator, karmaşık biyomekanik özellikleri tam açıklanamamış el bileğine uyumu en fazla sağlayan sistemdir. Ayrıca iki oynar başlık fiksatorün hareket sınırlarını genişletmektedir (16).

Elin rehabilitasyonu için ideal pozisyon el bileğinin ekstansiyonu ve parmakların fleksiyonudur. Dinamik özellikteki fiksatorler hastanın takibinde fonksiyonel kapasitenin artırılması için uygun pozisyonlamaya izin verirler.



Dinamik Fiksator uygulanmış hastanın görüntüsü

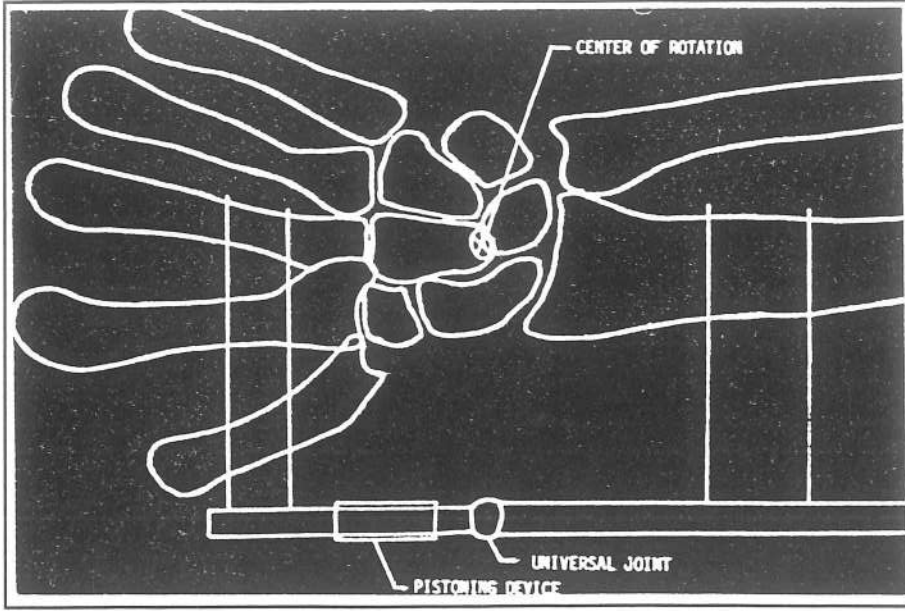


Kullandığımız Fiksatorler

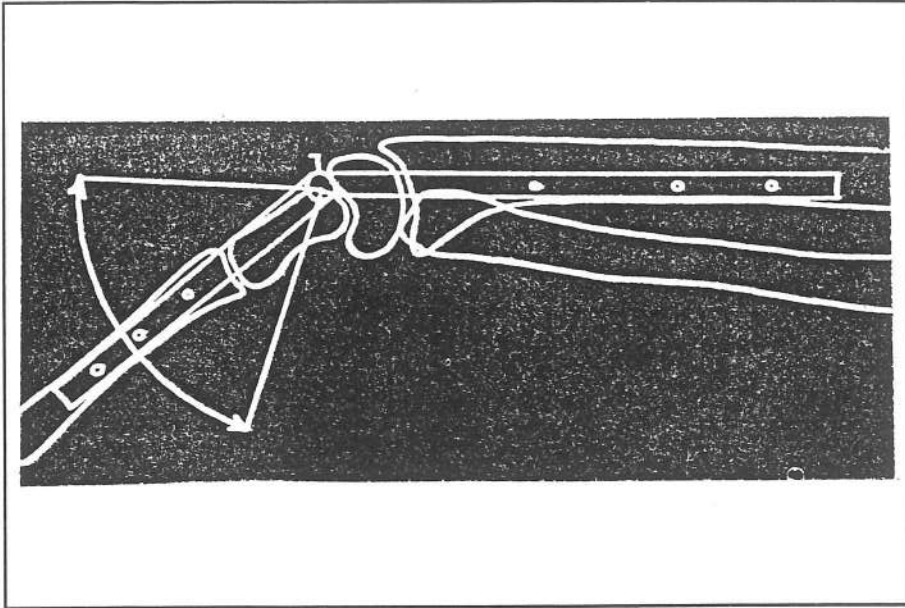
(Carbon-fiber rod, tek ve çift oynar başlıklı fiksator

Allen anahtarları

Finger-Trap



Şekil-7



Şekil-8

EKSTERNAL FİKSATÖR ENDİKASYONLARI

Distal radius kırıklarında eksternal fiksator aşağıdaki endikasyonlarda kullanılır;

1. En sık kullanıldığı kırık tipi instabil, intra artiküler distal radius kırıklarıdır. Bu tip kırıklarda;
 - a) Ligamentotaksis ile redüksiyonu sağlamak,
 - b) Ekstremitenin uzunluğunu korumak,
 - c) Geç dönem kırık kollapsını önlemek,
 - d) İmmobilizasyon,
2. Metafizyal yerleşimli çok parçalı kırıklar ,
3. Die-punch fragmanının olduğu kırıklar,
4. Açık ve nörovasküler yaralanmalı kırıklar,
5. İpsilateral kırıkların olması (tespit amacıyla)
6. Konvansiyonel tedaviye rağmen deplase olan vakalar,
7. Bilateral kırıklar (tespit amacıyla)

Eksternal fiksator kullanılacak hastalarda; aşırı yaşlılık, obesite, porozite, kooperasyon azlığı gibi kriterler olmamalıdır (24,28,33,42,46,61,70).

PLAKLAR

Volare ya da dorsal yönde olan, instabil Barton kırıklarında uygulanırlar. Distal fragman vida ile tutturulacak büyüklükte ise plak yardımı ile rijit olarak tespit edilir. Genelde volare konan plak distal parça yeterli büyüklükte olmadığı için yalnızca proksimal uca tespit edilir. Distaldeki kırık parçasını plak anteriorundan atel gibi destekler (butressig affect). Böylece kırık parçalarının deplasmanları önlenmiş olur.

EŞLİK EDEN YARALANMALAR

LİGAMANTÖZ YARALANMALAR

İntra-artiküler ya da extra artiküler distal radius kırıkları ligaman yaralanmaları ile birlikte görülebilir. Bazı kırık tiplerinde; radio-karpal kırıklı çıkıklar, skafolunat fossaların birleşim yerini içine alan aşırı deplase radial stiloid kırıkları instrinsik ya da ekstrinsik ligaman hasarı ile beraber bulunabilirler. Roshendal'a göre el bileği instabilitesi en çok radial stiloid kırıklarında ve yaşlı hastalarda görülür. İnstabilitenin travmanın şiddeti ve deplasmanın derecesi ile ilişkisi yoktur (54).

En sık görülen tipler; skafolunat disosiyasyon (%30), Lunotrikuetral disosiyasyon (%15), TFC yırtığı, volar ve dorsal kapsül yırtıkları ve perilunat instabilitelerdir. El bileği artrografisi ve artroskopisi teknikleri geliştikçe daha detaylı incelenebilen bu yaralanmaların insidansının oldukça yüksek olduğu görülmektedir.

Bu yaralanmaların çoğu rutin grafilerde görülememektedir. Bu yaralanmalar en sık deplasmanın en fazla oranda görüldüğü geliş filminde tanınabilmektedir (73).

PA grafilerde saptanan sokafolunat mesafenin 3 mm'nin üzerinde olması komplet ligaman yırtığını gösterir. Ancak bazı durumlarda skafolunat ligaman hasarı mevcut olmasına rağmen rutin grafide deplasman görülmez. Bunu ortaya çıkarmak için ele uygulanan longitudinal traksiyon sırasında PA el bileği grafisi "Traksiyon grafisi" çektirilir. Bu provokatif testte skafoidle lunatum arasında deplasmanın olup olmadığına (axial skafoid sift sign) bakılır. Basamaklaşmanın olduğu vakalarda komplet skafolunat ligaman rüptürü düşünülür (54,69).

Bu tip vakalarda eksternal fiksator; distraksiyon amacıyla deęil, nötralizasyon amacıyla kullanılmalı ve fiksator sadece el bileęinden geęen yükü üzerine alan bir sistem olarak kullanılmalıdır (26).

Skafolunat ligaman rüptürü varsa; Laverna, Cohen ve Talesnik (1992)'in tarif ettięi şekilde non-absorbabl, intra-osseöz sütürlerle tespit sağlanmalıdır. Stabilitayı artırmak için; ek Kirschner teli tespiti, tendon grefti ile destekleme, dorsal kapsülodez yapılabilir. Geę vakalarda tespit için Herbert vidası (1992) kullanılabilir.

KARPAL YARALANMALAR

En sık görülen karpal yaralanma skafoid kırığıdır. Skafoid kırığı aynı seansta eksternal fiksator uygulanmadan önce tespit edilmelidir. Böylece skafoid kırığının parçaları kolayca manüple edilebilir. Eęer fiksator uygulamasından sonra skafoid tamir edilmeye çalışılırsa reduksiyon güç olacaktır (73).

DİSTAL RADIÖULNAR EKLEM PATOLOJİLERİ (DRUE)

Post travmatik DRUE instabiliteleri; ağrı, güçsüzlük, krepitasyon, rekürrent dislokasyon ve sonuçta osteoartirite neden olmaktadır. Bu sebeple DRUE patolojilerine özel önem verilmeli ve atlanmamalıdır (4,9,71).

DRUE önkolun pronasyon ve süpinasyonunda kilit eklemdir. Ulna başı pronasyonda dorsale, süpinasyonda volare doğru yer deęiştirir. İnstabilitelerinde inspeksiyonda ulna başı ya çok çıkıntılıdır ya da hiç görülmez. İnstabilitayı ortaya çıkarmak için provokatif test olan "piyano tuşu işareti" aranabilir (9).

İnstabilitenin nedeni major instrinsik stabilizatör olan TFCC ile major ekstrinsik stabilizatör olan m. pronator quadratus, m. ekstensör karpi ulnaris tendonu ve interosseöz membran patolojileridir (9).

Tanı tam yan grafi ile konur. Tam yan grafide; skafoidin proksimali lunatum ile kesişmeli, trikuetrum görülmeli ve radius stiloidi karpal kemiklerin üzerinde olmalıdır.

Başarılı bir klinik sonuç için; DRUE yaralanmaları distal radius kırığı ile aynı seansta tam olarak tedavi edilmelidir. DRUE lezyonları üçe ayrılabilir;

Tip 1: Stabil DRUE lezyonları: Eklem klinik olarak stabildir. Radyolojik olarak eklem yüzü tutulumu yoktur. Bu tip lezyonlar, ulnar stiloidin avulsiyon kırıkları ile stabil ulnar boyun kırıklarıdır. Eklem primer stabilizatörü olan TFCC ile eklem kapsülü sağlamdır. Prognozu iyidir. Erken dönemde harekete başlanması önerilir.

Tip 2: İnstabil DRUE lezyonları: Klinik ve radyolojik olarak DRUE sublüksasyonu ve/veya lüksasyonu vardır. Neden; TFCC yırtığı veya avulsiyon kırığıdır. DRUE lükse kalırsa ağrılı instabiliteler ve osteoartirit bir kural olarak gelişir. TFCC ve kapsül yırtığı varsa 45° süpinasyonda yapılan 4-6 haftalık dirseküstü alçı ile tedavi edilirler. Ulnarstiloid parçası çok büyükse tespiti cerrahi olarak sağlanmalıdır.

Tip 3: Potansiyel instabil lezyonlar: Sigmoid notch veya ulnar başın kemiksel lezyonları vardır. Distal radiusta dorsoulnar die-punch fragmanı varsa ,bunun redüksiyonunun sağlanması DRUE stabilitesini artıracaktır. Ulnar başın kırıklarında el bileğine erken hareket verilerek remodelingin oluşması sağlanmalıdır (73).

NÖROLOJİK YARALANMALAR

Distal radius kırıkları; kendisine komşu nörolojik yapıların yaralanması riskini taşır. Bu nörolojik hasar yaralama anında olabileceği gibi, kapalı ya da açık redüksiyonlar ile perkütan çivilemeler sırasında da olabilir. Bu nedenle tedavi öncesi ve sonrası nörolojik muayene dikkatli bir şekilde tekrarlanmalıdır. Ulnar, median ve radial sinir uyarım alanlarındaki aşırı hassasiyet herhangi bir

hasarın belirtisi olabilir. Aşırı ağırlı el bileklerinde ödem ya da kemik fragmanlarının basısı nörokompresyona neden olabilir. Bu nedenle tedavi öncesi ve sonrası nörolojik muayene dikkatli bir şekilde tekrarlanmalıdır. Ulnar, median ve radial sinir uyarım alanlarındaki aşırı hassasiyet herhangi bir hasarın belirtisi olabilir. Aşırı ağırlı el bileklerinde ödem ya da kemik fragmanlarının basısı nörokompresyona neden olabilir. Uygun redüksiyon genellikle semptomları yatıştırır. Ancak bulgular devam ediyorsa akut sinir dekompresyonu yapılmalıdır (25).

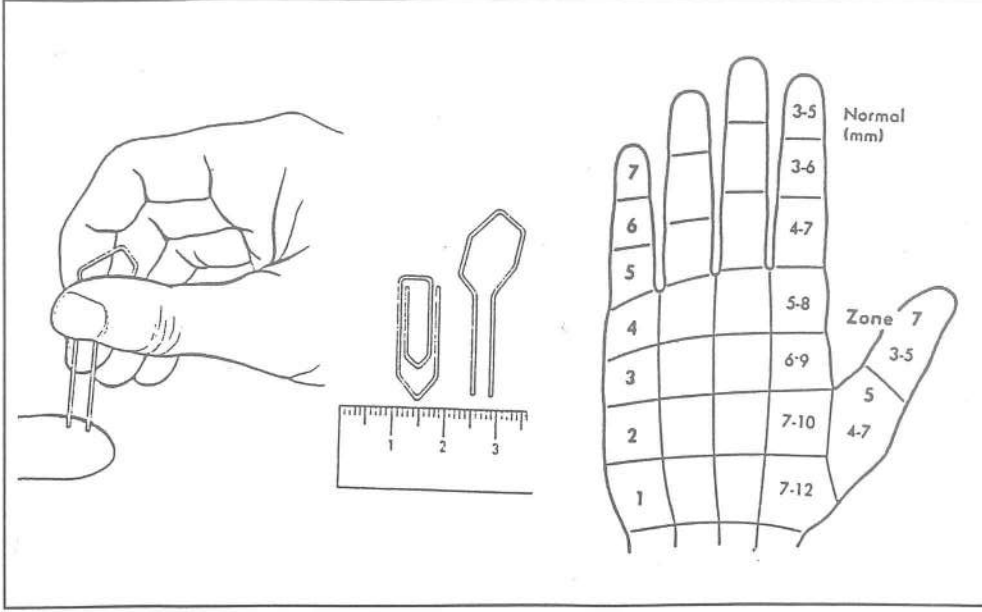
Kırık tipi ile nörolojik hasar arasında anlamlı ilişki kurulamamıştır.

İki nokta ayırım testi:

Eldeki periferik sinir hasarının en güvenilir muayene yöntemi; iki nokta ayırım testi ile yapılır. Testte cildin belli bölgelerini, hafifçe ve aynı anda, belli aralıklarda değdirilen sivri uçlu iki cismin tek yola iki nokta olarak algılanmadığına bakılır. Bu amaçla elin volar yüzü yedi ayrı bölgeye ayrılıp her bölge için iki nokta ayırımının yapılabildiği minimum mesafeler standardize edilmiştir (Şeki-9). Dorsal yüzde bu mesafe 7-12 mm arasındadır (55,71).

Periferik sinir yaralanmalarında; iki nokta ayırımı, sıcak-soğuk ayırımı gibi yüzeyel duyular kaybolurken derin duyu, basınç ve titreşim duyuları sağlam kalır.

Tanımlanmamış karpal tünel sendromu refleks sempatik distrofiye neden olur. Bu nedenlerle dikkatli muayene yapılmalıdır (23).



Şekil-9: İki nokta ayırım testi

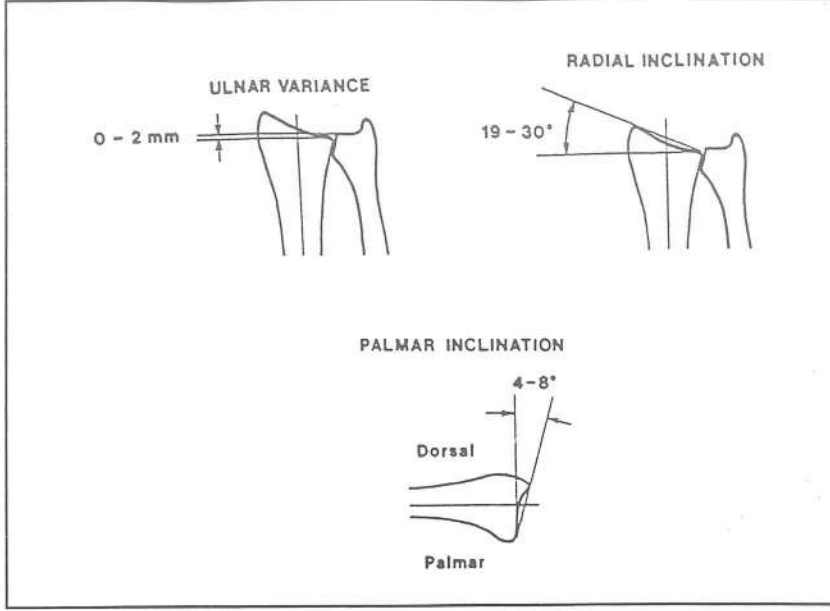
GÖRÜNTÜLEME

1) KONVANSİYONEL GRAFİLER

İki yönlü el bileği grafisi pek çok hastanın tanı ve tedavisi için yeterli bilgi verir. PA ve lateral grafiler kol 90° abdüksiyonda, omuz, dirsek ve el bileği aynı düzlemde ve dirsek 90° fleksiyon pozisyonunda çekilmelidir. Yan grafide; ulna ve radius süperimpoze olmalı, radiusun stiloidi karpal kemiklerin üzerinde olmalıdır. Yanlış pozisyonlamalar da DRUE patolojileri atlanabilir.

Bu grafiler üzerinde yapılan üç ayrı ölçüm tedavi ve takip açısından önemlidir. Bunlardan ilki "radial inklinasyon açısıdır. Radial stiloid ile ulnar fossanın distal ulnar köşesini birleştiren çizgi ile radius uzun eksenine çizilen dik çizgi arasındaki açıdır. Normali 16°-28°'dir. Ortalama 23° olarak kabul edilir. Bu açının kaybı radial stiloid kırığını, kompresyonu ve deplasmanı gösterir. İkinci parametre radiusun volar tiltidir. Bu lateral grafide ölçülür. Radiusun uzun aksına dik geçen düzlem ile radiusun inferosüperior köşelerini birleştiren çizgi arasındaki açıdır. Ortalama 10°'dir, 4.3° sapma olabilir. Üçüncü ölçüm radiusun boyudur. PA grafide ölçülür. İki farklı teknikle ölçülebilir. İlkinde radiusun uzun

aksına dik çizilen ve stiloid ile sigmoid notch'dan geçen düzlemler arasındaki mesafedir. Ortalama 11-12 mm olarak kabul edilir. İkinci yöntemde ise radius sigmoidnotchunun ve ulnar başın en distal noktaları arasındaki mesafe milimetre cinsinden ölçülür (78) (Şekil-10).



Şekil-10: Konvansiyonel parametreler

Bu parametrelerin ölçülmesi önemlidir. Saptanan patolojik ölçümler bilekte yük dağılım dengesinin bozulduğunu ve fleksiyonun azalacağını göstermektedir (76).


Bu parametrelerden başka; radiokarpal mesafe (radius ile kapitatin orta hatları arasındaki 7 mm'lik mesafe) ile radial schift ölçülebilir (19,38).

BİLGİSAYARLI TOMOGRAFİ

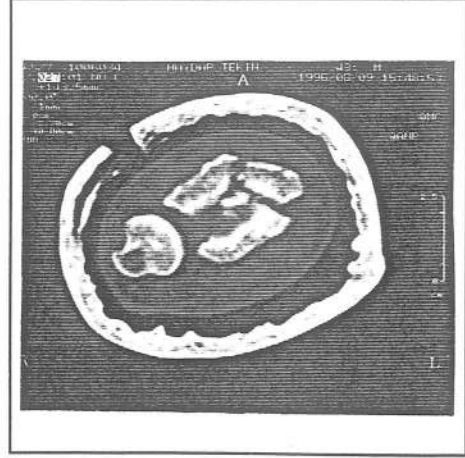
Distal radius kırıklarında bilgisayarlı tomografi rutinde kullanılmaz. CT; kompleks kırıkların varlığında, sınıflandırma çalışmalarında ve redüksiyonun değerlendirilebilmesi için takipte kullanışlı bir yöntemdir.

Bilgisayarlı tomografi; klinik olarak hassas ancak XR'yi normal olan ve sintigrafide aşırı tutulum olan vakalarda kullanılabilir. CT kesitleri aksiyel ve

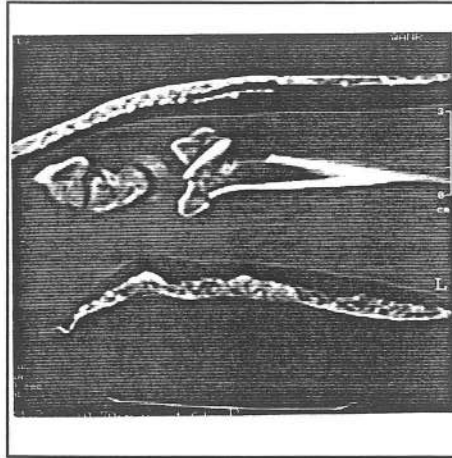
koronal ya da aksiyel ve sagittal düzlemlerde iki milimetre ara ile alınmalıdır. Aksiyel plan; kırığın konfigürasyonu ve eklem yüzünü içermesini, kırığın parçalanma derecesini gösterir. Sagittal ve koronal planda elde edilen kesitler radiokarpal eklem uyumunu, eklem depresyonunu ve angülasyonları gösterir (10).



3 boyutlu CT



Aksiyel Kesit



Koronal Kesit

Kırık fragmanlarının büyüklüğü ve pozisyonlarının kesin olarak bilinmesi; cerraha opere edip etmeme ya da hangi yaklaşım tipini (volar, dorsal) seçmesi konusunda yardım eder.

DRUE'in lüksasyon ya da sublüksasyonları doğru çekilmiş lateral film ile tanınır. Bununla birlikte tanı güçtür. Kesin tanı ancak CT ile konulabilir.

Ancak dinamik instabiliteler tek pozisyonda çekilen CT'lerde eklem kendiliğinden redükte olduğu için atlanabilir. Bunu önlemek için Wechs'ler hem süpinasyon, hem de pronasyonda kesit alınması gerektiğini savunmuşlardır. Steward ve Gilula ise kesitlerin el bileğinin en ağırlı pozisyonunda alınmasını önerirler.

CT; kompleks kırıkların tanınmasında, tedavinin planlanmasında, redüksiyonun değerlendirilmesinde ve kaynamanın takibinde önemli veriler sağlar.

MANYETİK REZONANS

MR; distal radius kırıklarında ilk seçenek değildir. MR; kırığa eşlik eden karpal yaralanmaları, ligaman yaralanmalarını ve yumuşak doku hasarını gösterir. TFCC yırtıkları, ligaman yırtıkları, N. medianus basısı, tendon kopmaları, reflex sempatik distrofi (Schimrel) gibi distal radius kırığına eşik edip, tanınmadığında komplikasyonlara yol açan bileşenler MR ile tanınır.

TFCC yırtıkları %95 oranında MR yardımı ile tanınabilir. Burada tetkikin başarısız olduğu nokta dejeneratif yırtıkla, travmatik yırtığı ayıramamasıdır (Golimbu, Zlatkin).

Ayrıca MR ile distal radius kırığına eşlik eden gizli karpal kırıkları ve avasküler nekrozlara Sintigrafiden önce tanı konabilir.

SİNTİGRAFI

Distal radius kırıklarında konvansiyonel iki yönlü grafi tedavinin izlenmesinde yeterlidir. Ancak kemik doku bu grafilere normale dönmüşken şikayetlerin devam ettiği vakalarda patolojinin, kemik, kırık ya da ligaman hasarı neden ile olduğunun tespiti için sintigrafi çok faydalıdır. Şiddetli tutulum kemik patolojisini gösterir. Orta dereceli tutulum kırık ya da ligaman hasarını gösterir.

Literatürde belirtildiği gibi kırıkta iyileşmesi sintigrafik olarak izlenebilir.

Sintigrafi reflex sempatik distrofi tanısında önemlidir.

Genellikle 99m-Teknisyum esaslı, üç fazlı çalışmalar ideal sonucu verir.

LİGAMENTOTAKSİS

Kırık fragmanlarının anatomik olarak ilişkide olduğu ligamanlara uygulanan traksiyonla redükte olma özelliğine "ligamentotaksis" denir.

Ligamentöz distraksiyon mekanizması ile ilgili bilgilerimiz azdır. Hangi ligamanların ligamentotoksiste etkili olduğu ve uzamış traksiyonun bu ligamanlar üzerindeki etkisi araştırılmaktadır. Traksiyon ile eklemden önemli miktarda negatif basınç oluşturulur. Bu negatif basınç kırık parçalarını kendine doğru çekerek redüksiyonu sağlar (74).

Bartosh ve Saldana'nın yaptıkları kadavra çalışmasına göre; radial uzunluk ve radioulnar tilt bu yöntemle restore edilebilir. Bu tip kırıklarda radiopalmar açı bozulur ve restore edilemez. El bileğine uygulanan distraksiyon kuvveti volar ligamanlar yoluyla proksimale iletilirken daha uzun ve gevşek olan dorsal ligamanlarda gerilim oluşturulamaz. Bu durum el bileğine volar fleksiyon yaptırılmazsa da değişmez (7,73).

Aşırı yapılan ligamentotaksisin el fonksiyonları üzerinde önemli etkisi vardır. Aşırı traksiyon ve elin volar fleksiyonda tespiti ekstrinsik parmak kaslarında aşırı gerilme oluşturur. Bu durumda pençe el deformitesi (claw hand) ve zamanla parmaklarda eklem sertlikleri gelişir.

HASTALAR VE YÖNTEM

A. HASTA POPÜLASYONU

B. HASTALARIN ACİL SERVİSTE DEĞERLENDİRİLMESİ

- a. Traksiyon filmi
- b. Bilgisayarlı tomografi
- c. Ameliyata hazırlık ve anestezi

C. EKSTERNAL FİKSATÖRÜN CERRAHİ TEKNİĞİ

D. CERRAHİ YAKLAŞIM TÜRLERİ

- a. Dorsal yaklaşım
- b. Volar yaklaşım

F. EKSTERNAL FİKSASYON UYGULANAN VAKALARDA
İZLEM VE REHABİLİTASYON PROGRAMI

G. HASTALARIN FONKSİYONEL GÜÇ ÖLÇÜMÜ

V. SONUÇLAR

A. HASTA VE KIRIKLARIN DÖKÜMENTASYONU

B. ÇEŞİTLİ SINIFLAMA SİSTEMLERİNE GÖRE KIRIKLARIN
DAĞILIMI

C. UYGULANAN CERRAHİ YAKLAŞIMLAR VE TESPİT TİPLERİ

D. GREEN VE O'BRAIN MODİFİYE KLİNİK SKORLAMASI

E. SARMİENTO'NUN ANATOMİK SINIFLAMASI

F. KOMPLİKASYONLAR

- a. Erken dönem
- b. Geç dönem

HASTALAR VE YÖNTEM

HASTA POPÜLASYONU

Bu çalışma; Ankara Numuna Hastanesi 1. Ortopedi ve Travmatoloji Kliniğinde Ocak-1995/1997 tarihleri arasında yapılmıştır. Hasta popülasyonumuzu cerrahi girişim uyguladığımız 20 hastanın 21 el bileği oluşturmaktadır. Ancak bu süre içerisinde; konservatif yöntemlerle tedavi ettiğimiz 13 hasta, cerrahi müdahaleyi kabul etmeyen 5 hasta, ek sağlık sorunları nedeniyle (kardiyak yetmezlik, debilite, osteoarteritik zeminde oluşan kırık) cerrahi müdahale uygulayamadığımız 3 hastamız çalışma kapsamına alınmamıştır. 2 hastamızın takip sonuçları yetersiz olduğu için çalışma dışında bırakılmıştır.

Hasta popülasyonumuzun yaş ortalaması; 38.4 yıldır. En yaşlı hasta; 73, en genç hasta 18 yaşındaydı. Cinsiyet ayırımına göre yapılan yaş ortalamasında; erkeklerin ortalama yaşı; 34.6 yıl kadınların ortalama yaşı; 43.6 yıl olarak tespit edildi.

Hastalarımızın 17 tanesi erkek, 4 tanesi bayandı. Bir erkek hastamızın her iki el bileğinde de intra-artiküler distal radius kırığı mevcuttu.

12 hasta; trafik kazası sonucu yaralanmıştı. İkinci sıklıkla 6 hastamız yüksekten düşerek yaralanmış, 3 hastamıza ev işi aktivasyonları sırasında düşerek yaralanmıştı. Patolojik kırığa rastlanmadı. İki hastamızda açık el bileği kırığı vardı. Travmanın şiddetine göre el bileği kırığı ile birlikte; hepsi farklı hastalarda olmak üzere femur çok parçalı kırığı, kafa travması, akromioklavikuler çıkık, humerus üç uç kırığı, iliak kanat kırığı, tibia kırığı, ulna diafiz kırığı gibi ek yaralanmalar görülmüştür. Hastaların %35'inde görülen bu ek yaralanma insidansı istatistiksel olarak anlamlıdır ve major travma geçiren el bileği kırıklarında ek yaralanmaların olup olmadığı mutlaka araştırılmalıdır.

Hastalarımızın ortalama takip süresi en son kontrollerinde 12 aydır. Bu süre 25 ay ile 6 ay arasında değişme göstermektedir.

Travma geçiren el bileklerinden 8'i sol, 13 el bileği ise sağ taraftır. 15 el bileğinde ise kırık dominant tarafta görülmüştür.

HASTALARIN ACİL SERVİSTE DEĞERLENDİRİLMESİ

Hasta acilservise el bileği travması nedeni ile müracaat ettiğinde önce sistemik muayenesi yapılır. Daha sonra el ve bileğin muayenesine geçilir. Nörovasküler hasar olup olmadığından emin olunmalıdır. Bu nedenle redüksiyon öncesi ve sonrasında iki nokta ayırım testi ile ayrıntılı nörolojik muayene yapıldı ve kaydedildi. Aynı muayene cerrahi işlemden sonrada tekrarlanmıştır. Fizik muayene ile distal radius kırığından şüphelenilen hastaya redüksiyondan önce iki yönlü el bileği grafisi; "geliş filmi" çektilir. Hastanın geliş filminde radyolojik indeksler ölçülemez. Geliş filminde; parçalanmanın şekli, deplasmanın derecesi, karpal kemik kırıkları, distal radioulnar eklem çıkıkları, interkarpal ve radiokarpal lipaman hasarları gibi kapalı redüksiyondan sonra gözden kaçabilecek ayrıntılar araştırılır (23).

Anamnez ve grafiler yardımı ile yaralanmanın oluş mekanizması (kompresyon, makaslama, avulsiyon, mix) tespit edilip uygun anestezi desteği altında yapılan ters manevra ile kapalı redüksiyon yapılır. Hastanın ön kolu el ile dirsekten zıt yönlerde traksiyona alınır ve bu manuel işlem sırasında redüksiyonun kalitesinin tespiti için nötral pozisyonda iki yönlü el bileği grafisi; "traksiyon grafisi" çektilir. Bu grafilere göre hasta uygun alçı tespitine alınır.

"Traksiyon grafisi" tanının konmasında ve tedavinin planlanmasında önemli rolü vardır: Bunlar şu başlıklar altında toplanabilir;

1. Geliş filminde kırık fragmanlarının üst üste binmesi sonucu meydana gelen görüntü kayıpları traksiyon filmiyle önlenir. Böylece kırık parçaları hakkında daha ayrıntılı bilgi edinebilir.

2. Deplasman nedeniyle ölçülemeyen; radial inklinasyon volar inklinasyon, radial kısalık, eklemdede basamaklaşma ve gapler, volar veya dorsal kortexte aşırı parçalanmanın olması (comminution), porozite traksiyon filminde ölçülür ve kaydedilir. Eğer karşı el bileğinde travma yoksa sağlam tarafın iki yönlü el bileği çektilererek karşılaştırılır.

3. Traksiyon altında çekilen el bileği PA grafisi mevcut ligaman yaralanmalarını ve avulsiyon kırıklarını göstermede yararlıdır. El bileği karpal

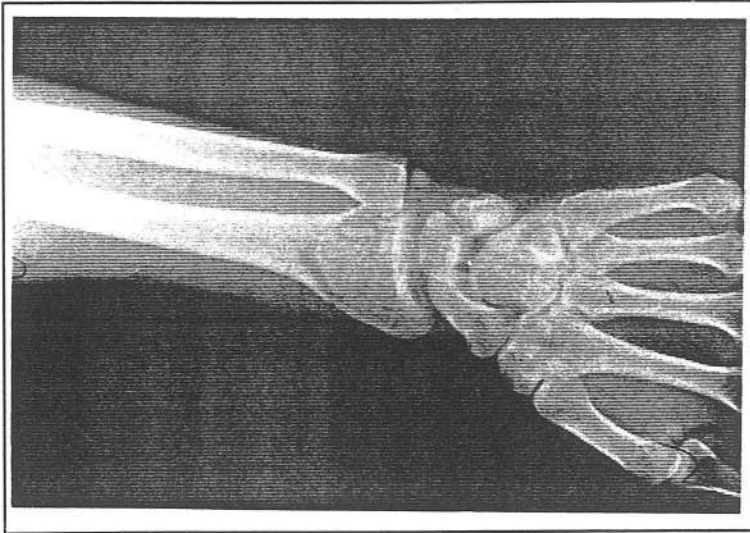
kemikleri arasında üç adet yay şekilli, düzgün hat vardır. Bunlarkaçadaki Shanton-Menard hattına benzetilebilir. Bu hatlar;

- A. Skafolunotrikuetral kemik sırasının proksimal yüzü,
- B. Skafoluotrikuetral kemik sırasının distal yüzü,
- C. Kapitohamatın proksimal eklem yüzü.

Eğer el bileğinde ligamentöz yaralanma varsa bu hatlarda deplasmanlar oluşur, radiokarpal ve interkarpal mesafeler artmış görülür. Distal radius kırıkları ile birlikte görülen en sık ligaman yaralanması; skafolunat disosiyasyondur. Bu durumda skafoid ile lunatum arasında 3 mm'den fazla mesafe görülür. Skafolunat disasiyasyon varsa eksternal fiksator ile aşırı distraksiyon yapılmamalıdır (26,31).

4. Traksiyon grafisi ile ligamento taksisin kırık redüksiyonuna etkisi araştırılır. Manuel yolla yapılan traksiyon ile redükte olan kırıklara eksternal fiksator ile distraksiyon uygulanarak redüksiyon sağlanabilir.

5. Traksiyon grafisinde ölçülen parametreler ile kırığın "stabilite"si ve "redüktebilite"si hakkında objektif kararlar verilebilir. Redüctable ve stable olan kırıklar konservatif, irredüctable ve instable kırıklar cerrahi yolla tedavi edilebilirler.



Traksiyon grafisi

BİLGİSAYARLI TOMOGRAFI

Kapalı rüduksiyon ve dirsek altı seviyesinde yapılan alçı tespitinden sonra bilgisayarlı tomografi çektilirdi. Bilgisayarlı tomografide transaksiyel ve gerektiğinde koronal kesitler alındı. Sagital rekonstrüksiyonlar yapılarak eklem yüzünün restorasyonunun kapalı redüksiyonla ne ölçüde sağlandığı tam olarak saptanır. Volar medial fragman, volar ve dorsal korteksin çok parçalı kırıkları volar ve dorsal dudak kırıkları net olarak görüntülenebilir (74).

Distal radius kompleks kırıklarının sınıflandırma sistemlerinin karşılaştırılmasında bilgisayarlı tomografi kadar etkin bir yöntem yoktur.

Tomografide alınan sagital kesitler sayesinde greft kullanılıp kullanılmayacağı konusunda kesin karar verilebilir (32).

CT ile dorsal ya da volar yaklaşımlardan hangisinin seçileceğine karar verilir.

AMELİYATA HAZIRLIK VE ANESTEZİ

Hasta süpin pozisyonunda yatar. Kırık hattına greft gereken hastalarda genel anestezi uygulanır. Tomografiye göre grefte gerek duyulmayan hastalarda RİVA ya da axiller blok ile anestezisi sağlanır. Anestezi desteği ile çözülen kas spazmından sonra distal radius kırığı tekrar kapalı redükte edilmeye çalışılıp skopi kontrolü yapılır. Hala redükte olmayan kırıklarda seçilen cerrahi işleme geçilir (74).

EKSTERNAL FİKSATÖRÜN CERRAHİ TEKNİĞİ

Ameliyatlar genel ya da lokal anestezi altında ve turnike kontrolünde yapıldı. Bilgisayarlı tomografi sonucunda greft alınmasına karar verilen olgularda, hastalara genel anestezi uygulandı ve iliak kemikler greft alımı için

hazırlandı. Greft alınmayacak hastalarda aksiller anestezi ya da Bier blok uygulandı.

Hasta uyutulduktan ve kas gevşetici ilaçlar verildikten sonra iki asistan tarafından hastanın dirseği 90° fleksiyonda iken, el ve kol distalinden karşılıklı yönlerde çekilerek kapalı redüksiyon manevrası (Kırık hakkında dorso fleksiyon, traksiyon ve redüksiyon aşamaları ile) uygulandı. Ön kol 5-8 dakika süre ile longitudinal traksiyonda tutuldu.

Hasta traksiyon altındayken iki yönlü el bileği grafisi çektilirdi. Bu grafilerde; kırığın redükte olup olmadığı ve longitudinal traksiyonun radiusta oluşan kısalığı giderip gideremediği araştırıldı. Eğer kırık redükte ve radius uzunluğu restore edilebilmiş ise; eksternal fiksator uygulanmasına geçildi.

Shanz Çivilerinin Seçimi ve Uygulanması;

Metakarplar için 2 mm, radius için 3 mm 'lik schanz çivileri kullanıldı. Bunların self tapping özellikle olanları seçildi. İlk çivi kırık hattının proksimaline ve fiksatorün izin verdiği ölçüde ön kolun 1/3 distal ve orta kısım kesişim noktasına yerleştirildi. İlk çivinin uygulanması çok önemlidir. Çünkü fiksatorün oynar başlıklarının seviyesini belliyecektir. Bu özellikler dikkate alınarak uygun yer tespit edildi. 3mm'lik cilt insizyonu yapıldı ve künt diseksiyonla kemiğe ulaşıldı. Böylece radial sinirin duyusal dalı ve lateral antebrakial kutanöz sinir korunmuş oldu. Özel koruyucusu içerisinde (sleeve) radius uzun aksına dik ve dorsolateral 45°'lik açı ile elektrikli motor yardımıyla uygun kalınlıktaki dril ve bikortikal perforasyondan sonra schanz çivisi el perforatörü ile uygun açıda yerleştirildi. Çivilerin ikinci korteksi fazla geçerek el içi kompartmanlara zarar vermemesine dikkat edildi.

İkinci schanz çivisi, üçüncü metakarpın bazisine uygulandı. Extensör tendonlara az zarar vermek amacıyla parmaklarda tam fleksiyon yaptırıldı. 3 mm'lik cilt kesisini takiben künt diseksiyonla kemiğe ulaşıldı. İlk çiviye paralel olacak şekilde aynı açılarda, bikortikal olacak şekilde uygulandı. Diğer çiviler

bunlara paralel olacak şekilde 2 cm aralıklarla yerleştirildi. Böylece kırık hattının distalinde ve proksimalinde ikişer çivi yardımıyla dört korteks tespiti yapılmış oldu. Bütün çiviler elle çekilerek pull-out dirençleri test edildi.

Eksternal fiksatorün uygulanması ve manüplasyon:

Eksternal fiksator shanz çivilerine uygulandı. Bu işlem sırasında oynar başlıklardan birinin kırık hattına diğerinin ise anatomik enfiye çukuruna (snuff-box) gelmesine özen gösterildi. Enfiye çukuru el bileğinin rotasyon merkezi olarak kabul edilen kapitat distalinin izdüşümünü oluşturmaktadır.

Fiksator shanz çivilerine tespit edildikten sonra özel distraksiyon sistemi sayesinde kırık hattına çok yavaş ve aşırı olmayan longitudinal traksiyon uygulandı. Oynar başlıklar gevşetildi. El dorsalinden volarine doğru manüplasyon yaptırılarak (F kuvveti) kırığın redüksiyonuna ve volar tiltin oluşmasına çalışıldı ve distal oynar başlık kilitlendi. Daha sonra ele ulnar deviasyon verilerek radius stiloidinin boyu restore edilmeye çalışıldı. Ele hafif derecede fleksiyon yaptırılarak distal oynar başlıkta kilitlendi. Böylece sağlam kalan dorsal yüz periostu yardımıyla kırık redükte edilip, ele verilen pozisyonlarla da (ulnar deviasyon, fleksiyon) multiplanar ligamentotaksis uygulanmış oldu.

Fiksator uygulandıktan sonra parmak hareketleri kontrol edildi. Çünkü aşırı traksiyonun parmak hareketlerinin önlenmesine ve pençe el deformitesinin gelişmesine yol açabilir. Daha sonra distal radioulnar eklem stabilitesi kontrol edildi. Ön kolun pronasyon ve supinasyon hareket sınırları kontrol edildi ve herhangi bir kısıtlamanın olmamasına çalışıldı. Distal oynar başlık gevşetilerek elin fleksiyon-extansiyon yapıp yapamadığı kontrol edildi.

En son kontrolde hasta uyanmadan iki yönül el bileği grafisi çektirildi. Bu grafide redüksiyonu ve schanz çivilerinin derinliği kontrol edildi. İnterkarpal mesafenin artmış olması aşırı traksiyonun bulgusu olarak değerlendirildi ve traksiyon gevşetildi. İnter-karpal eklem mesafesi radiokarpal eklem mesafesini

en fazla 1mm aşabilir. Bu miktarın üzerindeki farklar aşırı distraksiyon bulgusu olarak kabul edilmelidir.

Eğer fiksator yan grafide kemiğin görülmesini engelliyorsa shanz çivileri çıkarılmadan uygun konnektörle ve manüplasyondan sonra radyolüsent özellikteki karbon-fiber rod kullanılarak geçici tespit sağlanır ve grafi kontrolü tekrarlanır. Redüksiyon yeterli görülürse kalıcı fiksator uygulanır.

Eksternal fiksator uygulamasından sonra gerektiğinde perkütan çivileme, açık redüksiyon, greftleme gibi ek prosedürlere geçilir (14,79).

CERRAHİ YAKLAŞIM TÜRLERİ

Cerrahi yaklaşımın türü yaralanmanın tipine bağlıdır. Kırığa neden olan güç dorsale doğru ise dorsal yaklaşım kullanılır. Kırığı oluşturan güç volar yönde ise volar yaklaşım (aproach) kullanıldı(74). Aksiyel yüklenme ile oluşan kırıklarda dorsal yaklaşım kullanıldı. Kompleks kırıklarda hem dorsal hem de volar insizyonlar kullanıldı (3 Hasta).

Dorsal Yaklaşım:

Dorsal yönde olan kırıklı çıkıklarda kullanıldı. Üçüncü kompartman üzerinden longitudinal insizyonla girilerek m. ekstensör pollicis longus radiale deviyeye edildi. Keskin diseksiyonla kemiğe ulaşıldı. 4. kompartman subperiostal olarak eleve edilip tendon kılıfları açılmadan ulnar yönde deviyeye edildi. Bu cerrahi teknik ekstensör yüzdeki tendon yapışıklıklarının yüzdesini azaltır. Dorsal kapsül transvers olarak açılır. Distal radioulnar eklem kapsülünün açılmamasına dikkat edilmelidir (74).

Dorsal yönde olan kırıklarda; önce sınırlı yaklaşım ile kapsülü açılmadan önce osteotom yardımı ile kırık fragmanları manüple edilip redüksiyon sağlanmaya çalışıldı(24,70). Bu sınırlı yaklaşım başarılı olmazsa formal açık redüksiyona (daha büyük insizyon, dorsal kapsülotomi) geçildi.

Volar yaklaşım:

Palmar tarafta olan el bileği kırıklı çıkıklarında iki farklı insizyon tipi kullanılabilir. Eğer karpal tunnel sendromu varsa ya da kırık hattı lunat fossayı içeriyorsa geniş karpal tunnel insizyonu kullanıldı. Kırık hattı skafoid fossayı içeriyor ve karpal tunnel sendromu düşünülüyorsa volar Henry insizyonu tercih edilmiştir(1). Bu seride dört hastaya dorsal yaklaşım, üç hastaya volar yaklaşım ve üç hastaya da hem volar hem dorsal yaklaşım kombinasyonu uygulanmıştır.

ESTERNAL FİKSATÖR UYGULAMALARINDA İZLEM VE REHABİLİTASYON PROGRAMI

İyi bir klinik sonuç için rehabilitasyona immobilizasyonla aynı anda başlanmalı ve tedavinin sonuna kadar devam ettirilmelidir.

Post operatif erken dönemde ödem önemli bir sorundur. Çünkü devamlı var olan ödem; kan dolaşımını önler ve skarla iyileşmeye neden olur. Hafif ve orta şiddetteki ödemlerde tedavi elevasyondur. Aşırı vakalarda kompresif bandajlar kullanılabilir. Bu sırada "omuz-el sendromu" önlemek için aktif dirsek ve omuz hareketleri yaptırılır (16).

ROM egzersizleri; yumuşak doku yapışıklıklarını önler, ödemi azaltır, kan dolaşımını artırarak iyileşmeyi hızlandırır.

Ağrının önlenmesi; refleks sempatik distrofinin gelişimini önlemede en önemli faktörlerden biridir. Hasta analjeziklerle desteklenir.

Eksternal fiksator kullanılan vakalarda hasta izlemi potansiyel komplikasyonlardan dolayı önemlidir. Hastalarda postoperatif birinci günde aktif ve pasif parmak hareketlerine başlandı. Hastalar mümkün olan en kısa süre içerisinde günlük aktivitelerine döndüler. Hastalara omuz ve dirsek hareketleri düzenli olarak yaptırıldı. DRUE tespiti yapılmayan hastalarda pronasyon-süpinasyon hareketleri başlandı. Hastalara aktif bir hareket programı verildi. Çivi dibi pansumanları hergün değiştirildi.

Eksternal fiksatorün dinamik hale getirilmesine; kırığın stabilitesi, kaynama derecesi, güvenli fiksasyonun derecesi, greft uygulaması gibi parametreler gözönüne alınarak karar verildi. Ortalama dinamizasyon zamanı 3. haftadır. Çok parçalı kırıklarda bu süre uzatılabilir, stabil kırıklarda ise kısaltılabilir. Hareketler başlangıçta ağırlı ve hasta için endişe verici olduğundan ilk etapta doktor gözetiminde yaptırılmıştır.

İlk başlanan hareket fleksiyondur. Hastadan 30° fleksiyon derecesine ulaşması istenir. Extansiyona başlangıçta izin verilmez. Ortalama extansiyona başlama zamanı 4. haftadır.

Dinamizasyon işlemi çok dikkatli yapılmalıdır. Diğer intra-artiküler kırıklarda olduğu gibi stabil fiksasyondan sonra erken hareket esastır. Ancak distal radius kırıklarında fragmanların çok küçük olması dolayısıyla rigid fiksasyon her zaman mümkün olmamaktadır. Bu nedenle dinamizasyonun uygun zamanda başlanmaması redüksiyon kaybına neden olabilir. Bunun erken tespiti için fiksator el bileğinde kaldığı müddetçe her hafta grafi kontrolü yapılmalıdır.

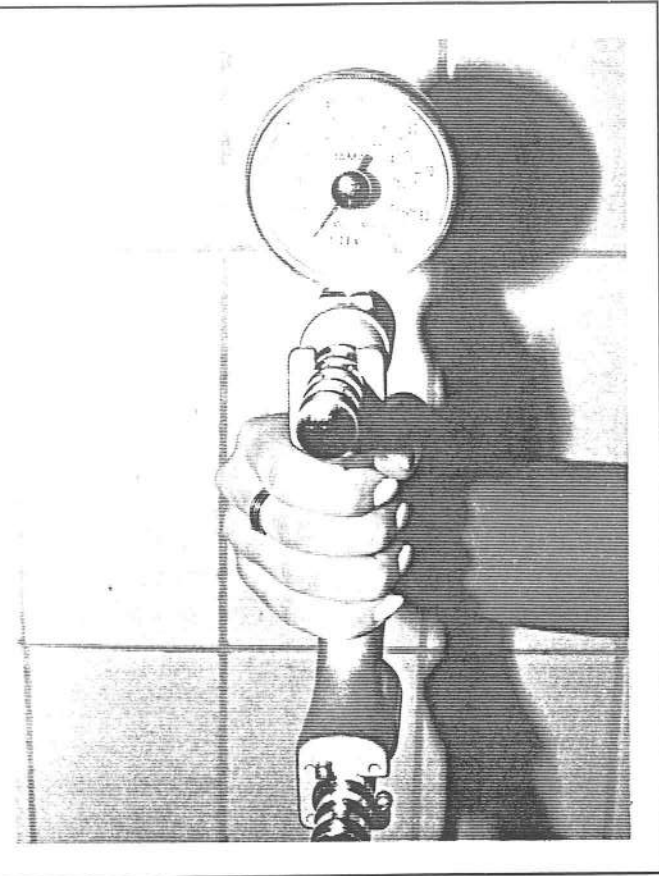
Fiksator çıkarıldıktan sonra hasta aktif el bileği extansiyonunu yapana kadar ortalama iki hafta süre ile el bileği hareketlerini önleyen, volar yüzde metal desteği olan el bileği splinti kullanılır. Splint sadece hareket egzersizleri ve hijyenik bakım sırasında çıkartılır. Splint çıkarımında iki hafta sonra kas güçlendirme egzersizlerine başlanır.

El bileğinde splint kullanmanın nedeni; uzun süren immobilizasyondan sonra kemikte porozite ve kortekste incelme oluşmasıdır Bu hastalarda el bileğine güvensizlik ve düşme sonrası oluşan refraktürler sık olmaktadır. Bu nedenle iki hafta süre ile splint uyguluyoruz.


Hastaların hareket seviyeleri yeterli değilse aktif bir fizik tedavi programına alınır. Çünkü 6-8 hafta immobilize edilen hastaların periartiküler yumuşak dokuları elastisitesini kaybetmiştir. Sıcak uygulama elastisiteyi artırır ve ağrı eşiğini yükseltir. Böylece yaptırılan egzersizler sırasında kollagen dokuya zarar verilmeden uzama sağlanmaya çalışılır.

HASTALARIN FONKİSYONEL GÜÇLERİNİN DEĞERLENDİRİLMESİ

Hastaların el ve bileğinin gücü; total grip strength (el yakalama gücü) ve pinch-strength olarak ayrı ayrı değerlendirilmiştir (Resim-1,2).



Resim-1



Resim-2

SONUÇLAR

A- HASTA VE KIRIKLARIN DÖKÜMENTASYONU

B- ÇEŞİTLİ SINIFLAMA SİSTEMLERİNE GÖRE KIRIK DAĞILIMI

C- UYGULANAN CERRAHİ GİRİŞİMLER VE TESPİT TİPLERİ

D- GREEN VE O'BRAIN MODİFİYE KLİNİK SKORLAMASI

E- SARMİENTO'NUN ANATOMİK SINIFLAMASI

F- KOMPLİKASYONLAR

a- Erken dönem

b. Geç dönem

Hasta popülasyonumuzu oluşturan yirmi hastanın en son kontrolleri Mayıs-1997 tarihinde yapılmıştır. Bu muayenede; el bileklerinin ROM'u, motor gücü, nörolojik defisiti ve iki yönlü el bileği grafisi ile de kemiklerin anatomik parametreleri ölçüldü. Hastalara ait bütün veriler Tablo 1 de görülmektedir. Her hastaya standart tedavi protokolü uygulanmadığından verilerin istatistik yorumu mümkün değildir. Literatürde distal radius kırıklarının sonuçları; klinik ve anatomik olarak ayrı ayrı sınıflandırıldığı için literatürle sonuçlarımızı karşılaştırabilmek amacıyla bizde aynı parametreleri kullandık.

Hastaların ayrıntılı dökümü tablo 1'de verilmiştir. Ameliyattan önceki hastaların ortalama radial tilti 13° iken ameliyattan sonra ise ortalama 21° bulunmuştur. Hastaların ameliyat öncesi ortalama radial stiloid kısalığı 3.8mm iken bu değer ameliyattan sonra ortalama 0.7mm'ye düşmüştür. Eklem seviyelerine göre ise ameliyatla ortalama 3.1mm radial uzunlukta artma sağlanmıştır.

Ameliyat sonrası yapılan en son klinik takipte; ortalama plantar fleksiyon= 61.5° , ortalama ekstansiyon= 50.6° ortalama radial deviasyon= 8.9° , ortalama ulnar deviasyon= 9.1° saptandı.

Frykmanın tarif ettiği "omuz-el sendromu" iki hastamızda geçici bir süre izlendi. Ve kendiliğinden düzeldi.

Radiokarpal ve interkarpal ligaman rüptürleri traksiyon grafiplerinde araştırıldı. %50 hastada ligaman rüptürü izlendi. En sık görülen tip ise skafolunat disosiyasyondur.

Fiksator çıkarıldıktan iki hafta sonra istenilen kooperasyonu sağlayamayan hastalara hastanede aktif fizik tedavi uygulandı. Bu hasta grubunda klinik sonuçlar daha başarılı izlendi.

Hastalarımızın %30'unda erken dönemde radiokarpal eklemdede daralma izlendi. Bu hasta grubunda klinik sonuçlar kötü bulundu.

Rutin olarak cerrahi girişim yapılacak hastalara elbileği tomografisi çektirildi. Tomografi kesitlerinin %50'si konvansiyonel grafilerle uyumlu iken %50'si ya konvansiyonel grafilerle uyumsuzdu ya da tedaviyi etkileyecek detaylı bilgiler veriyordu.

Hastalarımızın biri hariç hiçbirinde görünümsel deformite yoktu. İki hastamızda fleksör tendinit izlendi. 3 hastada parmak hareketleri kısıtlıydı. Bu grup hastaya fizik tedavi uygulanmamış ve düzenli kontrollere gelmemişlerdi. Bir hastamızda eksternal fiksator uygulanmadığı halde parmak hareketlerinde kısıtlanma mevcuttu.

Üç hastamızda redüksiyon kaybı izlendi. İkisinde volar tilt kaybı olurken birinde kırık hattında minimal deplasman sağlandı. Redüksiyon kaybı olan hastalarda; greft kullanılmamıştı ve harekete erken dönemde başlamıştı.

Eksternal fiksator kullanılsın, kullanılsın kolun altı haftalık tespitinde porozite gelişir (%50 hastada). Bu porozitenin şiddeti önemlidir ve refleks sempatik distrofi ile (1 hasta) karıştırılmamalıdır.

Ortalama takip süremiz 12 aydır. Bu süre osteoartrit gelişimi için yetersiz olduğundan hastalar bu açıdan değerlendirilmemiştir.

Hastalarımızın meslek grupları çok değişkendi (Şoför, inşaat işçisi, demir işçisi, öğrenci, polis, öğretmen). Hiçbir hastamız tedavi sonrasında fonksiyon kaybı nedeniyle gelişen iş gücü kaybından şikayetçi olmadı.

Uzun dönem takipte klinik başarıyı etkileyen en önemli faktör distal radioulnar eklem stabilitesidir. 9 hastamızda (%45) dinamik ya da statik tipte DRUE instabilitesi saptandı.

Yaralanma anı ile cerrahi tedavi arasında geçen süre ortalama 9.1 gündür (1-36 gün). Bu süre arttıkça klinik sonuçlar kötüleşmektedir.

Hastalarımıza çekirilen karşı elbileği grafisinde 9 hastada nötral ulna, 5 hastada ulna majus, 4 hastada ulna minus varyasyonları saptanmıştır. Diğer hastalarda kırık bilateral olduğu için ulnar varyans değerlendirilememiştir. Ulnar stiloid kırığı olan hastaların 7'sinde kaynama izlenmemiştir. Ulnar varyanslar ile ulnar stiloid kırığı kaynamaması ile klinik sonuçlar arasında ilişki yoktur.

Klinik ve radyolojik verilerin standardizasyonu için literatürde pekçok yöntem vardır. Biz klinik ve fonksiyonel derecelendirme için; "Green ve O'brain'ın modifiye klinik derecelendirme sistemi"ni (Tablo - 4) ve anatomik derecelendirme için; "Sarmiento'nun anatomik derecelendirme skalası'nı kullandık (Tablo - 5). Bu puanlama sistemleri literatürde sık kullanılmaktadır (5-8).

A- KIRIK VE HASTALARIN DÖKÜMANTASYONLARI-1

Hasta adı ve numarası	Yaş ve Cins	Sinomin	Radial Tilt		Radial stiloid kısalığı	Eklemesel radial kısalık		Volar Tilt	
			Pre-op	Post-op		Pre-op	Post-op	Pre-op	Post-op
1-N.K.	23E	(-)	22°	23°	0	0	0	-10°	5°
2-N.K.	23E	(-)	21°	22°	0	0	0	-14°	10°
3-B.S.	25E	(-)	21°	22°	1	0	0	-2°	6°
4-İ.E.	40E	(-)	18°	18°	2	0	0	2°	2°
5-E.B.	40E	(-)	5°	10°	10	2	0	5°	5°
6-H.Ş.	45E	(-)	35°	23°	0	3	0	-5°	5°
7-F.Y.	50K	(-)	24°	23°	0	2	1	-4°	2°
8-M.A.Ö.	18E	Chaufer	22°	22°	0	0	0	8°	8°
9-M.A.	40E	Chaufer	5°	15°	6	4	1	-5°	0°
10-G.A.	50K	(-)	10°	10°	4	4	2	-5°	5°
11-D.A.	20E	(-)	15°	20°	2	0	0	-3°	5°
12-R.C.	43E	(-)	16°	22°	6	4	0	-2°	8°
13-R.B.	73K	(-)	4°	6°	10	6	2	-6°	-2°
14-Ö.Y.	20E	(-)	16°	22°	4	4	2	-6°	-2°
15-İ.T.	35E	(-)	16°	20°	2	2	0	-7°	0°
16-H.C.	43E	(-)	18°	20°	2	1	0	-5°	5°
17-H.T.	43E	(-)	13°	18°	3	3	1	-4°	-2°
18-H.K.	41E	(-)	10°	22°	6	5	1	2°	14°
19-N.Ü.	50E	(-)	14°	20°	4	2	1	-3°	0°
20-Na.Ü	45K	(-)	16°	22°	2	4	1	-5°	10°
21-B.K.	40E	(-)	18°	22°	0	0	0	-5°	10°

Tablo-1

A- KIRIK VE HASTALARIN DÖKÜMANTASYONLARI-2

Hasta adı ve numarası	GAP		STEP-OFF		BERABER OLAN YARALANMALAR						
					Ligaman		Karpal	Ulnar	DRUE		
	Pre (mm)	Post (mm)	Pre (mm)	Post (mm)	(SL vb)	Sinir	Kemik	Stiloid	İnsita- bilite	Kırık	Diğer
1-N.K.	(-)	(-)	(+)	(-)	(-)	(-)	(-)	(+)	(-)	(+)	(-)
2-N.K.	(+)	(-)	(+)	(-)	(-)	(-)	(-)	(+)	(-)	(+)	(-)
3-B.S.	(+)	(-)	(+)	(-)	(-)	(-)	(-)	(+)	(-)	(+)	(-)
4-I.E.	(+)	(+)	(-)	(-)	(+)	(-)	Lunatum çıkığı	(-)	(-)	(+)	(-)
5-E.B.	(+)	(+)	(+)	(+)	(+)	(-)	(-)	(+)	(+)	(+)	Akromiokla- vikular çıkık
6-H.Ş.	(+)	(-)	(+)	(-)	(-)	(-)	(-)	(-)	(-)	(+)	(-)
7-F.Y.	(-)	(-)	(-)	(-)	(+)	(-)	(-)	(-)	(-)	(-)	(-)
8-M.A.Ö.	(+)	(-)	(-)	(-)	(-)	(-)	(-)	(-)	(-)	(-)	(-)
9-M.A.	(+)	(+)	(+)	(+)	(-)	(-)	(-)	(+)	(+)	(+)	Humerus kırığı
10-G.A.	(+)	(-)	(+)	(-)	(+)	(-)	(-)	(+)	(-)	(+)	(-)
11-D.A.	(-)	(-)	(-)	(-)	(+)	(-)	(-)	(+)	(-)	(+)	(-)
12-R.C.	(+)	(-)	(+)	(-)	(-)	(-)	(-)	(+)	(-)	(+)	(-)
13-R.B.	(+)	(+)	(+)	(+)	(+)	(-)	(-)	(+)	(+)	(+)	Açık
14-Ö.Y.	(+)	(-)	(+)	(-)	(+)	(-)	(-)	(-)	(+)	(+)	Açık
15-İ.T.	(-)	(-)	(-)	(-)	(-)	(-)	Skatoid kırığı	(+)	(+)	(+)	Kafa travması
16-H.C.	(-)	(-)	(-)	(-)	(-)	(-)	(-)	(+)	(+)	(+)	(-)
17-H.T.	(+)	(-)	(+)	(-)	(+)	(+)	(-)	(+)	(+)	(+)	(-)
18-H.K.	(+)	(-)	(+)	(-)	(+)	(-)	(-)	(-)	(+)	(+)	İliak kanat kırığı
19-N.Ü.	(+)	(-)	(-)	(-)	(-)	(-)	(-)	(+)	(+)	(+)	(-)
20-Na.Ü	(-)	(-)	(-)	(-)	(-)	(-)	(-)	(+)	(+)	(-)	Ulna kırığı
21-B.K.	(+)	(-)	(-)	(-)	(+)	(-)	(-)	(-)	(-)	(-)	(-)

Tablo-1 (Devam)

A - KIRIK VE HASTALARIN DÖKÜMANTASYONLARI - 3

Ameliyat için geçen zaman (gün)	Redüktebilite	Hareketler						FTR	Klinik Sonuç	Anatomik Sonuç
		F	E	P	S	RD	UD			
1-2	(-)	74	62	80	82	15	15	(-)	Mükemmel	Mükemmel
2-2	(-)	84	76	88	89	15	15	(-)	Mükemmel	Mükemmel
3-16	(+)	75	65	85	85	10	11	(-)	Mükemmel	Mükemmel
4-36	(-)	43	26	32	36	5	6	(+)	Kötü	İyi
5-10	(-)	23	24	26	24	5	4	(-)	Kötü	Orta
6-7	(+)	82	70	88	86	14	15	(+)	İyi	Mükemmel
7-15	(+)	76	68	88	78	14	13	(-)	İyi	Mükemmel
8-3	(+)	78	76	84	87	14	10	(-)	Mükemmel	Mükemmel
9-7	(-)	38	32	41	30	6	7	(-)	Orta	Orta
10-16	(-)	45	30	62	54	8	5	(+)	Orta	Orta
11-2	(-)	82	73	86	90	15	15	(+)	Mükemmel	Mükemmel
12-3	(-)	76	11	78	76	12	11	(+)	İyi	Mükemmel
13-3	(-)	20	10	20	30	5	4	(-)	Kötü	İyi
14-15	(-)	32	33	78	20	5	5	(-)	Orta	İyi
15-21	(+)	34	0	88	76	5	5	(-)	Orta	Mükemmel
16-1	(-)	78	72	80	90	15	15	(+)	İyi	Mükemmel
17-11	(-)	80	68	72	84	13	12	(+)	İyi	İyi
18-16	(+)	46	37	50	43	12	13	(+)	İyi	Orta
19-3	(+)	79	65	82	78	10	12	(+)	İyi	Mükemmel
20-3	(-)	70	50	60	50	12	15	(-)	Orta	Mükemmel
21-2	(-)	78	75	82	76	15	15	(+)	Mükemmel	Mükemmel

Tablo-1 (Devamı)

B- ÇEŞİTLİ SINIFLAMA SİSTEMLERİNE GÖRE KIRIK DAĞILIMI

HASTA NO	FERNANDEZ	FRKYMAN	MELONE	SİNOMİN
1	2	8	2A	(-)
2	3	8	2A	(-)
3	3	7	2A	(-)
4	2	7	?	(-)
5	5	8	5	(-)
6	4	7	2A	(-)
7	2	7	2A	(-)
8	2	7	?	Chauffeur's
9	2	8	?	Chauffeur's
10	5	8	5	(-)
11	1	6	?	(-)
12	3	8	2B	(-)
13	5	8	5	(-)
14	3	7	2B	(-)
15	1	6	?	(-)
16	3	8	2A	(-)
17	3	8	3	(-)
18	5	7	5	(-)
19	3	8	2B	(-)
20	5	?	5	(-)
21	3	7	?	(-)

Tablo-2

C- CERRAHİ YAKLAŞIMLAR VE TESPİT TİPLERİ

	İNSİZYON TİPİ	TESPİT YÖNTEMİ
1-	Dorsal (Limited)	EF+PC
2-	(-)	EF+PC
3-	(-)	PC+SA
4-	Volar+Dorsal (formal)	EF+PC
5-	(-)	EF+PC
6-	Volar+Dorsal (formal)	EF+PC
7-	(-)	EF+PC
8-	(-)	PC+SA
9-	D(limited)	EF+PC
10-	(-)	EF+PC
11-	(-)	EF+PC
12-	(-)	EF+PC
13-	(-)	EF
14-	Volar	Volar plak
15-	(-)	EF+PC+Herbert vidası
16-	Dorsal (Limited)	EF+PC+Graft
17-	Volar+Dorsal (Formal)	EF+Volar plak
18-	Volar	EF+Volar plak
19-	(-)	EF+PC
20-	Volar	Volar plak
21-	Dorsal (formal)	PC+SA+Graft

EF=Eksternal fiksator
PC: Perkütan çivileme
SA: Sirküler alçı

Tablo -3

D- GREEN VE O'BRSEN'İN MODİFİYE KLİNİK DEĞERLENDİRME SİSTEMİ

KATEGORİ	SKOR	BULGULAR
1- AĞRI (25 Puan)	25	Yok
	20	Arasıra
	15	Orta (Tolere edilebilir)
	0	Şiddetli
2- FONKSİYONEL DURUM (25 Puan)	25	Düzenli iş hayatına dönüş
	20	İş yaşamında minimum değişme
	15	İş değişikliği
	0	Ağrı nedeniyle çalışmama
3- ROM (25 Puan)	25	%100
	15	%75-99
	10	%50-74
	5	(25-49
	0	%0-24
		(Normale göre yüzde oranı)
4. YAKALAMA GÜCÜ		
(25 Puan)	25	%100
	15	%75-99
	10	%50-74
	5	%25-49
	0	%0-24
		(Normale göre yüzde oranı)
SONUÇ:		
Mükemmel	=	90-100
İyi	=	80-89
Orta	=	65-79
Kötü	=	<65

Tablo - 4

E- ANATOMİK SONUÇ DEĞERLENDİRME SKALASI

(Sarmiento'ya göre (1980))

MÜKEMMEL;

- Deformite yok,
- Dorsal angülasyon ≤ 0 derece,
- Kısalık 3mm'den az,
- Radial deviasyon kaybı 4 derece.

İYİ;

- Hafif deformite var,
- Dorsal angülasyon 1-10 derece,
- Kısalık 3-6mm,
- Radial deviasyon kaybı 5-9 derece.

ORTA;

- Orta derecede deformite var,
- Dorsal angülasyon 11-14 derece,
- Kısalık 7-11 derece,
- Radial deviasyon kaybı 10-14 derece.

KÖTÜ;

- Dorsal angülasyon >15 derece,
- Kısalık ≥ 15 mm,
- Radial deviasyon kaybı >15 derece.

Tablo-5

Kırıklar; klasifikasyon sistemlerinin karşılaştırılabilmesi amacıyla üç farklı yöntemle sınıflandırıldı (Tablo-2). Literatürde de en sık kullanılan Fernandez, Melone ve Frykman sınıflama sistemleri seçildi. Etkin sınıflama yapabilmek amacıyla; on hastaya uniplinar ve on hastaya biplanar bilgisayarlı

izlendi. Bunlardan ikisinde artrotomi yapılmamıştı. Skopi görüntüsüne göre redüksiyon tam iken post-operatif grafilerde 2mm'lik gap tespit edildi. Deplasmanın derecesi sınırdaki olduğu için ek müdahalede bulunulmadı. İki hastamızda ise tip 5 kırık mevcuttu. Artrotomi ve greftleme sonrasında bile eklemin yüzünde 2mm'lik step-of kaldı. Seri operasyonlarla daha fazla yarar sağlanılamayacağı düşünülerek ikinci girişim yapılmadı. Bu hastalar aktif fizik tedavi gördüler. Ve bir yıllık takiplerine el bileği ile ilgili subjektif şikayetleri yoktur.

İki hastamızda ise rezidüel distal radioulnar eklemin instabilitesi devam etmektedir. Bu hastalardan birinde ağrı ve güç kaybı şikayeti mevcuttur. Önerilen ek girişimi halen kabul etmedi.

İki hastamızda dorsal insizyon yerinde yüzeysel enfeksiyon gelişti ve antibiyotik tedavisine yanıt verdi. Derin enfeksiyon izlenmedi. 5 hastada yüzeysel, bir hastada derin çivi dibi enfeksiyonları görüldü. Yüzeysel vakalar çivi çıkarımı ve antibiyoterapiye yanıt verdi. Derin enfeksiyonu olan hastada çivi yolunda gelişen ring sekestir çıkartıldı.

Osteoporotik zeminde eksternal fiksator ve perkütan çivileme uyguladığımız bir hastamızda refleks sempatik distrofi gelişti. Aktif fizik tedavi ile hastada umulandan çok daha iyi sonuç elde edildi. Hastalarda %45 oranında immobilizasyona bağlı porozite izlenmiştir. Bu durum refleks sempatik distrofi ile karıştırılmamalıdır.

Bir hastamızda schanz çivisi deliğinden kırılma olmuş ve kırık konservatif olarak tedavi edilmiştir.

Bir hastamızda schanz çivileri ileri derecede gevşemiş ve sistemin revizyonu yapılmıştır.

Bir hastamızda radial sinir yüzeysel dalı duyu alanında hiperestezi altı aydır devam etmektedir.

Hiçbir hastamızda kompartman ve karpal tnel sendromu ile karřılařılmamıřtır.

b. GEÇ DNEM KOMPLİKASYONLARI

Hastalarımızdan iki tanesinde fleksr tenosiovit geliřmiř ama bu durum implant ıkarımına gerek kalmadan medikal tedavi ile dzelmiřtir. Hiçbir hastamızda ekstensr tenosinovit yoktur.

Redksiyon kaybı 3 hastada grlmřtr. Bunlardan birinde eksternal fiksator uygulanmamıř birinde greft uygulanmasına raęmen volar tilt aısında kayıp olmuřtur. Hastalar takip altındadır.

Geç kaynama bir hastamızda mevcuttur. Bir yıllık takibe raęmen kaynama tam deęildir. Ancak hastanın řikayeti yoktur.

En nemli sorun parmak hareket kısıtlılıęıdır. 4 hastamızda izlenmiřtir. Eksternal fiksator kullanılmayan bir vakada da parmak hareket kaybı vardır.

Hastalarımızın hibirinde ge karpal tunel sendromu ve osteoartirit geliřmemiřtir.

TARTIŞMA

A- YAŞ GRUPLARI

B- KIRIK TIPLERİ VE SINIFLANDIRMA SİSTEMLERİNİN
KARŞILAŞTIRILMASI

C- TRAKSİYON GRAFİSİ

D- KIRIK TİPİ SONUÇ İLİŞKİSİ

E- RADYOLOJİK-KLİNİK UYUM

F- HASTA SEÇİMİ

G-CERRAHİ TEDAVİ

1. Cerrahinin amacı ve endikasyonları
2. Cerrahi girişiminin zamanlaması
3. Cerrahi yaklaşım tipinin seçimi
4. Eksternal fiksatorün avantajları ve dezavantajları
5. Eksternal fiksatorün tekniği

H- FİZİK TEDAVİ VE REHABİLİTASYON

I- İYİ BİR KLİNİK SONUÇ İÇİN

GİRİŞ

Distal radius kırıkları ortopedik literatürde tedavisi üzerinde fikir birliği sağlanamamış konulardan birini oluşturmaktadır. Geçmişten günümüze değin pek çok ortopedist bütün distal radius kırıklarını Colles kırığı olarak kabul edip bu prensiplere göre tedavi etmiştir. Oysa distal radius kırıkları; yaralanmanın lokalizasyonuna göre değerlendirilmeli ve tedavi edilmelidir. En yalın yaklaşımla bu kırıklar; intra-artiküler ve ekstra-artiküler patolojiler olarak değerlendirilebilir. Bütün distal radius kırıkları Colles kırığı olarak görülmemeli ve tedavi edilmemelidir. Diğer bütün kemik yapılarında olduğu gibi eklem içi kırıklar ve metafizer bölge kırıkları birbirinden ayrılmalı ve kendilerine özgün prensiplerle tedavi edilmelidir. Distal radius kırıklarındaki modern yaklaşım bu temel üzerine kurulmuştur.

YAŞ GRUPLARI

Distal radius kırıkları yaşlı popülasyonda sık görülür. Düşük enerjili travmalarla oluşan bu kırıkların pek çoğu osteoporoz nedeniyle metafiz zayıfladığı için eklem dışında olan ve dorsal yönde deplasman gösteren Colles kırıklarıdır. Ancak gençlerde metafizeal bölgenin ve çevre ligamentöz yapının sağlam olması nedeniyle kırık oluşabilmesi için daha yüksek enerjili travmalar gerekmektedir. Yaşlı popülasyonda kadınlardaki distal radius kırığı insidansı daha yüksektir. Bunun nedeni menapoz nedeniyle bozulan hormonal dengenin oluşturduğu osteoporozdur. Ancak; genç hastalarda da yaşlı hasta tipi (metafizeal parçalanma gösteren) kırıklar izlenebilmektedir. Bu kırıklarda redüksiyonun sağlanması ve korunması intra-artiküler, major fragmantasyon özelliği gösteren kırıklardan daha zor olmaktadır.

SINIFLAMA SİSTEMLERİNİN KARŞILAŞTIRILMASI

Güncel sınıflama sistemleri intra ve ekstra-artiküler kırıkları içerir. Çok parçalı, intra-artiküler deplase kırıklarda tedavi seçeneğini belirlemede ve prognozun tayininde hala bazı karmaşıklıklar vardır (74).

İdeal sınıflama sistemi olayın patomekaniği üzerinde kurulmalı, kırık şekillerinin tümünü kapsamalı, artiküler fragmantasyon şekillerini açıklayarak cerraha tedavi şekli ve prognoz hakkında fikir vermelidir.

Bu amaçla pekçok sınıflama sistemi önerilmiştir. Biz çalışmamızda Frykman, Melone ve Fernandez sınıflamalarını kullandık.

Frykman sınıflama sistemi; kırığın oluş mekanizması ve deplasman miktarlarını belirtmez. Artiküler yüzey tutulumunun yaygınlığını göstermesine rağmen, yaralanmanın şiddetini gösteremez. Bütün bu detayları belirtmediği için cerraha uygun tedavi seçeneğini göstermez. Bu sistem prognozu belirlemede başarılıdır. Bizim serimizde 7 hastada tip 7, 10 hastada tip 8 kırık mevcuttu. Tip 7 ve 8 kırıklar sınıflamaya göre prognozu en kötü grubu oluşturmasına rağmen; gruplar arasında anlamlı fark gözlenmemiştir (74).

Melone sınıflama sistemi; eklem içi kırık şekilleri ve muhtemel deplasman yönlerinin tanımlanması esasına dayanır. Bu sistem skafoid fossanın kırıklarını, metafizeal dorsal ve parçalı kırıklarını, Barton kırıklarını klasifiye edemez. Oysa kırığın kompleksliği ile deplasman yönü tedavi şekli ve prognoz üzerinde etkili faktörlerdir. Melone sistemi bütün kırıklara uygulanamaz ve etkin tedavi seçeneğini gösteremez. Bizim serimizde; hastaların %30'u bu sistemle sınıflandırılmamıştır.

Melone sistemi ancak internal fiksasyona karar verilince uygulanabilecek sistemlerdir (73).

Günümüzde kullanılan sınıflama sistemlerinin çoğu kırıkları anatomik detaylarıyla sınıflamaya çalışırlar. Kırığı oluşturan güçteki değişiklikler, yaralanma anındaki elin pozisyonundaki sapmalar ve kemiğin anatomik yapısının her bireyde farklı olması hiçbir kırığın mutlak olarak bir diğerine benzememesine yol açmaktadır. Aynı zamanda distal radius kırıklarının klinik sonucu distal radioulnar eklem patolojilerinin tanımlanması ve tedavisinde bağlıdır. Etkin bir sınıflama sistemi DRUE patolojilerini de içermelidir. El bileği

grafilerine dayanılarak yapılan arařtırmalarda ligamentöz hasar genellikle gözden kaçmaktadır. Günümüzde yapılan artroskopik çalışmalar ligamentöz hasarın çok yaygın şekilde olduğunu göstermektedir. Bu nedenlerle; ideal sınıflama sistemi çok karmaşık detayları tanımlayabilmelidir. Bütün bunlar göz önüne alındığında mutlak bir sınıflamanın hiçbir zaman mümkün olamayacağı aşıkardır.

Ancak yaralanmanın oluş mekanizması ve el bileğine binen yükler sınıflandırılırsa distal radius kırıkları ve muhtemel yumuşak doku yaralanmaları, DRUE patolojileri, karpal kırıklar açıklanabilir. Bu amaçla Fernandez sınıflama sistemini kullandık.

Biz bu sınıflama sisteminin diğer sistemlere göre daha faydalı olduğunu düşünüyoruz. Bu sistem beş ana başlıktan oluştuğu için uygulanması ve kullanılması daha kolay olmakta ve ortopedistler arası iletişimi kolaylaştırmaktadır. AO sınıflaması gibi karmaşık, öğrenilmesi ve uygulanması zor bir sistem değildir. Biyomekanik temellere dayandığı için tüm kırıkları kapsar. Bizim bu çalışma sırasında Fernandez sınıflamasına uymayan bir kırık tipi ile karşılaşmadık. Ancak Melone sistemi hastalarımızın %30'unda yetersiz kalmıştır (Tablo-6). El bileği kırıkları en sık kompresyon mekanizması ile olmaktadır. Bu seride de aynı bulguyla (%38 hasta) karşılaşmıştır.

TRAKSİYON GRAFİSİ

Radiokarpal yada interkarpal ligaman yaralanmaları; hem intra-artiküler, hem de ekstra-artiküler kırıklarda izlenebilmektedir. Ligaman yaralanmaları kaza anında oluşmasa da malunionla iyileşmiş distal radius kırıklarında zaman içinde meydana geldiği gözlenmiştir. Kırıkla birlikte görülen yumuşak doku hasarının gözden kaçtığı ya da tedavi edilmediği durumlarda klinik sonuç istenilen seviyede iyi olmamaktadır. Düz grafilerde kolayca gözden kaçabilecek olan bu durum kısmende olsa traksiyon grafisi ile ortaya çıkarılabilir. Bizim serimizde %47.6 hastada ligaman hasarı tespit edilmiştir.

Oranın bu kadar yüksek olmasının nedeni; hastaların bu yönden grafiler ve fizik muayene ile dikkatli bir şekilde incelenmeleridir. Her hastada mutlaka skafolunat mesafe ve TFCC kontrol edilmelidir. Artroskopik el bileği çalışmalarında ligaman hasarının çok yüksek oranda olduğu bildirilmektedir.

Distal radius kırıkları ile elbileği instabiliteleri arasında bir ilişki kurulmaya çalışılmıştır. İnstabilite daha çok yaşlılarda ve radial stiloidi kırık olan vakalarda siktir, deplasmanın derecesi ile instabilitenin miktarı arasında doğru orantı bulunamamıştır. Bizimde literatürdekine uygun gözlemelrimiz oldu. Aşırı deplasman olmasına rağmen skafolunat ve distal radioulnar eklem hasarı görülmeyebilmektedir. Burada ligamanların zorlanmasına neden olan en önemli faktör deplasman miktarı değil olayın oluş mekanizmasıdır. Ancak uygun pozisyondaki yüklenmeler ligaman yırtılmasına neden olabilmektedir. Radial stiloid kırıklarında; kırık hattı skafoid ve lunat fossanın birleşim köşesine ulaşıyorsa skafolunat disosiyasyon riski daha artmaktadır. Çünkü bu tip kırıkların meydana gelebilmesi için skafoid, lunatumdan ayrılarak radiusu makaslama mekanizması ile yaralar (58).

KIRIK TİPİ SONUÇ İLİŞKİSİ

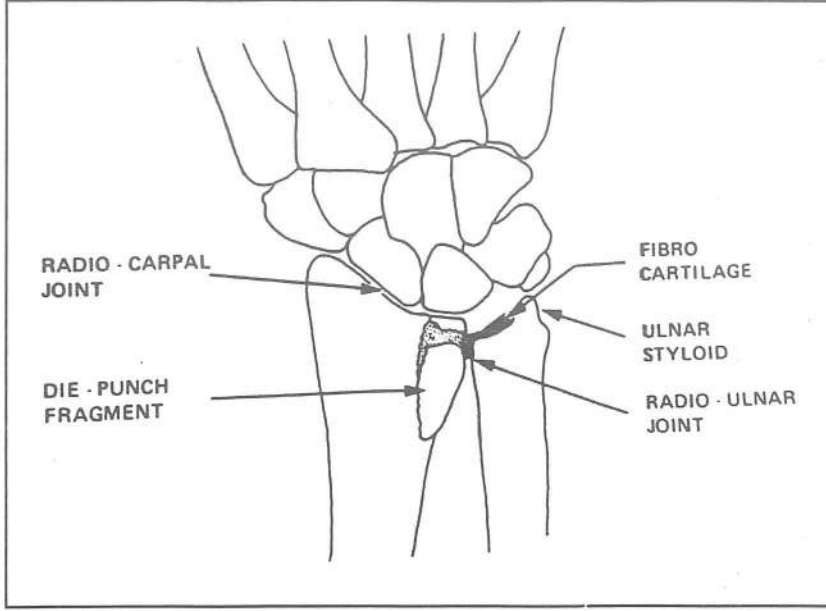
Fernandez sınıflamasına göre en sık görülen kırık tipi kompresyon kırıkları iken klinik sonuçlar en kötü olarak avulsiyon ve kompleks kırıklarda elde edilmiştir.

Bizim çalışmamızda; longütüdinale traksiyonla zor redükte olan kırıkların daha kolay deplase olabildiğini izledik.

Bu çalışmada; gençlerde nadir görülen, yaşlı hasta tipi volar ya da dorsal kortekste parçalanmanın olduğu deplase kırıkların zor redükte olup kolay deplase olabildiğini gördük.

Literatürde adı geçen "die-punch" fragmanı iki farklı tipte olabilir. Birincisi; impaksiyonla olan tiptir. Bunun kapalı redüksiyonu güçtür, açık

redüksiyonla tedavi gereklidir. Diğer tip ise impaksiyon olmaksızın sadece deplasmanın görüldüğü die-punch fragmanıdır. Bu fragman kapalı redükte olabilir. Ancak ele ulnar deviasyon pozisyonu verilmemelidir (Şekil-10).



Şekil-10: Die-Punc Fragmanı

KLİNİK VE RADYOLOJİK UYUM

Distal radius kırıklarının tedavisindeki ana amaç; el bileği grafilerinde gördüğümüz bütün deformiteleri restore ederek radiusu normal anatomik pozisyonuna getirip başarılı klinik sonuçlara ulaşmaktır. Düzeltmesi gerekli ana parametreler; artiküler yüzey uyumu, radial kısalık, radial inklinasyon açısı ve voltar tilttir. Literatürde; hangi parametrenin restore edilip hangisinin restore edilmeyeceği ve deformitelerin kaç dereceden sonra düzeltilmesi gerektiği konusunda fikir birliği yoktur.

Fonksiyonel sonuçlar rezidüel eklem uyumsuzluğuna, radial kısalığa, radial ve volar tilte, kemik fragmanlarının alignmanına ve yumuşak doku hasarının yaygınlığına bağlıdır (24,30).

Uygulanan tedavide ilk amaç eklem yüzü düzgünlüğünün sağlanmasıdır. Pek çok çalışma; eklem yüzü düzgünlüğünün sağladığı

hastalarda iyi sonuçların elde edildiğini ve osteoartrit riskinin azaltıldığını göstermiştir (2,8,24,46).

Literatürde; kapalı redüksiyon, perkütan çivileme, eksternal fiksasyon ve açık redüksiyon gibi pek çok yöntem ve bunların kombinasyonlarının sonuçları verilmiştir. Sonuçlar değişkendir. Ancak genel kanı; fonksiyonel olarak iyi sonuçların eklem yüzü restorasyonun tam yapıldığı vakalarda elde edildiği düşünülmektedir (1,2,24,39,67,74).

Knirk ve Jupiter; 2-3mm'lik artiküler yüzey basamağının osteoartrite neden olduğunu bildirirler (3,8,24,74).

Axelrod ve McMurty'e göre; iyi bir sonuç için artiküler uyumun sağlanması, radyal tilt, kısalık gibi kriterlerden daha önemlidir.

Bizi artiküler yüzey uyumunun tedavi edilmesi gereken ilk radyolojik kriter olduğunu düşünüyoruz. Bu kural sadece el bileği eklemi için değil bütün eklemler için geçerlidir. El bileği ve ön kol hareketleri ancak iyi restore edilmiş eklem yüzleri ile sağlanabilir. El bileğinde radiokarpal ve radioulnar eklem yüzleri ayrı ayrı değerlendirilmelidir.

Bu çalışmada; dört hastamızda post operatif radiokarpal eklem değerlendirilmesinde, post-op dönemde 2mm'yi aşmayan step-off ve gap tespit ettik. Dört hastamızda bu komplikasyonla karşılaşmamızın nedeni çalışmaya başladığımız dönemde kullandığımız cerrahi tekniğe bağlı olduğunu düşünüyoruz. Başlangıçta eklem yüzü rekonstrüksiyonunun kontrolü için sadece C-kollu skopi cihazını kullanıyorduk. Ancak skopi ekranında elde edilen görüntü her zaman 1 ya da 2mm'lik ayrıntıyı gösterecek kalitede olmamaktadır. Radyolojik kontrolün ikinci handikapı özellikle yan grafide fiksatorün kemik üzerine süper impoze olmasıdır. Bütün bu sebeplerden dolayı skopi görüntüsü ile daha sonra çekilen iki yönlü el bileği grafilerinde uyumsuzluk olmakta ve eklem yüzünü ilgilendiren basamak ve boşluklar (gap) izlenebilmektedir (2 hasta). Eklem yüzünü tam değerlendirebilmek için teknik olarak artroskopik

donanımımız olmadığından cerrahi prosedüre dorsal transvers kapsülotomi eklendi. Önceleri bu cerrahi girişimi yapmamamızın teorik nedeni, dorsal kapsülotominin ek ligaman hasarına neden olabileceği düşüncesi idi. Ancak klinik gözlemlerimiz sonunda bu ligamanların ligamentotoksiste çok fazla rol almadığını gördük. Cerrahi sonrasında kapsülü tamir ettik ve ligamentöz instabilite ile karşılaşmadık. Cerrahi girişim sırasında bu ekspojur eklem yüzünü tam olarak değerlendirmemizi sağladı. Kırık bileşenleri tam olarak gözlemlendi. Dikkatimizi çeken bir diğer nokta ise; bilgisayarlı tomografinin bile %50 vakada kırığı tam tanımlamada yetersiz kaldığıdır. Daha ayrıntılı incelenen kırığa yapılacak işlemlere daha kolay karar verildi ve greft endikasyonu daha fazla sayıdaki hastaya konuldu. İki hastamızda tip-5 kırık vardı. Eklem yüzleri ve metafiz bölgesinde aşırı parçalanma izlendi. Artrotomi yapılmasına rağmen bu tip kırıklarda cerrahi redüksiyon her vakada tam olarak yapılamamaktadır. Kırık fragmanları çok küçük olduğundan internal tespit ve rekonstrüksiyon kırığın doğasından ötürü mümkün olmamaktadır.

Distal radioulnar eklem (DRUE) lezyonlarına özel önem verilmelidir. Çünkü; bu yaralanma tipi umulandan fazla görülmekte (artroskopik olarak) ve kolayca gözden kaçabilmektedir. Bu seride yapılan tek planlı bilgisayarlı tomografik incelemeye rağmen üç hastada takipte değişik derecelerde DRUE instabiliteleri ortaya çıkmıştır. Üç hastamızda da tomografik kesitlerde DRUE redükte görülmektedir. Takipte instabilitenin ortaya çıkma nedeni lezyonun dinamik yapıda olmasıdır. Eklem belli pozisyonlarda kendiliğinden redükte olmakta ve belli pozisyonlarda volar ya da dorsal yönde sublükse veya lükse olabilmektedir. Bu durumun ortaya çıkarılabilmesi için tomografi kesitlerinin önkol; nötral, pronasyon ve süpinasyonda iken taranması gerekir. Bu işlem üç ayrı çekimi gerektirmektedir. Pahalı, uzun, zaman alıcı ve hasta için ağırlı bir uygulamadır.

Bize göre DRUE instabilitelerinin ortaya çıkarılması için en ideal yöntem; ameliyat sırasında radiokarpal tespitten sonra DRUE'in fizik muayenesidir. Süpinasyon ve pronasyonda instabil olduğu düşünülen

hastalarda eklem; önkol 45° süpinasyonda iken bir Kirschner teli ile tespit edilmelidir. DRUE instabiliteleri el bileğinde ağrı ve süpinasyon kaybına yol açarlar. Bizim serimizde 20 hastanın ortalama süpinasyon kaybı; 24.3° derece bulunmuştur.

Distal radioulnar eklem instabilitesi olan 2 hastanın ortalama süpinasyon kaybı ise 36.7° derece olmuştur. Ancak bazı hastalarda süpinasyon kaybı subjektif şikayete neden olmamaktadır. Hasta bu durumdan rahatsız olmamakta, patoloji doktor muayenesinde ortaya çıkmaktadır. Bu nedenle ağrının olmadığı vakaların tümünde süpinasyonu artırıcı ek cerrahi girişimlere gerek yoktur. Kısıtlı süpinasyon aktif izik tedavi ile kısmende olsa giderilebilir.

Radial inklınasyon açısı, volar tilt ve radyal kısalık ölçümleri bütün otörlerin distal radius kırıklarında kullandıkları ortak parametrelerdir. Geniş seriler ile normal değerleri ve standart sapmaları belirlenmiştir. Ancak deformitelerin hangi dereceden sonra patolojik semptomlara yol açacağı konusunda fikir birliğine ulaşılamamıştır. Fernandez'e göre 25°'lik dorsal tilt semptomatik iken, Poque 20°'yi semptomatik bulmuştur. Taleisnik ve Watson ise küçük açı değişimlerinin bile radiokarpal disfonksiyona yol açabileceğini öne sürmüştür. Aynı tartışmalar radial kısalık içinde geçerlidir (32,62).

Normalde el bileği ile transfer edilen kuvvetlerin %80'ini radius, %20'sini ulna taşır. Radial kısalık durumunda bu oran değişecek ve radiusun yüklenmesi artacaktır. Bu nedenle distal radiusun volar tilti düzeltilmelidir.

Radiusun volar tilti dorsale kayınca skafoid ve ulnanın eklem yüzü küçülür ve birim kartilaja düşen transfer edilecek gücün miktarı artar. Bu durum erken osteoartrite zemin hazırlar. Bu nedenle volar tilt restore edilmelidir (De Palma) (42,51,54).

Poque (1990) yaptığı biomekanik çalışmasında; 2mm kısalık ve 20°'nin üzerindeki dorsal angüstasyonun el bileği biyomekaniğini bozduğu ve skafoid ile lunatum arasındaki yük dağılım ilişkisini tersine çevirdiğini göstermiştir (41).

Fernandez ortalama 4 yıl takip ettiği 40 hastalık serisinde; ortalama volar tilti=5.6°, radial inklinasyonu 18.5° bulmuş ve 11 hastada korreksiyon kaybı izlemiştir (2°-5°).

Eksternal fiksator uygulanan vakalarda korreksiyon kaybı olmamıştır. Ona göre radyolojik kriterler ve subjektif kriterler arasında korelasyon vardır. Dorsal yönde tilti olan el bilekleri plantar fleksiyon hareketini az yaparlar. 4 mm'den fazla olan radial kısalıklarda ön kolda rotasyon kaybı oluşur. El bileği ağrısı eklem uyumsuzluğu olan vakalarda sık görülür (8).

Mintow-Czyz azalmış radial inklinasyon açısı ve azalmış radial uzunluk ile el yakalama fonksiyonundaki azalma arasında bir ilişki bulmuşlardır (16).

Warwick yaptığı 100 hastalık çalışmasında radyolojik ve klinik veriler arasındaki ilişkiyi araştırmıştır. Ona göre radial kısalık Altissimi (1986)'ye göre eklemesel radial kısalık ölçülmeli ve düzeltilmelidir (3,78).

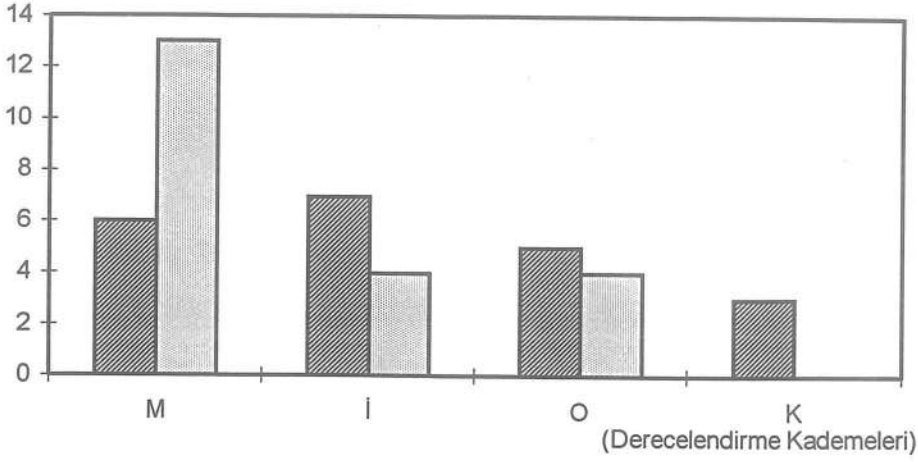
Kopylov 30 yıl takip ettiği serisinde aksiyel kompresyonu en önemli osteoartrit nedeni olarak bulmuştur (40).

Literatürde aksi yönde görüşlerde vardır. Artiküler basamak, radial kısalık, deplasmanın derecesi sonucu kötü etkileyen faktörlerdir. Ama radial ya da dorsal tiltin düzeltilmesi ile iyi sonuçlar elde edilememiştir (74).

Collins, Weber ve Szabo'nun çalışmalarında da klinik ve radyolojik uyum her hastada gözlenmemiştir (32,62,72).

Bu çalışmanın sonucunda biz anatomik sonuçla klinik sonuç arasında anlamlı bir ilişkinin doğru orantılı olarak her zaman kurulamayacağı sonucuna ulaştık (Grafik). Bazı hastalarda radyolojik kriterler restore edildiği halde klinik sonuçlar başarısız olmakta, bazı hastalarda ise kötü radyolojik kriterlere rağmen iyi sonuçlar elde edilmektedir. Bazı hastalarda ise başarılı anatomik restorasyon başarılı klinik sonuçla beraber olmaktadır.

Hasta Sayısı



■ Green ve O'brain modifiye klinik derecelendirme sistemi
□ Sarkomiento anatomik sonuç derecelendirme skalası

M= Mükemmel

O=Orta

İ= İyi

K= Kötü

Bize göre artiküler uyum, eklemden step-off ve gap olmaması tedavinin başarısı için ilk şarttır. Bu kural bütün intra-artiküler kırıklar için geçerlidir. Bu nedenle bütün hastalarımızda tedavimizin ilk amacı eklem yüzünü olabildiğince iyi restore etmektir.

Sadece üç radyolojik parametre (radial uzunluk, volar ve radial tilt) kullanarak çok kompleks bir eklem olan el bileği eklemının bütün fonksiyonları değerlendirilemez. Çünkü bu karmaşık işlev distal radius kadar el bileği ligamanları, distal radioulnar eklem, karpal kemikler gibi bileşenlerle yapılabilmektedir. Bu nedenle radial ve volar inklinasyonu restore edilmiş ancak dinamik DRUE instabilitesi gözden kaçmış olan hastada klinik veriler kötü olacaktır. Yukarıda sözü edilen bütün literatürlerde el bileğinin diğer komponentleri ile ilgili verilen detaylar tam değildir. Günümüze değin kullanılan tanı araçları da bu yaralanmaları tam olarak teşhis edememektedir. El bileği artroskopisindeki ilerlemeler bize tüm parametreleri ile el bileğinin değerlendirilmesi şansını verecektir.

Radyolojik parametrelerdeki deęişmeler elbetteki el bileęi biyomekanięini etkileyecektir. Ancak bu ařamada aęı deęişimlerinin hangi dereceden sonra patolojik etkilerinin ortaya ıkacaęı ve bu aılarda belli bir toleransın olup olamayacaęı tartiřılabilir. Transvers planda radiusun 10°'lik volar tilti vardır.

Radiusun bu plandaki en önemli görevi karpal kemiklerin konkav yüzlerine destek olarak konveks bir yüzey oluřturmaadır. Bu nedenle volar tiltin nötral pozisyona (0°) ulařmasının biyomekanik sonucunun ok patolojik olduęunu düşünmemekteyiz. Ancak dorsal yönde olan deęişimler mutlaka düzeltilmelidir.

Biz volar inklinasyon aęısını düzeltmeyi planladıęımız bir hastamızda (16. Hasta) distal radiusun uzun aksına paralel bilgisayarlı tomografi kesitini aldık. Bu kesit, bize, alçının görüntü kalitesini bozma etkisini yok ederek kemik yapıdaki aęı deęişiminin mükemmel ve hatasız ölçülmesini sağladı. Volar tilt aęısının düzeltilmesi planlanan hastalarda CT görüntüsünün cerraha ok yardımcı olduęunu düşünüyoruz.

Radial kısalık; dięer parametrelerde olduęu gibi sadece radiusu ilgilendiren bir parametre deęildir. Distal radioulnar eklemi (DRUE) oluřturan kemiklerin en distal uçları arasındaki farkın oluřturduęu eklemesel radial kısalık genellikle bir kırıkla birlikte dir. Ve bu eklem ii olan kırık ve impaksiyon el ve önkol fonksiyonunda ok önemli görevleri olan DRUE fonksiyonlarını bozar. Bu nedenle radial kısalık mutlaka giderilmelidir. Bizim serimizde ortalama pre-operatif radyal kısalık 3mm iken post-op bir yıllık takiplerde ortalama 0.5 mm seviyesine inmiřtir. Hastalarda ki bu kısalık deęeri subjektif olarak güç kaybına neden olmamıřtır. Güç kaybı mekanik cihazlar ile yapılan analizlerde ok düşük seviyede ortaya ıkmıřtır. Zaten 0.5 mm olan radial kısalıęın em bileęinde güç kaybına neden olmayacaęı düşünölmekteydi. Literatürdeki semptomatik radial kısalıklar yaklařık 3-5mm arasında deęişmektedir.

Radyolojik parametrelerdeki deęişimlerin el bileęi biyomekanięini bozması ve bunun sonucunda ortaya ıkacak osteoartritin tespiti iin uzun sureli takipler gereklidir. Bizim bir yıllık ortalama takibimizde osteoartrit izlenmemiştir. Uzun donem takibinde de osteoartrit oranının duřuk seviyede olacaęı duřncesindeyiz.

HASTA SEİMİ

Distal radius kırıkları potansiyel komplikasyonları ok olan kırıklardır. Bu komplikasyonlar direkt olarak kırıkla ilgili olabileceęi gibi ikinci grup komplikasyonlar cerrahi tedavinin iatrojenik komplikasyonlarıdır. Bu nedenle hastalara cerrahi risk yklenmeden nce ok ayrıntılı tetkikler yaptırılmalı ve hastalar tedaviye bařlamadan nce mutlaka bilgilendirilmelidir (18,72,74,77).

Cerrahi giriřim yapılacak el bileęinde porozite osteoartritik deęişimler, geirilmiş travmalara baęlı skafoid pseudoartrozları, Keinbock hastalıęı olmamalıdır. zellikle eksternal fiksator kullanılacak vakalarda; ařırı yařlılık, obesite, osteoporoz ve kooperasyon azlıęı gibi problemler olmamalıdır.

Biz menapoz nedeniyle osteoporoz tedavisi gren ve bu zeminde distal radius eklem ii kırıęı olan bir hastamıza (10 nolu hasta) perktan vileme ve eksternal fiksatorle distraksiyon uyguladık. Serimizde yalnızca bu hastamızda klasik refleks sempatik distrofi geliřti ve aktif fizik tedavi ve rehabilitasyona ihtiya duyuldu. Hasta grubumuzda %40 oranında porozite izlenmiřtir. Bu tamamen immobilizasyona baęlı olup refleks sempatik distrofi ile karıřtırılmamalıdır (24,28,73).

CERRAHİ GİRİŐİM ZAMANI

Distal radiusu ilgilendiren extra-artikler kırıklar ge dnemde de olsa osteotomilerle tedavi edilebilirler. Ancak intra-artikler kırıklar hemen tedavi edilmez ise zaman iinde ancak artrodez ya da artroplastilerle tedavi edilebilecek patolojiler geliřir.

El bileğinde aşırı ödem yoksa cerrahi müdahale mümkün olan en kısa sürede yapılmalıdır. Yaralanma anı ile cerrahi girişim arasında geçen sürenin tedavinin başarısı ile doğru orantılı bir ilişkisi vardır. Geç cerrahi müdahale yapılan hastalarda özellikle yedinci günden sonra yaralanma günü çekilen traksiyon grafisinden başka ikinci bir traksiyon grafisi çektirildi. İlk traksiyon grafisinde redükte olan kırık ikinci traksiyon grafisinde aynı redüktebilitiyi göstermemektedir. Bu hastalarda ameliyat içinde yapılan eksternal fiksator yardımcı traksiyonda yeterli başarıda olamamakta ve cerrahi ekspozuru büyötmek gerekmektedir. Bu durum cerrahi iatrojenik riski artırmaktadır.

Eğer; açık kırık, kompartman sendromu, median ya da ulnar kompresyon nöropatisi varsa acil cerrahi girişim yapılmalıdır (73).

Bizim serimizde ilk dört gün içerisinde ameliyat edilen hastalarla daha sonraki dönemde ameliyat edilen vakalar arasında anlamlı derecede sonuç farklılığı izledik. Bu nedenle ameliyatların mümkün olan en kısa sürede yapılması gerektiğini, buna özel önem gösterilmesinin sonuçları iyi yönde etkileyeceğini düşünöyoruz.

CERRAHİ YAKLAŞIM TİPİ

Distal radius kırıklarında formal (klasik) olarak yapılan açık redüksiyonlarda geniş ekspozur yapılır, küçük parçalar devasküleriz olur, kapsül ve ilişkide bulunduğu ligamanlara zarar verilebilir. Her zaman çok parçalı kırıklarda tespitte uygun büyüklükteki fragmanlarla karşılaşılmaz. Bu nedenle zorunlu haller dışında formal açık redüksiyon denememelidir.

Axelrod vakalarında formal (klasik) dorsal yaklaşım, longitudinal kapsülotomi ve plak-vida tespitini kullanmıştır. Ekstensör yüzde tenosinovit gelişmiş ve uygun tedavi ile başarılı klinik sonuçlar elde edilmiştir. Ancak bu tekniklerin komplikasyon oranı yüksektir. Bu nedenle mümkün olan en küçük insizyonlar kullanılmalıdır (1,2,61).

Bu nedenle cerrah ameliyata girmeden önce kırık hakkındaki bütün detayları bilip kemiğin durumuna göre en küçük insizyonu seçmelidir. Kırık hakkındaki ayrıntılı bilgilendirme ancak iki planda çekilen bilgisayarlı tomografi ile mümkün olmaktadır. Böylece ameliyat süresi, turnike süresi kısaltmakta ve cerrahi iatrojenik komplikasyon riski minimize indirilmektedir.

Bu nedenle sınırlı dorsal yaklaşımlar Rackwood ve McBirne tarafından geliştirilmiştir(47,61). İnsizyon longitudinal ya da transvers olabilmektedir. Bizde skopi kontrollü sınırlı dorsal yaklaşımı 3 hastamızda kullandık. Bir hastamızda klasik (formal) dorsal yaklaşım uygulandı (Tablo-3).

Volar yaklaşım yapılacaksa uygun vakalarda karpal tünel insizyonunu tercih ettik. Çünkü karpal tunnel sendromu postoperatif dönemde de gelişebilir. Ve gizli karpal tunnel sendromları refleks sempatik distrofiye yol açabilir. Bu nedenle preoperatif dönemde karpal tünel sendromu olmasa da bu insizyonu tercih ettik (2).

Açık redüksiyonu; dorsal yaklaşım, volar veya kombine insizyonlarla 10 hastamızda kullandık. Bunların birinde klasik (formal) dorsal insizyon, 3'ünde sınırlı dorsal yaklaşımı uyguladık. Üç hastamız da volar insizyonu kullandık. Kompleks yaralanması olan 3 hastamızda dorsal ve volar formal yaklaşımların kombinasyonları kullanıldı.

Özellikle volar yaklaşıma önem verilmelidir. Kemiğe karpal tunnelin serbestleştirilmesi yoluyla ulaşılmalıdır. M. pronator quadratus insersiyosundan kaldırılmalı ve plaklamadan sonra eski yerine dikilmeye çalışılmalıdır. Özellikle geç vakalarda insizyonun büyütülmesi gerekebilir ve ihtiyaç duyuluyorsa redüksiyonun kalitesi için yapılmalıdır.

EKSTERNAL FİKSATÖRÜN CERRAHİ TEKNİĞİ

Biz literatürdeki fiksatorlerden bazı farklılıkları olan çift oynar başlıklı ve distraksiyon yapabilen bir eksternal fiksator kullandık.

Cerrahi teknik olarak; schanz çivilerinin uygulamasını sınırlı açık teknikle değil perkütan yöntemle uyguladık. Bizim kullandığımız teknikte kemiğe künt diseksiyonla ulaşıldı ve schanz çivisi özel koruyucusu içinde uygulanmıştır. Bu yöntem radial sinirin yeterince korunmasını sağlar. Bir hastamızda schanz çivilerinde gevşeme teşhis edilmiştir ve cihazın proksimal uç çivileri protrüze olmuştur. Bunun nedeni perkütan çivi uygulamasında kemiğin tam tepe noktasından girilememesi, drilleme yapılamaması ve çivinin elektrikli motorla uygulanması olabilir.

Otodistraksiyon mekanizması olmayan fiksatörlerde; kırık finger-trap (çin kapanı) yardımıyla traksiyona alınıp redüksiyondan sonra kırık hattında traksiyon devam ederken fiksatör uygulanır. Bu yöntemin bir sakıncası da traksiyonun üçüncü haftada azaltılamamasıdır. Bizim kullandığımız otodistraksiyonlu dinamik fiksatör finger-trap ihtiyacını ortadan kaldırır ve üçüncü haftada traksiyon kontrollü şekilde azaltılabilir (61).

EKSTERNAL FİKSATÖRÜN AVANTAJ VE DEZAVANTAJLARI

Eksternal fiksatörün el bileği cerrahisinde bazı üstünlükleri vardır. Bunlar;

1. Eksternal fiksatör el bileği gibi çok hassas bir anatomik bölgede iatrojenik yumuşak doku hasarını minime indirir (67).

2. Kırığın redüksiyon, manüplasyon ve izlenmesinde yardımcıdır (59,74).

3. Hasta eksternal fiksatör ile tedavisi devam ederken gündelik yaşamına aktif olarak dönebilir.

4. Eksternal fiksatör yara bakımına izin verir. Açık kırıklarda; pediküllü ya da free-flep uygulamaları eksternal fiksatör varken yapılabilir (59,74).

5. Restore edilmiş eklem yüzüne binen aksiyel yüklenmenin nötrolize edilmesii sağlar (Cooney-1979, Fernandez-1982, Leung-1990). Böylece; özellikle çok parçalı ve greft kullanılan vakalarda görülen geç dönem kollapsı önler (64).

6. Statik el bileği fiksatorleri ile yapılan tespit ve distraksiyon el bileği hareketlerinde kısıtlılık ile sonuçlanabilmektedir. Bu potansiyel hareketsizlik tehlikesini azaltmak için Jones (1977) fleksible eksternal fiksator düşnücesini geliştirmiş ve günümüzde kullanılan eksternal fiksatorlerin öncüsü olmuştur(68). Bu fiksatorlerin yardımı ile uygun vakalarda erken harekete başlanıp potansiyel ROM kısıtlılığı tehlikesi minimale indirilmiştir. Eksternal fiksatorün dinamizasyonunun; redüksiyon kaybı, palmar tilt açısında değişme, hastanın uyum zorluğu gibi komplikasyonları vardır. Bu nedenle dinamizasyon seçilmiş vakalarda uygulanmıştır. Erken hareket verilecek hastalar; uyumlu, kırık stabilitesi sağlanmış ve greftle desteklenmiş olmalıdır. Çok parçalı ve instabil kırıklarda dinamizasyona ya geç dönemde başlanmalı ya da dinamizasyon yapılmamalıdır.

Eksternal fiksatorün dezavantajları;

Eksternal fiksator kullanılan hastalardaki teorik dezavantaj fiksasyonun el bileğinde çok rigid olması ve el bileği kartilajının beslenmesinin bozulmasıdır. Bu tartışmalı bir klinik antitedir. Hareket bütün sinovial eklemler için çok önemlidir. Sinovial sıvı, kartilaj dokusuna ancak hareket sırasında oluşan negatif basınç sonucu diffüzyon yoluyla nüfuz etmektedir. Bunun yanı sıra immobilizasyon periartiküler dokularda su kaybına, glikozaminoglikan dengesinde bozulmalara ve kontraktürlere yol açar (23).

Hareketsizlikle refleks sempatik distrofi arasında anlamlı ilişki kurulmuştur. Bütün bu risklerin azaltılması amacıyla "dinamizasyon" prensibi geliştirilmiştir.

Eksternal fiksatorle yapılan aşırı distraksiyon sonucu; iki komplikasyon gelişebilir. Bunlar kırık kaynamasında gecikme ve parmaklarda görülen eklem sertliği sonucu oluşmuş pençe el deformitesidir. Hasta; pasif olarak indeks parmağını distal palmar creas'e getiremiyorsa aşırı distraksiyondan bahsedilebilir. Radyal uzunluğu korumak için bir miktar distraksiyon gerekebilir. Ancak distraksiyonun uzun sürmesi ve elin yanlış pozisyonlanması (aşırı volar fleksiyon) el ve el bileğini olumsuz yönde etkileyen faktörlerdir (6,67).

Bütün kompleks distal radius kırıklarını eksternal fiksator ile tedavi etmek düşüncesi doğru değildir. Cihaz uygun endikasyonlarda kullanılmalıdır.

FİZİK TEDAVİ VE REHABİLİTASYON

Vücuttaki en kompleks ve hassas eklem olan el bileği tramva ile ve tedavi amaçlı iatrojenik olarak hasar görür. El ve bilek yaralanmaları reseptörlerin fazlalığı nedeniyle ağrılıdır. Bu nedenle hastalar her zaman ilerde iyi bir sonuç elde etmek için gerekli hareketleri kendileri yapamazlar. Uzun süre tespitite kalan ve hareketsizliğe karşı çok hassas olan el bileği ve parmaklarda sertlikler gelişir. Bu dönemde aktif bir fizik tedavi önerilmektedir (57).

Bizim serimizde de aktif ve uyumlu fizyoterapi programına katılan hastalarımızda radyolojik verilere göre uyumsuz sayılabilecek iyi sonuçlar elde edildi.

Aktif rehabilitasyon programı; refleks sempatik distrofi riskini de azaltır. Bu dönemde hastalar analjeziklerle desteklenmelidir.

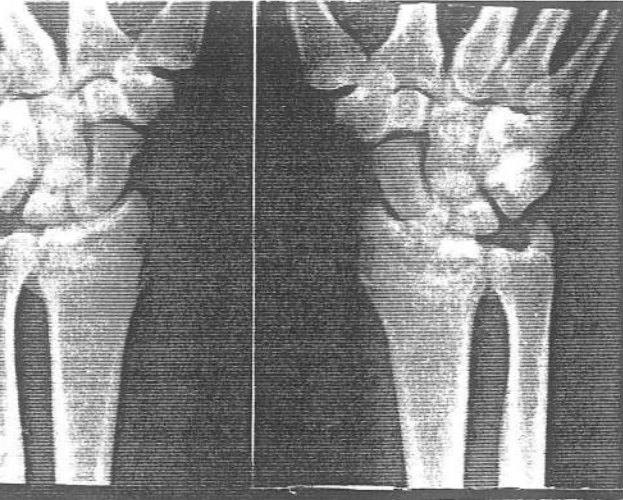İYİ KLİNİK SONUÇ İÇİN;

Bu çalışmanın sonrasında çıkardığımız sonuçları özetlememiz gerekirse;

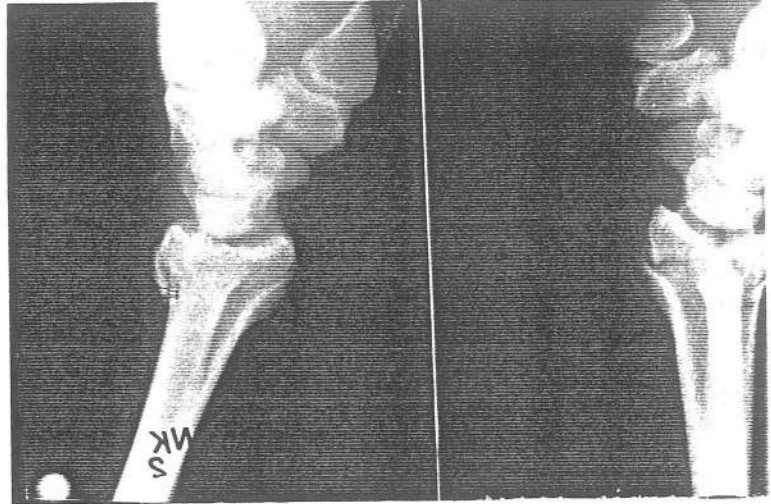1. Hasta seçimine çok dikkat edilmelidir.
2. Seçilen tedavi yöntemi ne olursa olsun hemen uygulanmalı. Ameliyat 48 saat içinde yapılmalıdır.
3. Distal radioulnar eklem mutlaka kontrol edilmelidir.
4. En küçük insizyon ve implantlar kullanılarak iatrojenik travma minimale indirilmelidir.
5. İmmobilizasyon süresi kısa olmalıdır.
6. Greftlenmelidir(Gerektiğinde).
7. Eklem yüzü mutlaka restore edilmelidir.
8. Shanz çivileri açık yöntemle uygulanmalıdır.
9. Aktif fizik tedavi programı uygulanmalıdır.

HASTALARIMIZDAN ÖRNEKLER

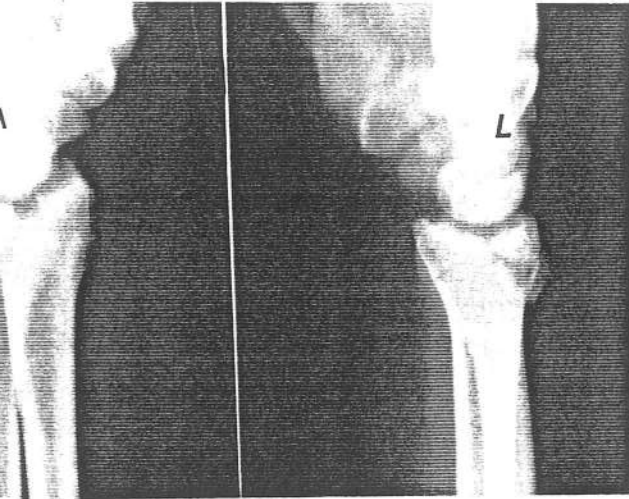
A



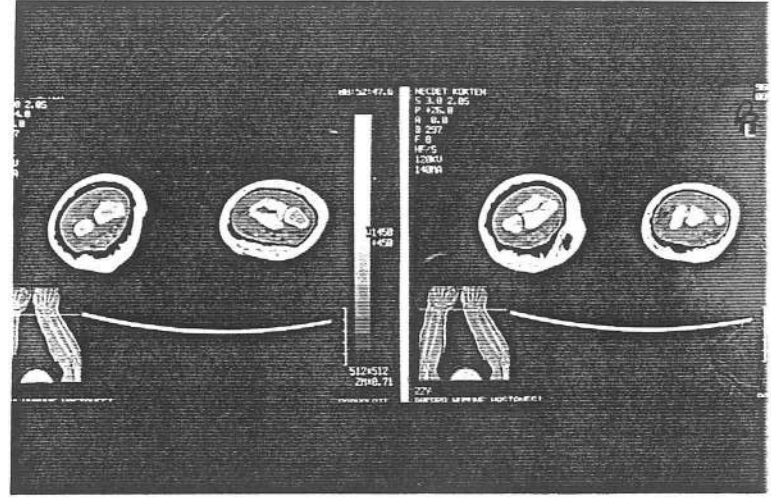
B



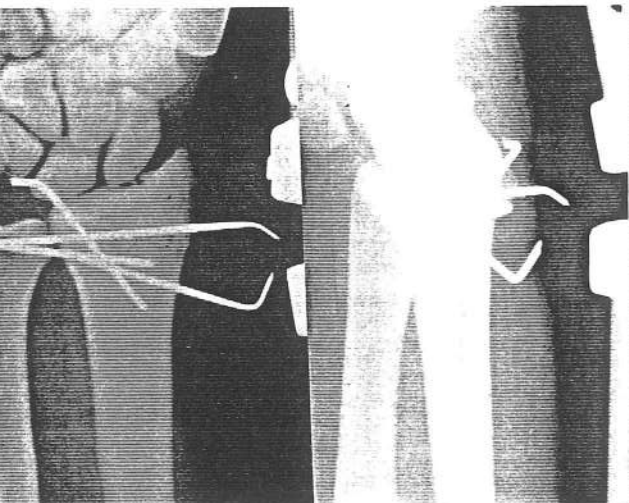
C



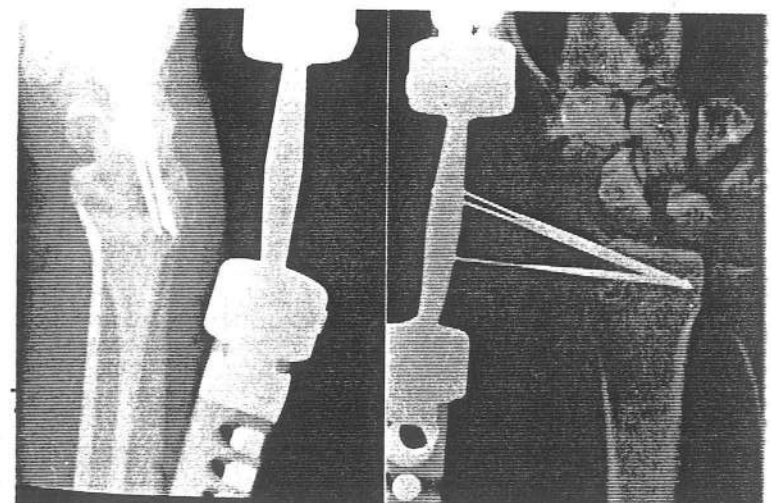
D

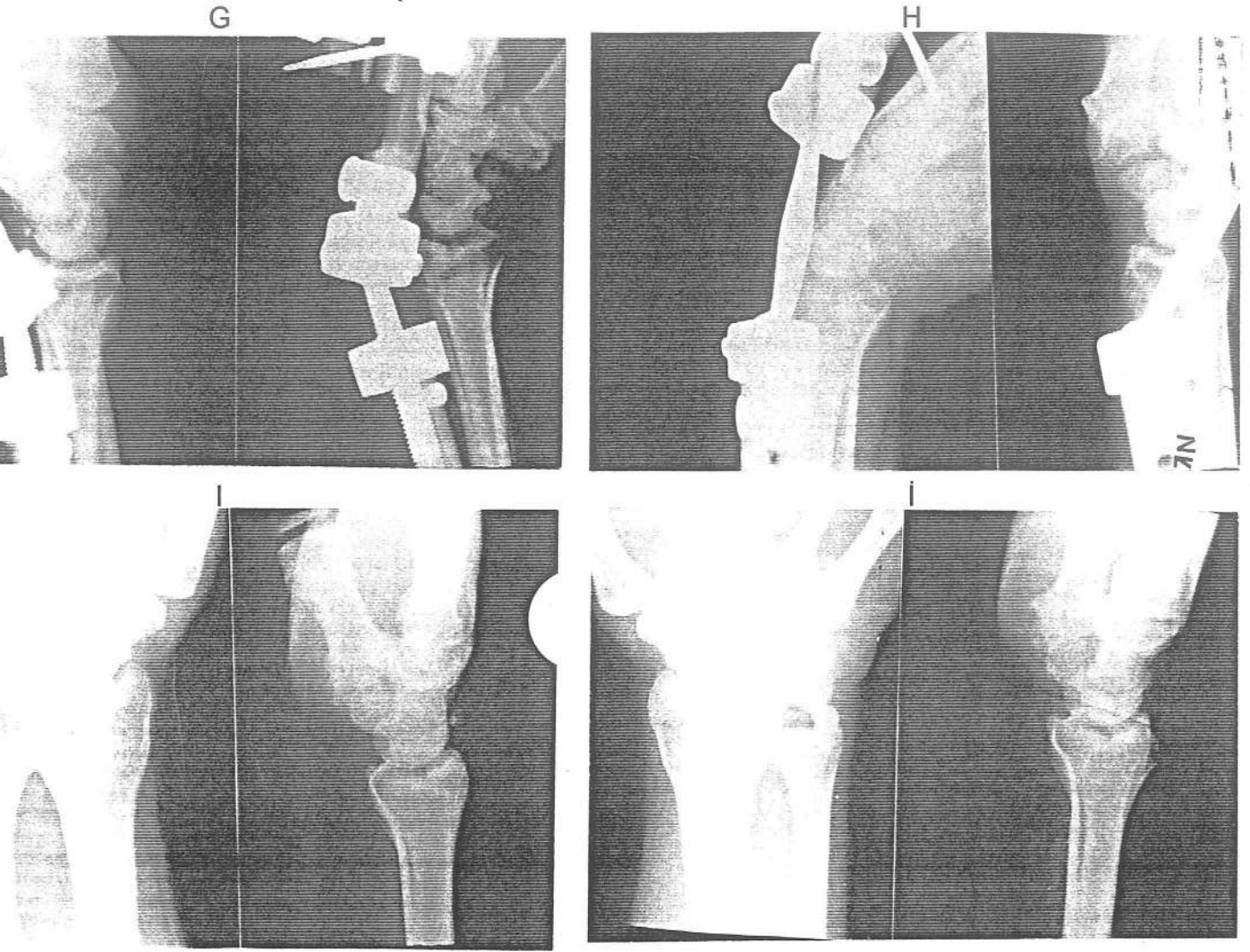


E



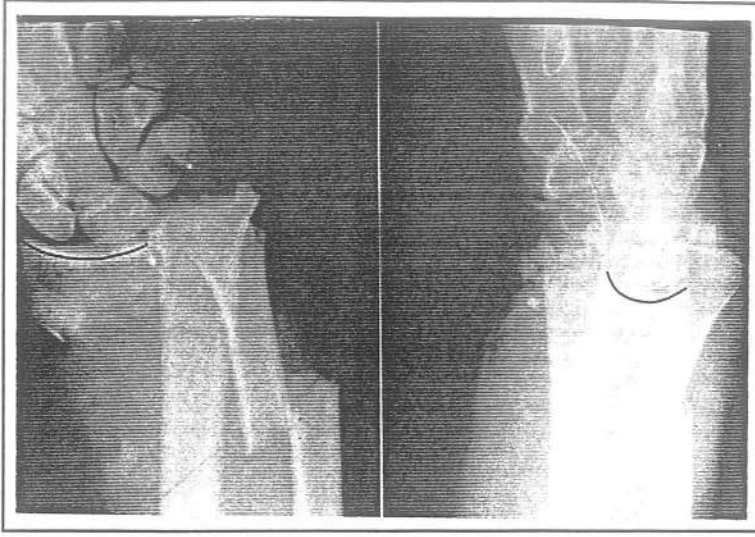F



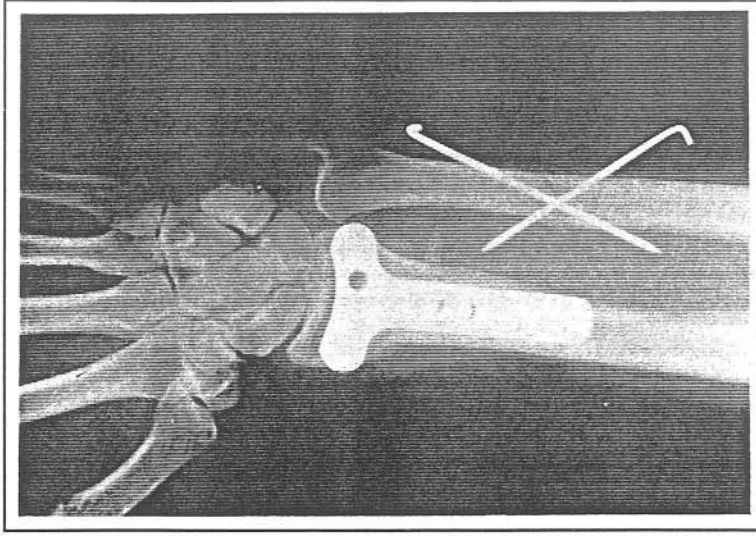


HASTA SAYISI: 1 (N.K.)

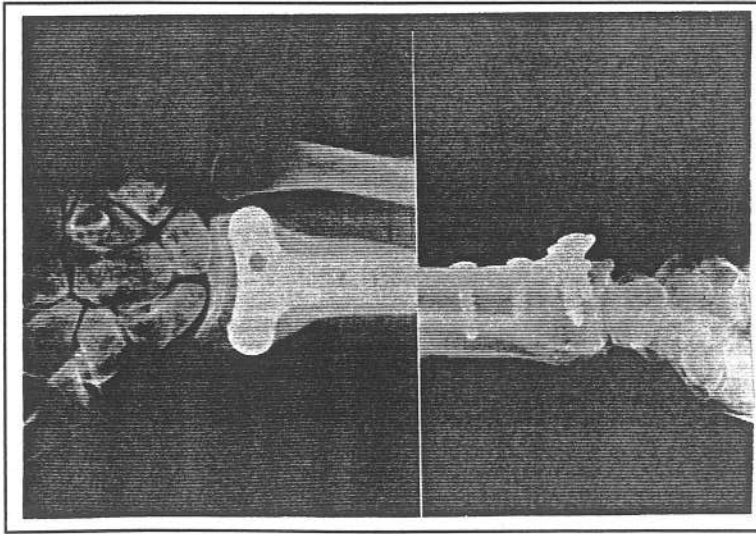
- A- Her iki el bileğinin AP görüntüsü
- B- Her iki el bileğinin lateral görüntüsü.
- C- Her iki el bileğinin konvansiyonel lateral tomografisi
- D- Her iki el bileğinin bilgisayarlı aksiyel tomografisi
- E- Sağ el bileği post op. 1. Ay takibi
- F- Sol el bileği post op. 1. Ay takibi
- G- Sağ el bileğinde Kirschner telleri çekilip fiksator dinamize edildi.
- H- Sol el bileğinde Kirschner telleri çekilip fiksator dinamize edildi.
- Sağ el bileği 1 yıllık takibi
- İ- Sol el bileği 1 yıllık takibi.



A

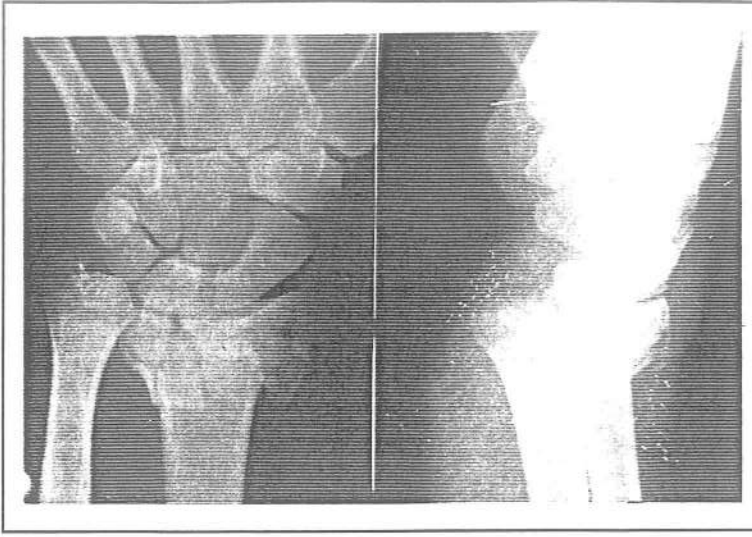

B

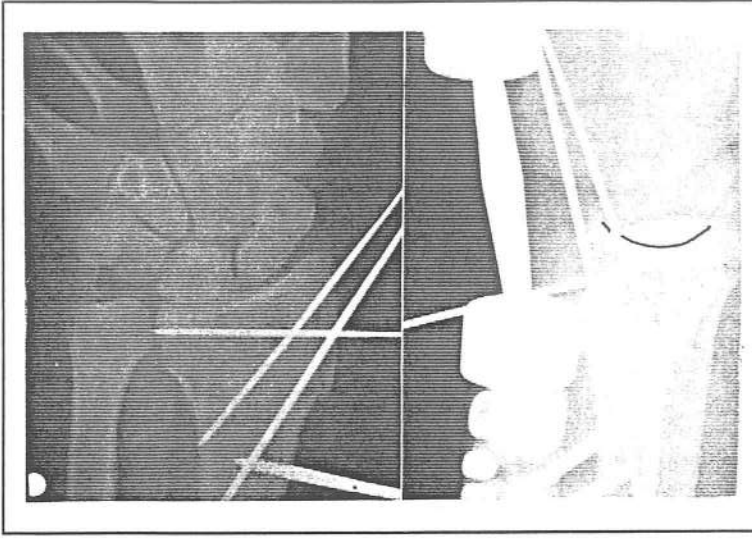


C

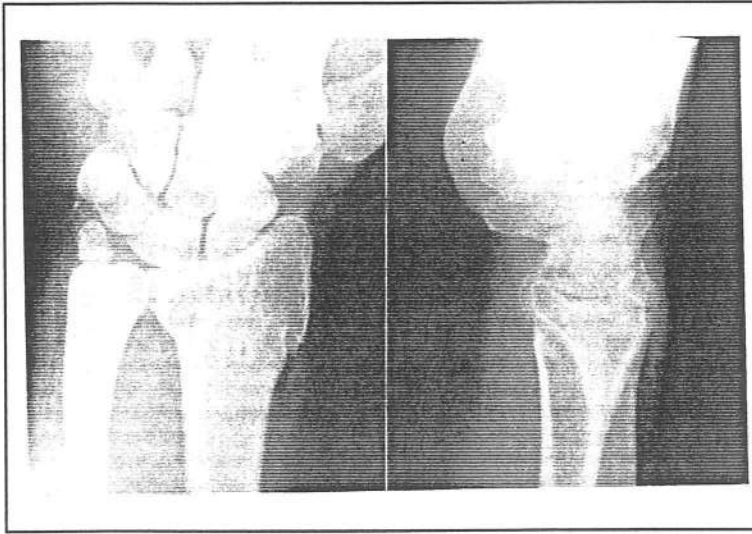HASTA ADI: N.Ü. 1. Derece açık sol el bileği distal radius ve ulna kırığı
A: Geliş filmi, B: Post op. 1 aylık takip filmi, C: 8 aylık takip filmi



A




B




C

HASTA ADI: R.C: Sağ radius distal uç eklem içi kırığı
A: Geliş filmi, B: Post op. filmi, C: 24 aylık takip filmi



D



E

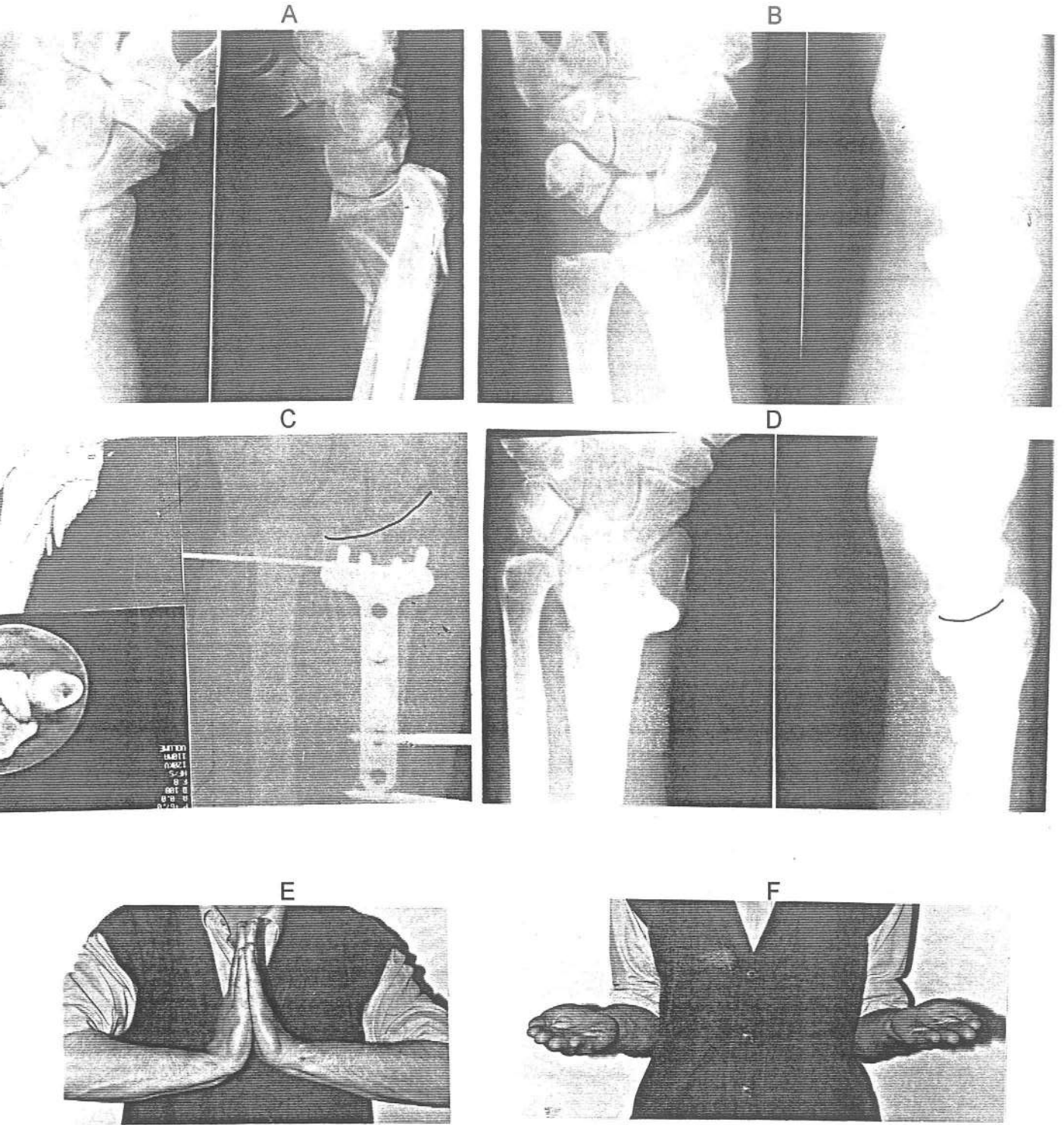
Hasta Adı: RC: Sağ radius distal uç eklem içi kırığı

A: Geliş filmi

B= Ameliyat Filmi

C= 24 aylık takip filmi

D,E= 2 ay kontrolü. ROM tam.



Hasta: H.K. (Sol radius distal uç kırığı)

A- Geliş filmi,
B- Traksiyon filmi

C- Ameliyat filmi
3 Boyutlu CT
Aksiyel CT kesiti

D= 1. Yıl kontrol filmi
E,F= Bir yıllıktakip

KAYNAKLAR

1. Axelrod, T., M.D., MSc., Paley D. FRCS(C): Limited open reduction of the lunate facet in comminuted intra-articular fractures of the distal radius. (JHS; 1988; 13A; 34-9)
2. Axelrod, T., McMurtry, R.Y.; Open reduction and internal fixation of the comminuted, intra-articular fractures of the distal radius. (Jour. Hand Surg; Am; Jan 1990; 1-10)
3. Aro, H.T., Kavunen, T., Minor axial shortening of the radius affects outcome of Colles' fracture treatment. ((JHS; 1991; 16A; 392-8)
4. Altissimi, M., Antenvcci, R.: Long-term results of conservative treatment of fractures of the distal radius. (Cli. Ort. And related research, N: 206, May. 1986)
5. Ark, J., Jupiter, B.; The rationale for precise management of distal radius fractures" (North. AM.; 24; 2; April; 1993)
6. Agee, J.M.: External fixation. Technical advances based upon multiplanar ligamentotaksis. (Cli. Ort. Nort. AM; 24; 2; April; 1993)
7. Bartosh, RA.; Intra-articular fractures of the distal radius. (JHS; 1990; ISA; 18-21)
8. Broadway, K.: Open reduction and internal fixation of displaced, comminuted, intra-articular fractures of the distal radius. (JBJS: 71-A: N-6; July 1989)
9. Bos, E.K.: Instability of the distal radioulnar joint. (Wrist instability; 1993; P: 46-54).
10. Biondetti, R.: Wrist; coronal and transaxial CT. Radiology; 1987; 163; 149-151).

11. Belsole, R.J.: Concomitant skeletal and soft tissue injuries. (North AM.; 24; 2: April; 1993)
12. Cooney, W.P.: External pin fixation for unstable Colles fractures. (JBJJ; Vol: 61-A; 6; September-1979).
13. Cooney, W.P.: Complications of Colles' fractures. (JBJS: 62-A; 4; June; 1980)
14. Clyburn, T.A.: Dynamic external fixation for comminuted intra-articular fractures of distal radius. (JBJS: 2: 284: February: 1987)
15. Cooney, W.P.; Fractures of distal radius. (North AM.: 24; 2: April; 1993)
16. Collins, O.J.: Fractures of distal radius. Lippincott comp. 1995 (Saffar and Cooney)
17. akmak, M.: Eksternal fiktasörler, S: 220-225, Ortopedi Derneđi, 1995.
18. Der Linden, W.V.: Colles' fractures. (JBJS: 63-A: 8: October: 1981)
19. Di Benedetto, M.R.: Quantification of error in measurement of radial inclination angle and radio carpal distance. (J. Hand Surg: 1991: 16-A: 399-400)
20. Ege, Rıdvan: Travmatoloji, Cilt:2, S.1768 (1994 basım)
21. Ege, Rıdvan: El Cerrahisi, S: 239 (1991 basım)
22. Ege, Rıdvan: XIII. Milli Türk Ortopedi ve Travmatoloji Kongre Kitabı, S: 573.
23. Evarts, Mc Collister., Surgery of the musculoskeletal system, Churchill Livingstone, 1990.
24. Fernandez, D.L.: Treatment of displaced articular fracture of the radius. (J. Hand. Surg.: 16-A: 3: May-1991)

25. Fernandez, D.L.: Fractures of the distal radius., Instructional course lectures, The American Academy of orthopedic Surgeons, Vol: 42, P: 73-78, 1993, Rosemont.
26. Fernandez, O.L.: Wrist instability with or following fractures of the distal radius (Wrist Instability; P: 181-192)
27. Geissler, W.B.: Intracarpal soft-tissue lesions associated with an intra-articular fractures of distal radius. (JBJS: 78 A: N=3: March: 1996)
28. Grana, W.A.: The Roger Anderson device in the treatment of fractures of the distal radius. (JBJS: 61-A: 8: December 1979)
29. Gülçek, M., Kuru, İ.: Distal radius kırıklarının sınıflandırılması. El cerrahisi milli kongre kitabı (1996).
30. Gardland, J.J., Werley, C.W.: Evaluation of healed Colles fractures. (JBJS; 33-A: 985; 1951)
31. Gilula, L.A.; The traumatized hand and wrist. Saunders Com., 1992, P: 225
32. Green, D.P.: Operative Hand Surg., Churchill Livingstone Inc. 1993
33. Howar, P.W.: External fixation or plaster for severely displaced comminuted Colles' fractures. (JBJS; 71-B; 68-73: 1989)
34. Hastings, H.: Indications and techniques of open reductions. (North Am.: 24; 2; April-1993)
35. Jenkins, N.H.: External fixation of Colles' fractures. (JBJS; 69-B; 2; March-1987)
36. Jenkins, N.H.: The unstable Colles' fractures. (J Han Surg. 1989; Br; 14; 149-154)

37. Jonsson, U.: External fixation for redislocated Colles fractures. (*Acta Orthop. Scand.*, 54, 878-883, 1983)
38. Jupiter, J.B.: Current concepts review. (*JBJS*; 73-A; 3; March-1994)
39. Knirk, J.L.: Intra-articular fractures of the distal end of the radius in young adults. (*JBJS*: 1986: 68-A; 647-659)
40. Kopylow, P.: Fractures of the distal end of radius in young adult: a 30-year follow-up. (*Jour. Hand Surg.*: 18-B: 1993: 45-49)
41. Lenoble, E.: Fracture of the distal radius; a prospective comparison between trans-styloid and Kapandji fixations. (*J.B.J.S*; 1995: 77-B: 562-567)
42. Leibovic, S.J.: Treatment of complex intra-articular distal radius fractures. (*North Am.*: 25; 4; October-1994)
43. Lung, K.S.: An effective treatment of comminuted fractures of the distal radius. (*Jour. Hand Surg.*: 1990: 15-A: 11-17)
44. McQueen, M.M.: Colles fractures: Does the anatomical result affect the final function? (*JBJS*: 1988: 70-B: 649)
45. McQueen, M.M.: The value of remanplating Colles' fractures. (*JBJS*; 68-B;2; March-1986)
46. Mevlone, C.P.: Articular fractures of distal radius. (*North Am.*: 15:2: 217: April-1984)
47. McBirne, J.: Early open reduction and bone greafting for unstable fractures of the distal radius. (*JBJS*; 77-B;4; July-1995)
48. Missakian, M.L.: Open reduction and internal fixation for distal radial fractures. (*J Hand Surg.*; 1992; 17-A; 745-755)

49. McQueen, M.M.: Redisplaced unstable fractures of the distal radius. (JBJS: 1996; 78-B: 404-9)
50. Metz, V.M.: Imaging techniques for distal radius. (North Am.; 24; 2; 239; April-1993)
51. Melone, C.P.: Pattern of articular fragmentation (North Am; 24: 2: 239; April-1993)
52. Putnam, M.D.: Changing indications for surgical stabilization of complex distal radius fractures. (Current topics in orthopedics; 1994, 5; IV; 34-42)
53. Putnam, M.D.: Advances in fracture management in the hand and distal radius (Hand Clin.; V-5; N-3; August-1989)
54. Poque, D.J.: Effects of distal radius fracture malunion on wrist joint mechanics (J. Hand Surg.: 1990; 15-A: 721-727)
55. Pelter, L.F.: Fractures of the distal end of the radius. (Clin. Orthop. Related Research: No-187: 1984)
56. Pritchett, J.W.: External fixation or closed medullary pinning for unstable Colles fractures. (JBJS; 1995; 77-B; 267)
57. Porter, M.: Fractures of the distal radius. (Clin. Orthop. And Related Research; N-220; 1987)
58. Rosenthal, D.I.: Fracture of the distal radius with instability of the wrist. (AJR: 141: 113-116; July-1983)
59. Raskin, K.B.: Unstable articular fractures of the distal radius: comparative techniques of ligamentotaxis. (North Am; 24: 2: 1993)
60. Rayhack, J.M.: The history and evolution of percutaneous pinning of displaced distal radius fractures. (North Am: 24: 2: 287; 1993)

61. Rocwood.: Fractures: Lippincot Com. 1991
62. Szabo, R.M.: Comminuted intra-articular fractures of the distal radius. (Cli. Ort. Relat. Res.: N-230: May-1988)
63. Szabo, R.M.: Comminuted distal radius fractures" (North Am. 23: 1: Jan-1992)
64. Szabo, R.M.: Extra-articular fractures of the distal radius. (North Am.: 24: 2: 229: 1993)
65. Seitz, W.H.: External fixatör pin insertion techniwues. (J. Hand Surg.: 1991: 16-A: 560-563)
66. Seitz, W.H.: Biomechanical analysis of pin placement and pin size for external fixation of distal radius fractures. (Cli. Orth. Relet. Research: N-251; Feb-1990)
67. Seitz, W.H.: External fixation of distal radius; Indications and tchnical principles. (Nort Am.: 24: 2 255: 1993)
68. Sommerkamp, T.G.: Dynamic external fixation of unstable distal radial fractures. (JBJS: 76-A:8:Aug-1994)
69. Solgard, S.: Function after distal radius fractures. (Acta Orth. Scand.: 1988: 59(1): 39-42)
70. Schmalholz, A.: Closed rereduction of axial compression in Colles' fracture is hardly possible. (Acta Orth. Scand.; 1989: 60(1): 7-59)
71. Sarıdoğan, K.: Radius distal uç kırıklarında tedavi sonrası gözlenen ompresyon nöropatileri. (Hacettepe ortopodi dergisi: 4-4-1994)
72. Sanders, R.A.: External fixation of distal radial fractures. (Acta Orth. Scand, 1979: 40(2): 59-61)

73. Saftar P. and Cooney WP., "fractures of distal radius", 1995, Livingston-Churcill Sump.
74. Tumble, T.E.: Factors Affecting functional Outcome of displaced intra-articular Distal radial fractures. (J. Hand Surg.: 1994: 19A: 35-340)
75. ulson, F.R.H.: "Colles fractures: Combined internal and external fixation (J. Hand Surg: 1991: 15A: 102-107)
76. Vander Linden, W.: Colles fracture. (JBJS; 63-A; 8; Oct-1981)
77. Weber, S.C.: Severely comminuted distal radial fractures as an unsolved problem; complications associated with external fixation. (J Hand Surg.: 11-A: 157-165: 1986)
78. Warwick, D.: Radiological measurement of radial shortening in Colles fractures. (J. Hand Surg. 1993; 18-B: 50-52)
79. Yen, S.T.: A semi-invasive method for articular Colles fractures. (Ort. Cli. Rel. Research: N-26; Feb-1991)