



T.C.
İSTANBUL MEDENİYET ÜNİVERSİTESİ
TIP FAKÜLTESİ
BEYİN VE SİNİR CERRAHİSİ ANABİLİM DALI

**Ekstradural Anterior Klinoidektominin Optik Sinir
Fonksiyonuna Etkilerinin Değerlendirilmesi**

Dr. Mohammed O. H. ALADDAM

TIPTA UZMANLIK TEZİ

**Eylül 2025
İSTANBUL**



T.C.
İSTANBUL MEDENİYET ÜNİVERSİTESİ
TIP FAKÜLTESİ
BEYİN VE SİNİR CERRAHİSİ ANABİLİM DALI

Ekstradural Anterior Klinoidektominin Optik Sinir Fonksiyonuna Etkilerinin Değerlendirilmesi

Dr. Mohammed O. H. ALADDAM

TEZ DANIŞMANI
Dr. Öğr. Üyesi Fatih ÇALIŞ

TIPTA UZMANLIK TEZİ

Eylül 2025
İSTANBUL

ONAY

İstanbul Medeniyet Üniversitesi Tıp Fakültesinde Tıpta ve Diş Hekimliğinde Uzmanlık Yönetmeliği hükümlerine göre uzmanlık eğitimi gören Dr. Mohammed O. H. Aladdam'ın hazırladığı ve jüri önünde savunduğu “EKSTRADURAL ANTERİOR KLİNOİDEKTOMİNİN OPTİK SİNİR FONKSİYONUNA ETKİLERİNİN DEĞERLENDİRİLMESİ” başlıklı tez başarılı kabul edilmiştir.

JÜRİ ÜYELERİ

İMZA

Tez danışmanı:

Dr. Öğr. Üyesi Fatih ÇALIŞ

.....

Üyeler:

Doç. Dr. Mehmet Sabri Gürbüz

.....

Doç. Dr. Numan Karaarslan

.....

.....

Tez Savunma Tarihi: 24/09/2025

YAZAR BİLDİRİMİ

“Ekstradural Anterior Klinoidektominin Optik Sinir Fonksiyonuna Etkilerinin Değerlendirilmesi” isimli uzmanlık tezinde Dr. Mohammed O. H. Aladdam;

Bu tezin kabulünden önce nerede ve ne kadarının yayınlandığını “Bilgilendirme” bölümünde belirtmiştir.

Bu tez ile ilgili çıkar çatışması olup olmadığını “Bilgilendirme” bölümünde belirtmiştir.

Tez içerisinde başkalarının yayınlanmış veya yayınlanmamış çalışmalarından yapılan alıntılar için gerekli kaynakları açıkça belirtmiştir.

Tez içerisinde başka kaynaklardan kopyalanmış olan kısımları tırnak içerisinde alarak ve izin alınan kaynağı belirterek kullanmıştır.

Eylül 2025

Dr. Mohammed O. H. ALADDAM

İmza:

BİLGİLENDİRME

Bu çalışmada adı geçen ilaç, tıbbi cihaz ve laboratuvar malzemelerinin üreticileri ile herhangi bir çıkar ilişkim yoktur.

Bu tez kabul edilmeden önce herhangi bir makale veya dergide yayınlanmamıştır.

Bu çalışmaya ait herhangi bir çıkar çatışması yoktur.



TEŐEKKÜR

Beyin cerrahisi eđitimim boyunca bilgi, tecrÜbe ve desteđini benden esirgemeyen saygıdeđer hocalarım Doç. Dr. Mehmet Sabri GÜrbüz, Doç. Dr. Numan Karaarslan, Dr. Öđr. Üyesi Fatih Çalıő, ve Dr. Öđr. Üyesi Abdullah Talha Őimőek'e

Eđitim sürem boyunca bilgi ve tecrÜbelerini benimle paylaőan deđerli uzmanlarıma, ve tezimin tüm aőamalarında emeđi geçen asistan arkadaşlarıma,

Her zaman yanımda olan annem Nevin Alustad, ve babam Ömer Addam'a,

Çok teőekkür ederim.

Dr. Mohammed O. H. ALADDAM

İÇİNDEKİLER

ONAY.....	i
YAZAR BİLDİRİMİ	ii
BİLGİLENDİRME	iii
TEŞEKKÜR	iv
İÇİNDEKİLER	v
KISALTMALAR	vii
TABLO LİSTESİ.....	viii
ŞEKİL LİSTESİ.....	ix
ÖZET	x
ABSTRACT.....	xi
1. GİRİŞ VE AMAÇ	12
2. GENEL BİLGİLER.....	13
2.1. EKSTRADURAL ANTERİOR KLİNOİDEKTOMİ.....	13
2.1.1. Tarihçe	13
2.1.2. Anterior Klinoid Çıkıntının Cerrahi Anatomisi	13
2.1.3. Anterior Klinoidektomi ve Optik Sinir ile İlişkisi	14
2.1.4. Nöroşirürjide Anterior Klinoidektominin Endikasyonları ve Uygulamaları	15
2.1.5. Konvansiyonel Ekstradural Anterior Klinoidektomi.....	15
2.1.6. No-drill (Mikro-Ronjeur) Tekniği ile Anterior Klinoidektomi	16
2.1.7. İntradural Anterior Klinoidektomi.....	16
3. GEREÇ VE YÖNTEM.....	18
3.1. Çalışma Tasarımı	18
3.2. Cerrahi Teknik.....	18
3.3. Hasta Seçimi ve Dahil Etme/Dışlama Kriterleri	18
3.4. Optik Sinir Değerlendirme Protokolü.....	20
3.5. İstatistiksel Analiz	21
4. BULGULAR.....	22
5. TARTIŞMA	31
6. SONUÇ VE ÖNERİLER.....	36
KAYNAKLAR	37
EKLER	39

EK 1: ETİK KURUL ONAY FORMU	40
EK 2: TEZ ORJİNALLİK BEYAN FORMU.....	41



KISALTMALAR

EAK	Ekstradural Anterior Klinoidektomi
AKÇ	Anterior Klinoid Çıkıntı
Acom.....	Anterior Kommünikan Arter
Pcom	Posterior Kommünikan Arter
ICA	İnternal Karotid Arter
VFI.....	Görme Alan indeksi (Visual field index)
RNFL	Retina Sinir Lifi Tabakası (Retinal nerve fiber layer)
OKT	Optik Koherens Tomografi
VEP	Görsel Uyarılmış Potansiyel (Visual Evoked Potential)
BOS.....	Beyin-Omurilik Sıvısı
IQR	İnterquartile Range (Çeyrekler Açıklığı)

TABLO LİSTESİ

Tablo 4.1.	Hastaların Demografik Ve Klinik Özellikleri	22
Tablo 4.2.	Global Ve Kadran Bazında RNFL Kalınlığı Karşılaştırması	26



ŞEKİL LİSTESİ

Şekil 2.1.	Anterior klinoid çıkıntının anatomisi ve kemik bağlantıları	14
Şekil 2.2.	Anterior klinoidektominin “no-drill” tekniğini gösteren intraoperatif fotoğraf	17
Şekil 4.1.	Cinsiyet ve operasyon tarafı dağılımları.....	23
Şekil 4.2.	Patoloji dağılımları	24
Şekil 4.3.	Postoperatif ipsilateral ve kontralateral gözlerde global RNFL kalınlığı.....	25
Şekil 4.4.	Kontralateral ve ipsilateral gözler arasında kadranlar bazında RNFL farkları	27
Şekil 4.5.	İpsilateral ve kontralateral gözlerde VFI için tanımlayıcı grafik	28
Şekil 4.6.	Supraklinoid ICA anevrizması nedeniyle opere edilen bir hastada cerrahi tarafta inferior nazal kadrananopsi gösteren otomatik perimetri raporu.	29
Şekil 4.7.	EAK sonrası cerrahi tarafta asemptomatik kör nokta genişlemesi saptanan iki hastadan birine ait otomatik perimetri raporu	29
Şekil 4.8.	İpsilateral ve kontralateral gözlerde P100 latans grafiği	30

ÖZET

EKSTRADURAL ANTERİOR KLİNOİDEKTOMİNİN OPTİK SİNİR FONKSİYONUNA ETKİLERİNİN DEĞERLENDİRİLMESİ

Ekstradural anterior klinoidektomi (EAK), oftalmik arter anevrizmaları ve seçilmiş posterior kommunikan arter anevrizmaları gibi vasküler lezyonlara cerrahi erişimi kolaylaştırmak, ayrıca anterior klinoid çevresindeki meningiomların erken devaskülarizasyonunu sağlamak amacıyla uygulanmaktadır. Klinoidektomi işlemi doğası gereği optik kanalın üst kısmının çıkarılmasını (unroofing) ve optik strut gibi ona yakın yapıların eksizyonunu içermektedir. Literatürdeki çalışmalar çoğunlukla optik kanal tutulumu ile optik sinir basısı bulunan vakalarda anterior klinoidektominin optik sinir fonksiyonuna etkisini araştırmış olsa da, optik sinir basısı olmayan hastalarda etkinin ne yönde olduğu ile ilgili bir çalışma bulunmamaktadır. Bu retrospektif tek merkezli çalışmada, Ocak 2023–Ocak 2025 tarihleri arasında yalnızca cerrahi erişim kolaylığı sağlamak amacıyla EAK uygulanan 16 hasta multimodal yöntemlerle optik sinir fonksiyonu değerlendirildi. Postoperatif incelemeler görme keskinliği, otomatik perimetri, optik koherens tomografi (OKT) ile retina sinir lifi tabakası (RNFL) kalınlığı ve desen görsel uyarılmış potansiyelleri (VEP) testlerini içermekteydi. Cerrahi taraftaki göz, internal kontrol olarak kontralateral göz ile karşılaştırıldı. Tüm hastalarda görme keskinliği korundu. Global RNFL kalınlığı (ipsilateral: $95,81 \pm 12,73 \mu\text{m}$; kontralateral: $99,19 \pm 18,57 \mu\text{m}$; $p = 0,23$), kadran bazında RNFL kalınlık farkları (ΔRNFL , tümü için $p > 0,05$), Görme Alanı İndeksi (ipsilateral: 97 [IQR 7]; kontralateral: 97 [IQR 6]; $p = 0,7$) ve P100 latansı (ipsilateral: 115,8 ms; kontralateral: 114,0 ms; $p = 0,205$) açısından anlamlı fark saptanmadı. Tekrarlayan ölçümlerde ANOVA kadranlar arasında ΔRNFL değişkenlik gösterse de ($p = 0,01$), ikili karşılaştırmalarda anlamlı farklılık bulunmadı. Bu seride okülomotor sinir hasarı izlenmedi. Bulgular, optik kanal tutulumu, veya optik sinir basısı olmayan hastalarda uygulanan EAK'nin optik sinirin yapısal, fonksiyonel veya elektrofizyolojik bütünlüğünü bozmadığını ve yalnızca cerrahi erişim kolaylığı sağlamak amacıyla uygulandığında güvenli olduğunu desteklemektedir.

Anahtar kelimeler: Ekstradural anterior klinoidektomi, Optik sinir, Optik kanal açılması (unroofing), Retinal sinir lifi tabakası (RNFL), Görme alanı indeksi (VFI), Görsel uyarılmış potansiyeller (VEP), Kafa tabanı cerrahisi, nörovasküler cerrahi

ABSTRACT

EVALUATION OF THE EFFECTS OF EXTRADURAL ANTERIOR CLINOIDECTOMY ON OPTIC NERVE FUNCTION

Extradural anterior clinoidectomy is performed to enhance surgical access and visualization for vascular lesions such as ophthalmic artery aneurysms and selected posterior communicating artery aneurysms, as well as to achieve early devascularization of meningiomas located around the anterior clinoid. By its nature, the procedure involves unroofing of the superior portion of the optic canal and excision of adjacent structures such as the optic strut. While studies in the literature have mostly investigated the impact of extradural anterior clinoidectomy on optic nerve function in cases with optic canal involvement and optic nerve compression, its effect in patients without nerve compression remains unclear. In this single-center retrospective study, Visual functions of 16 patients who underwent EAC solely to facilitate surgical exposure between January 2023 and January 2025 were evaluated postoperatively with multimodal methods. Postoperative assessments included visual acuity, automated perimetry, retinal nerve fiber layer (RNFL) thickness by optical coherence tomography, and electrophysiological assessment using pattern-reversal visual evoked potentials (VEP). The eye ipsilateral to the surgical side was compared with the contralateral eye, serving as an internal control. Visual acuity was preserved in all patients. No significant differences were found in global RNFL thickness (ipsilateral: $95.81 \pm 12.73 \mu\text{m}$; contralateral: $99.19 \pm 18.57 \mu\text{m}$; $p = 0.23$), quadrant-based RNFL thickness differences (ΔRNFL , all $p > 0.05$), Visual Field Index (ipsilateral: 97 [IQR 7]; contralateral: 97 [IQR 6]; $p = 0.7$), or P100 latency (ipsilateral: 115.8 ms; contralateral: 114.0 ms; $p = 0.205$). Although repeated-measures ANOVA showed variability in ΔRNFL across quadrants ($p = 0.01$), pairwise comparisons revealed no significant differences. No oculomotor nerve injury was observed in this series. These findings support that extradural anterior clinoidectomy performed in patients without optic canal involvement or optic nerve compression does not cause any permanent structural, functional, or electrophysiological impairment on the optic nerve, and when performed solely to facilitate surgical exposure, it appears to be a safe procedure.

Keywords: Extradural anterior clinoidectomy, Optic nerve, Optic canal unroofing, Retinal nerve fiber layer (RNFL), Visual field index (VFI), Visual evoked potentials (VEP), Skull base surgery, neurovascular surgery.

1. GİRİŞ VE AMAÇ

Kafa tabanı cerrahisinde ekstradural anterior klinoidektomi (EAK), özellikle bazal sistemler ve çevresindeki nörovasküler yapılar gibi kritik anatomik yapılara olan cerrahi erişimi artırmak amacıyla uygulanan bir tekniktir. İşlem, sfenoid kemiğin anterior klinoid çıkıntısının çıkarılmasını içerir ve böylece kavernoöz sinüs, optik sinir ve internal karotid arter gibi temel bölgelere daha iyi erişim sağlar (1). Geleneksel olarak anterior klinoidektomi, optik sinir basısının bulunduğu olgularda siniri dekomprese etmek ve görme fonksiyonunu iyileştirmek, ayrıca meningiomların erken devaskülarizasyonunu sağlamak amacıyla uygulanmıştır (1). Ancak son yıllarda bu uygulama yalnızca dekompresyon amacıyla sınırlı kalmamış, optik sinir, optik kiazma ve anterior ile posterior serebral vasküler sistemlerine daha iyi erişim sağlamak için giderek artan sıklıkta kullanılmaya başlanmıştır (2,3). Bu cerrahi pratikteki değişim, kritik nörovasküler yapılara daha güvenli ve etkili erişimi kolaylaştırmak için prosedürün giderek daha fazla benimsenmesini yansıtmaktadır.

Prosedür doğası gereği optik kanalın açılmasını (unroofing) ve optik strut gibi ona yakın yapılarının çıkarılmasını gerektirir; bu da optik siniri mekanik, termal veya mikrovasküler yaralanma riskiyle karşı karşıya bırakır (4). Mevcut literatürün büyük kısmı, EAK'yi optik kanal invazyonu veya görme bozukluğu oluşturan tümör ya da anevrizmalar bağlamında değerlendirmiş, görme fonksiyonunu sıklıkla klinoidektominin kendisinden çok altta yatan patolojiye bağlamıştır (5,6).

Bu çalışmanın amacı, preoperatif optik sinir basısı veya optik kanal darlığı bulunmayan hastalarda sadece cerrahi erişimi artırmak amacıyla yapılan EAK'nin optik sinir üzerindeki yapısal, fonksiyonel ve elektrofizyolojik etkilerini; görme keskinliği, otomatik perimetri (görme alanı), optik koherens tomografi (OKT) ile retinal sinir lifi tabakası (RNFL) kalınlığı ve görsel uyarılmış potansiyeller (VEP) gibi multimodal değerlendirmeler kullanarak incelemektir.

2. GENEL BİLGİLER

2.1. Ekstradural Anterior Klinoidektomi

2.1.1. Tarihçe

Anterior klinoidektomi ilk kez 1952 yılında Hauser ve Gass tarafından bir nöroşirürji tekniği olarak tanımlanmıştır; yazarlar, internal karotid arter anevrizmasına bağlı görme kaybı ile başvuran bir hastada optik sinirin dekompresyonu için intradural yaklaşımı tarif etmişlerdir (7). Ardından, 1985 yılında Dolenc tarafından ekstradural teknik tanımlanmıştır (8). Başlangıçta bu yaklaşım, özellikle karotiko–oftalmik arter anevrizmalarına erişimi kolaylaştırmak ve optik sinirin dekompresyonunu sağlamak amacıyla kullanılmıştır. Mikroskopik cerrahi tekniklerdeki gelişmeler ve kafa tabanı anatomisinin daha iyi anlaşılmasıyla birlikte ekstradural yaklaşım daha geniş kabul görmüştür. Dolenc'e atfedilen bu teknik, dura açılmadan önce anterior klinoid çıkıntının daha güvenli şekilde çıkarılmasına olanak tanımış ve optik sinir, internal karotid arterin klinoidal segmenti ve okülomotor sinir gibi anterior klinoid çıkıntı ile yakın ilişkili nörovasküler yapıların yaralanma riskini azaltmıştır (9, 10). Keleş ve ark. tarafından bildirilen bir vakada, intradural anterior klinoidektomi sırasında pamuk tamponun matkap ucuna dolanması sonucunda orta serebral arter trunkusunda yırtık olduğu, bu damarın geçici olarak kliplendikten sonra mikrosütürlerle onarıldığı ve hastanın nörolojik olarak sorunsuz uyandığı anlatılmaktadır. Bu vaka, intradural klinoidektomi işlemi sırasında nadiren görülen ama önemli bir vasküler riski gözler önüne sermektedir (11).

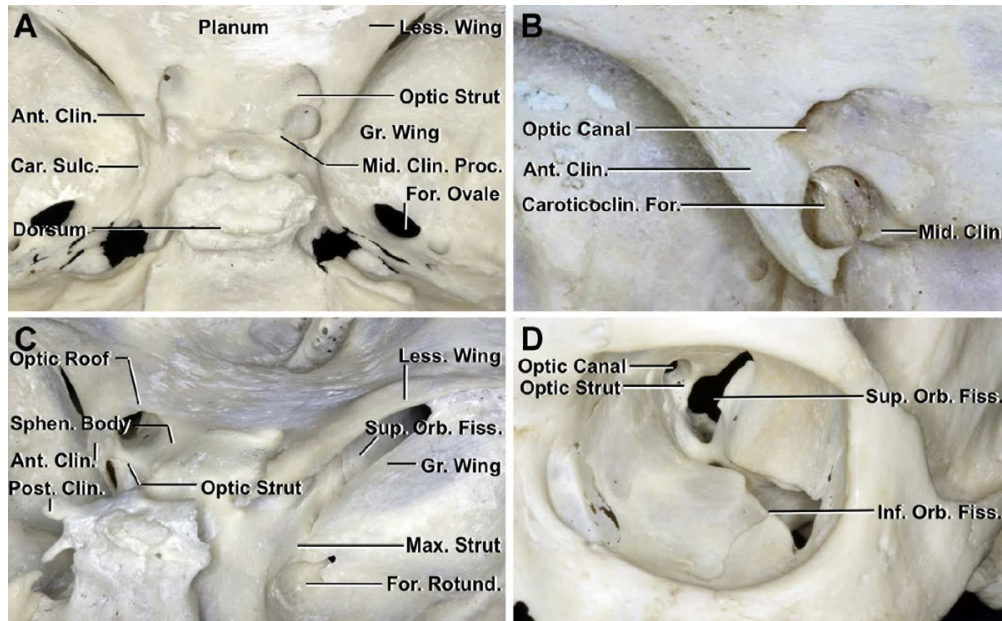
2.1.2. Anterior Klinoid Çıkıntısının Cerrahi Anatomisi

Anterior klinoid çıkıntı (AKÇ), sfenoid kemiğin küçük kanadının posterior ve medial kısmını oluşturan kemik bir yapıdır. Piramit şeklinde bir çıkıntı olup üç ana kemik bağlantısı vardır. Anterolateralde sfenoid kemiğin küçük kanadının bir uzantısını oluşturur; anteromedialde optik kanalın tavanına ve planum sfenoidale'ye bağlanır; posteroinferiorde ise optik kanal ile süperior orbital fissürü ayıran ince kemik çıkıntı olan optik strut aracılığıyla sfenoid cisme katılır. AKÇ, medialde internal karotid arter ve optik sinir ile, inferior tarafta ise süperior orbital fissür ve kavernoöz sinüs ile yakın komşuluk gösterir; inferior tarafta en yakın diğer nörovasküler yapı ise okülomotor sinirdir (1, 4). (şekil 2.1)

Yapısal olarak AKÇ, yoğun ve sağlam kortikal kemikten oluşan dış bir tabaka ile gevşek kansellöz kemikten oluşan iç bir çekirdekten meydana gelir.

Bazı olgularda sfenoid sinüsün pnömatisasyonu AKÇ'nin iç kısmına kadar uzanabilir ve bu durum cerrahi zorluklara yol açabilir (12).

AKÇ'nin ucu bazen orta klinoid çıkıntıya karotiko-klinoid ligaman aracılığıyla bağlanır ve bu ligaman kısmi veya tam ossifikasyona uğrayabilir. Tam ossifikasyon karotiko-klinoid foramen (KKF) oluşumuna yol açar. Bir sistematik derlemede karotiko-klinoid ligaman (KKL) ossifikasyonunun havuzlanmış prevalansı %17,47 olarak bildirilmiş olup, olguların büyük çoğunluğunu %10,08 prevalans ile inkomplet tip oluşturmaktadır (13).



Şekil 2.1 Anterior klinoid çıkıntının anatomisi ve kemik bağlantıları [Cohen-Gadol AA. The Neurosurgical Atlas].

2.1.3. Ekstradural Anterior Klinoidektomi ve Optik Sinir ile İlişkisi

Optik sinir, kafa tabanında kritik bir konumda yer alır ve anterior klinoid çıkıntının inferomedialinde seyreden optik kanaldan geçer. Bu yakın anatomik ilişki nedeniyle, ekstradural anterior klinoidektomi (EAK) optik sinir için doğası gereği bazı riskler taşır. Olası yaralanma mekanizmaları arasında, mikro-ronjurların optik kanal içine yerleştirilmesi sırasında meydana gelebilecek doğrudan travma, yüksek hızlı drilleme sırasında oluşabilecek termal hasar veya kemik çıkarımı esnasında oluşabilecek istemsiz traksiyon sayılabilir. Ayrıca, internal karotid arterin klinoid segmenti yakınında sıklıkla köken alan

oftalmik arter, işlem sırasında zarar görebilir ve optik sinirde iskemik yaralanma riskini artırabilir (9, 14).

Önemli olarak, preoperatif optik sinir basısı bulunmayan hastalarda dahi iyatrojenik görme kaybı ihtimali göz önünde bulundurulmalıdır. Bildiğimiz kadarıyla literatürde optik sinir basısı olmayan olgularda EAK'nin optik sinir fonksiyonu üzerindeki etkisini doğrudan inceleyen bir çalışma bulunmamaktadır.

2.1.4. Nöroşirürjide anterior klinoidektominin endikasyonları ve uygulamaları

Anterior klinoidektomi en sık kafa tabanının vasküler ve neoplastik lezyonlarının cerrahisinde uygulanmaktadır. Vasküler alanda; oftalmik, paraklinoid, posterior kammünikan ve superior hipofizer arter anevrizmalarında proksimal kontrol ve daha iyi cerrahi erişim sağlar; ayrıca bazı baziler apeks anevrizmalarında da uygulanır (15).

Tümörler arasında ise klinoidal ve suprasellar meningiomlarda, hipofiz adenomu, kraniofaringiom, kordom ve anterior klinoid uzanımı olan sinonazal malignitelere güvenli rezeksiyonu ve cerrahi erişimi artırır. Buna ek olarak, anterior klinoidektomi, optik sinir kılıfı meningioları, fibroz displazi veya kemiksel optik kanal darlığı gibi doğrudan sinir basısı olan durumlarda optik kanal dekompresyonu amacıyla da kullanılmaktadır (1).

Tüm bu endikasyonlar, anterior klinoidektominin hem vasküler hem de neoplastik kafa tabanı cerrahisinde, geniş cerrahi erişim ve optik sinir dekompresyonu gerektiğinde çok yönlü bir yardımcı yöntem olduğunu göstermektedir. Serimizde ekstradural anterior klinoidektomi cerrahi erişimi artırmak ve bazal sistemlerde BOS boşaltılmasını kolaylaştırmak amacıyla rüptüre Acom, Pcom, ve ICA anevrizmalarına uygulanmıştır.

2.1.5. Konvansiyonel Ekstradural Anterior Klinoidoidektomi

Konvansiyonel ekstradural anterior klinoidektomi, yüksek devirli motor (drill) kullanılarak anterior klinoid çıkıntısının (AKÇ) çıkarılmasını içerir. Standart pterional kraniyotomi sonrası sfenoid kanat düzeltilir ve meningo-orbital bant kesilerek kavernöz sinüsün lateral duvarı ile dura arasındaki diseksiyon planına girilir. Temporal lobun dura propria'sı dikkatlice sıyrılarak anterior klinoid çıkıntı boyunca tam ekspozur sağlanır. Drill vasıtasıyla AKÇ'nin kortikal tabakası inceltir, ardından kansellöz kemik drillenerek optik kanal tavanı ve optik strut ortaya konur. Optik kanal tavanı aşamalı olarak açılarak optik

sinir çatısının çıkarılması (unroofing) işlemi yapılır. Bu süreçte optik sinir ve çevre nörovasküler yapılarda termal hasarı önlemek için sürekli irrigasyon ve kontrollü drilleme uygulanır (16).

2.1.6. No-drill (Mikro-Ronjeur) Tekniği ile Anterior Klinodektomi

No-drill (matkap kullanmadan) teknik, yüksek hızlı matkapla ilişkili termal hasar oluşumunu en aza indirmek amacıyla geliştirilmiştir. Standart pterional kraniyotomi sonrası sfenoid kanat düzeltilir ve meningo-orbital bant kesilir. Daha sonra kavernoöz sinüsün lateral duvarındaki dura ile dura propria arasındaki planda diseksiyon yapılarak dura propria sıyrılır ve anterior klinoid çıkıntı boyunca tam maruziyet sağlanır.

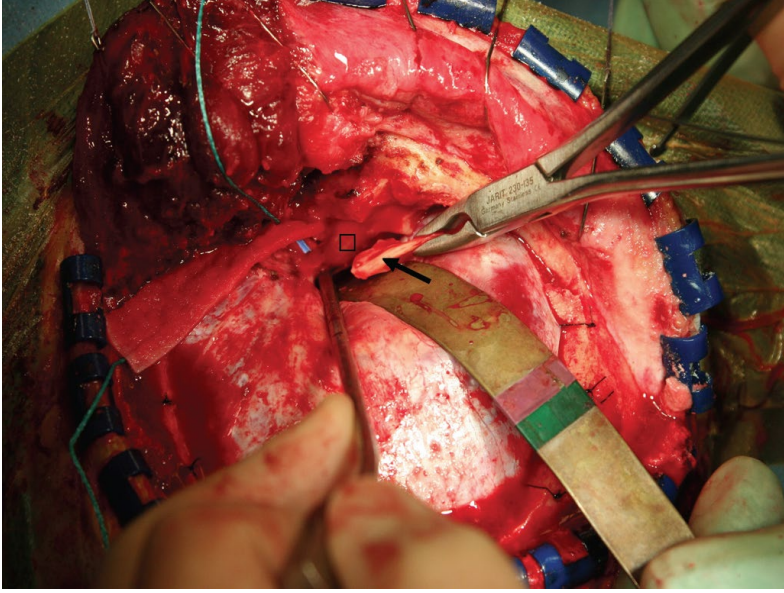
Chang'ın tanımladığı gibi orbital çatının orta-arka kısmında düşük devirli matkapla küçük bir açıklık oluşturulur. Periorbita, orbital kompartıman içinden No. 1 Penfield dissektörü ile ayrılır. Ardından kemik rongeuru, periorbita ile orbital duvar arasına yerleştirilerek ince mikro-ronjeurlar kullanılarak aşamalı şekilde kaldırılır orbital duvar ve optik çatı (roof) eksize edilir ve sonrasında anterior klinoid çıkıntı parçalar halinde mikro-ronjeur ile çıkarılır (17).

Bu yaklaşım, optik sinir ve oftalmik arterde ısıya bağlı yaralanmayı önler ve AKÇ'nin kontrollü olarak çıkarılmasını sağlar (18). Ancak hiperosteotik veya sklerotik kemik varlığında (örneğin meningiomlarda), motor yerine mikro-ronjeur kullanımı teknik olarak daha zor ve zaman alıcı olabilir.

Bizim serimizdeki tüm anterior klinoidektomiler drill (motor) kullanılmadan, mikro-ronjeur tekniğiyle gerçekleştirilmiştir. (Şekil 2.2)

2.1.7. İntradural Anterior Klinoidektomi

İntradural teknik, dura açıldıktan sonra anterior klinoid çıkıntının çıkarılmasını içerir. Daha hedeflenmiş ve doğrudan bir klinoidektomiye olanak tanınmasına rağmen, nörovasküler yapıların doğrudan maruz kalması nedeniyle yaralanma riskinin artması bu yaklaşımın kullanımının azalmasına yol açmıştır (6, 10).



Şekil 2.2 No-Drill klinoidektomi tekniği gösteren intraoperatif fotoğraf [Chang DJ. The "no-drill" technique of anterior clinoidectomy: a cranial base approach to the paraclinoid and parasellar region. Neurosurgery. 2009]

İntradural anterior klinoidektomiye ilişkin yukarıda belirtilen olası dezavantajların dışında, bu yaklaşım seçilmiş olgularda hala önemli bir değer taşımaktadır. En büyük avantajı, drill sırasında anterior klinoid çıkıntı çevresindeki nörovasküler yapıların doğrudan görülmesine olanak tanınmasıdır. Bu durumun, anatomiye duranın arkasında bırakan ekstradural disseksiyona kıyasla bazen daha güvenli manevra yapmayı sağladığı söylenmektedir. Gallardo ve ark. (2021) anatomik çalışmalarıyla bu durumu göstermiş, intradural yaklaşımın ekstradural tekniklerde gizli kalabilecek kritik yapıların tanımlanmasını kolaylaştırdığını bildirmiştir (19).

Aynı şekilde Kohli ve ark. (2025), intradural klinoidektominin erken optik sinir dekompresyonu ve klinoidal ICA segmentine doğrudan erişim sağladığını, özellikle optikokarotid anevrizmalar ve santral kafa tabanı tümörlerinin tedavisinde oldukça yararlı olduğunu vurgulamıştır. Yazarlar ayrıca bu yaklaşımın erken BOS boşaltılmasına olanak tanıyarak beyin retraksiyonu ihtiyacını azalttığını belirtmişlerdir (20).

Bu nedenle, bazı cerrahlar genel eğilimin ekstradural tekniklere kaymasına rağmen, intradural anterior klinoidektominin seçilmiş olgularda sağladığı avantajları savunmaya devam etmektedir. (21)

3. GEREÇ VE YÖNTEM

3.1 Çalışma Tasarımı

Bu çalışma, Göztepe Prof. Dr. Süleyman Yalçın Şehir Hastanesi'nde yürütülen tek merkezli, retrospektif bir çalışma olarak tasarlanmıştır. 1 Ocak 2023 ile 1 Ocak 2025 tarihleri ektradural anterior klinoidektomi (EAK) uygulanan ve dahil edilme kriterlerini karşılayan tüm hastalar çalışmaya alınmıştır.

Çalışma protokolü, Göztepe Prof. Dr. Süleyman Yalçın Şehir Hastanesi Etik Kurulu tarafından onaylanmıştır (Karar No: 2025/09-21). Tüm işlemler Helsinki Bildirgesi'nin etik standartlarına uygun olarak yürütülmüştür.

3.2 Cerrahi teknik

Tüm cerrahi işlemler standart pterional kraniyotomi ile başlatıldı, ardından cerrahi mikroskop eşliğinde, daha önce açıklandığı üzere drill kullanılmadan ektradural anterior klinoidektomi uygulandı.

3.3 Hasta Seçimi ve Dahil Etme/Dışlama Kriterleri

Tüm dahil edilen olgular, operasyon öncesinde ayrıntılı şekilde değerlendirildi. Bu amaçla yüksek çözünürlüklü görüntüleme yöntemleri kullanıldı; özellikle bilgisayarlı tomografi (BT) anjiyografi ve dijital substraksiyon anjiyografi (DSA) incelemeleri yapılarak paraklinoid bölgedeki vasküler ve kemik yapılar ayrıntılı olarak incelendi. Bu değerlendirmeler, hem cerrahi planlamaya katkı sağlamak hem de olası anatomik varyasyonları ortaya koymak açısından önem taşıyordu.

Ayrıca, operasyon sonrasında tüm hastaların oftalmolojik ve nörolojik açıdan sistematik olarak detaylı muayeneleri gerçekleştirildi ve eşlik eden herhangi bir patoloji bulunmadığı belgelenecek kaydedildi.

Çalışmaya yalnızca preoperatif dönemde görme kusuru bulunmayan olgular dahil edildi. Böylece, optik sinir üzerine doğrudan basısı olmayan ve görme şikayeti olmayan hasta grubu oluşturularak, cerrahi işlemin optik sinir fonksiyonu üzerindeki etkisi daha güvenilir biçimde değerlendirilebildi.

Olası karıştırıcıları en aza indirmek için kapsamlı optik sinir değerlendirmeleri postoperatif 6–12 ay içinde yapıldı.

Dahil edilme kriterleri

- 18 yaş ve üzeri olmak
- Tüm optik sinir fonksiyon testlerini güvenilir şekilde uygulayabilecek kooperasyon ve oryantasyona sahip, Glasgow Koma Skalası (GKS) skoru 15 olan hastalar
- Yalnızca cerrahi erişimi artırmak amacıyla EAK uygulanmış olması
- Görüntüleme preoperatif optik kanal invazyonu veya optik sinir basısı olmaması
- Görme bozukluğu öyküsü, oftalmolojik veya görmeyi etkileyen nörolojik hastalık bulunmaması

Dışlanma kriterleri

- Preoperatif görme yakınması veya belgelenmiş görme kusuru olan hastalar
- Klinoid veya paraklinoid pnömatizasyonu, veya farklı anatomiye sahip olanlar
- Daha önce orbital veya optik kanal cerrahisi geçirmiş olanlar
- Optik sinir veya kanalı doğrudan tutan patolojiler (ör. tuberkulum sella meningiomu, optik kılıf meningiomu, optik nörit)
- Komşu bir anevrizmanın optik sinir veya optik kiazma üzerinde bası oluşturduğunu gösteren radyolojik veya cerrahi bulgular
- Özellikle paraklinoid internal karotid arter segmentinde anterior veya inferiora projekte olan büyük anevrizmalar
- Posterior kommunikan arter anevrizmaları, optik yapılarda basıya dair açık radyolojik veya cerrahi bulgu olmadıkça dışlanmamıştır
- Üç veya daha fazla anevrizmanın kliplendiği hastalar; çünkü çoklu kliplerin kümülatif hacmi optik yapılara bası yaparak klinoidektomiye atfedilecek etkiyi karıştırma potansiyeline sahiptir

3.4 Optik Sinir Değerlendirme Protokolü

Optik sinir fonksiyonunun uzun dönem yapısal, fonksiyonel ve elektrofizyolojik bütünlüğünü değerlendirmek ve postoperatif erken dönem değişikliklerin etkisini en aza indirmek amacıyla, kapsamlı postoperatif değerlendirme cerrahiden 6–12 ay sonra gerçekleştirildi. Değerlendirme dört standart testten oluşmaktaydı:

Görme Keskinliği

En iyi düzeltilmiş görme keskinliği standart Snellen eşeli kullanılarak, kontrollü aydınlatma koşullarında ölçüldü. Test her göz için ayrı ayrı yapıldı; sonuçlar Snellen fraksiyonu olarak kaydedildi ve analiz için ondalık formata dönüştürüldü. Refraksiyon kusurlarını dışlamak amacıyla yalnızca en iyi düzeltilmiş değerler dikkate alındı.

Görme Alanı

Otomatize görme alanı testi, Humphrey Field Analyzer (Carl Zeiss Meditec, Dublin, CA) cihazı kullanılarak yapıldı. Çoğu hastada SITA Standard 24-2 protokolü, üç hastada ise 30-2 protokolü uygulandı. Test her göz için ayrı ayrı, uygun refraksiyon düzeltilmesi yapılarak gerçekleştirildi. Birincil parametre Görme Alanı İndeksi (VFI) idi. Protokol heterojenliği nedeniyle yalnızca VFI analizde kullanıldı.

Optik Koherens Tomografi ve Retinal Sinir Lifi Tabakası (RNFL) Analizi

Optik sinirin yapısal değerlendirmesi, Heidelberg Spectralis® (Heidelberg Engineering, Almanya) cihazı ile yapılan spektral-domain OKT ile gerçekleştirildi. Her iki göz için optik disk merkezli peripapiller 3,5 mm çapında dairesel taramalar elde edildi. Kantitatif analiz global ortalama RNFL kalınlığı ile dört kadrana (superior, inferior, nazal, temporal) ait değerleri içermekteydi ve mikrometre (μm) olarak raporlandı. Tüm ölçümler deneyimli teknisyenlerce yapıldı ve cerrahi tarafı bilmeyen bir göz hastalıkları uzmanı tarafından bağımsız olarak değerlendirildi. RNFL kalınlığı hem global düzeyde hem de kadrana bazında analiz edilerek, opere edilen taraf karşı tarafla karşılaştırıldı; böylece global ortalamalarda belirgin olmayan lokalize incelmeler saptanabildi.

Görsel Uyarılmış Potansiyeller (VEP)

Anterior görme yolunun elektrofizyolojik değerlendirmesi, desen VEP yöntemi ile yapıldı. Sabit mesafede yüksek kontrastlı dama tahtası deseni kullanıldı ve her göz ayrı ayrı test

edilirken karşı taraf göz kapatıldı. Elektriksel yanıtlar kafa derisi üzerine yerleştirilen elektrotlarla (Oz: aktif, Fz: referans, Fpz: toprak) kaydedildi. Birincil parametre optik sinir iletimini yansıtan P100 latansı (ms) idi. Anormal bulgular, yaşa göre uyarlanmış normatif verilere kıyasla P100 latansında uzama veya amplitüdde azalma olarak tanımlandı. Tüm kayıtlar deneyimli teknisyenler tarafından yapıldı ve cerrahinin ayrıntılarını (taraf ve hipotez dahil) bilmeyen sertifikalı bir nörofizyolog tarafından bağımsız olarak değerlendirildi. P100 yanıtları opere edilen taraf ile karşı taraf arasında karşılaştırılarak olası iletim gecikmeleri araştırıldı.

3.5 İstatistiksel Analiz

Tüm istatistiksel analizler IBM SPSS Statistics for Windows, Version 26.0 (IBM Corp., Armonk, NY, USA) kullanılarak yapıldı. Verilerin dağılım normalliği açısından Shapiro–Wilk ve Kolmogorov–Smirnov testleri ile değerlendirildi.

Normal dağılım gösteren değişkenler ortalama \pm standart sapma (SD) olarak ifade edilip parametrik testlerle, normal dağılım göstermeyen değişkenler ise medyan ve çeyrekler açıklığı (IQR) ile ifade edilip non-parametrik testlerle analiz edildi.

Opere edilen taraf ile karşı taraf arasındaki karşılaştırmalar, normal dağılım gösteren çiftli veriler için eşleştirilmiş t-testi (paired t-test), normal dağılmayan çiftli veriler için ise Wilcoxon işaretli sıra testi (Wilcoxon signed-rank test) ile yapıldı.

İkiden fazla ilişkili ölçümü içeren birey içi karşılaştırmalar için tek yönlü tekrarlı ölçümler varyans analizi (rm-ANOVA) kullanıldı. Sferisite varsayımı Mauchly testi ile değerlendirildi, ve çoklu test düzeltmesi için post-hoc ikili karşılaştırmalarda Bonferroni yöntemi uygulandı.

İstatistiksel anlamlılık için $p < 0.05$ kabul edildi.

4. BULGULAR

1 Ocak 2023 ile 1 Ocak 2025 tarihleri arasında rüptüre anevrizma nedeni ile opere edilen, ekstrasdural anterior klinoidektomi (EAK) uygulanan ve dahil edilme kriterlerini karşılayan tüm hastalar çalışmaya alınmış, başlangıçta toplam 17 hasta belirlenmiştir. Bu hastalardan birinde RNFL ölçümleri ile de doğrulanan orta derecede bilateral görme keskinliği kaybı mevcuttu. Bilateral tutulum nedeniyle yapılan ileri oftalmolojik incelemede oküler hipertansiyon saptanmış ve glokom tanısı konulmuştur. Bu hasta daha sonra çalışma dışı bırakılmıştır. Sonuç olarak, dahil edilme ve dışlama kriterlerini eksiksiz karşılayan 16 hasta nihai çalışma grubunu oluşturmuştur.

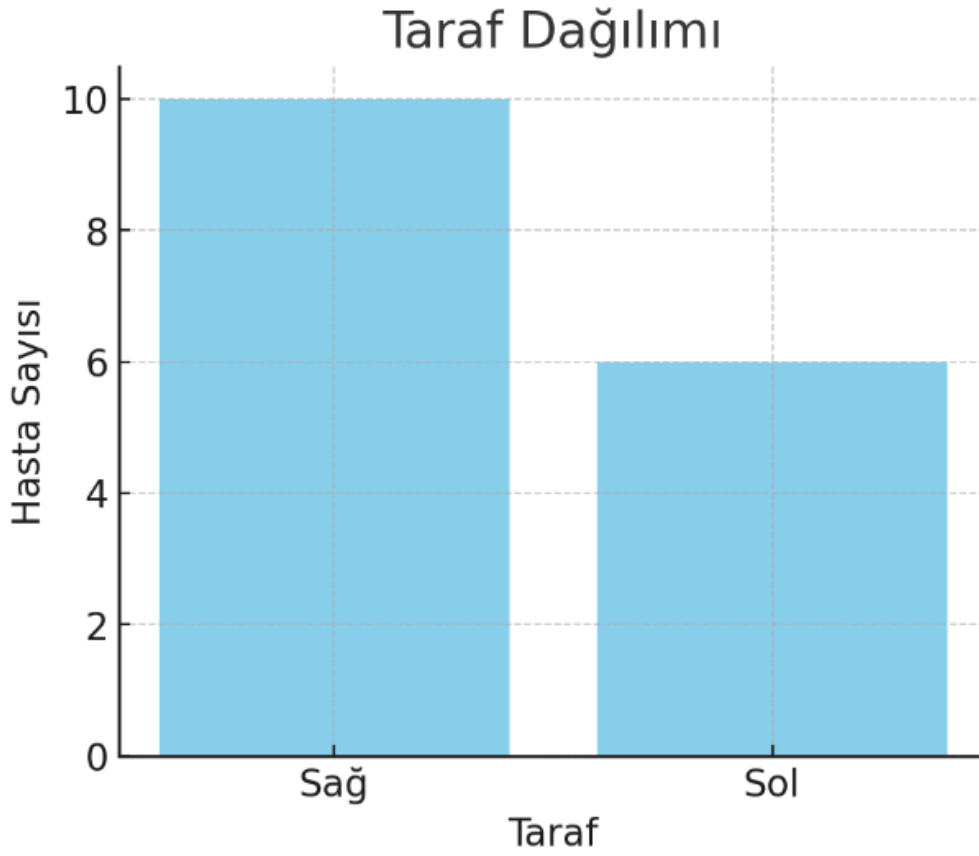
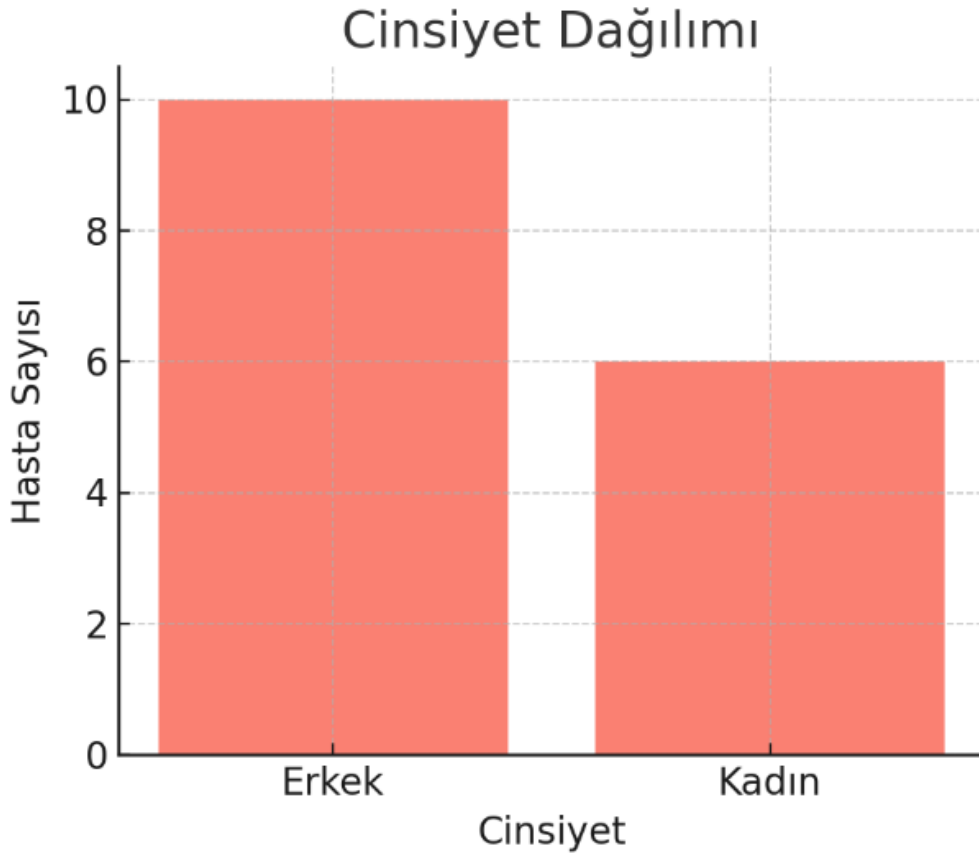Hastaların yaş ortalaması $50,4 \pm 15,4$ yıl olup (25–81 yıl aralığında), medyan yaş 50.5 olarak saptandı. Olguların 10'u (%62,5) erkek, 6'sı (%37,5) ise kadın idi. Cerrahi taraf 10 olguda (%62,5) sağ, 6 olguda (%37,5) sol olarak belirlendi.

Dahil edilen hastalarda patoloji dağılımı incelendiğinde, en sık görülen lezyon anterior kommunikan arter (ACom) anevrizması olup 13 olguda (%81,3) izlendi. İki olguda (%12,5) posterior kommunikan arter (PCom) anevrizması, bir olguda (%6,3) internal karotid arter (ICA) anevrizması saptandı.

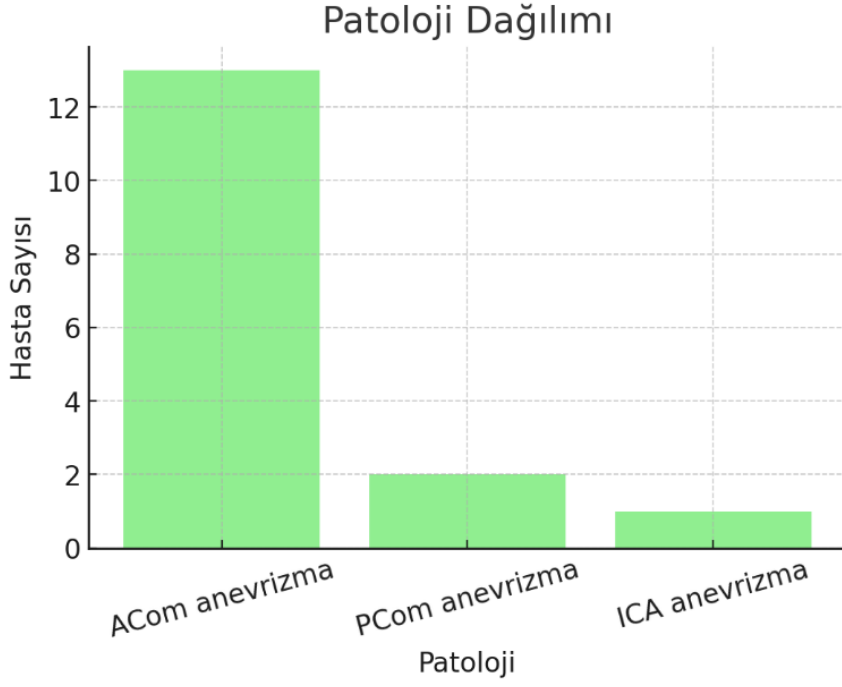
Cinsiyet, cerrahi taraf ve patoloji dağılımları Tablo 4.1 ve Şekil 4.1–4.2'de özetlenmiştir.

Değişken	Değer
Taraf	Sol taraf: 6 (37.5%)
	Sağ taraf: 10 (62.5%)
Patoloji	AComA anevrizma: 13 (81.3%)
	ICA anevrizma: 1 (6.3%)
	PComA anevrizma: 2 (12.5%)
Cinsiyet*	Erkek 10 (62.5%) ²
	Kadın 6 (37.5%)

Tablo 4. 1 Hastaların demografik ve klinik özellikleri. (n = 16)



Şekil 4.1 Cinsiyet ve cerrahi taraf dağılımı.



Şekil 4.2 Patoloji dağılımı.

Görme Keskinliği

Tüm hastalarda en iyi düzeltilmiş görme keskinliği korundu. On altı hastanın 15'inde bilateral tam görme keskinliği (1,0/1,0) saptandı. Bir hastada cerrahi tarafında 0,7 ve kontralateral tarafta 0,9 değerlerinde hafif asimetri izlendi. Verilerdeki sınırlı değişkenlik nedeniyle bu parametre için istatistiksel analiz yapılmamıştır.

Retina Sinir Lifi Tabakası (RNFL) Kalınlığı

Ekstradural anterior klinoidektomi sonrası kontralateral gözde ortalama global RNFL kalınlığı $99,19 \pm 18,57 \mu\text{m}$, ipsilateral gözde ise $95,81 \pm 12,73 \mu\text{m}$ olarak ölçülmüştür. Kontralateral tarafta değerler hafif daha yüksek bulunmakla birlikte fark istatistiksel olarak anlamlı değildir (ortalama fark $3,38 \mu\text{m}$, GA %95: $-2,37$ ila $9,12$; $p = 0,230$).

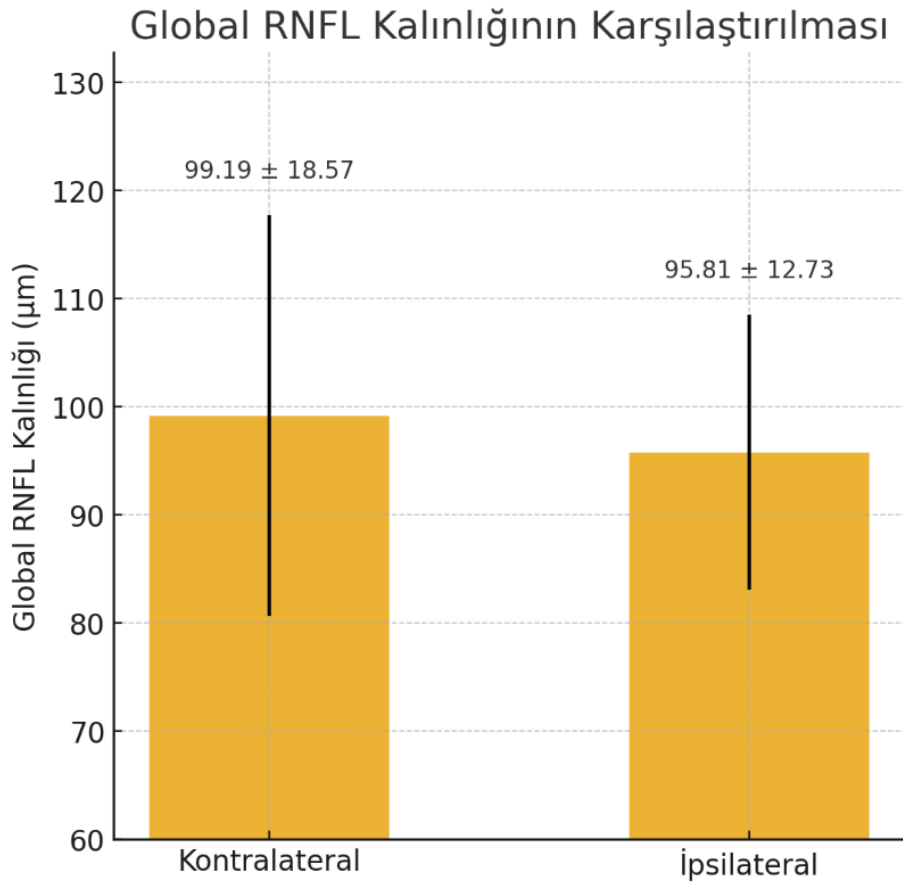
Bu sonuçlar, ekstradural anterior klinoidektominin global RNFL kalınlığı açısından klinik olarak anlamlı bir gözler arası farklılığa yol açmadığını göstermektedir. (Şekil 4.3)

Kadranlar bazında yapılan analizde gözler arası fark (ΔRNFL)

$$\Delta\text{RNFL}_{\{kadran\}} = \text{RNFL}_{\{kontralateral\}} - \text{RNFL}_{\{ipsilateral\}}$$

formülüne göre hesaplandı.

Kadranlara özgü Δ RNFL (kontralateral – ipsilateral) değerleri üzerinde yapılan tekrarlı ölçümler ANOVA'sı, anlamlı bir kadran etkisi göstermiştir ($F(3,48) = 4.176$, $p = 0.01$, $\text{partial } \eta^2 = 0.207$). Bu durum, gözler arası farkların kadranlara göre değişiklik gösterdiğini ortaya koymaktadır. Ortalama Δ RNFL değerleri temporal kadranda $+3,06 \pm 9,29 \mu\text{m}$, nazal kadranda $0,00 \pm 13,13 \mu\text{m}$, süperior kadranda $+12,81 \pm 23,30 \mu\text{m}$ ve inferior kadranda $-1,63 \pm 11,97 \mu\text{m}$ olarak bulunmuştur. En yüksek pozitif fark süperior kadranda izlenmiş olsa da, Bonferroni düzeltmeli ikili karşılaştırmalarda hiçbir kadran çifti arasında anlamlı fark saptanmamıştır (tüm $p > 0.05$) (Tablo 4.3, Şekil 4.4).



Şekil 4. 3 Ekstradural anterior klinoidektomi sonrası her iki gözde global RNFL kalınlığı.

Normal gözlerde RNFL kalınlığının kadranlar arasında eşit olmadığı, süperior ve inferior kadranların genellikle temporal ve nazal kadranlardan daha kalın olduğu da dikkate alınmalıdır.

Süperior kadranda gözlenen ileri derecede yüksek varyasyon ($SD \approx 23,3 \mu\text{m}$), bireyler arası anatomik farklılıkları yansıtır olabilir; ancak bu durum dikkatli yorumlanmak kaydıyla iatrojenik etkilerin olasılığına da işaret edebilir. Cerrahi koridora

yakınlığı nedeniyle süperior kadran RNFL, anterior klinoidektomi sırasında minimal traksiyon, manipülasyon veya bası iletimden diğer kadranlara kıyasla daha fazla etkilenebilir. Bununla birlikte, bu fark istatistiksel olarak anlamlı bulunmamış ve örneklem büyüklüğü sınırlı olduğundan, yorum ihtiyatla ele alınmalıdır.

Nazal kadranda gözler arası fark neredeyse hiç izlenmedi (ortalama Δ RNFL \approx 0,0 μ m) ve varyasyon görece düşük bulundu. Bu durum, nazal RNFL'nin temporal ve süperior kadranlara kıyasla daha stabil olduğunu ve cerrahi koridora olan görece uzaklığı nedeniyle daha az etkilenebileceğini düşündürmektedir.

Bölge	İpsilateral (Ort \pm SS, μ m)	Kontralateral (Ort \pm SS, μ m)	Ortalama Fark (İpsi – Kontra, Ort \pm SS, μ m)	p değeri
Global	95.81 \pm 12.73	99.19 \pm 18.57	3.38 \pm 10.79	0.223 ¹
Temporal	67.13 \pm 11.89	70.19 \pm 13.26	3.06 \pm 9.29	0.011 ²
Nazal	78.00 \pm 16.29	78.00 \pm 22.03	0.00 \pm 13.13	
Süperior	110.38 \pm 26.93	123.19 \pm 17.23	12.81 \pm 23.30	
İnferior	127.38 \pm 13.71	125.75 \pm 15.74	-1.63 \pm 11.97	

¹ p-değeri eşleştirilmiş t-testi sonucuna aittir

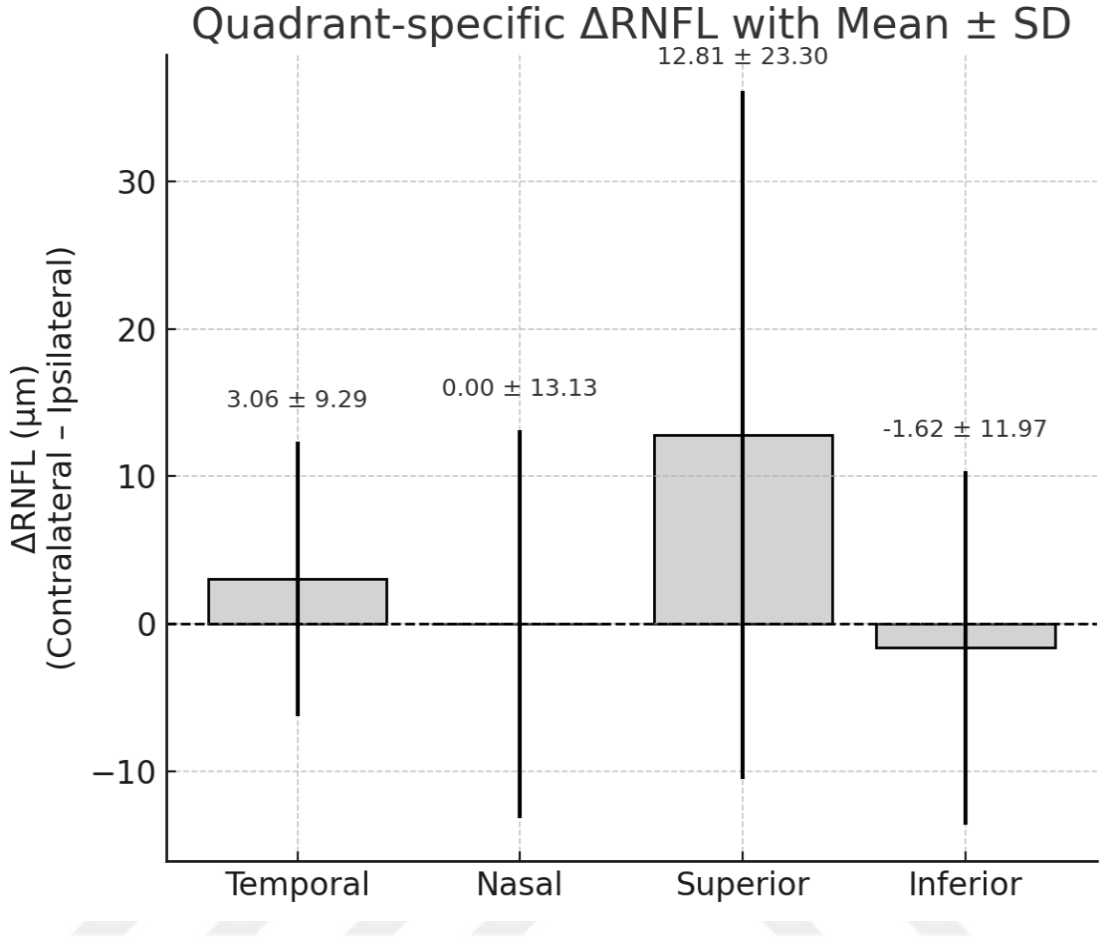
² p-değeri tekrarlı ölçümler ANOVA sonucuna aittir

Tablo 4.2 İpsilateral ve kontralateral gözlerde global ve kadran bazlı RNFL kalınlıklarının karşılaştırılması.

Görme Alanı İndeksi (VFI)

İpsilateral gözde VFI 97 ± 7 (medyan \pm IQR), kontralateral gözde ise 97 ± 6 (medyan \pm IQR) olarak saptandı. Her iki gözde de verilerin normal dağılmaması nedeniyle parametrik test kullanılmadı. Wilcoxon işaretli sıralar testi ile yapılan karşılaştırmada istatistiksel olarak anlamlı fark gözlenmedi ($p = 0,7$). Şekil 4.5'te gösterildiği gibi iki hastada VFI değerleri kırkbeşlere kadar düşmesine rağmen, karşılık gelen yapısal (RNFL), elektrofizyolojik (VEP) ve görme keskinliği testlerinde bulgular normaldi. Bu uyumsuzluk, VFI'daki anormal değerlerin gerçek optik sinir disfonksiyonundan ziyade hastanın koopere olamaması veya yalancı pozitif yanıtlarla ilişkili test güvensizliğini yansıttığını düşündürmektedir.

Dolayısıyla, bazı hastalarda otomatik perimetri güvenilir sonuçlar vermeyebilir ve elde edilen bulgular dikkatle yorumlanmalıdır.



Şekil 4. 4. Kadranlara göre ipsilateral ve kontralateral gözler arasındaki Δ RNFL farklarının dağılımı.

Buna ek olarak, supraklinoid ICA anevrizması nedeniyle opere edilen bir hastada postoperatif ipsilateral inferior nazal parsiyel kadrananopsi saptanmış olup, bu durum da olası iyatrojenik optik sinir manipülasyonuna bağlanabilir. (Şekil 4.6)

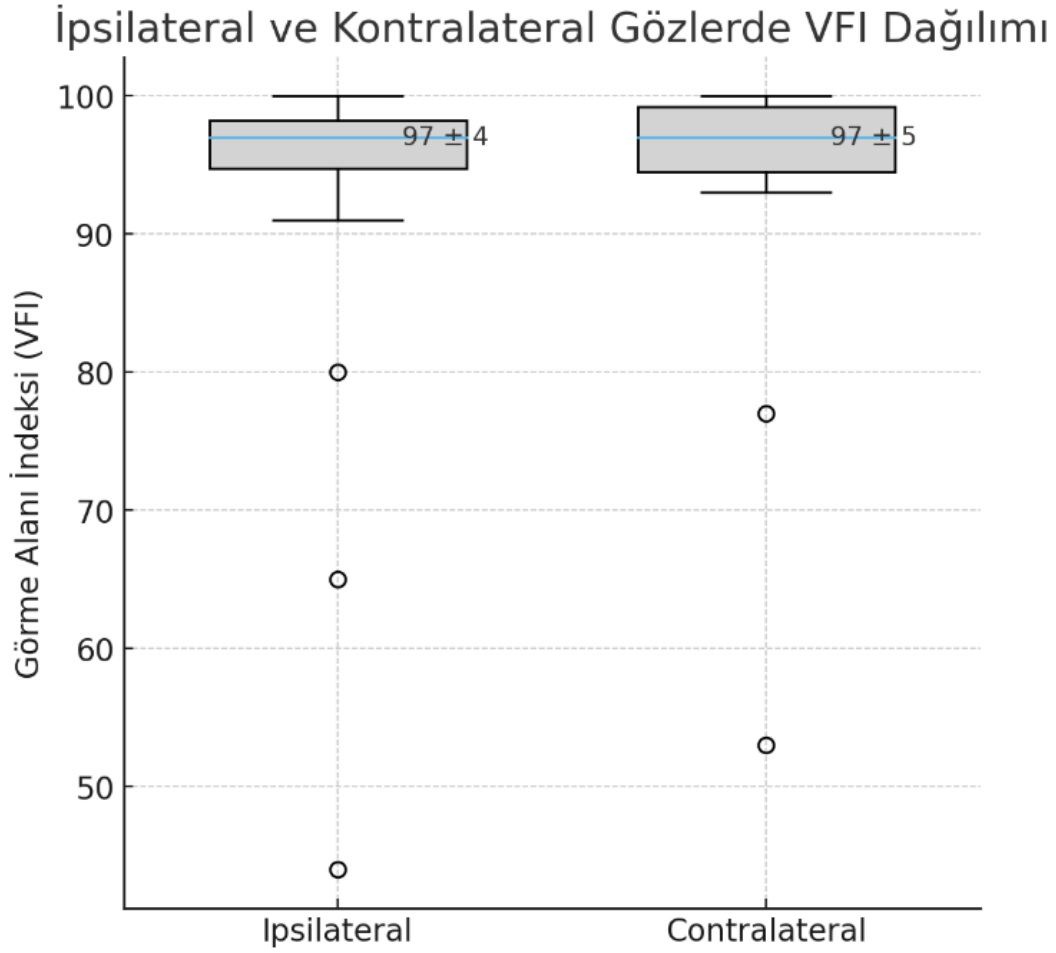
Ayrıca iki hastada subklinik düzeyde ipsilateral gözde kör nokta düzeyinde hafif genişleme gözlenmiş olup, bunun da benzer şekilde cerrahi manipülasyona bağlı hafif travmatik etkiyi yansıtır olması muhtemeldir. (Şekil 4.7)

Elektrofizyolojik Değerlendirme ve P100 Latansı

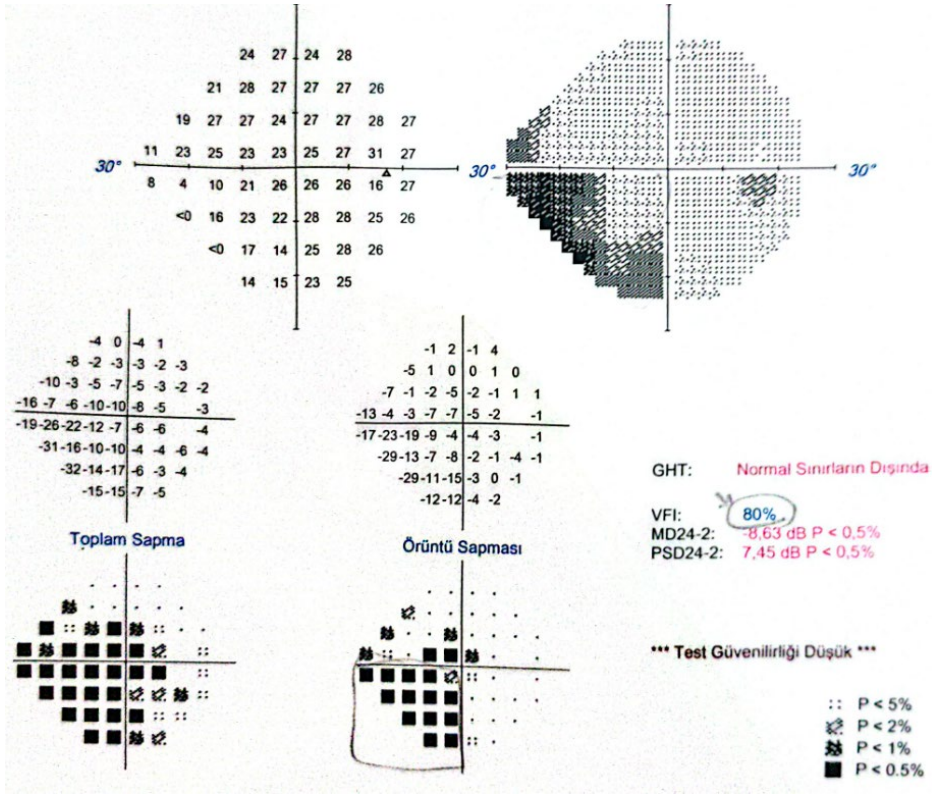
Görsel uyarılmış potansiyel (VEP) değerlendirmesinde, ipsilateral gözde P100 latansı $115,8 \pm 13,7$ ms (medyan \pm IQR), kontralateral gözde ise $114,0 \pm 10,7$ ms (medyan \pm IQR) olarak saptandı. Ham veriler normal dağılmamakla birlikte, iki taraf arasındaki farkların dağılımı normal olduğundan parametrik test uygulandı. Eşleştirilmiş t-testi (paired

t-test) sonucunda istatistiksel olarak anlamlı fark bulunmadı (ortalama fark = 0,99 ms; %95 GA -0,67 ile 2,64; p = 0,223).

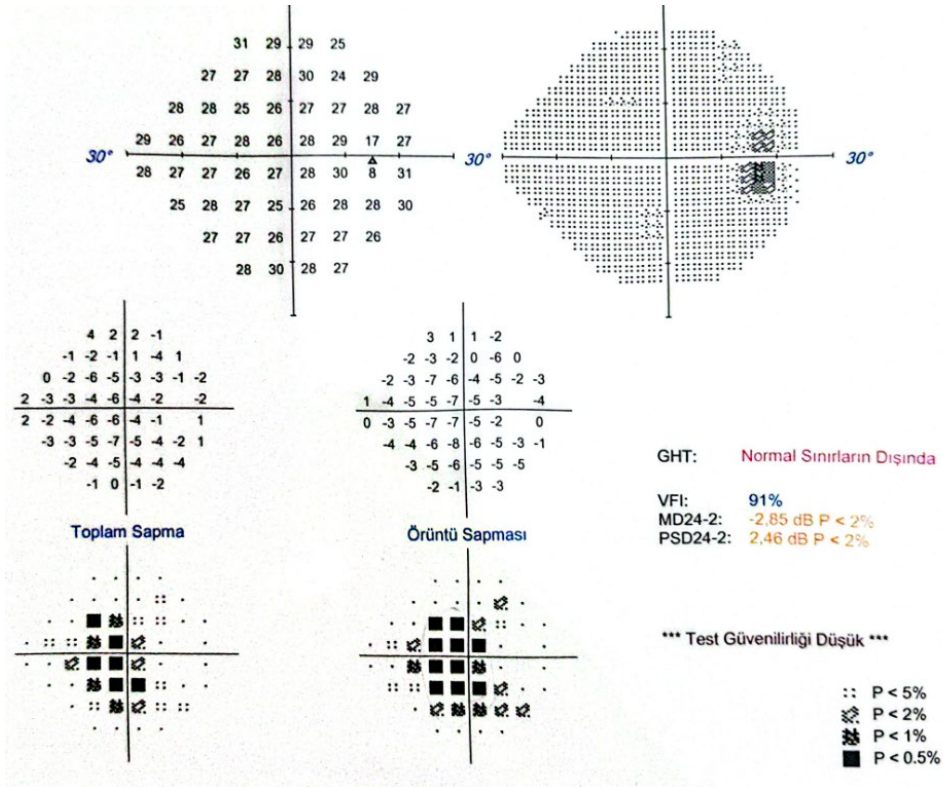
Ortalama değerler A1 ve B1 dalgalarından elde edilen P100 latanslarının hesaplanmasıyla belirlenmiştir.



Şekil 4. 5 İpsilateral ve kontralateral gözlerde Görme Alanı İndeksi (VFI) dağılımı. (Açık daireler aykırı değerleri göstermektedir.)

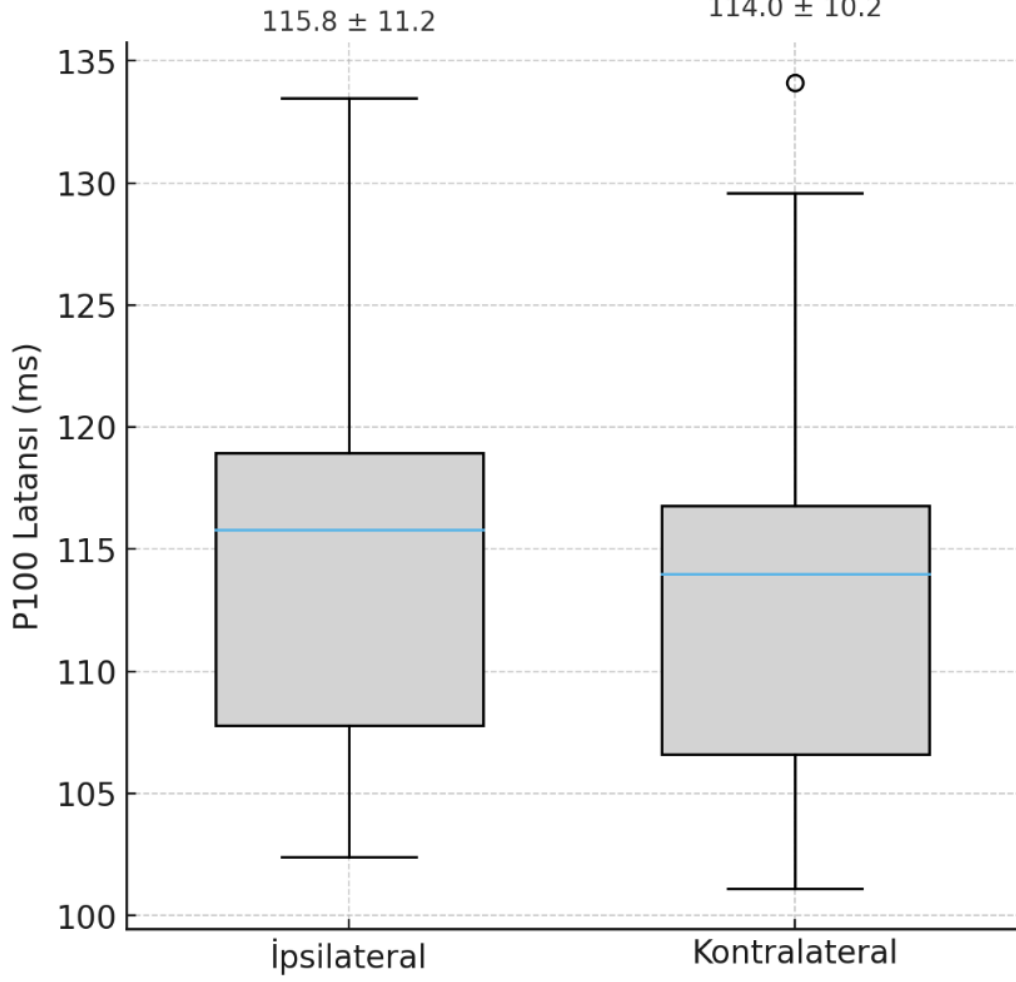


Şekil 4. 6. Supraklinoid ICA anevrizması nedeniyle opere edilen bir hastada cerrahi tarafta inferior nazal kadrantanopsiyi gösteren otomatik perimetri raporu.



Şekil 4. 7. Ekstradural anterior klinoidektomi sonrası cerrahi tarafta asemptomatik kör nokta genişlemesi saptanan iki hastadan birine ait otomatik perimetri raporu.

İpsilateral ve Kontralateral Gözlerde P100 Latansı



Şekil 4.8 İpsilateral ve kontralateral gözlerde P100 latans dağılımı (medyan ve çeyrekler arası aralık ile gösterilmiştir)

5. TARTIŞMA

Bu çalışmada, preoperatif oftalmolojik hastalığı veya görme ile ilgili şikayeti bulunmayan ve optik kanal invazyonu, darlığı ya da kompresyonu olmayan hastalarda, ekstradural anterior klinoidektominin optik sinir üzerindeki fonksiyonel, yapısal ve elektrofizyolojik etkileri değerlendirildi.

Bulgularımız, görme keskinliği, görme alanı indeksi, global veya kadran bazlı RNFL kalınlığı ve pattern-reversal VEP ile ölçülen P100 latansı açısından gözler arasında anlamlı bir fark olmadığını göstermiştir.

Kadranlar bazında yapılan analizde gözler arası fark (Δ RNFL) için yapılan RM-ANOVA analizinde kadranlara göre RNFL değişikliklerinde farklılık saptanmış olsa da post-hoc analizde ipsilateral ve kontralateral taraf arasında tutarlı bir fark bulunmamıştır. Bu sonuçlar birlikte değerlendirildiğinde, ekstradural anterior klinoidektominin, preoperatif optik sinir basısı veya optik kanal patolojisi bulunmayan hastalarda optik sinir fonksiyonunu bozmadığı anlaşılmaktadır.

Bildiğimiz kadarıyla, literatürde ekstradural anterior klinoidektominin optik sinir üzerindeki izole etkisini değerlendiren ilk çalışma budur. Preoperatif dönemde normal görmesi olan ve optik kanal invazyonu veya darlığı bulunmayan hastaların seçilmesiyle, olası karıştırıcı faktörler dışlanmış ve yalnızca cerrahi işlemin olası etkileri araştırılabilmektedir.

Optik sinir, cerrahi alana yakınlığı ve mekanik, termal veya vasküler yaralanma riskleri nedeniyle anterior klinoidektomi sırasında zedelenebilir. Daha önceki çalışmalar çoğunlukla paraklinoidektomi veya anterior klinoidektomi gibi preoperatif optik sinir basısı bulunan hastalardaki sonuçları incelemiştir. (5, 6) Bu tür olgularda optik kanalın dekompresyonu ve anterior klinoidektominin çıkarılması bazı hastalarda görme fonksiyonunun aynı kalması veya düzelmesi ile ilişkili bulunurken, bazı hastalarda ise postoperatif fonksiyonel kötüleşme rapor edilmiştir. (5) Çalışmamız, optik sinir basısı veya kanal invazyonu olmayan dikkatle seçilmiş ve olası optik sinir kompresyonu olanları ekarte edilmiş bir hasta grubunda, ekstradural anterior klinoidektominin etkisini izole ederek değerlendirmiş ve çoklu tetkik yöntemleriyle EAK'nin optik sinir üzerindeki etkisini göstermiş olması açısından literatürdeki boşluğu doldurmaktadır.

Bu bulguların önemli klinik yansımaları vardır. Çalışmamız ekstradural anterior klinoidektominin, parasellar ve suprasellar bölgeye cerrahi erişimi artırmak veya anevrizma

ya da kafa kaidesi tümör cerrahisinde gerektiğinde daha güvenli vasküler proksimal kontrol sağlamak için güvenli bir teknik olduğunu desteklemektedir. Sonuç olarak, kompleks nöroşirürjikal girişimlerde yeterli cerrahi alanın sağlanması kritik olduğundan, klinoidektominin görme fonksiyonuna istatistiksel olarak anlamlı düzeyde ek risk getirmeden uygulanabilmesi cerrahi güveni artırabilir ve zorlu bölgelerde daha güvenli mikrodiseksiyon imkânı sunabilir.

Lehmberg ve arkadaşları (5), optik sinir basısının farklı derecelerini içeren 46 ardışık paraklinoideal tümör vakasından oluşan bir seride, hastaların %74'ünde optik sinir unroofingi ve/veya anterior klinoidektomi uygulandığını bildirmiştir. Bu kohortta, cerrahi sonrası görme fonksiyonu %79 oranında iyileşmiş olup, preoperatif görme bozukluğu olan hastaların yalnızca %10'unda kötüleşme görülmüştür. Toplam 34 hastada optik sinir dekompresyonu ve/veya AK uygulanmış olmakla birlikte, yazarlar ekstradural ve intradural tekniklerin heterojen bir şekilde kullanıldığını belirtmiş, ancak her bir yaklaşımın dağılımı hakkında ayrıntılı bilgi vermemiştir.

Literatüre göre, belirgin optik sinir basısı veya optik kanal invazyonu olan vakalarda intradural anterior klinoidektomi falciform ligamentin serbestleştirilmesine olanak sağlayarak optik sinirde hemen, -her ne kadar kısmi olsa da- bir dekompresyon meydana getirmektedir. Bu erken serbestleşme, kemik dekompresyonu ve tümör rezeksiyonu sırasında gerçekleştirilen sonraki manipülasyonların optik sinir üzerindeki mekanik etkisini azaltabilir. Bu husus, Paulo Henrique Pires de Aguiar ve arkadaşlarının (23) 36 paraklinoideal anevrizma vakasından oluşan serisinde ekstradural klinoidektomi uygulanan hastalarda intradural yaklaşıma göre daha yüksek görme fonksiyonu ile ilgili komplikasyon oranları bildirmesiyle de desteklenmektedir.

Bu bağlamda, kendi serimizin farklılıklarının vurgulanması önemlidir. Bizim serimizde, medial sfenoid ve klinoideal meningiomlar ile oftalmik arter ilişkili ICA anevrizmaları gibi potansiyel optik sinir basısı veya optik kanal invazyonu olan tüm hastalar açık bir şekilde dışlanmıştır. Başka bir deyişle, serimiz yalnızca preoperatif optik sinir basısı bulunmayan hastalardan oluştuğu için, optik sinirin duyarlılığı ve mekanik manipülasyona yatkınlığı doğal olarak daha düşüktür. Oysa preoperatif optik sinir kompresyonu bulunan hastalarda durum farklıdır. Kendi cerrahi deneyimlerimizde, bu hastalarda falciform ligamentin serbestleştirilmesi sırasında optik sinirde belirgin incelme, renk değişikliği ve lokal incelme gibi bulguların ortaya çıktığı gözlemlenmektedir.

Bunun haricinde, bizim vakalarımızda optik sinir unroofingi yalnızca anterior klinoid çıkıntısının medial bağlantısının kesilerek çıkarılmasını kolaylaştırmak amacıyla uygulanmış

olup, önceden bası altında olan bir optik sinirin dekompresyonu amacıyla yapılmamıştır; bu nedenle yapılan kemik çıkarımı daha sınırlı olur ve doğal olarak optik sinir cerrahi manipülasyona daha az maruz kalıyor.

Görme alanı değerlendirmelerinde genel olarak istatistiksel açıdan anlamlı bir değişiklik tespit edilmemiş olmakla beraber, iki hastada test güvenilirliği optimal düzeye ulaşmamış olsa da; supraklinoid ICA anevrizması nedeniyle ameliyat edilen bir hastada postoperatif ipsilateral inferior nazal parsiyel kadrananopsi saptanmış olup, olası iyatrojenik optik sinir manipülasyonuna bağlanabilir. Buna ek olarak iki hastada subklinik düzeyde hafif kör nokta genişlemesi gözlenmiş olup, bu da benzer şekilde minimal iyatrojenik travma ilişkili hafif optik sinir manipülasyonunu yansıtıyor olabilir.

Lehmberg ve diğerlerinin bulgularıyla uyumlu olarak, internal karotid arter yaralanması, yüksek hızlı drill kullanımı sırasında doku veya arterlerin drille sarılması, ya da traksiyon veya doğrudan manipülasyona bağlı okülomotor ya da troklear sinir felci gibi anterior klinoidektomiye bağlı komplikasyonlar oldukça nadirdir ve serimizde bu tip bir komplikasyon saptanmamıştır.

Literatürde bahsedilmeye değer bir diğer çalışma, 2021 yılında *Neurosurgery Open* dergisinde yayımlanan ve anterior klinoidektomi tekniklerinin karşılaştırmasını içeren Niibo ve arkadaşlarının çalışmasıdır (18). Paraklinoid anevrizmalar nedeniyle mikroskobik klipsleme işlemi uygulanan 90 hastayı içeren bu retrospektif seride, Drill kullanılarak yapılan ekstradural anterior klinoidektomi ile mikroronjeurlar (no-drill) kullanılarak yapılan klinoidektomi teknikleri karşılaştırılmıştır. Takibi mevcut olan 85 hastanın arasında, drill grubunda kalıcı görme bozukluğu %21,9 oranında görülürken, matkap kullanılmayan grupta hiç kalıcı defisit saptanmamıştır ($P = 0.02$). Ayrıca, okülomotor sinir felci matkap grubunda anlamlı şekilde daha sık görülmüştür (%26,6 vs. %0). Bu bulgular drill kullanılmayan tekniği güçlü biçimde desteklese de, bazı metodolojik sınırlamalar dikkat çekicidir. Görme alanı testlerinin kampimetri ile yapıldığı belirtilmiş olsa da, bunun manuel mi yoksa otomatik mi olduğu belirtilmemiştir; bu da sonuçların yorumlanabilirliğini sınırlamaktadır. Ayrıca iki grup arasında hasta sayısı açısından belirgin bir dengesizlik mevcuttur (64 vs. 21) ve randomizasyon yapılmamıştır. Anevrizma türlerinin gruplar arasında heterojen olması da ek karıştırıcı faktörler oluşturabilir. Tüm bu sınırlamalara rağmen, no-drill yöntemin uygulanmaya başlandığı dönemde elde edilen tutarlı ve olumlu sonuçlar, bu tekniğin güvenli ve etkili olduğuna dair güçlü kanıt sunmaktadır. Bu çalışmada da görme problemi olmayan paraklinoid anevrizma hastalarında ekstradural anterior klinoidektominin ek görme problemine sebep olmadığı ifade edilmiştir. Ancak bizim çalışmamızda bu EAK'nin görme

fonksiyonunu anlamlı düzeyde etkilemediği multimodal metodlarla desteklenerek ortaya konulmuştur.

Buna karşılık, bizim çalışmamızda görme fonksiyon değerlendirmesi; fonksiyonel analiz için otomatik perimetri ve yapısal doğrulama için retina sinir lifi tabakası (RNFL) optik koherens tomografi (OKT) içeren multimodal bir yaklaşımla gerçekleştirilmiştir. Bu objektif testlerin kombinasyonu, optik sinir disfonksiyonunun hassas ve özgül şekilde tespit edilmesini sağlamaktadır. Otomatik perimetri, gözlemciye bağlı değişkenliği en aza indirerek erken görme alanı değişikliklerinin saptanmasını kolaylaştırırken, OKT aynı segmentteki RNFL incelenmesi ile anatomik doğrulama sunabilir. Ayrıca, çalışmamıza, optik sinire baskı yapabilecek ya da klipsleme veya klinoid segmentten proksimal kontrol amacıyla optik sinirin mobilizasyonunu gerektirebilecek ICA anevrizmaları dahil edilmemiştir—bu sayede travmatik optik nöropatiye neden olabilecek faktörler azaltılmış ve klinoidektomi prosedürünün etkisi izole edilmiştir.

Bunun dışında, çalışmamızın dikkate değer başka güçlü yönleri bulunmaktadır. Aynı hastada ipsilateral ve kontralateral gözlerin karşılaştırıldığı tasarım, bireyler arası değişkenliği en aza indirmiş ve testlerin uygulandığı koşullardan kaynaklanan farklılıkları azaltarak, sınırlı örneklem büyüklüğüne rağmen bulguların güvenilirliğini artırmıştır.

Bununla birlikte, çalışmamızda bazı kısıtlılıkların belirtilmesi gerekmektedir. Çalışma tek merkezli olup, nispeten küçük bir hasta grubunu içermekteydi; bu durum, ince değişiklikleri saptamada istatistiksel gücü sınırlamaktadır. Preoperatif bazal testler mevcut olmadığından yalnızca postoperatif gözler arası karşılaştırmalar yapılabilmektedir. Bunun haricinde, her iki gözü simetrik olarak ya da kontralateral gözü etkileyebilecek bazal sistem veya optik kiazma çevresindeki diseksiyonlara bağlı mikrotravmalar, mikrovasküler yaralanmalar ya da vazospazm gibi durumların tamamen saptanamamış olması olasıdır. Ancak, kohortumuzda postoperatif test sonuçlarının büyük çoğunluğunun normal veya referans aralıklar içinde bulunması bu olasılığa yönelik endişeyi azaltmaktadır.

Ayrıca, perimetri testi bazı hastalarda—özellikle ileri yaş grubunda—her zaman güvenilir şekilde uygulanamamıştır. Örneklem büyüklüğünün sınırlı olması nedeniyle bu hastalar analize dahil edilmiştir; ayrıca, artefaktlar ve güvenilir olmayan test sonuçlarının teorik olarak her iki gözü eşit biçimde etkilemesi, birey içi karşılaştırmalarda yanlılığı azaltıcı bir unsur olarak değerlendirilmiştir. Takip süresi yalnızca postoperatif dönem ile sınırlı olduğundan, cerrahi iyileşmenin uzun dönem sonuçları değerlendirilememiştir.

Gelecekteki araştırmaların, bu bulguları daha geniş hasta gruplarını içeren çok merkezli çalışmalarda ve kapsamlı preoperatif ile postoperatif testler eşliğinde doğrulamaya

yönelik olması gerekmektedir. Mikrovasküler perfüzyonu değerlendirmek için optik koherens tomografi anjiyografi (OKTA) veya aksonların bütünlüğünü incelemek için difüzyon tensör görüntüleme (DTI) gibi ileri görüntüleme yöntemlerinin kullanılması, klinoidektomi sonrası standart OKT kalınlık ölçüleriyle yakalanamayan mikrovasküler veya mikroyapısal değişikliklerin olup olmadığını daha iyi ortaya koyabilir.



6. SONUÇ VE ÖNERİLER

Normal optik sinir fonksiyonuna sahip olan ve preoperatif optik kanal patolojisi veya invazyonu bulunmayan hastalarda uygulanan ekstradural anterior klinoidektomi, postoperatif dönemde görme fonksiyon, RNFL kalınlığı veya VEP latansında anlamlı bir bozulmaya yol açmamaktadır.

Bu bulgular, işlemin güvenliğini desteklemekte ve anterior klinoidektominin sağladığı geniş cerrahi erişim avantajlarının, bu hasta grubunda optik sinir bütünlüğü riske atılmadan elde edilebileceğini göstermektedir.

Bununla birlikte, daha geniş hasta grupları ile yapılacak çok merkezli çalışmaların bu bulguları doğrulaması gerekmektedir. Preoperatif ve postoperatif kapsamlı testlerin karşılaştırmalı kullanılması, olası subklinik değişikliklerin daha iyi ortaya konmasına katkı sağlayabilir.

Ayrıca optik koherens tomografi anjiyografi (OKTA) ve difüzyon tensör görüntüleme (DTI) gibi ileri görüntüleme yöntemlerinin kullanılması, cerrahiye bağlı mikrovasküler veya mikroyapısal değişikliklerin değerlendirilmesine yardımcı olabilir.

Postoperatif optik sinir parametrelerinin drill kullanımı, no-drill mikrorongeur tekniği, intradural klinoidektomi veya optik kanal dekompresyonunun genişliği gibi intraoperatif değişkenlerle ilişkilendirilmesi ise kullanılan tekniklerin etkilerinin ve farklılıklarının daha iyi anlaşılmasına ve risk-fayda dengesinin daha ayrıntılı değerlendirilmesine katkı sağlayacaktır.

KAYNAKLAR

1. A. F. M. Krisht, "The Clinoidal Cone: Indications and Surgical Techniques For its Removal.," *Contemporary Neurosurgery* 41(13):p 1-5, September 15, 2019. | DOI: 10.1097/01.CNE.0000651464.75443.00 .
2. Sade B, Kweon CY, Evans JJ, Lee JH. Enhanced exposure of carotico-oculomotor triangle following extradural anterior clinoidectomy: a comparative anatomical study. *Skull Base*. 2005 Aug;15(3):157-61; discussion 161-2. doi: 10.1055/s-2005-871523. PMID: 16175225; PMCID: PMC1214701.
3. Dogan A, Cetas JS, Anderson GJ, Rekitto A, Delashaw JB Jr. Quantitative Anterior and Posterior Clinoidectomy Analysis and Mobilization of the Oculomotor Nerve during Surgical Exposure of the Basilar Apex Using Frameless Stereotaxis. *J Neurol Surg B Skull Base*. 2017 Aug;78(4):295-300. doi: 10.1055/s-0036-1597813. Epub 2017 Feb 1. PMID: 28725515; PMCID: PMC5515657.
4. Avcı E, Bademci G, Oztürk A. Microsurgical landmarks for safe removal of anterior clinoid process. *Minim Invasive Neurosurg*. 2005 Oct;48(5):268-72. doi: 10.1055/s-2005-915595. PMID: 16320187.
5. Lehmborg J, Krieg SM, Mueller B, Meyer B. Impact of anterior clinoidectomy on visual function after resection of meningiomas in and around the optic canal. *Acta Neurochir (Wien)*. 2013 Jul;155(7):1293-9. doi: 10.1007/s00701-013-1741-x. Epub 2013 May 11. PMID: 23665725; PMCID: PMC3683144.
6. Baucher G, Troude L, Roux A, Loundou A, Boucekine M, Meling T, Roche PH. Predictors of visual function after resection of skull base meningiomas with extradural anterior clinoidectomy. *Neurosurg Rev*. 2022 Jun;45(3):2133-2149. doi: 10.1007/s10143-021-01716-w. Epub 2022 Jan 10. PMID: 35006456.
7. HAUSER MJ, GASS H. Optic nerve pressure by aneurysm relieved by decompression of optic nerve; report of a case. *AMA Arch Ophthalmol*. 1952 Nov;48(5):627-31. doi: 10.1001/archophth.1952.00920010638011. PMID: 12984895.
8. Dolenc VV. A combined epi- and subdural direct approach to carotid-ophthalmic artery aneurysms. *J Neurosurg*. 1985 May;62(5):667-72. doi: 10.3171/jns.1985.62.5.0667. PMID: 3989589.
- 9, 15. Kulwin C, Tubbs RS, Cohen-Gadol AA. Anterior clinoidectomy: Description of an alternative hybrid method and a review of the current techniques with an emphasis on complication avoidance. *Surg Neurol Int*. 2011;2:140. doi: 10.4103/2152-7806.85981. Epub 2011 Oct 12. PMID: 22059135; PMCID: PMC3205487.
10. Mishra S, Leão B, Rosito DM. Extradural anterior clinoidectomy: Technical nuances from a learner's perspective. *Asian J Neurosurg*. 2017 Apr-Jun;12(2):189-193. doi: 10.4103/1793-5482.145544. PMID: 28484528; PMCID: PMC5409364.
11. Keleş A, Gürbüz MS, Erginoğlu U, Başkaya MK. How I do it: management of M2 tear injury caused by drilling during intradural anterior clinoidectomy for microsurgical clipping of intracranial aneurysms. *Acta Neurochir (Wien)*. 2022 Oct;164(10):2541-2544. doi: 10.1007/s00701-022-05189-8. Epub 2022 Mar 26. PMID: 35347449.
12. Abuzayed B, Tanriover N, Biceroglu H, Yuksel O, Tanriover O, Albayram S, Akar Z. Pneumatization degree of the anterior clinoid process: a new classification. *Neurosurg Rev*. 2010 Jul;33(3):367-73; discussion 374. doi: 10.1007/s10143-010-0255-8. Epub 2010 Mar 24. PMID: 20333429.
13. Triantafyllou, G.; Paschopoulos, I.; Luzzi, S.; Tsakotos, G.; Papadopoulos-Manolarakis, P.; Galzio, R.; Piagkou, M. Prevalence and Morphology of Ossified Caroticoclinoid Ligament: An Updated Systematic Review with Meta-Analysis. *Diagnostics* 2025, 15, 440. <https://doi.org/10.3390/diagnostics15040440>
14. Alejandro SA, Carrasco-Hernández JP, da Costa MDS, Ferreira DS, Lima JVF, de Amorim BL, Paz-Archila JA, Chaddad-Neto F. Anterior Clinoidectomy: Intradural Step-by-Step En Bloc Removal Technique. *World Neurosurg*. 2021 Feb;146:217-231. doi: 10.1016/j.wneu.2020.11.002. Epub 2020 Nov 26. PMID: 33248309.
15. Krisht AF, Kadri PA. Surgical clipping of complex basilar apex aneurysms: a strategy for successful outcome using the pretemporal transzygomatic transcavernous approach. *Neurosurgery*. 2005 Apr;56(2 Suppl):261-73; discussion 261-73. doi: 10.1227/01.neu.0000156785.63530.4e. PMID: 15794823.
16. Noguchi A, Balasingam V, Shiokawa Y, McMenemy SO, Delashaw JB Jr. Extradural anterior clinoidectomy. Technical note. *J Neurosurg*. 2005 May;102(5):945-50. doi: 10.3171/jns.2005.102.5.0945. PMID: 15926728.

17. Chang DJ. The "no-drill" technique of anterior clinoidectomy: a cranial base approach to the paraclinoid and parasellar region. *Neurosurgery*. 2009 Mar;64(3 Suppl):ons96-105; discussion ons105-6. doi: 10.1227/01.NEU.0000335172.68267.01. PMID: 192405
18. Niibo, Takeya MD; Takizawa, Katsumi MD; Sakurai, Jurou MD; Takebayashi, Seizi PhD; Koizumi, Hiroyasu PhD; Kobayashi, Toru PhD; Kobayashi, Rina MD; Kuris, Kouta PhD; Gotou, Syusuke MD; Tsuchiya, Ryosuke MD; Kamiyama, Hiroyasu MD. Impact of Anterior Clinoidectomy on Visual Function After Paraclinoid Carotid Artery Aneurysm Surgery: Power-Drill Versus No-Drill Technique. *Neurosurgery Open* 2(2):okab016, June 2021. | DOI: 10.1093/neuopn/okab0
19. Gallardo FC, Bustamante JL, Martin C, Targa Garcia AA, Feldman SE, Pastor F, Orellana MC, Rubino PA, Quilis Quesada V. Intra- and extradural anterior clinoidectomy: anatomy review and surgical technique step by step. *Surg Radiol Anat*. 2021 Aug;43(8):1291-1303. doi: 10.1007/s00276-021-02681-1. Epub 2021 Jan 25. PMID: 33495868.
20. Kohli G, El Ahmadieh T, Vigo V, Nuñez MA, Gurses ME, Cohen-Gadol AA, Fernandez-Miranda JC. Extradural and Intradural Anterior Clinoidectomy: Technical Nuances and Video Illustration. *Oper Neurosurg*. 2025 Mar 21. doi: 10.1227/ons.0000000000001530. Epub ahead of print. PMID: 40116511.
21. Kaya A, Çerçi HM, Sanus GZ, Küçükyürük B. Anterior Klinoidektomi: Ne Zaman İntradural, Ne Zaman Ekstradural Teknik? In: *Türk Nöroşirürji Derneği 37. Bilimsel Kongresi Bildiri Kitabı*. İstanbul: Türk Nöroşirürji Derneği; 2024. Bildiri 4677
22. Ya Yazıcı R, Kasab R. Üst klivüs bölgesine orbitozigomatik-subtemporal yaklaşımda kavernöz sinüs, parasellar bölge ve dorsum sellanın anatomisi (kadaverik çalışma) / The anatomy of the cavernous sinus, parasellar area and dorsum sellae through orbitozygomatic/subtemporal approach to the upper clivus (a cadaveric study) [thesis]. Bursa: Uludağ Üniversitesi; 2024.
23. de Aguiar PHP, Galafassi GZ, Targino MN, de Aguiar PHSP, Doria HL, Lima VL, Herculano MA. Intradural versus extradural anterior clinoidectomy: Comparison of visual loss in patients with paraclinoid aneurysms. *Arquivos Brasileiros de Neurocirurgia: Brazilian Neurosurgery*. 2024;43(4):e278–e285. doi: 10.1055/s-0044-1795070.

EKLER



EK 1: ETİK KURUL ONAY FORMU



T.C.
İSTANBUL MEDENİYET ÜNİVERSİTESİ REKTÖRLÜĞÜ
Girişimsel Olmayan Sağlık Araştırmaları Etik Kurulu

TOPLANTI SAYISI
9

KARAR SAYISI
2025/09-21

TOPLANTI TARİHİ
21.05.2025

Sayın Dr. Öğr. Üyesi Fatih ÇALIŞ

Sorumlu araştırmacı olarak yer aldığımız 2025-GOSEK-0422 no'lu **“Ekstradural Anterior Klinoidektominin Optik Sinir Fonksiyonuna Etkilerinin Değerlendirilmesi”** başlıklı ilk başvurunuz İstanbul Medeniyet Üniversitesi, Tıp Fakültesi Girişimsel Olmayan Sağlık Araştırmaları Etik Kurulu'nun 21.05.2025 tarihli 9. toplantısında görüşülmüş olup, projenin içeriğinde etik olarak bir sorun olmadığına, ön koşulsuz olarak kabul edilmesine karar verilmiştir.

Prof. Dr. Emel BALOĞLU
Girişimsel Olmayan Sağlık
Araştırmaları Etik Kurulu
Başkanı

Doç. Dr. Elif BIYIKLI
Etik Kurul Raportörü

Prof. Dr. Yasemin ÇAĞ
Etik Kurul Üyesi

Prof. Dr. Yasemin
YUMUŞAKHUYYLU
Etik Kurul Üyesi

Doç. Dr. Mustafa ÇAKIR
Etik Kurul Üyesi

Doç. Dr. Şule AYLA
Etik Kurul Üyesi

Arş. Gör. Dr. Nurgül BULUT
Etik Kurul Üyesi

Dr. Öğr. Üyesi Semanur
ÖZÜDOĞRU
Etik Kurul Üyesi

Doç. Dr. Havvanur YOLDAŞ
İLKTAÇ
Etik Kurul Üyesi

Doç. Dr. Hülya YILMAZ
ÖNAL
Etik Kurul Üyesi

Prof. Dr. Pınar OBAKAN
YERLİKAYA
Etik Kurul Üyesi

Dr. Öğr. Üyesi Ömer Faruk
SARIOĞLU
Etik Kurul Üyesi

Prof. Dr. Ebuzer AYDIN
Etik Kurul Üyesi

Dr. Öğr. Üyesi Feride
ÖKSÜZ GÜL
Etik Kurul Üyesi

Dr. Öğr. Üyesi Nihan
KOYUNCU AKTAŞ
Etik Kurul Üyesi

Dr. Öğr. Üyesi Zülal ÇELİK
Etik Kurul Üyesi

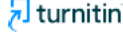Doç. Dr. Hacer ATAMAN
Etik Kurul Üyesi

Doç. Dr. Begümhan BAYSAL
Etik Kurul Üyesi

Doç. Dr. Mustafa Çağlar
BEKER
Etik Kurul Üyesi

EK 2: TEZ ORJİNALLİK BEYAN FORMU

EKSTRADURAL ANTERİÖR KLİNOİDEKTOMİNİN OPTİK SİNİR FONKSİYONUNA ETKİLERİNİN DEĞERLENDİRİLMESİ



Sayfa 1 / 50 - Kapak Sayfası

Gönderi Kimliği trn:oid::1:3347584507

Mohammed O H ALADDAM

Ekstradural Anterior Klinoidektominin Optik Sinir Fonksiyonuna Etkilerinin Değerlendirilmesi.docx

tez

Beyin ve Sinir Cerrahisi Anabilim Dalı

İstanbul Medeniyet Üniversitesi

Belge Ayrıntıları

Gönderi Kimliği

trn:oid::1:3347584507

Gönderi Tarihi

22 Eyl 2025 13:11 GMT+3

İndirme Tarihi

22 Eyl 2025 13:22 GMT+3

Dosya Adı

Ekstradural_Anterior_Klinoidektominin_Optik_Sinir_Fonksiyonuna_Etkilerinin_Değerlendirilmesi.docx

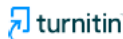Dosya Boyutu

6.1 MB

44 Sayfa

6.987 Sözcük

49.239 Karakter






Sayfa 1 / 50 - Kapak Sayfası

Gönderi Kimliği trn:oid::1:3347584507

20% Genel Benzerlik


Her veri tabanı için çıkarılan kaynaklar da dâhil tüm eşleşmelerin kombine toplamı.

Ön Sıradaki Kaynaklar

- 18%  İnternet kaynakları
- 15%  Yayınlar
- 8%  Gönderilen çalışmalar (Öğrenci Makaleleri)

Bütünlük Bayrakları

İnceleme için 1 Bütünlük Bayrağı

-  **Gizli Metin**
1 sayfada 2 şüpheli karakter
Metin, belgenin beyaz arka planına karıştırılmak üzere değiştirilir.

Sistemimizin algoritmaları bir belgede, onu normal bir gönderiden ayırabilecek her türlü tutarsızlığı derinlemesine inceler. Tuhaf bir şey fark edersek incelemeniz için bayrak ekleriz.

Bir Bayrak mutlaka bir sorun olduğunu göstermez. Ancak daha fazla inceleme için dikkatinizi vermenizi öneririz.

Ön Sıradaki Kaynaklar

- 18% İnternet kaynakları
- 15% Yayınlar
- 8% Gönderilen çalışmalar (Öğrenci Makaleleri)

Ön Sıradaki Kaynaklar

Gönderi içinde en yüksek eşleşme sayısına sahip kaynaklar. Çakışan kaynaklar görüntülenmeyecektir.

1	İnternet	acikbllm.yok.gov.tr	3%
2	İnternet	neurosurgery.directory	2%
3	Öğrenci makaleleri	Istanbul Medeniyet Üniversitesi	2%
4	İnternet	pubmed.ncbi.nlm.nih.gov	1%
5	İnternet	Journals.lww.com	<1%
6	İnternet	hdl.handle.net	<1%
7	İnternet	neuro.kiev.ua	<1%
8	İnternet	surgicalneurologyint.com	<1%
9	İnternet	www.egms.de	<1%
10	İnternet	www.mdpi.com	<1%
11	İnternet	uyats.uludag.edu.tr	<1%

12	İnternet	download.biblis.ir	<1%
13	İnternet	cfair-files.s3.ap-northeast-2.amazonaws.com	<1%
14	İnternet	karger.com	<1%
15	İnternet	theunj.org	<1%
16	İnternet	www.wjgnet.com	<1%
17	İnternet	la601907.us.archive.org	<1%
18	Öğrenci makaleleri	Akdeniz University	<1%
19	İnternet	ejmcm.com	<1%
20	İnternet	bmcophthalmol.biomedcentral.com	<1%
21	İnternet	derglpark.org.tr	<1%
22	Yayın	Çağlar, Esin Çağla. "Fibromiyalji Hastalarında Akutluk Egzersiz ve Klasik Masajın A...	<1%
23	Yayın	Gluseppe Marinello, Sergio Corvino, Oreste de Divitis. "Letter: Extradural and Int...	<1%
24	İnternet	openaccess.bezmlalem.edu.tr	<1%
25	İnternet	www.turkiyeparazitderg.org	<1%

26	İnternet	www.cumhurhaber.com	<1%
27	İnternet	doaj.org	<1%
28	Yayın	Yuan-Hao Chen, ShInn-Zong Lin, Yung-Hslao Chiang, Da-Tong Ju, Ming-Ying Liu, G...	<1%
29	Yayın	Safarov, Khalil. "İnce kornealı hastaların glokom riski açısından arka kutup aslme...	<1%
30	Öğrenci makaleleri	The Scientific & Technological Research Council of Turkey (TUBITAK)	<1%
31	İnternet	acikerisim.baskent.edu.tr	<1%
32	Yayın	Muzaffer Berna Doğan, Yasemin Çavuş Solmaz, Özgül Eycan, Melek Abdan et al. "...	<1%
33	İnternet	medschool.kp.org	<1%
34	İnternet	www.thleme-connect.de	<1%
35	İnternet	www.blorxiv.org	<1%
36	Yayın	İmre ALTUĞLU, Ayfer YOLCU, Zeliha Aslı ÖCEK, Rüçhan YAZAN SERTÖZ, Deniz GÖK...	<1%
37	Yayın	Andrzej Żytkowski, Janusz Skrzat, Agata Mazurek, Agata Majos et al. "Clinical rele...	<1%
38	Yayın	Kuşutan, H. Özge. "Posterlor Kanal Benign Paroksizmal Pozisyonel Vertig Otedav...	<1%
39	Yayın	Tuğba Morali Güler, Selçuk Yılmazlar, Gonca Özgün. "Anatomical aspects of optic ...	<1%

40	İnternet	docplayer.biz.tr	<1%
41	İnternet	noroslrurjl.dergisi.org	<1%
42	İnternet	tjhealthsport.org	<1%
43	İnternet	wga.one	<1%
44	Yayın	Önür Yıldırım, Nafiye Selcan. "Bipolar bozuklukta optik koherens tomografi ve dif...	<1%
45	Yayın	Meninglomas, 2009.	<1%
46	Yayın	"Orbital Apex and Periorbital Skull Base Diseases", Springer Science and Business...	<1%
47	Yayın	Jaejoon Lim, Kyoung Su Sung, Jihwan Yoo, Jiwoong Oh, Ju Hyung Moon. "Endosco...	<1%
48	Yayın	Yasmin Sadlgh, Lallia Talbi, Juliette Monchen, Ayca Cozar, Kelsey Gori, Eelke Bos, ...	<1%