

T.C.
İstanbul Üniversitesi
Cerrahpaşa Tıp Fakültesi
**Plastik ve Rekonstrüktif
Cerrahi Anabilim Dalı**

40731

PROKSİMAL PEDİKÜLLÜ VENÖZ FLEPLER

ÜZERİNDE

**HİPERBARİK OKSİJEN TEDAVİSİ,
HEPARİN VE DELAY FENOMENİNİN ETKİLERİ :**

DENEYSEL BİR ÇALIŞMA

Uzmanlık Tezi

Dr. Akın Yücel

İstanbul - 1994

ÖNSÖZ

Uzmanlık eğitimim süresince yetişmemde büyük emekleri geçen, bilgi ve deneyimlerinden yararlandığım, başta tez hocam Sayın Prof. Dr. Ali Nihat Mindikoğlu olmak üzere değerli hocalarım Sayın Prof. Dr. Akdoğan Erözbek, Sayın Prof. Dr. İbrahim Yıldırım, Sayın Prof. Dr. Fethi Orak ve Sayın Prof. Dr. Muzaffer Altıntaş'a;

Klinikte geçirdiğim süre boyunca yardımlarını ve dostluklarını gördüğüm Sayın Yar. Doç. Dr. Zeki Güzel ve Sayın Uz. Dr. Cemal Şenyuva'ya;

Bu çalışma fikrini ortaya atan ve her aşamasında yükü paylaşan Dr. Mehmet Bayramiçli'ye ve deneyler sırasında yardımcı olan Dr. Mesut Seradjmir'e;

Tezde emeği geçen İstanbul Tıp Fakültesi Su Altı Hekimliği Anabilim Dalı'ndan Uz. Dr. Şamil Aktaş ve Doç. Dr. Salih Aydın'a; Cerrahpaşa Tıp Fakültesi Patoloji Anabilim Dalı'ndan Uz. Dr. Zerrin Calay'a;

İhtisas süresi boyunca birlikte çalışmak mutluluğuna eriştiğim ve dostluklarını paylaştığım, başta Dr. Nuri Çelik olmak üzere tüm asistan arkadaşlarıma; Başhemşire Ayfer Üstüncan ve Ayşe Saraç'ın nezdinde tüm hemşirelere ve klinik çalışanlarına;

Tez çalışması sırasında bana destek olan sevgili İpek Borucu'ya ve yaşantım boyunca varlıklarından her zaman güç aldığım sevgili aileme teşekkür ederim.

Nisan 1994, İstanbul

Dr. Akın Yücel



İÇİNDEKİLER

| | |
|--|-----------|
| GİRİŞ | 2 |
| KAN DOLAŞIMI | 4 |
| VENÖZ FLEPLER | 5 |
| TARİHÇE VE ÖNCEKİ VARSAYIMLARIN GÖZDEN GEÇİRİLMESİ | 6 |
| ÇALIŞMANIN AMACI | 13 |
| YÖNTEM VE GEREÇLER | 15 |
| TRANSKÜTAN KAN GAZI ÖLÇÜMLERİ | 17 |
| DENEY I | 18 |
| DENEY II | 19 |
| BULGULAR | 22 |
| TRANSKÜTAN KAN GAZI ÖLÇÜMLERİ | 22 |
| DENEY I | 23 |
| DENEY II | 28 |
| TARTIŞMA | 33 |
| SONUC | 43 |
| ÖZET | 45 |
| KAYNAKLAR | 47 |

GİRİŞ

“Bir dirhem et bin ayıp örter.”

Doku kayıplarının onarımı Plastik Cerrahinin başlıca amaçlarından birisini oluşturur. Yapılacak girişim, kaybın büyüklüğüne ve niteliğine göre değişiklik gösterir. Bu işlemler, basitten karmaşığa doğru şu şekilde sıralanabilir:

- Yara bakımı ile ikincil yara iyileşmesini beklemek.
- Doğrudan cilt dikişi.
- Deri greftleri.
- Flepler.

Yapılarının daha karmaşık olması ve kapatılması güç olan doku kayıplarının onarımında kullanılmaları nedeni ile flepler her zaman yoğun bir ilgi odağı olmuşlardır. Ancak, 1965 yılına kadar flep cerrahisinde önemli bir yenilik olmamış, uygulamalar, büyüklükleri bir takım en-boy oranlarıyla belirlenen lokal flepler ile alıcı sahaya bir kaç aşamada taşınan tüp fleplerle sınırlı kalmıştır. 1965 yılında Bakamjian’ın deltopektoral flebi tanımlamasının ardından hızlı bir gelişme sürecine girilmiştir. En-boy oranlarının geçersizliği anlaşılmış, flep büyüklüğünü belirleyen flebe dahil edilen kan dolaşımı olduğu görülmüştür. Cilt dolaşımının ayrıntılı incelenmesi miyokütan ve direk kütan damarların varlığını ortaya çıkarmış, bunun sonucu olarak cildin damar anatomisine dayanan çok sayıda yeni ve güvenilir aksiyal flep tanımlanmıştır. Böylece, o zamana değin üzerinde en çok araştırma yapılan konulardan birisi olan “delay fenomeni”ne olan ilgi azalmaya başlamıştır^{7,9,32}.

Daniel ve Taylor’un 1973 yılında ilk serbest flebi bildirmeleri ile flep cerrahisinde yeni bir dönem başlamıştır. Mikrovasküler cerrahi yöntemler kullanılarak serbest doku aktarımları tüp flep uygulamalarını gereksiz kılmış, doku onarımlarında zaman ve doku kaybını en aza indirmiştir. Taşıma yöntemlerinin giderek gelişmesi sonucunda,

dikkatler karmaşık doku kayıplarının düzeltilmesinde kullanılacak, deri dışındaki organların anatomisine yönelmiştir. Bunun sonucu olarak kas-deri flepleri, kas flebi+deri grefti ve fasyokütan flepler tanımlanmış ve bunlar sık kullanılan rekonstrüksiyon yöntemleri arasına girmişlerdir. Kemik, sinir, tendon ya da eklem içeren çeşitli flepler klinikte başarı ile uygulanmıştır^{7,9,32}.

Flep çeşitlerinin çoğalması ve taşıma yöntemlerinin gelişmesi rekonstrüksiyon anlayışının değişmesine neden olmuştur. Önceleri doku defektlerinin herhangi bir şekilde kapatılması amaçlanırken artık daha farklı kaygılar gündeme gelmiştir:

- En iyi kozmetik uyumu sağlamak.
- En iyi işlevsel sonucu elde etmek.
- Verici alanda en az hasara yol açmak.

Bu açıdan bakıldığında, direk kütanöz arterlerle beslenen aksiyal deri flepleri, ister ada flebi şeklinde lokal olarak taşınınsınlar, ister mikrocerrahi yöntemlerle serbest flep şeklinde aktarılsınlar belirgin dezavantajlar içerirler:

- Flebi besleyen damarların fleple birlikte alınabilmesi için sıklıkla derin fasyanın ya da intermüsküler septumun da flebe katılması gerekir. Bu ise kaldırılan flebin kalın olmasına yol açar.
- Yine aynı nedenlerle aksiyel deri flebinin hazırlanması dikkatli bir cerrahi disseksiyon gerektiren karmaşık bir yöntemdir.
- Direk kütan arterler gövdede sıklıkla segmental arterlerden oluşmalarına karşın, ekstremitelerde genellikle ekstremitayı besleyen ana arterlerden birisini oluştururlar. Flep hazırlanırken bu **ana damarların feda edilmesi** gerekir.
- Direk kütan arterler, vücutta **belirli yerlerde ve sınırlı sayıda** mevcuttur. Bu ise, gerek kozmetik uyum, gerekse işlevsel gereksinim açısından seçenekleri kısıtlar.

Bu olumsuzluklar flep cerrahisinde yeni arayışlara yol açmıştır. Alındığı bölgede işlevsel ve kozmetik bir hasara neden olmayan, çok karmaşık olmayan yöntemlerle (lokal ada flebi, serbest flep vs.) taşınabilecek, istenilen niteliklerde (incelik, renk uyumu vs.) ve yeterli miktarda deri içeren yeni flep modelleri geliştirmek amacı ile

yoğun arařtırmalar yapılmıřtır. Bu arařtırmalar sonunda, bilinen anatomik ya da hemodinamik ilkelere uymayan yeni flep modelleri bildirilmiřtir. Geleneksel bilgilere uymadıkları için bu fleplere **fizyolojik olmayan flepler** adı verilmiřtir⁵⁵ :

1. Prefabrik flepler.
2. Venöz flepler.

Prefabrik flepler: Flep olması planlanan dokunun tařınmadan önce çeřitli yöntemlerle alıcı alanın gereksinimlerine uygun hale getirilmesidir. Bu yöntemler arasında flebin doku genişleticiler ile genişletilmesi; deri altına gömülen bir damarsal taşıyıcı yardımı ile cildin damarlanmasının saęlanıp rastgele beslenen bir alanın aksiyel bir flep haline dönüřtürülmesi; aksiyel bir damarın besledięi alana önceden deri, kıkırdak vs. yerleřtirilerek flebin bileřenlerinin deęiřtirilmesi sayılabilir⁴.

Venöz flepler: Klasik hemodinamik ilkelerin tersine, hem perfüzyonu, hem de drenajı venöz sistem üzerinden gerçekleřen fleplerdir. Venöz sistemde dolařan kan venöz olabileceęi gibi, arteryal de olabilir.

KAN DOLAŐIMI

William Harvey tarafından 1628 yılında belirlenmiř olan kan dolařımı ilkelerine uymamaları nedeni ile venöz flepler yoęun bir ilgi görmüřlerdir. Harvey'e göre kan, pompa görevi gören kalp tarafından ana arterlere pompalanmakta, buradan daha küçük arterlere ve arteriollere geçmekte, sonunda kapiller yataęa ulařıp dokuların perfüzyonunu saęlamaktadır. Ardından venüllere geçen kan, içerdikleri kapakçıklar nedeni ile tek yönde ilerlemeye olanak veren venler ve ana venler aracılıęı ile kalbe geri dönmektedir. Bu sistemde kan Starling-Landis hipotezi uyarınca sürekli bir dolařım halinde bulunmaktadır³.

Harvey'nin dolařım ilkelerine göre venlerdeki kan akımı ancak tek bir yönde, kalbe doęru olmaktadır. Ancak radial önkol flebi gibi akım yönüne ters olarak planlanmıř ada fleplerinin uygulanmaya bařlanması, bu fleplerin venöz drenajlarının nasıl gerçekleřtięi sorusunu akla getirmiřtir. 1984 yılında Timmons, Harvey'in ilkelerinin belli durumlarda

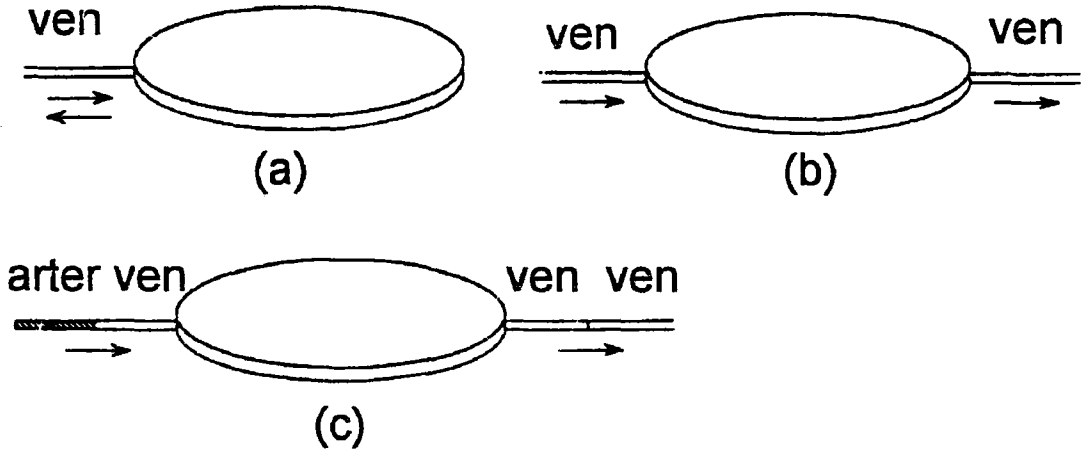
geçersiz olabileceğini ileri sürmüş ve uygun koşullar gerçekleştiğinde venlerden geri akım olabileceğini göstermiştir⁶⁵. Timmons'a göre, geri akımın olabilmesi için aşağıdaki koşulların üçünün birden gerçekleşmesi gerekmektedir:

1. Sempatik denervasyon (lokal anestezi enjeksiyonu ya da cerrahi disseksiyon ile).
2. Kapakçığın proksimal ve distalinde kan bulunması.
3. Kapakçığın proksimalindeki kan basıncının, distaldekinden daha yüksek olması.

VENÖZ FLEPLER

Venöz fleplerde arteriyal ya da venöz kan, venöz sistem içerisinde dolaşarak doku perfüzyonunu ve drenajını sağlamaktadır. Venöz flepler, üç ana başlık altında incelenebilirler⁶³ (Şekil 1):

1. **Tek pediküllü venöz flepler:** Flep beslenmesi venöz kanla olmaktadır. Flebin hem perfüzyonu, hem de drenajı pedikülde yer alan tek bir ven ile gerçekleşmektedir. Bu flepler kuramsal olarak proksimal ya da distal pediküllü olabilmelerine karşın, uygulamada yalnız proksimal pediküllü venöz flepler kullanılmaktadır (Şekil 1a).
2. **Flow-through venöz flepler:** Flep yine venöz kanla beslenmektedir. Ancak, perfüzyonu ve drenajı ayrı venler yoluyla ya da aynı venin distal ve proksimal uçları üzerinden gerçekleşir (Şekil 1b).
3. **Arterialize venöz flepler :** Flep beslenmesi arteriyal kanla olur, ancak dolaşım venöz yatak üzerinden gerçekleşir. Flep perfüzyonu bir arterio-venöz anastomoz ile sağlanır. Drenajı ise ya aynı ven ile, ya bir veno-venöz anastomoz ile, ya da yine bir arterio-venöz anastomoz ile gerçekleşir (Şekil 1c).



Şekil 1. Tek pediküllü (a), flow-through (b) ve arterialize (c) venöz fleplerin şematik gösterimi.

TARİHÇE VE ÖNCEKİ VARSAYIMLARIN GÖZDEN GEÇİRİLMESİ

İlk olarak 1981 yılında Nakayama ve ark., sıçanların karın cildinde yaptıkları arterio-venöz ve veno-venöz anastomozlar ile arterialize bir venöz flep modeli hazırlamışlar ve başarılı sonuçlar elde etmişlerdir⁴².

1984 yılında Honda ve ark., serbest olarak taşıdıkları ve **kütanöz ven grefti** adını verdikleri flow-through venöz flepleri parmaklarda ven defekti ile seyreden doku kayıplarının onarımında kullanmışlardır²⁴. 1987 yılında aynı klinikten Yoshimura ve ark., parmaklarda arter eksikliği ile birlikte oluşmuş cilt kayıplarının onarımında, bu kez **venöz serbest flep** ya da **venöz deri grefti** olarak isimlendirdikleri serbest arterialize venöz flepleri kullanmışlardır⁷⁰.

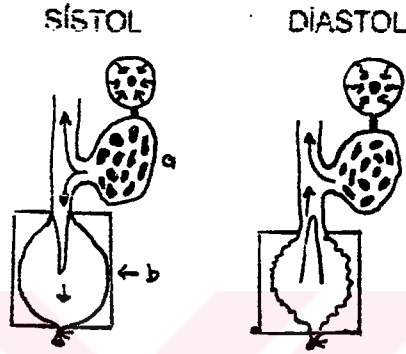
Venöz fleplerle ilgili ilk ayrıntılı araştırma 1985 yılında Baek ve ark. tarafından gerçekleştirilmiştir³. Bu çalışmada, köpek safen venleri üzerinde hazırlanan tek pediküllü ve flow-through venöz flepler incelenmiştir. Sonuçlar, ister serbest taşısın, ister ada flebi şeklinde kaldırılsın, flow-through venöz fleplerin yaşama oranlarının standart safen ada fleplerininki kadar yüksek olduğunu göstermiştir. Distal ya da proksimal pediküllü venöz fleplerin tümünde ise nekroz gelişmiştir. Çalışmada fleplerin

kan gazı ölçümleri, kan basıncı kayıtları ve mikroanjiogramları da yapılmıştır. Alınan sonuçlar flow-through venöz fleplerde yavaş da olsa bir kan dolaşımı olduğunu, pediküldeki venöz basıncın dalgalanma gösterdiğini ve fleplerde yaygın ve geniş bir venöz şebekenin oluştuğunu göstermiştir. Bu bulgular tartışılmış ve venöz fleplerin dolaşım ilkelerini açıklamak amacı ile bir varsayım ileri sürülmüştür. Buna göre, bu fleplerde kapiller yatak negatif interstisial basınç sayesinde açık kalmakta, kan da venöz basınçtaki dalgalanmalara bağlı olarak bu kapiller yatakta ileri-geri hareket (to and fro movement) etmekte ve dokunun hem perfüzyonunu, hem de drenajını sağlamaktadır³.

Yine 1985 yılında Nichter ve Haines, tavşan kulaklarında arterialize venöz flepler hazırlamışlar ve yüksek yaşama oranları elde etmişlerdir⁴⁴. Arterlerle anastomoz edilen küçük çaptaki venlerin, bir süre sonra yüksek basınca bağlı olarak gelişen neointimal proliferasyon nedeni ile tıkanabildiklerini, ancak fleplerin yine de canlı kaldığını gözlemişlerdir. Doku perfüzyonunun bir süre venöz yatakta dolaşan arteriyel kan tarafından sağlandığını, daha sonra da yataktan ve yara kenarlarından gelişen neovaskülarizasyonun önem kazandığını ileri sürmüşlerdir. Fleplerin yaşamasının bir çeşit *in situ delay fenomenine* bağlı olabileceğini düşünmüşlerdir⁴⁴.

1987 yılında Thatte ve Thatte, Baek ve arkadaşlarının bildirmiş oldukları köpek safen venöz flep modeli üzerinde çalışmışlar ve bu kez yalnız flow-through venöz fleplerin değil, proksimal pediküllü venöz fleplerin de yaşadıklarını ileri sürmüşlerdir⁵⁸. Bu çalışmada Baek ve arkadaşlarından farklı olarak, tüm hayvanlara ameliyat sırasında heparin uygulanmış ve ameliyat sonrası da aspirin verilmiştir. Yazarlar, proksimal pediküllü venöz fleplerde Timmons'un ileri sürdüğü şartların sağlandığını⁶⁵, böylelikle venlerden geri akımın olabileceğini, dolaşımın tek bir ven üzerinden venöz ossilasyona bağlı olarak gelişen ileri-geri hareket ile gerçekleşebileceğini iddia etmişlerdir. Ancak, bu fleplerde *yavaş akımlı dolaşım* (low flow rate state) bulunduğunu ve bu nedenle venöz yatakta trombus geliştiğini ileri sürmüşler, bunu önlemek için de antikoagülan-antiagregan tedavi gerektiğini savunmuşlardır⁵⁸. Aynı ekip, daha sonraki çalışmalarında, proksimal pediküllü venöz flepleri klinikte de kullanmış (sefalik ve safen venöz flepler) ve başarılı sonuçlar almışlardır^{59, 60, 61}. Tüm bu olgulara, antikoagülan-antiagregan tedavi uygulanmıştır. Thatte ve ark., 1989 yılında varsayımlarını kanıtlamak amacı ile aynı flep modeli ile bir seri çalışma yapmışlardır⁶². Radyoaktif madde ve vital boya kullanarak yaptıkları bu çalışmalarda, proksimal

pediküllü venöz fleplerle sistemik dolaşım arasında aktif bir madde alış-verişi olduğunu göstermişlerdir. Yazarlar aynı çalışmada, sistol ve diastol sırasında etraf doku ile flepte oluşan interstisial doku basınçlarının birbirinden farklı olduğunu, bu farkın da pedikül venine katılan yan dallar aracılığı ile bir basınç dalgası halinde flepe aktarıldığını, ileri-geri hareketin bu yolla gerçekleştiğini ileri sürmüşlerdir (Şekil 2). Bu görüşten yola çıkarak, flep pedikülüne katılan yan dalların korunması gerektiğini ve pedikülün fazla iskeletize edilmesinin nekroza yol açacağını belirtmişlerdir⁶².



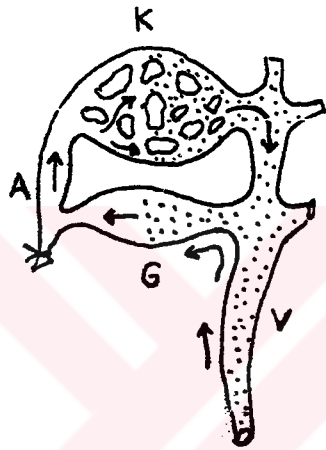Şekil 2. İleri-geri kan hareketinde yan dalların işlevi: (a) normal dokunun yan dala drene olmasını, (b) ise flep dokusunu göstermektedir (Kaynak 62'den).

Chavoin ve ark. 1987 yılında yaptıkları klinik çalışmada, ekstremitelerde, el ve ayak bileğinin distalinde hazırladıkları proksimal pediküllü venöz fleplerle başarılı sonuçlar elde etmişlerdir⁵. Aynı çalışmada, kapilleroskop kullanarak flep mikrosirkülasyonunu incelemiş ve kapillerlerin venöz kısmının arteryal kısımdan daha geniş olmadığını gözlemişler, bundan da iki taraftaki basıncın eşit olduğu sonucu çıkarmışlardır. Yazarlar, bu verilere dayanarak venöz fleplerin hemodinamiğine ilişkin şu varsayımı ileri sürmüşlerdir :

- Ekstremitelerin distalinde yer alan yüzeysel venler yapısal açıdan farklılıklar gösterirler. Bu venlerde daha az kapakçık vardır. Ayrıca, bu bölgedeki venlerin önemli bir görevi ısı regülasyonu olduğundan yapılarında düz kas fazladır ve iyi innerve edilmişlerdir; bu nedenle denervasyon sonrası çok genişlerler. Kapakların azlığı ve buna eşlik eden sempatik denervasyon, venöz geri akımı kolaylaştırır.

- El ve ayak bileğinin distalinde arteriovenöz şant, özellikle de glomus sayısı oldukça fazladır. Denervasyon sonucu gelişen geri akım, venlerdeki basıncı artırır, buna bağlı olarak arteriovenöz şantlar açılır ve kan arteriollere, oradan da yine açılmış olan prekapiller sfinkterler üzerinden kapiller yatağa geçer. Drenaj ise yine aynı ven üzerinden gerçekleşir (Şekil 3).

Chavoïn ve ark. proksimal pediküllü venöz fleplerin klinikte kullanılabileceğini, ancak kullanım alanlarının el ve ayak bileği distalinde kalan bölgelerle sınırlı olduğunu, dahası flep yüzeyinin bir falanks yüzeyini aşmaması gerektiğini bildirmişlerdir⁵.



Şekil 3. Kan akımının arteriovenöz şantlar yolu ile venüllerden arteriollere geçtiği varsayımının şematik çizimi. A=arteriol, V=venül, K=kapiller, G=glomus (Kaynak 5'den).

Venöz flep çalışmalarına Louisville El Cerrahisi grubu da bir kaç araştırma ile katılmıştır^{66, 50, 39}. İlk olarak 1987 yılında Tsai ve ark. serbest flow-through venöz fleplerle yaptıkları klinik çalışma sonunda, venöz fleplerin yaşaması için doku gramı başına düşen kan akımının yüksek olması gerektiği sonucuna varmışlar, bu yüzden de flow-through venöz fleplerin proksimal ve distalinde dörder beşer tane veno-venöz anastomoz yapmışlardır⁶⁶. Ardından Sasa ve ark. radyoaktif işaretli mikrosfer kullanarak yaptıkları deneysel çalışmada, flow-through venöz fleplerde kanın flep mikrosirkülasyonuna katılmadığını ve venül düzeyinde kaldığını göstermişlerdir. Yazarlar pediküldeki sağlam venin yataktan ve çevre dokulardan oluşan neovaskülarizasyonu hızlandığını ve kolaylaştırdığını, venöz sistem içerisinde

bulunan kanın da yeni damarlanma oluşuncaya kadar flepi beslemiş olabileceğini iddia etmişlerdir⁵⁰. 1993 yılında aynı klinikten Matsushita ve ark. tavşanlarda yaptıkları deneysel çalışmada flow-through venöz fleplerde mikrosirkülasyonun olduğunu, ancak dolaşan kanın flebin metabolik süreçlerine katılmadığını iddia etmişlerdir. Böylece, pedikül veninin revaskülarizasyon gelişinceye kadar flepteki damar sisteminin kollabe olmasını önlediğini, venöz fleplerin yaşamasındaki başlıca etkenin **erken revaskülarizasyon** olduğunu ileri sürmüşlerdir³⁹.

1988 yılında Amarante ve ark. köpek safen venleri üzerinde hazırladıkları çeşitli venöz flep modellerini incelemişler ve ancak flow-through venöz fleplerin yaşadıklarını, tek pediküllü venöz fleplerin ise nekroza gittiklerini gözlemişlerdir². Bu bulgulara dayanarak yaptıkları klinik çalışmada, önkolda hazırladıkları büyük flow-through venöz flepleri eldeki doku kayıplarının onarımında kullanmış ve başarılı sonuçlar almışlardır².

Aynı yıl Foucher ve Norris, elde proksimal falanks dorsalinde hazırladıkları ve **venöz dorsal digital ada flebi (nötral flep)** adını verdikleri proksimal pediküllü venöz flepler ile ilgili 23 olguluk bir klinik seri bildirmişlerdir. Aynı çalışmada, sözü geçen flebin endikasyonları ve avantajları da belirtilmiştir¹⁴. Bu flep modeli, başka araştırmacılar tarafından da klinikte başarı ile kullanılmıştır^{1, 16, 19}.

Venöz flepler üzerinde çalışmalar yapan önemli bir grup da Japonya'da, Nara Üniversitesinde bulunmaktadır^{15, 16, 17, 18, 19, 20, 26, 27, 28, 29, 31}. 1988 yılında Fukui ve ark. tavşan kulaklarında flow-through venöz flepler hazırlamışlar, aynı yöntemi insanlarda da başarı ile uygulamışlardır. Fleplerin yaşamasında hem flepteki ven yoğunluğunun, hem de yatağın iyi vaskülarize olmasının önemini vurgulamışlardır¹⁵. Sonraki klinik çalışmalarında flow-through venöz fleplerin yaşaması için afferent ve efferent venler arasındaki **venöz basınç farkının** yüksek olması gerektiğini savunmuşlardır¹⁶. Ayrıca, arterialize venöz flepleri klinikte kullanmışlar ve bunların yaşama oranlarının daha yüksek olduğunu gözlemişlerdir³¹. Yazarlar flow-through venöz fleplerin yaşaması için belli şartların bulunması gerektiğini ileri sürmüşlerdir²⁷:

- Flep zengin bir venöz ağ içermelidir.
- Alıcı yataktaki venler şu özelliklere sahip olmalıdır :
 - Venöz ossilasyon - Bu özellikle periferik venlerde daha fazladır. Nedeni iyi bilinmemekle beraber arteriovenöz şantlara bağlı olabilir.

- Venöz oksijen basıncının yüksek olması - Bu da periferde daha yüksektir. Bunun nedeni periferde arteriovenöz şant yoğunluğunun fazla olmasının yanısıra, cildin oksijen tüketiminin düşük olması da olabilir.
- Venöz kan akımı - Dakikada gram dokudan geçen kan miktarı arttıkça, flepin canlı kalma olasılığı da o kadar yükselir. Bu değer periferde daha yüksektir.

Fukui ve ark. 1993 yılında sıçan iliolumbar venleri ile hazırladıkları proksimal pediküllü venöz flepleri incelemiş ve bu fleplerde gerçek bir dolaşım olmadığı sonucuna varmışlardır²⁰. Yazarlar fleplerin ilk üç gün plazmatik imbibisyon ile drenajı sağlayan bir ven yardımı ile yaşadıklarını, daha sonra yataktan ve etraf dokudan vaskülarize olduklarını ileri sürmüşlerdir. Peroksidaz kullanarak yaptıkları çalışmalarda proksimal pediküllü venöz fleplerde plazmatik imbibisyonunun önemini tekrar vurgulamışlar, ancak pedikül veninden ileri-geri bir kan akımı ile madde alışverişi olduğunu da kabul etmişlerdir^{17, 18}. Plazmatik imbibisyon ve venöz drenaj varsayımı başka yazarlar tarafından da desteklenmiştir^{21, 37, 53}.

Nakayama ve ark. ayaktan el parmağına arterialize venöz flep şeklinde serbest tırnak yatağı taşımışlar⁴³, Inoue ve ark. ön kol cildini palmaris longus tendonu ile beraber yine serbest arterialize venöz flep olarak hazırlamışlar³⁰, Koshima ve ark. safen veni kullanarak büyük serbest arterialize venöz deri flepleri ve kemik-deri flepleri taşımışlardır³⁶. Oldukça güvenilir olan bu yöntemin dezavantajı olarak arteriovenöz fistüle yol açması belirtilmiş, o nedenle venin her iki ucunun da birer artere anastomoz edilmesi önerilmiştir. Klinikte kullanılan çeşitli venöz flep tiplerini karşılaştırdıkları çalışmalarında Chen ve ark. da bu görüşe katılmış ve en yüksek yaşama oranlarının distal ve proksimal uçları birer artere anastomoz edilmiş arterialize venöz fleplerde saptandığını bildirmişlerdir⁶. Inada ve ark. arterialize venöz fleplerde arteriyal kan basıncının venöz sistemin taşıyabileceğinden daha yüksek olması durumunda nekroz gelişebileceğini, bu yüzden de ya daha düşük çaplı arter kullanılmasını, ya da olabildiğince çok sayıda ven ile drenajın sağlanması gerektiğini savunmuşlardır²⁹.

Takato ve ark. tavşanların karın cildini epigastrik ven transpozisyonu ile prefabrike etmişler ve bu cildi arterialize venöz flep^{35, 54, 55} ya da flow-through venöz flep⁵⁶

şeklinde kaldırmayı başarmışlardır. Ueda ve ark. ise tavşan kulaklarında hazırladıkları flow-through venöz flepleri kaldırmadan önce cerrahi delay uygulamış ve delay süresi uzadıkça fleplerin canlılık oranlarının da arttığını gözlemişlerdir⁶⁸. Yazarlar bunu flep venlerinin longitudinal reoryantasyonuna bağlamışlardır.

1991 yılında Yuen ve Leung sıçan inferior epigastrik venleri üzerinde proksimal pediküllü venöz flep modelini geliştirmişlerdir⁷¹. Yaptıkları ayrıntılı çalışmanın sonuçlarına dayanarak proksimal pediküllü venöz fleplerin alıcı yataktan izole edildiklerinde bile yaşadıklarını, ancak geri akımı sağlamak ve venlerde bulunan olası kapakçıkları yenmek için güçlü bir venöz akımın bulunması gerektiğini savunmuşlardır. Yazarlar serbest taşıdıkları venöz fleplerin başarısız olmasını düşük akım hızı ya da cerrahi travma nedeni ile anastomozun tıkanmasına bağlamışlardır⁷¹.

Venöz fleplerle ilgili önemli bir görüş de Noreldin ve ark. tarafından ileri sürülmüştür⁴⁶. Yazarlar, Yuen ve Leung'un modelini kullanarak yaptıkları çalışmada perivenöz dokunun temizlendiği fleplerin yaşamadığını gözlemişlerdir. Pedikül veninin histolojik incelemesinde perivenöz dokuda çok sayıda küçük arteriolün varlığını göstermişlerdir. Buna dayanarak bu fleplerde doku perfüzyonunun perivenöz dokuda bulunan arterioller ile gerçekleştiğini, pediküldeki venin ise drenajı sağladığını ileri sürmüşlerdir⁷¹. Başka yazarlar da sıçan inferior epigastrik venleri ile hazırlanan proksimal pediküllü¹² ya da flow-through venöz fleplerde³⁷ ven iskeletize edildiğinde başarısız sonuçlar alındığı bildirmişlerdir. Shalaby ve Saad yaptıkları taze kadavra çalışmasında klinikte proksimal pediküllü venöz flep olarak kullanılan safen ve sefalik fleplerin pedikül venlerini histolojik olarak incelemişler ve perivenöz dokuda çok sayıda küçük arter ve arteriolün varlığını saptamışlardır⁵¹. Bu çalışmalara cevap olarak 1993 yılında Thatte ve ark. sıçan inferior epigastrik venöz fleplerinde perivenöz dokuyu temizlemelerine karşın başarılı sonuçlar aldıklarını bildirmişlerdir. Aynı çalışmada Laser Doppler ve mikrovasküler ultrasonik Doppler kullanarak flepte kan dolaşımının olduğunu ve pedikül veninde iki yönlü kan akımının bulunduğunu göstermişlerdir⁶⁴.

1992 yılında Çin'de yayınlanan iki çalışmada tek pediküllü ve flow-through venöz fleplerin dolaşımını incelenmiştir. Li, laser Doppler ve mikrosirkülasyon mikroskopu ile yaptığı araştırmalar sonucunda gerek flow-through, gerekse proksimal ve distal

pediküllü venöz fleplerde mikrosirkülasyonun bulunduğunu ileri sürmüştür³⁸. Song ise tavşan kulağında mikrosirkülasyon odacığı ile yaptığı gözlemlere dayanarak, arterialize ve flow-through fleplerde dolaşımın hem ileri-geri kan hareketi, hem de açılan arteriovenöz şantlar kanalı ile (venül → arteriol → kapiller → venül) gerçekleştiği sonucuna varmıştır⁵².

ÇALIŞMANIN AMACI

Venöz fleplerin hemodinamik özellikleri henüz tam olarak anlaşılammıştır. Arterialize ve flow-through venöz fleplerin sonuçları daha başarılıdır ve bunlar klinikte de kullanılmaya başlanmıştır. Ancak tek pediküllü venöz fleplerle ilgili çalışmalarda alınan sonuçlar büyük farklılıklar göstermekte, bu fleplerin dolaşım ilkelerini açıklamak üzere ileri sürülen varsayımlar birbirleri ile çelişmektedir.

Bu çalışmada, proksimal pediküllü venöz fleplerin dolaşım ilkelerini aydınlatmak amacı ile çok aşamalı bir deney gerçekleştirildi. Bu fleplerin kaybedilmesine şunların neden olabileceği düşünöldü :

1. Yetersiz doku perfüzyonu.
2. Düşük akım hızına bağılı olarak venöz yatakta kanın tromboze olması.

Bu olumsuz faktörleri ortadan kaldırmak için şu yöntemler denendi :

1. Flep dokusunda gelişen iskemiye kanda çözünmüş oksijen yoğunluğunu artırarak gidermek amacı ile hiperbarik oksijen tedavisi uygulanması,
2. Vasküler yatağın tromboze olmasını önlemek amacı ile sistemik heparin uygulanması,
3. Flep dokusunu iskemiden korumak amacı ile önceden cerrahi delay işlemi uygulanması.

Ayrıca;

- flep büyüklüğünün fleplerin yaşaması üzerinde etkili olup olmadığını belirlemek amacı ile farklı flep büyüklükleri karşılaştırıldı ve
- plazmatik imbibisyonun etkisini değerlendirmek için yara yatağından izole edilmiş fleplerle izole edilmemiş olanlar karşılaştırıldı.

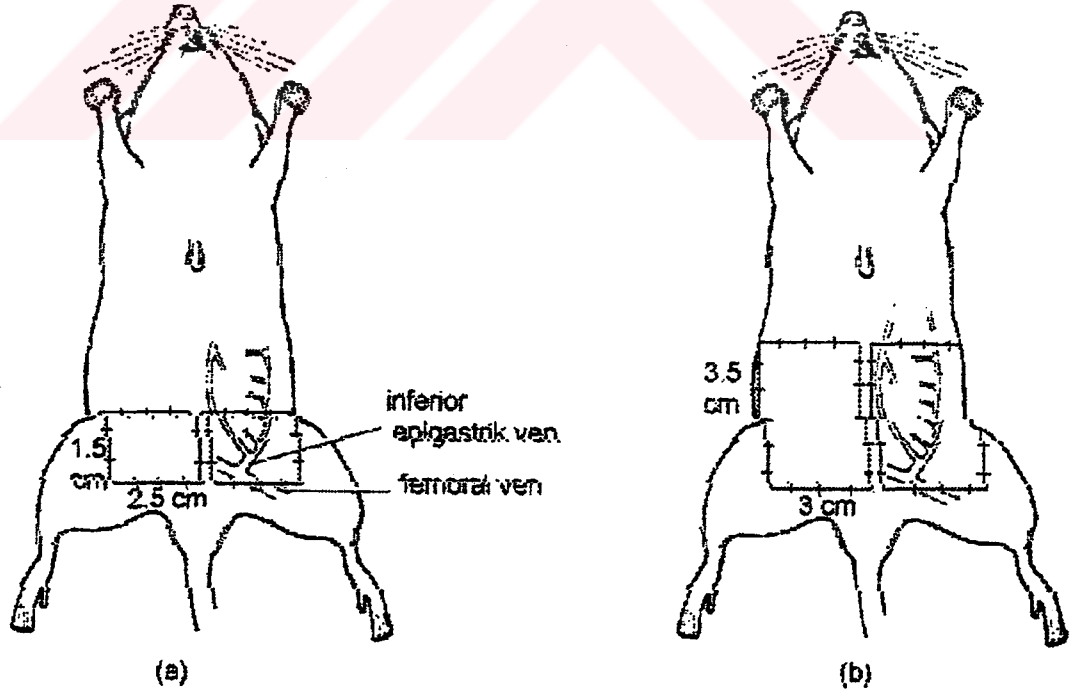
Çalışma, öncül transkütan kan gazı ölçümleri ile bunu izleyen iki deneyden oluşmaktadır. Deneylerin ilkinde HBO tedavisi ve heparinin etkileri incelenmiş, bundan çıkan sonuçlar doğrultusunda da delay fenomeninin etkilerini değerlendirmek üzere ikinci deney düzenlenmiştir.



YÖNTEM VE GEREÇLER

Çalışma ağırlıkları 250-300 g arasında değişen 158 erkek Sprague-Dawley sıçan üzerinde gerçekleştirildi. Anestezi intraperitoneal ketamin hidroklorid (50 mg/kg) ve xylazine (5 mg/kg) enjeksiyonu ile gerçekleştirildi. Gereklikçe doz tekrarı yapıldı. Sıçanların karın cildi, kasık ve uyluk bölgeleri traş edildi ve Betadine solüsyonu ile temizlendi. Steril olmayan temiz cerrahi teknik ile çalışıldı. Çalışmada, Petry ve Wortham'ın tanımladığı inferior epigastrik ada flebi kullanıldı¹⁰. Bu flepler iki ayrı büyüklükte hazırlandılar (Şekil 4) :

1. Yuen ve Leung'un tanımladığı 1.5x2.5 cm boyutlarındaki (3.75 cm²) kasık flepleri⁷¹ (Şekil 4a).
2. 3x3.5 cm boyutlarındaki (10.5 cm²) karın flepleri (Şekil 4b).



Şekil 4. Çalışmada kullanılan flep modelleri: (a) kasık, (b) karın flebi (Kaynak 10'dan değiştirerek).

İnferior epigastrik damarlar ameliyat mikroskobu altında disseke edildiler. Pedikülde sağlam bırakılan damara göre üç ayrı flep hazırlandı:

1. **Venöz flepler** : İnfierior epigastrik arter bağlanıp kesildi. Venin en az 5 mm'lik bölümünde perivenöz doku uzaklaştırılarak ven iskeletize edildi.
2. **Arteryal flepler** : İnfierior epigastrik ven ve sinir bağlanıp kesildi, perivasküler doku uzaklaştırıldı.
3. **Kompozit greftler** : İnfierior epigastrik damarlar bağlanıp kesilerek flep serbest kompozit greft haline dönüştürüldü.

Flepler kaldırıldıktan sonra yataktan damarlanmayı önlemek amacı ile 71 sıçanda venöz fleplerin altlarına ince silikon tabakalar yerleştirildi. Ardından flepler, 5-0 Prolene sütürlerle tekrar yerlerine dikildi. Tüm venöz flepler yerlerine dikildikten sonra dorsal penis veninden 0.3 ml %10 flourescein enjeksiyonu yapıldı ve 1 saat sonra Wood's lambası altında flepler değerlendirildi. Çalışma sırasında yapılan diğer flourescein incelemeleri de aynı yöntemle gerçekleştirildi.

Sıçanların yaralarını yemelerini önlemek amacı ile röntgen filminden yapılmış koruyucu yelekler giydirildi⁴ ve sütür hatlarına her gün Tincture Benzoin solüsyonu sürüldü⁴⁶. Hayvanlar her gün kontrol edildiler ve yaralarının açılması halinde anestezi altında tekrar dikildiler. Sıçanlar ikişerli gruplar halinde kafeslerde barındırıldılar.

Kayıtları kolaylaştırmak için aşağıdaki kısaltmalar kullanıldı :

Venöz kasık flebi = V1

Venöz karın flebi = V2

Arteryal kasık flebi = A1

Arteryal karın flebi = A2

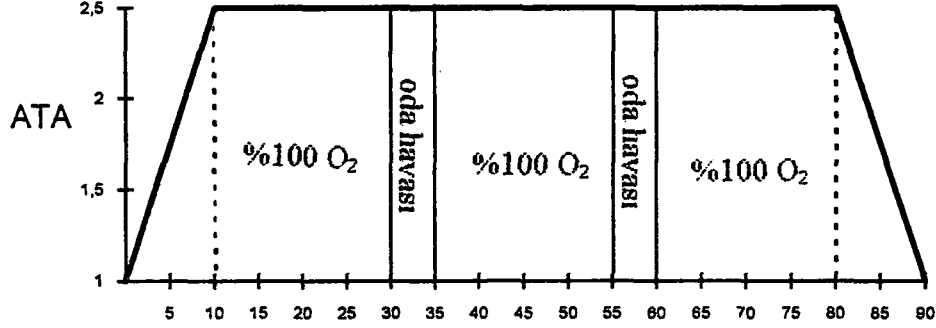
Kasıkta kompozit greft = K1

Karında kompozit greft = K2

Silikon tabaka ile izole edilmiş venöz fleplere "s" eki getirildi = V1s, V2s

Transkütan kan gazı ölçümlerinde TCM 3, TINA™ transkütan kan gazı ölçüm aleti (Radiometer, Copenhagen) kullanıldı. Hiperbarik oksijen (HBO) tedavisi ise çok bölmeli bir basınç odasında (Patterson-Kelley DC INC.) gerçekleştirildi (Resim 1). HBO tedavisi 2.5 ATA basınç ile uygulandı^{34, 47}. Birinci seans ameliyattan sonraki ilk 4 saat içerisinde uygulanmak üzere, ilk 3 gün 3 seans/gün, sonraki 3 gün 2 seans/gün olarak verildi. Her seans 90 dakikadan oluşmakta idi³⁴. Seanslar sırasında sıçanlar

%100 O₂ soludular, ancak oksijen toksisitesini önlemek için 20 dakikada bir 5 dakika oda havası verildi (Şekil 5).



dakika

Şekil 5. HBO tedavi şeması. Her seans 90 dakika sürmektedir. Oksijen toksisitesini önlemek için 30-35 ve 55-60 dakikalar arası oda havası verilmiştir.

TRANSKÜTAN KAN GAZI ÖLÇÜMLERİ

Bu aşamada 5 sıçan kullanıldı. Anestezi ve cerrahi yöntem, yukarıda anlatıldığı gibi gerçekleştirildi. Transkütan kan gazı ölçüm aletinin elektrotu cilde tespit edildikten sonra değerlerin stabilize olması ve aletin kalibrasyonu için 20 dakika beklendi. Sonraki 20 dakika boyunca transkütan parsiyel oksijen basıncı (P_{O₂}) ve parsiyel karbondioksit basıncı (P_{CO₂}) değerleri kaydedildi.

Ölçümler, her hayvan için üç ayrı koşul altında yinelendi :

- Normal atmosfer basıncı altında ve oda havası solurken.
- Normal atmosfer basıncı altında %100 O₂ solurken.
- 2.5 ATA basınç altında %100 O₂ solurken.

Beş sıçanda iki taraflı flepler kaldırıldı. Böylece 2 standart inferior epigastrik ada flebi, 2 arterial flep, 2 kompozit greft ve 4 venöz flep hazırlandı. Transkütan kan gazı ölçüm aletinin elektrotu flepler üzerine tespit edildikten sonra, yukarıda belirtilen koşullar altında tüm fleplerde kan gazı ölçümleri yapıldı.

DENEY I

Bu deneyde, 98 sıçanda yarısı kasık, yarısı karın flebi olmak üzere toplam 196 flep hazırlandı. Bunların 96'sı venöz flep, 50'si arteryal flep ve 50'si kompozit greftti. Bu flepler, uygulanan tedaviye göre dört ana gruba ayrıldılar:

Grup I (Kontrol) : Bu gruptaki hayvanlara herhangi bir tedavi uygulanmadı. Bu grupta 16 venöz flep (8 V1, 8 V2), 12 arteryal flep (6 A1, 6 A2) ve 12 kompozit greft (6 K1, 6 K2) bulunuyordu (n=40).

Grup II (Heparin) : Bu gruptaki hayvanlara, ilk dozu ameliyattan hemen önce olmak üzere, 6 gün boyunca günde 2 kere 400 U/kg subkütan heparin (Liquemine®, Roche) uygulandı. Enjeksiyonlar dorsal servikal bölgeye yapıldı. Bu grupta 16 venöz flep (8 V1, 8 V2), 12 arteryal flep (6 A1, 6 A2) ve 12 kompozit greft (6 K1, 6 K2) bulunuyordu (n=40).

Grup III (HBO) : Bu gruptaki sıçanlara yukarıda tanımlanmış olan protokole göre 2.5 ATA basınç altında HBO tedavisi uygulandı. Bu grupta 32 venöz flep (8 V1, 8 V1s, 8 V2, 8 V2s), 12 arteryal flep (6 A1, 6 A2) ve 12 kompozit greft (6 K1, 6 K2) bulunuyordu (n=56).

Grup IV (HBO+Heparin) : Bu gruba yukarıda açıklanmış olan doz ve protokole uyularak hem HBO, hem de heparin uygulandı. Bu grupta 32 venöz flep (8 V1, 8 V1s, 8 V2, 8 V2s), 14 arteryal flep (6 A1, 8 A2) ve 14 kompozit greft (6 K1, 8 K2) bulunuyordu (n=60).

Flepler 6 gün boyunca gözlendiler ve canlılık, renk, deri kalitesi ve tüy uzaması açısından değerlendirildiler. Altıncı günün sonunda yaşayan alan flep üzerine yerleştirilen transparan bir milimetrik kağıt üzerine çizildi ve canlı flep yüzeyi, total flep

yüzeyinin yüzdesi olarak hesaplandı. Yaşayan flep alanı total flep alanının %30'undan küçük bulunduğunda sonuç başarısız olarak kabul edildi ve flep total nekroza gitmiş olarak değerlendirildi. Yaşayan flep alanlarının ortalamaları alınarak her grup için yüzde olarak "ortalama yaşayan alan" (OYA) değerleri hesaplandı. Canlı flepler yataklarından tekrar kaldırıldılar ve intravenöz flourescein ile perfüzyonları değerlendirildi. Ardından sıçanlar feda edildi ve flepler histolojik inceleme için alındı. Hematoksilin-Eozin ile boyanan kesitlerde pedikül veninin açık olup olmadığı, epidermis, dermis, cilt adneksleri, adele ve subkütan doku değerlendirildi.

Flep canlılık oranlarının istatistiksel analizleri Fisher kesinlik testi ile yapıldı. $P < 0.05$ değeri anlamlı olarak kabul edildi.

DENEY II

Delay fenomeninin venöz flepler üzerindeki etkilerinin değerlendirildiği bu deneyde 55 sıçan kullanıldı. Flep modeli olarak venöz kasık flebi (1.5x2.5 cm) seçildi ve tüm fleplerin altına silikon tabakalar yerleştirildi (V1s). Flepler kaldırılmadan önce sıçanlara cerrahi delay işlemi uygulandı.

Delay işlemi : İlk ameliyat sırasında her iki kasık bölgesinde fleplerin alt ve yan kenarları insize edildi. Inferior epigastrik damarlar bulunarak arter bağlandı ve kesildi, ven ise yukarıda anlatıldığı gibi mikroskop altında iskeletize edildi. Karın cildi künt disseksiyonla kosta arklarına kadar kaldırıldı, insizyon geriye suture edildi (Resim 2).

Bu işlemden sonraki bekleme süresine göre sıçanlar dört gruba ayrıldılar :

Grup I (Kontrol) : Bu grupta delay işlemi yapılmadan doğrudan venöz flepler kaldırıldı (12 sıçan, 24 flep)

Grup II (7 gün) : Delay işleminden 7 gün sonra venöz flepler kaldırıldı (14 sıçan, 23 flep).

Grup III (14 gün) : Delay işleminden 14 gün sonra venöz flepler kaldırıldı (13 sıçan, 22 flep).

Grup IV (21 gün) : Delay işleminden 21 gün sonra venöz flepler kaldırıldı (16 sıçan, 28 flep).

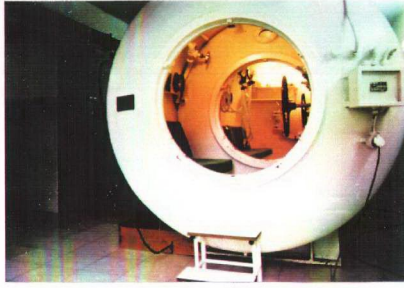Delay süresinin sonunda sıçanlar tekrar ameliyata alındılar. Önceki sütür hatları insize edildi, üst insizyon da yapılarak inferior epigastrik venöz kasık flepleri kaldırıldı. Delay sırasında enfeksiyon ya da nekroz gelişmiş olan sıçanlarda flep kaldırılmadı. Flep kaldırılırken pedikül veni trombus açısından değerlendirildi ve vende trombus saptandığı takdirde yine flep kaldırılmadı. Fleplerin altına silikon tabakalar yerleştirilerek yataktan izole edildi. Ardından flepler yerlerine sütüre edildi ve intravenöz flourescein ile perfüzyonları değerlendirildi.

Altı gün sonra flepler bir önceki deneydeki gibi yaşayan alan, renk, deri kalitesi ve tüy uzaması açısından değerlendirildiler. Yaşayan flep alanı, toplam flep yüzeyinin yüzdesi olarak kaydedildi. Her grup için ortalama yaşayan alan (OYA) değerleri hesaplandı. Flepler tekrar kaldırılarak pedikül veni incelendi ve intravenöz flourescein ile flep perfüzyonu değerlendirildi. Her gruptan %100 yaşamış birer flep ve kontrol grubundan bir flebin mikroanjiyografileri çekildi.

Mikroanjiyografi Yöntemi : Median insizyonla sıçanların batını açıldı. Vena cava inferior ve abdominal aorta kanüle edildi. Aortadan heparinli serum fizyolojik verildi ve vena cava'daki kanülden berrak serum gelinceye kadar vasküler yatak yıkandı. Önceden hazırlanmış olan 40°C sıcaklıktaki inceltilmiş baryum sülfat + %5 jelatin suspansiyonu aortadaki kanülden enjekte edildi. Radyopak madde bütün vasküler yatağı doldurup vena cava'daki kanülden gelinceye kadar enjeksiyon sürdürüldü. Ardından, pedikül veni bağlanarak flep alındı ve jelatinin donması için +4°C'de bekletildi. Mikroanjiyografi, ayırım gücü yüksek bir röntgen cihazı (Mammografi cihazı) ile düşük voltajda çekildi.

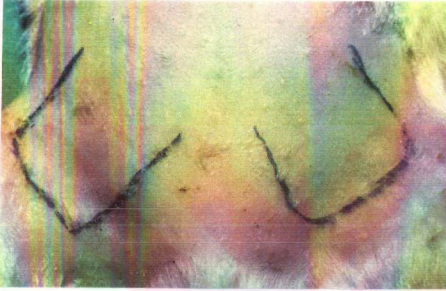
Ardından sıçanlar feda edildi ve flepler histolojik inceleme için alındı. Histolojik incelemede bir önceki deneydeki işlemler yineleni.

Flep canlılık oranlarının istatistiksel analizleri Kruskal-Wallis non-parametrik ANOVA testi ile, gruplar arası karşılaştırmalar Mann-Whitney testi ile yapıldı. $P < 0.05$ değeri anlamlı olarak kabul edildi.

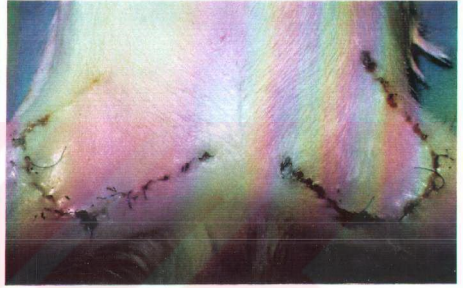

Resim 1

HBO tedavisinin uygulandığı çok bölmeli basınç odası (Patterson-Kelley DC Inc.)



(a)



(b)



(c)



(d)

Resim 2

Cerrahi delay işlemi: (a) Yapılan insizyonlar, (b) Delay işleminden 7 gün sonra, (c) Fleplerin kaldırılışı, (d) Flepler yerlerine dikildikten sonra

BULGULAR

TRANSKÜTAN KAN GAZI ÖLÇÜMLERİ

Oda koşullarında oda havası inhalasyonu sırasında alınan ölçümler :

- Standart inferior epigastrik ada fleplerinde P_{O_2} 20 ve 35 mm Hg, P_{CO_2} ise 90 ve 81 mm Hg olarak saptandı.
- Arteryal flepler ve kompozit greftlerde P_{O_2} 0 mm Hg'da stabilize olurken, P_{CO_2} değerleri 140-150 mm Hg arasında ölçüldü.
- Venöz fleplerin bir tanesinde P_{O_2} 0 mm Hg'da stabilize olurken, diğer üçünde 0-3 mm Hg arasında oynamakta idi. P_{CO_2} değerleri ise 125-138 mm Hg arasında değişmekte idi.

Oda koşullarında %100 O_2 solurken alınan ölçümler :

- Standart inferior epigastrik ada fleplerinde P_{O_2} 70 ve 72 mm Hg, P_{CO_2} ise 60 ve 58 mm Hg olarak ölçüldü.
- Arteryal flepler ve kompozit greftlerde bir değişiklik saptanmadı.
- Venöz fleplerde P_{CO_2} değerleri 120-125 mm Hg arasında değişirken, P_{O_2} değerlerinde bir değişiklik gözlenmedi.

2.5 ATA basınç altında %100 O_2 solurken okunan değerler :

- Standart inferior epigastrik ada fleplerinde P_{O_2} değerleri 400 ve 410 mm Hg, P_{CO_2} ise 41 ve 50 mm Hg olarak ölçüldü.
- Arteryal flepler ve kompozit greftlerde bir değişiklik saptanmadı.
- Venöz fleplerin bir tanesinde P_{O_2} 0 mm Hg olarak saptandı (oda koşullarında 0 mm Hg okunan flep). Diğer üç flepte ise P_{O_2} değerleri 18, 22 ve 26 mm Hg olarak okundu. Bu değerler stabilize olmamakta ve ± 1 mm Hg arasında değişmekte idi. P_{CO_2} değerleri ise 102-115 mm Hg arasında ölçüldü.

DENEY I

Arteryal flepler: Tüm tedavi gruplarında yer alan arteryal flepler, büyüklükleri ne olursa olsun, ameliyattan hemen sonra siyanoze oldular ve 2 gün içerisinde hepsinde total nekroz gelişti (Resim 3a). Kısmen olsun yaşayan flep saptanmadı (n=50).

Kompozit greftler: Grup IV'deki bir tanesi dışında, kompozit greftlerin tümünde kuru nekroz gelişti. Bu greftler ameliyat sonrası soluk görünmekte, sonra giderek kuruyup sertleşmekte ve yaklaşık 5. günde nekrotik bir görünüm kazanmakta idi (Resim 3b). Grup IV'deki (HBO + heparin) kanın tipi bir kompozit greftin (K2) distal %50'si canlı kaldı (n=50).

Venöz flepler: Toplam 96 venöz flepten, 25 tanesi yaşadı (7 tam, 18 kısmen) (Ortalama yaşayan alan = %21.15).

İlk iki gruptaki (kontrol ve heparin grupları) venöz fleplerde, kompozit greftlerdekine benzer kuru nekroz gelişti.

Grup III'deki (HBO grubu) 32 flepten 2si tamamen, 9u ise kısmen yaşadı (Ortalama yaşayan alan = %26.56).

Grup IV'deki (HBO + heparin grubu) 32 flepten ise 5i tamamen, 9u kısmen canlı kaldı (Ortalama yaşayan alan = %36.87).

Yaşayan flepler ilk günlerde soluk görünmekte, ancak her HBO seansından sonra hiperemik bir görünüm almaktaydılar. Etraf dokuya göre daha yavaş olsa da tümünde tüy uzaması gözlemlendi. Fleplerin ısı ve derinin yumuşaklığı normaldi (Resim 4). Sonuçlar ayrıntılı olarak Tablo 1'de gösterilmektedir (n=96).

Heparin uygulanan gruplardaki (Grup II ve IV) sıçanların %75'inde kanama ve flep altında hematoma komplikasyonları gözlemlendi (Resim 5). Altıncı günün sonunda flepler kaldırıldığında pedikül veninin ileri derecede genişlemiş olduğu görüldü (Resim 6).

Flourescein incelemeleri: Venöz flepler hazırlanırken yapılan flourescein enjeksiyonundan sonraki ilk 1 saat içerisinde venöz fleplerde boyanma gözlemlenmedi. Ancak silikon tabaka ile yataktan izole edilenler de dahil olmak

üzere tüm venöz flepler, flourescein enjeksiyonundan 6 saat sonra belirgin boyanma gösterdiler; 2. gün normal cildin boyasının açılmasına karşın venöz fleplerdeki boyanma devam etmekte idi.

6. günün sonunda, yaşayan flepler tekrar kaldırıldığında yapılan flourescein enjeksiyonlarında tam yaşayan 7 flebin 6sında, kısmi yaşayan 18 flebin ise 12sinde 1 saat içerisinde boyanma olduğu gözlemlendi (Resim 7).

Histolojik inceleme: Yaşayan fleplerin epidermis, dermis, deri adneksleri ve adele tabakası normal bulundu. Fleplerin altında taze bir granülasyon dokusu mevcuttu. Pedikülde tek ve geniş bir ven gözlenmekte idi. Fleplerin vaskülaritesi artmıştı ve tabloya genişlemiş venler hakimdi (Resim 8).

Gruplar arası karşılaştırmalar: Venöz fleplerin canlılık oranları arteryal flepler ve kompozit greftlerle karşılaştırıldığında aradaki fark her ikisi için de ileri derecede anlamlı bulundu (iki karşılaştırma için de, $p < 0.01$; Fisher kesinlik testi).

Grup III (HBO) ve Grup IV'de (HBO+heparin) alınan sonuçlar, Grup I (kontrol) ve II (heparin) ile karşılaştırıldığında, aradaki farklar ileri derecede anlamlı bulundu (dört karşılaştırma için de, $p < 0.01$; Fisher kesinlik testi). Grup III ve IV arasındaki fark ise anlamlı bulunmadı ($p > 0.05$; Fisher kesinlik testi).

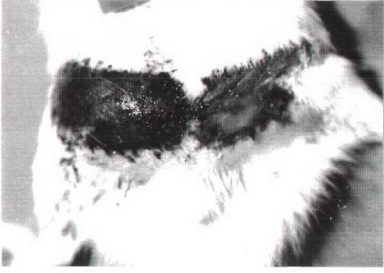Sonuçlar flep büyüklüklerine göre değerlendirildiğinde, Grup III ve IV'deki 32 karın flebinden 10'unun (3 tam, 7 kısmen; %25), 32 kasık flebinin ise 15'inin (4 tam, 11 kısmen; %38.44) yaşadığı görüldü. Ancak her bir grup içerisinde ve toplamda karın ve kasık fleplerinin başarı oranları arasında yapılan karşılaştırmalarda farklar anlamlı bulunmadı ($p > 0.05$; Fisher kesinlik testi).

Grup III ve IV'de silikon tabaka ile izole edilmiş 32 flebin 10'u (2 tam, 8 kısmen; %25.62) yaşarken, izole edilmemiş 32 flebin 15 tanesi (5 tam, 10 kısmen; %37.81) canlı kaldı. Her bir grup içerisinde ve toplamda silikon tabaka ile izole edilmiş fleplerle izole edilmeyenler arasındaki farklar anlamlı bulunmadı ($p > 0.05$; Fisher kesinlik testi).

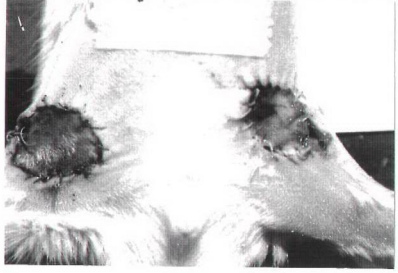
| | Kasık flepleri (V1) | | | Karnın flepleri (V2) | | |
|--------------------------|---------------------|-----------------|---------|----------------------|-----------------|---------|
| | n | Yaşayan flepler | OYA(%)* | n | Yaşayan flepler | OYA(%)* |
| Grup I (Kontrol) | 8 | - | 0 | 8 | - | 0 |
| Grup II (Heparin) | 8 | - | 0 | 8 | - | 0 |
| Grup III (HBO) | | | | | | |
| -silikonlu | 8 | 3 kısmen | 27.50 | 8 | 2 kısmen | 17.50 |
| -silikonuz | 8 | 1 tam, 3 kısmen | 41.25 | 8 | 1 tam, 1 kısmen | 20 |
| Grup IV (HBO+Hep) | | | | | | |
| -silikonlu | 8 | 1 tam, 2 kısmen | 33.75 | 8 | 1 tam, 1 kısmen | 23.75 |
| -silikonuz | 8 | 2 tam, 3 kısmen | 51.15 | 8 | 1 tam, 3 kısmen | 38.75 |

* OYA = Ortalama yaşayan alan. Yaşayan flep alanlarının total flep yüzeyine oranı (yüzde olarak). Her grup için sonuçların ortalamaları alınmıştır.

Tablo 1. Flep tiplerine ve tedavi gruplarına göre venöz fleplerin canlılık oranları.



(a)



(b)

Resim 3

(a) İkinci günde nekroz gelişmiş arteriyel flepler, (b) Altıncı günde nekroz gelişmiş ve kontrakte olmuş kompozit greftler



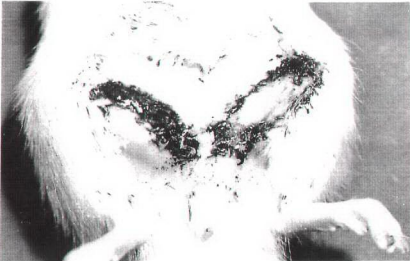(a)



(b)

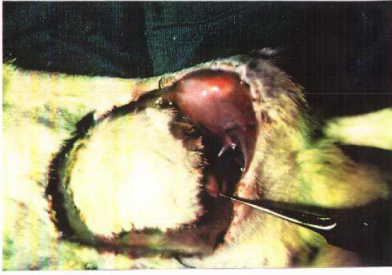Resim 4

Altıncı günde % 100 yaşamış venöz fleplerin görünümü
(a) Kasık flebi, (b) Karın flebi

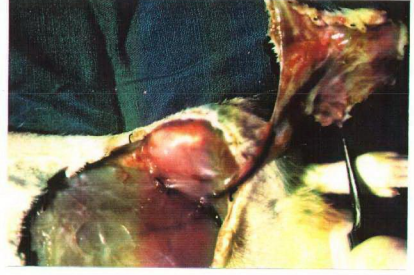

Resim 5

Heparin kullanılan gruplarda sık karşılaşılan flep altı hematoma komplikasyonu (sağ tarafta hematoma ve nekroz mevcut)



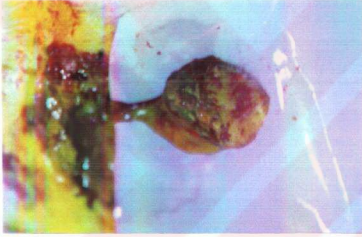(a)



(b)

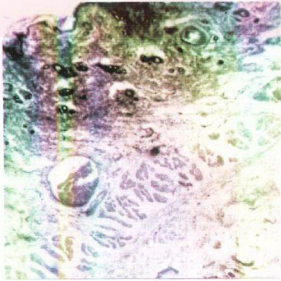
Resim 6

Altıncı günün sonunda venöz flepler kaldırılırken ileri derecede dilate olmuş pedikül veninin (a) üstten, (b) alttan görünümü (yara yatağında silikon tabaka mevcuttur)

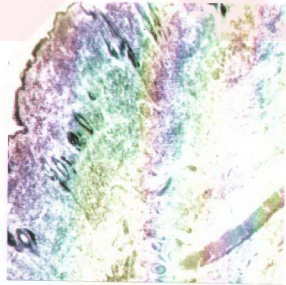


Resim 7

Altıncı günün sonunda flourescein ile bir saat içerisinde boyanan bir venöz flebin görünümü



(a)



(b)

Resim 8

Venöz fleplerin histolojik görünümü: Epidermis, dermis, cilt adneksleri, adele tabakası ve cilt altı dokusu normal görünümündedir. İleri derecede genişlemiş venler dikkat çekicidir. Genişlemiş bir venin (a) enine, (b) oblik kesiti.

(H+E, X80)

DENEY II

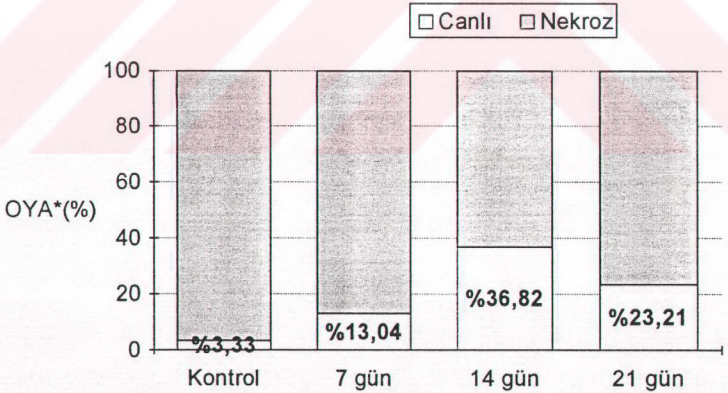
Değerlendirmeye alınan 97 venöz kasık flebine ait sonuçların gruplara göre dağılımı şu şekilde idi (Şekil 6) :

Grup I (kontrol): 12 sıçanda toplam 24 venöz kasık flebi kaldırıldı. 23 tanesinde nekroz gelişti. Bir tanesi kısmen (%80) yaşadı (Ortalama yaşayan alan = %3.33).

Grup II (7 gün): 14 sıçanda 23 flep kaldırıldı. 19 tam nekroz gelişti. Bir flep %40, bir flep %60, 2 flep ise %100 oranında yaşadı (Ortalama yaşayan alan = %13.04).

Grup III (14 gün): 13 sıçanda 22 flep kaldırıldı. 12 flepte tam nekroz gelişirken, bir flep %30, 2 flep %40 ve 7 flep %100 oranında canlı kaldı (Ortalama yaşayan alan = %36.82).

Grup IV (21 gün): 16 sıçanda 28 flep kaldırıldı. 18 tam nekroz saptandı. 1 flep %40, 1 flep %50, 2 flep %80, 4 flep %100 oranında yaşadı (Ortalama yaşayan alan = %23.21).



* OYA = Ortalama yaşayan alan (%).

Şekil 6. Gruplara göre ortalama yaşayan alanlar.

Genel görüntü: Delay yapılan gruplarda venöz flep kaldırılırken pedikül veninin ileri derecede genişlemiş olduğu gözlemlendi (Resim 9). Kontrol grubunda ise ven çok ince idi. 6 günlük gözlem süresinin sonunda yaşamayan fleplerde nekroz gelişti. Yaşayan flepler renk, yumuşaklık ve tüy uzaması açısından etraf ciltten farklı değildi (Resim10). 6 günün sonunda flepler tekrar kaldırıldığında pedikül veninin çok genişlemiş olduğu görüldü. Transillüminasyonla bakıldığında flep vaskülaritesi artmıştı. Silikon tabakanın etrafında fibröz kapsül gelişmiş olduğu gözleniyordu. Değerlendirmeye alınan 97 flepten 13ünde enfeksiyon ve/veya hematoma gözlemlendi (%13.40). Bunların 4 tanesi yaşamayan fleplerdi. Delay yapılan gruplarda flep sayısının sıçan sayısının iki katından daha az olmasının nedeni, delay sırasında sütür açılması, hematoma ya da enfeksiyon gelişen 10 flebin ve vende trombus saptanan 3 flebin kaldırılmamasıdır.

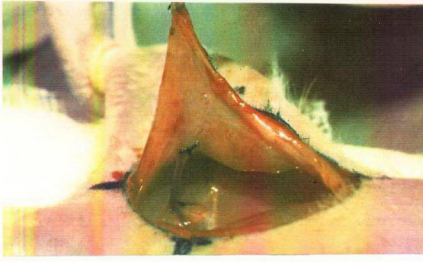Flourescein incelemesi: Venöz flepler kaldırılırken verilen flourescein kontrol grubunda 6 saat sonra, delay yapılan gruplarda ise ortalama 3 saat sonra flepleri boyadı. Boyanın flepten atılımı normal ciltten daha uzun sürdü ve 2 gün sonra da fleplerin boyalı olduğu gözlemlendi. 6 günlük gözlem süresinin sonunda flepler tekrar kaldırıldığında intravenöz flourescein enjeksiyonunun ardından fleplerin yaşamayan bölümlerinin 1 saat içerisinde boyandığı gözlemlendi (Resim 11).

Histolojik inceleme: Yaşayan fleplerde epidermis, dermis, cilt adneksleri, adele tabakası ve cilt altı dokusunun normal olduğu görüldü. Cilt altı ve dermiste vaskülarite artmıştı ve damarlar ağırlıklı olarak genişlemiş ven/venüllerden oluşmakta idi. Arada arterioller de mevcuttu. Flep tabanında taze granülasyon dokusu ve içerisinde yeni oluşmuş küçük damarlar gözlemlendi. Pedikülden alınan transvers kesitlerde geniş tek bir ven ve bazı alanlarda bunu çevreleyen granülasyon dokusu saptandı. Nekroze olmuş fleplerin de bazılarında venin açık olduğu gözlemlendi (Resim 12).

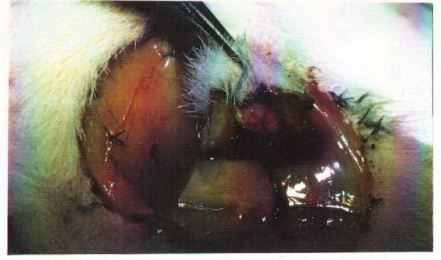Anjiyografi: Kontrol grubunda verilen radyoopak madde flep dolaşımına geçmedi. Anjiyografide pedikül veni görünür hale geldi, ancak flebin vasküler yatağı görüntülenemedi. Aynı şekilde 7 gün delay yapılan grupta da vasküler yatak yeterince gösterilemedi (Resim 13a ve b).

14 ve 21 günlük gruplarda ise pedikül veninin kontrol grubuna göre ileri derecede genişlemiş olduğu ve flepte yaygın bir damar ağının bulunduğu görüldü. Özellikle 14 gün delay yapılan flepteki vasküler görüntü geniş ve kıvrımlar gösteren damarlardan oluşmakta idi (Resim 13cve d).

Gruplar arası karşılaştırmalar: 14 gün delay yapılan grupta (Grup III) kontrol grubu (Grup I) arasındaki fark istatistiksel olarak ileri derecede anlamlı bulundu ($p<0.01$; Kruskal-Wallis nonparametrik ANOVA testi). Diğer gruplar arasında ise (Grup I ile II; Grup I ile IV; Grup II ile III; Grup II ile IV; Grup III ile IV) anlamlı bir fark bulunamadı (5 karşılaştırma için de $p>0.05$; Kruskal-Wallis nonparametrik ANOVA testi). Gruplar arası karşılaştırmalar bir kez de Mann-Whitney testi ile yapıldı. Bunda da Grup I ile III arasındaki fark anlamlı ($p<0.05$), diğerleri arasındaki farklar ise anlamsız bulundu ($p>0.05$; Mann-Whitney testi).



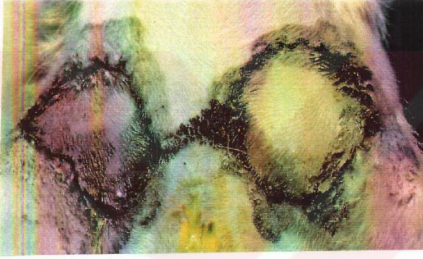(a)



(b)

Resim 9

- (a) Delay işlemi sonrası flep kaldırılırken dilate olmuş venin görünümü,
(b) Altıncı günün sonunda flep alınırken dilate venin görünümü.



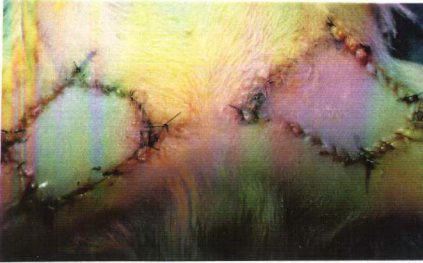(a)



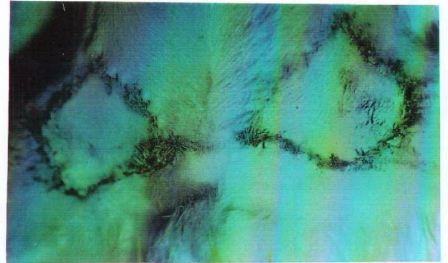
(b)

Resim 10

- Yaşayan venöz fleplerin altıncı günün sonundaki görünümü: Flepler renk, cilt kalitesi ve tüy uzaması açısından normaldir.
(a) 14 günlük gruptan, (b) 21 günlük gruptan.



(a)



(b)

Resim 11

- Delay sonrası flepler kaldırılırken yapılan fluorescein enjeksiyonundan
(a) hemen sonra, (b) 3 saat sonra fleplerin görünümü.

TARTIŞMA

Venöz fleplerin hemodinamik özellikleri henüz tam olarak anlayamamıştır. Yapılan çalışmalar sonucunda çeşitli yazarlar tarafından değişik varsayımlar ileri sürülmüştür. Bunların en yaygın kabul görenleri Baek ve ark. tarafından tanımlanan **ileri-geri hareket** varsayımı³ ile Chavoin ve ark. tarafından bildirilen **arteriovenöz şant** varsayımlarıdır⁵. Bu iki varsayım, çeşitli deneysel ve klinik venöz flep modellerinde kan dolaşımının ilkelerini açıklamakta kullanılmıştır. Bu görüşler, son zamanlarda mikrosirkülasyon mikroskobu³⁸ ve mikrosirkülasyon odacığı⁵² ile yapılan doğrudan gözlemlerle de desteklenmiş ve her iki varsayımın da geçerli olduğu ileri sürülmüştür.

Kimi yazarlarsa venöz fleplerde en azından kapiller düzeyde kan dolaşımının olmadığını⁵⁰, varsa bile bu dolaşımın dokudaki metabolik aktivitelere katılmadığını³⁹ ileri sürmüşlerdir. Venöz fleplerin yaşamasını **erken revaskülarizasyona**^{50, 39}, **plazmatik imbibisyon ve buna eşlik eden venöz drenaja**^{20, 53, 37, 17} ya da pediküldeki venin etrafında bulunan **perivenöz dokudaki küçük arteriollere**^{46, 51} bağlamışlardır.

Hangi yolla olursa olsun, arterialize ve flow-through venöz fleplerin yaşama oranları daha yüksektir.^{6, 71, 31, 38} Arterialize venöz fleplerde yüksek arteriyel basınç sayesinde perfüzyon basıncı artmakta ve arteriyel kandaki oksijen basıncının yüksek olması dokunun yeterli oksijenizasyonunu sağlamaktadır²⁶. Flow-through venöz fleplerde kan giriş ve çıkışının ayrı venlerden olması ve bunların arasındaki basınç farklarının bir akım yaratabilmesi, kan dolaşımının kesintiye uğramadan sürmesini sağlamakta ve fleplerin yaşama oranlarını artırmaktadır^{26, 27}.

Hemodinamik özellikleri en tartışmalı olan venöz flep tipi, tek pediküllü venöz fleplerdir. Gerek Baek³, gerekse Amarante² köpek safen venleri üzerinde kaldırdıkları proksimal ve distal pediküllü venöz fleplerin yaşamadığını bildirmişlerdir. Bu fleplerin klinikte kullanımları venöz pleksusun iyi gelişmiş, kapakçıkların görece az, arteriovenöz şantların bol⁵ ve venöz basıncın yüksek olduğu²⁶ ekstremitte distalleri ile sınırlı kalmış, pedikülün fazla uzun tutulması ya da fleplerin büyük hazırlanması durumunda nekroz gelişeceği bildirilmiştir¹⁴. Fukui ve ark. yaptıkları deneysel

çalışmalar sonunda pediküllü venöz fleplerde gerçek anlamda bir dolaşım olmadığını, bu fleplerin plazmatik imbibisyon ve buna eşlik eden venöz drenaj sayesinde yaşadığını ileri sürmüşlerdir²⁰. Thatte ve ark. ise proksimal pediküllü venöz fleplerde ileri-geri bir kan akımının var olduğunu, ancak düşük akım hızı nedeni ile gelişebilecek trombozu önlemek için antikoagülan/antiagregan tedavi uygulanması gerektiğini ileri sürmüşler ve bu görüşlerini hem deneysel^{58, 62, 64}, hem de klinik çalışmalarla desteklemiştir^{59, 60, 61, 62}. Bu yazarlar pedikül venine dökülen yan dalların venöz yatakta kanın ileri-geri hareketini sağladığını, bu yüzden de perivenöz dokunun korunması gerektiğini savunmuşlardır⁶². Yakın zamanda Çin'den yapılan bir yayında hem proksimal, hem distal pediküllü venöz fleplerde kapiller düzeyde kan dolaşımının varlığının mikrosirkülasyon mikroskopu ile kanıtlandığı ileri sürülmüştür³⁸.

Sıçan inferior epigastrik venöz flep modeli ilk olarak Yuen ve Leung tarafından kullanılmıştır⁷¹. Önce retrograd çini mürekkebi enjeksiyonu ile venin drene ettiği cilt bölgesi işaretlenmiş ve flep sınırları buna göre belirlenmiştir. Yazarlar proksimal pediküllü venöz fleplerde yataktan izole edilmiş olsalar bile yüksek yaşama oranları elde etmişlerdir. Ancak, aynı flep serbest olarak taşındığında model başarısızlığa uğramıştır. Bu da yavaş akım hızı nedeni ile anastomoz hattında trombus gelişmesine bağlanmıştır. Ancak, Noreldin ve ark. inferior epigastrik ven iskeletize edildiğinde aynı flep modelinin yaşamadığını göstermişler ve fleplerin yaşamasını perivenöz dokuda bulunan küçük arteriollere bağlamışlardır⁴⁶. Yazarlar, Thatte ve ark. tarafından bildirilen diğer pediküllü venöz flep modellerinin de aynı nedenden yaşamış olabileceklerini ve tek pediküllü venöz fleplerin aslında arteriovenöz flep olarak kabul edilmesi gerektiğini ileri sürmüşlerdir. Daha sonra yapılan başka çalışmalarda da ven iskeletize edildiğinde bu flep modeli ile başarısız sonuçlar alınmıştır^{37, 12}. Yakın zamanda Thatte ve ark. sıçan inferior epigastrik venöz flebinde ven iskeletize edilse bile iki yönlü bir akımın varlığını laser Doppler ve mikrovasküler ultrasonik Doppler yardımı ile göstermişler, ancak fleplerin kaldırılış yöntemi, yataktan izole edilmedikleri ve antikoagülasyon uygulanıp uygulanmadığı hakkında bilgi vermemişlerdir⁶⁴.

Bizim çalışmamızda flep modeli olarak sıçan inferior epigastrik venöz flebini seçmemizin nedeni yaşayıp yaşamadığı konusunda bir fikir birliğine varılamamış olması idi. Bu model pediküllü bir venöz flep olmak için belirgin dezavantajlar taşımaktadır:

- Bölgenin arteriyal perfüzyonu ve venöz drenajı aksiyel damarlarca (inferior epigastrik arter ve ven) sağlanmaktadır ve ekstremitelerin distal kısımlarında olduğu gibi yaygın bir venöz pleksus bulunmamaktadır. Oysa birçok yazar venöz fleplerin yaşaması için gerekli en önemli koşullardan birisinin flep dokusundaki venöz ağın yoğunluğu olduğunu bildirmektedir^{5, 14, 50, 26, 39}.
- Bu fleplerde başarılı sonuç alabilmek için pedikül venindeki ossilasyonun fazla olması, ayrıca venöz kan basıncının ve venöz kandaki O₂ miktarının yüksek olması gerekmektedir²⁷. Bu üç koşul da ancak ekstremitelerin distal kısımları için geçerlidir¹⁶.
- Son olarak, çalışmada kullanılan flep sıçanın vücut yüzeyi ile karşılaştırıldığında oldukça büyük bir fleptir ve pedikülü de oldukça uzun tutulmaktadır. Oysa pediküllü venöz fleplerin yaşayabilmesi için ileri sürülen şartlardan birisi de fleplerin küçük hazırlanması ve pedikülün kısa tutulmasıdır^{5, 14}.

Yukarıda sayılan nedenlerden ötürü, üzerinde çalışılan flep venöz flepten çok dolaşımı yetersiz iskemik bir flep olarak değerlendirildi. Varsayımımız bu flep modelinde tek ven üzerinden gerçekleşen bir kan akımının var olduğu, ancak bu akımın flebi canlı tutmaya yetmediği şeklinde idi. İlk deneyde flebi iskemiden korumak için HBO tedavisi ile kanda çözülmüş O₂ miktarının artırılması amaçlandı.

Kanda O₂ iki yolla taşınır: Hemoglobine bağlı olarak ya da plazmada çözülmüş halde. Normal koşullarda plazmada çözülmüş halde bulunan O₂ ihmal edilebilecek kadar azdır ve dokuların metabolik gereksinimleri hemoglobine bağlı O₂ tarafından karşılanır. Plazmada erimiş olan O₂ miktarı ise kısmi O₂ basıncı ile doğrudan ilişkilidir (Henry yasası)^{34, 45}. 2.5 ATA basınç altında %100 O₂ solunması kan ve dokulardaki O₂ basıncını 12 kez yükseltmekte, bu da oksijenin dokulardaki etkili diffüzyon mesafesini 3 kat arttırmaktadır^{34, 57}. Böylece, herhangi bir nedenle kapiller dolaşımın yetmediği iskemik dokular da oksijenize olabilmektedir. Ancak bunun gerçekleşebilmesi için dokuda kan dolaşımının olması şarttır⁵⁷.

HBO tedavisi dokulardaki O₂ basıncını yükseltir, fibroblastların bölünmesini hızlandırır, kollajen oluşumunu artırır ve lökositlerin bakterisidal işlevlerini güçlendirir³⁴. Hücre membranlarında bulunan ATP'yi koruyarak postiskemik ödem oluşumunu azaltır, dokuları iskemi sonrasında ortaya çıkan serbest radikallerin hasarından korur⁴⁷, yanıklarda eritrosit ve trombosit agregasyonunu 10 kat azaltır ve enflamatuvar yanıtı zayıflatır³⁴; cilt fleplerinde yeni kapillerlerin gelişmesini hızlandırır⁴⁵ ve iskemik fleplerin yaşama oranlarını yükseltir⁵⁷. Hiperbarik oksijenin neovaskülarizasyonu hızlandırması paradoksaldır: Yeni kapillerlerin gelişmesi için en önemli uyaran doku iskemisidir. HBO ise iskemiye azaltılmasına karşın kollajen miktarını artırarak neovaskülarizasyonu hızlandırır. Tedavi aralarında doku yeterince iskemide kalmakta ve bu da yeni damar oluşumunu uyarmaya yetmektedir³⁴. HBO uygulamasının kuramsal bir dezavantajı da neden olduğu refleks vazokonstriksiyondur. 2 ATA basınç altında O₂ solunduğunda vazokonstriksiyona bağlı olarak dokuya giden kan %20 oranında azalır³⁴. Ancak çalışmada kullanılan flep modelinde, pedikül disseksiyonu sırasında sempatektomi de yapıldığından vazokonstriksiyonun gelişmeyeceği düşünüldü.

Çalışmaya başlamadan önce yapılan transkütan kan gazı ölçümleri inferior epigastrik venöz flepte bir dolaşım bulunduğu yönündeki düşüncemizi doğruladı. Dolaşımın olmadığı kompozit greftlerde ve vasküler yatağın hemen tromboze olduğu arteryal fleplerde HBO tedavisi ile Po₂ değerlerinde bir artış kaydedilmezken (0 mm Hg), venöz fleplerin birisi hariç tümünde Po₂ değerlerinin yükseldiği ve Pco₂ değerlerinin düştüğü gözlemlendi. Okunan Po₂ değerleri 18-26 mm Hg arasında idi. Hunt'a göre dokularda aerobik metabolik sürecin devam edebilmesi için ekstrasellüler sıvıdaki kısmi O₂ basıncı 5-10 mm Hg arasında olmalıdır²⁵. Po₂ değerlerindeki dalgalanmanın, venöz ossilasyona bağlı olabileceği düşünüldü.

Transkütan kan gazı ölçümleri yöntemin güçlüğü nedeni ile ancak sınırlı sayıda sıçana uygulanabildi. Bu kadar az veri ile istatistiksel olarak anlamlı bir sonuç çıkarmak mümkün değildir. Ancak bu sonuçlar seçilen venöz flep modelinde kan dolaşımının olduğunu ve HBO tedavisi ile dokunun canlı kalmasına yetecek doku oksijen basıncının elde edilebileceğini düşündürdü.

İlk deneyde arteryal fleplerin tümünde kısa sürede nekroz gelişmesi beklenen bir sonuçtu. Venöz iskemi dokulara arteryal iskemiden çok daha fazla zarar verir²³. Venöz

dönüşün engellenip arteryal akımın devam etmesi durumunda kapillerlerde ani ve şiddetli bir basınç artışı olur, bu da kanın sıvı kısmının süratle interstisiyel dokuya geçmesine neden olur. Damar içerisinde kalan ve giderek yoğunlaşan kanın şekilli elemanları önce kapiller yatakta, ardından da arteriol ve arterlerde yaygın trombus gelişmesine yol açar^{3,23}.

Kompozit greftlerden sadece birisi kısmen yaşadı, diğerlerinde ise uygulanan tedavi ne olursa olsun nekroz gelişti. Greftlerin küçük ya da büyük hazırlanması da sonuçları etkilemedi. HBO tedavisinin kompozit greftlerin tutma şansını arttırdığı yönünde yayınlar bulunmakla beraber⁴⁵, bu sonuç hiperbarik oksijenin etkili olabilmesi için dokuda dolaşımın var olması gerektiği görüşünü doğrulamaktadır⁵⁷. Ayrıca sonuçlar venöz fleplerin kompozit greft gibi plazmatik imbibisyon ve kenardan revaskülarizasyon ile yaşamış olamayacağını da düşündürmektedir.

Venöz flepler ise uygulanan tedavilere yanıt verdiler. Kontrol grubundaki ve yalnız heparin ile tedavi edilen venöz fleplerin tümünde nekroz gelişmesine karşın, HBO ve HBO+heparin uygulanan gruplarda anlamlı yaşama oranları elde edildi. Aynı tedaviler arteryal fleplere ve kompozit greftlere uygulandığında başarılı bir sonuç alınmamıştı. Bu bulgu pediküllü venöz fleplerde dolaşımın olduğu, ancak doku perfüzyonu için yetersiz kaldığı yolundaki varsayımımızı doğrulamaktaydı.

Değerlendirilmesi gereken bir başka görüş, Fukui ve arkadaşlarının ileri sürdüğü plazmatik imbibisyon ve venöz drenaj varsayımıdır²⁰. Buna göre pediküllü venöz fleplerde gerçek bir dolaşım bulunmamaktadır. Fleplerin yaşaması yara yatağından plazmatik imbibisyona, buna eşlik eden venöz drenaja ve hızlanmış revaskülarizasyona bağlıdır. Ancak biz çalışmamızda yara yatağından silikon tabaka ile izole edilen venöz fleplerle izole edilmeyenler arasında anlamlı bir fark saptayamadık. Bu sonuç venöz fleplerin yaşamasında plazmatik imbibisyonun çok önemli bir yer tutmadığını göstermektedir. Kaldı ki, kullanılan venöz flep modelinde kasıktaki yağ yastıkçığı ile panniculus carnosus adelesi de flebe dahil edilmektedir ve bu da tek başına plazmatik imbibisyonla yaşayabilmek için oldukça kalın bir doku oluşturmaktadır. Yine de izole edilmeyen fleplerde sonuçlar daha iyiydi. Bu fark iki şekilde yorumlanabilir:

- Plazmatik imbibisyon dolaşımı son derece yetersiz olan venöz fleplerin canlı kalmasına katkıda bulunuyor olabilir.

- Flep altına yerleştirilen silikon tabaka oluşturduğu yabancı cisim etkisi ve yol açtığı enfeksiyon nedeni ile izole edilen fleplerde yaşama oranlarını azaltıyor olabilir.

Venöz fleplerle ilgili bir başka varsayım da erken revaskülarizasyon görüşüdür^{50, 39}. Buna göre venöz pedikül, flepteki damar sisteminin kollabe olmasını önleyerek revaskülarizasyonu hızlandırmakta, venöz yatakta bulunan kan da bu süre içerisinde flebin canlı kalmasını sağlamaktadır. Tsur 1980 yılında yayınladığı çalışmasında, sıçan venöz fleplerinde gelişen neovaskülarizasyonun ancak 3. günden sonra flebi canlı tutmaya yetecek düzeye ulaştığını göstermiştir⁶⁷. Bizim çalışmamızda fleplerin ilk 3 gün yaşamaları kan dolaşımının varlığını desteklemektedir.

Değerlendirilmesi gereken bir başka öge de flep büyüklüğüdür. Bir çok yazar venöz flep olarak ancak sınırlı bir dokunun kaldırılabilceğini ileri sürmüştür¹⁴. Fukui pediküllü venöz fleplerin yaşamasında yara yatağından ve kenarından gelişen revaskülarizasyonun önemli rol oynadığını, bu yüzden de küçük hazırlanmaları gerektiğini yazmıştır^{15, 16, 19}. Çalışmada bu amaçla iki farklı flep büyüklüğü karşılaştırıldı. Yuen ve Leung⁷¹ tarafından tanımlanan kasık flebi, inferior epigastrik venin drene ettiği cilt adasından oluşmakta idi ve büyüklüğü retrograd çini mürekkebi enjeksiyonu ile belirlenmişti. Karın flebi ise standart inferior epigastrik arteriovenöz ada flebi boyutlarında idi¹⁰. Kasık fleplerinde alınan sonuçlar daha iyi olmakla beraber arada anlamlı bir fark saptanamadı. Bu sonuç venöz fleplerin gerçek bir kan dolaşımı olduğu görüşünü desteklemektedir. Ancak yine de, olasılıkla dokudaki vasküler ağın yetersizliği bağlı olarak küçük fleplerde daha iyi sonuçlar alınmaktadır.

Thatte ve ark. proksimal pediküllü venöz fleplerde yavaş akımlı bir kan dolaşımının bulunduğunu ve kanın venöz yatakta tromboze olmasını önlemek için heparin kullanılması gerektiğini ileri sürmüşlerdir^{58, 59, 60, 61, 62}. Heparinin esas etkisi antitrombin üzerinden trombin aktivitesini inhibe etmektir²². Ancak bunun dışında trombositlerin adhezivitesini azaltır, fibrinojenin fibrine dönüşmesini inhibe eder²² ve kanın vizkozitesini azaltır¹¹. Deneysel olarak iskemik deri fleplerinde yaşama oranlarını arttırdığı, postiskemik reperfüzyon hasarını azalttığı ve neovaskülarizasyonu arttırdığı yönünde yayınlar da vardır⁶⁹. Çalışmada yalnız heparin ile tedavi edilen gruptaki venöz fleplerin tümünde nekroz gelişmesi, sorunun erken trombozdan daha karmaşık

olduğunu göstermektedir. Ancak HBO uygulamasına ilave olarak verildiğinde heparin sonuçları daha iyi hale getirmektedir. Bu, doku perfüzyonunu sağlayacak yeterli O₂ varlığında heparinin antitrombotik etkisinin flep canlılığına katkıda bulunduğu şeklinde yorumlanabilir. HBO ile HBO+heparin grupları arasındaki farkın anlamlı olmamasının nedeni heparin tedavisi sırasında son derece sıklaşan kanama ve hematom komplikasyonları olabilir.

Çalışmada kullanılan tüm venöz fleplerde perivenöz doku mikroskop altında temizlendi. Bu fleplerin altlarındaki silikon tabakaya karşı yaşamaları Noreldin ve arkadaşlarının bulguları ile ters düşmektedir. Bu yazarlara göre venöz fleplerin perfüzyonu perivenöz dokudaki arteriollerle olmakta, pedikül veni de drenaj sağlamaktadır⁴⁶. Gerçekten de normal koşullarda perivenöz dokudaki arterioller doku perfüzyonuna katkıda bulunuyor olabilir. Ancak bizim aldığımız sonuçlar, HBO ile venöz kandaki O₂ basıncı yükseltildiğinde tek bir venöz pedikülün flebin yaşaması için yeterli olabileceğini göstermektedir. Bu durumda perivenöz dokunun flep perfüzyonunu sağlayan tek kaynak olmaktan çok, dolaşımı yetersiz olan venöz flepi erken dönemde iskemiye karşı koruyan bir yardımcı olduğu söylenebilir.

Flourescein çalışmaları yukarıdaki varsayımları doğrulamaktadır. Venöz flepler ilk kaldırıldıklarında verilen flourescein ancak 6 saat sonra flebi boyamakta ve bu boyanma flourescein vücuttan atıldıktan sonra da devam etmekte idi. Bu da venöz fleplerde bir dolaşımın varlığını, ancak bunun yetersiz ve yavaş olduğunu düşündürmektedir. Aynı boyanma şeklinin yara yatağından izole edilmiş olan venöz fleplerde de gözlenmesi, bunun diffüzyonla olmadığını göstermektedir. 6 gün sonra yaşayan flepler tekrar kaldırıldığında pediküldeki venin çok genişlemiş olduğu ve fleplerin flourescein ile 1 saat içerisinde boyandığı gözlemlendi. Bu bulgu, kullandığımız venöz flep modelinin aslında iskemik flep özelliklerini gösterdiği yolundaki düşüncemizi desteklemektedir. Altı günlük bekleme süresinin flepler için bir çeşit cerrahi delay işlemi yerine geçtiği düşünülebilir.

Flep cerrahisinde delay işleminin kullanılması, ilk flep uygulamalarına kadar gitmektedir. Tagliacozzi'nin 16. yüzyılda tanımladığı burun rekonstrüksiyonu yönteminde, distal pediküllü kol flebinin buruna getirilmeden önce iki paralel insizyon ve cildin dekole edilmesi ile "ameliyatın şiddetine dayanacak kadar güçlendirilmesi"

önerilmektedir⁸. Cildin vasküler anatomisi aydınlatılıncaya kadar çok yaygın olarak kullanılmasına karşın delay fenomeninin mekanizması tam olarak açıklanamamıştır. Uygulamada yapılan işlem hemen her zaman aynı olmasına karşın, altta yatan fizyolojik süreci açıklamak çok sayıda deneysel çalışma yapılmış ve her yeni bulgu yeni bir varsayımın ortaya atılması ile sonuçlanmıştır. Braithwaite 1951'de delay sırasında oluşan iskeminin dokudaki venlerin genişlemesine yol açtığını ve böylece flebin daha iyi kanlandığını ileri sürmüştür, 1964'de Velander olayın tamamen nonspesifik bir enflamatuvar yanıt olduğunu iddia etmiştir⁸. McFarlane delay işleminin dokuları iskemiye alıştırmak anlamına geldiğini söylemiş, Myers ve Cherry de 1969'da delay fenomeninin oluşabilmesi için gerekli uyarının iskemi olduğunu vurgulamışlardır⁴¹. İskeminin yanı sıra sempatik denervasyon üzerinde de çok sayıda çalışma yapılmıştır. 1974 yılında Reinisch flep kaldırılırken oluşan sempatektominin arteriovenöz şantların açılmasına ve bunun da kanın kapillerlere geçmeden kısa devre yapmasına neden olduğunu iddia etmiştir. Reinisch'e göre delay sırasında da aynı olay gelişmekte ancak kan dolaşımı fazla azalmamış olan doku bu kısa devreden kendisini koruyabilmektedir⁴⁹. Finseth ve Cutting 1978'de delay fenomeninin gerçekleşmesinde iki faktörün birden etkili olduğunu ileri sürmüşlerdir: dokuyu besleyen damar sayısının azalması dokuyu iskemiye hazırlamakta, sempatik denervasyon ise var olan damarların dilatasyonuna neden olmaktadır¹³.

Pearl 1981'de yayınlanan makalesinde, flep kaldırılırken oluşan sempatektomi nedeni ile sempatik sinir uçlarındaki tüm granüllerin dokuya boşaldığını, açığa çıkan nörotransmitterlerin yine sempatektomi nedeni ile sinir uçlarından geri alınmadığını, bunun da dokuda 16-30 saat boyunca hiperadrenerjik bir duruma neden olduğunu ileri sürmüştür. Yeterli kan dolaşımı olmayan flepler bu duruma dayanamamakta ve nekroz gelişmektedir. Delay işlemi sırasında dolaşım fazla azalmadan hiperadrenerjik durum yaratıldığından, doku bu dönemi atlatabilmektedir. Daha sonra flep kaldırıldığında sempatik sinir uçlarındaki granüllerin tümü boşalmış ve dokudaki nörotransmitterler yıkılmış olduğundan ikinci bir hiperadrenerjik durum yaşanmamaktadır⁴⁸.

Delay fenomenine ilişkin son önemli çalışma 1988'de Jonsson ve ark. tarafından yayınlanmıştır. Yazarlar Velander'in görüşlerine geri dönmüşler ve delay sırasında gelişen olayları dokunun travmaya verdiği enflamatuvar yanıt olarak değerlendirmişlerdir. Buna göre delay sonrasında yara iyileşmesinin bir parçası olarak

insizyon yakınındaki damarlar genişliyor, insizyona paralel kollateral damarlar açılıyor ve çapları genişliyor, ardından yaranın hemen yakınında anjiogenez başlıyor ve yaklaşık 2. haftanın sonunda insizyona paralel bir kan akımı ortaya çıkıyor. Flep ikinci kere kaldırıldığında uzun aksına paralel olarak gelişmiş bu vasküler ağ sayesinde iskemiden fazla etkilenmiyor³³.

Bugün, delay fenomeni için tüm bu görüşlerin doğru olduğu ve işlem süresince belirli dönemlerde belli mekanizmaların ağırlık kazandığı söylenebilir.

Venöz fleplerde delay işleminin incelendiği tek çalışma 1993'de Ueda ve ark. tarafından yayınlanmıştır⁶⁸. Yazarlar tavşan kulağında hazırladıkları flow-through venöz fleplerin yaşama oranlarını delay yaparak anlamlı şekilde yükseltmişlerdir. Ayrıca delay sonrasında flepin uzun kenarına paralel ve daha önce varlığı bilinmeyen geniş bir venin ortaya çıktığını gözlemişler, uzun kenara paralel seyreden bir venin önceden flebe katılması durumunda ise delay işleminin sonunda bu venin kalınlaşmış kıvrımlı bir hal aldığını bildirmişlerdir. Bu sonuçlar bizim çalışmamızda gözlediğimiz ve anjiografi ile saptadığımız bulgularla uyumludur.

Venöz flepler kaldırılırken diğer tüm fleplerde olduğu gibi hiperadrenerjik bir durum gelişmektedir. Bu da zaten mevcut olan iskemiye arttırmaktadır. Venöz ağın iyi gelişmiş ve venöz basıncın yüksek olduğu bölgelerde kaldırılan küçük venöz flepler, bu evreyi fazla zarar görmeden atlatabilmektedirler. Ancak önceki çalışmalar ve yaptığımız ilk deney, sıçan inferior epigastrik venöz flep modelinin bu hiperadrenerjik dönemde kaybedildiğini göstermektedir. İlk deneyde alınan sonuçlar bu dönemde uygulanan HBO tedavisinin dokunun iskemiye dayanmasına katkıda bulunduğunu gösterdi. İkinci deneyde alınan sonuçlar bu flep modelinin de diğer iskemik flepler gibi delay işleminden yarar gördüğünü ortaya koydu. Delay süresinin sonunda flepler kaldırılırken pedikül veninin ileri derecede genişlemiş olduğu görüldü. Ayrıca, fluorescein enjeksiyonundan sonra fleplerin boyanması kontrol grubuna göre yaklaşık 2 kat hızlanmıştı. Flepler kaldırıldıktan 6 gün sonra yapılan fluorescein incelemesinde boyanma daha da hızlanmıştı. Aradaki fark delay yapılmasına karşın oluşan hiperadrenerjik duruma ve bunun sonucu gelişen vazospazma bağlı olabilir.

Anjiografi sonuçları 2 ve 3 hafta delay yapılan fleplerde pedikül veninin oldukça kalınlaşmış ve kıvrımlaşmış olduğunu ve flep vaskülaritesinin arttığını gösterdi. Bu da

delay sonrası damarların flebin uzun kenarına paralel olarak yeniden organize olmaları ile uyumludur. Uygulanan angiografi yönteminde radyopak madde arterden verilmekte ve vene pasif olarak geri akımla dolması beklenmektedir. Kontrol grubunda ve 7 gün delay yapılan sıçanlarda damar ağının görüntülenmemesinin nedeni bu olabilir. Ancak delay işleminin damar anatomisinde yol açtığı değişiklikler hakkında sağlıklı bir karara varabilmek için daha çok sayıda anjiografi yapılması gerekmektedir. Yöntemin güçlüğü bizi bunu yapmaktan alıkoydu. Yine de 6 günün sonunda yaşayan fleplerin vasküler ağları transillüminasyon ile incelendiğinde yaygın bir damar ağının varlığı gözlemlendi.

Delay süresi ile ilgili literatürde farklı bilgiler olmasına karşın genellikle önerilen süre 2 haftadır⁴⁰. Reinisch de mikrosirkülasyonun ancak 10-14 günde normale döndüğünü belirtmektedir⁴⁹. Jonsson 2. haftadan sonra yeni gelişen damarların insizyon hattını çarpırdığını ve insizyona paralel akımın gücünü kaybettiğini yazmaktadır³³. Ueda ve ark. venöz fleplerde 2 günlük delay sonrası başarılı sonuç alamamışlar, ancak 1, 2 ve 3 haftalık delay sonuçlarının yükselen bir başarı grafiği çizdiklerini bildirmişlerdir⁶⁸. Bu yazarların 7 gün gibi kısa bir sürede iyi sonuç almalarının nedeni, kullandıkları flep modelinin flow-through olmasına ve küçük hazırlandığında zaten yaşayan bir flep olmasına bağlı olabilir. Biz ise en iyi sonuçları 2 hafta delay yaptığımız grupta aldık. 7 günlük grupta başarının düşük olması, delay süresinin yetersiz kalmasına bağlı olabilir. 21 günlük grupta sonuçların kötüleşmesini açıklamak ise daha güçtür. Bu, Jonsson'un açıkladığı gibi süre uzadıkça delay işleminin etkisinin azalmasına bağlı olabileceği gibi uzayan süre nedeni ile komplikasyon oranının artmasına da bağlı olabilir.

Bu çalışmada alınan sonuçlar sıçan inferior epigastrik venöz flep modelinde bir kan dolaşımının olduğunu, ancak flebin vasküler anatomisi nedeni ile doku perfüzyonunun yetersiz kaldığını düşündürmektedir. HBO tedavisi ve delay işlemi ile fleplerin yaşama oranları arttırılabilmektedir. Ayrıca heparin tedavisi, flep büyüklüğü ve yara yatağının durumu da sonuçları etkilemektedir. Tek pediküllü venöz fleplerle ilgili bu umut verici sonuçlar, fleplerin hemodinamik özelliklerini açıklamaya yönelik başka çalışmalarla desteklenmelidir.

SONUÇ

Cildin vasküler anatomisinin daha iyi anlaşılması, mikrocerrahi tekniğin gelişmesi ile doku taşıma yöntemlerinin yetkinleşmesi rekonstrüktif cerrahları yeni arayışlara itmiştir: ekstremitelerin aksiyel arterlerinin feda edilmesini gerektirmeyen, cerrahi disseksiyonu kolay, ince ve istenilen niteliklere uygun derinin taşınmasına olanak veren, donör alanları sınırlı olmayan, vasküler pedikülleri anastomoza izin verecek çapta yeni cilt flepleri... Venöz flepler bu arayışın bir ürünü olarak ortaya çıkmışlardır.

Son yıllarda venöz fleplerle ilgili çok sayıda deneysel ve klinik araştırma yapılmıştır. Ancak dolaşım ilkeleri üzerinde halen bir görüş birliğine varılamamıştır. Arterialize venöz flepler ve flow-through venöz flepler görece daha yaygın kabul görmelerine karşın, pediküllü venöz fleplerde gerçek bir dolaşımın olup olmadığı bile tartışılmaktadır.

Yaptığımız ölçüm ve çalışmaların sonuçları sıçan inferior epigastrik venöz flep modelinde kan dolaşımının var olduğunu düşündürmektedir. Bu dolaşımın kanın aynı ven içerisinde ileri-geri hareketi ile gerçekleşiyor olması olasıdır. Kullanılan flep modeli venöz ağının iyi gelişmemiş olması, büyük olması, venöz basıncın ve PO_2 düzeyinin görece düşük olduğu bir bölgede hazırlanmış olması ve pedikülünün oldukça uzun tutulması nedeni ile belirgin dezavantajlar içermektedir. Bu nedenle iskemik flep olarak kabul edilebilir. Böyle bir flep kaldırılırken ortaya çıkan hiperadrenerjik durum nekroz gelişmesine neden olur. HBO tedavisi ile kan ve dokulardaki O_2 basıncı arttırıldığında ya da cerrahi delay işlemi uygulanarak hiperadrenerjik dönem atlatılıncaya kadar flep iskemiden korunduğunda yaşama oranları anlamlı şekilde yükselmiştir. Bu sonuç tek pediküllü venöz fleplerde dolaşımın olduğu yönündeki varsayımımızı desteklemektedir. Bulgular flep büyüklüğünün ve plazmatik imbibisyonun da fleplerin yaşamasına katkıda bulunduğunu göstermektedir. HBO tedavisine ek olarak heparin verildiğinde yaşama oranlarında saptanan hafif artış, düşük akım hızına nedeniyle vasküler yatakta oluşabilecek trombusların önlenmesinin başarıyı arttırabileceğini göstermektedir. Ancak heparin yol açtığı komplikasyonlar nedeni ile flep kaybına neden olabilmektedir.

Çalışmada alınan sonuçlar sıçan inferior epigastrik venöz fleplerinde kan dolaşımının olduğunu, ancak doku perfüzyonunda yetersiz kaldığını düşündürmektedir. HBO tedavisi ve delay işlemi ile perfüzyon düzeltilerek fleplerin yaşaması sağlanmıştır. Fleplerin küçük hazırlanması, yara yatağından plazmatik imbibisyon ve heparin tedavisi de sonuçları olumlu yönde etkilemektedir.

Venöz flepler hakkında eldeki bilgilerin büyük bölümü ne yazık ki varsayımlardan öteye gitmemektedir. Yöntemin klinikte yaygın olarak kullanılabilmesi için fizyolojik ilkelerinin ortaya konması, indikasyonlarının belirlenmesi, avantaj ve dezavantajlarının saptanması gerekmektedir. Bu da ancak konuyla ilgili daha fazla araştırma yapılması ile gerçekleşebilir. Son yıllarda yapılmış olan çalışmaların yoğunluğu ümit vericidir. Venöz fleplerin kısa bir süre sonra doku kayıplarının onarımında rekonstrüktif cerrahların sık kullandıkları bir yöntem olacağına inanıyoruz.



ÖZET

Proksimal pediküllü venöz fleplerin dolaşım özelliklerini araştırmak üzere 158 Sprague-Dawley erkek sıçan üzerinde bir araştırma gerçekleştirildi. Flep modeli olarak bilateral inferior epigastrik venöz flep kullanıldı. Karın (3x3.5 cm) ve kasık (1.5x2.5 cm) olmak üzere iki farklı büyüklükte flep hazırlandı. Kontrol amacı ile yalnız arterin sağlam bırakıldığı arteryal fleplerle tüm vasküler bağlantıların kesildiği kompozit greftler kullanıldı. Çalışma öncesinde yapılan transkütan kan gazı ölçümleri, 2.5 ATA basınç altında %100 O₂ solunumu sırasında venöz fleplerde Po₂ değerlerinin yükseldiğini gösterdi. Bu yükselme standart arteriovenöz flepe göre daha azdı, ancak fleplerde bir dolaşımın varlığını düşündürdü. Arteryal fleplerle kompozit greftlerde ise Po₂ değerlerinde bir artış saptanmadı. İlk deneyde, 98 sıçanda 96 venöz flep, 50 arteryal flep ve 50 kompozit greft hazırlandı. Fleplerin yarısı karın, yarısı kasık flebi olarak hazırlandı. Venöz fleplerin yarısı silikon bir tabaka ile yara yatağından izole edildi. Dört tedavi grubu oluşturuldu : kontrol, heparin, HBO, HBO+heparin. Arteryal fleplerin tümünde, kompozit greftlerin ise biri dışında tümünde, kontrol ve heparin grubundaki venöz fleplerin tümünde total nekroz gelişti. HBO ve HBO+heparin uygulanan gruplarda yaşama oranları anlamlı olarak yüksek bulundu. HBO+heparin uygulanan grupta, yaşama oranlarının daha yüksek olmasına karşın anlamlı değildi. Silikon tabaka ile izole edilen fleplerde ve karın fleplerinde nekroz sıklığı daha yüksekti, ancak fark anlamlı değildi. İkinci deneyde silikon ile izole edilmiş venöz kasık fleplerine sırası ile 7, 14 ve 21 gün delay yapıldı. Bir grupta da kontrol olarak akut flepler kaldırıldı. Toplam 97 flep değerlendirildi. Yaşama oranları 14 gün delay yapılanlarda %36.82, 21 gün delay yapılanlarda %23.21, 7 gün delay yapılanlarda %13.04, kontrol grubunda ise %3.33 idi. 14 gün delay yapılan fleplerde yaşama oranları anlamlı olarak yüksek bulundu. Delay sonrasında flepler kaldırıldığında pedikül veninin kalınlaşmış, flepteki vasküler ağın yoğunlaşmış olduğu görüldü ve fleplerin flourescein ile daha çabuk boyandıkları saptandı.

Bu sonuçlar sıçan inferior epigastrik venöz fleplerinde kan dolaşımının olduğunu, ancak dokuyu beslemekte yetersiz kaldığını düşündürmektedir. HBO tedavisi ile doku O₂ basıncı artırıldığında ya da delay işlemi ile flep önceden iskemik koşullara hazırlandığında yaşama oranlarının artması bu düşüncüyü desteklemektedir. Fleplerin küçük hazırlanması, yara yatağından plazmatik imbibisyon ve heparin ile kan vizkozitesinin azaltılması da fleplerin yaşamasını olumlu yönde etkilemektedir.



KAYNAKLAR

1. Ademoğulları A. Venöz pediküllü ada flapları, endikasyonları ve diğer metotlarla karşılaştırılması. İstanbul Üniversitesi, Cerrahpaşa Tıp Fakültesi, Plastik ve Rekonstrüktif Cerrahi Anabilim Dalı. Uzmanlık Tezi. İstanbul, 1992.
2. Amarante J, Costa H, Reis J, Soares R. Venous skin flaps: An experimental study and report of two clinical distal island flaps. *Br J Plast Surg* 1988; 41: 132-7.
3. Baek SM, Weinberg H, Song Y, Park CG, Biller HF. Experimental studies in the survival of venous island flaps without arterial inflow. *Plast Reconstr Surg* 1985; 75: 88-95.
4. Bayramiçli M. Damarsal taşıyıcılarla hazırlanan prefabrik flaplarda yeni bir yöntem olarak doku genişleticilerinin kullanılması. İstanbul Üniversitesi, Cerrahpaşa Tıp Fakültesi, Plastik ve Rekonstrüktif Cerrahi Anabilim Dalı. Uzmanlık Tezi. İstanbul, 1993.
5. Chavoin JP, Rouge D, Vachaud M, Boccal H, Costagliola M. Island flaps with an exclusive venous pedicle: a report of eleven cases and a preliminary haemodynamic study. *Br J Plast Surg* 1987; 40: 149-54.
6. Chen H, Tang Y, Noordhoff MS. Four types of venous flaps for wound coverage: A clinical appraisal. *J Trauma* 1991; 31: 1286-93.
7. Cormack GC, Lamberty BGH. *The Arterial Anatomy of Skin Flaps*. 1. Baskı, Churchill Livingstone, Edinburgh, 1986; 1-13.
8. Cormack GC, Lamberty BGH. *The Arterial Anatomy of Skin Flaps*. 1. Baskı, Churchill Livingstone, Edinburgh, 1986; 43-62.
9. Daniel KR, Kerrigan CL. *Principles and Physiology of Skin Flap Surgery*. *Plastic Surgery*. Ed: McCarthy JG, May JW, Littler JW. 1. Baskı, WB Saunders Company, Philadelphia, 1990; Vol. 1: 275-328.

10. Dunn RM, Mancoll J. Flap models in the rat: A review and reappraisal. *Plast Reconstr Surg* 1992; 90: 319-28.
11. Erdi A, Thomas DP, Khakkar VV, Lane DA. Effect of low dose subcutaneous heparin in whole blood viscosity. *Lancet* 1976; 2: 342-7.
12. Ermiş İ. Abdominal venöz ada flebi. İstanbul Üniversitesi, İstanbul Tıp Fakültesi, Plastik ve Rekonstrüktif Cerrahi Anabilim Dalı. Uzmanlık Tezi. İstanbul, 1991.
13. Finseth F, Cutting C. An experimental neurovascular island skin flap for the study of delay phenomenon. *Plast Reconstr Surg* 1978; 61: 412-20.
14. Foucher G., Norris RW. The venous dorsal digital island flap or the "neutral" flap. *Br J Plast Surg* 1988; 41: 337-43.
15. Fukui A, Inada Y, Tamai S, Mizumoto S, Yajima H, Sempuku T. Skin graft including subcutaneous vein: experimental study and clinical applications. *J Reconstr Microsurg* 1988; 4: 223-31.
16. Fukui A, Inada Y, Maeda M, Tamai S, Mizumoto S, Yajima H, Sempuku T. Pedicled and "flow-through" venous flaps: Clinical applications. *J Reconstr Microsurg* 1989; 5: 235-43.
17. Fukui A, Maeda M, Tamai S, Inada Y. Proof of plasmatic imbibition in rat musculocutaneous grafts: Enzymatic proof using peroxidase. *Plast Reconstr Surg* 1992; 89: 530-4.
18. Fukui A, Maeda M, Tamai S, Inada Y. "Plasmatic imbibition" in the rat musculocutaneous pedicled venous flap: Enzymatic proof using horseradish peroxidase. *Microsurgery* 1993; 14: 114-9.
19. Fukui A, Maeda M, Tamai S, Inada Y. The pedicled venous flap. Clinical applications. *Br J Plast Surg* 1993; 46: 68-71.
20. Fukui A, Tamai S, Maeda M, Inada Y, Mii Y, Mine T. The pedicled venous flap. An experimental study. *Br J Plast Surg* 1993; 46: 116-21.

21. Gençosmanoğlu R, Ülgen Ö, Yaman Ç, Songür E, Akın Y, Çağdaş A. Mechanisms of viability in rabbit flank venous flaps. *Ann Plast Surg* 1993; 30: 60-6.
22. Greenberg BM, Massem M, May JW. Therapeutic value of intravenous heparin in microvascular surgery: An experimental vascular thrombosis study. *Plast Reconstr Surg* 1988; 82: 463-70.
23. Hedén P, Sollevi A. Circulatory and metabolic events in pig island skin flaps after arterial or venous occlusion. *Plast Reconstr Surg* 1989; 84: 475-81.
24. Honda T, Numura S, Yamauchi S, Shimamura K, Yoshimura M. The possible applications of a composite skin and subcutaneous vein graft in the replantation of amputated digits. *Br J Plast Surg* 1984; 37: 607-12.
25. Hunt TK, Zederfeldt B, Goldstick TK. Oxygen and healing. *Am J Surg* 1969; 118: 521-5.
26. Inada Y, Fukui A, Tamai S, Masuhara K. Experimental studies of skin flaps with subcutaneous veins. *J Reconstr Microsurg* 1989; 5: 249-60.
27. Inada Y, Fukui A, Tamai S, Maeda M, Mizumoto S. An experimental study of the venous flap: Investigation of the recipient vein. *J Reconstr Microsurg* 1990; 6: 123-8.
28. Inada Y, Hirai T, Fukui A, Omokawa S, Mii Y, Tamai S. An experimental study of the flow-through venous flap: Investigation of the width and area of survival with one flow-through vein preserved. *J Reconstr Microsurg* 1992; 8: 297-302.
29. Inada Y, Fukui A, Tamai S, Mizumoto S. The arterialised venous flap: Experimental studies and a clinical case. *Br J Plast Surg* 1993; 46: 61-7.
30. Inoue G, Tamura Y. One-stage repair of both skin and tendon digital defects using the arterialised venous flap with palmaris longus tendon. *J Reconstr Microsurg* 1991; 7: 339-43.
31. Inoue G, Suzuki K. Arterialised venous flap for treating multiple skin defects of the hand. *Plast Reconstr Surg* 1993; 91: 299-306.

32. Jankauskas S, Cohen IK, Grabb WC. Basic Technique of Plastic Surgery. Grabb and Smith's Plastic Surgery. Ed: Smith JW, Aston SJ. 4. Baskı, Little, Brown and Company, Boston, 1991; 44-70.
33. Jonsson K, Hunt T, Brennan S, Mathes S. Tissue oxygen measurements in delayed skin flaps: A reconsideration of the mechanisms of the delay phenomenon. *Plast Reconstr Surg* 1988; 82: 328-35.
34. Kindwall EP, Gottlieb LJ, Larson DL. Hyperbaric oxygen therapy in plastic surgery: A review article. *Plast Reconstr Surg* 1991; 88: 898-908.
35. Komura Y, Takato T, Yamada A, Yonehara Y. Experimental study of prefabricated flaps using vein grafts. *J Reconstr Microsurg* 1993; 9: 373-9.
36. Koshima I, Soeda S, Nakayama Y, Fukuda P, Tanaka J. An arterialised venous flap using the long saphenous vein. *Br J Plast Surg* 1991; 44:23-6.
37. Lenoble E, Foucher G, Voisil MC, Maurel A, Goutallier D. Observations in experimental flow-through venous flaps. *Br J Plast Surg* 1993; 46: 378-83.
38. Li BH. A microcirculation observation of the venous flaps. *Chung-Hua-Wai-Ko-Tsa-Chih* 1992; 30: 531-3 (Çince, İngilizce özet).
39. Matsushita K, Firrell JC, Ogden L, Tsai T. Blood flow and tissue survival in the rabbit venous flap. *Plast Reconstr Surg* 1993; 91: 127-35.
40. Milton SH. The effects of "delay" on the survival of experimental pedicled skin flaps. *Br J Plast Surg* 1969; 22: 244-52.
41. Myers NB, Cherry G. Mechanism of the delay phenomenon. *Plast Reconstr Surg* 1969; 44: 52-7.
42. Nakayama Y, Soeda S, Kasai Y. Flaps nourished by arterial inflow through the venous system: An experimental investigation. *Plast Reconstr Surg* 1981; 67: 328-37.
43. Nakayama Y, Iino T, Uchida A, Kiyosawa T, Soeda S. Vascularised free nail grafts nourished by arterial inflow from the venous system. *Plast Reconstr Surg* 1990; 85: 239-45.

44. Nichter LS, Haines HC. Arterialised venous perfusion of composite tissue. *Am J Surg* 1985; 150: 191-6.
45. Nichter LS, Morwood DT, Williams GS, Spence RJ. Expanding the limits of composite grafting: A case report of successful nose replantation assisted by hyperbaric oxygen therapy. *Plast Reconstr Surg* 1991; 87: 337-40.
46. Noreldine AA, Fukuta K, Jackson IT. Role of perivenous areolar tissue in the viability of venous flaps: An experimental study on the inferior epigastric venous flap of the rat. *Br J Plast Surg* 1992; 45: 18-22.
47. Nylander G, Lewis D, Nordstrom H, Larsson J. Reduction of postischemic edema with hyperbaric oxygen. *Plast Reconstr Surg* 1985; 76: 596-601.
48. Pearl RM. A unifying theory of the delay phenomenon - recovery from the hyperadrenergic state. *Ann Plast Surg* 1981; 7: 102-12.
49. Reinisch JF. The pathophysiology of skin flap circulation: The delay phenomenon. *Plast Reconstr Surg* 1974; 54: 585-98.
50. Sasa M, Xian W, Breidenbach W, Tsai TM, Shibata M, Firrell J. Survival and blood flow evaluation of canine venous flaps. *Plast Reconstr Surg* 1988; 82: 319-25.
51. Shalaby HA, Saad MA. The venous island flap: Is it purely venous? *Br J Plast Surg* 1993; 46: 285-87.
52. Song JX. Microcirculation in unphysiological flaps at early stage after operation: An experimental study. *Chung-Hua-Wai-Ko-Tsa-Chih* 1992; 30: 501-5 (Çince, İngilizce özet).
53. Suzuki Y, Isshiki N, Ishikawa K, Koyama H. Viability and quantitative dermofluorometry of experimental arterilised and non-arterialised venous flaps. *Br J Plast Surg* 1993; 46: 273-8.
54. Takato T, Zucer RM, Turley JB. Prefabrication of skin flaps using vein grats: An experimental study in rabbits. *Br J Plast Surg* 1991; 44: 593-8.

55. Takato T, Zucer RM, Turley JB. Viability and versatility of arterialised venous perfusion flaps and prefabricated flaps: An experimental study in rabbits. *J Reconstr Microsurg* 1992; 8: 111-9.
56. Takato T, Komuro Y, Yonehara H, Zucker RM. Prefabricated venous flaps: An experimental study in rabbits. *Br J Plast Surg* 1993; 46: 122-6.
57. Tan CM, Im MJ, Myers RAM, Hoopes JE. Effects of hyperbaric oxygen and hyperbaric air on the survival of island skin flaps. *Plast Reconstr Surg* 1984; 74: 27-28.
58. Thatte RL, Thatte MR. A study of the saphenous venous island flap in the dog without arterial inflow using a non-biological conduit across a part of the length of the vein. *Br J Plast Surg* 1987; 40: 11-5.
59. Thatte RL, Thatte MR. Cephalic venous flap. *Br J Plast Surg* 1987; 40: 16-9.
60. Thatte MR, Kumta SM, Purohit SK, Deshpande SN, Thatte RL. Cephalic venous flap: A series of 8 cases and a preliminary report on the use of ^{99m}Tc labelled RBCs to study the saphenous venous flaps in dogs. *Br J Plast Surg* 1989; 42: 193-8.
61. Thatte RL, Thatte MR. The saphenous venous flap. *Br J Plast Surg* 1989; 42: 399-404.
62. Thatte MR, Kamder NB, Khakkar DV, Varade MA, Thatte RL. Static and dynamic computerised radioactive tracer studies, vital dye staining and theoretical mathematical calculations to ascertain the mode of survival of single cephalad channel venous island flaps. *Br J Plast Surg* 1989; 42: 405-13.
63. Thatte MR, Thatte RL. Venous flaps. *Plast Reconstr Surg* 1993; 91: 747-51.
64. Thatte MR, Healy C, McGrouther DA. Laser Doppler and microvascular pulsed Doppler studies of the physiology of venous flaps. *Eur J Plast Surg* 1993; 16: 134-8.
65. Timmons MJ. William Harvey revisited: Reverse flow through the valves of forearm veins. *Lancet* 1984; 18: 394-5.

66. Tsai TM, Matiko JD, Reidenbach W, Kutz JE. Venous flaps in digital revascularization and replantation. *J Reconstr Microsurg* 1987; 3: 113-9.
67. Tsur H, Daniller A, Strauch B. Neovascularisation of skin flaps: Route and timing. *Plast Reconstr Surg* 1980; 66: 85-93.
68. Ueda K, Harade T, Nagasaka S, Oba S, Inoue T, Harashina T. An experimental study of delay of flow-through venous flaps. *Br J Plast Surg* 1993; 46: 56-60.
69. Wong L, Im MJ, Hoopes J. Increased survival of island skin flaps by systemic heparin in rats. *Ann Plast Surg* 1991; 26: 221-6.
70. Yoshimura M, Shimada T, Imura S, Shimamura K, Yamauchi S. The venous skin graft method for repairing skin defects of the fingers. *Plast Reconstr Surg* 1987; 79: 243-8.
71. Yuen QM, Leung PC. Some factors affecting the survival of venous flaps: an experimental study. *Microsurgery* 1991; 12: 60-4.