

T.C.
Akdeniz Üniversitesi
Tıp Fakültesi
Anatomi Bilim Dalı

N. PERONEUS PROFUNDUS
ACCESSORIUS'UN
GÖRÜLME SIKLIĞI

T352/1-1

Uzmanlık Tezi

Dr. Sevin Balkan

Antalya, 1988

İ Ç İ N D E K İ L E R

Giriş ve Amaç	1
Genel Bilgiler	2-11
Gereç ve Yöntem	12-14
Bulgular	15-25
Tartışma	26-30
Özet	31
Kaynaklar	32-33

G İ R İ Ş V E A M A Ç

N. peroneus profundus accessorius iyi bilinmeyen ve anatomi kitaplarında nadiren tanımlanan bir sinirdir. Ancak bu sinir insanda oldukça sık görülen bir varyasyon olup, m. extensor digitorum brevis'i ve ayak bileği eklemlerini innerve etmektedir.

Anatomik ve elektromyografik olarak araştırılması mümkün olan bu varyasyonu biz de elektromyografik olarak araştırdık. Amacımız, literatürde az olarak rastlanan bu konudaki araştırmalara katkıda bulunmak ve bu varyasyondan haberdar olmanın peroneal sinir lezyonlarının klinik ve elektromyografik değerlendirilmesindeki önemini vurgulamaktır. Bu çalışmanın bir özelliği de ülkemizde benzeri bir çalışmanın daha önce yapılmamış olmasıdır.

GENEL BİLGİLER

N. ischiadicus'un iki dalından biri olan n. peroneus communis (L₄, L₅, S₁, S₂), bu sinirden ayrıldıktan sonra m. biceps femoris'in iç kenarını takip ederek aşağı ve dışa doğru oblik bir seyir gösterir ve popliteal fossanın lateralinde capitulum fibula'nın arkasına gelir. Sinir burada m. biceps femoris'in tendonu ile m. gastrocnemius'un başı arasındadır ve yalnız fascia ve deri ile örtülüdür. Daha sonra, collum fibula'yı dolanarak bacağıın ön yüzüne çıkar ve m. peroneus longus'un iki başı arasında ikiye ayrılarak n. peroneus superficialis ve n. peroneus profundus dallarını verir. Bu ikiye ayrılımdan önce, n. peroneus communis deri ve eklem dallarını verir. Kütanöz dallar bacağıın proksimal kısmının anterior, posterior ve lateral yüzlerinin deri duyusunu taşırlar (4,6,10,12).

N. peroneus superficialis önce m. peroneus longus'un içerisinde ve sonra da m. peroneus brevis'in üzerinde aşağı doğru uzanır. Bu sinir, kaslar arasından geçerken m. pero-

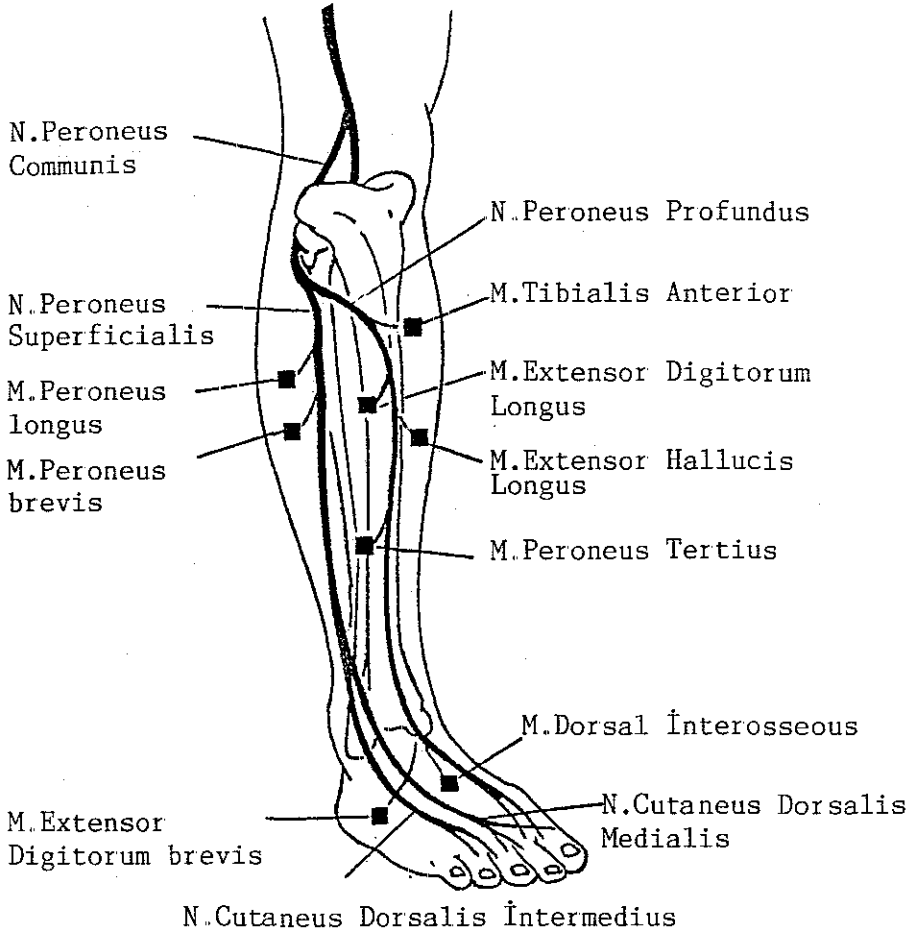
neus longus ve m. peroneus brevis'e somatomotor lifler verir. Bacağın alt üçte birinde deri altına çıkan sinir, burada medial ve lateral terminal kütanöz dallarını verir. N. cutaneus dorsalis medialis, ayak bileği eklemının önünde aşağı oblik olarak iner ve n. digitalis dorsalis pedis olarak iki dala ayrılarak ayağın dorsal yüzünün medialine, ayak baş parmağının medial yüzüne ve ikinci, üçüncü parmakların da birbirlerine değen yüzlerinde dağılır. Bu sinir, n. sapheneus ve n. peroneus profundus ile anastomoz halindedir. N. cutaneus dorsalis lateralis ise ayak bileğinin lateralinde aşağı iner ve ayağın dorsal yüzünün lateralini, üçüncü ve dördüncü, beşinci parmakların dorsalini innerve eder. Bu sinir bacağın ve ayak bileğinin lateral yüzünün duyusunu taşır ve n. suralis ile anastomoz halindedir (4,10).

N. peroneus profundus daha derinde, membrana interossea'nın ön yüzünde m. tibialis anterior ile m. extensor digitorum longus arasında aşağı doğru iner ve 8 cm kadar sonra a. tibialis anterior ile birlikte seyretmeğe başlar. Sinir bu artere, membrana interossea boyunca aşağı kadar eşlik eder ve bu esnada önce lateral, sonra anterior ve son olarak da tekrar lateral pozisyonda seyrederek articulatio

talocruralis hizasında lig. cruciforme'nin altından geçer ve ayak sırtına gelerek deri altına çıkar. Burada sinir lateral ve medial terminal dallarına ayrılır. N. peroneus profundus'dan bacakta m. tibialis anterior, m. extensor hallucis longus, m. extensor digitorum longus ve m. peroneus tertius'a giden somatomotor lifler ve ayak bileği eklemine giden artiküler lifler ayrılır. Ayak bileği eklemının önünde bu sinirden ayrılan lateral terminal dal tarsus'u çaprazlayarak derinde m. extensor digitorum brevis'i innerve eden lifleri verir. Bundan sonra tarsal eklemlere, ikinci, üçüncü ve dördüncü parmakların metatarsofalangeal eklemlerine interosseous dallarını verir. Medial terminal dal ise ayağın dorsumunun üzerinde öne doğru a. dorsalis pedis'in lateralinde seyreder. Birinci interosseal aralıkta n. peroneus superficialis'in medial dalı ile birleşir ve sonra dorsal digital sinirlere ayrılır. Bu sinirler baş parmak ve ikinci parmağın birbirlerine bakan yüzlerinin deri duyusunu taşırlar. Medial terminal dalın baş parmağın metatarsofalangeal eklemine verdiği bir dalı da vardır (Şekil 1) (4,10).

N. Peroneus Profundus Accessorius'un Anatomisi:

Bu sinir m. extensor digitorum brevis'i (EDB) innerve



Şekil 1 : Peroneal sinirin anatomik seyri ve innerve ettiği kaslar.

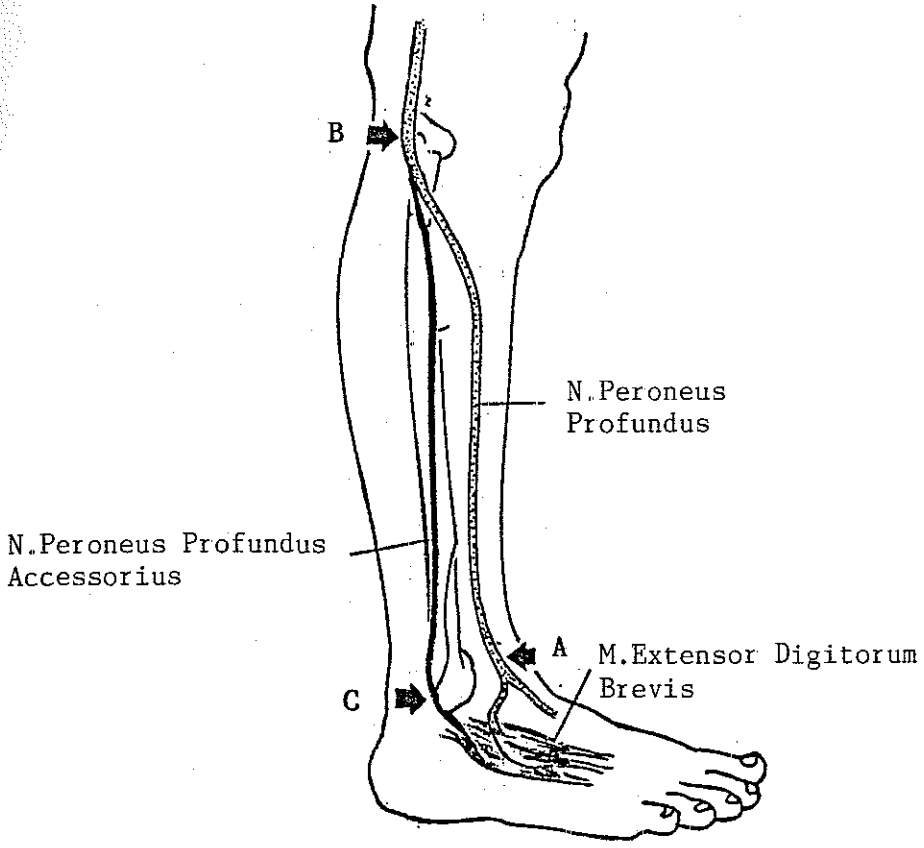
eden n. peroneus communis'in sık görülen bir varyantıdır. EDB kası genellikle n. peroneus profundus siniri ile innerve olur. Ancak %19-22 kişide -ki bazı literatüre göre bu rakam %28'e çıkmaktadır- bir veya iki bacakta EDB kası kısmen n. peroneus superficialis'in bir dalı olan n. peroneus profundus accessorius ile innerve olmaktadır. Bu sinir anatomistler ve klinisyenler tarafından pek iyi bilinmemek-

tedir ve anatomi kitaplarında da nadiren tanımlanmıştır, ancak insanlarda ayak dorsumundaki EDB kası ve eklemlerin innervasyonunda oldukça sık görülen bir varyanttır. Sinir, n. peroneus superficialis'den bacağıın lateral yüzünde m. peroneus longus ve m. peroneus brevis'e giden müsküler dallara birlikte ayrılır, m. peroneus brevis'in arka kenarı boyunca seyreder ve bu kasın tendonu ile birlikte lateral malleolus'un arkasına n. suralis'e yakın olarak geçer ve ayağa ulaşır. Burada ligamentlere, eklemlere ve m. extensor digitorum brevis'in lateral kısmına dallar verir (Şekil 2) (5,7,8,11).

Bu anomali, literatüre göre otozomal dominant geçişlidir. Crutchfield ve Gutmann, bu tip varyasyonu olan beş kişinin akrabalarının %78'inde de aynı varyasyonun olduğunu rapor etmişlerdir (2). EDB'in innervasyonunda bu varyasyondan haberdar olmanın, peroneal sinir lezyonlarının klinik ve elektromyografik değerlendirmesinde önemi vardır (3).

Peroneal Sinir'in Motor Sinir İletim Çalışma Yöntemi:

N. peroneus communis'in ve dallarının motor sinir iletim çalışma yönteminde kayıt elektrodlarından aktif olanı EDB kası üzerine, referans olanı ise ayakta küçük parmağın hemen proksimaline yerleştirilir. toprak elektrodu



Şekil 2 : N. peroneus profundus accessorius'un araştırılmasında uyarılan noktalar:

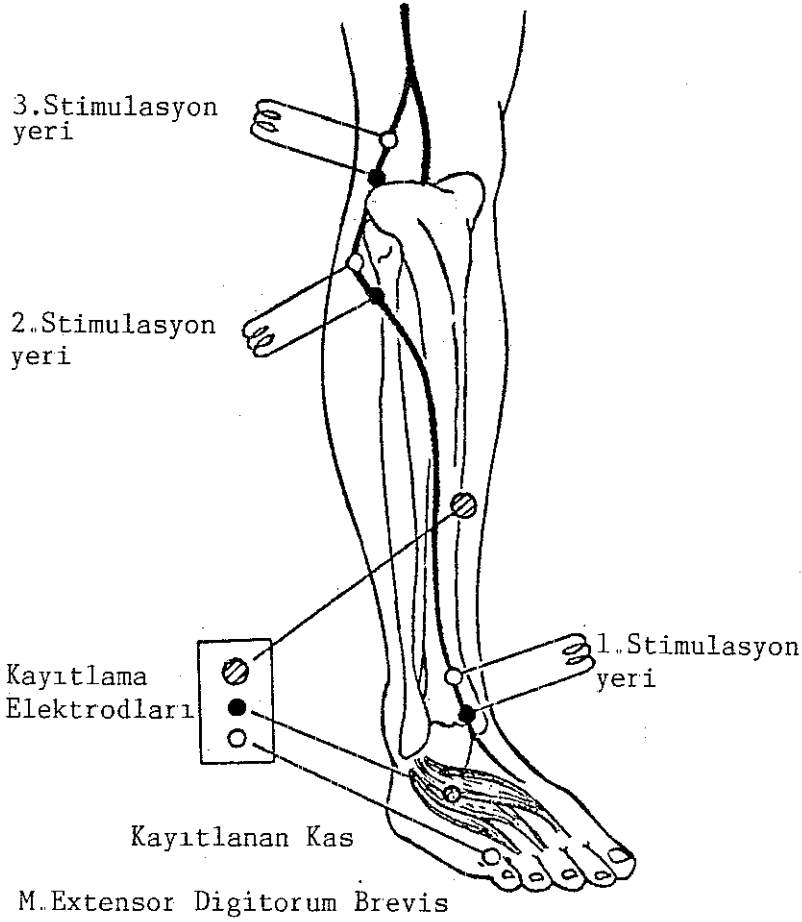
- A) Ayak bileği dorsumunda,
- B) Fibula başında,
- C) Lateral malleolus arkasında.

m. tibialis anterior üzerine konur. Sinir üç noktadan uyarılır:

1. Ayak bileğinin üzerinde aktif kayıt elektroduna 8 cm mesafede ve yaklaşık olarak medial ve lateral malleolusları birleştiren bir çizginin orta noktasından.

2. Dizde fibula başının hemen altında ve arkasından.

3. Patellanın hizasında popliteal boşluğun lateral yarısının hemen iç kısmından (Şekil 3) (3,11).



Şekil 3 : Peroneal sinirin motor sinir iletim çalışmaları.

Bu üç noktadan uyarı sonucu kayıtlanan birleşik kas aksiyon potansiyellerinin latansları ve ölçülen mesafelerden n. peroneus communis'in fibula başı - ayak dorsumu ile fibula başı - popliteal fossa hizası arasındaki iletim hızları saptanır. Ancak bu çalışmada yalnızca fibula başı ile

ayak dorsumu arasındaki sinir iletim hızı ölçülmüştür, çünkü araştırmamızın konusu olan n. peroneus profundus accessorius'un anatomik olarak n. peroneus superficialis'den ayrılma yeri fibula başının hemen altındadır. Bu nedenle üçüncü uyarı noktası araştırmada kullanılmamıştır. N. peroneus profundus'un normaldeki iletim hızı 40-50 m/sn'dir (3).

Peroneal sinir iletim çalışmalarında ayrıca birleşik kas aksiyon potansiyellerinin amplitüdüleri de dikkate alınır. Normalde tüm ekstremitelerde periferik sinirlerinde olduğu gibi n. peroneus communis'in distal uyarımı ile elde edilen amplitüd, proksimal uyarım ile elde edilenden daha yüksektir, çünkü temporal dispersiyon distalde daha azdır (3,11).

N. Peroneus Profundus Accessorius'un Sinir İletim

Çalışma Yöntemi:

N. peroneus profundus accessorius'un araştırılmasında peroneal sinir üç ayrı yerden uyarılır (11) (Şekil 2):

- a) Ayak bileğinden n. peroneus profundus uyarılır.
- b) Fibula başından n. peroneus communis uyarılır.
- c) Lateral malleolus'un arkasından n. peroneus accessorius uyarılır.

N. peroneus profundus'un ayak bileğinden uyarılmasıyla EDB'den elde edilen birleşik kas aksiyon potansiyelinin

amplitüdü n. peroneus communis'in fibula başından uyarılmasıyla elde edilenden oldukça düşükse n.peroneus profundus accessorius'dan şüphelenmek gerekir. Normalde EDB'nin n. peroneus profundus'un ayak bileğinden uyarılması ile elde edilen birleşik kas aksiyon potansiyeli, n. peroneus communis'in dizde uyarılması ile elde edilenin %90-120'si kadardır.

N. peroneus profundus accessorius'un varlığında sinir iletim çalışmalarında şu bulgular tipiktir (11):

1. N. peroneus profundus accessorius'un uyarılmasıyla EDB'den elde edilen birleşik kas aksiyon potansiyelinin amplitüdü 0.2 mV veya daha fazladır. Bu uyarı EDB'de gözle görülen bir kasılmaya yol açar. Bu kasılma tipik olarak ayakta dördüncü parmaktadır, ancak nadiren üçüncü veya beşinci parmaklarda olabilir. Yukarıda tanımlanan kriterlerle Crutchfield ve Gutmann(2) 100 normal kişide %22 oranında bu varyasyonu rapor etmişlerdir. Infante ve Kennedy (7) ise 12 vakada n. peroneus profundus accessorius'un uyarımı ile elde edilen birleşik kas aksiyon potansiyelinin amplitüdünün 0.4-3.0 mV arasında değişebildiğini göstermişlerdir.

Lambert bu varyasyonun ortalama sinir iletim hızını 50 m/sn olarak rapor etmiştir (8).

2. Bu varyasyonun varlığında n. peroneus profundus'un ayak bileği dorsumunda uyarılması ile elde edilen ve EDB kasına ait olan birleşik kas aksiyon potansiyeli amplitüdü, n. peroneus communis'in fibula başından uyarılması ile elde edilene göre daha düşüktür.

3. Bilekte n. peroneus profundus accessorius'un lateral malleolus'un arkasında uyarılmasıyla elde edilen birleşik kas aksiyon potansiyelinin amplitüdü, yaklaşık olarak peroneal sinirin ayak bileği ile fibula başından elde edilen birleşik kas aksiyon potansiyellerinin farkına eşittir.

4. Bu varyasyonun varlığında, birleşik kas aksiyon potansiyeli, kayıtlayıcı elektrod EDB'nin lateraline konulduğu vakit en yüksektir.

G E R E Ç V E Y Ö N T E M

Bu araştırma, Akdeniz Üniversitesi Tıp Fakültesi Hastanesi Nöroloji Anabilim Dalı'na farklı yakınmalarla başvuran ve muayeneleri sonucu organik açıdan sağlıklı oldukları saptanan 50 vakada yapılmıştır. 22'si kadın ve 28'i erkek olan, yaşları 15 ve 65 (ort.: 34.3) arasında değişen bu vakalarda m. extensor digitorum brevis'in (EDB) innervasyonundaki varyasyonlar incelenmiştir.

Sinir uyarımları Medelec MS-6 elektromyografi cihazı ile bipolar yüzey elektrodu kullanılarak yapılmış, uyarı süresi 0.2-0.3 msn arasında tutulmuştur. Elektrodun sinir üzerinde kısa aralıklarla oynatılması ile elde edilen birleşik kas aksiyon potansiyellerinin en yüksek amplitüde olanı seçilmiş, bunun için de supramaksimal uyarı kullanılmıştır. Kayıtlama için yüzeysel disk elektrodlarından yararlanılmıştır. Bu elektrodlardan aktif olarak kullanılanı EDB kasının tam üzerine, referans olarak kullanılanı ise beşinci parmağın metatarsının distalinin üzerine, yani kabaca

kasın insersiyö bölgesine yerleřtirilmiřtir (Belly-Tendon Metodu). Toprak elektrodu ise ayak dorsumu üzerine konmuřtur. Önce, ayak bileęinin dorsumunda EDB kası üzerindeki kayıt elektroduna 8 cm mesafeden n. peroneus profundus, sonra da fibula bařının 2 cm kadar altından n. peroneus communis uyarılmıřtır. N. peroneus profundus accessorius varyasyonunun olup olmadıęını arařtırmak için de her bacak üçüncü olarak ayak bileęinin posterolateral yüzünde, lateral malleolus'un hemen arkasından uyarılmıřtır. Bu uyarılar esnasında ayak parmaklarındaki hareketler dikkatle gözlenmiř, plantar fleksiyon ve eversiyon hareketleriyle elde edilen hiçbir birleřik kas aksiyon potansiyeli anormal innervasyon yanıtı olarak kabul edilmemiřtir. Bu sinirin varlığında olması gereken 4'üncü parmak veya 3'üncü parmaklardaki dorsifleksiyon hareketine özellikle dikkat edilmiřtir.

Lateral malleolus'un arkasından yapılan uyarıda, n. peroneus profundus accessorius innervasyonuna baęlı birleřik kas aksiyon potansiyeli elde edilince, uyarılar bir kez de kayıtlama elektrodunu EDB kasının en lateral kısmına yerleřtirdikten sonra tekrarlanmıřtır. Bunun nedeni, bu sinirin EDB kasının özellikle lateral kısmını innerve etmesidir. Kesin kayıtlar elektrodun bu lokalizasyonunda yapılmıřtır.

Tüm vakalarda iki bacak ayrı ayrı incelenmiş ve n. peroneus profundus accessorius bulunan vakaların birleşik kas aksiyon potansiyelleri cihazın özel kayıtlama kağıdı üzerine kaydedilmiştir. Vakaların tümünde bu potansiyellerin latansı, amplitüdü ve proksimal ile distal uyarı noktaları arasındaki mesafe ölçülmüş, ayrıca sinir iletim hızları da hesaplanmıştır. Varyasyon saptanan vakalarda ayrıca fibula başı altı uyarı noktası ile lateral malleolus arkasındaki uyarı noktası arasındaki mesafe de ölçülmüş ve bu sinirin iletim hızı da saptanmıştır.

B U L G U L A R

Araştırmada incelenen vakaların yaşları, cinsleri, sağ ve sol bacaklarında peroneal sinirin fibula başı, ayak bileği dorsumu ve lateral malleolus arkasında uyarılmasıyla elde edilen birleşik kas aksiyon potansiyellerinin amplitüdüleri ile peroneal sinirin iletim hızı değerleri Tablo 1'de gösterilmiştir.

50 hastanın sağ ve sol bacakları ayrı ayrı incelendiğinde, 41 vakada (%82) n. peroneus profundus accessorius'un varlığına ait bir bulguya rastlanmamış, 9 vakada ise (%18), lateral malleolus arkasından yapılan uyarı ile bu varyasyonun varlığı saptanmıştır. Bu 9 vakanın birinde n. peroneus profundus accessorius hem sağ hem de sol bacakta bulunmuş, diğer vakaların ise 6'sında solda, 2'sinde sağda saptanmıştır (Tablo 2).

Bütün vakalarda n. peroneus communis'in dizde fibula başı ve n. peroneus profundus'un ayak bileği dorsumundan uyarımı ile elde edilen birleşik kas aksiyon potansiyellerinin ortalama amplitüdüleri Tablo 3'de gösterilmiştir.

Tablo 1 : Genel elektrofizyolojik bulgular.

No	Yaş, Cins	S A Ğ B A C A K				S O L B A C A K			
		Cevabın Amplitüdü (mV)			İletim Hızı (m/sn)	Cevabın Amplitüdü (mV)			İletim Hızı (m/sn)
		Ayak Bileği Dorsumu	Diz	Lateral Malleolus		Ayak Bileği Dorsumu	Diz	Lateral Malleolus	
1	38 K	2.5	2	-	51.5	3.5	3.3	-	50
2	37 K	4.3	3.5	-	59	2.8	2.3	-	56.5
3	43 K	4	3.2	-	56	1.5	1.8	0.4	54
4	44 K	0.8	0.6	-	58	0.7	0.5	-	56
5	30 E	2.3	2	-	56	0.7	0.7	-	49
6	20 E	3.0	3.1	-	52	2	1.5	-	60
7	36 K	4.3	3.8	-	44.5	2	1.8	-	45
8	37 E	2.2	2	-	50	1.5	1.3	-	55
9	24 E	3.2	3	-	51	1.5	1.9	0.6	46.5
10	23 E	1.9	1.9	-	57	1.6	1.6	-	51.5
11	56 K	2.2	2	-	41	2.6	2.2	-	45
12	50 E	2	2	-	40	1.5	1.5	-	42
13	15 K	3	3	-	52.5	2.6	2.8	0.5	55.5
14	65 E	0.3	0.3	-	53	0.3	0.4	-	47.5
15	49 E	2	1.8	-	48.5	2.4	2.2	-	53
16	37 K	1.8	1.6	-	56	1.5	1.2	-	62.5
17	30 E	4.5	4.1	-	46	4	3	-	59

Tablo 1 (Devam)

No	Yaş, Cins	S A Ğ B A C A K			İletim Hızı (m/sn)	S O L B A C A K			İletim Hızı (m/sn)
		Cevabın Amplitüdü (mV)				Cevabın Amplitüdü (mV)			
		Ayak Bileği Dorsumu	Diz	Lateral Malleolus		Ayak Bileği Dorsumu	Diz	Lateral Malleolus	
18	43 K	1	1	-	51	0.7	0.7	-	52.5
19	43 K	0.5	0.3	-	53	0.5	0.3	-	54
20	50 K	1	0.8	-	54	1.6	1.6	-	53.5
21	23 E	1.3	1.1	-	52	0.6	1	0.2	51
22	23 E	1.8	1.4	-	52.5	2.1	1.5	-	57.5
23	23 E	2.2	2	-	58	0.8	0.7	-	52
24	19 E	4.2	3	-	52.5	3.5	3	-	51
25	35 E	0.8	0.5	-	53	0.5	0.5	-	57
26	30 K	2.2	1.8	-	52	3	2.5	-	53
27	22 E	3	2.4	-	56.5	3.5	3.2	-	58
28	22 E	2.5	2.1	-	56	4	3.6	-	60
29	23 E	3.5	2.5	-	51.5	2.1	2.1	-	51
30	21 E	4.8	3	-	59	4	2.6	-	56.5
31	22 K	3.4	2.8	-	56	3	2.9	-	54
32	42 K	2	3	0.4	60	1	0.5	-	55
33	48 K	2.2	1.9	-	44.5	0.8	0.7	-	45
34	22 K	1.4	1	-	50	1.5	1.5	-	55

Tablo 1 (Devam)

No	Yaş, Cins	S A Ğ B A C A K				S O L B A C A K			
		Cevabın Amplitüdü (mV)			İletim Hızı (m/sn)	Cevabın Amplitüdü (mV)			İletim Hızı (m/sn)
		Ayak Bileği Dorsumu	Diz	Lateral Malleolus		Ayak Bileği Dorsumu	Diz	Lateral Malleolus	
35	23 K	2	1.4	0.5	51	1.3	1.2	0.35	60
36	21 K	1.5	1.3	-	58	1.5	1.3	-	54
37	25 K	4	3.5	-	60	1.8	1.5	-	57
38	42 E	3	3.5	0.5	59	3.4	2.5	-	54
39	47 E	2.9	2.4	-	56	3.4	2.8	-	52
40	31 K	4	3.5	-	51	4	3.1	-	58.5
41	36 E	4.1	3.8	-	46.5	3.2	2.6	-	52.5
42	22 E	3.6	4.1	-	51	4	4.5	0.6	46.5
43	27 E	2.8	2.1	-	53	2.7	2.4	-	51.5
44	24 K	3.9	3.4	-	50	3.1	1.9	-	52
45	46 E	4.8	4.1	-	56	4.7	4.6	-	58
46	51 E	4.3	4	-	53	3.9	3.1	-	50
47	56 E	3.4	2.7	-	52.5	2.8	2.3	-	55
48	18 E	4.1	3.6	-	60	2.4	1.8	-	57
49	22 E	2.7	1.9	-	59	2.1	1.9	-	54
50	27 E	2.1	1.8	-	54	4.0	3.6	-	51

Tablo 2 : N. Peroneus profundus accessorius'un bulunduğu vakalardaki elektrofizyolojik bulgular.

Vaka No	Adı, Soyadı	Yaş, Cins	Yön	LATANS (m/sn)			AMPLİTÜD (mV)			N.Per.Prof. Acces.Sinir İletim Hızı (m/sn)
				Ayak Bileği Dorsumu	Fibula Başı	Lateral Malleolus Arkası	Ayak Bileği Dorsumu	Fibula Başı	Lateral Malleolus Arkası	
1	I.B	19 E	Sol	5.1	12.9	6.0	3.0	4.2	0.3	63.7
2	R.Ç.	23 E	Sol	4.2	10.5	5.8	0.6	1.0	0.2	56.5
3	Ö.G.	15 E	Sol	3.8	9.2	3.6	2.6	2.8	0.5	52.0
4	K.Ş.	24 K	Sol	4.8	12.4	3.6	1.5	1.9	0.6	48.0
5	E.I.	22 E	Sağ	4.0	9.8	3.0	3.7	4.0	0.2	57.3
6	F.B.	30 E	Sol	4.5	11.2	5.5	2.0	3.0	0.4	56.7
7	Ö.U.	42 K	Sağ	4.4	11.1	6.3	0.7	1.0	0.2	55.0
8	B.S.	38 E	Sol	4.6	10.4	3.8	1.4	2.5	0.4	48.0
9	L.G.	32 K	Sol	4.8	11.9	6.5	1.2	1.4	0.5	51.6
			Sağ	4.1	10.8	5.1	1.4	2.0	0.4	52.0

Tablo 3 : Peroneal sinir uyarımları ile elde edilen birleşik kas aksiyon potansiyellerinin amplitüdüleri ve sinir iletim hızlarının ortalama değerleri.

S A Ğ B A C A K			S O L B A C A K		
Cevabın Amplitüdü (mV)		İletim Hızı (m/sn)	Cevabın Amplitüdü (mV)		İletim Hızı (m/sn)
Ayak Bileği Dorsumu	Fibula Başı		Ayak Bileği Dorsumu	Fibula Başı	
2.8	2.5	55.3	2.4	2.1	54.4
(0.3-4.8)	(0.3-4.1)	(40-60)	(0.3-4.7)	(0.3-4.6)	(42-60)

Sağ bacakta ayak bileği dorsumundan uyarı ile elde edilen birleşik kas aksiyon potansiyellerinin amplitüdü 0.3 ile 4.8 mV (ortalama 2.8 mV) arasında, sol bacakta ise 0.3 ile 4.7 mV (ortalama 2.4 mV) arasında bulunmuştur. Fibula başından uyarı ile de sağ baktan elde edilen potansiyellerin amplitüdü 0.3 ile 4.1 mV (ortalama 2.5 mV) arasında, sol bacakta ise 0.3 ile 4.6 mV (ortalama 2.1 mV) arasında bulunmuştur. Bu sinirin iletim hızların değeri de saptanmış, bu değer sağ bacakta 40 ile 60 m/sn (ortalama 55.3 m/sn) arasında, sol bacakta 42 ile 60 m/sn (ortalama 54.4 m/sn) arasında bulunmuştur (Tablo 3).

N. peroneus profundus accessorius'un bulunduğu vakalarda da sinir iletim çalışmalarının ortalama değerleri saptanmış ve elde edilen birleşik kas aksiyon potansiyellerinin

ortalama amplitüdü lateral malleolus arkasından uyarı ile 0.2 ile 0.6 mV (ortalama 0.3 mV) arasında, ayak bileği dorsumundan uyarı ile 0.6 ile 3.7 mV (ortalama 1.9 mV) arasında, fibula başından uyarı ile 1.0 ile 4.2 mV (ortalama 2.1 mV) arasında bulunmuştur (Tablo 4).

Tablo 4 : N. peroneus profundus accessorius'un bulunduğu vakalarda birleşik kas aksiyon potansiyellerinin ortalama amplitüdüleri.

Cevabın Amplitüdü (mV)		
Ayak Bileği Dorsumu	Fibula Başı	Lateral Malleolus Arkası
1.9	2.1	0.3
(0.6-3.7)	(1.0-4.2)	(0.2-0.6)

Çalışmada, n. peroneus profundus accessorius'un araştırılması esnasında bu varyasyonun saptandığı vakalarda EDB kasından elde edilen birleşik kas aksiyon potansiyelinin saptanması dışında, bu sinirin uyarılması ile ortaya çıkan dorsifleksiyon da gözlenmiştir. Bu dorsifleksiyon 7 vakada 4'üncü parmakta, iki vakada ise 3. ve 4'üncü parmaklarda gözlenmiştir (Tablo 5).

Uyarıcı elektrod, n. peroneus profundus accessorius'u araştırmak için lateral malleolus'un arkasına konduğunda bazan peroneus brevis kasının distal kısmının kasılması ve

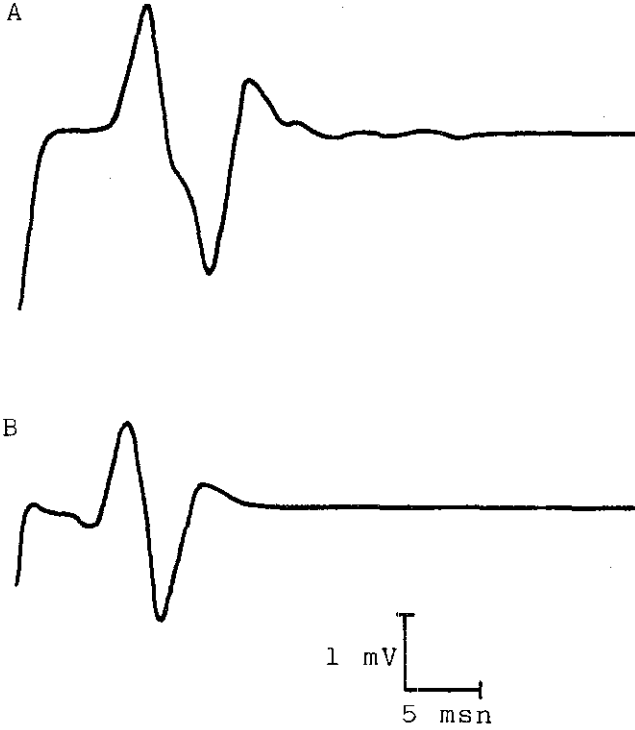
Tablo 5 : N. peroneus profundus accessorius'un uyarımı ile dorsifleksiyon yapan ayak parmakları.

Vaka No	Sağ Bacak	Sol Bacak
1	-	4. Parmak
2	-	4. Parmak
3	-	4. Parmak
4	-	3. ve 4. Parmak
5	4. Parmak	-
6	-	4. Parmak
7	4. Parmak	-
8	4. Parmak	4. Parmak
9	-	3. ve 4. Parmak

tendonun uyarılmasıyla ayakta eversiyon hareketine yol açmıştır. Bazı vakalarda da uyarı Achille tendonundan karşıya geçip medial malleolusun hemen yanından geçen posterior tibial siniri uyarmak suretiyle ayak parmaklarında plantar fleksiyona neden olmuştur. Bu hareketler EDB kasılmasından ayırılmış ve n. peroneus profundus accessorius'un varlığıyla ilgili olmadığı anlaşılmıştır.

Şekil 4'de varyasyonun saptandığı bir vakada rutin peroneal sinir uyarımında ayak bileği dorsumu ile fibula ba-

şından uyarımla EDB kasından elde edilen birleşik kas aksiyon potansiyelleri görülmektedir. Varyasyonun olmadığı vakalarda şekilde görüldüğü gibi ayak bileğinden elde edilen potansiyelin amplitüdü, fibula başından elde edilenden yüksektir.



Şekil 4 : Rutin peroneal sinir uyarımında;

A) Ayak bileği dorsumundan m. peroneus profundus uyarımı ile ve

B) Fibula başından n. peroneus communis uyarımı ile

elde edilen birleşik kas aksiyon potansiyelleri.

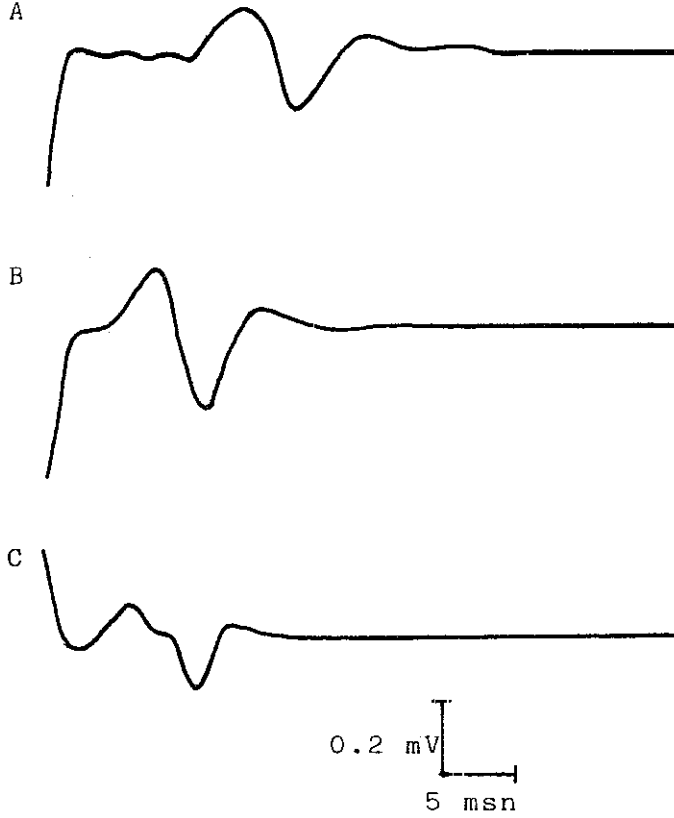
Şekil 5'te varyasyon saptanan vakaların birinde;

A) Ayak bileği dorsumundan,

B) Fibula başından ve

C) Lateral malleolus arkasından uyarımla

EDB kasından elde edilen birleşik kas aksiyon potansiyelleri görülmektedir.



Şekil 5 : N. peroneus profundus accessorius saptanan bir vakada;

A) Ayak bileği dorsumu,

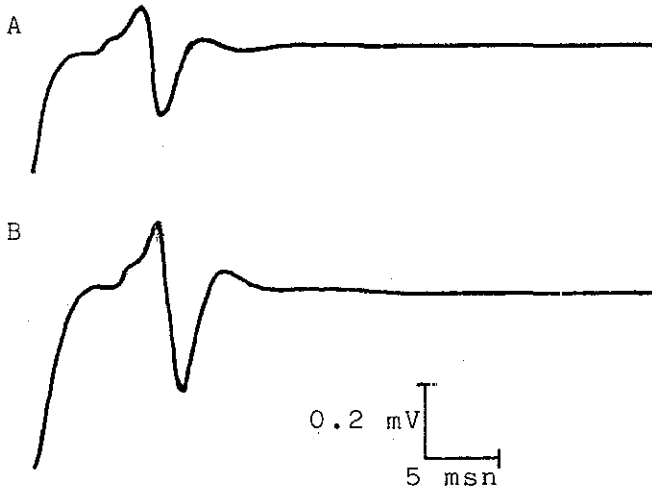
B) Fibula başı ve

C) Lateral malleolus arkasından uyarımla

EDB kasından elde edilen birleşik kas aksiyon potansiyelleri.

N. peroneus profundus accessorius'un olduđu vakalarda, şekilde görüldüğü gibi fibula başı arkasından uyarım ile elde edilen potansiyellerin amplitüdü ayak bileğinden yüksektir ve bu değer kabaca ayak bileği dorsumu ile lateral malleolus'dan elde edilen potansiyellerin amplitüdlerinin toplamına eşittir.

Şekil 6 A ve B'de bu varyasyonun saptandığı vakalarda kayıtlama elektrodunun EDB kasının ortasına ve lateraline konulduğu durumlardaki amplitüd farkı görülmektedir. Şekilde görüldüğü gibi, kasın lateralinden kaynaklanan potansiyelin amplitüdü daha yüksektir.



Şekil 6 : N. peroneus profundus accessorius saptanan bir vakada kayıt elektrodu;
A) EDB kasının üzerinde,
B) EDB kasının lateralinde iken elde edilen birleşik kas aksiyon potansiyelleri.

T A R T I Ő M A

Bazı kişilerde n. peroneus superficialis'in bir anatomik varyasyonu olarak kabul edilen ve n. peroneus profundus accessorius olarak adlandırılan bir sinir olduđu, bu sinirin m. peroneus brevis içinde ilerledikten sonra ayak bileđine kadar indiđi ve lateral malleolus'un çevresinden dönerek m. extensor digitorum brevis'in (EDB) lateral kısmına girdiđi bildirilmektedir (2,3,5,7,8,9,12). Tarsal ve metatarsal eklemlere duyusal dallar da veren bu sinir, insanlarda ilk kez Bryce (1) tarafından 1897'de yapılan bir anatomi çalışmasında tarif edilmiştir. Bu durumda, bu varyasyonun olduđu kişilerde EDB'nin innervasyonu iki yolla olmaktadır. N. peroneus communis'in motor lifleri fibula başının arka ve alt kısmında derin ve yüzeysel olmak üzere ikiye ayrılır (4,6,10). Bunlardan derin olanı, bilindiđi gibi EDB'nin medial kısmını, yüzeysel olanı ise varyasyon olarak, m. peroneus brevis içinde sonlanmadan n. peroneus profundus accessorius adıyla devam ederek EDB'nin lateral kısmını innerve eder (7,8,11). Önceleri bu sinirin elektro-

fizyolojik olarak teknik hatalara baęlı olabileceęi düşünölmüşse de, sonradan yapılan arařtırmalar daha önceki anatomik bulgularla uyum göstermiştir (8).

Çalışmamızda, n. peroneus profundus accessorius'un lateral malleolus arkasında uyarılması esnasında bazı vakalarda m. peroneus brevis'in tendonunun uyarılması sonucu ayakta eversiyon, bazı vakalarda da stimulusun Achille tendonundan karşıya geçerek medial malleolus'un yanında yer alan n. tibialis posterior'un uyarılmasına baęlı olarak ayak parmaklarında plantar fleksiyon gözlenmiştir. Bu durumların uyarının istenmeyen bölgelere yayılması sonucu (Volume-Conduction) olduęu anlaşılmış ve gözönüne alınmamıştır.

N. peroneus profundus accessorius'un görülme sıklığı çalışmamızda %18 olarak saptanmıştır. Bu deęer, literatürde rastlanan deęerlerle oldukça uyumludur (5,7,8,11). İnsanlarda ilk olarak anatomik disseksiyon ile bu siniri tarif eden Bryce (1), 110 ekstremitenin sadece 3'ünde EDB kasına giden müsküler dallar bulunduęunu rapor etmiştir. Bu arařtırmadaki insidansın düşüklüğü (% 2.7), disseke spesimenterde sinirin zor idantifiye edilebilmesine baęlı olabilir.

Literatürdeki dięer bir detaylı anatomik çalışma

Winckler'e (13) aittir. Bu arařtırıcı, n. peroneus profundus accessorius'u 19 kadavra bacağıının 7'sinde bulmuřtur. Bu sinirin 7 ayađın hepsinin dorsumunda ligament ve eklemlere giden artiküler dalları bulunmuř, 4'ünde ise EDB kasının lateral demetini innerve eden m¼sk¼ler dalları demonstrate edilmiřtir. Winckler'in bu gözlemlerine göre sinirdeki m¼sk¼ler dalların insidansı %21'dir.

1969'da Lambert (8) yaptıđı bir elektrofizyolojik alıřmada, bazı kiřilerin ayak bileđinde n. peroneus profundus'un maksimal elektrik stimulusu ile EDB kasından elde edilen cevabın amplit¼d¼n¼n dizde n. peroneus communis'in maksimal stimulusu ile elde edilenden daha d¼ř¼k olduđunu g¼r¼nce, ayak bileđinin farklı yerlerini uyarımıř ve lateral malleolus'un arkasından n. peroneus profundus accessorius'un uyarılabildiđini saptamıřtır. Bu arařtırıcı da incelediđi 50 vakanın 14'¼nde (%28) ve 100 bacağıın 22'sinde (%22) bu varyasyonu saptamıřtır.

Infante ve Kennedy (7) de bu siniri elektromyografi ile arařtırmıřlar ve %18.7 vakada bulmuřlardır.

Ruge (9), EDB kasının origininin aslında n. peroneus superficialis ile innerve olan peroneal grup kaslara ait olduđunu ileri s¼rm¼ř ve bu kası n. peroneus profundus

accessorius'un innerve etmesini de buna bağlamıştır.

EDB kasının lateral kısmının en sık 4'üncü parmağa giden tendonu bulunduğu ve n. peroneus profundus accessorius'un stimülasyonu ile en sık 4'üncü parmakta ekstansiyon görüldüğü, bazen kasın lateral kısmının hem 3'üncü hem de 4'üncü parmaklara giden, nadiren de sadece 3'üncü parmağa giden tendonunun varlığından bahsedilmektedir (7,8). Biz çalışmamızda, varyasyon saptanan 9 vakanın 7'sinde 4'üncü parmakta, 2'sinde 3. ve 4'üncü parmaklarda fleksiyon gözledik. Bu da literatür ile uyumlu görülmektedir.

Bu varyasyonun geçişinin otozomal dominant olduğunu bildiren Crutchfield ve Gutmann (2), anomalisi olan 5 vakanın %78'inin akrabalarında da aynı anomaliyi saptamışlardır.

Çalışmamızda n. peroneus profundus accessorius'un stimülasyonu ile elde edilen birleşik kas aksiyon potansiyellerinin amplitüdüleri 0.2 ile 0.6 mV (ort.: 0.3 mV) arasında bulunmuştur. Literatürde de bu değer 0.2 mV veya fazlasıdır (11). Amplitüd dışında bu sinirin iletim hızı da hesaplanmış ve ortalama değer sol bacakta 54.4 m/sn, sağ bacakta ise 55.3 m/sn bulunmuştur. Literatürde bu değer ortalama 50 m/sn olarak rapor edilmiştir (11).

N. peroneus profundus accessorius'un varlığında sinir

iletim alıřmaları, bu sinirin uyarılması ile elde edilen birleřik kas aksiyon potansiyellerinin amplitüdünü, takriben fibula bařı ile ayak bileęi dorsumundan elde edilen potansiyellerin amplitüdlerinin farkı olduęunu göstermektedir (11). Tablo 4'de görüldüęü gibi, alıřmamızda elde edilen deęerler arasında da literatürde tanımlanan bu iliřki vardır.

Ö Z E T

Bu çalışmada, 22'si kadın ve 28'i erkek 50 sağlıklı kişinin 100 bacağında peroneal sinir varyasyonu olan n. peroneus profundus accessorius'un varlığı elektromyografik olarak araştırılmıştır. Araştırmada m. extensor digitorum brevis kasının innervasyonundaki varyasyon incelenmiş ve 50 vakanın 41'inde bu sinire rastlanmazken, 9 vakada sinirin anatomik trasesine uygun olarak lateral malleolus arkasından yapılan uyarılarda EDB kasından birleşik kas aksiyon potansiyelleri elde edilmiştir. %18 olarak bulunan bu oran, literatürde bu konuda yapılan araştırmalardaki oranlarla uyumlu görülmektedir. Çalışmada ayrıca bu sinirin uyarımı ile hangi ayak parmaklarında ekstansiyon görüldüğü, elde edilen birleşik kas aksiyon potansiyellerinin amplitüdüleri ve sinirin iletim hızı da ele alınmış ve literatürdeki sonuçlarla karşılaştırılmıştır.

K A Y N A K L A R

1. Bryce, T.H.: Deep accessory peroneal nerve. Preceedings of the Anatomical Society of Great Britain and Ireland, J.Anat. (Lond.) 35:69, 1900.
2. Crutchfield, C.A., and Gutmann, L.: Hereditary aspects of accessory deep peroneal nerve. J.Neurol.Neurosurg. Psychiatry 36:899-990, 1973.
3. Ertekin, C.: Klinik Elektromiyografi. Ege Üniversitesi Tıp Fakültesi Yayınları, 1977.
4. Gray, H.: Anatomy of the Human Body. 29th American Edition, Lea and Febiger, Philadelphia 1973, Ch.12.
5. Gutmann, L.: Atypical deep peroneal neuropathy in presence of accessory deep peroneal nerve. J.Neurol. Neurosurg. Psychiatry 33:453-456, 1970.
6. Haymaker, W., Woodhall, B.: Peripheral Nerve Injuries. Second Edition, W.B. Saunders Company 1959, Ch.14.
7. Infante, E., and Kennedy, W.R.: Anomalous branch of the peroneal nerve detected by electromyography. Arch. Neurol. 22:162-165, 1970.
8. Lambert, E.H.: The accessory deep peroneal nerve: A common variation in innervation of extensor digitorum brevis. Neurology 19:1169-1176, 1969.

9. Ludin, H.P.: Electromyography in Practice. Georg Thieme Verlag, Stuttgart, 1980, p.56.
10. Odar, İ.V.: Anatomi Ders Kitabı. I.Cilt, Yeni Desen Matbaası, Ankara 1969, s.460-463.
11. Oh, S.J.: Clinical Electromyography. Nerve conduction studies. University Park Press, Ch.14, 305-309, 1984.
12. Truex, R.C. and Carpenter, M.B.: Human Neuroanatomy. Sixth Edition, Williams and Wilkins Company, Baltimore, 1969.
13. Winckler, G.: Le nerf péronier accessoire profond: Etude d'anatomie comparée. Erch.Anat., 18:181-219 (June 15) 1934.