

**T.C.
FIRAT ÜNİVERSİTESİ
TIP FAKÜLTESİ
ORTOPEDİ VE TRAVMATOLOJİ ANABİLİM DALI**

**ERİŞKİN FEMUR BOYUN KIRIKLARINDA KANÜLLÜ VİDALAR İLE
CERRAHİ TESPİT SONUÇLARIMIZ (RETROSPEKTİF)**

**UZMANLIK TEZİ
Dr. İsmail GÜZEL**

**TEZ DANIŞMANI
Doç. Dr. Oktay BELHAN**

**ELAZIĞ
2015**

DEKANLIK ONAYI

Prof. Dr. Murad ATMACA

DEKAN

Bu tez Uzmanlık Tezi standartlarına uygun bulunmuştur.

Prof. Dr. Erhan YILMAZ

Ortopedi ve Travmatoloji Anabilim Dalı Başkanı

Tez tarafınızdan okunmuş, kapsam ve kalite yönünden Uzmanlık Tezi olarak kabul edilmistir.

Doç. Dr. Oktay BELHAN

Danışman

Uzmanlık Sınavı Jüri Üyeleri

.....
.....
.....
.....
.....

TEŞEKKÜR

Tez çalışmamın her aşamasında yakın ilgi ve desteğini gördüğüm, çalışmalarımın yönlendirilmesi ve sonuçlandırılmasında büyük emeği geçen tez danışmanım sayın Doç. Dr. Oktay BELHAN' hocama,

Uzmanlık eğitimimde, bilgi ve becerilerimin artması için sabır ve hoşgörü ile emek veren, birlikte çalışmaktan her zaman gurur duyduğum çok değerli hocalarım Sayın Prof. Dr. Erhan YILMAZ' a, Sayın Prof. Dr. Lokman KARAKURT' a, Sayın Yrd. Doç. Dr. Murat GÜRGER' e, tez çalışmamdaki katkılarından dolayı istatistik bölümünden Sayın Prof. Dr. Metin Bayraktar' a,

Uzmanlık eğitimim süresince beraber çalışma fırsatı bulduğum ve klinik becerilerime katkısı olan şeflerime, tüm araştırma görevlisi arkadaşlarıma, hemşire ve klinik personeline,

Beni büyütüp yetiştiren her zaman yanımda olan annem ve babama,

Her zaman beni destekleyen ve yoğun çalışma dönemlerinde çok fazla zaman ayıramadığım eşim Gurbet GÜZEL' e sabır ve anlayışlarından dolayı teşekkürlerimi sunarım sonsuz teşekkürler ederim.

ÖZET

Bu çalışmamızda; 2010 Ağustos ile 2012 Ağustos tarihleri arasında Fırat Üniversitesi Tıp Fakültesi Ortopedi ve Travmatoloji kliniğinde femur boyun kırığı tanısı ile yatırılarak kanüllü vidalar ile internal tespit uygulanan erişkin hastaların sonuçlarını literatürle kıyaslayarak değerlendirildi.

Onüç (%52,2)'ü erkek, 11 (%45,8)'i kadındı. Yaş ortalaması 49,21 olup yaş sınırları 21- 80 arasında değişmekte idi. Hastaların 10 (%41, 7)'u sağ, 12 (%50)'si sol, 2 (%8,3)'si bilateral femur boyun kırığına sahipti. Değerlendirilen erişkin hastalar Garden sınıflandırılmasına göre 24 hastanın kırık tipi dağılımı; 1 (%4,2) hastada Garden tip-1, 4 (%16,6) hastada Garden tip-2, 10 (%41,6) hastada Garden tip-3 ve 9 (%37,6) Garden hastada tip-4 kırık vardı. Pauwels sınıflandırmasına göre 24 hastanın kırık tipi dağılımı ise; 18 (%75) hastada tip- 2, 6 (%25) hastada tip-3 kırık vardı. Hastalar acil polikliniğimize başvurduktan sonra ortalama 2 gün içinde ameliyata alınmış olup, en erken 4 saat sonra, en geç 8 gün sonra ameliyata alındı. Çalışmadaki 24 hastanın 26 kalçasına tedavi uygulanabildi. Bu hastaların 20 (%76,9)'sine kapalı redüksiyon ile internal fiksasyon, 6 (23,1)'sine açık redüksiyon ile internal fiksasyon uygulandı. Hastalarımız ortalama 8,92 gün (5- 20 gün) hastanede yatırıldı. Hastalar ortalama ameliyattan 6 gün sonra taburcu edildi (1-18 gün).

Kontrole gelip değerlendirdiğimiz ve dosyasında yeterli bilgileri olan toplam 20 hasta Harris kalça skoru cetveline göre değerlendirildiğinde; 5 (%25) hastada mükemmel sonuç, 8 (%40) hastada çok iyi sonuç, 4 (%20) hastada iyi sonuç, 2 (%10) hastada orta sonuç ve 1(%5) hasta da ise kötü sonuç elde edildi.

Anahtar Kelime; femur boyun kırığı, kırık tipi, Garden sınıflamsı, internal tespit, tedavi, Harris kalça skoru

ABSTRACT
OUR RESULTS IN ADULT FEMORAL NECK FRACTURES THAT WERE
SURGICALLY FIXED WITH CANNULATED SCREWS
(RETROSPECTIVE)

In this study; between August 2010 and August 2014 Orthopaedics and Traumatology Clinic of Medical Faculty of Firat University dates were evaluated by clinical inpatient cannulated screws with internal fixation in the femoral neck fractures in the outcomes of patients with the diagnosis of adult, literature by comparing.

13 (52,2 %) of our cases, were male, 11 (45,8 %) were female, with a mean age of 49,21 years (21 to 80) and a bilateral fracture of the femur neck was present in 2 (8,3 %), a fracture of the right femur neck was in 10 (41,7 %) and of the left femur neck in 12 (50 %). Evaluated 24 adult patients were classified according to Garden classification, 1 (4,2 %) was Garden type- 1, 4 (16,6 %) were Garden type- 2, 10 (41,6 %) were Garden type- 3, and 9 (37,6 %) were Garden type- 4. Evaluated 24 adult patients were classified according to Pauwels classification, 18 (75 %) patients were Pauwels type- 2, 6(25%) patients were Pauwels type- 3. The patients were undergone a surgery within a mean of 2 day (4 hours to 8 days) after they admitted to our emergency department. A treatment was planned for 26 hips, of them, a fixation was performed to 20 (76,9 %) following a closed reduction, a fixation was performed to 6 (23,1 %) following an open reduction. The patients mean hospital stay was 8,92 (5 to 20) days. Patients were discharged from the hospital average 6 days (1- 18 gün) after surgery.

The 20 patients were evaluated according to Harris hip score. The results were subclassified as bad 1 (5 %) patient, moderate 2 (10 %) patients, good 4(20 %) patients, admirable 8(40 %) patients, and excellent 5(25 %) patients.

Key Words; Femoral neck fractures, fracture type, Garden classification, internal fixation, treatment, Harris hip score

İÇİNDEKİLER

BAŞLIK SAYFASI	i
ONAY SAYFASI	ii
TEŞEKKÜR	iii
ÖZET	iv
İÇİNDEKİLER	vi
ŞEKİL LİSTESİ	vii
KISALTMALAR LİSTESİ	viii
1. GİRİŞ	1
1.1. Genel Bilgiler	3
1.1.1. Femur Üst Ucunun Kemik Yapısı	3
1.1.2. Kalça Eklemi	6
1.1.3. Kalça Eklemine Bağları	7
1.1.4.1. Adduktor kaslar	9
1.1.4.2. Gluteal Kaslar	10
1.1.4.3. Dış Rotatorlar	10
1.1.5. Femur Baş Ve Boynunun Beslenmesi	12
1.1.6. Kalça Eklemi Hareketleri	14
1.1.7. Yaralanma Mekanizması	15
1.1.8. Belirti Ve Bulgular	15
1.1.9. Radyografik Değerlendirme	16
1.1.10. Femur Boyun Kırıklarında Sınıflama	16
1.1.11. Tedavi	18
1.1.11.1. Konservatif Tedavi	18
1.1.11.2. Cerrahi Tedavi	19
1.1.12. Komplikasyonlar	26
2. GEREÇ VE YÖNTEM	33
2.1. Cerrahi Teknik	35
2.2. Harris Kalça Skoru	38
2.3. Ficat-Arlet'e Göre Radyolojik Olarak Avasküler Nekroz Sınıflaması	40
3. BULGULAR	41
3.1. Olgularımız	47
4. TARTIŞMA	54
5. KAYNAKLAR	67
6. ÖZGEÇMİŞ	76

ŞEKİL LİSTESİ

Şekil 1.	Femur proksimalinin trabeküler yapısı	5
Şekil 2.	Femoral kalkar	5
Şekil 3.	Singh indeksi	6
Şekil 4.	Kalça eklemi bağları	8
Şekil 5.	Femur başının damarlanması	14
Şekil 6.	Pauwels sınıflaması	17
Şekil 7.	Garden sınıflandırması	17
Şekil 9.	Femur boynuna guide kirschner telinin gönderilmesi	36
Şekil 10.	Vida boyunun ölçülmesi	36
Şekil 11.	Drilleme	37
Şekil 12.	Vidanın gönderilmesi	37
Şekil 13.	Skopi kontrolü	38
Şekil 14.	Olguların kırık etiyolojilerini gösteren grafik.	41
Şekil 15.	Olguların Garden sınıflamasıyla kırık sınıflamasını gösteren grafik.	42
Şekil 16.	Olguların Pauwels sınıflamasıyla kırık sınıflamasını gösteren grafik.	43
Şekil 17.	Olguların yapılan cerrahi girişimi gösteren grafik.	43
Şekil 18.	Olguların kırık hattına gönderilen vida sayısını gösteren grafik.	44
Şekil 19.	Olguların tedavilerinin Harris kalça skoru sonuçlarını gösteren grafik	46
Şekil 20.	Olguların avasküler nekroz sınıflamasını gösteren grafik.	46

KISALTMALAR LİSTESİ

- AVN** : Avasküler Nekroz
OTA : Orthopaedic Trauma Association Committee
SİAİ : Spina İliaca Anterior İnferior
SİAS : Spina İliaka Anterior Süperior
SİPS : Spina İliaka Posterior Süperior
TKP : Toplam Kalça Protezi

1. GİRİŞ

Femur boyun kırıkları, proksimal femurun intrakapsüler bölgesinde oluşan kırıklardır. İntrakapsüler kalça kırıklarının önemli bölümünü oluşturan femur boyun kırıkları çoğunlukla ileri yaş grubunda görülmekle birlikte yüksek enerjili travmalar sonrasında genç yaş grubunda da görülebilir (1-3).

Kalça bölgesi kırıklarının yaklaşık % 50'sini femur boyun kırıkları oluşturmaktadır. Her yaşta görülebilmesine rağmen % 97 oranında 50 yaş üstü hastalarda görülmektedir (4, 5). Bu kırıklar genç erişkinlerde yüksek enerjili travmalar ile veya altta yatan patolojik bir neden sonucunda oluşabilir. Yaşlı toplumda ise başta osteoporoz, denge bozukluğu, kognitif işlevlerde yetersizlik, genel kas zayıflığı ve kas atrofisi gibi olası risk faktörlerinin etkisiyle, kırıklar düşük enerjili travmalar ve hatta spontan olarak meydana gelmektedir. Yaşlılarda görülen kalça kırıklarının % 90'ı basit düşme sonrasında olmaktadır (1).

Osteoporoz femur boyun kırıklarının etyolojisinde rol alan en önemli faktörlerdir. Osteoporoz sadece etyolojide rol almakla kalmaz, aynı zamanda bu kırıkların tedavisinin planlanmasında da önem taşır. Osteoporotik kemikte kırık sonrasında özellikle de femur boynunu posterior korteksinde daha belirgin bir parçalanma meydana gelir. Bu durum osteoporotik zemindeki femur boyun kırıklarının osteosentez ile tespitini zorlaştırmaktadır. Osteosentez ile tespitin sağlamlığında en önemli etken kemiğin kalitesidir. Osteoporotik kemiğe yerleştirilen implantların yetmezlikle sonuçlanması hemen hemen kaçınılmazdır (3, 6).

Kalça eklem kapsülü kalın bir fibröz dokudur. Anterior ve posteriorda kapsül kemiğe sıkıca tutunur. Lateralde femur boynu yarı yarıya kapsül dışında yer alır. Eklem kapsülünün içinde kalan femur boynunda kambium tabakası yoktur. Bu nedenle kırık sonrası iyileşme döneminde periferik kallus oluşumu mümkün değildir ve intrakapsüler kalça kırıklarında kaynama daima endostealdir. Ayrıca kırığın impakte olduğu durumlar haricinde kırık bölgesine sinovyal sıvının teması sonucunda burada ikincil iyileşme için gerekli olan fizyolojik süreç de başlayamaz (7).

Femur boyun kırıkları genellikle cerrahi olarak tedavi edilirler. Genç erişkin popülasyonda (fizyolojik yaşı 65'den küçük olan), femur boyun kırıklarında hayatı tehdit eden çoklu yaralanma ya da ciddi bir risk dışında, cerrahi olmayan tedavinin

yeri yoktur. Ancak ameliyatı engelleyen belirgin bir tıbbi komorbiditesi olan, yer değiştirmemiş, stabil, valgusta impakte kırığı olan erişkin hastalarda konservatif tedavi endikasyonu konulabilir. Yaşlı bir hastada deplase femur boyun kırıklarının konservatif tedavi endikasyonu ise oldukça nadirdir (7).

Femur boyun kırıklarının tedavisi temel olarak hastanın kırık öncesi hareketlilik düzeyine, kırıktaki yer değiştirmenin derecesine, kırık sonrası geçen süreye ve osteoporozun derecesine bağlıdır. Yatağa bağımlı hastalarda amaç ağrının giderilmesi ve bakımın daha rahat yapılabilmesidir. Yarı aktif hastalarda en kısa sürede hastayı yürür hale getirmek; tam aktif, yaşam beklenti süresi uzun olan hastalarda ise amaç ağrısız ve en az komplikasyonla kırığın kaynamasını sağlamak olmalıdır (1).

Deplase olmamış veya impakte kırıklar hastanın genç ya da yaşlı olmasına bakılmaksızın deplasman gelişmeden bir an önce tespit edilmelidir. Tespit için çiviler, kanüllü kansellöz vidalar ve kayan kalça plak-vidaları kullanılabilir. Ülkemizde ve yurtdışında bir çok merkezde femur boyun kırıklarının tedavisinde üç adet kanüllü kansellöz vida ile tespit tercih edilmekte ve bu cerrahi yöntem ile yeterli stabilizasyon sağlanmaktadır.

Deplase femur boyun kırıkları genç ve aktif hastalarda ortopedik açıdan gerçek acil cerrahi olgular olup, kapalı ya da açık anatomik redüksiyonu takiben iç tespit uygulanmalıdır. Aktif ve kemik kalitesi iyi olan daha yaşlı hastalar da internal tespitten yarar görürler. Yaşı kaç olursa olsun tedavide ilk amaç, açık ya da kapalı kırık redüksiyonunu sağlayarak kişinin kendi femur başını korumak olmalıdır. Hasta açısından iyileşmiş bir femur boyun kırığı herhangi bir tip artroplastiden çok daha iyi sonuç verir. Yapılan klinik çalışmalar komplikasyon riskini azaltmak amacıyla internal tespitin mümkünse ilk 24-48 saat içinde yapılması gerektiğini göstermiştir (3, 6-8).

Fizyolojik olarak yaşlı, belirgin osteopenisi olan, çok parçalı kırıklarda tedavi seçeneği doğal olarak internal fiksasyondan artroplastie doğru değişmektedir. Çok düşük, yatağa bağımlı hastalarda bile hastaların yatak içi hareketinin sağlanması, beden temizliğinin yapılabilmesi ve hareketsizliğe bağlı gelişebilecek diğer komplikasyonlar açısından da hemiartroplasti iyi bir seçenektir. Hemiartroplasti yaşam beklentisi düşük olan hastalarda kaynamama ve avasküler nekroz gibi

komplasyonlardan ve bunlara baęlı ikincil cerrahi giriřimlerden kaınmak iin de uygun ve gvenilir bir cerrahi seenektir (1, 3, 6, 8).

Gnmzde birok ortopedi uzmanı, femur boyun kırıklarının tedavisinde hemiarthroplastie gre klinik sonularının daha stn olması nedeniyle primer total kala artroplastisini nermektedirler ise; fakat genel olarak kırık sonrası primer total kala artroplastisinin endikasyonları eřlik eden artroz, romatoid artrit, Paget hastalıęı ve eklemin her iki tarafını ilgilendiren tmr olarak sıralanabilir (3, 7).

İntrakapsler femur boyun kırıklarının tedavi seeneklerini deęerlendirirken yalnızca kırıęın radyolojik grnmne ve hastanın yařına bakarak deęerlendirme hata ile sonulanabilecek bir yaklařım olarak kabul edilmektedir. Hastanın kırık ncesi etkinlik dzeyi, biliřsel iřlevleri, mental durumu, kırıęın deplasmanı, kırıęın oluř zamanı, osteopeni/osteoporoz dzeyi, dięer eřlik eden saęlık sorunları gibi ameliyat sonrası kırık iyileřmesi ve rehabilitasyon srecini olumsuz olarak etkileyebilecek etmenler, titizlikle her olgu iin ayrı ayrı deęerlendirilmelidir. Kronolojik yař her zaman fizyolojik yařı yansıtmadıęından cerrahi planlamada karar ařamasında tek bařına yeterli deęildir. Deplase olmamıř ya da valgus impakte femur boyun kırıkları hastanın yařı ne olursa olsun internal fiksasyonla tedavi edilmelidir (3, 7-9).

Bu alıřmada klinięimizde femur boyun kırıęı tanısı ile yatırılarak kanll vidalar ile internal tespit uygulanan eriřkin hastaların sonularını literatr sonuları ile karřılařtırmayı amaladık.

1.1. Genel Bilgiler

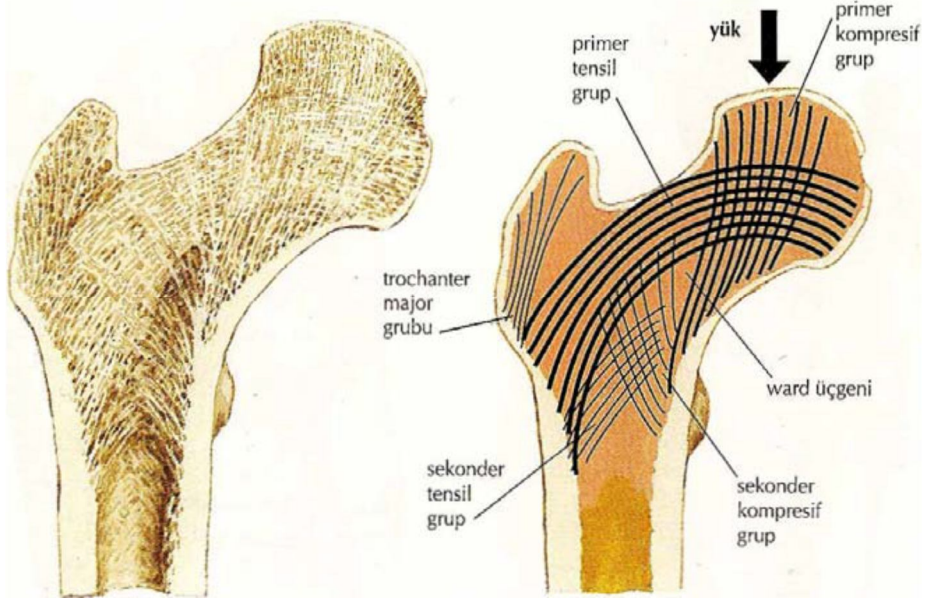
1.1.1. Femur st Ucunun Kemik Yapısı

Femur vcuttaki en uzun kemiktir ve insan boyunun yaklaşık ¼ n oluřturur (5). Femur st ucu, femur bařı, boynu ve trokanter minorun 5 cm kadar ařaęısını ierir (6). Femur bařını femur cismine baęlayan dar blme femur boynu denir. Normal pozisyonda femur boynu superiora ve biraz anteriora ynelmiřtir. Yaklařık 4-6 cm uzunluęundadır. Eriřkinde femur boynu femur cismiyle frontal dzlemde ortalama yaklaşık olarak 130° lik (130 +/- 7) aı yapar. Bu aıya İnklinasyon aısı aısı denir. Bu aıya ek olarak aksiyel dzlemda femur boynu, femur kondillerine

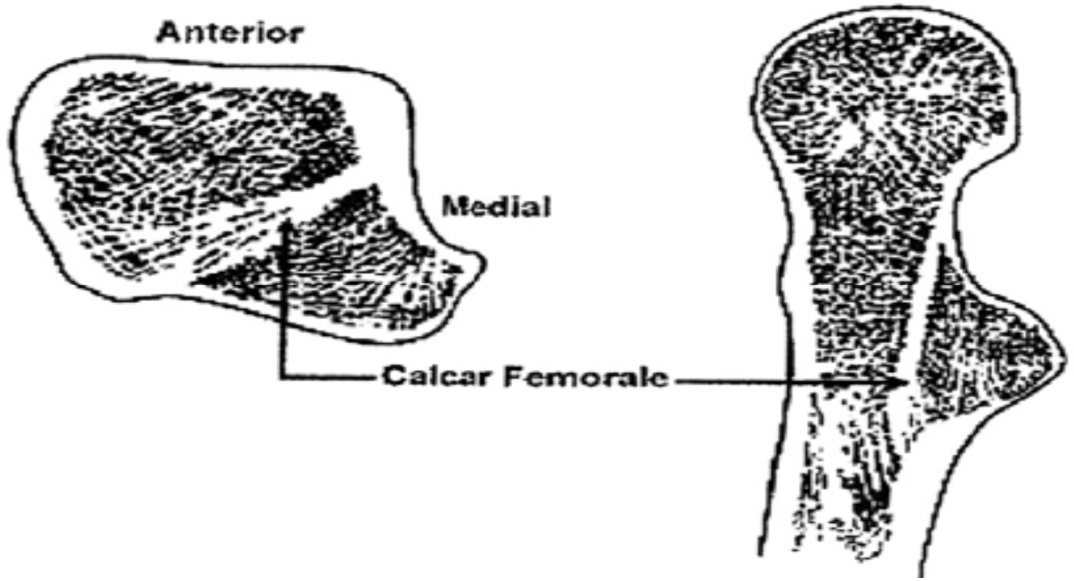
göre ortalama 15° anteriora açılanması vardır. Bu açıya da Anteversiyon açısı veya Deklinasyon açısı adı verilir (6-8).

Femur başı erişkinde 35-65 mm çapında olup üzeri periferde doğru incelen hiyalin kıkırdak ile örtülüdür (8, 9). Konveks eklem yüzeyi bir küre şeklindedir ve eklem yüzünün merkezinin biraz alt tarafında ligamentus capitis femoris'in yapıştığı fovea capitis femoris yer alır (7). Femur başı hemen devamında baş çapının yaklaşık ¾ çapındaki femur boynu olarak devam eder (9). Femur boynunun ön yüzü tamamen kapsül ile çevrilidir, buna rağmen arka yüzün ancak yarısından biraz fazlası kapsülün içerisinde yer alır (5, 6).

Femur baş ve boynunun trabeküler yapısının kırıklar ile yakın ilişkilidir. Bu bölge spongioz yapısında olmasına rağmen, anatomik yapısı ve üstlendiği fizyolojik - mekanik görevleri nedeniyle en az korteks kadar güçlü ve dayanıklıdır. Bu özelliği sağlayan en önemli yapısal özelliği trabekülasyon yapısında olmasıdır. Bu yapıyı şekillendiren en önemli nedenler; Bu yapının üzerinden nakledilen vücut ağırlığı ve etrafına yapışan kasların gerilme kuvvetidir. İlk defa 1838'de Ward tarafından tanımlanmıştır. Bu trabeküler sistemin ortasında, femur boynu alt iç tarafında üçgen şeklindeki bölgeye Ward Üçgeni denilir (6) (Şekil 1). Burası femur boynunun en zayıf bölgesidir. Kalkardan başlayıp femur başının yük binen yüzüne doğru ilerleyen trabeküller birincil kompresif grup, trokanter majorün alt kısmından başlayıp başın fovea bölgesine doğru yay çizerek uzanan trabeküller birincil tensil grup adını alır. Harty ve Griffin tarafından tanımlanan ve femur desteği anlamına gelen kalkar, femur boynu arka alt bölgesinde yoğun kemik tabakasıdır (Şekil 2). Kalkar femorale'nin kalça kırıklarının internal tespitinde destek dokusu olarak önemi vardır (15). Bu yapı trokanter minörün altına uzanır ve trokanter majore yansır. Bu oluşan yapıya ise ikincil kompresif grup denir. Lateralde büyük trokanter alt kısmından başlayıp femur boynu ortasına kadar uzananlara ise ikincil tensil grup denir. Ayrıca trokanter majörün alt kısmından üst kısma doğru uzanan gruba ise trokanter majör grubu adı verilir (6, 10, 11, 14).



Şekil 1. Femur proksimalinin trabeküler yapısı



Şekil 2. Femoral kalkar

Singh ve arkadaşları femur proksimalindeki trabeküler kemik yapının kalça anterior-posterior radyografisindeki görünümünü Singh indeksi olarak adlandırılan osteoporoz değerlendirme ölçütlerini tanımlamış ve altı evreye ayırmışlardır (12, 13). Radyografinin niteliği önemli olduğundan bu yöntemin, dikkatli yapıldığı takdirde klinik önemi olduğu kabul edilmiştir. Buna göre 7; normal kemik, 6-5; hafif osteoporoz, 4-3; ilerlemiş osteoporoz, 2-1; tamamen osteoporotik olarak kabul edilir (Şekil 3).

Singh indeksi

Grade 6: Trabeküler gruplar görünür durumdadır. Femur üst ucu spongioz kemikle dolu görünümündedir.

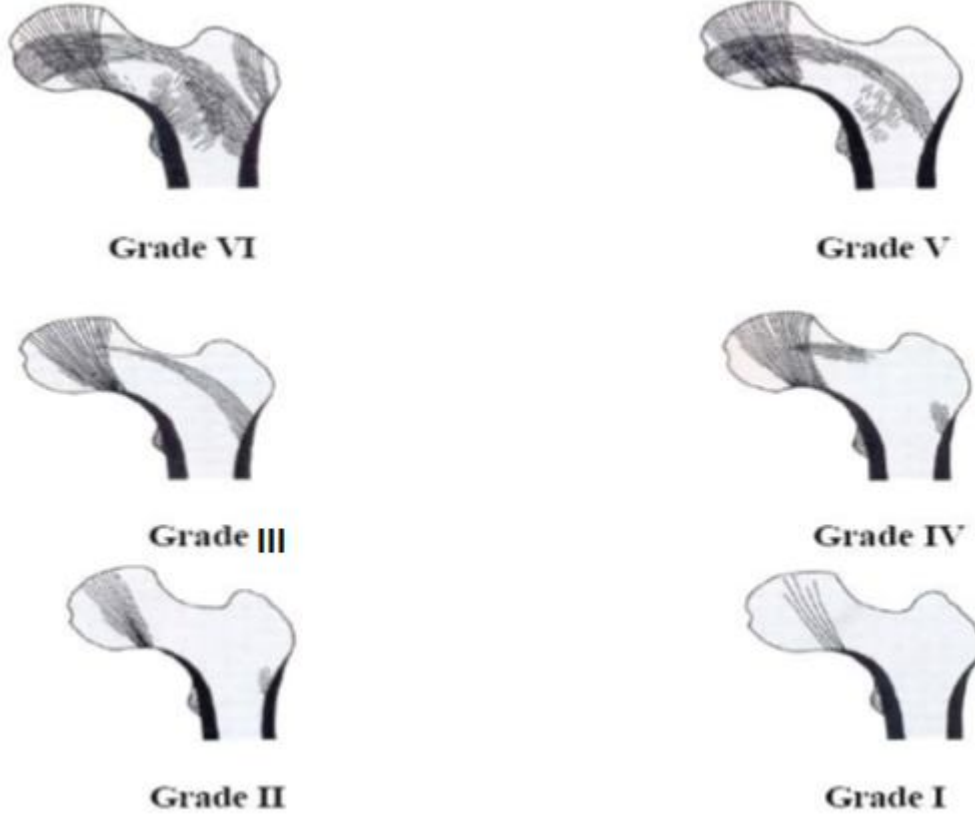
Grade 5: Primer tensil ve kompresif trabeküler yapılar hafifçe azalmış, Ward üçgeninin belirginliği artmıştır.

Grade 4: Primer tensil trabeküler yapı ileri derecede azalmış, fakat hala korteksten femur boyununun üst kısmına doğru fark edilebilir.

Grade 3: Primer tensil trabeküllerin devamlılığında bozulma vardır. Bu dereceden itibaren kesin osteoporoz düşünülür.

Grade 2: Sadece primer kompresif trabekülerin varlığı görülebilir.

Grade 1: Primer kompresif trabeküllerin dahi varlığı belirsiz haldedir.



Şekil 3. Singh indeksi

1.1.2. Kalça Eklemi

Femur başı ve asetebulum arasında oluşan art. spheroidae grubu çok yönlü bir eklemdir. Eklem yüzeylerinden konveks olanı femur başına, konkav olanı asetebulumuna aittir. Femur başının fovea capitis hariç tamamı hiyalin kıkırdak ile

örtülüdür. Başın yaridan çoğu asetebulum tarafından örtünmektedir. Asetebulumun eklem kırırdağı ile kaplı olan yarımay şeklindeki yüzeyi facies lunata olarak adlandırılır. Eklem yüzeyini artırmak için asetebulum kenarında fibrocartilaj yapıda olan labrum asetebulare vardır. Bu yapı ile kalça eklemi hem derinleşmekte hem de femur başının asetebulumuna sıkı bir şekilde tutunmasını neden olmaktadır. Bu eklemin merkezi ligamentum inguinalenin orta 1/3'ünün 1,1 cm kadar aşağısında bulunur. Kalça ekleminin kapsülü proksimalde asetebulumun üst dudağına yapışır, inferiorda ise anteriordan trokanterler arası çizgiye kadar uzanırken, posteriorda trokanterler arası kristanın 1,6 cm yukarisına yapışır (6, 16).

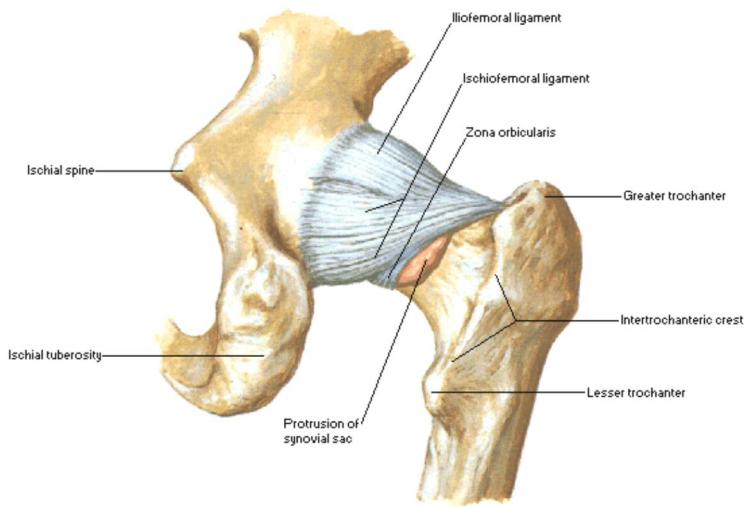
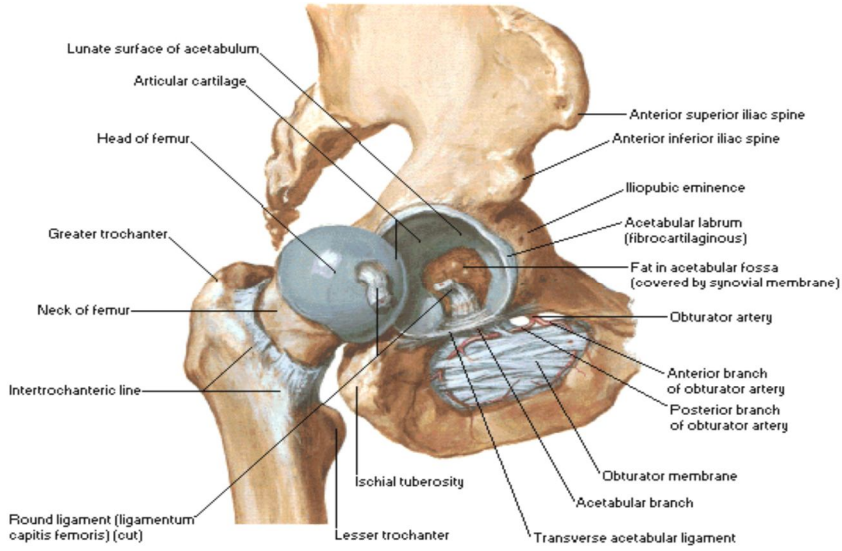
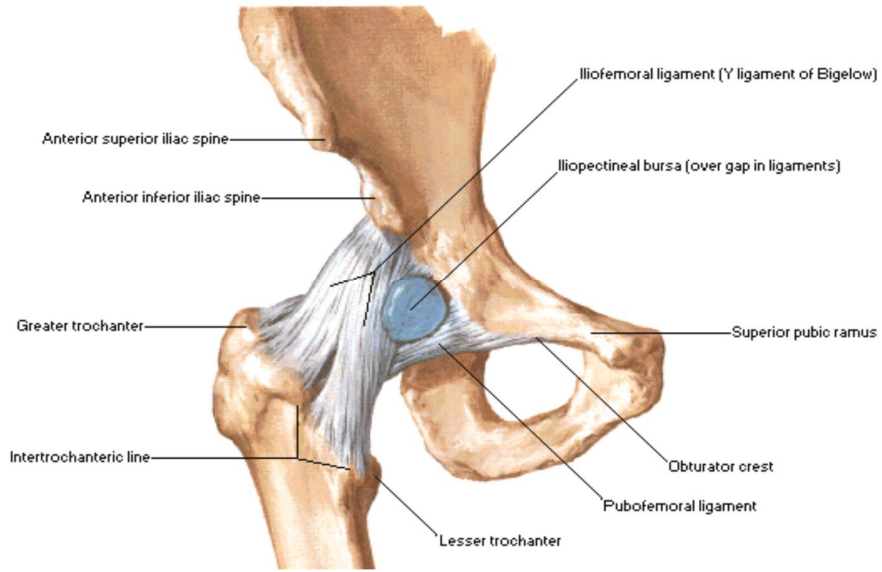
1.1.3. Kalça Eklemin Bağları

1- Lig. İliofemorale: Ters Y şeklinde olup, vücudun en kuvvetli bağlarındandır. Üçgen şeklinde olan ve kalça ekleminin anterior yüzünde bulunan bu bağın üst tepesi yukarıda Spina İliaca Anterior Inferior'un alt kısmına, alt tabanı ise aşağıda trokanterler arası çizgiye tutunur. Medial taraftaki bağ dikey olup, lateral taraftaki bağ biraz oblik olarak devam eder. Dikey bağ uyluğun ekstansiyonunu, oblik bağ ise uyluğun aşırı adduksiyonunu sınırlar. Bu fonksiyona kaslarında katılmasına rağmen esas belirleyici olan bu bağıdır.

2- Lig. Pubofemorale: Üçgen şeklinde olan bu bağ, superiorda pubik kol'a, inferiorda ise lig. İliofemorale ile birlikte trokanterler arası çizgiye yapışır. Eklemin önünde bulunması nedeniyle uyluğun fazla ekstansiyonunu ve abduksiyonunu önler.

3- Lig. İskiofemorale: İskiumdan başlayarak, laterale ve superiora doğru devam ederek femur boynunu sarar ve trokanter majore yapışır. Uyluğun aşırı ekstansiyonu ve iç rotasyonunu kısıtlar.

4- Ligamentum Teres: Üçgen şeklinde olan bu bağ biraz yassıdır. Tepesi fovea kapitis femoris'e, tabanı ise transvers asetebuler ligamente yapışır. İntrakapsüler bir bağıdır. Ortalama 3-4 cm uzunluğundadır. Bağ fonksiyonundan ziyade, özellikle çocuklarda femur başının beslenmesine katkıda bulunur (16).



Şekil 4. Kalça eklemi bağları

1.1.4. Kalça Ve Uyluk Kasları

1- **M. Tensor fascia lata:** İliotibial bant aracılığıyla diz ekstansiyonu ve bacağıın dış rotasyonunda görev alır. Uyluğun abdüksiyonu ve iç rotasyonunda görev alır. Ayrıca dik duruş pozisyonunu sağlamaya yardım eder. Pelvisin stabilitesinde iliotalibial bant ile beraber rol alır. Superior ve inferior gluteal arterlerden beslenir. Superior gluteal sinirden uyarı alır (22, 23).

2- **M. Sartorius:** Kalça ve diz fleksiyonlarına yardımcı olan kastır. Spina iliaka anterior süperior'dan başlar, tibia üst ucu medial tarafına pes anserinus'a katılarak yapışır. Uyluğa fleksiyon, abdüksiyonu ve dış rotasyon yaptırır. Bacağa fleksiyon ve fleksiyon pozisyonunda ise iç rotasyon yaptırır. Femoral sinirden uyarı alır (23).

3- **M. Kuadriceps Femoris:** Dizin en büyük ekstansörüdür. Femurun ön ve dış kısmının hemen hepsini kaplar. Dört kasın birleşmesinden meydana gelir, bunlar; M. Rectus Femoris, M. Vastus Lateralis, M. Vastus medialis, M. Vastus intermedius. Bu dört komponentin başlama yerleri farklı olup, tendonları uyluk inferiorunda birleşir. Rektus femoris kası Spina iliaka anterior süperior ve asetebulum üst kenarından başlar, diğer kaslar ise femur üst ucunun anterior, medial ve lateral yüzünden başlar. Medial ve lateral patellar retinakulumlar bu tendonun uzantıları olarak patellaya yapışır ve devam eden tendon patella önünden geçerek patellar ligamenti oluştururlar. Kuadriceps femoris diz ekstansiyonunu yapar. Rektus femoris, uyluğun fleksiyonunda görev alır ve uyluk sabit iken pelvisin uyluğa göre fleksiyonunu sağlar. Kuadriceps femoris, femoral sinir tarafından innerve olur (22)

1.1.4.1. Adduktor kaslar

Bu kaslar pubisten başlar, linea aspera ile femurun medial suprakondiller bölgesine yapışır. Bunlar uyluğa adduksiyon, fleksiyon ve iç rotasyon yaptırırlar.

M. Gracilis: Pubisten başlar, pes anserinus'ta sonlanır. Bacağın fleksiyonuna ve iç rotasyonuna yardımcı olur. Uyluk adduksiyonuna katkıda bulunur. Obturator sinir tarafından innerve olur. Adduktor kaslar üç tabakadan oluşur. Ön tabakada pektineus ve adduktor longus kası, orta tabakada adduktor brevis kası ve arka tabakada ise adduktor magnus kası bulunur.

M. Pectineus: Uyluğa adduksiyon, fleksiyon ve iç rotasyon yaptırır. Pubisten başlar, femurda linea pectinea'da sonlanır. Femoral sinirden innerve olur.

M. Adduktor Longus: Pubisten başlar, femur orta 1/3 ta linea asperada sonlanır. Uyluğa adduksiyon yaptırır. Obturator sinirin ön dalları tarafından innerve olur.

M. Adduktor Brevis: Pubisten başlar, femur üst 1/3' te linea asperada sonlanır. Uyluğa adduksiyon yaptırır. Obturator sinirden innerve olur.

M. Adduktor Magnus: Pubis ve iskiümdan başlar, linea asperada sonlanır. Uyluğun en kuvvetli adduktor kasıdır. Obturator sinir ve tibial sinirden innerve olur (24).

1.1.4.2. Gluteal Kaslar

M. Gluteus maximus: Gluteal bölgenin en yüzeysel kasıdır. Spina iliaca posterior süperior, komşu iliak kanat sırtı, lig. sakrotuberale, sakrumun alt bölümü ve koksiks'ten başlar, inferiora ve laterale doğru uzanır. Derin liflerin bir kısmı gluteal tuberosite yapışır, geriye kalan lifler ise tensor fasya lata aponevrozuna katılarak iliotibial bantı oluşturur. Pelvisten fleksiyondaki uyluğu ekstansiyona getirir. Uyluğa dış rotasyon yaptırır. Hamstring kasları ile birlikte hareket ederek çömelme durumundan gövdeyi, pelvisi femur başı üzerinde geriye rotasyona getirerek kaldırır. Üst lifleri uyluğun güçlü abdüksiyonu esnasında aktiftir. İnférieur gluteal sinir tarafından innerve edilir.

M. Gluteus medius ve minimus: İliak kretin lateral yüzeyinden başlar ve trokanter majorun lateral ve anterior kenarına yapışır. Gluteus minimus daha önde olup, gluteus medius tarafından örtülmüştür. Superior ve inferior gluteal arterler ile birlikte internal pudental arter tarafından beslenirler. Gluteus superior sinir tarafından innerve edilir. Her iki kas, pelvisten uyluğa abdüksiyon yaptırır ve ön tendonları uyluğa iç rotasyon yaptırır. Yürüme ve koşma esnasında karşı taraf ekstremitenin salınım döneminde iken ya da kaldırılmışken, gövdeyi dik konumda tutarlar (23, 24).

1.1.4.3. Dış Rotatorlar

M. Piriformis: Sakrumun 2-4 segmentlerinin anterior yüzünden ve Spina iliaca posterior inferior çevresinden başlar, lifleri anteriora, laterale ve inferiora uzanarak trokanter majorun üst kenarına yapışır. Ekstansiyondaki uyluğa dış

rotasyon, fleksiyondaki uyluğa abduksiyon hareketlerini yaptırır. L5 kökünden innerve olur.

M. Obturator Internus: Obturator membranın medial yüzeyinden ve bunun yapıştığı kemik çerçeveden başlar, trokanter majorun medial yüzeyine yapışır. Ekstansiyondaki uyluğa dış rotasyon, fleksiyondaki uyluğa abduksiyon hareketlerini yaptırır. L5 ve S1 sinir köklerinden innerve olur.

M. Gemellus Superior ve M. Gemellus Inferior: Spina iskiadika'nın lateral yüzünden başlar, trokanter majorun medial yüzüne yapışırlar. Ekstansiyondaki uyluğa dış rotasyon yaptırırlar, fleksiyondaki uyluğa ise abduksiyon yaptırırlar.

M. Kuadratus Femoris: Yassı ve dört köşeli bir kastır. İskiumun lateral kısmından başlar, trokanterler arası çizgide sonlanır. L5 ve S1 sinir köklerinden dal alır. Uyluğa dış rotasyon hareketini yaptırır.

M. Obturator Externus: Tırmanma esnasında uyluğa dış rotasyon hareketini yaptırır ve yürüme esnasında adduktor kasların iç rotasyon hareketini engeller. Obturator arter ve medial sirkumfleks femoral arterden beslenir. Obturator sinirin arka dalından innerve olur (25).

2.4.4. Uyluğun Dorsal Kasları (İskiokurural kaslar)

M. Biceps Femoris, M. Semitendinosus ve M. Semimembranosus kaslarına hamstring kasları olarak adlandırılır. Popliteal çukuru lateralden sınırlayan m. biceps femoris kasına lateral hamstring, medialden sınırlayan m.semitendinosus ve m. semimembranosus kaslarına ise medial hamstring denilir.

M. Biceps Femoris: Kısa ve uzun olmak üzere iki başı vardır. Uzun baş tuber iskiadikumdan, kısa baş ise linea asperanın alt yarısından başlar, inferior ve laterale doğru uzanarak fibula başına yapışır. L5, S1, S2 sinir köklerinden ve siyatik sinirden innerve olur. Kalça eklemine ekstansiyon yaptırır. Dize fleksiyona yaptırır. Diz semifleksiyonda iken, uyluğun dış rotasyonuna yardımcıdır.

M. Semitendinosus: Tuber iskiadikumdan başlar, inferior ve mediale doğru uzanarak pes anserinusun yapısına katılır. L5, S1, S2 ve siyatik sinirden innerve olur. Dize fleksiyon, kalçaya ise ekstansiyon yaptırır. Diz semifleksiyonda iken uyluğa iç rotasyon yaptırır.

M. Semimembranosus: Tuber iskiadikumdan başlar, inferior ve mediale doğru uzanarak pes anserinusun yapısına katılır. Siyatik sinir, L5, S1 ve S2 sinir

köklerinden innerve olur. Dize fleksiyon, kalçaya ise ekstansiyon yaptırır. Kalça semifleksiyonda iken uyluğa iç rotasyon yaptırır.

M. Psoas Major: Son torakal vertebra, lumbal vertebralardan başlar, trokanter minore yapışır. L1,2,3 sinir köklerinin ventral dallarından innerve olur. M. iliakus ile birlikte uyluğa fleksiyon yaptırır. Uyluğun dış rotasyonunda rol alır (24, 25).

1.1.5. Femur Başı Ve Boynunun Beslenmesi

Esas olarak derin femoral arterin (A. Profunda femoris) lateral ve medial sirkumfleks arter dalları tarafından beslenir. Bu iki sirkumfleks arter, genellikle iliopsoas kasının tendinöz kısmı hizasında başlar (Şekil-5). Lateral epifizyal arter medial sirkumfleks arterin dalıdır ve femur başının büyük bir kısmının beslenmesini sağlar. Hayatın ilk yıllarında, obturator arterin asetebular fossaya verdiği asetebular arter ligamentum teresi besler ve böylelikle femur başını besleyen ligamentum teres arterini oluşturur. Crock'un 1980 de yayınladığı ilgili çalışmasında arteriyel sistemi 3 grupta incelemiştir (26).

- 1- Ekstrakapsüler arteryel çember
- 2- Asendan servikal dallar
- 3- A. Ligamentum teres

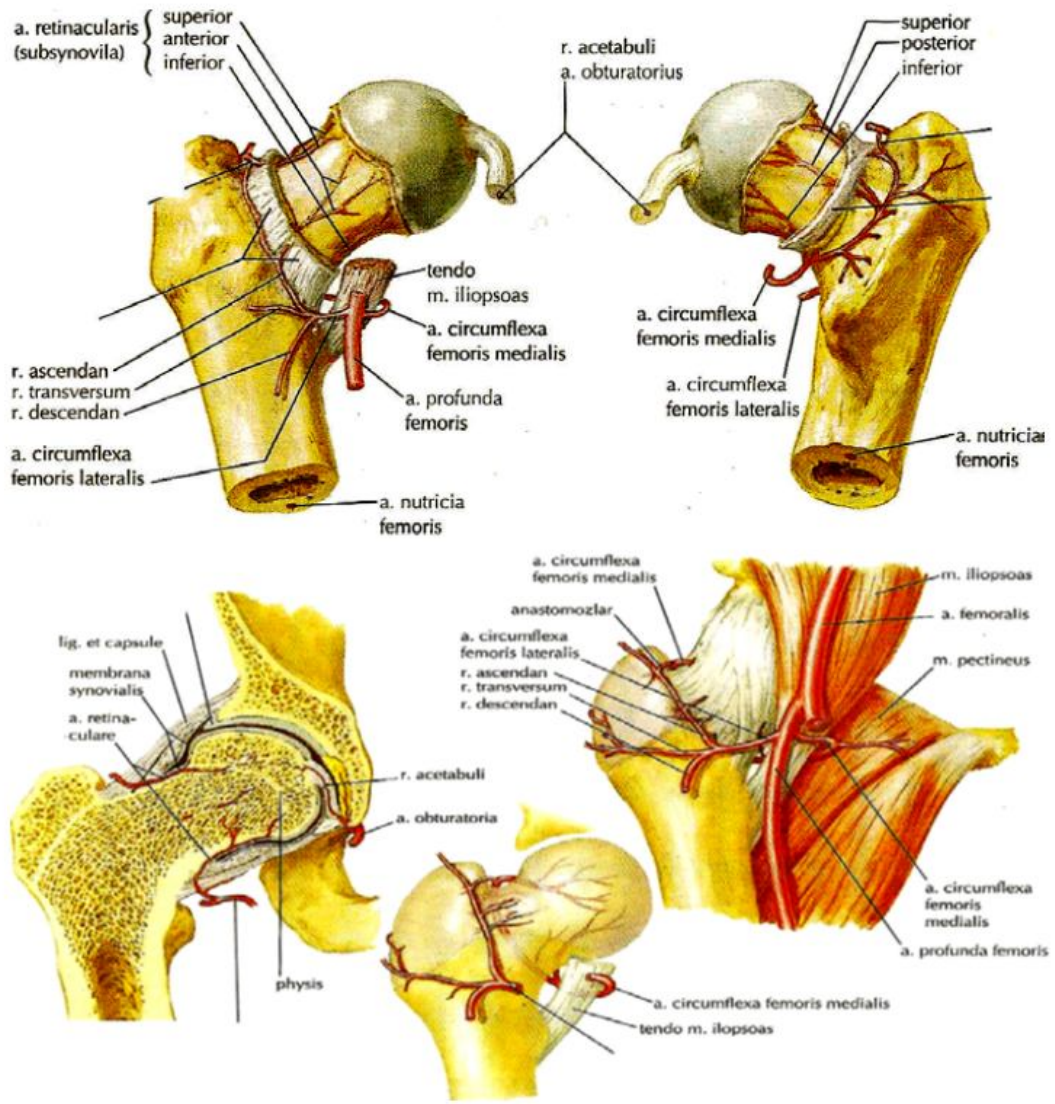
Ekstrakapsüler arteriyel çember; Femur boynu arkasında, medial femoral sirkumfleks arterin bir dalının, anteriora doğru lateral femoral sirkumfleks arterden uzanan dallarla birleşmesi sonucu oluşur. Superior ve inferior gluteal arterlerde bu çembere uzantılar vererek katkıda bulunurlar (29).

Assendan servikal dallar; Ekstrakapsüler arteryel çemberden çıkarlar ve anteriorda trokanterler arası hatta eklem kapsülünün orbiküler liflerini delerek kapsüle geçer, kapsül fibröz uzantısı ve sinovyum altından femur boynuna yaslanarak femur başına doğru uzanırlar. Bu kapsül altındaki damar ağına retinakular(kapsüller) arterler denilir. Retinakuler arterler daha çok femur başının posterosuperior bölümünü besler. Asendan servikal arterler femur boynu komşuluğuna göre anterior, medial, lateral ve posterior olmak üzere dört gruba bölünebilirler. Bu arterler femur başı kırırdağı sınırında subsinovyal intraartikuler arteriyel halkayı oluşturur. Bu halka, femur başına giren epifizyal arteriyel dallar verir.

Bunların en önemlisi femur başının yük binen kısmı besleyen lateral epifizyal arter grubudur. Lateral sirkumfleks arterin assendan kolunun terminal arteri olan inferior metafizyel arter, femur başının inferior ve anterior metafizinin kan akımını karşılar. Lateral epifizyal arterler, inferior metafizyel arterler ve ligamentum teresten gelen arter ile anastomoz yapmaktadır. Bu anastomoz femur boyun kırığı sonrası başın yeniden kanlanmasında rol oynar (29).

Ligamentum teres arteri; Femur başının beslenmesine yardım eder ancak fovea kapitisin çevresi ile sınırlıdır (30).

Ekstrakapsüler arteriyel çember, Assendan servikal dallar ve Ligamentum teres arterine bir ven pleksusu eşlik eder ve bu venler basınç değişikliklerine karşı daha hassastır. Bu damar ağındaki kırık sonrasında oluşan hematoma eklem içi basıncı artırarak venöz drenaj sistemini engelleyebilir veya kapsüller arteriyel kan akımını bozabilir. Bu osteonekrotik değişikliklere neden olur. Ayrıca bu damarlar femur boynu yüzeyine yakın olmaları nedeniyle femur boynu kırıklarında kolayca yaralanmaktadır (27, 28).



Şekil 5. Femur başının damarlanması

1.1.6. Kalça Eklemi Hareketleri

Kalça eklemi küresel bir eklem olduğu için uzayda üç boyut üzerinde hareket edebilen bir eklemdir. Tüm bu eksenleri kullanarak dairesel hareketler yapabilir (31).

Transvers eksen: Bu eksenle fleksiyon ve ekstansiyon hareketi yapar. Fleksiyon; Sert ve düzgün bir yüzeyde sırt üstü yatan kişinin kalçasının yukarı doğru yaptığı harekettir. Normal fleksiyon yaklaşık 135° 'dir. Diz ekstansiyonda iken uyluk arkasındaki kasların gerginliğinden dolayı fleksiyon 80° 'dir. Ekstansiyon; Sert ve düzgün bir yüzeyde yüzü koyu yatan kişinin kalçasının yukarı doğru yaptığı harekettir. Normal ekstansiyon $10^\circ - 30^\circ$ 'dir (9).

Sagittal eksen: Bu ekseninde kalça abduksiyon ve adduksiyon hareketi yapar. Abduksiyon; Ekstremitenin nötrale göre dışa açılabilirdiği harekettir. Kalça nötralde ve diz ekstansiyonda iken 40°-45° dir. Kalça fleksiyonda iken 90°dir. Adduksiyon; Ekstremitenin nötrale göre içe doğru yanaşabilirdiği açıdır. Bu ekstansiyonda 10° kadardır. Kalça fleksiyonda iken 40° dir (3).

Dikey Eksen: Bu ekseninde kalça iç ve dış rotasyon hareketleri yapar. Kalçanın rotasyon hareketleri sırt üstü yatan hastada kalça ve diz 90 derece fleksiyonda iken muayene edilir. İç rotasyon 60°, dış rotasyon 40°dir. Kalça ve diz ekstansiyonda iken iç rotasyon 35° – 40°, dış rotasyon 10°-15°dir. Bunun sebebi fleksiyonda gevşek olan bağların ekstansiyonda gerilmesidir (31).

1.1.7. Yaralanma Mekanizması

Femur boyun kırığı olan hastaların çoğu düşük enerjili bir travma geçirmiştir. Sadece az bir kısmı yüksek enerjili major travma sonucu oluşur. Femur boyun kırıklarında üç farklı yaralanma mekanizması ileri sürülmüştür. Birincisi düşme ile trokanter majörün direkt travmaya maruz kalmasıdır. İkinci mekanizma ekstremitenin eksternal rotasyonu ile kırık oluşmasıdır. Bu mekanizmada, boyun posteriora dönerken, baş anterior kapsül ve iliofemoral ligamentlerle bağlantılı olduğu için kırık oluşur. Bu mekanizma sonucu femur boynunun posteriorunda parçalanma meydana gelir. Üçüncü mekanizma mikro ve makro düzeyde kırıklara yol açan tekrarlayan yüklenmedir.

Genç erişkinlerde majör travma sonucu femur boyun kırığı meydana gelir. Rotasyonel komponentten bağımsız, femur cismi boyunca etki eden direkt bir kuvvet sonucu meydana gelir. Bu yaş grubunda bir diğere mekanizma koşucularda ve askerlik görevine yeni başlayanlarda meydana gelen stres kırıklarıdır (3, 7, 9).

1.1.8. Belirti Ve Bulgular

Ayrılmış femur boyun kırığı olan hastalar genellikle bütün kalça bölgesinde ağrıdan şikayet ederler. Etkilenen bacak eksternal rotasyonda ve abduksiyondadır. Diğere ekstremiteye göre bir miktar kısadır.

Stres kırığı ve impakte kırığı olan hastalar sadece hafif kasık ağrısı ve dizin medial kısmında yansıyan ağrıdan şikayetçi olabilirler. Aksayarak ta olsa yürüyebilirler. Fizik muayenede görünür bir deformite olmayabilir. Kalçanın pasif ve

aktif hareketleri ile hafif bir rahatsızlık hissi olabilir ancak uç hareketlerde kas spazmı meydana gelebilir. Trokanter majör üzeri bası çok ağırlı olabilir (1, 3, 34).

1.1.9. Radyografik Deęerlendirme

Femur boyun kırığı olan hastaların rutin röntgen deęerlendirilmesinde; pelvis ön-arka grafisi, iç rotasyonda kalça ön-arka grafisi ve karşı kalça fleksiyona getirilerek kırık kalça lateral grafisi (cross-table lateral) çekilmelidir.

Stres kırığı veya impakte kırık ile başvuran hastaların ilk grafilerinde herhangi bir patoloji ile karşılaşılmayabilir. Bu hastalarda ağrı devam ediyorsa femur boyun kırığından şüphelenilmeli ve bilgisayarlı tomografi, manyetik rezonans görüntüleme veya kemik sintigrafisi çekilerek tanı doğrulanmalıdır (1, 3, 34, 35).

1.1.10. Femur Boyun Kırıklarında Sınıflama

Femur boyun kırıkları kırığın anatomik yerleşimine göre, kırık açısının yönüne göre ve kırık fragmanlarının ayrılma derecesine göre alt gruplara ayrılır.

1) Kırığın anatomik yerleşimine göre

Subkapital

Transservikal

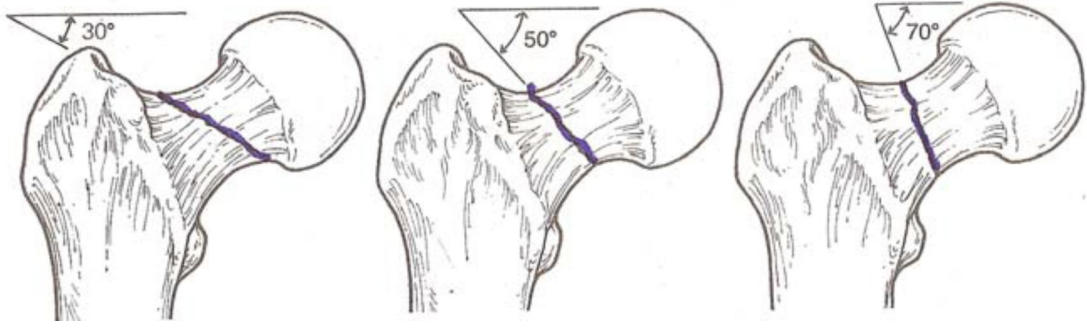
2) Kırık açısının yönüne göre (Pauwels sınıflaması)

Pauwels, femur boyun kırıklarını femur boynundan geçen kırık hattının yönüne göre üçe ayırmıştır (Şekil 6).

Tip 1: Femur başının en üst noktasından geçen horizontal çizgiden 30 derece açılı olan kırıklar

Tip 2: Femur başının en üst noktasından geçen horizontal çizgiden 50 derece açılı olan kırıklar

Tip 3: Femur başının en üst noktasından geçen horizontal çizgiden 70 derece açılı olan kırıklar



Şekil 6. Pauwels sınıflaması (32)

3) Kırığın fragmanlarının ayrılma derecesine göre (Garden sınıflaması)

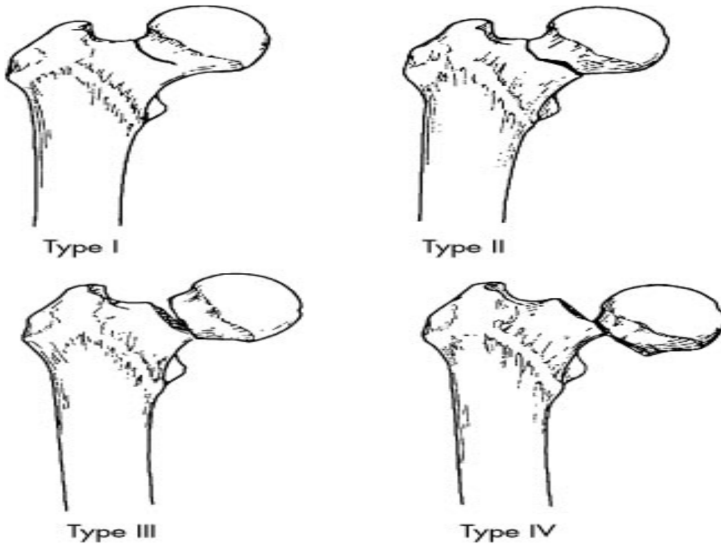
Garden redüksiyon öncesi çekilen ön-arka röntgenlerdeki kırığın ayrılma derecesine dayanarak bir sınıflama sistemi önermiştir (Şekil 7).

Tip 1: İnkomplet veya impakte bir kırıktır. Boyun inferiorundaki trabeküller sağlamdır. Aynı zamanda abdükte impakte kırığı da içerir.

Tip 2: Deplasman olmayan komplet kırıklardır. Ağırlık taşıyan bölgedeki trabeküller bozulmuştur.

Tip 3: Deplasman meydana gelen komplet kırıklardır. Femur başı ile asetabulumun trabeküler yapısı devamlılık göstermez. Proksimal ve distal fragmanlar arasında bir miktar devamlılık mevcuttur. Bu kırıkta genellikle distal fragman kısalması ve eksternal rotasyonu görülür.

Tip 4: Deplasman meydana gelen komplet kırıklardır. Femur başı ile asetabulumun trabeküler yapısı devamlılık gösterir. Proksimal ve distal fragmanlar arasında devamlılık tamamen kaybolmuştur.



Şekil 7. Garden sınıflandırması(32, 33)

OTA (Orthopaedic Trauma Association Committee) Sınıflaması

Harfler ve sayılardan oluşan sınıflamasında femur boyun kırıkları tip 31B olarak gösterilmiştir. '31' proksimal femur grubunu temsil eder. B1.1, B1.2 ve B1.3 alt gruplara ayrılan B1 grubu kırıkları, ayrılmamış veya minimal ayrılmış subkapital kırıkları içerir. B2.1, B2.2 ve B2.3 alt gruplara ayrılan B2 grubu kırıkları, boynun ortasından veya tabanından geçen transservikal kırıkları içerir. B3.1, B3.2 ve B3.3 alt gruplara ayrılan B3 grubu kırıkları, impakte olmayan bütün ayrılmış subkapital kırıkları içerir (3, 7, 9, 35).

1.1.11.Tedavi

Femur boyun kırıklarının tedavisi çoğunlukla cerrahidir. Genel olarak tedavi kararını verirken iki etmen göz önüne alınmalıdır. Birincisi fizyolojik yaş, kronolojik yaş, kırık öncesi etkinlik düzeyi ve eşlik eden diğer tıbbi komorbiditeleri de içeren hastanın kapsamlı sağlık düzeyidir. İkincisi ise kırığın tipi, özellikle de deplasman derecesidir. Ancak hangi kırığın deplase, hangisinin minimal deplase olduğu konusunda tam bir fikir birliği olmadığı görülmektedir. Yine de sıklıkla valgus impakte kırıklar deplase olmamış kırıklar olarak sınıflandırılmaktadır.

Çok nadir durumlarda femur boyun kırıkları için konservatif tedavi endikasyonu konulabilir. Deplase olmamış ya da çok az yer değiştirmiş femur boyun kırıklarının iç tespitle tedavisi konusunda görüş ayrılığı olmamasına rağmen, deplase femur boyun kırıkları için aynı şeyi söylemek zordur. Bu kırıklar için bazı cerrahlar anatomik redüksiyon ve iç tespit önermektedirler ki bu tedavi seçeneği beraberinde kaynamama, kötü kaynama veya femur başının osteonekrozu gibi komplikasyonlarla sonuçlanabilmektedir. Bazı cerrahlar ise daha etkili ve dayanıklı olması nedeni ile parsiyel veya total artroplastiyi önermektedirler (1, 3, 7- 9, 36).

1.1.11.1.Konservatif Tedavi

Femur boyun kırıkları genellikle cerrahi olarak tedavi edilirler. Genç erişkin popülasyonda (fizyolojik yaşı 65'den küçük olan), femur boyun kırıklarında hayatı tehdit eden çoklu yaralanma ya da ciddi bir risk dışında, cerrahi olmayan tedavinin yeri yoktur. Ancak ameliyatı engelleyen belirgin bir tıbbi komorbiditesi olan, yer değiştirmemiş, stabil, valgusta impakte kırığı olan erişkin hastalarda konservatif tedavi endikasyonu konulabilir.

Yaşlı bir hastada deplase femur boyun kırıklarının konservatif tedavi endikasyonu ise oldukça nadirdir. Bu hastalar internal fiksasyon ya da artroplasti gibi cerrahi seçenekler dışındaki cerrahi olmayan yöntemlerle tedavi edildiğinde hastaların hareketinde zorluk ve ağrı önemli bir sorun olarak ortaya çıkar. Özellikle yaşlı toplumda konservatif olarak tedavi edilen hastaların prognozu pulmoner komplikasyonlar, dekübitis ülserleri, tromboembolizm ve yatağa bağımlılık nedeni ile oldukça kötüdür. Bu nedenlerle konservatif tedavi seçeneği yaşlılarda gerçek anlamda cerrahiye engel olan ve hayatı tehdit eden bir risk varlığında tercih edilmelidir. Yaşlı toplumda deplase olmamış ya da valgus impakte (Garden Tip I ve Tip II) femur boyun kırıklarının cerrahi dışı tedavisi sonuçlar açısından da çok güvenilir değildir. Cerrahi olmayan tedavide 8-12 hafta boyunca ekstremiteye yük vermeksizin kırık hattının radyolojik olarak yakın takibi gerekmektedir. Bu şekilde tedavi edilen deplase olmamış ya da valgus impakte kırıklarda kaynamama oranı % 15- 60 arasındadır. Ek olarak geç dönemde bu kırıkların redüksiyonu çok daha zordur. Bu nedenle bu hastalarda artroplasti genellikle daha iyi bir seçenektir. Yukarıda açıklanan nedenlerden dolayı deplase olmamış kırıklar bile hastanın yaşına rağmen çok ciddi bir cerrahi risk olmadıkça cerrahi olarak tedavi edilmelidir (1, 3, 37).

1.1.11.2. Cerrahi Tedavi

Femur boyun kırıklarının tedavisi temel olarak hastanın kırık öncesi hareketlilik düzeyine, kırıktaki yer değiştirmenin derecesine, kırık sonrası geçen süreye ve osteoporozun derecesine bağlıdır. Yatağa bağımlı hastalarda amaç ağrının giderilmesi ve bakımın daha rahat yapılabilmesidir. Yarı aktif hastalarda en kısa sürede hastayı yürür hale getirmek; tam aktif, yaşam beklenti süresi uzun olan hastalarda ise amaç ağrısız ve en az komplikasyonla kırığın kaynamasını sağlamak olmalıdır (1, 3, 9).

Deplase olmamış femur boyun kırıklarında cerrahi tedavi:

Deplase olmamış veya impakte kırıklar hastanın genç ya da yaşlı olmasına bakılmaksızın deplasman gelişmeden bir an önce iç tespitle tedavi edilmelidir. Fiksasyon yapılmayan olgularda kırık hattında yaklaşık olarak % 10-30 oranında deplasman oluşacaktır.

Tespit için çiviler, kanüllü kansellöz vidalar ve kayan kalça plak-vidaları kullanılabilir. Ülkemizde ve yurtdışında bir çok merkezde femur boyun kırıklarının tedavisinde üç adet kanüllü kansellöz vida ile tespit tercih edilmekte ve bu cerrahi yöntem ile yeterli stabilizasyon sağlanmaktadır. Yapılan deneysel çalışmalarda üç vidanın iki vidaya göre biyomekanik olarak daha avantajlı olduğu dördüncü vidanın ise stabilizeye katkısının olmadığı gösterilmiştir. Komplikasyonları azaltmak için çivi ya da vidalar femur başının 2/3 santrale yerleştirilmelidir. Vidalar mümkün olduğunca birbirinden uzak, ancak inferior ve posterior vidalar femur boyun korteksine yakın olmalıdır. Bu teknik ile cerrahi tedavi sonrasında kaynamama, osteonekroz ve nadir olarak trokanter minör altında vida giriş yerlerinden subtrokanterik kırık gibi komplikasyonlar bildirilmiştir (1, 3, 8, 38).

Deplase olmamış femur boyun kırıklarında cerrahi tedavi

Bu kırıklar genç ve aktif hastalarda ortopedik açıdan gerçek acil cerrahi olgular olup, kapalı ya da açık anatomik redüksiyonu takiben internal tespit uygulanmalıdır. Aktif ve kemik kalitesi iyi olan daha yaşlı hastalar da internal tespitten yarar görürler. Yaşı kaç olursa olsun tedavide ilk amaç, açık ya da kapalı kırık redüksiyonunu sağlayarak kişinin kendi femur başını korumak olmalıdır. Hasta açısından iyileşmiş bir femur boyun kırığı herhangi bir tip artroplastiden çok daha iyi sonuç verir.

Ön-arka kalça grafilerinde anatomik ya da hafifçe valgustaki boyun-şaft açısı ve lateral grafilerde 10°'nin altındaki anterior-posterior angulasyon kabul edilebilir redüksiyon olarak değerlendirilir. Varus pozisyonundan kesinlikle kaçınılmalıdır.

Yapılan klinik çalışmalar komplikasyon riskini azaltmak amacıyla internal tespitin mümkünse ilk 24-48 saat içinde yapılması gerektiğini göstermiştir. Deplase intrakapsüler kırıklarda internal fiksasyon uygulanacaksa mutlaka bu süre içinde yapılmalıdır. Hatta genç hastalarda çok az gecikme bile önemlidir. Bu nedenle femur boyun kırıkları özellikle genç yaşta kişiler başta olmak üzere ortopedik cerrahide gerçek acil olgular olarak kabul edilirler. Deplase kırıklarda bir hafta ya da daha fazla gecikmeyle genellikle kapalı redüksiyon imkansız hale gelir ve femur başı korunacaksa bu olgularda açık redüksiyonla birlikte boyuna pediküllü kemik grefti ya da osteotomi planlanmalıdır (1, 3, 8, 9).

Redüksiyon tekniđi

Kapalı redüksiyon: Kalça fleksiyonda iken kapalı redüksiyon; Leadbetter manevrası (39) ile kalça 90 derece fleksiyonda iken, uyluk iç rotasyona getirilir ve dış rotasyon düzeltilir. Femur aksı boyunca uzunlamasına traksiyon uygulanarak kısalık düzeltilir. Daha sonra iç rotasyon korunarak bacak önce abduksiyona, sonra masa seviyesinde tam ekstansiyona alınır. Leadbetter redüksiyon oluşumu hastanın ayak tabanı cerrahın açık elinin içine yerleştirilmiş şekilde topuk-el ayası testi ile değerlendirilir. Redüksiyon tam ise ekstremitte kendiliğinden dış rotasyona gitmeyecektir. Bu durumda ayak traksiyon masasının ayak parçasına ekstremitte 15-20 derece abduksiyonda, masa seviyesinde ekstansiyonda ve yaklaşık 20 derece kadar iç rotasyonda tespit edilir. Pozisyon skopi ile anterior-posterior ve yan düzlemlerde kontrol edilir.

Kalça ekstansiyonda iken kapalı redüksiyon; Whitman ekstremitte ekstansiyonda iken traksiyonu takiben abduksiyon ve iç rotasyon manevrasını uygular. Kırık ekstremitteye 20 derece abduksiyon ve 20-30 derece iç rotasyon verilir (39, 40).

Redüksiyonun değerlendirilmesi: Skopi redüksiyon değerlendirilmesinde standart metot olmak ile birlikte radyografi çekilerek de değerlendirme yapılabilir. Anterior-posterior görüntüde baş-boyun ilişkisi anatomik pozisyonda veya hafif valgusta kabul edilmektedir. Garden (32) kabul edilebilir redüksiyon tanımlamasında anterior-posterior ve yan görüntüleri trabeküler yapıların dizilimini esas alan bir indeks geliştirmiştir. Anterior-posterior görüntüde 160-180 derece arasındaki redüksiyonu uygun olduğunu kabul etmiştir. 160 derecenin altında kabul edilmez varus redüksiyonu ve 180 dereceyi aşan aşırı valgus, avasküler nekroz riskinin ve kalça eklemi yüzeyleri arasındaki uyumsuzluğa bağlı dejeneratif değişikliklerin gelişme riskini artırır. Yan görüntüde femur başı antevvert veya retrovert konumda ise ve açı 150 derecenin altında ise stabil ve uygun olmayan bir redüksiyon söz konusudur ve manipülasyon yeniden yapılmalıdır. Anatomik redüksiyon sağlanmadan tespite geçilmemelidir. İkinci veya üçüncü redüksiyon girişimlerinde sonra da pozisyon tatmin edici olmadığı durumda kırık açık redüksiyon ile direkt görüş altında redükte edilmelidir veya femur başı protezi konmalıdır. Hasta 70 yaşın

altında ise Watson-Jones yaklaşımı ile açık redüksiyon tercih edilir. Hasta 70 yaşın üstünde ise genellikle femur başı protezi uygulanır (39, 40).

Kansellöz Kompresyon Vidaları İle Tespit

Kanüllü vidalar ile tespit: Distal uç kısmı yivli ve setli, set dişlerinin bulunduğu kısmın çapı 6,5 mm, uzunluğu 16 ve 32 mm olan femur başı ve boynu arasında kompresyon yapma özelliğine sahip vidalardır. Ortasının kanallı olması ve bu özelliği nedeniyle kirschner telini guide olarak kullanarak ve bu telin gidiş yönü ile aynı istikamette gönderilir. Birbirine paralel ve eşkenar üçgen oluşturacak şekilde boyna gönderilen üç veya dört adet kanüllü vida yeterli stabilite sağlar. Vidanın yivli kısımları kırık hattını geçmelidir. Vida başının dış korteksteki temas yüzeyini artırmak amacıyla pullar kullanılabilir (3, 8).

AO kansellöz vidalar ile tespit: Ortasında kanal bulunmamakla birlikte kanüllü vidaları ile aynı özelliğe sahiptir (3).

Garden vidaları ile tespit: Arka ve alt stabiliteyi sağlamak amacıyla birbirine paralel veya biri yatay biri dikey olarak femur boynuna yerleştirilen Garden vidaları(yarı uzunluğu yivli ve setli kalın ve uzun ikili vida sistemi) kullanılır (8).

Hemiartroplasti

Fizyolojik olarak yaşlı, belirgin osteopenisi olan, çok parçalı kırıklarda tedavi seçeneği doğal olarak internal fiksasyondan artroplastie doğru değişmektedir. Çok düşkün, yatağa bağımlı hastalarda bile hastaların yatak içi hareketinin sağlanması, beden temizliğinin yapılabilmesi ve hareketsizliğe bağlı gelişebilecek diğer komplikasyonlar açısından da hemiarthroplasti iyi bir seçenektir. Hemiartroplasti yaşam beklentisi düşük olan hastalarda kaynamama ve avasküler nekroz gibi komplikasyonlardan ve bunlara bağlı ikincil cerrahi girişimlerden kaçınmak için de uygun ve güvenilir bir cerrahi seçenektir.

Hemiartroplastideki temel sorun ağrı ve fonksiyonel yetersizlikle sonuçlanan ilerleyici asetabuler kırıkta dejenerasyonudur. Asetabuler kırıkta erozyonu ve asetabuler protrüzyon bildirilmiştir. Sonuç olarak hemiarthroplasti yarı aktif ve internal fiksasyonla başarı olasılığı düşük hastalarda en uygun seçenektir (1, 3, 8).

Hemiartropasti Endikasyonları

Kesin endikasyonlar:

- ✓ Yeterli redükte edilemeyen veya yeterli stabilitesi olmayan özellikle arka kortekste parçalanmanın olduğu kırıklar
- ✓ Ameliyattan birkaç hafta sonra tespit kaybının olduğu femur boyun kırıkları
- ✓ Kalçanın önceden var olan bazı lezyonları: Bu hastalarda artroplasti zaten endikedir ve kırık sadece kararı acil hale getirir. Örneğin önceki çıkık, radyoterapi, ilaveten romatoid artrit veya kalçanın degeneratif artritine bağlı femur başı avasküler nekrozu olan hastalar, muhtemel kırık öncesi protez uygulaması ile en iyi kalçaya sahip olacaklardır.
- ✓ Malignite: Kısa yaşam beklentisi olan hastada kırık patolojik veya primer olarak travma sonucu da olsa en iyi protez ile tedavi edilir (3, 8, 41)
- ✓ Psikoz, mental retardasyonu, Alzheimer hastalığı, Parkinson hastalığı, hemipleji ve kontrol altına alınamayan nöbetleri olan hastalar. Bu hastalarda korumalı yük vermek güvenli değildir.
- ✓ Eski, tanı konulamamış femur boyun kırıkları: 3 haftadan eski tedavi edilmemiş, redükte edilmemiş ve impakte olmamış femur boyun kırıkları
- ✓ Femur başı ve boyun kırığı ile birlikte kalça çıkığı olan olgular. Bu durumda avasküler nekrozun kesin olması nedeniyle
- ✓ İkinci bir ameliyatı engelleyecek genel sağlık durumunun kötü olduğu hastalar hemiartroplasti ile tedavi edilmelidir (3, 8, 41).

Rölatif Endikasyonlar:

- ✓ İlerlemiş fizyolojik yaş: Bazı lokal ve sistemik hastalıklar ve özellikle bunların kombinasyonları yaşlılarda meydana gelmekteyse de bu tek başına protez için endikasyon değildir. Protez replasmanı 70 yaş ve üzerinde olan ve yaşam beklentisi 10–15 yıldan çok olmayan hastalar için saklı tutulmalıdır.
- ✓ Yaşlı bireylerde kalçanın kırıklı çıkığı: Eğer başın ağırlık taşıyan yüzeyini ilgilendiriyorsa protez uygulaması, internal tespite tercih edilir (3, 8, 41).

Endoprotezin Kontrendike olduğu durumlar:

- ✓ Çocuk ve genç hastalar
- ✓ Kalçasında aktif enfeksiyonu veya sepsisi olan hastalar
- ✓ Asetebulumu bozulmuş olan romatoid artritli ve dejeneratif artritli hastalar

- ✓ Charcot eklemi olan olgular (3, 8, 41).

Total kalça artroplastisi

Günümüzde birçok ortopedi uzmanı femur boyun kırıklarının tedavisinde hemiarthroplastie göre klinik sonuçlarının daha üstün olması nedeniyle primer total kalça artroplastisini önermektedirler. Fakat genel olarak kırık sonrası primer total kalça artroplastisinin endikasyonları eşlik eden artroz, romatoid artrit, Paget hastalığı ve eklemin her iki tarafını ilgilendiren tümör olarak sıralanabilir.

Total kalça protezi semptomları düzeltmede belirgin olarak iyi olmasına karşın, cerrahi sonrası çıkık oranı hemiarthroplastie göre daha yüksek olup % 1,4- 14 arasındadır. Osteoartrit nedeniyle total kalça artroplastisi uygulanan olgularda, femur boyun kırıkları nedeniyle total kalça artroplastisi uygulanan olgulara göre çıkık oranı daha yüksektir (1, 3, 7, 8, 41, 42).

Kalça Cerrahisi Kesi ve Yaklaşımları:

Kalça eklemi ve femur proksimali için yapılan bazı önemli cerrahi kesiler:

Anterior yaklaşım (Smith Peterson kesisi, iliofemoral kesi): Smith-Petersen femur boyun kırıklarının açık redüksiyonu ve internal tespiti için kullandığı anterior iliofemoral yaklaşımda bir değişiklik tanımlamıştır. Hasta sırt üstü yatarken, iliak kanadın ön üçte birlik kısmı ve tensor fasya lata ön kenarı boyunca yapılan cilt kesisi sonrası, arkaya dönerek, büyük trokanterin 8-10 cm kadar aşağısına uzanan kesidir. Abduktör kaslar iliak kanat yapışma yerinden ayrıldıktan sonra, kapsül açılır. Bu kesinin özelliği istenilen oranda aşağı uzatılabilmesi ve trokanter majörün yan tarafının görülebilmesidir (41, 43).

Lateral yaklaşım (Watson-Jones'in lateral yaklaşımı): Hasta sırt üstü yatarken Spina iliaca anterior superiorun 2,5-3 cm. kadar arka ve biraz aşağısından başlanarak trokanter majore ve buradan 5 cm kadar aşağı yapılan cilt kesisi sonrası, gluteus medius ve tensor fasya lata arasından girilir, aşağıda vastus lateralis kası üst ucunda yapışma yerinden kesilir. Süperior gluteal sinir korunarak kapsüle ulaşılır. Eğer daha geniş bir görüş istenirse gluteus medius kası trokanter major ön yapışma yerinden veya trokanter majorün ön- üst kısmı osteotom ile kesilebilir. Kesinin en büyük avantajı yukarı ve aşağı doğru uzatabilmesidir. Ayrıca kapsülün iç tarafı ortaya konabilir. İliopsoas tendonu öne alınarak, gluteus maksimus kas lifleri arasından girilerek asetabulumun bütünüyle görülmesi sağlanır. McFarland ve

Osborne gluteus medius kasının bütünlüğünü koruyan kalçaya lateral yaklaşım tanımladı. Gluteus medius ve vastus lateralis kaslarının trokanter majörü kaplayan kalın periost aracılığıyla doğrudan işlevsel bir devamlılık içinde olduğu vurgulanır (41, 43).

Hardinge lateral yaklaşımı: Hasta sırt üstü yatar pozisyonda iken trokanter majör masa kenarında ve kalça serbest olacak şekilde yerleştirilir. Trokanter majörün üzeri ortalanmış ve arkaya doğru J şeklinde yapılan cilt kesi sonrası, fasiya lata aynı çizgide kesilir, gluteus majör arkaya ve tensor fasiya lata öne ekarte ederek gluteus medius alt yapışma yeri ve vastus lateralis kasının üst yapışma yeri ortaya konur. Gluteus medius tendonu oblik olarak trokanter majör üzerinden kasın arka yarısını trokanter üzerinde bırakarak kesilir. Gluteus mediusun orta ve arka üçte birlik bölümünün birleşme yerinde kesiyi yukarı doğru, gluteus medius kas lifleri hattı ile birlikte ilerletilir. Aşağıda öne doğru vastus lateralis lifleri ile birlikte, aşağıda femurun ön yan yüzüne taşınır. Gluteus minimus ve vastus lateralis kaslarının ön kısmı yapışma yerinden kaldırılır. Bu şekilde kapsüle ulaşılmış olur ve kapsül istenilen şekilde kesilir (41, 43).

Posterolateral yaklaşım: İlk defa Kocher ve Langenbeck tarafından tanımlanan ve önerilen, kalçaya posterolateral yaklaşımın yeniden yaygınlaşmasında Gibson'un rolü büyüktür. İliumdan gluteal kasların ayrılması ve iliotibial bandın fonksiyonuna müdahale gerekmediği için cerrahi sonrası rehabilitasyon hızlıdır. Hasta yan yatar pozisyonda iken Spina iliaca posterior superiorun 6-8 cm önünden ve iliak krestin hemen aşağısından bir noktadan başlanır. Altta gluteus maksimus kasının ön sınırı yer alır. Trokanter majörün ön kenarı boyunca aşağı uzatılır. Önden ve arkadan künt disseksiyon ile cilt ve cilt altı yağ dokusu flepleri derin fasyadan ayrılır. Sonra kesi aşağı ucundan başlayarak yukarı büyük trokantere doğru uzatılarak iliotibial bandı lifleri doğrultusunda kesilir, Uyluk abduksiyona getirilerek, kesi üst ucu boyunca parmak yerleştirilerek palpasyon ile gluteus maksimus kası ön kenarındaki oluk belirlenir ve uyluk adduksiyona getirilerek bu oluk boyunca kesi proksimale uzatılır. Trokanter majör ve ona yapışan kaslar ortaya konur. Gluteus mediusun arka sınırını bitişikteki piriformis tendonundan künt olarak ayrılır ve gluteus medius ve minimus kasları yapışma yerinden kesilir. Bu şekilde kapsüle

ulaşmış olunur ve kapsül kesildikten sonra, diz ve kalça fleksiyonda, uyluk abduksiyon ve dış rotasyona getirilerek kalça çıkarılabilir (41, 43).

Posterior yaklaşım: Moore'un yaklaşımı olarak da adlandırılır. Hasta sağlam taraf üzerine yan yatırılır, kesi Spina iliaca posterior superiorun yaklaşık 10 cm aşağısından başlanır ve gluteus maksimus kası liflerine paralel, trokanter majör arka kenarına doğru aşağı ve dışa, femur shaftına paralel olarak 10-13 cm aşağı uzatılır. Derin fasiya cilt kesisine paralel olarak kesilir. Gluteus maksimus lifleri künt olarak ayrılır, yukarda superior gluteal damarlar zedelememeye dikkat edilir. Yapılan ekartasyondan sonra siyatik sinir ortaya konur ve dikkatlice ekarte edilir. Kısa dış rotatorlar femur yapışma yerinden kesilir ve kapsülün arka parçası ortaya konmuş olur, kapsül kesildikten sonra, diz 90 derece fleksiyonda iken, uyluk fleksiyon ve iç rotasyona alınarak kalça yerinden çıkarılır (41, 43).

1.1.12. Komplikasyonlar

Femur boyun kırıklarının internal fiksasyonu sonrasında sık görülen bazı komplikasyonlar kaynamama, femur başında avasküler nekroz, fiksasyon yetersizliği, implant yetmezliği ve implant iritasyonu olarak sayılabilir. İnternal fiksasyonla tedavi edilen deplase femur boyun kırıklarında avasküler nekroz oluşma olasılığı %16 olarak bildirilmektedir. Bir diğer sık görülen komplikasyon kaynamama olup internal fiksasyonla tedavi edilen hastalarda % 33 oranında görülür ve sıklıkla ağrıya neden olarak ikincil cerrahi girişimleri gerektirir. Başlangıçtaki kırık deplasmanı ve kırık hattındaki açılanma kaynamama için en önemli belirteç olup en çok Pauwells Tip III kırıklarda oluşur. Vidaların baştan çıkması, implant kırılması ve ekleme penetrasyon, fiksasyon yetmezliğine bağlı olarak görülebilecek diğer önemli komplikasyonlardır (3, 7, 9, 37, 44-49). Bu komplikasyonlardan bazıları;

Ölüm: Femur boyun kırığı sonrası ölüm birçok etkene bağlıdır. Bunlar yaş, cinsiyet, travma derecesi, eşlik eden yaralanmalar, kırık öncesi işlevsel durum, ruhsal durumu, malignensi varlığı, başvuru-ameliyat arası süre, tedavi şekli, anestezi tipi ve süresi, revizyon uygulaması, enfeksiyon, ameliyat sonrası mobilizasyon durumu, eşlik eden kalp ve akciğer hastalıkları sayılabilir (50-52). Kalça kırığından sonra ilk bir sene içinde yaşlı hastalarda ölüm oranı %10-40 olarak bilinmektedir. Ameliyattan

bir yıl sonraki ölüm oranları kırık geçirmeyen hastalarla aynı düzeydedir. Dört veya fazla tıbbi problemi olan hastalarda ölüm oranının oldukça arttığı ifade edilmektedir (3, 8).

Tromboembolik Olaylar: Femur boyun kırığı sebebiyle cerrahi tedavi yapılan hastalarda tromboembolik komplikasyonların görülme oranı yüksektir. Derin ven trombozu riski % 45- 55, mortal akciğer emboli riski ise % 8-10 oranındadır. Travma sonrası en az yedi gün yaşayan hastalarda en sık ölüm nedeninin tromboemboli olduğu ifade edilmiştir (53, 54). Profilaksi uygulaması ile ilgili birçok çalışma vardır. Son çalışmalar düşük molekül ağırlıklı heparinin antikoagülan tedavi sonrası kanama komplikasyonunu azalttığı ve antikoagülan olarak etkili olduğu belirtmektedir. Mekanik kompresyon araçlarının, pnömotik çorapların, aralıklı plantar kompresyon pompalarının derin ven trombozu riski azalttığı gösterilmiştir. Hastaların erken mobilizasyonları tromboembolik komplikasyonların önlenmesinde önemlidir(8, 55).

Enfeksiyon: Femur boyun kırıkları ameliyatından sonra başlayan enfeksiyon önemlidir ve belirgin fonksiyon bozukluğuna neden olur. Yüzeysel-derin veya erken-geç olarak sınıflandırılabilir. Bunun sıklığı % 1 ile % 14 oranında değişir. Bunun için birçok etken tanımlanmıştır. 70 yaş ve üzerinde olanlar, diyabet ve diğer rahatsızlıkları olanlar, perineye yakın cerrahi yaklaşımı olanlar, geniş kesi, uzun ameliyat süresi ve ameliyattan sonra mental uyumu bozuk olan hastaların pansumanlarını açması gibi etkenler etkilidir. Enfeksiyonun klasik bulguları olan ateş, titreme, kızarıklık, drenaj gibi işaretler her zaman olmayabilir. Kalça ağrısı, sedimantasyon yüksekliği, radyografilerde kemik yoğunluk azalması ve mevcut implantta gevşeme var ise enfeksiyondan kuşkulmalıdır. Kalça eklemi aspirasyonu erken tanıya yardımcıdır. Yüzeysel enfeksiyonlar genellikle ameliyattan 1-2 hafta içinde görülür. Genellikle drenaj ve antibiyotik tedavisine olumlu cevap verir. Derin enfeksiyon da ise dikkatli tedavi gereklidir. Geç enfeksiyon en çok ameliyattan 3 ay- 1 yıl içinde ortaya çıkar. Tek bulgusu yük verince ağrı olması olabilir. Sedimantasyon genellikle artmıştır. Lökosit sayısı genellikle normaldir. Yeni başlayan ağrı ve enfeksiyon diğer bulguları eşlik ediyorsa şüphelenilmelidir. Ameliyat öncesi başlanan profilaktik antibiyotik tedavisi kalçada enfeksiyon oranını önemli derecede azalttığı ve rutin olarak kullanılması gerektiği belirtilmektedir.

Profilaksi için en uygun zaman ise ameliyattan 30- 120 dakika önce yapılan uygulamalardır(56- 58). Antibiyotik profilaksisi küçük yara enfeksiyonlarını % 11'den % 4'e, ciddi yara enfeksiyonunu ise % 5'den % 1'e düşürmüştür (8).

Kaynamama: Femur boyun kırıklarının tedavisinde gelişmeler, kaynamama sıklığını azaltmıştır. Ancak yine de % 5- 25 oranında görülmektedir. Neden olan etkenler kan akımı bozuklukları, yetersiz redüksiyon ve tespit yetersizliğidir. Femur boyun kırıklarında kaynama 6- 12 aylar arasında gerçekleşir. Kaynama ölçütü, yaralanma tarihinden sonra 12 ay içinde kırık hattında trabeküler yapının oluşmasıdır. Kaynamama teşhisi radyografik bulgulara dayandırılır. Femur başı canlılığının ve femur boyun kırığı kaynamasının değerlendirilmesinde sintigrafi ve manyetik rezonans görüntüleme kullanılır. Femur boyun kırıkları genellikle intrakapsüllerdir. Sinoviyal sıvının kemik iyileşmesi üzerine olumsuz etkisi vardır. Ayrıca femur boynunun periost tabakası olmadığından kemik iyileşmesinin tamamı endosteal olmak zorundadır.

Kaynamayan femur boyun kırıklarında yapılan ameliyatlar; Osteosentezin yenilenmesi, subtrokanterik osteotomi, artroplasti ve artrodez uygulamalarıdır.

Femur başı canlı ve hasta 60 yaşından küçük ise subtrokanterik angulasyon osteotomisi yapılır. Femur başı canlı değilse ve hasta 21 yaşından küçük ise artrodez ile tedavi edilebilir, 21-60 arasındaki yaşlarda ise hastanın durumuna, cerrahın deneyim ve seçimine bağlı olarak hemiartroplasti, total kalça artroplastisi veya artrodez yapılabilir. 60 yaşından büyük hastalarda femur başı canlılığına bakılmaksızın artroplasti yapılır (3, 53, 54, 58, 59).

Avasküler Nekroz: Avasküler nekroz, femur boyun kırıkları tedavisinin beklide en önemli komplikasyonu olarak önemini korumaktadır ve kaynamamadan daha büyük bir problem olarak görülmektedir (3, 8).

Erken dönemde mikroskobik düzeyde olan bulgular, geç dönemde meydana gelen segmental çökme ise bu ölü kemiği örten subkondral kemik ve artiküler kırırdağın çökmesidir. Bu çökme eklem yüzeyinin bozulmasına, ağrıya ve sonuçta dejeneratif eklem hastalığına neden olur. Tüm avasküler nekrozlar geç segmental çökmeye neden olmamakta, birçok kısmi ölü kemik revaskülarize olup spontan olarak tamir edilmektedir. Aseptik nekrozun röntgen görüntüsü kemik dansitesinde artmadır. Nekrotik kemik dokusu üzerine yeni kemik oluşumu, dansitede gerçek

artıya yol açarken, çevre kemik yapısının kullanmama osteoporozuna göre avasküler kemiğin yoğun görünmesi de göreceli dansite artışı sağlanmaktadır. Avasküler nekrozun röntgen belirtileri genellikle 6 aya kadar ortaya çıkmamaktadır (3, 8, 40, 53). Eğer 12 ay içinde bu bulgular tespit edilirse, klasik benekli görüntü, segmental çökme ve erken dejeneratif değişikliklerin meydana gelmesi beklenir (60). Radyografiden daha önce tomografiyle kemik sklerozu ve benekli görüntü, trabeküllerin rezorpsiyonu, mikro kırıklar ve segmental çökme gösterilebilir. MRG tekniği avasküler nekroza karşı çok duyarlıdır. Ancak kullanılan metalik implant bu metodun da kullanılması engelleyebilir. Sintigrafinin kullanılması ile avasküler nekroz erken teşhis edilebilmiştir, ancak bu yöntemin güvenilirliği tam değildir (8, 54, 59).

Avasküler nekroz gelişme tehlikesi kırık sırasındaki ayrılma derecesi ve redüksiyon süresiyle ilişkilidir. İlk 6 saat içerisinde cerrahi yapılan hastalarda kaynama oranı artar ve femur başında AVN gelişme riski azalır. Genellikle femur başının avasküler nekrozu, ekstremitede fonksiyon azalması, uyluk, kalça ve kasık bölgesinde ağrı bulgusu ile görülür. Kırıktan sonra ikinci veya üçüncü haftada yapılan sintigrafi ile kaynamama veya avasküler nekroz riski saptanabilir (61- 63).

Teşhis genellikle radyolojik olarak konulur. Ayrılmamış kırıkların % 5-15'sinde, ayrılmış kırıkların ise % 15- 35'inde görülmektedir. Vakaların % 80'inde kırığın ikinci yılında geç segmental çökme radyografik bulguları ortaya çıkmaktadır. Redüksiyon ve internal tespitite başarısızlık sonrası tekrar ameliyat yapılan hastalarda geç segmental çökme sıklığının arttığı gözlenmiştir (8, 54, 59).

Avasküler nekroz Ficat-Arlet'e göre radyolojik olarak sınıflandırılmıştır:

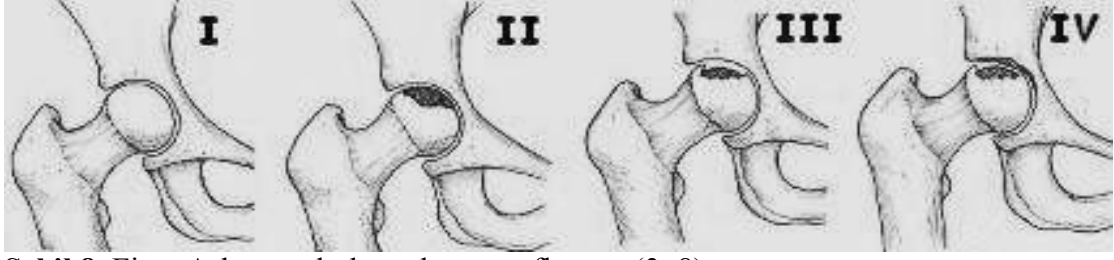Evre 1: Normal röntgen, MR görünüm, kemik sintigrafisi

Evre 2A: Diffüz poroz, skleroz veya kistik değişim

Evre 2B: Düzleşme veya "crescent" belirtisi

Evre 3: Başın konturlarında bozulma

Evre 4: Eklem aralığında daralma, düzleşmiş kontur, başın kollapsı



Şekil 8. Ficat-Arlet avasküler nekroz sınıflaması (3, 8)

Crawford ve ark, Swiontkowski ve ark, Strömkvist ve ark. tarafından femur boyun kırıklarından sonra kapsül içi basıncın ayrılmamış kırıklarda daha çok yükseldiği gösterilmiştir (58). İyi redüksiyon, yeterli internal tespit ve impaksiyon ile erken ameliyat avasküler nekroz sıklığını azaltıcı etkenlerindedir (61). Avasküler nekroz gelişmesi başlangıç travmasına ve kırığın ayrılma derecesine bağlıdır (3).

Avasküler nekroz sıklığı, Garden tip 3 ve 4 kırıklarda, aşırı valgus pozisyonunda tespit edilen kırıklarda daha yüksek oranda görülür. Bunun nedeni özellikle lateral epifizyal arter olmak üzere damarsal lezyon nedeni ile femur başının beslenmesinin bozulmasıdır. Kapsül içi hematoma da tamponat etkisiyle avasküler nekroz gelişmesinde rol oynayabilir. Bu nedenle acil redüksiyon ve tespitinin yapılması gerekmektedir. Ayrışmanın acil redüksiyonu, katlanma ve gerilme nedeniyle geçici olarak kapanan bazı retinaküler damarların açılmasını sağlayabilir. Kalça eklem kapsülü kırık sırasında sıklıkla yaralanmakla beraber cerrahi tespit sırasında dekompresyon yapmayı düşünmek mantıklıdır. Bu durumda ayrılma derecesi, kapsül içi kanamaya bağlı basınç etkisi (tamponat), redüksiyon ve tespitteki gecikmeler femur başı ve boyununun hassas olan beslenmesini etkilemektedir (63). Buna karşılık hiçbir çalışmada ayrıntılı bir şekilde rutin kapsülotomi veya eklem aspirasyonunun avasküler nekroz oranını düşürdüğü gösterilmemiştir (58).

Yetersiz Redüksiyon: Femur boyun kırıklarının redüksiyonu, iyi bir internal tespit için şarttır. Redüksiyonun yetersiz olmasına neden olan etkenler osteoporoz, parçalı kırıklar ve yumuşak doku hasarıdır. Stabil redüksiyonu engelleyecek kadar parçalı kırık mevcutsa protez endikasyonu vardır. Arka kortekste ayrılma, varus deformitesi ve retroversiyon hiçbir şekilde kabul edilmeyen redüksiyonlardır (1, 3, 8, 58).

Yetersiz Tespit: Tespiti stabil olmayan hastalar ameliyat sonrası erken dönemde genellikle kalça ve kasıkta ağrı hissederler. Redüksiyonun stabil olmaması tespitin başarısızlığında en önemli etkidir. Kaymış kırıkların çoğu stabil değildir,

posterior ve medial kısmın parçalanmasıyla birlikte medial kısımdaki desteğin kaybı önemlidir. Kısa implant kullanılması, çivinin paralel yerine çapraz doğrultuda gönderilmesi, yivlerin kırık hattında kalması gibi teknik problemler tespit yetersizliğine yol açabilir. Bu komplikasyon uygun implant seçimi ve yeterli kompresyon yapılmasıyla önlenabilir (3, 8, 61)

Artroz: Femur boyun kırıklarının tedavisinden sonra, avasküler nekrozun eklemden oluşturduğu düzensizlik, eklemden ikincil bir dejeneratif artrit neden olur (54, 63).

Ektopik Kemikleşme: Kalçaya uygulanan tüm cerrahi işlem sonrasında görülebilecek bir komplikasyondur. Nedeni tam olarak bilinmemekle birlikte cerrahi travma, hematoma ve medulladan dökülen kemik parçacıklarının rolü olduğu düşünülmektedir.

Vaughan ve ark. çalışmalarında erkek olmanın, önceden ektopik kemik formasyonunun olmasının ve fazla miktarda osteofit ile seyreden osteoartritin hazırlayıcı etkenler olduğunu belirtmişlerdir (64). Eftekhar ve ark. cerrahi travma, cerrahi yaklaşım, hastanın yaş ve cinsiyeti, kalça patolojisi, önceden uygulamış kalça cerrahisi, hematoma ve enfeksiyon, antitromboembolik ilaç kullanımı gibi etkenlerin ektopik kemik formasyonu ile yakın ilişkisinin olduğunu belirtmiştir (65). Lo ve ark. çimentolu protezlerde, çimentosuzlara göre anlamlı derecede yüksek oranda ektopik kemikleşme oluştuğunu saptamıştır. Küçük çimento partiküllerinin varlığı, çimentonun polimerizasyonu sırasında oluşan ısı ve çimentonun kimyasal etkileri ektopik kemikleşme oluşumundan sorumlu tutulmuştur (66).

Ektopik kemikleşme ikinci hafta civarında başlar. Ameliyat sonrası altıncı haftadan itibaren radyograflerde görülmeye başlar ve ektopik kemikleşmenin büyük kısmı oluşmuştur, ancak 1 yıla kadar boyutları artabilir. Birinci yıldan sonra boyutlarda artış beklenmez. Ameliyat sonrası üçüncü aya kadar olan radyograflerde ektopik kemikleşmeye rastlanmamışsa sonrasında oluşması riski çok düşüktür (65).

Ektopik kemikleşme Brooker tarafından şu şekilde sınıflandırılmıştır (67):

Grade 1: Kemik adacıkları yumuşak doku içindedir.

Grade 2: Kemik çıkıntı karşı kenara en az 1 cm uzaklıktadır.

Grade 3: Kemik çıkıntı karşı kenara 1 cm'den yakındır.

Grade 4: Bariz kemik ankiloz gelişmiştir.

Ektopik kemikleşme gelişme riski yüksek olan hastalara düşük doz radyoterapi, prostaglandin inhibitörleri (indometazin) veya difosfonatlar ile profilaksi önerilebilir. Hastada çok şiddetli ağrı oluşturmadığı ve kalça ankilozuna yol açmadığı takdirde cerrahi eksizyonu önerilmez (65).

2. GEREÇ VE YÖNTEM

Çalışmamızda; 2010 Ağustos ile 2012 Ağustos tarihleri arasında Fırat Üniversitesi Tıp Fakültesi Ortopedi ve Travmatoloji kliniğinde femur boyun kırığı tanısı ile yatırılarak kanüllü vidalar ile internal tespit uygulanan erişkin hastaların sonuçlarını literatürle kıyaslayarak değerlendirildi.

Femur boyun kırığı nedeniyle acil polikliniğimize ve polikliniğimize başvuran veya çoklu travma sonrası femur boyun kırığı saptanan hastaların lokal ve sistemik muayeneleri yapıldı. Öncelikle hayatı tehdit eden diğer sistem patolojileri üzerinde duruldu ve öncelik bu yaralanmalara verildi. Ayrıntılı anamnez, fizik muayene ve laboratuvar tetkikleri yapılarak eşlik eden sistemik hastalık olup olmadığı araştırıldı. Eşlik eden sistemik hastalığı olanlar için ilgili bölümler ile konsülte edilerek tedavileri düzenlendi ve ameliyat öncesi genel durumları stabil hale getirildi. Hastaların mevcut hemoglobin ve planlanan cerrahi göz alınarak ortalama 1-3 ünite eritrosit süspansiyonu ve taze donmuş plazma hazır bulundurulmaya çalışıldı.

Acilde hasta görüldüğünde tetanoz profilaksisi ve hasta kliniğe yatırıldığı zaman düşük molekül ağırlıklı heparin ile tromboemboli profilaksisi başlandı. Tüm hastalara ameliyat öncesi parenteral sefazolin ile enfeksiyon profilaksisi yapıldı, ameliyattan sonra 2×1 gr sefazolin sodyum ile tedaviye devam edildi. Ameliyattan önce ameliyat alanının cilt temizliği yapıldı.

Anestezi tarafından hastaların sistemik hastalık durumu, isteği ve psikolojisi göz önüne alınarak anestezi şekline karar verildi. Hastaların ameliyat masasındaki pozisyonu internal tespit uyguladığımızdan dolayı hastalarda sırt üstü yatar pozisyonu tercih edildi. Hastaya pozisyon verildikten sonra ameliyat alanının hazırlığı yapıldı. İnternal tespit uygulanan hastalarda lateral yaklaşım ile redüksiyonun kapalı olarak sağlanamadığı olgularda, kesiyi yukarı ve öne ilerletilerek açık redüksiyon uygulandı. Uygulanan cerrahi ise açık veya kapalı redüksiyon sonrası internal tespit uygulamasıdır.

Postoperatif hemogram bakıldıktan sonra gerek görülürse kan takviyesi yapıldı. Açık redüksiyon yaptığımız hastalara hemovak dren konuldu. Konulan hemovak dren takip edilerek ortalama 24-48 saat içerisinde çekildi. Postoperatif 2 hafta sonra dikişler alındı ve birinci günden itibaren izometrik kuadriseps egzersizleri başlandı. Hastalarımıza internal tespit yaptığımızdan dolayı en erken 45 gün sonra

kısmi yük vermesine izin verildi. Aylık klinik ve radyografik takipler yapılarak yük vermesi düzenlendi. Ameliyat sonrası çekilen radyografilerle hastaların kırık redüksiyonu ve teknik kusurlar değerlendirildi.

Tüm hastaların 13 (%52,2)'ü erkek, 11 (%45,8)'i kadındı. Yaş ortalaması 49,21 olup yaş sınırları 21- 80 arasında değişmekte idi.

Kırık etiyojileri belirlenirken araç içi veya dışı trafik kazası, yüksekten düşme ve ateşli silah yaralanması sonrası meydana gelen kırıklar yüksek enerjili travma, banyoda veya buzda kayıp düşme, yürürken tökezleme, evde halı- kilime takılarak düşme, nasıl ve ne şekilde kırık geliştiğini bilmeyen kırığı olan hastalar düşük enerjili travmaya bağlı kırık olarak kabul edildi. Hastaların ameliyat öncesi radyografileri incelenerek kırık sınıflaması ve kemik niteliği değerlendirildi. Kırıkların sınıflandırılması erişkin hastalarda Garden ve Pauwels sınıflamasına göre yapıldı. Singh indeksi kullanılarak kemik niteliği değerlendirildi. Eşlik eden ek kırıklar tanımlandı. Travma ile ameliyat arasında geçen süre ve yatırıldıktan sonra ameliyata kadar olan sürelerin kayıtları alındı. Yapılan cerrahi tedavi, ameliyat süresi, ameliyattan sonra hastanede kalma sürelerinin kayıtları alındı.

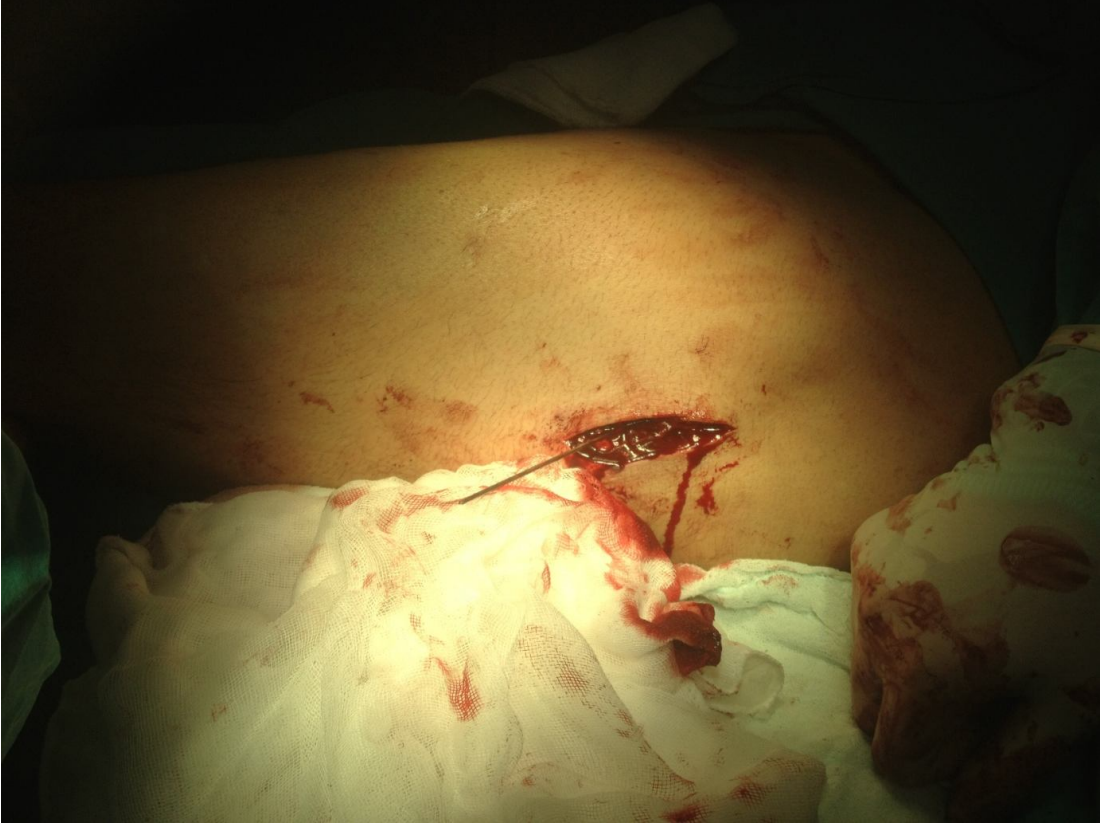Kontrole gelen hastalara çekilen kalça anterior- posterior ve yan radyografiler ile kırık kaynaması, kaynama gecikmesi, avasküler nekroz ve artroz değerlendirildi. Hastalarımızın avasküler nekroz değerlendirilmesi Ficat- Arlet sınıflamasına (3, 8) göre yapıldı.

Kontrole gelen erişkin hastaların Harris'in (68, 69) sayısal kalça değerlendirme cetveline göre ağrı, işlev, deformite ve hareket açıklığına bakıldı. Bu tabloya göre 100– 86 puan mükemmel, 85–71 puan çok iyi, 70–61 puan iyi, 60-41 puan orta, 40 ve daha az puanlar kötü olarak değerlendirildi.

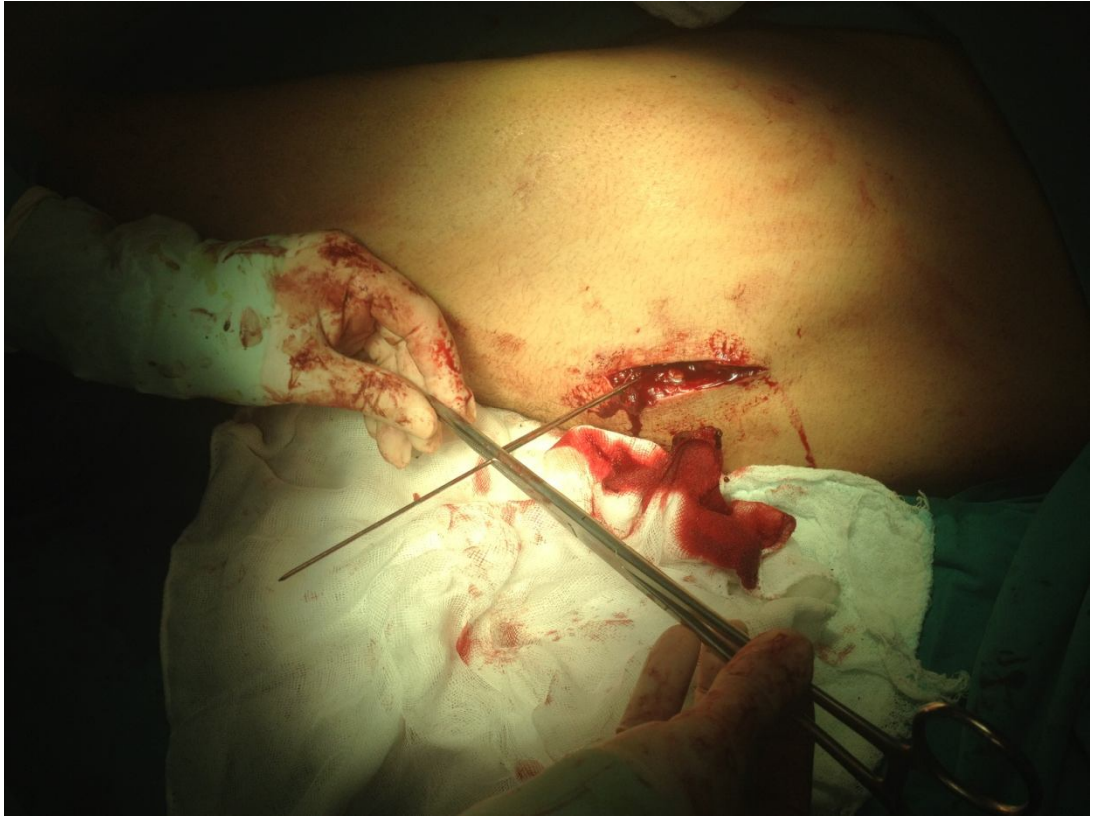Üzerinde durulan sürekli değişkenler (yaş, yatış süresi, ameliyat süresi vb) ortalama ve standart hata olarak ifade edildi. Sürekli değişkenler için ilgili kategorik değişken grupları arasında fark olup olmadığını belirlemek amacıyla tek yönlü varyans analizi (One-way ANOVA) yapıldı. Kategorik değişkenler sayı ve yüzde olarak ifade edildi. Kategorik değişkenler arasındaki ilişkiyi belirlemek amacıyla, iki yönlü tablolarda Ki kare testi(χ^2 testi) kullanıldı. Anlamlılık düzeyi %5 ve %1 olarak alındı.

2.1. Cerrahi Teknik

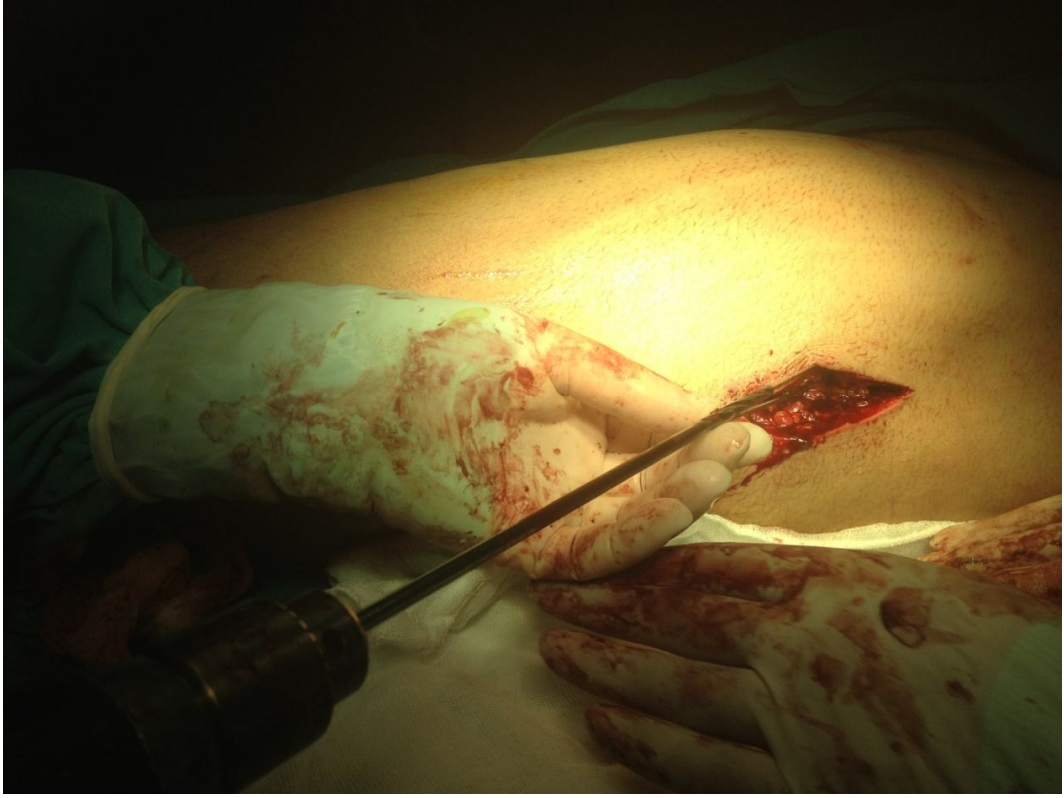
Hastalar genel anestezi altında supin pozisyonunda ameliyat masasına alındı. Etkilenen ekstremiteler ve pelvis povidon- iyot çözeltileri ile temizlendi. Steril yeşille örtülerek hazırlık tamamlandı. Daha sonra Leadbetter manevrası ile kapalı redüksiyon yapıldı. Kalça 90 derece fleksiyonda iken, uyluk iç rotasyona getirilir ve dış rotasyon düzeltilir. Femur aksı boyunca uzunlamasına traksiyon uygulanarak kısalık düzeltilir. Daha sonra iç rotasyon korunarak bacak önce abduksiyona, sonra masa seviyesinde tam ekstansiyona alındı. Pozisyon skopi ile anterior-posterior ve yan düzlemlerde kontrol edildi. Eğer redüksiyonumuz uygunsa internal tespit uygulandı. Redüksiyonumuz uygun değilse açık redüksiyona geçildi. Spina iliaca anterior superiorun 2,5-3 cm. kadar arka ve biraz aşağısından başlanarak trokanter majore ve buradan 5 cm kadar aşağı yapılan cilt kesisi sonrası, gluteus medius ve tensor fasya lata arasından girildi, aşağıda vastus lateralis kası üst ucunda yapışma yerinden kesildi. Süperior gluteal sinir korunarak kapsüle ulaşıldı. Kapsül kesilerek kırık hattına ulaşıldı. Kırık tespitinden sonra açılan insizyon serum fizyolojik ile yıkama ve kanama kontrolü sonrası usulüne uygun olarak dikildi. Yara yeri ve tel dibi steril pansumanları yapıldı.



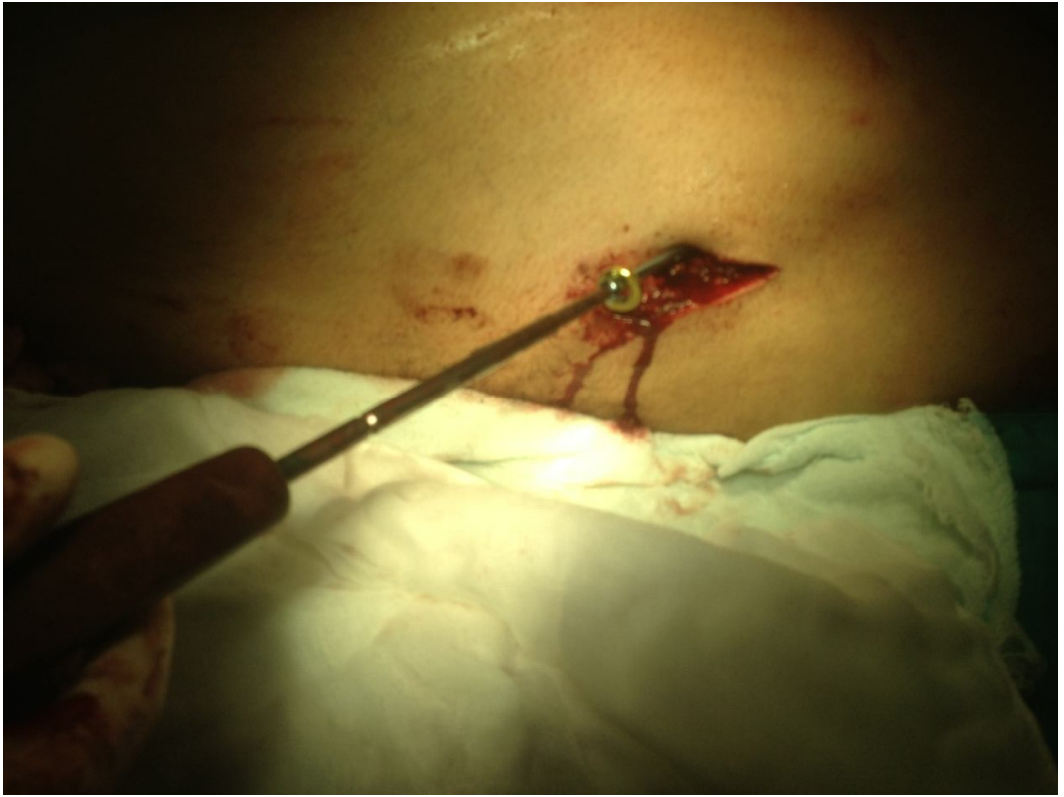Şekil 9. Femur boynuna guide kirschner telinin gönderilmesi



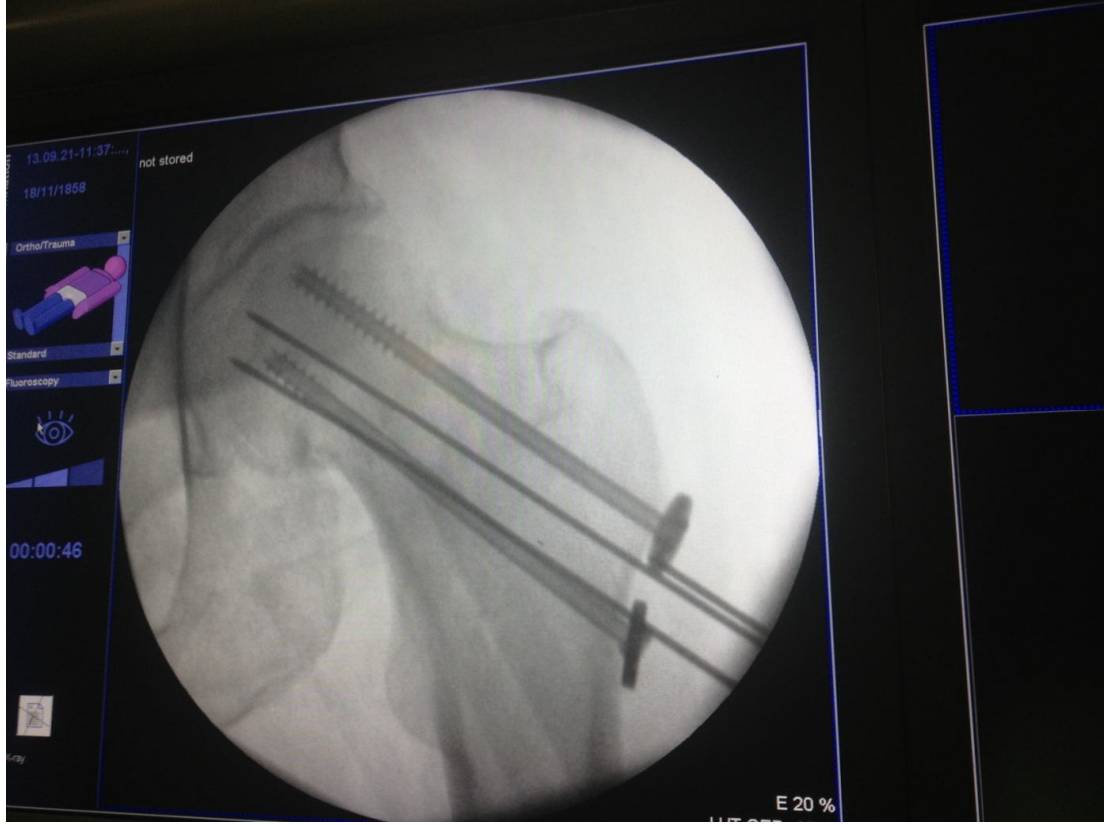
Şekil 10. Vida boyunun ölçülmesi



Şekil 11. Drilleme



Şekil 12. Vidanın gönderilmesi



Şekil 13. Skopi kontrolü

2.2. Harris Kalça Skoru

I. Ağrı (Toplam 44 puan)

A. Yok veya ihmal edilecek kadar	44
B. Çok hafif, arasıra ve aktiviteleri etkilemiyor	40
C. Hafif ağrı, ortalama aktiviteleri etkilemiyor, alışılmışın dışındaki aktivitelerde nadiren orta derecede ağrı, aspirin kullanılması	30
D. Orta derecede, dayanabilir ağrı. Sıradan aktivite veya işte biraz kısıtlama. Aspirinden daha güçlü ağrı kesici ilaçlara ihtiyaç duyabilir	20
E. Şiddetli ağrı, aktivitelerde ciddi kısıtlamalar	10
F. Tamamen yetisiz, kötürüm, yataiak, yatakta ağrılı	0

II. İşlev (Toplam 47 puan)

A. Yürüme (Toplam 33 puan)

1. Topallama

a. Yok	11
b. Hafif	9

c. Orta	5
d. Ciddi	0
2. Destek	
a. Yok	11
b. Uzun yürüyüşler için baston	7
c. Çoğu zaman baston	5
d. Tek koltuk değneği	3
e. İki baston	2
f. İki koltuk değeneği	0
g. Yürüyemiyor	0
3. Yürüme mesafesi	
a. Sınırsız	11
b. Altı blok	8
c. İki-üç blok	5
d. Sadece ev içi	2
e. Yatak veya sandalye bağımlılığı	0
B. Etkinlikler (Toplam 14 puan)	
1. Merdivenler	
a. Normal olarak ve trabzana tutunmadan	4
b. Normal olarak ve trabzana tutunarak	2
c. Herhangi bir şekilde	1
d. Merdiven inip çıkamama	0
2. Ayakkabı ve çorap giyme	
a. Kolayca	4
b. Zorlukla	2
c. Yapamıyor	0
3. Oturma	
a. Alelade bir sandalyede bir saat rahatça oturma	5
b. Bir sandalyede yarım saat oturma	3
c. Herhangi bir sandalyede rahat oturamama	0

4. Toplu taşıma araçlarına binebilme

1

III. Deformite yokluğu (Toplam 4 puan) (Aşağıdakilerin her biri 1 puan alır)

- A. 30 dereceden az sabit fleksiyon kontraktürü
- B. 10 dereceden az sabit adduksiyon
- C. 3,2 cm den az bacak eşitsizliği

IV. Hareket genişliği (Kalçanın her hareketi kendi içinde ark'lara bölünmüştür. İndeks değerleri, hareketin her bir ark içindeki derecesini uygun indeksle çarparak elde edilir).

A. Fleksiyon

- 0-45 derece x 1.0
- 45-90 derece x 0.6
- 90-100 derece x 0.3

B. Abduksiyon

- 0-15 derece x 0.8
- 15-20 derece x 0.3
- > 20 derece x 0

C. Ekstansiyonda dış rotasyon

- 0-15 derece x 0.4
- > 15 derece x 0

D. Ekstansiyonda iç rotasyon

- Her derece x 0

E. Adduksiyon

- 0-15 derece x 0.2

Sonuç: 90-100 mükemmel, 80-89 iyi, 70-79 orta, <70 kötü

2.3 .Ficat-Arlet'e Göre Radyolojik Olarak Avasküler Nekroz Sınıflaması

Evre 1: Normal röntgen, MR görünüm, kemik sintigrafisi

Evre 2A: Diffüz poroz, skleroz veya kistik değişim

Evre 2B: Düzleşme veya "crescent" belirtisi

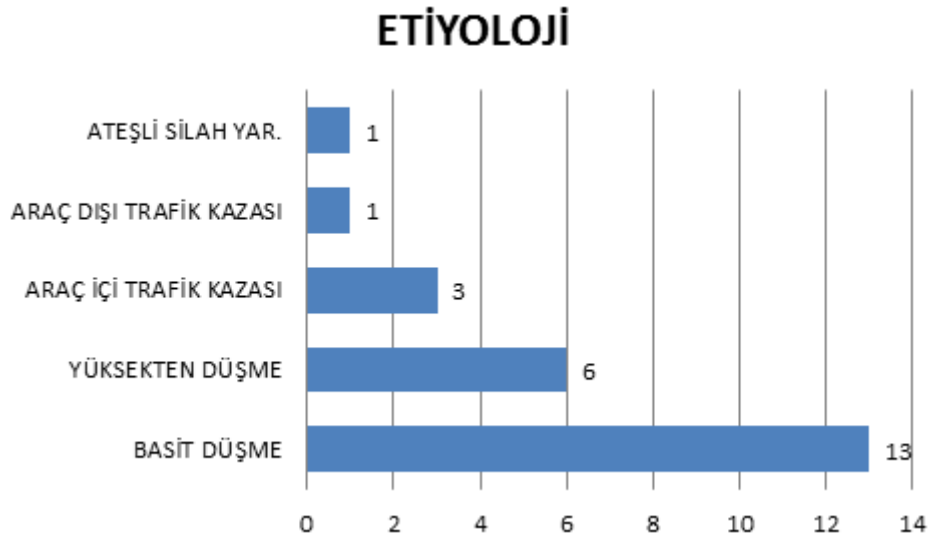
Evre 3: Başın konturlarında bozulma

Evre 4: Eklem aralığında daralma, düzleşmiş kontur, başın kollapsı

3. BULGULAR

Tüm hastaların 13 (%52,2)'ü erkek, 11 (%45,8)'i kadındı. Yaş ortalaması 49,21 olup yaş sınırları 21- 80 arasında değişmekte idi. Hastaların 10 (%41, 7)'u sağ, 12 (%50)'si sol, 2 (%8,3)'si bilateral femur boyun kırığına sahipti.

Kırık etiyojisine göre; hastalarımızın % 45,8 'inde yüksek enerjili travma iken [3 (% 12,5)'ü araç içi trafik kazası, 1 (%4,2)'i araç dışı trafik kazası, 6 (%25,0)'sı yüksekten düşme, 1 (%4,2)'i ateşli silah yaralanması], %54,2 'sinde ise düşük enerjili travma sonrası boyun kırığı oluşmuştu.



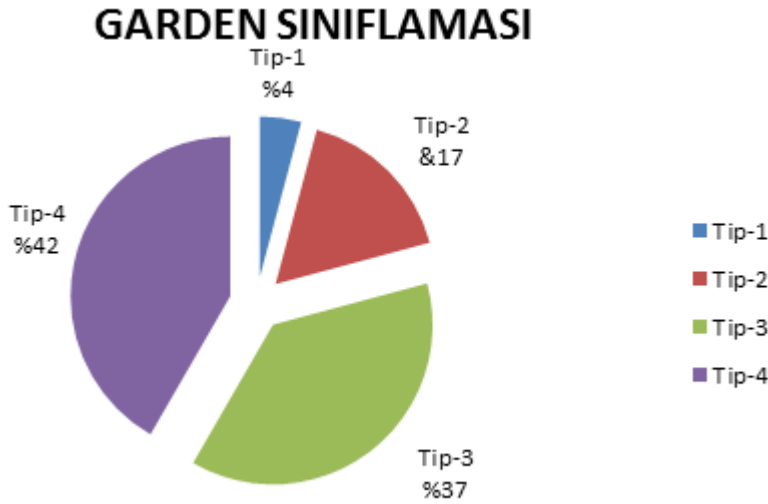
Şekil 14. Olguların kırık etiyojilerini gösteren grafik.

Yüksek enerjili travma sonrası femur boyun kırığı olan hastaların 5' inde eşlik eden ek kırık vardı. Yalnız bir hastada düşük enerjili travma sonrası ek kırık vardı. Bu hastaların yaş ortalaması 30,76 olup, ek kırığı olmayan hastaların ise yaş ortalaması 53,83 olarak saptandı. Bu ortalamalar arasında anlamlı fark olduğu gözlemlendi ($p<0,01$). Ek kırığın eşlik ettiği hastaların 2 (% 33,3)'si araç içi trafik kazası, 2 (% 33,3)'si araç dışı trafik kazası ve 1 (%16,6)'i yüksekten düşme gibi yüksek enerjili travma sonrası oluşurken, 1 (%16,6) hastada ise düşük enerjili travma ek kırığa neden olmuştu. Bu hastada ev içi basit düşme sonucu radius distal ucunda kırık gelişmişti. Etiyoloji ile ek kırık arasında anlamlı fark olduğu gözlemlendi ($p<0.01$). Eşlik eden kırıklar; 2 tanesi femur kırığı, 1 humerus kırığı, 1 radius distal uç kırığı, 1 önkol çift kemik kırığı ve 2 iskio-pubik kol kırığı ve 1 fibula kırığı eşlik ediyordu.

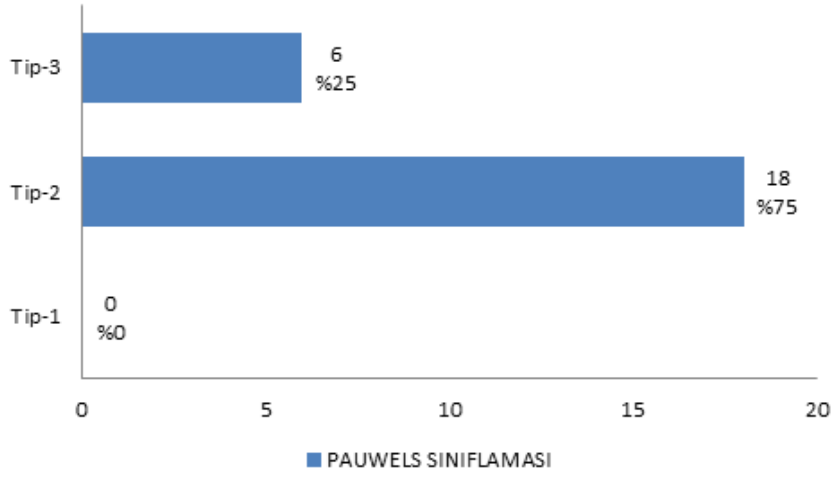
Geçirdiği travma sonrası diğer organ yaralanması olan 3 hastamız vardı. Bunların hepsi yüksek enerjili travma sonucu yaralanmışlardı. 2 kişide trafik kazası, 1 kişide yüksekten düşme kırık sebebiydi. Mevcut diğer organ yaralanmaları olarak karaciğer laserasyonu, böbrek laserasyonu, femoral arter ve safen ven yaralanması eşlik ediyordu.

Yatırılan ve tetkik edilen hastalarımızın 15 (%67,5)'inde bir veya birden fazla mevcut bir ek hastalığı vardı (Tablo 4). Bunların yaş ortalaması 54,1 olup, 10 (%60,0)'u kadın, 5 (%40,0)'i erkek idi. Yaş ortalaması yüksek olması ve cinsiyetin kadın olması ile sistemik hastalık varlığı arasında anlamlı bir ilişki olduğu saptandı ($p<0.01$) Mevcut bir hastalığı olanların kırık sebebi 8 (% 53,3)'inde düşük enerjili travma iken, 7 (% 46,7)'sinde yüksek enerjili travma idi. Bu ilişkinin anlamlı olduğu saptandı ($p<0.01$).

Kırık tipi tespiti için yapılan sınıflandırılmaldan, Garden sınıflandırılmasına göre 24 hastanın kırık tipi dağılımı; 1 (%4,2) hastada Garden Tip-1, 4 (%16,6) hastada Garden tip-2, 10 (%41,6) hastada Garden Tip-3 ve 9 (%37,6) Garden hastada tip-4 kırık vardı. Pauwels sınıflandırılmasına göre 24 hastanın kırık tipi dağılımı; 18 (%75) hastada Tip-2, 6 (%25) hastada Tip-3 kırık vardı.



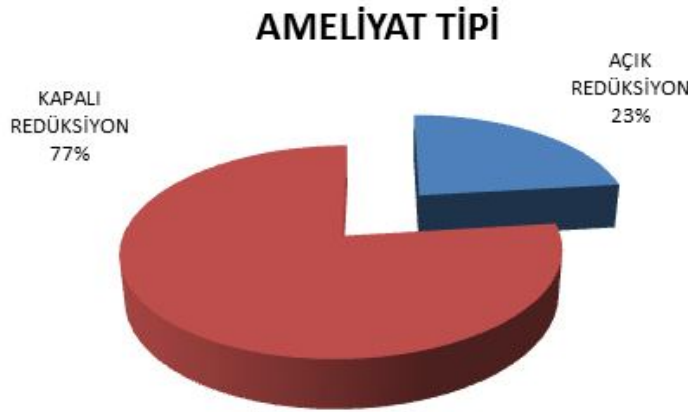Şekil 15. Olguların Garden sınıflamasıyla kırık sınıflamasını gösteren grafik.



Şekil 16. Olguların Pauwels sınıflamasıyla kırık sınıflamasını gösteren grafik.

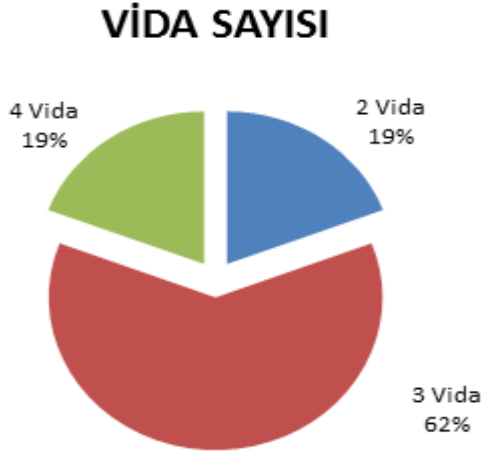
Hastaların geçirdiği travma sonucu en yakın sağlık kuruluşuna başvuru zamanı ortalama 48 saat olup, en erken 1. saatte, en geç 24 gün sonra gelen bir hasta vardı. Hastalar acil polikliniğimize başvurduktan sonra ortalama 2 gün içinde ameliyata alınmış olup, en erken 4 saat sonra, en geç 8 gün sonra ameliyata alındı. 8 gün sonra ameliyata alınan hasta ek hastalıkları nedeniyle yoğun bakım ünitesine devredilmiş olup operasyona izin verilmemişti. Mevcut herhangi bir sistemik hastalığı olanlar da acil polikliniğe başvurduktan sonra ortalama 4 gün içinde ameliyata alındı. Sistemik hastalığı olanlar ile olmayanların ameliyata alınma zamanı arasında anlamlı bir fark olduğu saptandı ($p<0,01$).

Çalışmadaki 24 hastanın 26 kalçasına tedavi uygulanabildi. Bu hastaların 20 (%76,9)'sine kapalı redüksiyon ile internal fiksasyon, 6 (23,1)'sine açık redüksiyon ile internal fiksasyon uygulandı.



Şekil 17. Olguların yapılan cerrahi girişimi gösteren grafik.

Kırık tespiti yapılan 26 kalçanın (10'u sağ, 12'si sol ve 2'si her iki kalça); 5 (%19)'inde 2 adet kanüllü vida, 16 (%62)'sında 3 adet kanüllü vida, 5 (%19)'inde ise 4 adet kanüllü vida kullanıldı.



Şekil 18. Olguların kırık hattına gönderilen vida sayısını gösteren grafik.

Cerrahi tedavi uygulanan hastaların tamamı genel anestezi altında ameliyat edildi. Ortalama cerrahi süremiz 60 dakika olup en kısa cerrahi süre 20 dakika, en uzun cerrahi süre ise 140 dakika olmuştu.

Kırık için tespit uygulanan hastalarımızda 5 (%20,8)'ine postoperatif dönemde kan transfüzyonu yapıldı. Bu hastalarımızın hemen hepsi ek kırığı olan ve yüksek enerjili travma sonucu kliniğimize gelen hastalardı.

Cerrahi tedavi olarak açık redüksiyon ile osteosentez uygulanan tüm hastalarımıza ameliyat bitiminde emici dren konulmuş olup, drenenden gelen miktar takip edilerek ortalama 24-48 saat sonra çekildi. Uygulanan tedavi sonrası ameliyat sonrası çekilen kalça ön-arka ve yan radyografiler ile kırık redüksiyonu ve tespiti değerlendirildi. Teknik kusurlar incelendi.

Cerrahi tedavi uyguladığımız 24 hastanın 5 (%20,8)'inde yüzeysel yara enfeksiyonu gelişti. Hastalarımıza yara bakımı ve antibiyotik tedavisine cevap verdi ve ek bir işleme gerek duyulmadı. Açık redüksiyon ile kırık tespiti yapılan hastaların yüzeysel enfeksiyon oranı %27,7 iken, bu oran kapalı redüksiyon ile kırık tespiti yapılanlarda %15 olarak saptandı.

Cerrahi tedavi uygulanan 24 hastanın 2 (%8,3)'sinde derin enfeksiyon gelişti. Bunların 2'si de açık redüksiyon ile kırık tespiti yapılan hastalardı. Bu hastalardan

biri ameliyat sonrası 3'üncü ayda enfeksiyon saptandı, debritleme ve implantları çıkarılarak enfeksiyon tedavi edildi ve enfeksiyon tamamen geçtikten sonra hastaya total kalça protezi uygulandı. Diğer hastamızda ise ameliyat sonrası 3'üncü haftada enfeksiyon gelişmişti. Uygulanan debritleme ve yıkama ile enfeksiyon tedavi edildi. Derin enfeksiyon gelişen hastaların ameliyat süresi ortalama 133 dakika olup, derin enfeksiyonu olmayan hastaların ameliyat süreleri ile kıyaslandığı zaman anlamlı bir fark olduğu saptandı ($p<0,01$).

Derin ven trombozu 1(%4,2) hastamızda gelişti. Bu hastamızda aynı zamanda aynı taraf femur cisim kırığı da vardı. Bu hasta tedavi dozunda düşük molekül ağırlıklı heparin, elevasyon ve antitromboembolik çorap ile tedavi edildiler. Cerrahi tedavi uyguladığımız hastalardan 2 (%8,4)'sinde pulmoner tromboemboli gelişti, bunlardan biri tromboemboli nedeniyle öldü, diğer hasta ise tedaviye cevap verdi ve iyileşti.

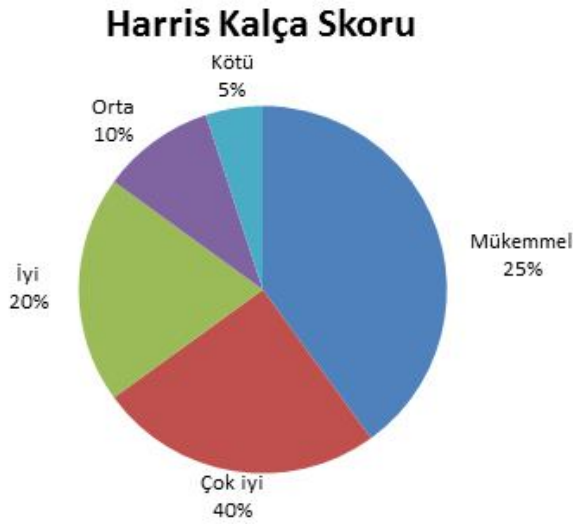
Dekübit yarası 3 (%12,5) hastamızda gelişti. Bunların yaş ortalaması 62,4 idi, bası yarası gelişmeyen hastalarla kıyaslandığında yaş ortalamaları arasında anlamlı fark bulundu ($p<0,01$). Bu 3 hastamızın cerrahiye alınma süresi ortalama 6 gündü. Hastaların cerrahiye alınma süreleri ile dekübit yarası oluşumu arasında anlamlı ilişkinin olduğu saptandı ($p<0,01$). Bu 3 hastanın mevcut herhangi ek sistemik hastalığı vardı.

Hastalarımız ortalama 8,92 gün (5-20 gün) hastanede yatırıldı. Hastanede yatış süresi travma sonrası diğer organ yaralanması olan hastalarda ortalama 14 gün olarak hesaplandı. Yüksek enerjili travma etiyojisi olan ve sistemik hastalığı olmayanlarda ortalama 10 gün iken, düşük enerjili travması olan ve sistemik hastalığı olanlarda ise bu süre ortalama 12 gündü. Hastalar ortalama ameliyattan 6 gün sonra taburcu edildi (1-18 gün).

Kırık tedavisi için tespit uygulanan 24 hastanın 4 (%16,7)'ünde kaynamama saptandı. Bunların yaş ortalaması 50 olup, 1'i erkek, 3'ü kadın hasta idi. Kırık tipi Garden tip 2 olan 2 hasta, Garden tip 4 olan 2 hasta idi. Tüm hastalarda yetersiz redüksiyon ve tespit vardı. 4 hastamızdan biri, takiplerinde 1,5 yıl sonra saptanan kaynamama için açık redüksiyon, kemik greftlemesi ve tespit yapıldı. Bir diğer olgu için kemik greftlemesi ile birlikte tespit yapıldı. Her iki kalçada kaynama sağlandı, ancak ciddi avasküler nekroz oluştu. Diğer 2 hastamıza da total kalça protezi yapıldı.

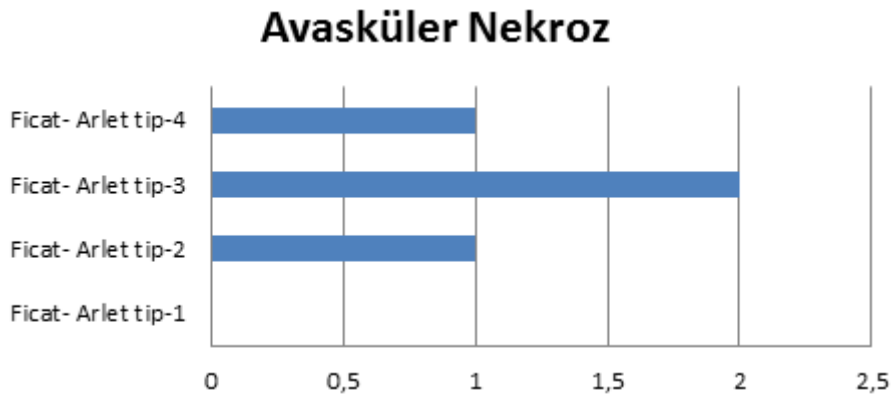
Muayene edilen ve kısalık ölçümü yapılan hastalarımızda ortalama 0,53 cm (1- 3 cm) kısalık saptandı. Diz eklemi çizgisi 10 cm yukarılarından atrofi ölçümü yapılan hastalarda ortalama 1,4 cm atrofi saptandı.

Kontrole gelip değerlendirdiğimiz ve dosyasında yeterli bilgileri olan toplam 20 hasta Harris kalça sayısal değerlendirme cetveline göre değerlendirildiğinde; 5 (%25) hastada mükemmel sonuç, 8 (%40) hastada çok iyi sonuç, 4 (%20) hastada iyi sonuç, 2 (%10) hastada orta sonuç ve 1(%5) hasta da ise kötü sonuç elde edildi.



Şekil 19. Olguların tedavilerinin Harris kalça skoru sonuçlarını gösteren grafik.

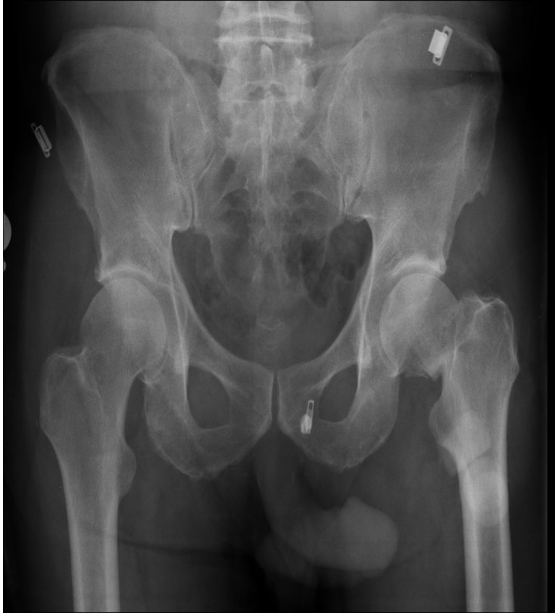Kontrole gelip değerlendirdiğimiz ve dosyasında yeterli bilgileri olan toplam 20 hasta Ficat- Arlet avasküler nekroz sınıflamasına göre değerlendirildiğinde; 4 (%20) hastada avasküler nekroz saptandı. Bu hastaların 1'i Tip 2, 2'si Tip 3 ve diğer 1 hasta ise tip 4 olarak değerlendirildi. Bu 4 hastamızın cerrahiye alınma süresi ortalama 7 gündü. Hastaların cerrahiye alınma süreleri ile avasküler nekroz oluşumu arasında anlamlı ilişkinin olduğu saptandı($p<0.01$).



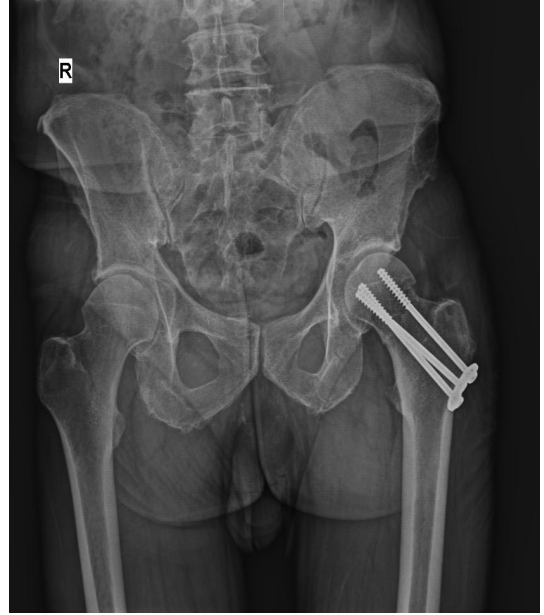Şekil 20. Olguların avasküler nekroz sınıflamasını gösteren grafik.

3.1. Olgularımız

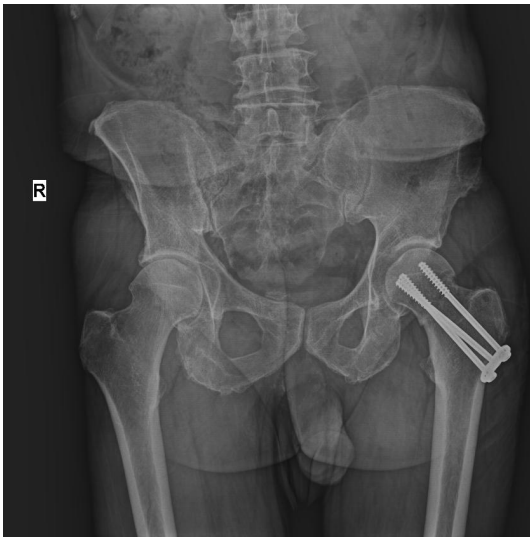Olgu 1: M.Ç, 63 yaşında, yüksekten düşme sonrası sol femur boyun kırığı



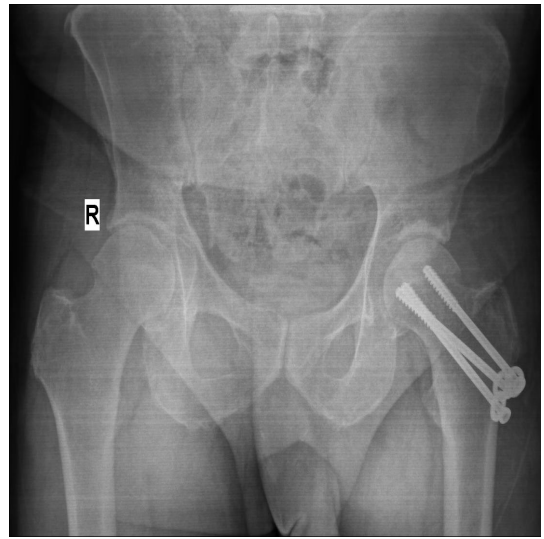
Ameliyat öncesi radyografik görünüm



Ameliyat sonrası erken radyografik görünüm

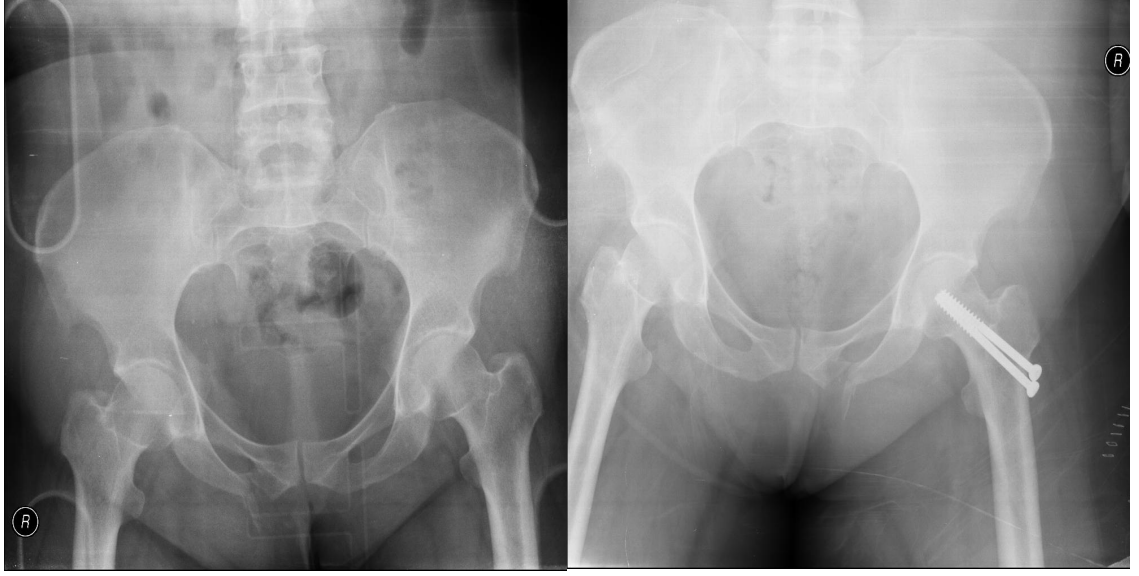

Ameliyattan 6 ay sonraki radyografik görünüm



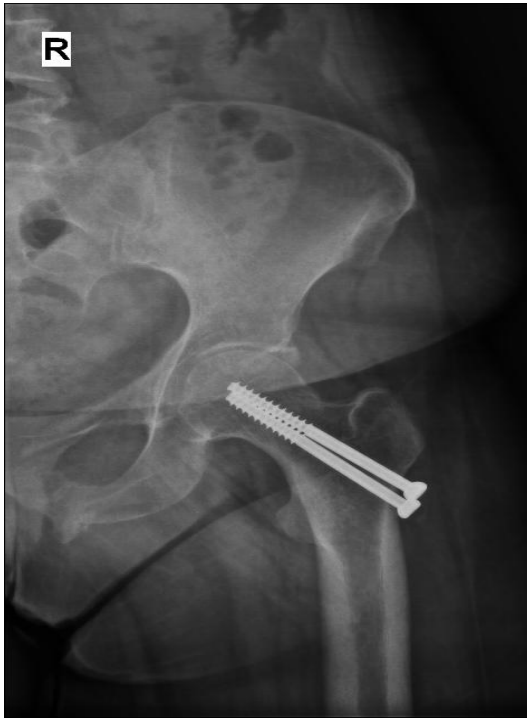2 sene sonraki grafisi, kırık kaynamış

Olgu 2: S.B, 43 yaşında, araç dışı trafik kazası sonrası sağ femur foyun kırığı

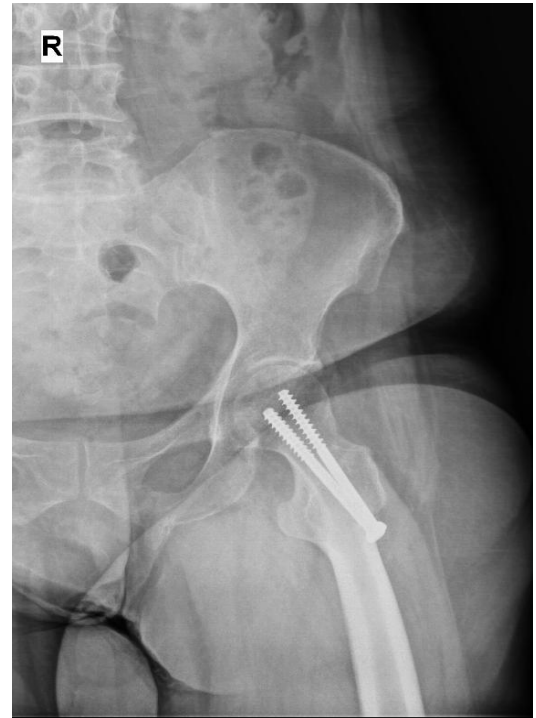

Ameliyat öncesi radyografik görünüm

Ameliyat sonrası erken radyografik görünüm

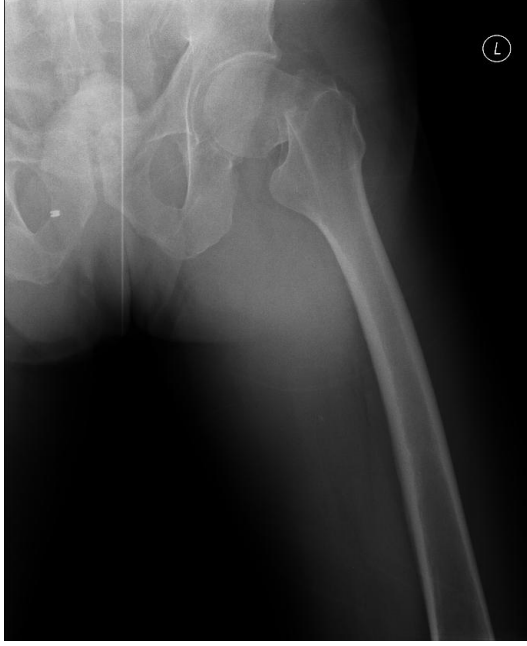

Ameliyattan 6 ay sonraki radyografik görünüm

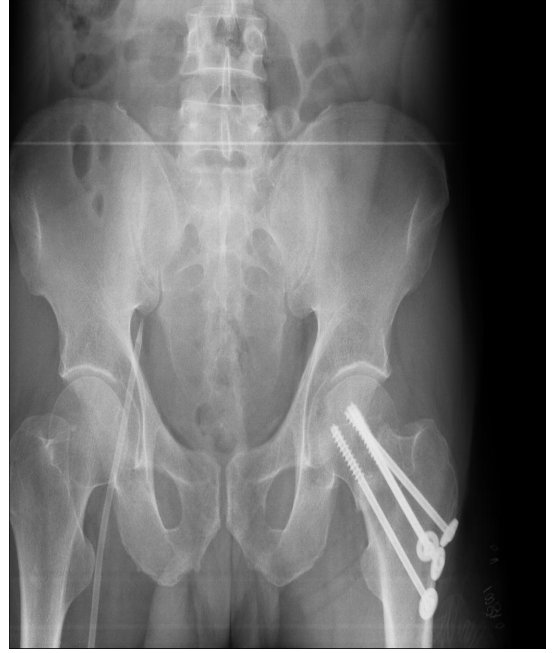

2 sene sonraki grafisi, kırık kaynamış

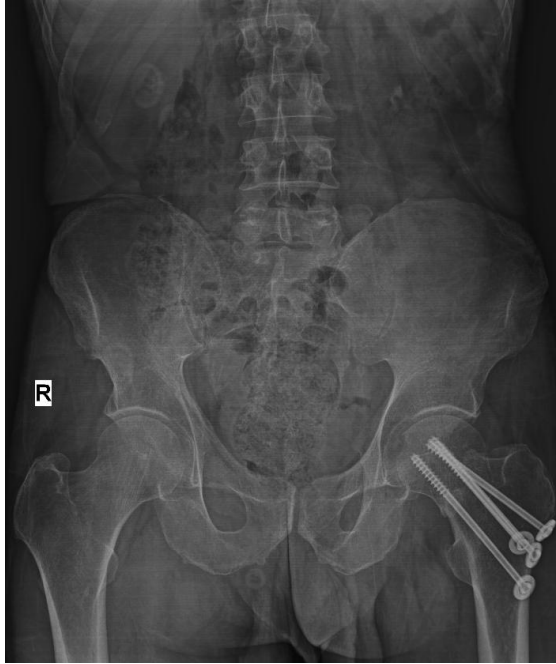Olgu 3: M.F, 52 yaşında, basit düşme sonrası sol femur boyun kırığı



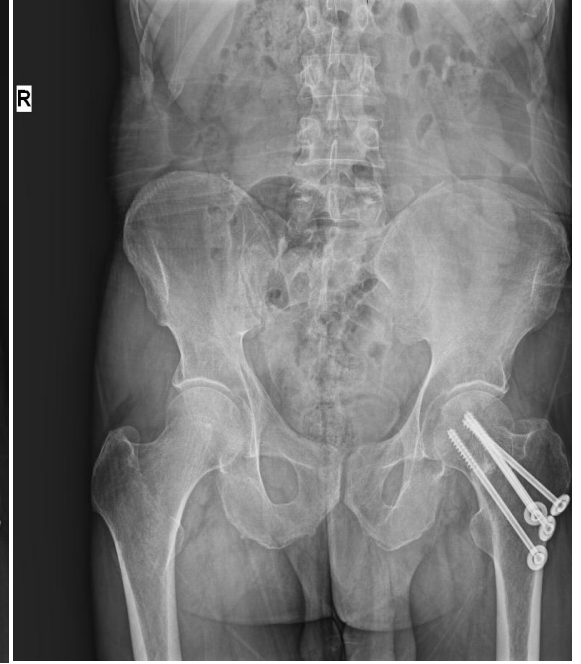Ameliyat öncesi radyografik görünüm



Ameliyat sonrası erken radyografik görünüm

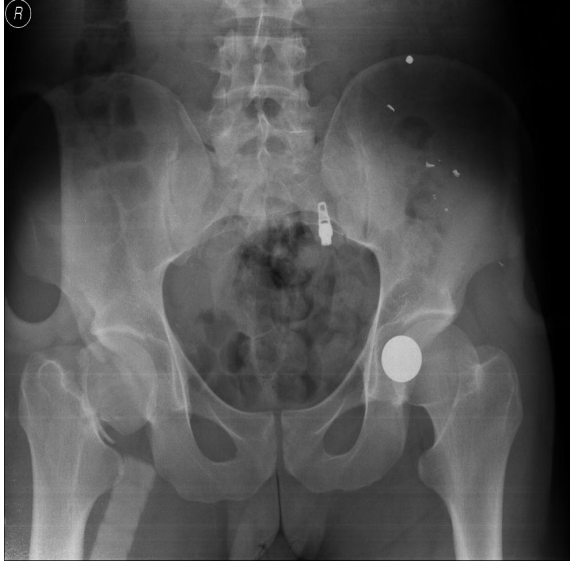

Ameliyattan 6 ay sonraki radyografik görünüm

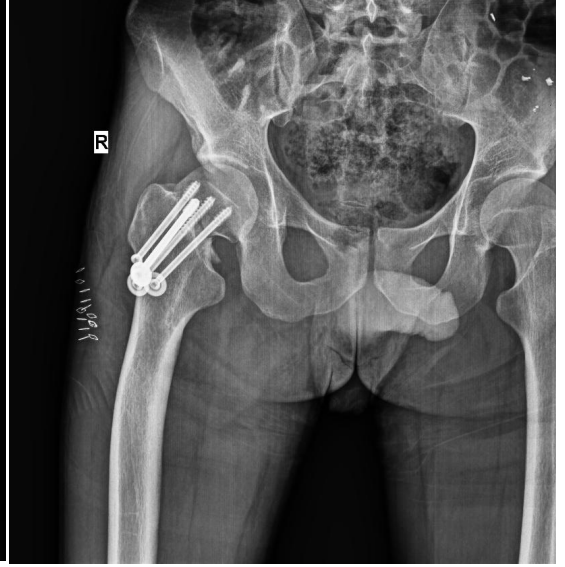

2 sene sonraki grafisi, kırık kaynamış

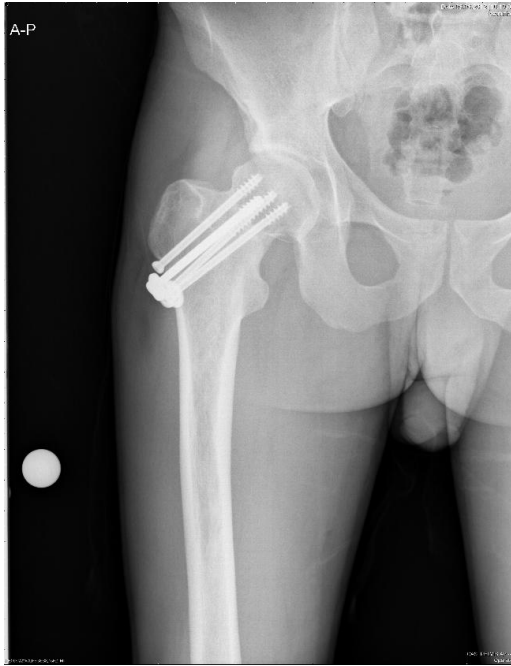Olgu 4: İ.Y, 23 yaşında, araç içi trafik kazası sonrası sağ femur boyun kırığı



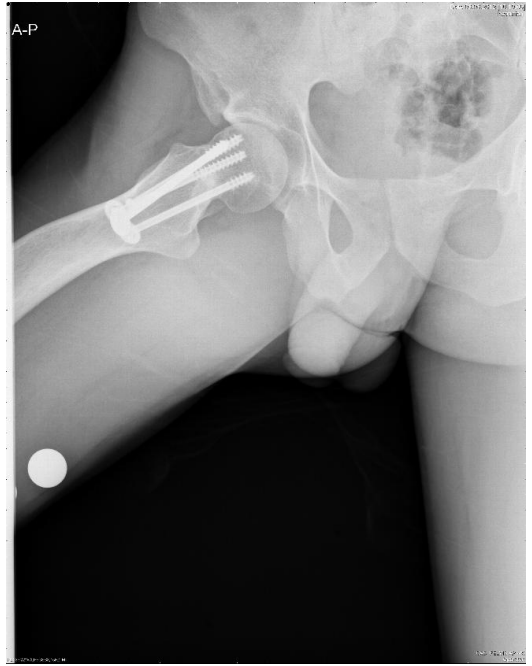
Ameliyat öncesi radyografik görünüm



Ameliyat sonrası erken radyografik görünüm

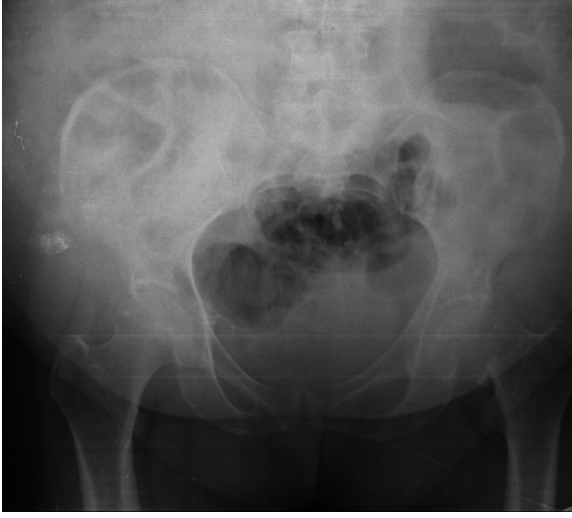

Ameliyattan 6 ay sonraki radyografik görünüm

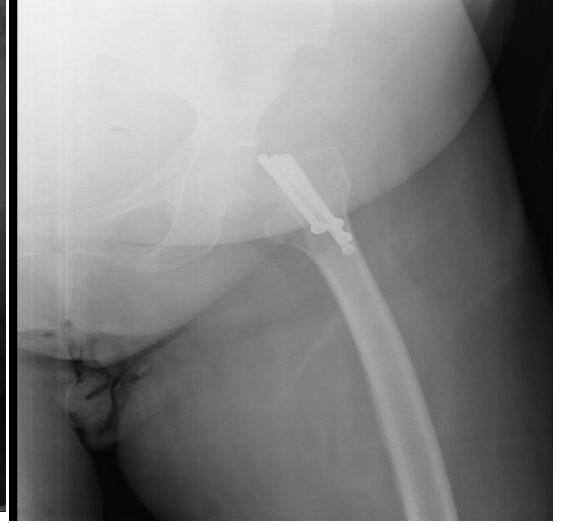

2 sene sonraki grafisi, kırık kaynamış görünüm

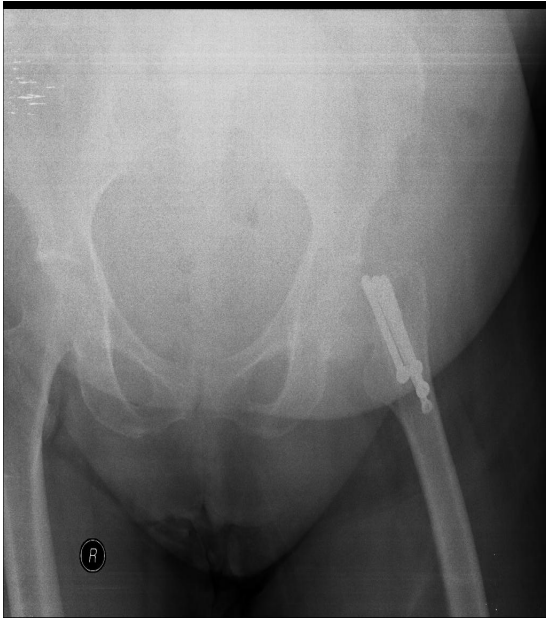
Olgu 5: F.Y, 57 yaşında, ev içi basit düşme sonrası sol femur boyun kırığı



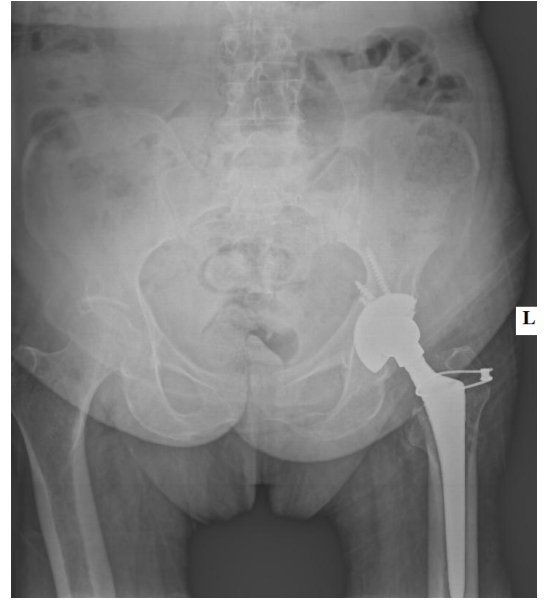
Ameliyat öncesi radyografik görünüm



Ameliyat sonrası erken radyografik görünüm

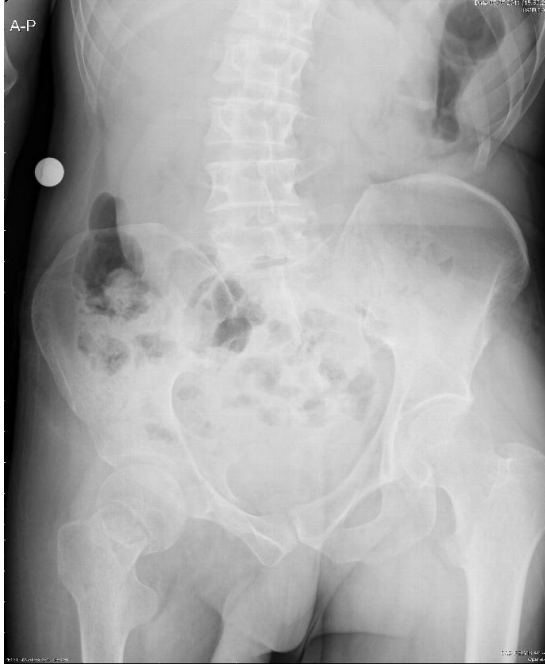

Ameliyattan 3 ay sonraki grafisi

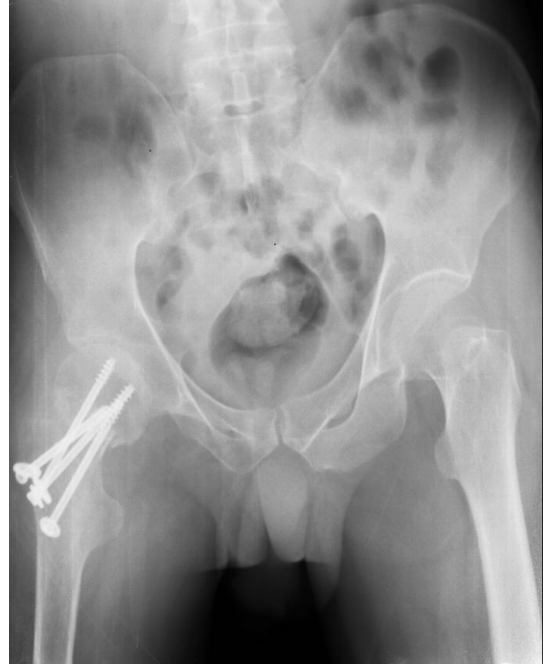


6 ay sonra redüksiyon kaybı ve kaynamama nedeniyle TKP yapıldı

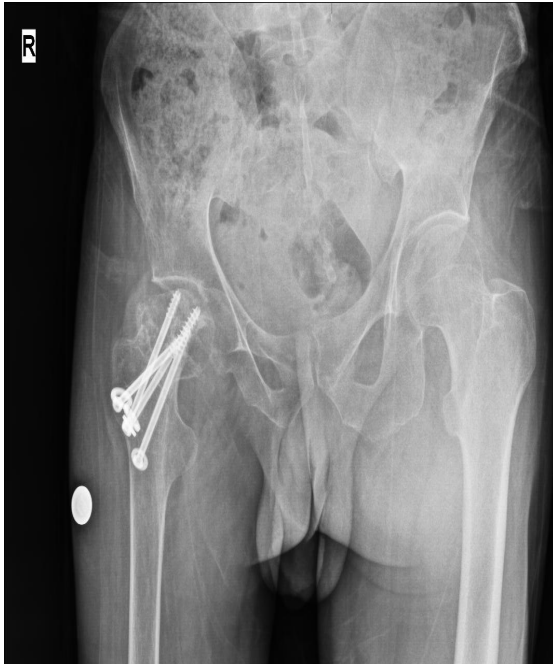Olgu 6: S.D, 42 yaşında, basit düşme sonrası sağ femur boyun kırığı



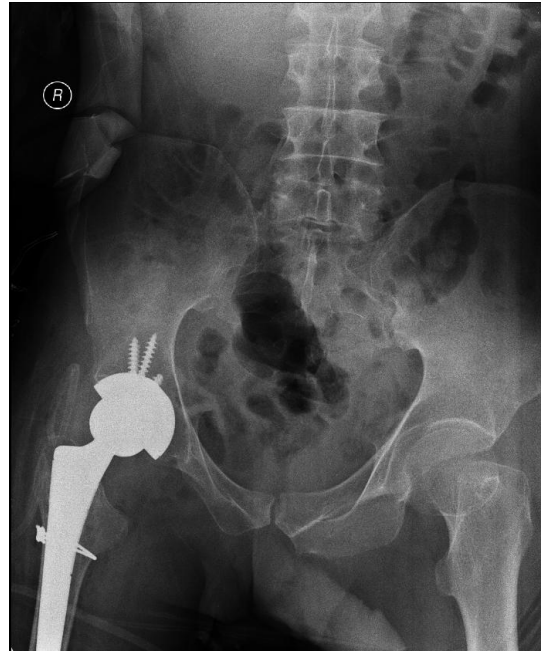
Ameliyat öncesi radyografik görünüm



Ameliyat sonrası erken radyografik görünüm

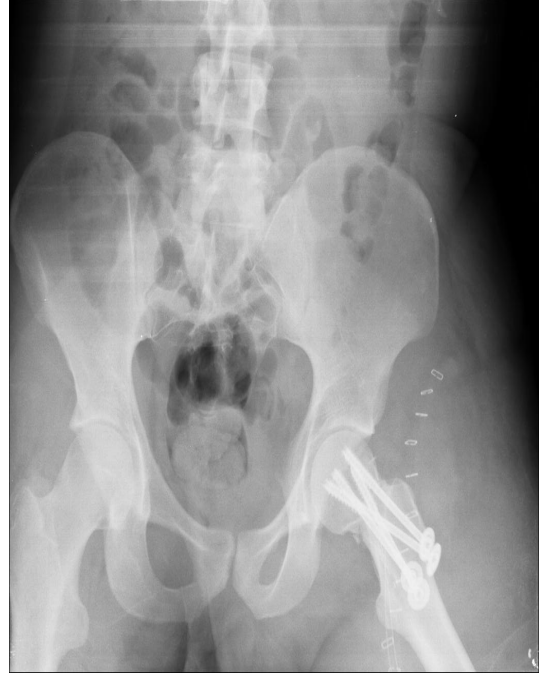
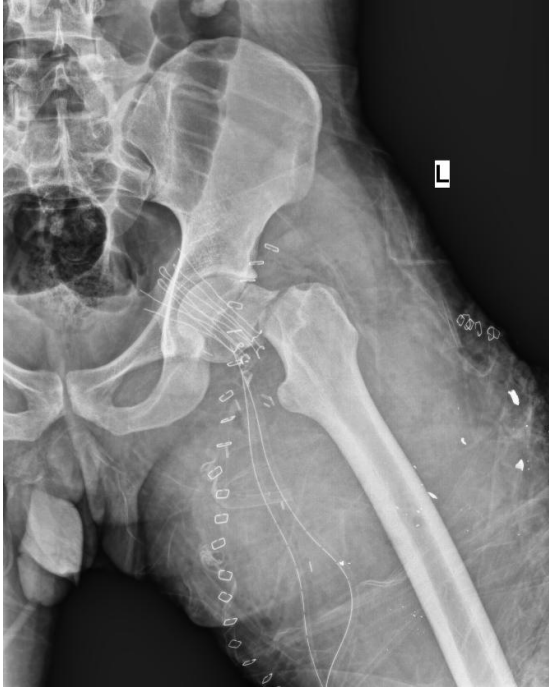
Ameliyattan 6 ay sonraki grafisi
Avasküler nekroz gelişmiş

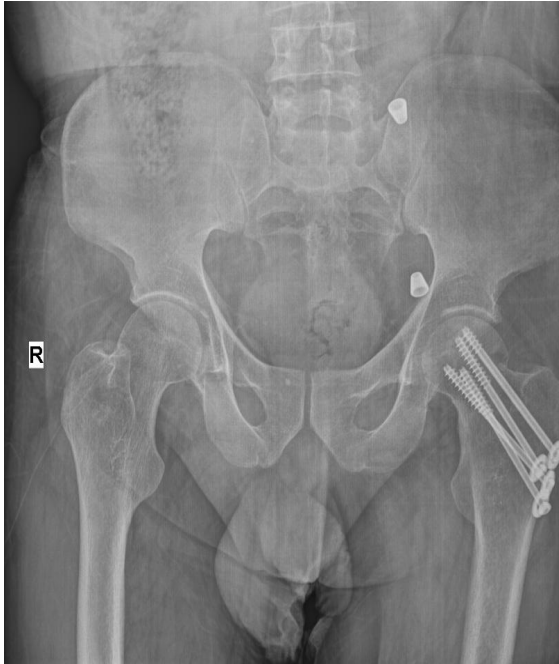

Avasküler nekroz ve kaynamama nedeniyle Total kalça protezi yapıldı

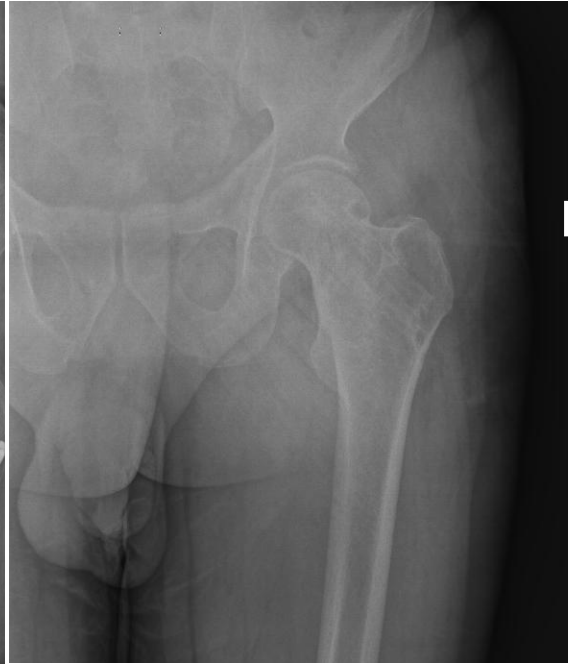
Olgu 7: Ç.T, 21 yaşında, ateşli silah yaralanması sonrası sağ femur boyun kırığı



Postoperatif ilk grafisi



Operasyondan 2 sene sonraki grafisi



Kırık kaynamış, implantlar çıkarıldı

4. TARTIŞMA

Femur boyun kırıkları tedavi ve sonuçları bakımından değerlendirildiğinde ortopedi cerrahı için her zaman büyük zorluklar göstermiştir. İnsanların beklenen yaşam sürelerinin uzaması ile toplumumuz gittikçe daha fazla ileri yaş toplumuna dönmektedir. İlerleyen yaş ile birlikte kemik yoğunluğunun azalması kalça kırığı tehlikesini artırmaktadır. 50 yaşından sonra her 10 yılda sıklığı ikiye katlanmaktadır. 1990 yılında dünya genelinde 1,7 milyon iken, 2050 yılında 6,3 milyon olacağı tahmin ediliyor. Bu öngörüler ışığında önümüzdeki yıllarda femur boyun kırığı tedavisinin ortopedi cerrahların gündeminde ne kadar büyük bir alan kapsayacağı anlaşılabilir. Genç hastalardaki femur boyun kırıkları genellikle yüksek enerjili travmalar neticesinde oluşur ve bu hastalar sıklıkla çoklu yaralanması olan erkek hastalardır. Femur boyun kırıklarında tedavi yönteminin belirlenmesinde hastanın yaşı, kırık olduktan sonra geçen süre, kırığın tipi, kemiğin niteliği, hastanın kırık öncesi aktivite durumu, hastada mevcut diğer rahatsızlıkların varlığı, hastanın mental durumu gibi birçok etken rol oynamaktadır. İdeal olan hastanın kendi femur başı ve boynunun komplikasyonsuz olarak kaynamasının sağlanmasıdır. Hastanın bir an önce mobilize edilerek kırık öncesi yaşamına dönmesini sağlamak ve hastayı olası komplikasyonlardan korumak birinci amaç olmalıdır (23, 70- 72).

Femur boyun kırıkları yaşlılarda ve özellikle kadınlarda daha fazla görülmektedir (73, 74). Kadın erkek oranı 2.6 /1 ile 1.1/1 arasında bildirilmektedir. Artan trafik ve iş kazaları nedeniyle femur boyun kırıkları genç yaş grubunda ve erkeklerde sık görülmektedir. Lee (72) olgularının yaş ortalamasını 71 (%68'i kadın, %32'si erkek), Tükenmez (75) olgularının yaş ortalaması 37,9 (% 38,1 kadın, %61,9 erkek), NN Wazir (76) olgularının yaş ortalaması 75 (%85 kadın, %15 erkek), Sarunas (70) 135 olgunun yaş ortalamasını 64,1 (%62,4 kadın, %37,6 erkek) ve Hersekli (77) 150 olgunun yaş ortalamasını 73 (% 68 kadın, % 32 erkek) olarak bildirmişlerdir. Bizim olgularımızın genel yaş ortalaması 49,21 olup, %46'sı erkek, %54'ü kadın hastalardan oluşuyordu. Olgularımızın %38'inin 60-80 yaş aralığında olması, femur boyun kırıklarının en sık görüldüğü yaş grubuna uygun bulunmuştur. Yaş ortalamasının düşük olduğu hastalarda erkek cinsiyetin hâkimiyeti ve yaş ortalamasının artmasıyla kadın cinsiyet oranının fazla olması literatür bulguları ile uyumlu bulunmuştur.

Canale (9) 61 olgunun %40'ı sağ, %60'ı sol, Karlı (78) 214 olgunun % 53'ü sağ, %47'si sol, Yetkin (79) 29 olgunun %32'si sağ, %68'si sol femur boyun kırığıydı. Bizim olgularımızın % 41,7'si sağ, % 50'si sol femur boyun ve % 8,3'ü her iki femur boyun kırığıydı. Hastalarımızda sol femur boyun kırığı olanlarının sayısı fazla olması literatür ile uyumlu bulunmasının yanı sıra kırığın prognozunu ve tedavisini etkileyen bir etken değildir.

Yaşlılarda femur boyun kırığı genellikle düşük enerjili travma sonucu oluşmaktadır ve sıklıkla sebep basit düşmelerdir. Zetterberg ve ark. (63) olgularının %60'ının, Tuncel ve ark. (104) %72' sinin, Altıntaş ve ark. (63) %79'unun, Salvakçı ve ark. (98)'nin 118 olguluk çalışmasında %70,4'ünün kırık sebebi olarak düşük enerjili travma olduğunu belirtmişlerdir. Genç ve erişkin femur boyun kırıkları yaşlılardan farklı olarak genellikle yüksek enerjili travma sonucu meydana gelir. Tükenmez (75) olgularının %87,8'inin, Canale ve Bourland (3) %90'ının, Weiner ve O'Dell (9) %69'unun, Eroğlu (77) %90'nın, Baytok (80) %88,2'nin yüksek enerjili travmalar sonucu meydana geldiği bildirmektedirler. Bizim çalışmamızdaki tüm hastaların kırık etiyojisi % 45,4'ünde yüksek enerjili travma iken, %54,6'sında ise düşük enerjili travma idi. Yüksek enerjili travma sonucu femur boyun kırığı gelişen hastaların %65'i erkek, %35'i kadındı, düşük enerjili travmalı hastaların % 36'sı erkek, %64'ü kadın hastalardı. Düşük enerjili travmanın neden olduğu femur boyun kırığı olan hastalarımız ileri yaştaki kadın hastalar iken, yüksek enerjili travmanın neden olduğu hastalar ise genç ve erkek hastalardı. Bu sonuçların literatür ile uyumlu olduğu gözlemlendi.

Yüksek enerjili travmalar çoklu yaralanmalara neden olur. Bu nedenle hasta ilk görüldüğü zaman ayrıntılı fizik muayenesi yapıp, kırık şüphesi olan bölgelerin radyografisi çekilmelidir. Memik (81) olgularının %26'sında ek kırık , %33'ünde diğer organ yaralanması, Baytok (80) olgularının %44 'üne eşlik eden kırık ve organ yaralanması olduğunu belirtmiş ve en çok aynı taraf femur kırığıyla birlikte tespit etmiştir. Aykurt (82) olgularının %31'inde eşlik eden kırık, %14'ünde diğer organ yaralanması, Aydın (83) olgularının %27'sinde eşlik eden bir kırık veya diğer organ yaralanması bulunduğunu belirtmişlerdir. Yüksek enerjili travmanın neden olduğu femur boyun kırığı olan hastalarımızın 5 (%20,83)'inde eşlik eden kırık mevcut idi ve en çok femur kırığı eşlik ediyordu. Delanay ve Street (23) femur boyun

kırıklarının tanısını %19'unu geç dönemde veya femur cisim kırıkları tedavisi sırasında bulmuşlardır. 3 (%12,5) olgumuzda diğer organ yaralanması mevcuttu. Bunlar karaciğer laserasyonu, böbrek laserasyonu, femoral arter ve safen ven yaralanması gibi patolojilerdi. Hayati tehlikenin olduğu bu durumlarda önceliğin bu patolojilere verilmesi ve hastanın genel durumu stabil olduktan sonra gerekli tedavi uygulanmalıdır.

Femur boyun kırığı nedeniyle başvuran hastaların mevcut sistemik hastalık oranı incelendiğinde; Lee (72) olgularının %36'sında mevcut bir veya birden çok sistemik hastalık olduğunu belirtmiştir. Miller (84) çalışmasında hastalarının %67'sinde sistemik bir rahatsızlık olduğunu, Arpacıoğlu (85) olgularının %70'inde sistemik hastalık olduğunu ve hastalarının yaklaşık % 50'sinde birden fazlaydı, Gallinaro (87) olgularının %90'nında sistemik bir hastalık, hatta %80'inde birden fazla sistemik hastalık olduğunu belirtmişlerdir. Yaş ortalaması 62,1 olan ve % 66,2'si kadın olan hastalarımızın % 49,3'ünde mevcut bir veya birden fazla herhangi bir rahatsızlığı vardı. Hastalarımızın %48'inde hipertansiyon, %20,8'inde diyabetes mellitus ve değişen oranlarda diğer rahatsızlıklar mevcut idi. Literatür ile kıyaslandığında genel sistemik hastalık oranı literatürle uyumlu çıkmıştır.

Femur boyun kırıklarının sınıflamasında erişkin hastalar için Garden sınıflaması ve Pauwels sınıflaması kullandık. Erişkin hastalar için en kabul gören sınıflama Garden sınıflamasıdır. Çekilen ön-arka radyografi ile ayrılma derecesine bakılarak 4 tipe ayrılır. Tedavi kararı verilirken sıklıkla Garden sınıflaması temel alınır (87). Garden 1- 2 ayrılmamış kırık, Garden 3-4 ayrılmış kırık olarak kabul edilir. Garden Tip 1 ve 2'de birbirine paralel 2 veya 3 adet kansellöz vida ile tespit önerilir, Garden Tip 3-4'te ise hastanın yaşı 70'ten küçük ve aktif ise aynı tedavi uygulanır, diğer durumlarda artroplasti yapılır. Lee (72) 116 olguluk serisinde 104 (%90) olgunun Garden Tip 1 ve 2, 12 (% 10) olgunun ise Garden tip 3- 4 kırık olduğunu bildirmişlerdir. Bochner (88) serisinde %91 Garden tip 3- 4, % 9 Garden tip 1-2 olduğunu, Hersekli (77) 150 olguluk serisinde olgularının hepsinin Garden tip 3-4 olduğunu, Bulut (89) olgularının % 14 Garden tip 1, % 33 Garden tip 2 , % 29 Garden tip 3 ve % 24 Garden tip 4 olduğunu, Mirzanlı (90) olgularında % 15,2 Garden tip 2, % 41,3 Garden tip 3 ve % 43,4 Garden tip 4 olduğunu bildirmişlerdir. Kırık tipi tespiti için yapılan sınıflandırmalardan, Garden sınıflandırılmasına göre

24 hastanın kırık tipi dağılımı; 1 (%4,2) hastada Garden tip-1, 4 (%16,6) hastada Garden tip-2, 10 (%41,6) hastada Garden tip-3 ve 9 (%37,6) hastada Garden tip-4 kırık saptandı. Ayrılmamış ve stabil olarak kabul edilen kırıklar % 20,8, stabil kabul edilmeyen ve ayrılmış kırık olarak kabul edilen kırık ise % 79,2'ydi. Bu sonuç literatür ile uyumlu idi. Ayrılmış kırıkların fazla oluşu hastalarımızın kliniğe geç başvurusu, travma şiddetinin yüksek olması ve hastanın hastaneye taşınmasının uygun koşullarda yapılmamasına bağladık.

Femur boyun kırıklarında zaman etkeni osteosentez sonuçlarında önemli bir rol oynar. Femur başı kan desteği ayrılmış kırıklarda bozulur. Travmadan sonra 6 saate kadar erken dönemde tespit uygulanan hastalarda avasküler nekroz oranı daha azdır (71). Hastaların travma sonrası başvuru zamanı: Arpacioğlu (91) çalışmasında ortalama 4,2 günde, Lausten (92) çalışmasında ilk 48 saat içinde, Ecker (93) ortalama 2,1 günde, Aykurt (82) ortalama 3,2 günde başvurduklarını bildirmiştir. Bizim çalışmamızda hastaneye başvuru süresi ortalama 48 saattir.

Başvuru ile ameliyata alınma zamanı arasında geçen süreyi; Arpacioğlu (91) ortalama 7 gün, Lausten (92) ortalama 2 gün, Bulut (89) kansellöz vida ile tespit yaptığı olgularında 1,54 gün, Taş (63) internal tespit uyguladığı hastalarında ortalama 4,8 gün bulmuştur. Lowell (54) çalışmasında hastaların vital bulgularının stabilizasyonundan sonra ameliyata alınmasının, ölüm oranı ve morbidite riskini azaltacağını bildirmiştir ve bunun için gereken zamanın ortalama 2-3 gün olduğunu belirtmiştir. Kenzora (50) ilk 24 saat içinde cerrahi uygulanan hastalarda mortaliteyi %34, 2-5 gün içinde uygulanan hastalarda ise % 5,8 bulmuş ve hastanın ameliyat öncesi hazırlığının çok önemli olduğunu vurgulamıştır. Bizim çalışmamızda hastalar yatırıldıktan sonra ameliyata alınma zamanı ortalama 2 gündü. Bu bulgular literatür ile uyumlu bulundu.

Genç erişkinlerde femur boyun kırığı tedavisinde anatomik redüksiyon ve erken stabil tespit önerilmektedir. Swiontkowski (14) femur boyun kırıkları tedavisi için 3 önemli etken belirtmişlerdir. Bunlar; erken redüksiyon, erken tespit ve eklem içi hematoma boşaltılması için kalça eklemine açılmasıdır. Arunas (71) zaman etkeninin sonuçlarında önemli bir rol oynadığını, femur başı kan desteğinin ayrılmış kırıklarda bozulduğunu ve travmadan sonra 6 saat içinde ameliyat edilmesinin, avasküler nekroz oranını azaltmaya yardımcı olduğunu belirtmiştir. Ayrıca eklem içi

hematomun eklem içi basıncı artırarak başın kan desteğini etkileyen önemli bir etken olup, hematomun boşaltılması ve basıncın düşürülmesi ayrılmamış kırıkların sonuçlarını etkilerken, ayrılmış kırıklarda bunun dikkate alınmadığını belirtmektedir. 55 yaş altındaki genç erişkinlerde femur boyun kırığı az görülmesine rağmen, ömür beklentisi uzun ve aktif yaşamları olan bu hastalarda kırığın tedavisi büyük önem taşımaktadır. Kırık esnasında femur başı beslenmesinden sorumlu retinakuler damarların hasara uğraması yüksek oranda kaynamama ve avasküler nekroz gelişmesine neden olur (63). Osteosentez sonrası başarısızlık ve revizyon oranları için %20-40 arası rakamlarının bildirilmesi, ortopedi cerrahlarını internal tespitin başarısızlığında etkili etkenlerin araştırılmasına itmiştir. Alho (94), femur boyun kırığında başarısızlıktaki en önemli etkenin anatomik olamayan redüksiyon olduğunu saptamış ve Alberts ve Jervaeus (105), redüksiyon niteliğinin başarılı sonuç almada ortopedi cerrahı tarafından kontrol edilebilecek tek etken olduğunu göstermişlerdir. Ayrılmamış kırıklarda koruyucu tedavinin mümkün olduğunu, hatta cerrahi komplikasyonlar açısından daha iyi bir yöntem olduğunu belirten çalışmaların yanı sıra yine immobilizasyon süresinin uzunluğu ile özellikle yaşlı hastalarda oluşturduğu yüksek ölüm oranı ve morbidite tehlikesi nedeniyle kesin olarak cerrahi tedavi gerektiğini ileri süren çalışmalarda mevcuttur. Aykurt ve ark. (82) genel durum ile ilgili herhangi bir kontrendikasyon olmadıkça asıl tedavisinin cerrahi tedavi olduğunu savunmuştur. Biz koruyucu tedavi yöntemlerinin ayrılmamış kırıklarda sonuçları iyi olsa da hem hastalar hem de cerrahlar tarafından arzu edilen bir yöntem olmadığı kanaatindeyiz. Bu yüzden erişkin hastalarda ameliyat için herhangi bir kontrendikasyon yoksa cerrahi tedaviyi tercih ediyoruz. 60 yaşından sonra internal tespitin yerine artroplastiden daha iyi sonuç alındığını savunanlar varsa da, biz her yaş grubunda internal tespiti mümkün olduğunca ön planda tercih etmekteyiz.

Açık redüksiyon uygulayan bazı yazarlar anterolateral yaklaşımı tercih etmekte, buna neden olarak; Kırık hattına ulaşımın daha iyi olması, femur boynunu besleyen damarlara daha az zarar vermesi ve enfeksiyon oranının bu yaklaşım ile posterior yaklaşıma göre daha düşük olmasını göstermektedirler (57). Bizde bu düşünce ile tespit uyguladığımız olgularımızda Watson-Jones yaklaşımını tercih

ettik. Kapalı redüksiyonun başarısız olduğu durumlarda açık redüksiyonu bu yaklaşım ile gerçekleştirdik.

Alho (94) femur boyun kırığında başarısızlıktaki en önemli etkenin anatomik olmayan redüksiyon olduğunu saptamışlardır. Prognozu etkileyen etkenlerini şöyle tanımlamışlardır: Redüksiyonun niteliği, kalkarın parçalanması, başın 30 derecenin üzerinde varus açılanması, küçükbaş (başın merkezinin kırık hattına uzaklığının <15 mm olması), kırık hattının dikey durumu ve boynun arka korteksinde parçalanma. Başka bir çalışmada Alberts ve Jervaeus (63) redüksiyon niteliğinin başarılı sonuç almada ortopedi cerrahı tarafından kontrol edebilecek tek etken olduğunu göstermişlerdir. Öztürkmen (94) başarısız internal tespit nedeniyle artroplasti uyguladıkları hastalarında başarısızlığının nedeni olarak en yüksek oranda yeterli redüksiyon yapılamayan olgular olduğunu belirtmiştir. %35 olguda cerrahi tekniğin iyi uygulanmadığını ve %8,8 olguda uygun olmayan implantın seçildiğini belirtmişlerdir.

Boz (95) femur boyun kırığı nedeniyle internal tespit uyguladığı 67 hastanın 14'ünde redüksiyon kaybı tespit etmişler. Bunların %42'sinde avasküler nekroz geliştiğini ve %28'inde kırığın kaynamadığını bildirmişlerdir. Kaynamanın elde edilebilmesi için tam redüksiyon, rijit bir tespit ve bunun korunması çok önemlidir. Bulut (89) Garden tip 3-4 kırığın olan yetersiz redüksiyon ve tekniğine uygun olmayan şekilde tespit ettikleri 3 olgusunda kaynamama ve avasküler nekroz geliştiğini bildirmişlerdir.

Biz kırık tespiti yaptığımız 26 kalçanın 7 (%26,8)'sinde redüksiyonun anatomik olmadığını tespit ettik. Ancak Garden dizilim indeksine göre değerlendirildiğinde 3 (%11) kırığın kabul edilebilir redüksiyonun olmadığı gözledik. Diğer hastaların ise kabul edilebilir redüksiyona sahip idi. Deplasmanın fazla olduğu kırık tiplerinde uygun redüksiyonu sağlamanın daha zor olduğu belirtmekteyiz.

Tespit ile ilgili teknik kusur veya yetersiz tespit toplam 9 (%34) hastada saptandı. Bu hastalarda saptanan tespit problemleri vidaların birbirine paralel olmaması, vidanın yivli kısmının kırık hattında kalması ve femur boynuna uygun yönelimde gönderilmemesi şeklindeydi. Ayrıca bu hastaların 7'sinde uygun anatomik redüksiyon sağlanamamıştı. Uygun redüksiyonun, kusursuz bir tespit için

şart olduğunu ve tespit uygulaması sırasında skopinin kullanılmasının teknik kusurlara bağlı olan yetersiz ve uygun olmayan tespitin daha az oranda görüleceği düşünüyoruz. Yetersiz kırık redüksiyonu ve uygun olmayan tespit uygulanan hastaların % 45'inde avasküler nekroz ve yine %45'inde kaynamama tespit ettik.

Birçok yazar tespit başarısızlığında 4 komplikasyonun meydana gelebileceğini belirtmişlerdir. Bunlar; Kırıkta impaksiyon ve çivinin eklemine içine girmesi, varus angulasyonu ile birlikte çivinin baş ve boyundan çıkması, kırığın kaynamaması ve tespit materyalinde bükülme ve kırılma. Aydın (83) olgularının 2'sinde vida femur boyun üst kısmından dışarı çıktığını belirtmiştir.

Bu sonuçlar femur boyun kırıklarında iyi bir redüksiyonun ve stabil bir tespit uygulamasının femur boyun kırıkları sonuçları üzerindeki önemini ortaya koymaktadır.

Kalça cerrahisi uygulanan hastalarda ortaya çıkabilecek komplikasyonların başında hematoma ve enfeksiyon gelmektedir. Literatürde enfeksiyon oranı %2-20 arasında değişmektedir (9). Chan (96) dren kullandıkları olgularda enfeksiyon oranını %6,3, dren kullanmadıkları olgularda %28 olduğunu bildirmiş. Petersen (97) %1,4 derin enfeksiyon ve %0,3 yüzeysel yara enfeksiyonu olduğunu bildirmişlerdir. Salvakçı (98) çalışmasında % 4,3 oranında enfeksiyon ve %1,65 oranında hematoma olduğunu bildirmiştir. Bulut (89) spongiosa vida ile tespit uyguladığı olgularında %2,4 oranında derin enfeksiyon geliştiğini bildirmiştir. Rogmark (99) internal tespit uyguladığı olgularında ise % 2,8 yüzeysel enfeksiyon geliştiğini bildirmişler fakat hiçbir hastalarında derin enfeksiyon ile gelişmemiş. Cerrahi tedavi uyguladığımız 24 hastanın 5 (%20'8)'inde yüzeysel yara enfeksiyonu gelişti. Hastaların 2(%8)'sinde derin enfeksiyon gelişti. Bu bulgular literatür ile uyumlu bulundu.

Derin ven trombozu kalça kırıklarında görülen en ciddi komplikasyonlardandır. Geçirilmiş tromboemboli atağı, geçirilmiş venöz cerrahi ve variköz venlerin varlığı, önceki ortopedik operasyonlar, ileri yaş, malignite, konjestif kalp yetmezliği, hareketsizlik, obezite, oral kontraseptif veya hormon tedavisi kullanımı, aşırı kan kaybı ve kan transfüzyonu derin ven trombozu gelişmesinde etkindir. %80-90 oranında ameliyat olan ekstremitelerde de görülür. Çoğu cruristeki venlerde oluşur ve %30 oranında yukarı doğru yayılır. Pellgrini (9) tedavi edilmeyen cruristeki trombozun %31 oranında klinik olarak belirgin tromboemboli gelişimini

bildirmiştir. Kakkar (3) trombozun gelişme riskinin ameliyattan sonraki 3 haftalık dönemde riskin devam ettiğini bildirmiştir Fredin ve Nillius (3) ameliyattan sonra 2. ve 3. haftalarda ölümcül tromboemboli riskinin yüksek olduğunu belirtmiş ve bunun için hastalar taburcu olduğu zaman proflaksinin devam etmesi gerektiğini bildirmiştir. Davis ve ark. (3,9) spinal anestezi altında ameliyat ettikleri olgularının %13'ünde, genel anestezi altında ameliyat ettikleri olgularda %27'sinde derin ven trombozu geliştiğini bildirmiştir. Bochner (88) femur boyun kırığı nedeniyle tedavisi yapılan olgularının %2,2'ünde derin ven trombozu, %1,1'inde pulmoner emboli olduğunu bildirmiş. Yao (100) %3,5'inde derin ven trombozu, %2'sinde pulmoner emboli bildirmiş. Literatürde kalça kırığından sonra cerrahi yapılan hastalarda derin ven trombozu oranı %58 ve ölümcül akciğer emboli oranı %7,5 olarak bildirilmiştir.

Derin ven trombozu 1 (%4,2) hastamızda gelişti. Pulmoner tromboemboli 2 (%8,4) hastamızda gelişti. 1 hastamız öldü, diğer hasta tedaviye cevap verdi. Olgularımızda derin venin trombozu sıklığı literatür ile uyumlu idi.

Hastalarımızın 3 (%12,5)'ünde sakrum ve topuk bölgesinde grade 1-2 dekübit yarası gelişti. Bunların yaş ortalaması 62,4 idi. Petersen (97) olgularının % 2,2'sinde dekübit yarası geliştiğini, Kaptanoğlu (28) olgularının % 6,6 oranında dekübit yarası geliştiğini bildirmişlerdir. Bizde yüksek oranda bulunması hastaların dekübit yarası önleyici önerilerimize uymamalarına bağlı olduğunu düşünmekteyiz.

Hastanede yatış süreleri değerlendirildiğinde; Rogmark (99) hastaların yatış süresini ortalama 8 gün (1-49 gün), Lee (72) spondyoz vida uyguladıkları olguların ortalama yatış süresini ikiden az sistemik hastalığı olanların 12 gün, ikiden fazla sistemik hastalığı olanların ise 15 gün, Kaptanoğlu (28) ortalama 11,9 gün (7-28 gün), Süldür (101) internal tespit uyguladığı olgularının ortalama yatış süresi 19 gün (10-25 gün), olduğunu bildirmişlerdir.

Hastalarımız ortalama 8,92 gün hastanede yatırıldı. En kısa yatış süresi 5 gün olup, en uzun yatış süresi derin enfeksiyon gelişen hasta olup 20 gündü. Hastanede yatış süresi travma sonrası diğer organ yaralanması olan hastalarda ortalama 14 gün olarak hesaplandı. Yüksek enerjili travma etiyojisi olan ve sistemik hastalığı olmayanlarda ortalama 10 gün iken, düşük enerjili travması olan ve sistemik hastalığı olanlarda ise bu süre ortalama 12 gündü. Hastalar ortalama ameliyattan 6 gün sonra taburcu edildi (1-18 gün). Bu sonuçlar literatür sonuçları ile uyumlu idi. Diğer organ

yaralanması olan hastaların genel durumlarının düzelmesini beklendiği için hastanede yatış süreleri uzamıştır.

Femur boyun kırıklarının tedavisinde gelişmeler, kaynamama sıklığını azaltmıştır. Ancak yine de %10 ile %37 oranında görülmektedir. Neden olan etkenler kan akımı bozuklukları, geç ve kötü redüksiyon ve tespit yetersizliğidir. Tespitten sonra yük verilen hastalarda 3 aydan sonra ağrının devam etmesi, kaynama gecikmesi veya kaynamama problemi olduğunu düşündürür. Femur boyun kırıklarında kaynama 6–12 aylar arasında gerçekleşir. Kaynama ölçütü, yaralanma tarihinden sonra 12 ay içinde kırık hattında trabeküler yapının oluşmasıdır. Kaynamama teşhisi radyografik bulgulara dayandırılır (9). Morsy (102) çalışmasında olgularının %36'sında kaynamama olduğunu bildirmiş ve bu olgularının %23'üne enfeksiyonun eşlik ettiğini ve %38'sinde anatomik olmayan redüksiyonun varlığını bildirmiş. Lee (72) kansellöz vida ile tespit uyguladıkları 116 femur boyun kırığı olan hastalarının %9 kaynamama olduğunu bildirmişlerdir. Bulut (89) çoklu kansellöz vida ile tespit yaptıkları olgularının %3'ünde kaynamama bildirmişlerdir.

Meyers (63) kırıktan sonra arka kortekste %71 oranında parçalanma meydana geldiğini ve büyük defekt oluştuğunu, bu defektin kaynamama veya geç kaynama sebebi olduğunu ve tespit yetersizliğine yol açtığını belirtmiştir. 1960-1965 yılları arasında tedavi ettiği 250 ayrılmış femur boynu kırığında %35 kaynamama ve %32 geç segmental çökme geliştiğini, kas pediküllü kemik grefti ile tedavi ettiği olgularda ise sonuçlarının daha iyi olduğunu bildirmiştir. Meyers 1971'den sonra standardize ettiği tekniği ile 144 ayrılmış femur boyun kırığı tedavisinde % 95 kaynama ve %5 geç segmental çökme geliştiğini, 40 yaşın altında olan 23 hastanın tamamının kaydığını tespit etmiştir. Karlı (78) bu tekniği uyguladıkları olgularının %79'unda 5 ayda kaynama olduğunu bildirmişlerdir. Eren ve ark. (103) yaş ortalaması 42 olan femur boyun kırığı 21 kalçanın 11'ine kapalı redüksiyon spongioz vidaları ile tespit, ameliyat sırasında yeterli redüksiyon elde edemedikleri 10 kalçaya da Meyers tekniğiyle ameliyat etmişler. 11 kalçanın birinde kaynamama olurken, Meyers tekniğini uyguladıkları 10 olgunun ikisinde kaynamama meydana gelmiştir. Meyers tekniği ile ameliyat ettikleri olgularının sonuçlarının daha kötü olduğunu bildirmişlerdir.

De Lee (104) kompresyona müsaade eden vidalı plak ve diğer açılı plaklar gibi geniş implantlar dişleme ve redüksiyonu bozabileceğini belirtmiş, ayrıca femur boynunun önemli bir kısmını kaplayarak kaynamayı olumsuz yönde etkilediğini bildirmiştir. Bütünüyle internal tespit araçlarına güvenmeyerek yükün önemli bir kısmını taşıyacak olan kemik desteği sağlamak ve korumak gerekmektedir. Femur baş ve boynun kanlanmasına en az zarar veren tespit materyallerinin kullanılması durumunda kaynama oranının daha yüksek olacağını bildirmişlerdir.

Bizim çalışmamızda kırık tedavisi için tespit uygulanan 24 hastanın 4 (%16,7)'ünde kaynamama saptandı. Bunların yaş ortalaması 50 olup, 1'i erkek, 3'ü kadın hasta idi. Kırık tipi Garden tip 2 olan 2 hasta, Garden tip 4 olan 2 hasta idi. Tüm hastalarda yetersiz redüksiyon ve tespit vardı. 4 hastamızdan biri, takiplerinde 1,5 yıl sonra saptanan kaynamama için açık redüksiyon, kemik greftlemesi ve tespit yapıldı. Bir diğer olgu için kemik greftlemesi ile birlikte tespit yapıldı. Her iki kalçada kaynama sağlandı, ancak ciddi avasküler nekroz oluştu. Diğer 2 hastamıza da total kalça protezi yapıldı. Olgularımızda kaynamama oranı literatür ile uyumlu idi. Kaynamama nedeni olarak literatürde belirtilen etkenleri olgularımızda da bulunmaktaydı.

Deplase femur boyun kırıklarında redüksiyon kalitesinin avasküler nekroz üzerinde etkisi olduğu gösterilmiştir. Redüksiyon Garden dizilim indeksine göre 155 dereceden düşük olduğu ya da 180 dereceden fazla olduğu durumlarda avasküler nekroz oranının %7-65 arasında yükseldiği gösterilmiştir (23). Avasküler nekroz tespit edilen olgularımızın tümünde yetersiz redüksiyon ve tespit yetersizliği vardı. Avasküler nekroz gelişiminde kırık redüksiyonunun ve tespit niteliğinin önemli bir etken olabileceğini düşünüyoruz.

Lee (72) femur boyun kırığı nedeniyle kansellöz vida tespiti uygulayarak tedavi ettiği 116 erişkin hastanın deplase kırığı olan 12 olgunun %17'sinde avasküler nekroz, ayrışmamış kırığı olan 104 olgunun %4'ünde avasküler nekroz olduğunu bildirmiştir. Bizim 4 (%20) hastada avasküler nekroz saptandı. Bu hastaların 1'i Ficat- Arlet Tip 2, 2'si Ficat- Arlet Tip 3 ve diğer 1 hasta ise Ficat- Arlet tip 4 olarak değerlendirildi. Bu 4 hastamızın cerrahiye alınma süresi ortalama 7 gündü. Olgularımızın %25'i ayrışmamış kırık iken, %75'i ayrışmış kırık tipi idi.

Bulut (89) çoklu kansellöz vida ile kırık tespiti yaptıkları olgularının %16,7'sinde avasküler nekroz bildirmişler. Kapalı redüksiyon ve kapsül içi basıncı azaltmak için ponksiyon yaptıkları olguların %60 ayrışmamış kırık olup, ortalama 2,7 günde ameliyata alınmış olguların %8'inde avasküler nekroz tespit edilmiş. Buna rağmen %35 ayrışmamış kırık olan, açık redüksiyon uygulanan ve ortalama 1. günde ameliyata alınan olgularında % 24 avasküler nekroz bildirmişlerdir. Kırığın ayrılma derecesinin avasküler nekroz gelişmesinde önemli bir etken olduğunu belirtmişlerdir. Avasküler nekroz gelişiminde operasyona geç alınma ve kırığın deplasman durumunun etkili olduğunu düşünmekteyiz.

Rogmark (99) femur boyun kırığı internal tespit uygulanan olgularda % 64'ünde başarı elde ettiğini bildirmektedirler. Arunas (71) internal tespit uyguladığı hastalarda %57 kötü sonuç, Osteosentezde avasküler nekroz ve kaynamama, hemiarthroplasti uygulamasında beklenen gevşeme ve asetebuler aşınma, total kalça protezinin daha pahalı olması ve yüksek oranda ölüm tehlikesi gibi istenmeyen özellikleri vardır. Buna rağmen en iyi sonucun osteosentez yapılan olgularda elde ettiğini bildirmektedir.

Tükenmez (75) femur boyun kırığı nedeniyle internal tespit uyguladıkları olgularının çoklu vida ile tespit uyguladıklarında %36,5'inde çok iyi, %45,5'inde iyi, %9'unda orta ve %9'unda kötü sonuç elde ettiklerini bildirmişlerdir. Bulut (89) çoklu vida ile tespit uyguladıkları olgularının sonuçlarını % 28,6'sında çok iyi, % 38,1'inde iyi, %14,3'ünde orta ve % 19'unda kötü olarak değerlendirmişlerdir.

Çalışmamızdaki kontrole gelip değerlendirdiğimiz ve dosyasında yeterli bilgileri olan toplam 20 hasta ortalama 48 ay takip edildi. Olguların Harris kalça sayısal değerlendirme cetveline göre değerlendirildiğinde; 5 (%25) hastada mükemmel sonuç, 8 (%40) hastada çok iyi sonuç, 4 (%20) hastada iyi sonuç, 2 (%10) hastada orta sonuç ve 1(%5) hasta da ise kötü sonuç elde edildi. Elde ettiğimiz veriler literatür ile uyumluydu. Kırık tipinin ve müdahale zamanının sonuçlar üzerinde önemli bir etken olduğunu düşünüyoruz.

Sonuç olarak 1. Femur boyun kırıkları erişkin hastalarda daha çok yüksek enerjili travma sonucu meydana gelmektedir. Yaşlılarda ise özellikle 70 yaşından sonra kadınlarda sık görülmektedir (osteoporoza bağlı olarak). Çoğunluğunun kırık etiyojisi düşük enerjili travmadır.

2. Yüksek enerjili travma sonucu meydana gelen femur boyun kırıklarında diğer kemiklerde de fraktürler ve diğer organ yaralanmaları görülebilir.

3. Osteoporoz varlığında küçük bir travma sonucu femur boyun kırığı meydana gelebilmektedir. Bu tür kırıkları önlemek için özellikle kadınlarda osteoporozla mücadele edilmelidir.

4. Femur boyun kırıkları 70 yaşından sonra sık görülmekte ve bu hastaların çoğunda bir veya birden fazla sistemik rahatsızlık bulunmaktadır. Bu hastaların genel durumu düzeltildikten sonra en kısa sürede ameliyata alınmalıdır.

5. Yapılacak cerrahi tedavi ve gelişebilecek komplikasyonlar hakkında hasta ve yakınları mutlaka bilgilendirilmelidir.

6. Tedavi yöntemini seçerken hastanın fizyolojik yaşı, kırık olduktan sonra geçen süre, kırığın tipi, kemik niteliği, hastanın kırık öncesi aktivite durumu, hastada mevcut olan hastalıklar ve hastanın mental durumu gibi birçok etken göz önüne alınmalıdır.

7. Genç hastalarda femur başını korumak için her türlü çaba sarf edilmelidir.

8. İleri yaşta görülen femur boyun kırıklarının ölüm oranı ve morbiditesi yüksektir. Bu nedenle bu hastaların bir an önce ölüm oranı ve morbiditesi en düşük yöntem ile hızlı bir şekilde eski durumlarına kavuşmaları ve mobilizasyonları sağlanmalıdır.

9. Uygulanan cerrahiden sonra görülen hematoma, enfeksiyon ve derin ven trombozu gibi komplikasyonların oranını azaltmak için gerekli tüm önlemler (antibiyoterapi, antitromboembolik tedavi vb.) alınmalıdır.

10. Femur boyun kırığında komplikasyon oranı yüksektir, tespit uygulanan hastalarda görülen avasküler nekroz, kaynamama ve diğer komplikasyonlarının oranını azaltmak için mümkün olan kısa zamanda kırığın uygun, kabul edilebilir redüksiyonu sağlanıp, stabil bir tespit uygulanmalıdır.

11. Literatür bilgileri göz önüne alındığı zaman intenal tespitle çoklu kanüllü vida uygulaması önerilmektedir.

12. Femur boyunun ayrılmamış kırıklarında (Garden tip 1 ve tip 2) hastanın yaşına bakılmaksızın internal tespit uygulanmalı, ayrılmış (Garden tip 3 ve tip 4) kırıklarda 70 yaşın üstündekilere artroplastik tedavisi tercih edilmelidir.

13. Femur boyun kırıklarının en ideal tedavisi ortopedinin en tartışmalı konusu olmaya devam etmektedir.

5. KAYNAKLAR

- 1- Keklikçi K, Çilli F, Pehlivan Ö, Kuşkuçcu M. Femur boyun kırıkları. TOTBİD (Türk Ortopedi ve Travmatoloji Birliği Derneği) Dergisi 2009; 8: 1-2.
- 2- Aytekin MN, Küçükduymaz F, Kömürcü M, Akpınar F. Femur boyun kırıkları. Yeni Tıp Dergisi 2011; 28: 134-135.
- 3- Leighton RK. Fractures of the neck of the femur. Bucholz RW, Heckman JD, Court-Brown CM (Eds). Rockwood & Green's Fractures in Adults. Chapter 44, 6th ed. Philadelphia: Lippincott Williams & Wilkins, 2006: 1754-1791.
- 4- Tükenmez M, Çekin T, Perçin S, Tezeren G. Femur boyun kırıklarında internal fiksasyon. CÜ Tıp Fakültesi Dergisi 2004; 26: 131-135.
- 5- Alolabi B, Bajammal S, Shirali J, Karanicolas PJ, Gafni A, Bhandari M. Treatment of displaced femoral neck fractures in the elderly: a cost-benefit analysis. J Orthop Trauma 2009; 23: 442-446.
- 6- Healy WL, Iorio R. Total hip arthroplasty: optimal treatment for displaced femoral neck fractures in elderly patients. Clin Orthop Relat Res 2004; 429: 43-48.
- 7- Haidukewych GJ. Intracapsular hip fractures. Stannard JP, Schmidt AH, Kregor PJ (Eds). Surgical Treatment of Orthopedic Trauma. Chapter 22, 1th ed. New York: Thieme Medical Publishers Inc, 2007: 539-561.
- 8- Heetveld MJ, Rogmark C, Frihagen F, Keating J. Internal fixation versus arthroplasty for displaced femoral neck fractures: What is the evidence? J Orthop Trauma 2009; 23: 395-402.
- 9- Lavelle DG. Fractures and dislocations of the hip. Canale ST (Ed). Campbell's Operative Orthopaedics. Chapter 52, 10th ed. Philadelphia: Mosby Inc 2003: 2873-2938.
- 10- Dere F. Anatomi 1. Baskı, Adana: Nobel Tıp Kitapevi; 1988: 185-194.
- 11- Ege R. Kalça Anatomisi, Kalça Cerrahisi ve Sorunları, Ankara: Türk Hava Kurumu Basımevi, 1996: 29-52.
- 12- Arıncı K. Anatomi. Ankara: Güneş Kitabevi Ltd Şti, 1995: 28-29.

- 13- Aksoy M. Femur üst uç içyapısı ve kalkar femorale. Acta Orthop et traum. Turcica 1997; 11: 210-221.
- 14- Swiontkowski MF. İntracapsuler hip fractures. Skletal trauma. Trafton PG (ed). Second ed. Saunders company, 1998: 1751- 1832.
- 15- De Lee JC. Fractures and dislocation of the hip. Rockwood CA, Green DP, Bucholz RW(eds). Fractures and adults. Philadelphia: JB Lippincott, 1996: 1661- 1739, 1996.
- 16- Deveci K. Femur Trokanterik Bölge Ve Boyun Kırıklarında Tedavi Yöntemi Seçimini Etkileyen Faktörler. Uzmanlık Tezi, Isparta: Süleyman Demirel Üniversitesi Tıp Fakültesi, 1999.
- 17- DeLee JC. Fractures and Dislocations of the Hip, Rockwood and Green's Fractures in Adults. Lippincott-Raven, 1996: 1659-1827.
- 18- Browner DB, Jüpiter JB, Levine AM, Trafton PG. Skeletal trauma, 1833-1926, WB Saunders Company, 1996.
- 19- Kurtulmuş T. Femur Trokanterik Bölge Kırıklarında PFN (Proksimal Femoral Nail) Uygulamalarımız ve Sonuçları. Uzmanlık Tezi: İstanbul, 2006.
- 20- Aksoy M. Femur üst uç iç yapısı ve kalkar femorale, Acta Orthop. Traum Turc 1977; 11: 210, 1977.
- 21- Arıncı K. Anatomi Cilt-1 Ankara: Güneş Kitabevi Ltd. Şti. 1995:140-141.
- 22- Arıncı K. Anatomi Cilt-1 Ankara: Güneş Kitabevi Ltd. Şti. 1995: 253-266.
- 23- Lavelle DG. Fractures and dislocations of the hip. Canale ST (Ed). Campbell's Operative Orthopaedics. Chapter 52, 10th ed. Philadelphia: Mosby Inc, 2003: 2908-2922.
- 24- Urban and Schwarzenberg Sabotta Atlas of Human Anatomy. Volume 2, 11th ed. Ankara: Güneş Kitapevi, 2002: 310- 321.
- 25- Netter FH. İnsan Anatomi Atlası. 5. Türkçe Baskısı, Bölüm 7. İstanbul: Nobel Tıp Kitabevleri Ltd Şti 2011: 474-490.

- 26- Crock HV. An atlas of the arterial supply of the head and neck of the femur in man. Clin Orthop 1980; 152: 17-27.
- 27- Ege R. Kalça anatomisi, Kalça cerrahisi ve Sorunları. Ankara: Türk Hava Kurumu Basımevi, 1994: 48-52.
- 28- Kaptanoğlu A. Yaşlılarda Femur Boyun Kırıklarının Bipolar Ve Modüler Tip Endoprotez İle Tedavisi. Uzmanlık Tezi, Kayseri: Erciyes Üniversitesi Tıp Fakültesi, 2000.
- 29- Urban and Schwarzenberg Sabotta Atlas of Human Anatomy. Volume 2, 11th ed. Ankara: Güneş Kitapevi, 2002:180- 185.
- 30- Netter FH. İnsan Anatomi Atlası. 5. Türkçe Baskısı, Bölüm 7. İstanbul: Nobel Tıp Kitabevleri Ltd Şti 2011: 223-236.
- 31- Arıncı K. Anatomi. Cilt -1 Güneş Kitapevi Ltd Şti Ankara: 1995: 143-144.
- 32- Ege R. Kalça anatomisi, Kalça cerrahisi ve Sorunları. Ankara: Türk Hava Kurumu Basımevi, 1994: 977-1040.
- 33- Lavelle DG. Fractures and dislocations of the hip. Canale ST (Ed). Campbell's Operative Orthopaedics. Chapter 52, 10th ed. Philadelphia: Mosby Inc 2003: 2938-2940.
- 34- Weistroffer JK, Muldoon MP, Duncan DD, Fletcher EH, Padgett DE. Femoral neck stress fractures: Outcome analysis at minimum five-year follow-up. J Orthop Trauma 2003; 17: 334-337.
- 35- Cannada LK. A retrospective review of high-energy femoral neck-shaft fractures. J Orthop Trauma 2009; 23: 254-260.
- 36- Bhandari M, Tornetta P, Hanson B, Swiontkowski MF. Optimal internal fixation for femoral neck fractures: Multiple screws or sliding hip screws? J Orthop Trauma 2009; 23: 403-407.
- 37- Lapidus LJ, Charalampidis A, Rundgren J, Enocson A. Internal fixation of garden I and II femoral neck fractures: Posterior tilt did not influence the reoperation rate in

- 382 consecutive hips followed for a minimum of 5 years. *J Orthop Trauma* 2013; 27: 386-390.
- 38-** Aminian A, Gao F, Fedoriw WW, Zhang LQ, Kalainov DM, Merk BR. Vertically oriented femoral neck fractures: Mechanical analysis of four fixation techniques. *J Orthop Trauma* 2007; 21: 544-548.
- 39-** Leighton RK. Fractures of the neck of the femur. Bucholz RW, Heckman JD, Court-Brown CM (Eds). *Rockwood & Green's Fractures in Adults*. Chapter 44, 6th ed. Philadelphia: Lippincott Williams & Wilkins, 2006: 1771-1772.
- 40-** Lavelle DG. Fractures and dislocations of the hip. Canale ST (Ed). *Campbell's Operative Orthopaedics*. Chapter 52, 10th ed. Philadelphia: Mosby Inc 2003: 2912-2913.
- 41-** Anglen JO. Fractures of the hip: Arthroplasty. Donald AW (Ed). *Master Techniques in Orthopaedic Surgery*. Chapter 15, 2th ed. Philadelphia: Lippincott Williams & Wilkins, 2011: 215- 233.
- 42-** Jun X, Chang-Qing Z, Kai-Gang Z, Hong-shuai L, Jia-Gen S. Modified free vascularized fibular grafting for the treatment of femoral neck nonunion. *J Orthop Trauma* 2010; 24: 230-235.
- 43-** Lavelle DG. Fractures and dislocations of the hip. Canale ST (Ed). *Campbell's Operative Orthopaedics*. Chapter 52, 10th ed. Philadelphia: Mosby Inc. 2003: 58-73.
- 44-** Weil YA, Khoury A, Zuaiter I, Safran O, Liebergall M, Mosheiff R. Femoral neck shortening and varus collapse after navigated fixation of intracapsular femoral neck fractures. *Orthop Trauma* 2012; 26: 19-23.
- 45-** Sandhu HS, Sandhu PS, Kapoor A. Neglected fractured neck of the femur: A predictive classification and treatment by osteosynthesis. *Clin Orthop Rel Res* 2005; 431: 14-20.
- 46-** Parker MJ, Raghavan R, Gurusamy K. Incidence of fracture-healing complications after femoral neck fractures. *Clin Orthop Rel Res* 2007; 458: 175-179.
- 47-** Zlowodzki M, Jönsson A, Paulke R, Kregor PJ, Bhandari M. Shortening after femoral neck fracture fixation. *Clin Orthop Rel Res* 2007; 461: 213-218.

- 48- Heetveld MJ, Raaymakers ELFB, Luitse JSK, Gouma DJ. Rating of internal fixation and clinical outcome in displaced femoral neck fractures. *Clin Orthop Rel Res* 2006; 454: 207-213.
- 49- Yıldırım AÖ, Turan S, Öken ÖF, Asiltürk M, Gülçek M, Uçaner A. Genç erişkin femur boyun kırıklarında açık redüksiyon ve internal fiksasyon sonuçları. *Göztepe Tıp Dergisi* 2012; 27: 161-166.
- 50- Kenzora JE, Mc Carthy RE, Lowell JD, Jiedge CB. Hip fracture mortality. *Clin Orthop* 1984; 186: 45-46.
- 51- Eiskjaer S, Ostgard SE. Risk factors influencing mortality after bipolar hemiarthroplasty in the treatment of fracture of the femoral neck. *Clin Orthop* 1991; 270: 295-300.
- 52- Wood DJ. Factors which influence mortality after subcapital hip fracture. *JBJS*, 74-B: 199-202, 1992.
- 53- Ege R. Femur başı avasküler nekrozu. *Kalça Cerrahisi ve Sorunları*. Ankara: Türk Hava Kurumu Basımevi, 1996: 752-767.
- 54- Lowell JD. Results and complications of femoral neck fractures, *Clin Orthop* 1980; 152: 162-172.
- 55- Collins T. Fractured neck of femur. The risk factors. *Nurs Stand* 1999; 13: 45- 56,
- 57- Lavelle DG. Fractures and dislocations of the hip. Canale ST (Ed). *Campbell's Operative Orthopaedics*. Chapter 52, 10th ed. Philadelphia: Mosby Inc 2003: 3148-3150.
- 58- Lavelle DG. Fractures and dislocations of the hip. Canale ST (Editor) *Campbell's Operative Orthopaedics*. Chapter 52, 10th ed. Philadelphia: Mosby Inc 2003: 2908-2922.
- 59- Greenspan A. *Orthopedic Radiology*, 3rd Ed. Philadelphia. Lippincott and Williams, 2000: 213-220.
- 60- Nagi ON, Gautam VK, Marya SK. Treatment of femoral neck fractures with a cancellous screw and fibular graft. *JBJS* 1986; 68: 387-391.

- 61- Ragnarsson JI, Boquist L, Ekelund L, Kärrholm J. İnstability and femoral head vitality in fractures of the femoral neck. Clin Orthop 1993; 287: 30-40.
- 62- Swiontkowski MF. Intracapsuler Hip fractures, Skletal trauma. Trafton PG (Ed). Second Edition, Saunders Company, 1998; 1751-1832.
- 63- Taş H. Femur Boyun Kırıklarında Protez Dışı Tedavi Yöntemleri. Uzmanlık Tezi, Diyarbakır: Dicle Üniversitesi Tıp Fakültesi, 2001.
- 64- Ritter MA, Vaughan RB. Ectopic ossification after total hip arthroplasty, predisposing factors, frequency and effect on result. JBJS 1997; 59: 345-351.
- 65- Eftekhari NS. Ectopic bone formation: Total Hip Arthroplasty, 1. Baskı, Mosby, St Louis, 1993;1581-1605.
- 66- Lo WH, Chen WM, Huang CK, Chen TH, Chiu FY, Chen CM. Bateman bipolar hemiarthroplasty for displaced intracapsular femoral neck fractures. Uncemented versus cemented. Clin Orthop 1994; 302: 75-82.
- 67- Brooker AF, Bowerman JW. Ectopic ossification following total hip replacement, Incidence and a method of classification, JBJS 1973; 55: 1629-1632.
- 68- Harris WH. Traumatic arthritis of the hip after dislocation and acetabular fractures: Treatment by mold arthroplasty. J Bone Joint Surg (Am) 1969; 51-A:737-755.
- 69- Eren AH. Harris kalça skoru. Acta Orthop Traumatol Turc 1991; 31: 285-288.
- 70- Boitzy A. Treatment of fractures in children and Adolescents 1980: 254- 267.
- 71- Arunas V. Treatment results of displaced femoral neck fractures. Medicina 2002; 38: 89-93.
- 72- Lee KB, Howe TS, Chang HC. Cancellous Screw Fixation for Femoral Neck Fractures: One hundred and Sixteen Patients. Ann Acad Med (Singapore) 2004; 33: 248-51.
- 73- Harris WH. Traumatic arthritis of the hip after dislocation and mold arthroplasty: an end result study using a new method of result evaluation. JBJS 1969; 51: 737-755.

- 74- Lewinnek GE, Kelsey J, White AA , Kreiger NJ. The Signifance and comparative analysis of the epidemiology of hip fractures, Clin Orthop 1980; 152: 35- 44.
- 75- Tükenmez M, Çekin T, Perçin S, Tezeren G. Femur boyun kırıklarında internal fiksasyon. CÜ Tıp Fakültesi Dergisi 2004; 26: 131-135.
- 76- NN Wazir et al. Early results of prosthetic hip replacement for femoral neck fracture in active elderly patients. J Orthop Surg 2006; 14: 43- 46.
- 77- Hersekli MA, Atik, OŞ. Femur boyun kırığı tedavisinde artroplasti seçeneklerinin değerlendirilmesi. Klinik Araştırma, 1999; 10: 123-128.
- 78- Karlı MÜ, Zorer G, Karaaslan İ, Azar N. Femur boynu kırıklarının cerrahi tedavisi. XII. Milli Türk Ortopedi ve Travmatoloji Kongre Kitabı, Ankara, 1990
- 79- Yetkin H, Uzun M, Sözer M, Uçar H. Çocuk femur boyun kırıklarının erken tedavi sonuçları. Ankara: XI. Milli Türk Ortopedi ve Travmatoloji Kongre Kitabı, 1990: 530-532.
- 80- Baytok G. Çocuk Kalça Kırıkları. XI. Milli Türk Ortopedi ve Travmatoloji Kongre Kitabı, 1990.
- 81- Memik R. Çocuk Femur Boyun Kırıkları, XIII. Milli Türk Ortopedi ve Travmatoloji Kongre Kitabı, 1990.
- 82- Aykurt M. ve ark. Femur boyun kırıklarının Kompresyon vidaları ile Cerrahi tedavisi ve Sonuçları, XII. Milli Türk Ortopedi ve Travmatoloji Kongre Kitabı, Nevşehir, 1993
- 83- Aydın E. ve ark. Femur üst uç kırıklarının kalça kompresyon vidalar ile Cerrahi tedavisi. IX. Milli Türk Ortopedi ve Travmatoloji Kongre kitabı. Alanya, 1985.
- 84- Miller K. Risk prediction in operatively treated fractures of the hip. Clin Orthop 1980; 152: 173-184.
- 85- Arpacioğlu MÖ. İntrakapsüler kalça kırıklarında bipolar hemiarthroplasti uygulaması. Acta Orthop Traum Turc 1997; 3: 203-207,

- 86-** Gallinaro P, Tabasso G, Negretto R, Brach del Prever EM. Experience with bipolar infemoral neck fractures in the elderly and debilitated. Clin Orthop 1990; 251: 26-30.
- 87-** Zlowodzki M, Bhandari M, Keel M, Hanson BP, Schemitsch E. Perception of Garden's classification for femoral neck fractures, Arch Orthop Trauma Surg 2005; 125:503-505.
- 88-** Bochner RM, Pellicci PM, Lyden JP. Bipolar hemiarthroplasty fracture of the femoral neck, JBJS 1988; 70: 1001-1010.
- 89-** Bulut O. Erişkin femur cisim kırıklarında multipl kansellöz vida fiksasyonu, Artroplastik Artroskopik Cerrahi Dergisi 2008; 15: 183- 187.
- 90-** Mırzanlı C. Femur boyun kırıklarında sementli straight stem modüler başlı parsiyel endoprotez uygulamaları. Nevşehir: XIII. Milli Türk Ortopedi ve Travmatoloji Kongre Kitabı, 1993.
- 91-** Arpacıoğlu MÖ. İntrakapsüler kalça kırıklarında bipolar hemiarthroplastik uygulaması, Acta Orthop Traum Turc 1997; 3: 203-207.
- 92-** Lausten GS, Vedel P, Nielsen PM. Fractures of the femoral neck treated with a bipolar endoprosthesis. Clin Orthop 1987; 218; 64- 67.
- 93-** Ecker ML. The treatment of trochanteric hip fractures using a compression screw, JBJS 1975; 57: 23-27.
- 94-** Öztürkmen Y. İleri yaştaki olgularda ayrılmış femur boynu kırıklarında primer artroplastinin, başarısız internal tespit sonrasında kurtarıcı artroplastik ile karşılaştırılması. Acta Orthop Traum Turc 2006; 40: 291-300.
- 95-** Boz Ü. Femur boyun kırıklarında ameliyat sonu erken ve geç dönemlerde görülen redüksiyon kaybı. XVII. Milli Türk Ortopedi ve Travmatoloji Kongre kitabı. Antalya, 2001
- 96-** Chan RN, Hoskinson J. Thompson prosthesis for fractured neck of femur. JBJS 1975; 57: 437- 443.

- 97-** Petersen MB, Jørgensen HL, Hansen K, Duus BR. Factors affecting postoperative mortality of patients with displaced femoral neck fracture. *Injury Int J Care Injured* 2006; 37: 705-711.
- 98-** Salvakçı N. Parsiyel Kalça Protezi Uygulanan Femur Boyun Kırıklarında Sonuçların Değerlendirilmesi, Uzmanlık Tezi, Sivas: Cumhuriyet Üniversitesi Tıp Fakültesi 1997.
- 99-** Rogmark C, Carlsson A, Johnell O, Sernbo I. Primary hemiarthroplasty in old patients with displaced femoral neck fracture, *Acta Orthop Scand*, 2002; 73: 605-610.
- 100-** Lu-Yao GL, Keller RB, Littenberg B, Wennberg JE. Outcomes after displaced fractures of the femoral neck. *J Bone Joint Surg Am* 1994; 76: 15-25.
- 101-** Süldür E. Femur boyun kırıklarının sliding nail Mc Laughlin plağı ile osteosentezi, VI. Milli Türk Ortopedi ve Travmatoloji Kongre Kitabı. İzmir 1979.
- 102-** Holton C. Foster P. Templeton P. Fractures of the femoral neck in children, *Current Orthopaedics* 2006; 20: 361-366.
- 103-** Eren A. Femur boyun kırıklarında pediküllü greftin yeri, XIV. Milli Türk Ortopedi ve Travmatoloji Birliği – Sicot Bölgesel Kongre Kitabı. İzmir, 1995.
- 104-** De Lee JC. Fractures and dislocation of the hip. Rockwood CA, Green DP, Bucholz RW(eds), *Fractures and Adults*. Philadelphia: JB Lippincott, 1991: 1481-1652.
- 105-** Tuncel M. Erişkinlerde femur boyun kırıklarının thompson endoprotez ile tedavisi. *Artroplasti Artroskopik Cerrahi Dergisi* 1995; 6: 14-17.
- 106-** Kezer M. Femur Boyun Kırıklarının Tedavisi ve Sonuçları, Uzmanlık Tezi, Van: Yüzüncüyıl Üniversitesi Tıp Fakültesi, 2008.

6. ÖZGEÇMİŞ

İsmail GÜZEL, 09.12.1985 tarihinde Batman' da doğdu. İlkokul eğitimini Batman Özel İrfan Koleji'nde, Ortaokul eğitimini Batman Anadolu Lisesi'nde ve lise eğitimini Batman Süper Lisesi'nde tamamladı. 2003 yılında İstanbul Üniversitesi İstanbul Tıp Fakültesi'nde lisans öğrenimine başladı. 2010 Nisan dönemi TUS (Tıpta Uzmanlık sınavı) sınavında T.C. Fırat Üniversitesi Tıp Fakültesi, Ortopedi ve Travmatoloji Anabilim Dalı'nda, Ortopedi ve Travmatoloji ihtisası yapmaya hak kazandı. 2010 yılından beri T.C. Fırat Üniversitesi Tıp Fakültesi, Ortopedi ve Travmatoloji Anabilim Dalı'nda araştırma görevlisi olarak görev yapmaktadır. Evli ve bir çocuk babasıdır.

E-mail Adresi: dr.ismailguzel@gmail.com