



T.C.  
PAMUKKALE ÜNİVERSİTESİ TIP FAKÜLTESİ  
ORTOPEDİ VE TRAVMATOLOJİ ANABİLİM DALI

**TAVŞAN ROTATOR CUFF YIRTIĞI MODELİNDE ENJEKTE  
EDİLEBİLEN TROMBOSİTTEN ZENGİN FİBRİN (I-PRF) VE  
KONSANTRE BÜYÜME FAKTÖRÜ (CGF) UYGULAMASININ  
KEMİK-TENDON İYİLEŞMESİNE OLAN ETKİLERİNİN  
KARŞILAŞTIRILMASI**

UZMANLIK TEZİ

**Dr. Mehmet Eren SÖZGEN**

DANIŞMAN

**Doç. Dr. Ali Çağdaş YÖRÜKOĞLU**

DENİZLİ – 2023



T.C.  
PAMUKKALE ÜNİVERSİTESİ TIP FAKÜLTESİ  
ORTOPEDİ VE TRAVMATOLOJİ ANABİLİM DALI

**TAVŞAN ROTATOR CUFF YIRTIĞI MODELİNDE ENJEKTE  
EDİLEBİLEN TROMBOSİTTEN ZENGİN FİBRİN (I-PRF) VE  
KONSANTRE BÜYÜME FAKTÖRÜ (CGF) UYGULAMASININ  
KEMİK-TENDON İYİLEŞMESİNE OLAN ETKİLERİNİN  
KARŞILAŞTIRILMASI**

UZMANLIK TEZİ

**Dr. Mehmet Eren SÖZGEN**

DANIŞMAN  
**Doç. Dr. Ali Çağdaş YÖRÜKOĞLU**

DENİZLİ – 2023

## ONAY SAYFASI



## TEŞEKKÜR

Ortopedi ve Travmatoloji kliniğinde asistanlık sürecimin başlangıcından itibaren yanımda olan ve bu tez çalışmasının gerçekleştirilmesinde tecrübesi ve bilgi birikimiyle bana yol gösteren ve çalışma boyunca her türlü desteği gösteren değerli tez danışmanım Doç. Dr. Ali Çağdaş YÖRÜKOĞLU'na saygı ve teşekkürlerimi sunarım.

Asistanlık eğitimim boyunca geçirdiğim 5 yıllık zorlu süreçte bilgilerini ve tecrübelerini bizlerle paylaşan ve değerli katkılar sunan anabilim dalı başkanımız Prof. Dr. A. Fahir DEMİRKAN'a, Prof. Dr. Murat OTO'ya Prof. Dr. Harun Reşit GÜNGÖR'e, Doç. Dr. Nusret Ök'e, Doç. Dr. Mehmet YÜCENS'e, Doç. Dr. A. Nadir AYDEMİR'e, Doç. Dr. Alp AKMAN'a saygı ve teşekkürlerimi sunarım.

Asistanlığımın devam ettiği 5 yıl boyunca sürekli birlikte olduğum ve vaktimin çoğunu birlikte geçirdiğim, tüm zorlukları beraber atlattığım eş kıdemlim ve kardeşim Dr. Mert BEKTAŞ'a, hem kıdemlim hem eş kıdemlim olan kardeşim Dr. Muhammed Erdi GÜRBÜZ'e, birlikte çalışma fırsatım olan, sevdiğim değerli asistan arkadaşlarım Dr. Seyit ALGAN'a, Dr. Fatih GÜNDOĞDU'ya, Dr. Murat İbrahim KIRBAŞ'a, Dr. Barış KOCABAY'a, Dr. Oğuz ŞAHİN'e, Dr. Ozan İNAL'a, Dr. Yusuf ÖKTEN'e, Dr. Mehmet Emre KÖNÜR'e, Dr. Celal ALTIN'a, Dr. Savaş TUTALOĞLU'na, Dr. Hamdi Sercan GÜRSES'e, Dr. Orhun Celil BALTA'ya çok teşekkür ederim.

Uzmanlık eğitimim boyunca her zaman bana destek ve yardımcı olan sevgili servis, poliklinik ve ameliyathane hemşire, sekreter, personel ekibimize çok teşekkür ederim.

Hayatım boyunca verdiğim tüm kararlarda tüm imkânlarıyla yanımda olan ve bugünlere gelmemde, tüm başarılarımda sonsuz emeği olan ve bu zorlu sürecimde 06.01.2023 tarihinde beklenmedik bir şekilde kaybettiğim ancak varlığını ve desteğini hep yanımda hissettiğim canım babam merhum MUSTAFA SÖZGEN'e ve tüm süreçte yanımda olan canım annem Nuriye SÖZGEN'e tüm içtenliğimle sonsuz minnetimi ve teşekkürlerimi sunarım.

Tanıdığım günden beri bu zorlu süreçte en büyük destekçim olan, hayattaki en güzel şansım, canım eşim Ecehan KIVILCIM SÖZGEN'e, sevgili annem Hülya KIVILCIM'a, babam Ahmet KIVILCIM'a ve kardeşim Nilhan KIVILCIM'a tüm içtenliğimle teşekkür ederim.

Dr. Mehmet Eren SÖZGEN



## İÇİNDEKİLER

<b>TEŞEKKÜR</b> .....	<b>iii</b>
<b>İÇİNDEKİLER</b> .....	<b>v</b>
<b>SEMBOLLER VE KISALTMALAR</b> .....	<b>vi</b>
<b>ŞEKİLLER DİZİNİ</b> .....	<b>vii</b>
<b>TABLolar DİZİNİ</b> .....	<b>ix</b>
<b>ÖZET</b> .....	<b>x</b>
<b>ABSTRACT</b> .....	<b>xii</b>
<b>GİRİŞ</b> .....	<b>1</b>
<b>GENEL BİLGİLER</b> .....	<b>5</b>
ROTATOR MANŞET ANATOMİSİ.....	5
ROTATOR MANŞET BİYOMEKANİĞİ .....	7
ROTATOR MANŞET YIRTIĞI .....	8
Epidemiyoloji.....	8
Etyoloji.....	9
Patofizyoloji.....	10
Rotator manşet Yırtığında Klinik bulgular .....	13
Laboratuvar .....	15
Tanısal Görüntüleme.....	15
Rotator manşet Yırtığında Tanı .....	16
Tedavi .....	22
TROMBOSİTTEN ZENGİN FİBRİN (PRF).....	23
KONSANTRE EDİLMİŞ BÜYÜME FAKTÖRÜ (CGF) .....	24
KEMİK İYİLEŞMESİ .....	26
TENDON İYİLEŞMESİ VE EVRELERİ .....	30
<b>GEREÇ YÖNTEM</b> .....	<b>32</b>
<b>BULGULAR</b> .....	<b>48</b>
<b>TARTIŞMA</b> .....	<b>57</b>
<b>SONUÇ</b> .....	<b>66</b>
<b>KAYNAKÇA</b> .....	<b>68</b>

## SEMBOLLER VE KISALTMALAR

CGF	: Konsantre Büyüme Faktörü (Constant Growth Factor)
PDGF	: Trombosit Kaynaklı Büyüme Faktörü (Platelet Derived Growth Factor)
PRF	: Trombositten Zengin Fibrin (Platelet-Rich Fibrin)
I-PRF	: Enjekte Edilebilen Trombositten zengin fibrin (Injectable Platelet Rich Fibrin)
TGF	: Transforme Edici Büyüme Faktörü- $\beta$ (Transforming Growth Factor Beta- $\beta$ )
RC	: Rotator Cuff
HE	: Hematoksilen-Eozin
HRP-SA	: Horseradish Peroksidaz Konjugatı Streptavidin
L-PRF	: Lökosit ve trombosit zengin fibrin
IGF-1	: İnsülin Benzeri Büyüme Faktörü (Insulin Like Growth Factor),
EGF	: Epidermal Büyüme Faktörü (Epidermal Growth Factor)
FGF	: Fibroblast Büyüme Faktörü (Fibroblast Growth Factor)
GIRD	: Glenohumeral İç Rotasyon Defisiti
PPP	: Trombositten Fakir Plazma (Platelet-Poor Plasma)
SSS	: Subakromiyal Sıkışma Sendromu
VEGF	: Vasküler Endotelyal Büyüme Faktörü (Vascular Endothelial Growth Factor)
TGF- $\beta$	: Transforme Edici Büyüme Faktörü $\beta$ 1 (Transforming Growth Factor- $\beta$ 1)
TGF- $\beta$ 2	: Transforme Edici Büyüme Faktörü $\beta$ 2 (Transforming Growth Factor- $\beta$ 2)
FGF	: Fibroblast Büyüme Faktörü (Fibroblast Growth Factor)
IGF	: İnsülin Benzeri Büyüme Faktörü (Insulin-Like Growth Factor)

## ŞEKİLLER DİZİNİ

Sayfa No:

Şekil 1. Rotator manşet kasları .....	6
Şekil 2. Mikrotravma modeli .....	11
Şekil 3. Rotator manşet yırtığı muayene bulguları .....	13
Şekil 4. Rotator manşet yırtığında gelişen rotasyonlarda kısıtlılık .....	14
Şekil 5. Rotator manşet yırtığında gelişen adeziv kapsülit .....	14
Şekil 6. Neer sıkışma bulgusu.....	20
Şekil 7. Hawkins testi .....	21
Şekil 8. Drop arm testi .....	22
Şekil 9. PRP nin hazırlanışı .....	25
Şekil 10. Santrifüj cihazı (Elektromag M815A).....	33
Şekil 11. Cerrahi Hazırlık ve İnsizyon.....	35
Şekil 12. Rotator manşet Tendona Ulaşılması (Suprasupinatus tendonu).....	36
Şekil 13. Tendonun Kemiğe Yapışma Yerinden Kesilmesi ve Kaldırılması.....	36
Şekil 14. Rotator manşet onarımı.....	37
Şekil 15. Cilt Kapatılması.....	37
Şekil 16. Pansuman.....	38
Şekil 17. Tavşandan kan örneği alımı.....	38
Şekil 18. Santrifüj İşlemi.....	39
Şekil 19. I-PRF solüsyonu hazırlama.....	39
Şekil 20. I-PRF solüsyonu uygulama.....	40
Şekil 21. CGF jeli hazırlama.....	40
Şekil 22. CGF jelini onarım bölgesine uygulama.....	41
Şekil 23. Tavşanlardan alınan örnekten Rotator manşet ayrımı ve kemik çıkarımı (Supraspinatus tendonu).....	42
Şekil 24. Çekme testi için örneklerin hazırlanması .....	43
Şekil 25. Örneklerin cihaza yüklenmesi .....	43
Şekil 26. Çekme testi (Shimadzu EHFEV200k2 marka/model cihaz kullanıldı)....	44
Şekil 27. Kontrol Grubu H-E 4x ve 10x Histolojik Görüntüleri .....	52
Şekil 28. CGF Grubu H-E 4x ve 10x Histolojik Görüntüleri .....	52
Şekil 29. I-PRP Grubu H-E 4x ve 10x Histolojik Görüntüleri .....	53

<b>Şekil 30.</b> Kontrol Grubu Alcian Bleu 4x ve 10x Histolojik Görüntüleri.....	53
<b>Şekil 31.</b> CGF Grubu Alcian Bleu 4x ve 10x Histolojik Görüntüleri.....	53
<b>Şekil 32.</b> I-PRP Grubu Alcian Bleu 4x ve 10x Histolojik Görüntüleri.....	54
<b>Şekil 33.</b> İmmunohistokimyasal Histolojik Görüntüleri.....	54
<b>Şekil 34.</b> Kontrol Grubu Masson Trikrom 4x ve 10x Histolojik Görüntüleri .....	54
<b>Şekil 35.</b> CGF Grubu Masson Trikrom 4x ve 10x Histolojik Görüntüleri .....	55
<b>Şekil 36.</b> I-PRP Grubu Masson Trikrom 4x ve 10x Histolojik Görüntüleri .....	55
<b>Şekil 37.</b> Kontrol Grubu PAS 4x ve 10x Histolojik Görüntüleri.....	55
<b>Şekil 38.</b> CGF Grubu PAS 4x ve 10x Histolojik Görüntüleri.....	56
<b>Şekil 39.</b> I-PRP Grubu PAS 4x ve 10x Histolojik Görüntüleri .....	56



## TABLolar DİZİNİ

Sayfa No:

<b>Tablo 1.</b> Omuz eklemi nörolojik muayene .....	19
<b>Tablo 2.</b> Deney grupları ve sayıları .....	32
<b>Tablo 3.</b> Tendon-Kemik Bileşkesinin Skorlaması.....	47
<b>Tablo 4.</b> Biyomekanik Test Hasar Yüğü/Çekme Sonuçları (Newton) .....	48
<b>Tablo 5.</b> Biyomekanik Test Uzama Sonuçları (mm).....	48
<b>Tablo 6.</b> Grupların Biyomekanik test sonuçlarının karşılaştırması .....	49
<b>Tablo 7.</b> Tendon-Kemik Bileşkesinin Skorlaması sonuçları .....	50
<b>Tablo 8.</b> Gruplar Arası Tendon-Kemik Bileşkesinin Skor Karşılaştırması.....	51

## ÖZET

### TAVŞAN ROTATOR CUFF YIRTIĞI MODELİNDE ENJEKTE EDİLEBİLEN TROMBOSİTTEN ZENGİN FİBRİN (I-PRF) VE KONSANTRE EDİLMİŞ BÜYÜME FAKTÖRÜ (CGF) UYGULAMASININ KEMİK-TENDON BİLEŞKESİNDEKİ İYİLEŞMEYE OLAN ETKİLERİNİN KARŞILAŞTIRILMASI

#### **Amaç:**

Bu çalışmanın amacı tavşan rotator cuff yırtığı modelinde Enjekte edilebilen Trombositten Zengin Fibrin(I-PRF) ve Konsantre Büyüme Faktörü (CGF)'nün kemik-tendon ara yüzü iyileşmesi üzerindeki etkilerinin araştırılması ve sonuçlarının karşılaştırmalı olarak değerlendirilmesidir.

#### **Gereç ve Yöntem:**

Etik kurul onayı ardından 18 adet beyaz Yeni Zelanda Albino tavşanının sağ ve sol omuz suprasupinatus tendonunda tam kat yırtık modeli oluşturuldu. Cerrahi sonrasında tavşanlar gruplara ayrıldı; 1. grup CGF, 2. Grup I-PRF ve 3. Grup kontrol grubu oluşturuldu. CGF ve I-PRF uygulanan tavşanlardan kan alınarak uygun prosedüre göre santifrj edildi. Cerrahi müdahale ile tamir edilen Rotator Manşet (RM) yapışma yerine büyüme faktörü materyallerinden CGF 1. Gruba, I-PRF 2. Gruba uygulandı. Cerrahi müdahaleden 6 hafta sonra uygulanan sakrifikasyon işlemi sonrasında tavşanların cerrahi uygulanan suprasupinatus tendonu omuz eklemiyle birlikte çıkarıldı. Sol omuzdan alınan doku örnekleri histolojik inceleme için ve sağ omuzdan alınan örnekler biyomekanik çekme testine tabi tutulmak için alındı. Elde edilen Rotator manşet kemik-tendon kompleksinin SHIMADZU marka EHF-EV200k2-040-0A model çekme cihazı kullanılarak yapılan biyomekanik çekme testi ile hasar yükü tespiti ve uzaması ölçüldü. Histolojik analiz için immunohistokimyasal boyama yapıldı ve değerlendirmeler Nourissat ve ekibinin 2010 yılında ortaya koyduğu Tendon-Kemik bileşkesi skorlama sistemine göre yapıldı.

### **Bulgular:**

Biyomekanik çekme testinde CGF grubunun 61,57N ile diğer gruplara göre anlamlı derecede daha yüksek dayanıklılığa sahip olduğu gösterildi ( $p=0,001$ ). Uzama/Gerilim testinde CGF grubunda 3,99mm, I-PRF grubunda 3,14mm ve kontrol grubunda 2,52mm uzama ölçüldü ve gruplar arasında CGF lehine istatistiksel olarak anlamlı fark saptandı ( $p=0,030$ ). Gruplar arası tendon-kemik bileşkesi skorlamasında tendon kemik bileşkesindeki hücre miktarında ( $p=0,237$ ) ve Kondrosit organizasyonunda ( $p=0,327$ ) istatistiksel olarak anlamlı bir farka rastlanmamış iken, kollajen tip 2 miktarı ( $p=0,0001$ ), gag skoru içeriği ( $p=0,001$ ) ve kollajen organizasyonu skorunda ( $p=0,004$ ) CGF lehine istatistiksel olarak anlamlı fark saptanmıştır.

### **Çıkarımlar:**

Bu çalışmada mekanik ve histolojik bulguların sonucuna göre CGF'nin I-PRF'ye göre kemik-tendon bileşkesi iyileşmesinde istatistiksel olarak anlamlı derecede etkili olduğu gösterilmiştir. CGF uygulaması, tavşan tenositlerinde protendon ve kırık oluşumunu desteklemiş olup tendon onarımının histolojik görünümü ve mekanik özelliklerindeki iyileşme tendon-kemik bileşkesi skoru ve biyomekanik çekme testleriyle kanıtlanmıştır. Sonuç olarak, RM tamirinde tedavinin CGF ile desteklenmesinin kemik-tendon arayüzü iyileşmesinde I-PRF'ye göre daha olumlu katkı sağladığı istatistiksel olarak anlamlı sonuçlar doğrultusunda gösterilmiştir.

**Anahtar Kelimeler:** Rotator Manşet yırtığı, CGF, I-PRF, tendon-kemik

## **ABSTRACT**

### **COMPARISON OF THE EFFECTS OF INJECTABLE PLATELET RICH-FIBRIN (I-PRF) AND CONCENTRATED GROWTH FACTOR (CGF) ON BONE AND TENDON HEALING IN RABBIT ROTATOR CUFF TEAR MODEL**

#### **Purpose:**

The aim of this study is to investigate the effects of Injectable Platelet-Rich Fibrin (I-PRF) and Concentrated Growth Factor (CGF) on bone-tendon interface healing in a rabbit rotator cuff tear model and to evaluate the results comparatively.

#### **Materials and Methods:**

After ethics committee approval, a full-thickness tear model was created on both shoulders supraspinatus tendons of 18 white New Zealand Albino rabbits. After the surgery, the rabbits were divided into three groups equally: 1st group was CGF, 2nd group was I-PRF and 3rd group was formed as control group. I-PRF and CGF were obtained by centrifugation of blood taken with a standard appropriate procedure. At the Rotator Cuff (RM) attachment site repaired surgically, CGF was applied to Group 1 and I-PRF was applied to Group 2 as the growth factor materials. After the sacrifice procedure performed 6 weeks after the surgery, each surgical applied supraspinatus tendon of the rabbits was removed together with the shoulder joint. Tissue samples from the left shoulder were taken for histological examination and samples from the right shoulder were used for biomechanical tensile testing. Damage load detection and elongation of the obtained Rotator cuff bone-tendon complex were measured by biomechanical tensile test using SHIMADZU brand EHF-EV200k2-040-0A model tensile device. Immunohistochemical staining was performed for histological analysis, and evaluations were made according to the Tendon-Bone junction scoring system that Nourissat et al. put forward in 2010.

**Results:**

In the biomechanical tensile test, the CGF group showed significant higher durability with 61.57N than the other groups ( $p=0.001$ ). In the Elongation/Tension test, elongation was measured as 3.99mm in the CGF group, 3.14mm in the I-PRF group and 2.52mm in the control group, and a statistically significant difference in favor of CGF was found between the groups ( $p=0.030$ ). While there was no statistically significant difference in the amount of cells in the tendon-bone junction ( $p=0.237$ ) and Chondrocyte organization ( $p=0.327$ ) in the tendon-bone junction scoring between the groups, statistically significant difference was found in favor of CGF in collagen type 2 amount ( $p=0.0001$ ), gag score content ( $p=0.001$ ) and collagen organization score ( $p=0.004$ ).

**Conclusion:**

In this study, according to the results of mechanical and histological findings, it was shown that CGF was statistically significantly effective in healing of the bone-tendon junction compared to I-PRF. CGF application promoted protendon and cartilage formation in rabbit tenocytes, and the improvement in the histological appearance and mechanical properties of tendon repair were proven by tendon-bone junction score and biomechanical tensile tests. As a result, it has been shown in the direction of statistically significant results that supplementing the treatment with CGF in RM repair provides a more positive contribution to the healing of the bone-tendon interface than I-PRF.

**Keywords:** Rotator Cuff tear, CGF, I-PRF, tendon-bone

## GİRİŞ

Omuz eklemi, vücudumuzda bulunan en geniş hareket açıklığına sahip eklemdir. Eklem oluşturacağı hareketlerin büyük bir kısmını rotator manşet kasları oluşturmaktadır. Rotator manşet (RM), humerus glenoid eklemine hareketliliğini ve stabilitesini korumak için humerus başının etrafını saran bir kas grubudur (1). Rotator manşet, skapuladan köken alan bir kas grubu olan supraspinatus, infraspinatus, teres minör ve subskapularis tendonlarının oluşturduğu bir yapıdır. Omuz ekleminde RM yaralanması travma ya da dejeneratif zeminde meydana gelir ve omuz ekleminde ağrı, sertlik ve hareketsizlik ile sonuçlanır (2). Rotator manşet yırtıkları gerek genç sporcularda gerekse yaşlı popülasyonda giderek görülme sıklığı artan, ciddi oranda ağrı ve iş gücü kaybına yol açan bir hastalıktır. Bu hastalık, bel ağrısı ve boyun ağrısından sonra en yaygın kas-iskelet sistemi hastalığıdır (2). Dünya çapında 30 milyondan fazla insan ve ABD'de 17 milyon insan her yıl rotator manşet yaralanmalarından muzdariptir. Yılda 250.000 hasta, tahmini maliyeti 3 milyar ABD doları olan rotator manşet onarım ameliyatı geçirmiştir (3).

Rotator manşet tamirinde son yıllarda cerrahların artroskopik tekniklerde deneyim kazanması ve cerrahi tekniklerin gelişmesiyle daha düşük reoperasyon oranı görülmüş ve genel komplikasyonlar oldukça azalmıştır (4). Buna karşın, cerrahi sonrasında ağrı ve iyileşme süresindeki uzunluk ve tendon-kemik iyileşme kalitesi tartışılmaktadır (4). Bu nedenle, çalışmalarda RM yırtığı tamirinde cerrahi sonrasında hastanın yaşam kalitesini ve yırtığın iyileşme insidansını arttırmak ve hareket kısıtlılığının minimal düzeye indirilmesine odaklanılmıştır.

Rotator manşet onarımı sonrasında oluşan tekrar yırtık oranlarının, kemik-tendon bileşkesinde onarım sonrasında ortaya çıkan histolojik doku iyileşmesinde eksikliğe bağlı olduğu düşünülmektedir (5). Bu durum iyileşme dokusundaki hüclerlerin tip 1 kollajen, tip 2 kollajen ,ekstrasellüler matriks, sitokinler ve büyüme faktörleri gibi maddelerin rotator manşet onarımı sonrasında yenilenemeyen fibrokartilaj dokuları yerine oluşan skar dokusunu onarmadaki yetersizliğe bağlı geliştiği tespit edilmiştir (6).

Rotator manşet yırtıklarının iyileşme sürecinde görevli olan hücre elemanlarının ve iyileşme için gerekli olan vaskülarizasyonun alttaki kemik dokusundaki yapılardan destek aldığı ve kemik-tendon bileşkesinde görülen entezisin bileşkenin biyomekanik gücünü arttırdığı bilinmektedir (7). RM yırtıklarının iyileşme sürecinde osteojenik ve kondrojenik kök hücreler tendon yapısını oluşturacak olan glukozaminoglikanları, poliglikolik asitleri, kollajenleri ve matriks metalloproteinazları üreterek kemik-tendon bileşkesinin tekrar oluşmasında katkı sağladığı yapılan çalışmalarda gösterilmiştir (8).

Bu nedenle tekrar yırtılma sonucunda gelişen yeniden operasyon ihtiyacını azaltmak üzere araştırmacılar kemik-tendon iyileşmesini artırmaya yönelik klinik çalışmalar yapmış ve bu amaçla otolog kan, hiyaluronik asit ve skafold gibi materyallere ek olarak kök hücreleri stimüle edebilen mikrokirik gibi farklı yöntemleri kullanmışlardır (9, 10).

Son on yıllık süreçte, rotator manşet onarımına dair strateji ve prosedürleri incelemek ve rejeneratif tıpta tıbbi ürünlerin etki mekanizmasını, etkinliğini ve güvenilirliğini test etmek üzere hayvan deneylerine sıklıkla başvurulmaktadır. İnsan ile olan genetik benzerliği sebebiyle başvuru hayvan model üzerindeki çalışmalar ile RM yırtığının onarım süreçleri ve bu süreçte başvuru ilave yöntem ve materyaller araştırılmaya devam edilmektedir ve otolog kan ürünlerinden olan Trombositten Zengin Fibrin (PRF) ve Konsantre Büyüme Faktörü (CGF) klinik uygulamalarda kullanılmak üzere hayvan çalışmalarında kullanılan yeni materyallerdendir (11).

Enjekte Edilebilen Trombositten zengin fibrin (I-PRF), iyileşme sürecini uyarmak için yaralı yumuşak dokunun içine veya üzerine enjekte edilen, hastanın kendi kanının otolog bir konsantresidir. Trombosit alfa granüllerinden büyüme faktörlerinin salınması, tenositlerin çoğalmasını ve iyileşme sürecini geliştirmek için hücre dışı matriks hücre çoğalmasını, kemotaksisi, hücre farklılaşmasını ve anjiyogenezi teşvik eder (12).

Konsantre Büyüme Faktörü (CGF) ise enjekte Edilebilen Trombositten zengin fibrin (I-PRF) gibi lökositik yapısından dolayı benzer etkiler gösterir (22). Konsantre

Büyüme Faktörü (CGF) de lökosit ve büyüme faktöründen zengin fibrin ağı içeren kompleks üç boyutlu bir yapıya sahiptir (13) ve bu fibrin ağ endojen büyüme faktörleri, trombositler, lökositler açısından zengindir. Konsantre Büyüme Faktörü etkilerini saldığı büyüme faktörleri aracılığıyla göstermektedir. Büyüme faktörlerinin tendon-kemik yapıları üzerinde kullanım amacı hasarın bulunduğu yerde iyileşme ve yenilenme sürecini desteklemesi ve iyileşmeyi uyararak cerrahi sonrası işlev kaybı süresini minimal düzeye indirildiğı yapılan çalışmalarda gösterilmiştir (14).

Debora de Souza Savio ve ark. 2023 yılında yapmış oldukları çalışmada sıçan kalvaryası üzerinde Enjekte Edilebilir Trombositten zengin fibrin (I-PRF) uygulanması sonucunda kalvaryada oluşturulan kritik boyutlardaki defektlerde kemik yeniden oluşumunu güçlendirdiğı saptamışlardır (15). Yapılan bir başka çalışmada diş implantları uygulanan hastalarda implantla birlikte I-PRF uygulanması implantın mandibulaya daha güçlü tutunmasını sağladığı gösterilmiştir. Yan Xu ve ark. 2019 yılında yapmış oldukları çalışmada konsantre büyüme faktörünün (CGF) periodontal kemik içi defekt derinliğini azalttığını saptamışlardır (16).

Bir çalışmada rejeneratif endodontik tedavide periapikal lezyonların iyileşmesi için gerekli olan apikal kapanmayı sağlamak ve klinik semptomları ortadan kaldırmak için CGF ve PRF kullanılmış ve bu materyallerin tedavi edici etkisi arasındaki farklılıkları araştırılmıştır. Çalışmanın sonuçlarında apikal kapanma ve klinik semptomlar açısından her iki grup arasında istatistiksel olarak anlamlı bir fark bulunmamıştır (17). Bir başka çalışmada maksiller sinüs lifting ameliyatı uygulanan hastalara CGF, PRF, PRP uygulanarak kemik yeniden şekillenmesine olan etkileri karşılaştırılmıştır. PRP, CGF VE PRF grupları arasında kemik yeniden oluşumunda anlamlı bir fark bulunmamasına karşın hasarlı dokuda anjiogenezi artırarak kemik iyileşmesine katkıda buldukları saptanmıştır (18).

Günümüz konjonktüründe büyük cerrahilerde tedavi yöntemleri daha minimize edilmeye çalışıldığı düşünüldüğünde büyüme faktörlerinin kemik-tendon bileşkesindeki iyileşmeye etkisi ön plana çıkmaktadır. Yapılan çalışmalarda ve araştırmalarda kolay ve maliyetsiz üretimin efektif olduğu ortaya çıktıkça ilerleyen dönemlerde büyüme faktörleri ile tedavinin daha ön planda olacağını düşünülebilir. Bu çalışma için yapmış olduğumuz literatür taramalarında sıçan kalvaryalarında,

dentin oluřumunda, mandibula rejenerasyonunda ve ařil tendonu gibi tendon yapılarında kemik-tendon bileřkesi iyileřmesinde Trombositten zengin fibrin (I-PRF) ve Konsantre Byme Faktr (CGF) gibi biyomaterlallerin kullanıldıđı ve istatistiksel olarak anlamlı sonular elde edildiđini saptanmıřtır. Rotator manřet onarımı sonrası Enjekte Edilebilen Trombositten zengin fibrin (I-PRF) ve Konsantre Byme Faktr (CGF)'nn kemik-tendon arayz zerindeki biyomekanik ve histolojik etkilerini gsteren bilimsel alıřmalara literatrde rastlanmamıřtır.

Bu alıřma, tavřan denekler zerinde yrtlen onarım srecinde blgeye uygulanan Enjekte Edilebilen Trombositten zengin fibrin (I-PRF) ve Konsantre Byme Faktr (CGF)'nn rotator manřet yırtıđında cerrahi mdahale sonrası kemik-tendon arayz iyileřme srecine katkısı karřılařtırılması amalanmıřtır.

## GENEL BİLGİLER

### ROTATOR MANŞET ANATOMİSİ

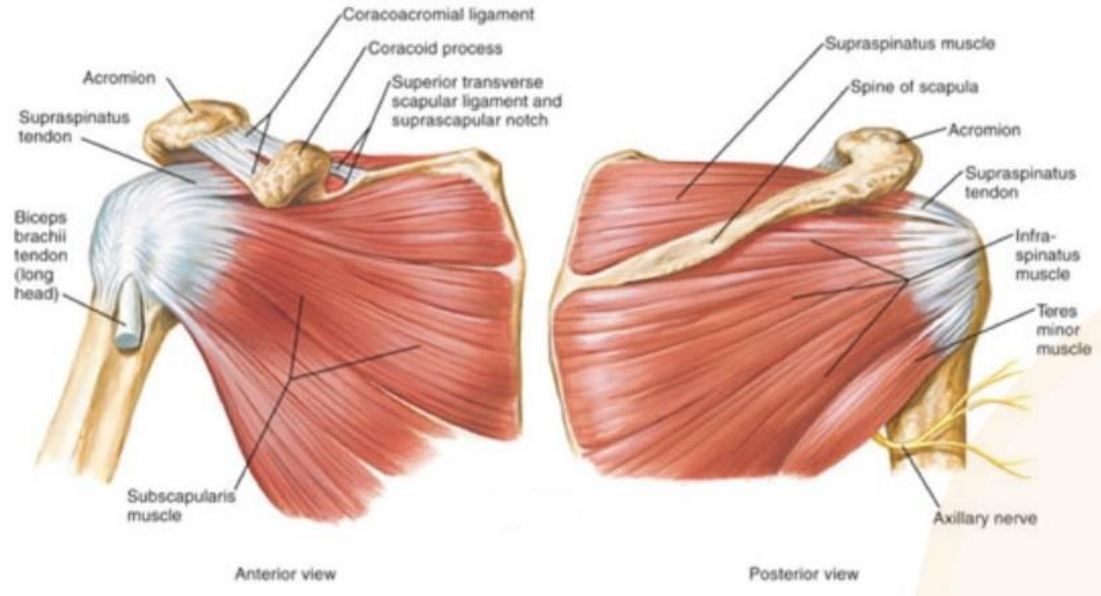
Rotator manşet, skapuladan kaynaklanan, eklem kapsülünü saran ve humerusun büyük ve küçük tüberküllerine yapışan dört kasın tendonlarından oluşan bir komplekstir (19). Aynı zamanda, tendinöz kılıf veya kas-tendinöz manşet olarak da bilinir. Supraspinatus, infraspinatus, teres minör, subskapularis kaslarının hepsi bir birim olarak çalışır ve humerus başını glenoid fossada stabilize eder. Farklı pozisyonlardaki kol hareketlerinde her kasım humerus başının hareketinde kendine özgü bir rolü vardır (20).

**M. Subskapularis:** Skapula'nın ön yüzünde, fossa subscapularis'ten başlar ve humerusun küçük tüberkülüne yapışır. C5-C8 köklerinden çıkan nervus subskapularis tarafından innerve edilir. Beslenmesi aksiller ve subskapular arterler yoluyla olur. Omuz eklemine iç rotasyon yaptırır. Spesifik olarak subskapularis kası, baş pozisyonundaki kolun vücudun yan tarafına geri getirildiği teres minör, latissimus dorsi ve pektoralis majör kaslarının güçlü hareketleri sırasında humerus başını stabilize eder. Rotator kılıf fonksiyonel olmadığı zaman bu tür aktivitelerde subskapularis kası sıkışır (19, 20).

**M. Supraspinatus:** Skapula posterioru üzerindeki fossada supraspinal aponevrozdan köken alır; eklem kapsülü üzerinden, akromiyon altından ve korakoakromiyal bağ (korakoakromiyal ark) ve yapılardan geçerek büyük tüberkülün üst kısmına yapışır. C4-C6 köklerinden çıkan supraskapular sinir tarafından innerve edilir (19). Arteriyel besleme supraskapuler çentikten geçen supraskapular arter tarafından sağlanır. Humerus başının glenoid kavitede durmasını sağlarken aynı zamanda abduksiyonu ve öne elevasyonu başlatır. Spesifik olarak deltoid kası omzu abduksiyon yönünde hareket ettirirken, supraspinatus kası humerus başını aşağıya doğru hareket ettirir. Bu fonksiyon sayesinde, humerus başının akromiyon altında sıkışması, supraspinatus tendonunun ve subakromiyal bursanın hasar görmesi engellenir. Supraspinatus kasının eklem yüzü daha kasılıdır. Bu nedenle yırtıklar genellikle eklem yüzünde oluşur (20).

**M. İnfraspinatus:** Supraskapular sinir tarafından innerve edilen infraspinatus kası, infraspinöz fossadan köken alır ve büyük tüberkülün posterolateral orta 1/3 bölümüne yapışır. Kolun dış rotasyonunu yapar ve skapulohumeral eklemi destekler. Beslenmesi iki ana dalda supraskapular arterden gelir. Özellikle teres minor ile birlikte çalışarak humerus başının glenoid fossada posterior yerleşimini sağlar ve skapulanın korakoid çıkıntıya sıkışmasını engeller. İnfraspinatus kası, glenohumeral eklemi en güçlü dış rotatörlerinden biridir. Atış ve vurma gibi omuz hareketleri için üst ekstremité yüklenmeden önce dış rotasyon ve arkaya doğru esneme önemlidir. İnfraspinatus kası, top elden çıktığında veya yavaşlama aşamasında eksantrik olarak çalışır (20).

**M. Teres minor:** Skapula'nın dış kenarından kaynaklanır ve büyük tüberkülün alt 1/3 kısmına yapışır. Zayıf bir dış rotatördür. İnfraspinatus kası ile birlikte humerus başını glenoid fossada posterior olarak tutarlar ve korakoid kasın sıkışmasını önlerler. Teres minor kası, teres majör, latissimus dorsi, pektoralis majör'ün kostal lifleri ile birlikte, yukarı kaldırılmış kolu indirmeye yardımcı olur. C5-'den çıkan aksiller sinir tarafından innerve edilir. C6 köklerin beslenmesi çeşitli şekillerde gerçekleşir; ancak en önemlisi skapular sirkumfleks arterin posterior humerus dallarıdır (21).



**Şekil 1.** Rotator manşet kasları

Bu dört kasın tendonları humerus yapışıklıklarının hemen yakınında 1,5-2 cm distalinde birleşirler. Kolun iç ve dış rotasyon hareketleri dışında başlıca görevleri deltoid ve pektoralis majör kaslarının fonksiyonları sırasında humerus basıncını glenoid fossada tutmak (i) ve abduksiyonun (öne elevasyonun) ilk 15-20 derecesini sağlayarak deltoid kasının moment kolunu desteklemektir (ii). İkinci görev (ii), tek başına supraspinatus kası tarafından gerçekleştirilir (22). Sağlıklı bir rotator manşetin makroskopik görünümü, supraspinatus ve infraspinatus tendonlarının humerus büyük tüberkülünü oluşturmada önce 1,5 cm'ye kadar birleştiğini gösterir; bu seviyeden her iki tendon lifini diseke ederek ayırmak mümkün değildir. Teres minör ve infraspinatus kasları arasındaki çaprazlama daha erken başlar. İkisini birbirinden ayıran kaslı kısımda bir aralık olsa da kas-tendon bölgesine gelince birbirinden ayrılmayacak şekilde birleşirler. Teres minör ve infraspinatus kasları arasındaki çaprazlama daha erken başlar. Subskapularis ve supraspinatus tendonları bisipital oluğun üzerinde bicepslerin uzun süreli baskısı için bir tendon kılıfı oluşturacak şekilde birleşirler. Bu birleşik tendon derinleştikçe, fibrokıkırdak bir yapı kazanır ve bisipital oluk içine doğru yapılıdır. Doğrudan bu oluşumun üzerinden geçen transvers humeral bağı, kolun hareketleri sırasında biceps tendonunun oluk içinde kalmasını sağlar. Biceps tendonu ise gerildiğinde humerus presini glenoide doğru bastırarak rotator manşetin fonksiyonuna yardımcı olur. Bu nedenle biceps tendonunun uzun basışını rotator manşetin fonksiyonel bir parçası olarak düşünmek gerekir (20).

### **ROTATOR MANŞET BİYOMEKANİĞİ**

Rotator manşet kasları anatomik olarak iyi bilinmesine rağmen mekanik etkileri hakkında bilgi sınırlıdır. Rotator manşet kaslarının tendonları tek tek izlenirse rotator manşeti oluşturan kasların tendonlarının humerusa ayrı ayrı yapışmadığı, komşu kas tendonlarının lifleri ile üst üste bindirildiği görülür. Bu dizilimdeki tendonların lifleri, rotator manşet kaslarından biri kasıldığında, sadece o kasın tendonunun humerusa bağlanma noktasında değil, aynı zamanda kol kemiğinin yapışma noktasında da kasılmaya neden olan kas tendonlarıdır (23).

Rotator manşet kaslarının temel olarak üç işlevi olduğu düşünülmektedir. Birincisi, humerusun skapulaya göre dönmesi, ikincisi, caput humeri'yi cavitas glenoidalis içinde tutmak için oluşturulan eklem baskı kuvvetleri ve üçüncüsü, omuz

çevresindeki kaslarla koordineli bir şekilde çalışarak art. humeri dengesini sağlamaktır (24).

Kuvvet çiftleri kavramı, koronal ve sagittal düzlemlerde rotator manşet biyomekaniğini tanımlamak için kullanılır. Kuvvet çiftleri, iki karşıt kuvvetin bir nesneyi döndürme girişimi olarak tanımlanır. Cismin sabit durması için kuvvetlerin birbirine zıt ve eşit büyüklükte olması gerekir (24, 25).

Omuz ekleminde kuvvetin uygulandığı yer rotasyon merkezi olduğundan dolayı kuvvet çiftleri koronal planda rotator manşet kasları ile m. deltoideus arasındayken sagittal planda ise rotator manşet kaslarından m. subscapularis ile m. infraspinatus ve m. teres minor arasında oluşan kuvvet çiftleri rotator manşet biyomekaniğinin temelleridir (26).

Koronal düzlemde, rotator manşet kaslarından m. infraspinatus, m. teres minor ve m. subscapularis'in tendonları eklem dönme merkezinin altında kalırken, m. deltoideus ise omuz rotasyon merkezinin üzerinde kalır. Bu kaslar arasındaki denge, uygun omuz abdüksiyonu için gereklidir. M. deltoideus çok kuvvetli olduğu zaman rotator manşet kasları caput humeri'yi yukarıya doğru çeker ve bunu dengelemek için rotator manşet kaslarına, m. latissimus dorsi ve m. pectoralis major kaslarının aşağıya çekme momentleri yardımcı olur (27).

Sagittal planda, anterior'da bulunan m. subscapularis ile posterior'da bulunan m. infraspinatus ve m. teres minor kasları arasındaki denge, caput humeri'nin cavitas glenoidalis'te dengede kalması için önemlidir. Sagittal planda bir dengesizlik olması, caput humeri'nin anterior veya posterior'a aşırı kaymasına sebep olmaktadır. Yani kuvvet dengelerinin bir tanesinde bile dengesizlik olursa, bütün omuz kinematiği etkilenir (28).

## **ROTATOR MANŞET YIRTIĞI**

### ***Epidemiyoloji***

Yamanaka ve arkadaşlarının çalışmasında parsiyel yırtıkların komplet yırtıklara göre 2 kat fazla görüldüğü saptanmıştır (29). Fukuda ve ark. kadavralarda 40 yaş

altında rotator manşet lezyonu saptanmazken, 40 yaş üzerinde bu oran %30 olarak belirlenmiştir. Bunların %3'ü bursal, %3'ü artiküler, %7'si intratendinöz yüzdeki yırtıklardır (30, 31).

İnsanlarda yapılan çalışmalar kadavra çalışmalarından daha zor olduğu belirtilmektedir. Zhang ve arkadaşları 60 yaşın üzerindeki hastaların % 17-50'sinde, 80 yaşın üzerindeki hastaların ise %80'inde rotator manşet patolojisi olduğu bildirilmiştir (32). Alexander ve Robert rotator manşet yırtığının 40-60 yaşları arasında görülme sıklığının %4 olduğunu ve bu oranın 60 yaş üstü popülasyonda %54'ten fazla olduğunu rapor etmişlerdir (33).

Sher ve arkadaşlarının yaptığı MR çalışmasında parsiyel yırtıkların oranı %20, tam kat yırtıkların oranı % 15 bulunmuştur. İnsidansın yaşla birlikte arttığı tespit edilmiştir (34). Yapılan insidans çalışmalarında rotator manşet lezyonlarının bahçıvanlarda, çiftçilerde, boyacılar, tezgahçılarda, ambarda çalışanlarda, marangozlarda, yüzücülerde ve atletlerde daha sık olduğu tespit edilmiştir (34, 35).

### ***Etyoloji***

Rotator manşet rüptürleri yaşla sıklığı artmakla beraber genç yaş grubunda da görülebilen önemli bir sağlık problemidir. Kırk yaşından itibaren daha sık görülmekte; 60 yaşında yaklaşık %50 oranında rotator manşet patolojileri saptanabilmektedir (36). Konservatif ve cerrahi tedavi sonrası hastaların yaklaşık üçte birinde ağrı ve fonksiyon kaybı devam etmektedir. Bu nedenden dolayı, rotator manşet yırtıklarının oluşum mekanizması ve epidemiyolojisinin bilinmesi önemlidir. Rotator manşet rüptürlerinin oluş nedenleri temel olarak ekstrinsik ve intrinsik nedenler olarak incelenebilir (37).

Codman (1990) rotator manşet patolojilerinde intrinsik nedenlerin rol oynadığını öne sürmüştür ve dejeneratif değişikliklerin rotator manşet yırtığına sebep olabileceğini vurgulamıştır (38). Uthoff ve Sarkar' ın rotator manşet tamiri cerrahisi uyguladığı 306 hastadan perioperatif aldıkları biyopsi örneklerinde rotator manşet yırtıklarının büyük çoğunluğunun artiküler tarafta oluştuğunu, başlangıç yırtıklarının ise dejeneratif sebeple oluştuğunu ve ekstrinsik nedenlerin ikincil rol oynadığını belirtmişlerdir (39).

Ozaki ve ark. yaptığı kadavra çalışmasında artiküler tarafta parsiyel rotator manşet yırtığı olan örneklerde akromiyon alt yüzeylerinin sağlam olduğu bulunmuştur. Akromion morfolojisindeki değişikliklerin rotator manşet yırtığı ile korelasyon göstermediğini belirtmişlerdir (40).

Rotator manşet dejenerasyonunun en önemli nedeni yaşlanmadır. Rotator manşet yapışma yerinde fibrokartilaj miktarında azalma, damarlanmanın bozulması, tendonda fragmentasyon, kemiğe yapışma yerindeki sharpey liflerinde ayrılma diğer nedenlerdir. Rotator manşetin vasküler anatomisi yırtık oluşma patogenezindeki rolü ise dikkat çekicidir. Supraspinatus kasının vaskuleritesini inceleyen bir kadavra çalışmasında, suprapinatus kasının anterior liflerinin yaşlı kadavralarda kanlanmasının azaldığı gösterilmiştir. Bu alan hipovasküler alan olarak tanımlanmaktadır. Dejeneratif rotator manşet yırtıklarının birçoğu bu alandan gerçekleşmektedir. Bu durum, hipovasküleritenin etyopatogenezde bir rolü olduğunu düşündürmektedir (41).

Başka bir çalışmada, kol adduksiyonda iken supraspinatus tendonunun tüberkülüm majus periferinin vasküleritesinin değerlendirilmesi için kontrast madde enjekte edilmiş ve bu bölgenin kontrast madde almadığını, kolun abduksiyona geldiğinde ise kontrast madde alımının düzeldiği görülmüştür (42).

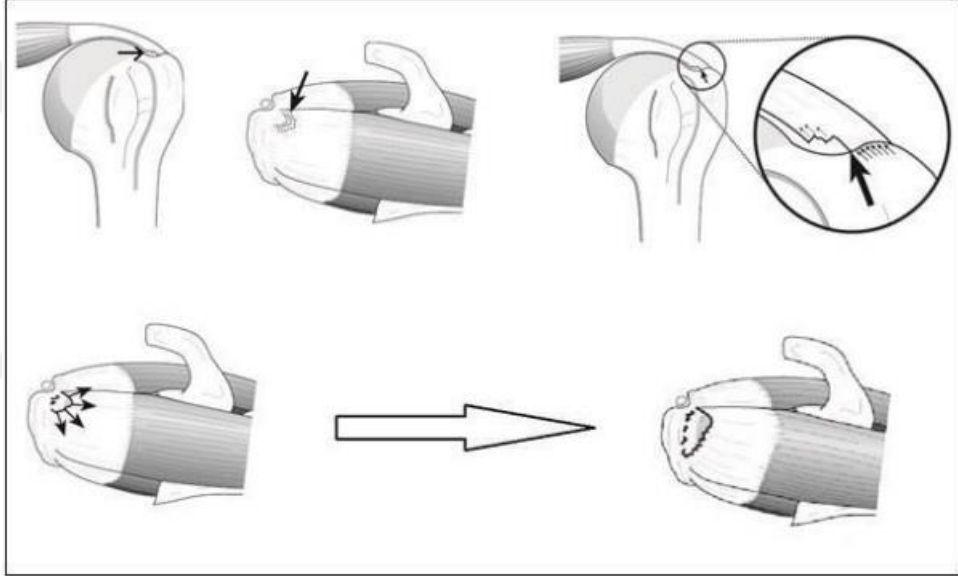
Subakromiyal uzaklık ile ilişkili basınç çalışmalarında omuz seviyesinin üstünde 1kg yük kaldırmanın mikrosirkülasyonu engelleyebilen basınç artışına neden olduğu gösterilmiştir. Bu durum, gelişen vasküler yetmezliğin dinamik nedenlere bağlı olarak gelişebileceğini göstermektedir. Tüm bunlara rağmen, rotator manşet yırtıklarında hipovasküleritenin patogenezdeki rolü tam bir kesinlik kazanmamıştır (43).

### ***Patofizyoloji***

Tendon iyileşmesi skar dokusu ile gerçekleşir ve bu doku tendonun kendisi gibi yük aktarması yapamaz ve yeniden kolayca yırtılır. Bu süreç sonucunda, parsiyel başlayan yırtık, tam kat yırtığa dönüşür. Tam kat yırtık kenarları aracılığıyla tendonun geri kalan kısmına yük dağılır ve bu şekilde daha az yüklerle daha fazla tendon lifi kopar. Supraspinatus tendonu yırtık alanında kan dolaşımı gerilmeye bağlı olarak bozulur. İyileşme için gerekli olan hematoma oluşmamaktadır. Beslenmenin

bozulmasına bağlı olarak ortaya çıkan litik enzimlerdeki iyileşmeyi olumsuz etkiler (19).

Yırtık olan rotator manşet kasının humerus başını deprese eden etkisi ortadan kalkar ve deltoid kasın ters yönde çekmesi nedeniyle humerus başı subakromial boşluğa doğru eleve olur. Humerus başının superiora migasyonu geriye kalan rotator manşet kaslarının korakoakromiyal arkın altında sıkışmasına sebebiyet vermektedir. Korakoakromial bağın gerimine bağlı olarak akromionda spur oluşumu görülür. Bu spur daha sonrasında omuz ekleminin hareketleri esnasında humerus eklem kıkırdağının hasarlanmasına sebebiyet vermektedir (21).



**Şekil 2.** Mikrotravma modeli

Mikrotravma modeline göre yırtıklar, tipik olarak gerilim yüklerinin en fazla olduğu biceps tendonuna yakın, supraspinatus tendonunun ön kısmında başlar. Yırtık başladığında, henüz yırtılmamış olan komşu tendon liflerinde gerilim yüklerinin artmasına bağlı olarak yırtık genişliği giderek artar (Şekil 2) (44).

Ekstrinsik mekanizmaya göre rotator manşet rüptürlerinin sebebi, manşet çevresindeki kemik ve yumuşak doku patolojilerine sebep olan ekstrinsik faktörlerdir. Ekstrinsik faktörler anatomik ve çevresel olarak değerlendirilebilir. Neer ekstrinsik mekanizmayı yaptığı çalışmalarda tendonun korakoakromiyal arkın altında mekanik kompresyona maruz kalması olarak tanımlamıştır. Anatomik faktörler arasında en iyi bilineni akromiyonun morfolojik şekli olup, os akromiyale ve akromiyal kemik

çıkıntılar da bu faktörler arasında sayılmaktadır. Neer tarafından “subakromiyal sıkışma sendromu (SSS)” olarak isimlendirilen bu mekanizmada, akromiyon ön 1/3'lük kısmındaki, akromioklavikuler bağ ve korakoklavikuler bağdaki morfolojik değişikliklere vurguda bulunmuştur (45).

Morfolojik çalışmalarda akromion şeklinin yırtık oluşmasında rolü olduğu ortaya konmuştur. Akromiyonun şekli hem doğumsal hem de edinsel etkenlere bağlı olabilir. Ancak akromiyon şeklindeki değişikliklerin gerçekten doğumsal mı yoksa edinsel mi olduğu konusu günümüzde hala tartışılmaktadır. Yenidoğan kadavralarında yapılan bir çalışmanın sonucu olarak akromiondaki morfolojik değişikliklerin (özellikle tip 2 ve 3) sebebinin edinsel olabileceği gösterilmiştir (46).

Akromion ucundaki çengel şeklinde morfolojik değişikliğin sebebi olarak kondroid metaplazi gösterilmiştir. Luo ve arkadaşları, supraspinatus tendonu üzerinde meydana gelen stresleri monitörize etmek için oluşturdukları iki boyutlu ölçülebilir modelde stres dağılımını ölçmüşlerdir. Bu subakromiyal sıkışma modellemesinde stres artışının sadece akromiyona temas eden alanda değil, aynı zamanda bursal, eklem yüzeyleri ve tendon boyunca yüksek olduğunu bulmuşlardır. Bu bulgular, rotator manşet yırtıklarının dış etkenlere bağlı mekanizma ile oluşabileceğini göstermiştir (47).

Putz ve Reichelt ameliyat ettikleri hastanın %75'inde, korakoakromiyal bağın akromiyona birleşme yerinde kondroid metaplazi olduğunu göstermişler ve bu metaplastik bölgenin, encondral kemik formasyonu ile daha sonra akromiyal çengel haline dönüşebileceğini savunmuşlardır (48).

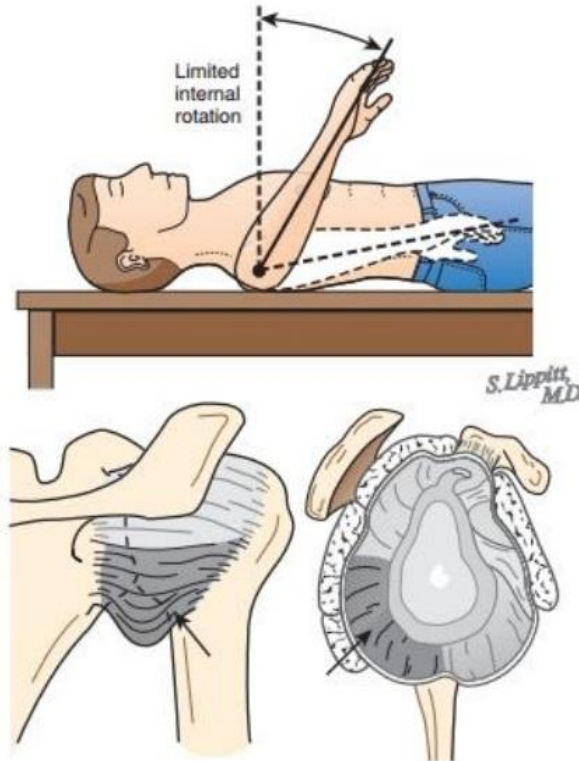
Omuzun aşırı kullanımı, sigara içiciliği, artan yaş, diyabetes mellitus gibi sistemik hastalıklar omuz çevresindeki dokularda inflamatuvar cevap oluşturan çevresel ekstrinsik faktörler arasında sayılabilir. Edinsel nedenler arasında en iyi bilineni artan yaş olup, tip 3 akromiyon ile arasında doğru orantı bulunmuştur. Wang ve Saphiro, akromiyonun morfolojik özellikleri üzerine yaptıkları bir çalışmada, artan yaş ile paralel olarak, tip I'den tip III akromiyona doğru, görülme sıklığı açısından istatistiksel olarak anlamlı bir artış saptamışlardır (49). Nitekim subakromial dekompresyondan en fazla fayda gören hastalar kanca şekilli veya yana eğimli akromiyonu olan ve manşet

yırtığının bursal yüzeyde olduğu hastalardır. Aksine, konservatif tedaviden en çok fayda gören hastalar ise düz akromiyona sahip olan hastalardır (50).

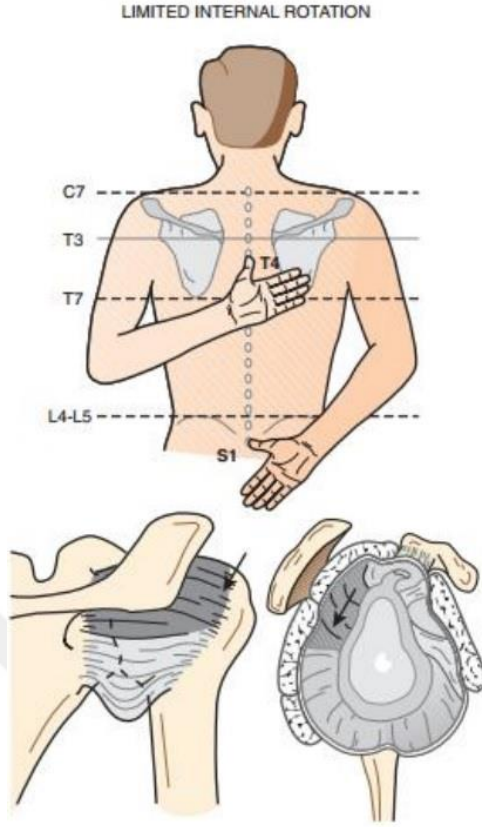
Wang ve arkadaşları 200'den fazla hasta üzerinde yaptıkları bir çalışmada konservatif tedavinin başarısının akromiyon tipiyle ilişkili olduğunu gözlemlemişlerdir. Tip I, tip II ve tip III akromiyon tipleri için başarı oranlarını sırasıyla %89,%53 ve %58,3 olarak rapor etmişlerdir (51). Çalışmada saptanan diğer önemli faktör ise iatrojenik sebeplerden olan kortikosteroid enjeksiyonudur.

### ***Rotator Manşet Yırtığında Klinik Bulgular***

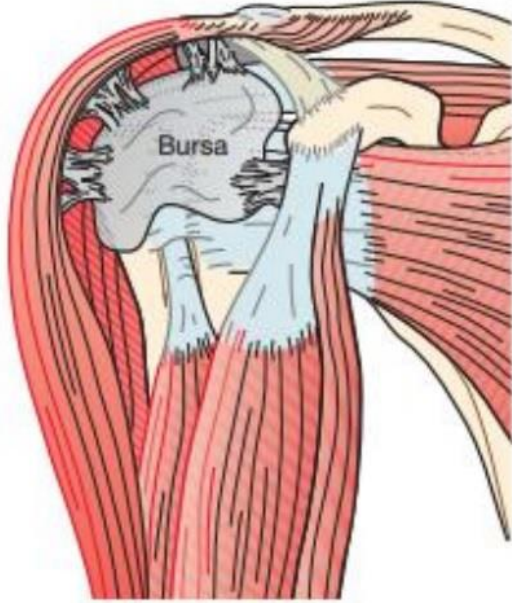
Rotator manşet patolojilerinde hastalar genellikle ağrı ile başvurur ve ağrıyı başın yukarısındaki hareketlerle tarif eder. Bazı hastalarda bu semptomlara eklem hareket açıklığında azalma, fonksiyonel kısıtlılık, kasılma, kas güçsüzlüğü ve instabilite eşlik eder. Abdüksiyon ve iç rotasyonda kısıtlılık daha belirgindir ancak fleksiyonda, karşı omuza dokunmada ve dış rotasyonda da kısıtlılık olabilir (52, 53).



**Şekil 3.** Rotator manşet yırtığı muayene bulguları



**Şekil 4.** Rotator manşet yırtığında gelişen rotasyonlarda kısıtlılık  
Kronik vakalarda hasta adeziv kapsülit ile de karşılaşabilir.



**Şekil 5.** Rotator manşet yırtığında gelişen adeziv kapsülit

Hastaların gece ağrısını da tanımlaması tipiktir. İmpingement testleri genellikle pozitifdir. Yırtığın bulunduğu kasa göre o kas grubunda kas güçsüzlüğü saptanabilir. Dejenerasyona bağlı zayıflık, diğer klinik semptomlar olmadan veya sadece tendinit veya bursit temelinde de ortaya çıkabilir. Tam kat yırtıklarda genellikle aktif abduksiyon sağlansa da hastalar muayene edildiğinde kas güçsüzlüğü saptanır (54-56). Drop arm testi, tam kat veya masif yırtıklarda pozitif olarak saptanabilir. Supraspinatus kas yırtıkları için Jobb testi, İnfraspinatus kas yırtıkları için Patte testi, dış rotasyon yetersizliği semptomu, Subscapularis kas yırtıkları için Gerber Lift-off, karın kompresyon testi (Belly press testi), Bear hug testi, iç rotasyon yetmezliği semptomu pozitif olabilir. Masif kas yırtıklarının eşlik ettiği durumlarda popeye semptomu görülebilir, Speed ve Yergeson testleri pozitif çıkabilir (57).

Bu hasta grubu instabilite ile de karşılaşabilir. Akut subskapular yırtıklarda tekrarlayan anterior instabilite görülebilir (58, 59). Kronik yırtıklarda humerus başı ile korakoakromiyal ark arasındaki stabilizatör kuvvetlerin azalması nedeniyle süperior instabilite gözlenebilir (60, 61).

### ***Laboratuvar***

Rotator manşet patolojilerinde rutin laboratuvar tetkikleri normaldir; hastalığa özgü laboratuvar bulguları yoktur. Tendinitin eşlik ettiği durumlarda efüzyon, akut faz reaktan yüksekliği ve lökositöz saptanabilir ancak bunlar da hastalığın tanısı için spesifik değildir (62).

### ***Tanısal Görüntüleme***

Akromiyoklavikuler eklemden olası bir glenohumeral artrit, kırık, humerus başı subluksasyonu, akromiyoklaviküler eklem artrit, mahmuz veya pancoast tümörünü dışlamak için ilk olarak direkt grafi çekilmelidir. Direkt grafi akromiyon tipinin görülmesini de sağlar. Kronik rotator manşet hastalıklarında akromiyonda skleroz, tüberkulum majus'ta anormallikler, kalsifik tendinit gibi eşlik edebilecek durumlar saptanabilir (19).

Ultrasonografi ve MR tanıda daha yardımcıdır. Omuz ultrasonografisi omuz bölgesi cildi, deri altı subakromiyal bursa, Rotator manşet, glenohumeral eklem,

kemik konturları, trapezius, deltoid ve biceps uzun başı hakkında bilgi verebilir. Omuz ultrasonografisi ile tam rotator manşet yırtığı, rotator manşette incelmeye, dejenerasyon, supraspinatus yırtığı, subakromiyal efüzyon, biceps lezyonu vb. saptanabilir. Kısmi ve tam yırtıkların saptanmasında %90'dan fazla duyarlılık ve özgüllük bildirilmiştir (63).

Omuz patolojilerinin değerlendirilmesinde son yıllarda manyetik rezonans görüntülemenin önemi giderek artmaktadır. MRG'nin diğer görüntüleme yöntemlerinden avantajları, çok iyi düzeyde yumuşak doku kontrastı, çok düzlemlilik çözünürlük kapasitesi, iyonlaştırıcı radyasyon kullanılmaması ve invaziv olmaması gibi özellikleridir. Omuz MRG görüntüleme rotator manşet lezyonlarının ve glenohumeral instabilitenin değerlendirilmesinde temel inceleme yöntemi olarak kabul edilir. MRG, manşet yırtığının boyutunu, proksimal veya medial retraksiyon derecesini ve serbest tendon ucunun atrofi kalitesini ve derecesini çok iyi gösterir. Ancak direkt grafi ve USG'ye göre daha pahalıdır. Ameliyat öncesi MR'ların rotator manşet yırtıklarının sensitivite ve spesifitesi %89 ve %100 olarak bulunmuştur (64). Tespit edilemeyen yırtıkların tamamının kısmi olduğu belirtilmiştir. Ameliyat sonrası tekrarlayan yırtıkların saptanmasında ise duyarlılığı %91 olarak bulunmuştur (65).

### ***Rotator manşet Yırtığında Tanı***

Rotator manşet patolojilerini teşhis etmek için sistematik bir sıralama izlenmelidir. Rotator manşet yırtıkları, omuz ağrısının en yaygın nedeni olan ve hastaları tedavi aramaya zorlayan bir üst ekstremité patolojisidir. Sistematik muayene, hastanın detaylı öyküsü ve fizik muayenesi ile başlar ve sıklıkla tanıya yönlendirilir. Ön kabul edilen bu tanı ile birlikte görüntüleme yöntemleri uygulanır ve gerekirse tanısal artroskopi ile tanı kesinleştirilir (66).

### ***Hikaye***

Rotator manşet hastalarının büyük bir kısmının geliş nedeni ağrıdır. Omuz ağrısı ile gelen hastanın yaşı, mesleği, aktivite durumu, ağrının süresi, başlama şekli, yayılımı, derecesi ve ağrıyı arttıran faktörler sorgulanmalıdır. Rotator manşet hastalarında ağrı genellikle anterolateral ve omuzun yukarısında yer alır. Arka omuz ağrısı da görülebilir. Tam kat rotator manşet yırtığı meydana geldiğinde, ağrı deltoid

insersiyoya yayılır. Aksine dirseğe inen ağrı varsa biceps patolojilerini düşündürmelidir (67).

Baş üstü aktivitelerde ağrı artmaktadır. Omuz ağrısı, kimi zaman hastaları gece uykudan uyandırabilir. Bazı tam kat yırtıklarda krepitasyon da görülebilir. Krepitasyon özellikle fleksiyon, abduksiyon ve iç rotasyonda supraspinatus adezyon bölgesinde veya akromiyonun altında hissedilir. Ancak bu durum kalınlaşmış subakromiyal bursa'da da görülebilir (68).

Rotator manşet yırtıklarında bir diğer önemli bulgu ise hareket kısıtlılığıdır. Omuzda hareket kısıtlılığı ve sertlik hem rotator manşet yırtıklarında hem de subakromiyal kompresyon sendromunda izlenebilir. Gözyaşı ve ağrıya bağlı hareket kısıtlamaları ve halsizlik olabilir (67).

### ***Fizik Muayene***

Omuz instabilitesine neden olan patolojinin saptanması ve doğrudan tedavi edilmesi için hastanın tıbbi öyküsü önemli olmakla birlikte, vücudu oluşturan patolojilerin saptanması veya tıp alanında bahsedilmeyen bölümlerin sınırlandırılması için genel üst ekstremitte fizik muayenesi yapılmalıdır. Omuz instabilitesinde fizik muayene kas-iskelet sistemi genel muayenesi ile benzer kurallara sahiptir. Poliklinik fizik muayenesinde inspeksiyon, palpasyon, hareket açıklığının muayenesi, motor güç muayenesi, nörovasküler muayene ve instabilite özel muayenesi değerlendirilmelidir. İnspeksiyonda özellikle hastada RM yırtığı var ise omuz kaslarının atrofisi muayene sırasında sık görülen bulgulardandır. Bazı vakalarda omuz asimetrisi de saptanabilir. Omuz muayenesine başlanmadan önce boyun ve servikal vertebra muayenesi yapılmalıdır. Fiziki muayene sırasında omuz ve skapulanın göğüs duvarı üzerindeki patolojik hareketlerini daha net görebilmek için hastaların her iki memesi de tamamen açılmalı, tetkikler ile muayeneye başlanmalıdır (69).

**İnspeksiyon:** Omuz kemerinin muayenesinde deltoid, supraspinatus ve infraspinatus kaslarının sınırları sağlam omuza göre asimetri açısından değerlendirilmelidir. Lateral omuz snirisinin akromiyon ile çevrelenmesi, aksiller sinir hasarına bağlı deltoid kas atrofisinin bir işareti olabilir. Skapular çıkıntının üzerinde yer alan supraspinatus kasının atrofisi, büyük bir rotator manşet yırtığı veya

supraskapular çentikte supraskapular sinirin supraskapular sinirin tuzaklandığını gösterebilir (70).

**Palpasyon:** Kemik, yumuşak dokular ve kaslar tek tek muayene edilmelidir. Palpasyonla eklem üzerindeki ağrılar ve miyofasiyal tetikleyici noktalar tespit edilmelidir. Ağrı noktası supraskapular sinir (supraskapular çentikte) veya aksiller sinir (kuadrangular boşlukta) gibi spesifik bir sinir sıkışmasına bağlı olarak ortaya çıkabilmektedir (68).

**Omuz Hareket Genişliği:** Palpasyon muayenesinden sonra omuz eklemine tam aktif eklem hareket açıklığı değerlendirilmelidir. Her yöne pasif ve aktif omuz hareket genişliği incelenmeli ve kaydedilmelidir. Ağrının hangi hareket derecesinde başladığı ve hangi derecede bittiği kaydedilmelidir. Omuz hareket genişliğindeki azalmanın ağrıya mı yoksa kapsül kontraktürüne mi bağlı olduğu ortaya çıkarılmalıdır. Gençlerde iç rotasyon kaybı arka kapsül kontraktürüne bağlı olabilir. Kronik rotator manşet yırtıklarına yaygın kapsül kontraktür eşlik eder. Bu durumda öne elevasyon, abduksiyon, rotasyon ve adduksiyon hareketlerinde kısıtlılıklar vardır (68).

Kol adduksiyondayken maksimum öne fleksiyon, maksimum iç ve dış rotasyon, kol 90 derece abduksiyondayken maksimum iç ve dış rotasyon değerleri kaydedilir. Genel olarak baş üstü spor yapan sporcularda dış rotasyonda artışa ek olarak iç rotasyonda azalma vardır. Toplam eklem hareket arkında kontralateral omuza göre 25 dereceden fazla bir kayıp varsa, hastada glenohumeral iç rotasyon defisiti (GIRD) olabilir ve bu da hastayı travma ile labral patolojilere yatkın hale getirir (69).

### ***Kas Gücü Muayenesi ve Nörolojik Muayene***

Omuz muayenesinde deltoid, biceps, supraspinatus, infraspinatus, subscapularis, teres minör, serratus anterior ve pektoralis majör kas güçlerine mutlaka diğer omuzla karşılaştırılarak bakılmalıdır.

**Tablo 1.** Omuz eklemi nörolojik muayene

<b>Lokalizasyon</b>	<b>Periferik Sinir</b>	<b>Sinir Kökü</b>
Klavikula	Nonspesifik	Nonspesifik
Skapula	Dorsal skapular	C5
Skapula	Spinal aksesuar	Kranial sinir XI
Pektoralis	Medial ve lateral pektoral	C5-C8, T1
Biseps	Muskulokutaneous	C5, C6
Triseps	Radiyal	C6, C7
Brachioradialis	Muskulokutaneous	C5, C6
<b>Vertebra</b>	<b>Anatomik Lokalizasyon</b>	<b>Periferik Sinir</b>
C4	Omuz süperior kısım	
C5	Deltoid kas laterali	Aksillar sinir
C6	Ön kol laterali ve başparmak	Muskulokutanöz ve median sinir
C7	Orta parmağın dorsali	Median sinir
C8	Ön kol mediali	Medial antebrakial kutanöz sinir
T1	Kolun mediali	Medial brakial kutanöz sinir

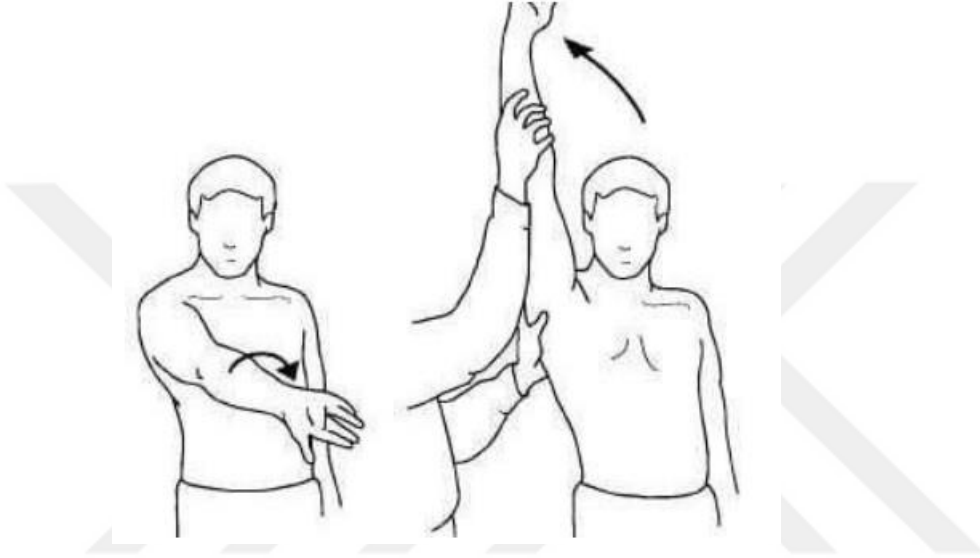
Bu kaslardaki zayıflık bir omuz lezyonundan kaynaklanabileceği gibi, santral veya periferik sinir lezyonlarından da kaynaklanabilir. Duyu ve refleks muayenesi yapılır; parestezi, hipo-hiperrefleksi de sinir lezyonu lehinedir (71).

### ***Motor Güç Muayenesi***

Omuz kas gücü muayenesi, dirsek fleksiyon ve ekstansiyonu, bilek fleksiyon ve ekstansiyonu, el intrensek kaslarının kuvvet muayenesine ek olarak omuz eklemi muayenesi yapılmalıdır. Kas gücü ölçümü, yalnızca statik kas gücünü ölçmesi ve derecelendirmenin subjektif olması sebebi ile bazın problemler oluştursa da temel referans değeri için kayıt yapmak önemlidir. Kontralateral uzuv veya el dinamometresi ile karşılaştırma, kasım kas gücünü ölçmek için kullanılacak yöntemler arasındadır (72).

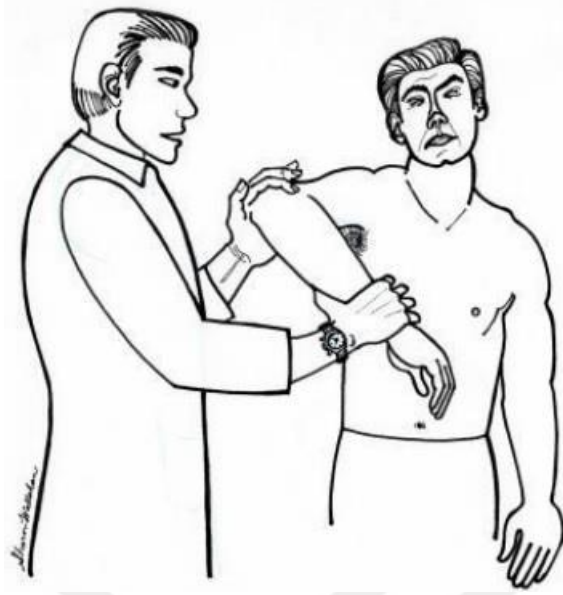### Özel Testler

Neer testi: Muayene eden kişi ayakta iken daha iyi görünür. Bir el ile skapular rotasyon engellenirken, diğ er el ile hastanın koluna zorlu bir elevasyon yapılır (Şekil 6). Böylece tüberkü lüm majus ile akromiyonun ön-alt kenarı arasındaki mesafe daralarak sıkışmaya neden olur. Elevasyon sırasında omzun ön veya yan yüzlerinde ağrı varsa test pozitif olarak yorumlanır (73, 74).



Şekil 6. Neer sıkışma bulgusu

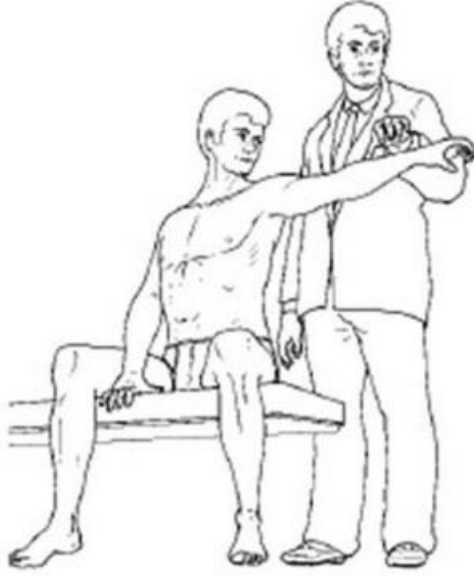**Hawkins testi:** Kol zorla 90 derece öne kaldırılır ve pronasyon ve iç rotasyona alınır (Şekil 7). Supraspinatus tendonu korakoakromiyal bağ ile majör tüberkül arasına sıkışarak ağrıya neden olur. Bu test bursitlerde %92 sensitivite ve %43 spesifik bulunurken, rotator manşet patolojilerinde %88 sensitiv ve %44 spesifik bulunmuştur (75).



**Şekil 7.** Hawkins testi

**Ağrılı Ark Testi:** Hastadan aktif olarak yapabileceği son noktaya kadar kola abduksiyon yapması istenir. Daha sonra kolunu başlangıç pozisyonuna getirmesi istenir. Hasta 60 ile 120 derece arasında ağrı hisderse test pozitif kabul edilir (73, 76).

**Drop arm testi (Düşük kol testi):** Rotator manşet'te yırtık olup olmadığını belirlemek için yapılan drop arm testidir. Önce hastadan kolunu tam abduksiyona getirmesi ve yavaşça yana indirmesi istenir (Şekil 8). Rotator manşette (özellikle supraspinatus tendonunda) yırtık varsa kol 90 derece abduksiyon pozisyonundayken aniden yana düşecektir. Hasta kolunu bu pozisyonda tutmayı başarır, doktorun ön koluna hafifçe vurarak kolun düşmesi rotator manşet yırtığını düşündürmelidir (68). Ancak rotator manşete özgü değildir. Özellikle deltoidin orta ve ön lifleri rotator manşet kaslarını kompanse edebilmekte ve yanlış sonuç alınabilmektedir (73, 76).



**Şekil 8.** Drop arm testi

**Yocum Testi:** Hastanın kolu adduksiyona getirilir, dirseği fleksiyona getirilir; hastanın eli sağlam omuza konur ve hastadan dirseğini yukarıya kaldırması istenir. Bu manevra sırasında ağrı hissedilirse test pozitif kabul edilir (73).

### *Tedavi*

Rotator manşet yırtıklarının tedavisinde amaç rotator manşet'in sağladığı dengeyi geri kazanmaktır. Kolun başın yukarısındaki hareketlerinde ağrının artması, gece ağrısının olması gibi semptomların varlığı hastanın konservatif tedaviden olumsuz dönüş alacağını gösterir. Tedavide hastanın yaşı, aktivite düzeyi ve yırtığın tipi çok önemlidir. Bu nedenler tedavinin seyri hakkında fikir veren başlıca faktörler olduğu için konservatif veya cerrahi tedaviye başvurulur. Kısmi yırtıklar genellikle %50'den az konservatif yani non-steroidal antiinflamatuvar ilaçlar, eklem içi enjeksiyonlar (steroidler, lokal anestezikler vb.) ile tedavi edilir. Fizik tedavi protokolleri ile rehabilite edilmeye çalışılır. %50'den büyük yırtıklarda cerrahi tedavide artroskopi veya yırtığın durumuna göre açık cerrahi tercih edilir (77).

## **TROMBOSİTTEN ZENGİN FİBRİN (PRF)**

Trombositten zengin fibrin (PRF), içinde trombositleri, lökositleri, sitokinleri ve büyüme faktörlerini içeren fibrin bir yapı halinde bulunan otolog bir kan ürünüdür (78). İlk olarak 2001 yılında Choukroun ve arkadaşları tarafından trombositlerin ve sitokinleri içeren fibrin bir membran olarak tarif edilmiştir (79).

Choukroun protokolünde PRF; kana herhangi bir antikoagülan katılmaksızın santrifüj işlemine tabi tutularak elde edilir. PRF hazırlanışı bakımından diğer trombosit ürünleri ile karşılaştırıldığında antikoagülana ve bir aktivatöre ihtiyaç duymaz. Kolay elde edilir ve maliyeti azdır. Hazırlık aşamasında içinde herhangi bir madde olmayan boş steril tüpe kan alınır ve santrifüj edilir. En altta eritrositler, ortada PRF, en üstte ise trombosit fakir plazma (PPP) oluşur. Trombositten zengin olduğu için PRP ile benzer büyüme faktörleri ve sitokinleri içerir (80).

Özellikle PRF içerisinde bulunan trombositlerin alfa granüllerinden PDGF, TGF- $\beta$  ve IGF gibi bazı büyüme faktörleri salınır. Bu büyüme faktörlerinin doku iyileşmesi üzerindeki olumlu etkilerinden dolayı, PRF özellikle ortopedik cerrahide ve maksilofasiyal cerrahide kullanımı yaygınlaşmaktadır. PRF katı bir maddedir, TZP gibi enjekte edilemez ve klinik olarak pıhtı veya membran şeklinde uygulanabilir.

Saf PRF (P-PRF): Lökosit fakir fibrin olarak bilinir. Bu yöntemde 2 adet tüp kullanılır, biri kan alma ve diğeri PRF eldesi içindir. Venöz kan alınır, sitrat içeren tüpe aktarılır ve yüksek hızda santrifüj edilir. Tipik 3 katman oluşur. BC ve trombosit fakir plazma (PPP), kalsiyum klorür içeren diğeri tüpe alınır. Tüp santrifüj edilir ve lökosit fakir olan saf PRF elde edilmiş olur (81).

Lökosit zengin PRF (L-PRF): Lökosit ve trombosit zengin fibrin (L-PRF), teknolojisi uygulaması basit ve ucuzdur. Venöz kan antikoagülan içermeyen 10 ml' lik tüpe alınır ve 12 dakika süreyle 2700 rpm' de santrifüj edilir. İşlem sonlandığında tüpün ortasında büyük bir L-PRF fibrin pıhtısı oluşur (82).

Enjekte edilebilen PRF (I-PRF): I-PRF hazırlanması ve kullanması basit olan, uygun maliyetli uygulanabilir bir prosedür olan ve herhangi bir biyolojik modifikasyonu olmayan bir otolog kan ürünüdür. 7 ml venöz kan antikoagülan

içermeyen bir tüpe alınır ve 3 dakika süreyle 700 rpm' de santrifüj edilir. İşlem sona erdiğinde tüpün üstünde elde edilen sarı renkteki sıvı I-PRF'dir (83).

### **KONSANTRE EDİLMİŞ BÜYÜME FAKTÖRÜ (CGF)**

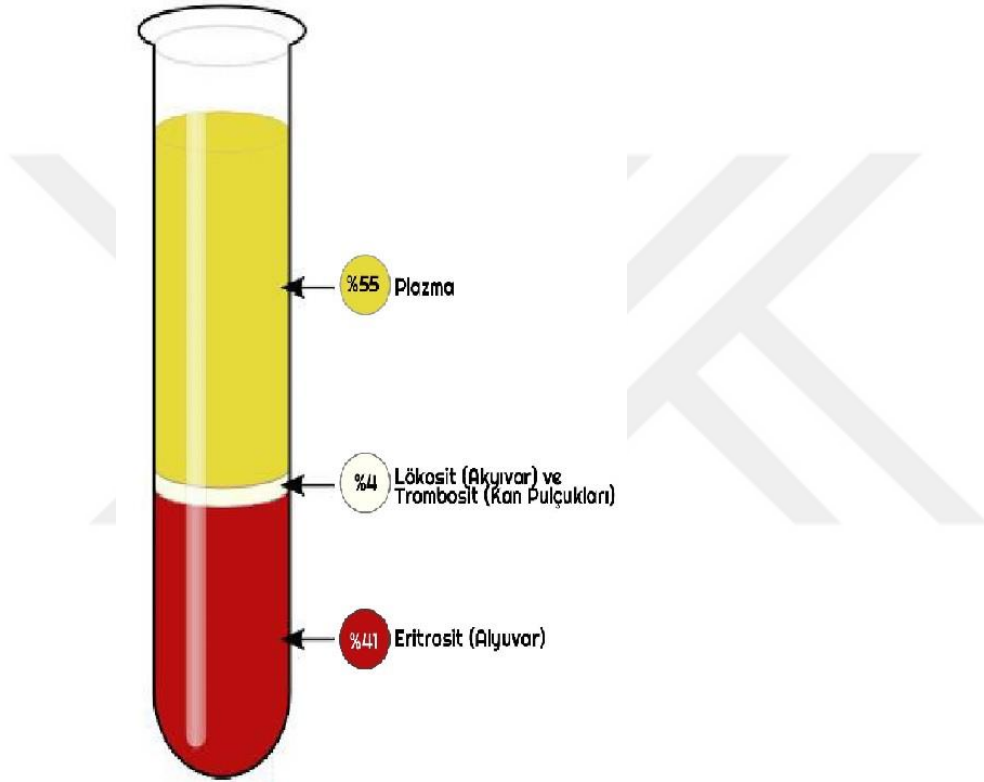
Yara iyileşme süreci birçok intraselüler ve ekstraselüler medyatör tarafından yönetilir. Klinikte kemik ve yumuşak dokuların iyileşmesini hızlandırmak için trombosit konsantrasyonları kullanılmaktadır. Trombositler yüksek miktarda platelet-derived growth factor (PDGF), transforming growth factor- $\beta$ 1 (TGF- $\beta$ 1) ve  $\beta$ 2 (TGF- $\beta$ 2), fibroblast growth factor (FGF), vascular endothelial growth factor (VEGF) ve insulin-like growth factor (IGF) gibi büyüme faktörlerini ihtiva eder. Bu büyüme faktörleri hücre proliferasyonunu, matriks remodelingini, anjiyogenezi stimüle ederler (84).

Son zamanlarda, trombosit, büyüme faktörleri, lökosit ve fibrin matriks elde etmek için trombosit konsantrasyonunu kullanan sayısız teknik geliştirilmiştir (85, 86).

İlk jenerasyon trombosit konsantrasyonu trombositten zengin plazma (PRP) dır. PRP uzun zamandır doku iyileşmesini hızlandırmak için kullanılmaktadır. PRP için kan antikoagülanlı bir tüpe alınır ve santrifüje edilir. Santrifüj sonrası tüpte 3 farklı katman oluşur. En üstte aselüler plazma (PPP), en altta kırmızı kan hücreleri ve bunların arasında trombositten zengin alan bulunur. Bir enjektör yardımıyla PPP, trombositten zengin alan ve kırmızı kan hücreleri katmanının üst yüzeyi aspire edilerek antikoagülansız bir tüpe aktarılır ve tekrar santrifüj edilir. Santrifüj sonrası dipte kalan katman PRP olarak adlandırılır. PRP uygulanırken elde edilen PRP ye fibrin polimerizasyonu ve  $\alpha$  granüllerin degranülasyonu için sığır trombin ve kalsiyum klorid eklenir (87).

PRP uzun zamandır doku iyileşmesi için kullanılmasına rağmen bazı eksiklikleri mevcuttur. PRP nin fibrin polimerizasyonu ve sitokin salınımı kullanılan trombin ve kalsiyum kloride bağlıdır ve ayrıca fibrin polimerizasyonu ve sitokin salınımı bir anda olduğu için PRP'nin uzun dönem etkileri tartışmalıdır (86). PRP'nin hücre diferansiyasyonu ve proliferasyonu üzerine etkilerinin çelişkili olduğunu bildiren yayınlar da mevcuttur (88). Choukroun 2006 yılında trombosit zengin fibrin (PRF) adı

verilen yeni bir protokol yayınlamıştır (86). Bu protokolda hastanın venöz kanı PRP'den farklı olarak antikoagülsüz tüpe alınır. Alınan kan hemen 10 dk 3000 rpm de santrifüje edilir. Santrifüj sonrası tüpte en üstte PPP, ortada plateletten zengin fibrin (PRF) ve en altta kırmızı kan hücreleri olmak üzere 3 katman oluşur (Şekil 9). Bu fibrin matriksin hücrelerin migrasyonunu, proliferasyonunu, osteoblastik diferansiyasyonunu desteklediği, anjiyogenezi indüklediği ve özellikle kemik iyileşmesinde önemli bir role sahip olduğu bilinmektedir (89, 90).



**Şekil 9.** PRP nin hazırlanışı

PRF'nin oluşum mekanizması şu şekildedir: Antikoagülsüz tüpte santrifüjle fibrinojen fibrine dönüşmeden orta hatta konsantre hale gelir. Tüple temas eden trombositler pıhtılaşma kaskatını başlatır ve konsantre fibrinojen tüpün ortasında fibrin pıhtıya dönüşür. Trombositler büyük miktarda fibrin pıhtı içinde hapsolür. Bu prosedürün en önemli noktası, pıhtılaşma kaskatı başlamadan bir an önce santrifüj işleminin başlatılmasıdır. Bundan dolayı, hastadan alınan kan hemen santrifüj edilmelidir. PRP'de trombosit degranülasyonu için sığır trombinini ve kalsiyum kloride

ihtiyaç varken, PRF’de santrifüj esnasında tüpün duvarlarına çarpan trombositler degranüle olur. Ayrıca PRP’de hızlı fibrin polimerizasyon ve degranülasyon olurken, PRF’de bu işlem yavaştır (86). Yavaş fibrin polimerizasyon trombositlerden salgılanan sitokinlerin ve büyüme faktörlerinin PRF tabakasındaki glikozaminoglikanlar tarafından yakalanmasını sağlar. Bunun sonucu olarak da PRF’de diğer trombosit konsantrilerinin aksine yavaş ve devamlı bir sitokin ve büyüme faktörleri salınımı meydana gelir (86).

Konstantre growth faktör (CGF) 2006 yılında Sacco tarafından geliştirilmiştir. Oluşturulma mantığı PRF ile aynıdır. Hastadan alınan kan antikoagülansız tüpe konulur. CGF’de PRF’den farklı olarak santrifüj işlemi özel bir santrifüj cihazı ile (MEDIFUGE™, Silfradentsrl, S. Sofia, Italy) farklı rpm ve farklı dakikalarda yapılır. Bu santrifüj cihazında kan 30 saniye hızlanma, 2700 rpm(600g) de 2 dakika, 2400 rpm(400g) de 4 dakika, 2700 rpm (600g) 4 dakika, 3000 rpm(800g) de 3 dakika ve en sonunda 36 saniye yavaşlama ile santrifüje edilir. Farklı hızlarda santrifüj daha geniş, daha yoğun ve içerik olarak daha fazla büyüme faktörü içeren bir fibrin matriks oluşturur (13).

Kemik iyileşmesini hızlandırma amacıyla CGF’nin kullanıldığı birçok çalışma mevcuttur (91, 92). Ayrıca CGF’nin kemik iyileşmesine etkisini araştıran in vitro çalışmalar da yapılmıştır (93). Masquelet tekniğe CGF ekleyerek oluşan membranın kalitesini inceleyen herhangi bir çalışma yoktur. Bu çalışmada, hayvan deneklerden 6. haftada sakrifiye edilip alınan örneklerde mikroskopik olarak oluşan membranın kalınlığının ve histokimyasal olarak elastik fiberlerin oranının ve immünohistokimyasal olarak oluşan membranın vaskülarizasyon (CD31), inflamasyon (MAC387), proliferasyon (Ki67) ve oluşan mezenkimal kök hücre (MSCs; STRO-1+) sayısının karşılaştırılması amaçlanmaktadır (92).

## **KEMİK İYİLEŞMESİ**

İyi bir kemik iyileşmesi için mekanik stabilite, yeterli kan akımı, kırık uçları arasında temas gereklidir. Bunlardan birinin veya birkaçının sağlanması noniunon ile sonuçlanır. Yaralanmanın ciddiyeti ve fiksasyonun yeterli sağlanamaması bu gereklilikleri negatif etkiler. Yanlış kaynama için risk faktörleri değiştirilebilir ve

değiştirilemez olarak sınıflandırılabilir. Değiştirilebilir risk faktörlerine müdahale edilmesi uygun hastalarda kırık iyileşme şansını arttırabilmektedir (94).

### ***Değiştirilebilir Risk Faktörleri***

**İnstabilite:** Kırık tespitinin dengesi ve bunun sonucu kırık hattında oluşan mekanik durum kırık iyileşmesi etkiler. Bu etkilenme sonucu hem parçalar arası hareketin frekans ve magnitudü kırık kallusunun boyutunu değiştirir hem de mezenşimal hücrelerin osteoblast ya da kondrojenik hücelere dönüşümü etkilenir. Parçalar arası kemik teması kırık iyileşmesi için önemli bir gerekliliktir. Yumuşak dokunun kırık parçalarının arasına girmesi, kemik kaybı, parçalar arası kötü dizilim ya da ayrılma sonucu defektler ortaya çıkabilir. Oluşan bu defektlerin kırık iyileşmesi sürecinde köprülenmesi gerekir. Osteonal iyileşmede kortikal bir defektin köprülenebileceği mesafe hayvan deneylerinde en fazla 1 mm olarak bulunmuştur (95).

Defektin büyüklüğü arttıkça, kırığın kaynamama ihtimali de artmaktadır. İnternal atellemede ise bu mesafe 2 cm'i geçmemelidir (96). Daha büyük kortikal defektler de iyileşebilir; fakat bu durumda, süreç daha yavaş ve immatür kemik oluşumu ile olur. Kritik defekt kırık uçları arasındaki köprüleşmenin müdahalesiz gerçekleşmeyeceği mesafeyi temsil eder. Bu tavşanlarda 15mm'dir. Plakla tedavi edilmesi planlanan basit kırıklarda parçalar arası kompresyon yapılmazsa oluşan lokal dengesizlik kırık uçlarında emilime sebep olur. Bu durumda plak, parçalar arası temasa engel olarak kırık iyileşmesini olumsuz etkiler ve kaynama süresi uzarsa bu durum plağın yetmezliği ve kırılması ile sonuçlanır. Biyolojik tespit yöntemleriyle kaynamanın temel felsefesini oluşturan Perren'in gerilim teorisine göre, kırık hattındaki boşluk ve hareketin miktarları sonucu oluşan gerilim kırık kaynamasını hücresel düzeyde etkilemektedir. Osteoblastlar yüksek gerilimli ortamdan hoşlanmazken, kondroblastlar ve fibroblastlar için uygun bir ortam oluşmaktadır (97).

**Enfeksiyon:** Doğrudan kaynamama sebebi değildir. Ancak, kırık hattında bakterilere karşı gelişen yangısal yanıt kemik ölümüne, kallusun devamlılığının bozulmasına, kemik parçaları arasındaki boşlukların genişlemesine ve dolayısıyla hareketin artmasına yol açarak kırığın kaynamasına olumsuz etkiler yapar. Ayrıca,

kemik kalitesinin olumsuz etkilenmesi neticesi oluşabilecek tespit materyallerinde gevşeme de kaynamama sebebi olabilir (98) ve kırık bölgesinde nonunion riskini arttırır (99).

**Sigara içimi:** Sigara içenlerde kaynamama ve geç kaynamanın görülme sıklığındaki artma istatistiksel olarak çalışılmıştır (100). Nikotin kırığın iyileşme sürecinde hücreler üzerine olumsuz etkileriyle makrofaj ve fibroblastların hem olgunlaşmasını hem de çoğalmasını bozmaktadır. Ayrıca, vazokonstriksiyon yaparak doku perfüzyonunda da azalmaya, hipoksi ve iskemiye yol açmakta (101); ayrıca osteoblast fonksiyonunu bozmaktadır (102).

Yapılan bir çalışmada, 146 tip 1 açık tibia kırığında sigara içenlerde kaynamanın anlamlı derecede geciktiği bildirilmiştir (103). Brown ve ark, spinal füzyon ameliyatı sonrası kaynamama oranını sigara içenlerde % 40, içmeyenlerde ise % 8 bulduklarını bildirmişlerdir (104).

**İlaç kullanımı:** Bazı ilaçların kemik iyileşme kapasitesini kısıtladığı gösterilmiştir. NSAİİ'ler akut ağrı ve şişliği etkin olarak azaltır ve kırıklar da dahil olmak üzere, kas iskelet sistem yaralanmalarında eş zamanlı narkotik gereksinimini düşürür. Ancak temel bilimsel kanıtlar, NSAİİ'lerin kemik kaynamasını yavaşlatma potansiyeli, gecikmiş kaynama ya da kaynama yokluğu riskini arttırması sebebiyle rutin kullanımı hakkında endişeleri arttırmıştır (105).

Bazı hayvan çalışmalarında NSAİD'lerin kırık kaynamasına negatif yönde etkileri bildirilmesine rağmen (106-108). NSAİD'lerin kırık kaynamasını etkilemediği yönünde çalışmalar da mevcuttur (109). Son yapılan çalışmalarda, basit kırık tipine sahip hastaların bu ilaçların yararlarından mahrum bırakılması için yeterli kanıt olmadığı sonucuna varılmıştır (110).

Sistemik kortikosteroid kullanımının da hayvan modellerinde kırık iyileşmesini inhibe ettiği, kallus sertliğini azalttığı (111) ve intertrokanterik kalça kırığı olan hastalarda kaynamayı geciktirdiği gösterilmiştir (112). Kırık iyileşmesini negatif yönde etkileyen diğer ilaçlar fenitoin (113), siprofloksasin (114), steroidler, antikoagülanlar olarak sayılabilir.

### ***Değiştirilemez Risk Faktörleri***

**Yetersiz vaskülerite:** Kırık bölgesinde dolaşımın bozulması kemik iyileşme sürecini doğrudan etkilemektedir. Dolaşımın bozulması parçalı, deplase ya da açık kırıklar gibi yüksek enerjili kırıklarda kemiği çevreleyen yumuşak dokunun ve dolayısıyla besleyici arterlerin zedelenmesi sonucu oluşur. Kırığı yaratan enerji ne kadar yüksek ise çevre yumuşak dokular ve kemikteki dolaşım hasarı da o derece yüksek olmaktadır. Kemik parçalarının devaskülerize olduğu, periostun sıyrıldığı ve parçalandığı durumlarda oluşan nekrotik parçalar ve geniş defektler atrofik kaynamamalar için ciddi risk oluşturmaktadırlar. Kardalani ve arkadaşları, tip III açık kırıklarda kaynamama oranını % 20-30 arasında bildirmişlerdir (115).

Reed ve arkadaşları da atrofik kaynamamalarda kan damarlarının sayısını normal iyileşen gruptan daha az bulmuşlardır (116). Metafiz bölgesindeki kırıklar diyafiz kırıklarına göre daha çabuk kaynamakta ve kaynamama oranları daha düşük bulunmaktadır. Bunun sebebi metafiz bölgesinde kemiğin daha iyi kanlanması ve daha çabuk rejenere olmasıdır. Periostta ve kırık parçalarında ciddi hasar olsa bile, sıklıkla kaynama problemi oluşmamaktadır (117).

Kırığa cerrahi müdahale sırasında yaratılan yumuşak doku ve dolaşım hasarı da kaynamama gelişiminde etkili bir faktördür. Kırık iyileşmesinde çok etkili olan sitokinler, osteoblastlar ve diğer mediatörleri içeren hematoma boşalması, kemik ve periostun, çevredeki kas ve diğer yumuşak dokularla bağlantısının kesilmesi gibi kırık iyileşmesini olumsuz etkileyecek durumlar cerrahi yaklaşım sırasında en alt düzeyde tutulmaya çalışılmalıdır (118).

Dolaşımı bozarak kırık kaynamasını olumsuz etkileyen faktörlerden biri de kompartman basıncındaki artmadır. Bu durum, yumuşak dokulara ve kırık hattına gelen kan akımında azalmaya neden olur. Fasyotomi yapılmasındaki gecikmeyle kırık iyileşme süresindeki uzama arasındaki ilişki literatürde gösterilmiştir (119). Ayrıca ileri yaş, cinsiyet, ek hastalıklar periferik damar hastalığı, genetik bozukluklar örnek verilebilir.

## TENDON İYİLEŞMESİ VE EVRELERİ

Tendonlarda iki ana iyileşme mekanizması mevcuttur: ekstrinsik iyileşme ve intrinsik iyileşme.

Ekstrinsik iyileşme: Hücre ve damarların çevre dokudan migrasyonu ile başlatılan iyileşmedir. Bu süreçte, çevre dokuya yapışıklar olması doğal bir süreçtir. Yapışıklıkta tendon uçlarındaki tenositler pasif kalır ve iyileşmeye katılmazlar. İmmobil tendonlarda ne kadar süre geçerse geçsin tendon kılıfı oluşmaz, gecikir ve bu adezyon çözülmez. Bu iyileşmede çevre dokudan gelen fibroblastlar proliferer olurken, tendonun kendi hücreleri ise proliferer olmadan diferansiye olur ve sadece matriks üretir. Bu süreçte zamanla tendon sinovyal tabaka restore olurken, adezyon çözülür. Ancak, pratikte bu adezyon harekete engel fibroz bir skar dokusu olarak da kalabilir (120).

İntrinsik iyileşme: Tendon uçlarının kendi iyileşme kapasitesi ile oluşan mekanizmadır. Burada tendon kılıf bütünlüğü korunur. Tenositler aktif tenoblastlara dönüşürler ve çoğalırlar. Bu hücreler kolajen üretimi yaparlar. Bu iyileşmede sinovyal sıvı difüzyonu ve intratendinöz vaskülarite ana besleyiciler rolündedir. Tendon yüzey tabakasında yapışıklık olmadan fibroplazi ve yeni kolajen üretimi olmaktadır. Bu iyileşmede tendon kılıfından bağımsız epitenon ve endotenon hücrel aktiviteleri ile iyileşme sağlanır (121).

Tendon iyileşme basamakları birbirine takip eden 3 fazdan oluşur (122).

1. Enflamasyon: İlk 24-48 saati içine alan ve lokal enflamatuar ödem ve lökositlerin fagositozunu içeren bir dönemdir. Bunu fibrinojenin organize olması ve fibrin halinde pıhtı oluşturması takip eder. Hasarlanmış tendon uçları granülasyon dokusu ile dolar ki bunların gerilme gücü yoktur. Hasarlanmış tendonlarda devamlılık bu aşamada dikişler ile sağlanır ve bu alan ödemlidir (122).

2. Fibroblastik faz: Bu faz fibroblastların ortaya çıkma fazıdır ve yeni kolajen sentezi eskisinin lizisini takip eder. Fibroblastik aktivite tendon hasarından 3-4 gün sonra başlayıp 3-6 haftaya dek devam eder. Fibroblast proliferasyonu 10 gün devam eder. 3-6 hafta arasında fibroblast ile yara dokusundaki kan damarı sayısı giderek

azalır. Skar dokusunun dayanıklılığında sorumlu olan kolajen lifleri artar. Bu dönemin sonlanışı fibroblastların azalışı ile belirlenir. Yedinci günde tendonun içinde ve çevresinde granülasyon dokusunun organizasyonu başlamıştır; tendon hücre sayısı artmakta ancak hasar bölgesindeki sayısı artmamaktadır. İyileşme primer olarak komşu dokulardaki hücrelerin migrasyonu ile olmaktadır. On dördüncü günde tendon yarası fibroblast ve kolajen köprüsü ile dolar. Ama halen gerilme kuvveti çok kısıtlıdır (122).

3. Remodelizasyon: Skarın şekillenmesi ve olgunlaşması yaklaşık 3. haftada başlamaktadır ve çok uzun zaman almaktadır. Yaklaşık 2-3 hafta içerisinde skar dokusu beşte bir oranında küçülmektedir. Kolajen sentezi devam eder. Kolajen ve fibroblastlardan oluşan lifler uzunlamasına dizilir ve gerim artar. Yapışıklık azalarak harekete izin verir. Maksimal şekillenme 6 aydan daha uzun zaman gerektirir. Moleküler yapının fonksiyona adapte olması ile tendonlar eskisi kadar güçlü olurlar (123).

Tendon greftlerinde iyileşmede görevli fibroblastların kaynağı bakımından üç ayrı görüş mevcuttur:

I. Onarım ve rejenerasyon yalnızca fibroblastlar tarafından yapılır ki bunlar komşu dokulardan kaynaklanmaktadır. Greft ile ana tendonun birleşme sahasında toplanarak yalnızca tendon demetlerini değil aynı zamanda endotenon, paratenon ve epitenonu da tamir ederler.

II. Onarım ve rejenerasyon kılıf ve paratenon hücreleri tarafından yapılır. Fakat bunlar olmazsa, çevre dokulardan gelen fibroblastların iyileşmede rol aldığı söylenir.

III. Onarım ve rejenerasyonun ilk basamağında paratenon ve endotenon hücrelerinin aktivitesi ile erken bir yapışma sağlanır. Bunu takiben greft ve ana tendonun hücreleri çoğalarak tamir sürecine katılır (124).

## GEREÇ YÖNTEM

Çalışmamızda E-60758568-020-285530 Sayılı Pamukkale Üniversitesi Hayvan Deneyleti Etik Kurulu onay alındıktan sonra 36 haftalık tavşanlar 3 gruba ayrıldı. Çalışma, Pamukkale Üniversitesi Tıp Fakültesi Deneyleti Hayvanları Laboratuvarı'nda yürütüldü ve ağırlıkları 3000-4000 gram arasında deęişen Yeni Zelanda Albino türü tavşanlara çalışma süresince standart yem ve su verildi. Tüm tavşanlar, deneyleti sonuçlanana kadar 12 saat ışıklı, 12 saat ışısız ortamda ve 20-25°C arasındaki oda sıcaklığında bekletildi.

**Çalışma Gruplarının Oluşturulması:** Çalışmaya başlarken tüm tavşanların vücut ağırlıkları ölçülerek kaydedildi. Çalışmaya alınan toplam 18 tavşan her grupta 6 tavşan olacak şekilde 3 gruba randomize edildi. 1. ve 2. Gruplardan alınan kan santrifüj edilerek CGF ve I-PRF solüsyonları tavşanlara enjekte edildi. 3. Grup kontrol grubu olarak belirlendi ve cerrahi müdahale esnasında ilave materyal kullanılmadı. Tavşanlardan alınan doku örnekleri formaldehit içinde Histoloji&Embriyoloji ABD laboratuvarına %10 luk formaldehit içinde teslim edildi.

**Tablo 2.** Deneyleti grupları ve sayıları

Deneyleti ve kontrol grupları	Grup başına tavşan adedi
Konsantre Edilmiş Büyüme Faktörü (CGF) Grubu	6
Trombositten Zengin Fibrin (I-PRF) Grubu	6
Kontrol Grubu	6

CGF uygulanan 1. grup tavşanların ve I-PRF uygulanan 2. grup tavşanların damarından aseptik koşullar altında 10 ml kan alındıktan sonra, kan santrifüjü / ayırma işlemini trombosit degranülasyonunu önleyen alternatif hızlarda otomatik bir program ile yapıldı.



**Şekil 10.** Santrifüj cihazı (Elektromag M815A)

Standart, tek kullanımlık, 10 ml'lik pıhtılaşma önleyici olmayan bir tüp ve uygun bir santrifüj cihazı (Elektromag M815A) kullanıldı.

**CGF Grubuna:** Tavşanlardan alınan İV kan örnekleri antikoagülsüz santrifüj tüplerine yerleştirildi ve 30 saniyede hızlandırıldı; 2700 rpm'de 2 dakika, 2400 rpm'de 4 dakika, 2700 rpm'de 4 dakika, 3000 rpm'de 3 dakika santrifüj edildi ve 36 saniye yavaşlatılarak durduruldu. Tüm bu hızlanma ve yavaşlama işlemleri santrifüj cihazının özelliği sayesinde otomatik olarak ayarlanmıştır. Tüpte üç katman gözlemlendi: altta kırmızı kan hücresi katmanı, üstte trombositten yoksun plazma katmanı (hücresiz) ve ortada konsantrasyon büyüme faktörü içeren fibrin jel. İlk olarak, en üstteki trombositten yoksun bırakılan fraksiyon steril bir şırınga ile çıkarıldı. Santrifüj işlemi sonrası kan tüpünün orta kısmında oluşan CGF jeli steril şartlarda gazlı beze alındı ve kan tüpünün en üst katmanında kalan plazmadan fakir sıvı gazlı beze emdirildi. Ardından, önceden hazırlanan uygulama alanına CGF jeli uygulandı.

**I-PRF Grubuna:** Tavşanlardan alınan İV kan örnekleri antikoagülsüz santrifüj tüplerine yerleştirildi ve alınan kan 700 rpm'de 3 dk santrifüj edildi. İlk santrifüj işleminin ardından tüpün en alt katmanında kırmızı kan hücreleri, onun üzerinde plazma ve en üst katmanda ise sarı bir sıvı olarak I-PRF oluştu. I-PRF steril bir enjektör

yardımları ile ayrıldıktan sonra enjektör içinde bulunan I-PRF hazırlanan uygulama alanına enjekte edildi.

### **Cerrahi Hazırlık**

Operasyonlar Pamukkale Üniversitesi Deneysel Cerrahi Uygulama ve Araştırma Merkezinde steril şartlarda yapıldı. Tüm gruptaki tavşanlar 90 mg/kg Ketamin (Keta-Control® 100mg/mL, Doğa İlaç, Türkiye) ve 15 mg/kg Ksilazin (Control, 100 mg/mL, Doğa İlaç, Türkiye) ile intramusküler uygulama yoluyla anestezi altına alındı. Daha sonra denekler supin pozisyonu verilerek tespit edildi.

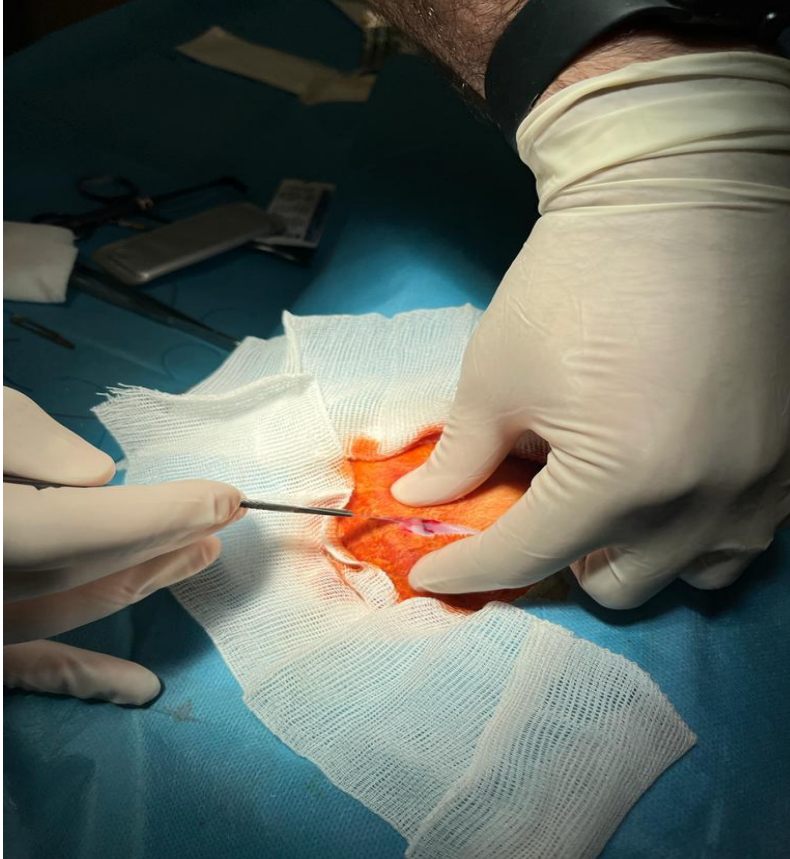
Anestezinin ardından, ilk grup tavşanlarının sağ omuz çevresi traş edilerek antiseptik solüsyon uygulaması sonrasında işleme başlandı. 4cm. uzunluğunda longitudinal anterolateral bir omuz insizyonu yapıp cilt, cilt altı ve fasya geçildi; deltoid kası retrakte edilerek supraspinatus tendonu ve yapışma yerine ulaşıldı. Supraspinatus tendonu yapışma yerinden keskin disseksiyonla ayrıldı. Yapışma yeri debride edildikten sonra 1 adet vicryl dikiş ile tendon yapışma yerine çift kor güçlendirilmiş şekilde dikildi. Takiben, bu gruba uygun santrifüj sonrasında elde edilmiş olan enjekte edilebilen trombositten zengin fibrin(I-PRF) lezyon bölgesine uygulandı. Ardından, dikişler birbirine düğümlenerek tendon kemiğe fikse edilip fasya usulüne uygun olarak 2-0 vicril ile, cilt 3-0 prolene suture ile primer kapatıldı. Cilt dikişinin üzerine pansuman için tampon dikildi ve tavşana ameliyat bölgesine zarar vermemesi için yakalık takıldı. Ameliyat sonrası 2 gün 30mg/kg/gün sefazolin verildi. On gün boyunca hayvanlara günlük pansuman yapıldı.

İkinci gruba aynı işlemler tekrarlanarak deneysel rotator manşet lezyonu oluşturuldu. Yapışma yeri debride edildikten sonra 1 adet vicryl dikiş ile tendon yapışma yerine çift kor güçlendirilmiş şekilde dikildi ve fasya usulüne uygun olarak 2-0 vicril ile cilt 3-0 prolene suture ile primer kapatıldı. Takiben bu gruba uygun santrifüj sonrasında elde edilmiş olan konsantre büyüme faktörü (CGF) lezyon bölgesine uygulandı.

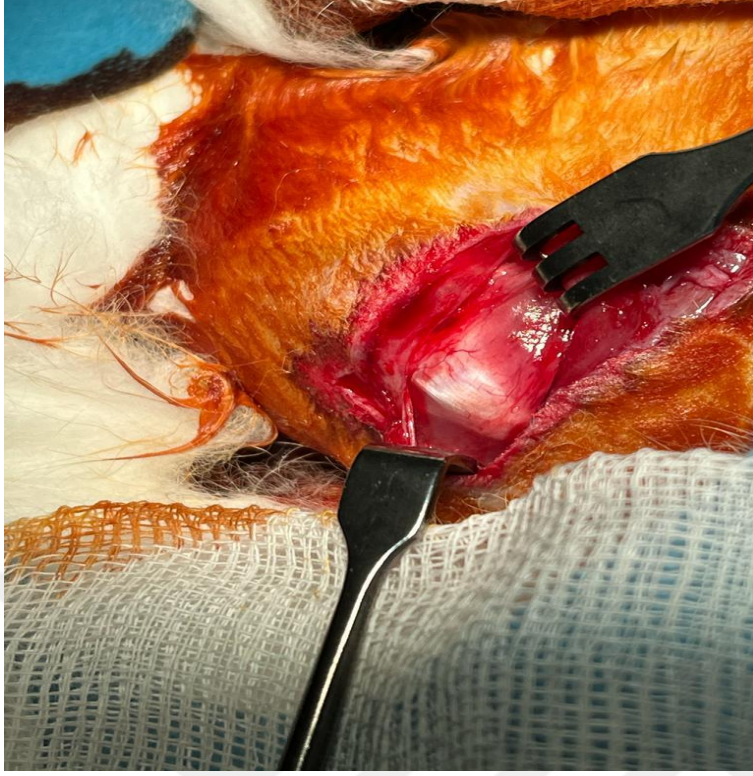
Üçüncü gruba aynı işlemler tekrarlanarak ve lezyon bölgesine sadece deneysel rotator manşet lezyonu oluşturuldu. Yapışma yeri debride edildikten sonra 1 adet

vicryl dikiş ile tendon dikildi. Fasya usulüne uygun olarak 2-0 vicril ile cilt 3-0 prolen suture ile primer kapatıldı ve kontrol grubu olarak ayrıldı.

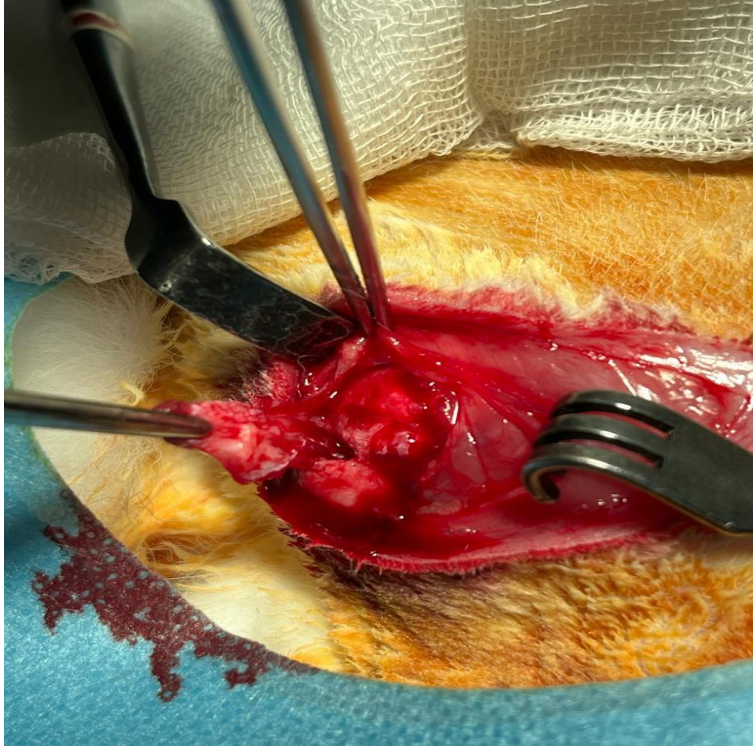
Çalışmada kullanılan 18 adet tavşanın karşı omuzları histolojik analiz yapmak amacıyla kullanıldı. Aynı prosedürler uygulanarak, karşı omuzların 6 tanesine I-PRF uygulaması yapıldı; 6 tanesine CGF uygulaması yapıldı ve diğer gruptaki 6 adet omuza sadece deneysel rotator manşet lezyonu oluşturularak kontrol grubu oluşturuldu. Tendon iyileşmesinin tamamlandığı ve remodeling (yeniden şekillenme) sürecinin başladığı altıncı hafta sonunda örnekler yüksek doz ketamin uygulaması ile sakrifiye edilerek tamir bölgesi nekropsisi ile çıkarıldı. Her gruptan 6 deneğin omuz tamir bölgeleri biyomekanik testlere tabi tutuldu. Her gruptan 6 deneğin omuz tamir bölgeleri rutin histopatoloji ve imünhistokimya ile tamir kalitesi ve kollajen miktarı açısından objektif ve subjektif değerlendirmeye tabi tutuldu.



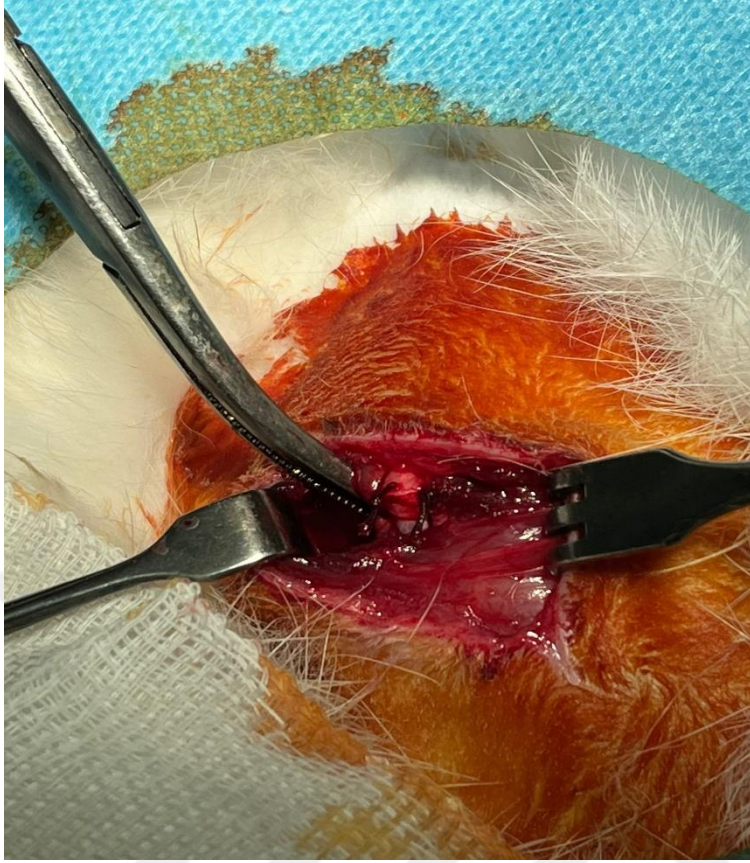
Şekil 11. Cerrahi Hazırlık ve İnsizyon



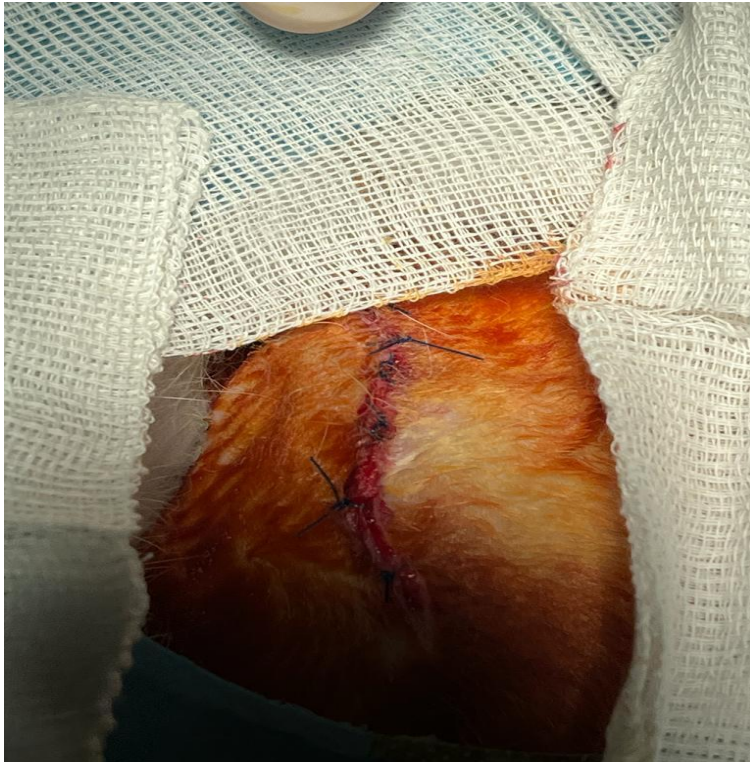**Şekil 12.** Rotator manşet Tendona Ulaşılması (Supraspinatus tendonu)



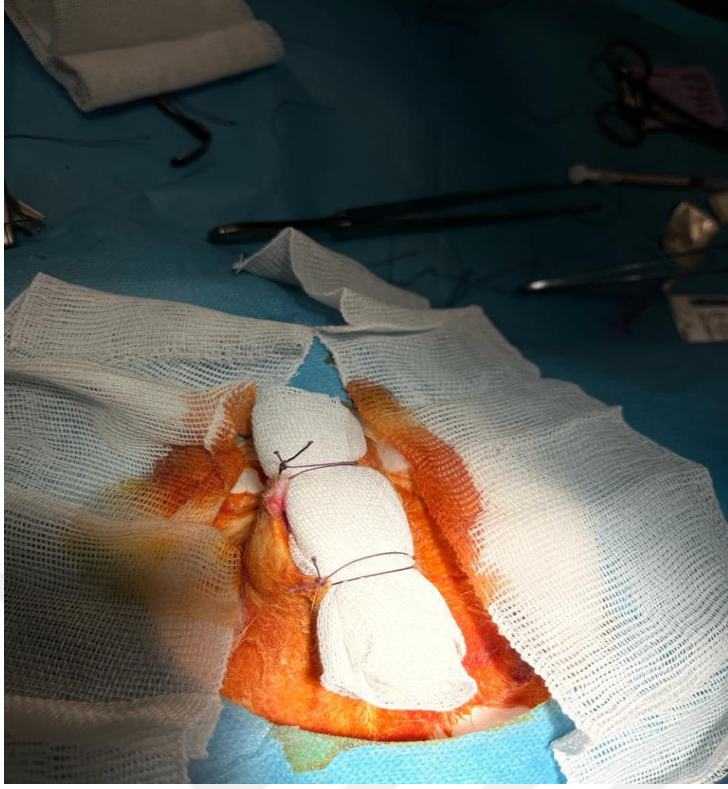
**Şekil 13.** Tendonun Kemiğe Yapışma Yerinden Kesilmesi ve Kaldırılması



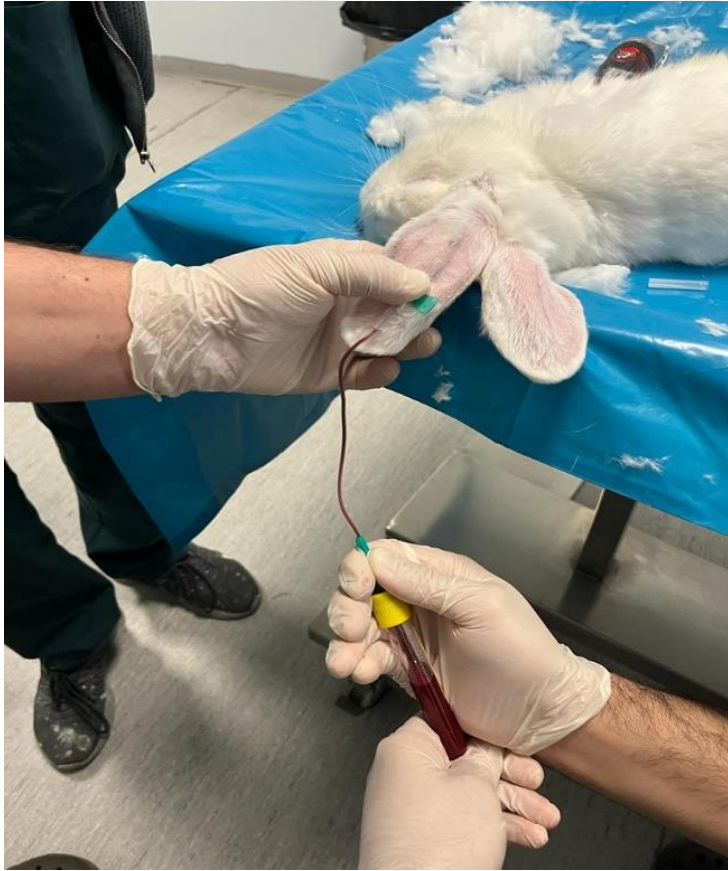**Şekil 14. Rotator manşet onarımı**





**Şekil 15. Cilt Kapatılması**



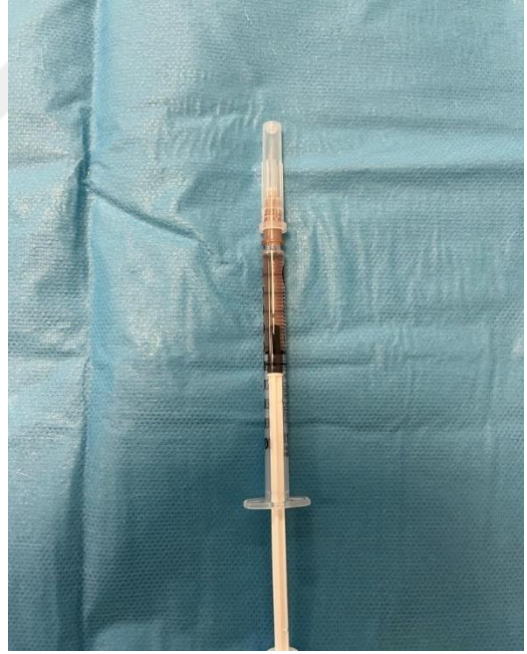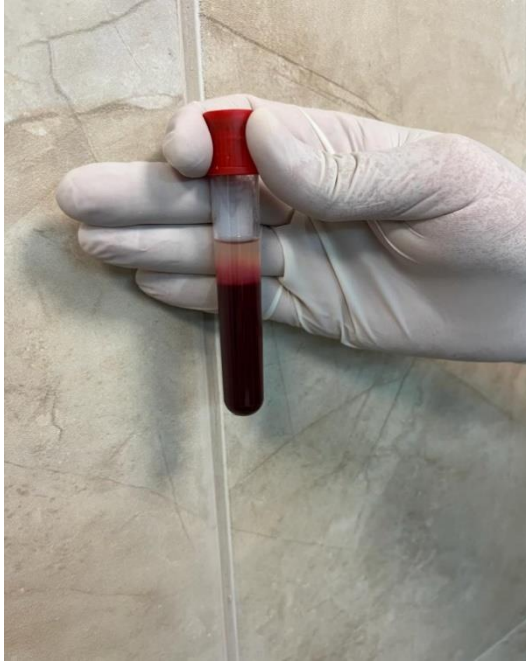**Şekil 16.** Pansuman



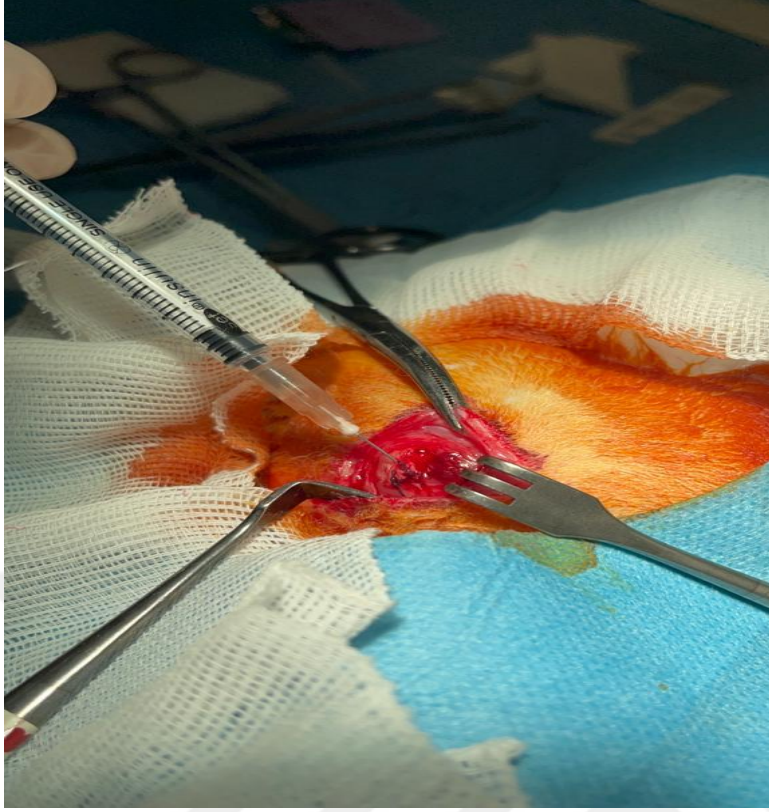
**Şekil 17.** Tavşandan kan örneği alımı



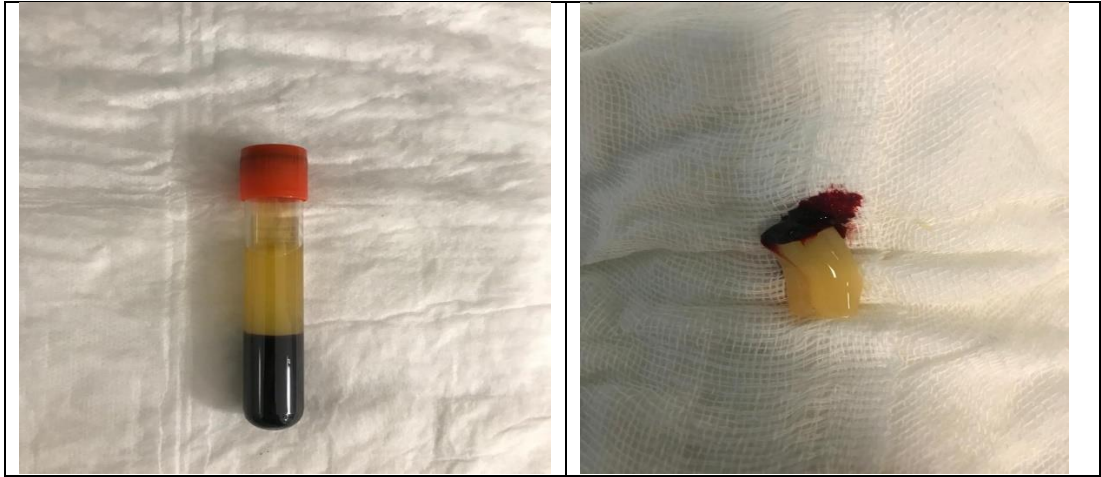Şekil 18. Santrifüj İşlemi



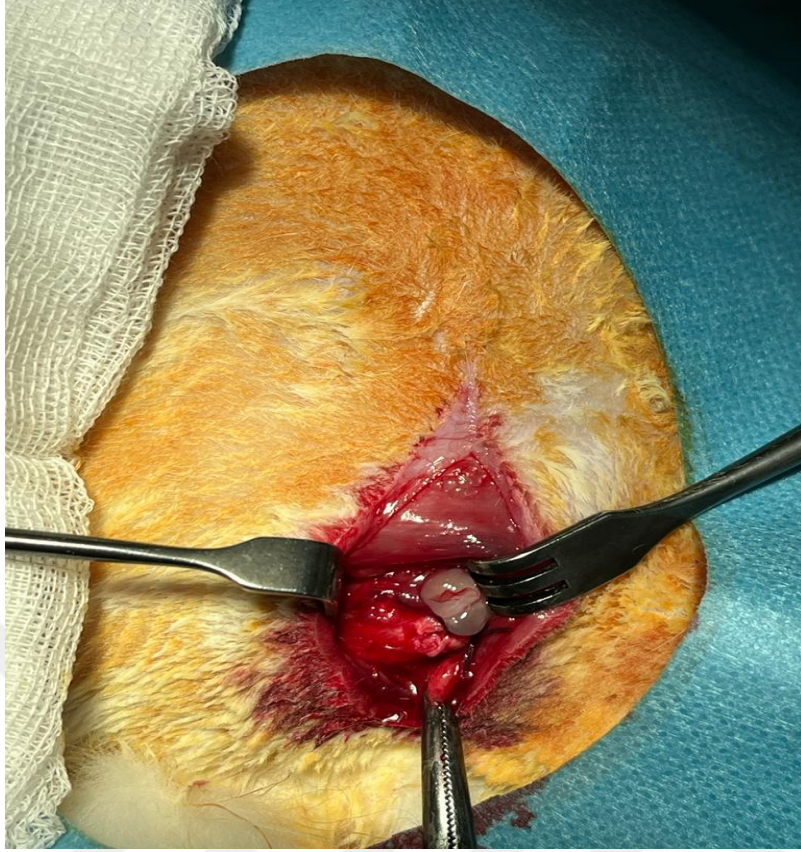Şekil 19. I-PRF solüsyonu hazırlama



Şekil 20. I-PRF solüsyonu uygulama



Şekil 21. CGF jeli hazırlama



**Şekil 22.** CGF jelini onarım bölgesine uygulama

### **Örneklerin Hazırlanması:**

Sakrifiyasyon sonrası tavşanların ilaç uygulanan sağ omuzlarından ve kontrol grubu olarak kullanılacak sol omuzlarından skapula, humerus ve rotator manşet bir bütün olarak çıkartıldı. Ardından biyomekanik çekme testinde kullanılacak olan örnekler supraspinatus tendonu ve humerus bir kemik-tendon birimi oluşturacak şekilde supraspinatus tendonu ve kası çevre yumuşak dokulardan sıyrıldı. Test zamanına kadar nemlerini kaybetmemeleri için salin solüsyonuyla ıslatılmış olan steril gazlı bezlerde -20 derecede donduruldu.

### **Yapılacak Tetkikler ve Yapılacağı Laboratuvarlar:**

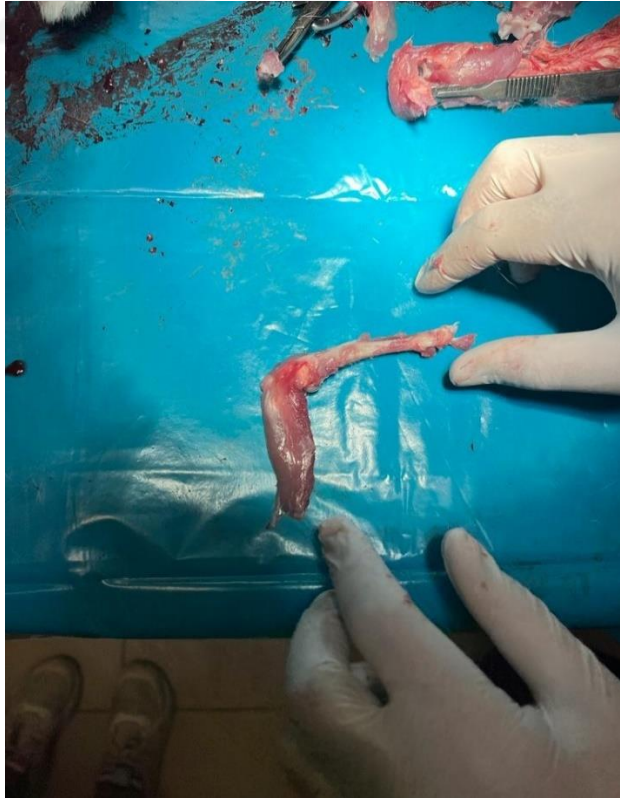
Birinci grupta rotator manşet lezyonuna enjekte edilebilen trombositten zengin fibrin(I-PRF) kullanılırken, ikinci grupta rotator manşet lezyonuna konsantre edilmiş

büyüme faktörü (CGF) kullanıldı. Üçüncü grupta ise hayvan omuzlarında kontrol grubu amaçlı sadece rotator manşet lezyonu oluşturuldu.


Histolojik analiz amaçlı her gruptan 6 adet karşı omuzda rotator manşet lezyonu oluşturuldu, I-PRF ve CGF uygulandı.

### **Biyomekanik Test**

Tendonlar diseksiyonu takiben test gününe kadar -20 derecede saklandı. Biyomekanik çalışma Ege Üniversitesi Merkezi Araştırma Test ve Analiz Laboratuvarı Uygulama ve Araştırma Merkezi'nde gerçekleştirildi. Deney öncesi örneklerin oda havasında çözünmesi beklendi ve ardından cihaza tutunabilmesi için humerus çevresine poliamid yapılı kuvvetli bir kemer geçirildi. Supraspinatus tendonunun çekme makinesine sağlam bir şekilde tutunması için supraspinatus tendonu etrafına zımpara kâğıdı dikildi. Takiben cihazın uyguladığı kuvvet ile tendon çekme deneyi yapıldı; tendon gücüne bakıldı ve her bir tendona kopuncaya kadar yükleme yapılarak değerler kayıt edildi.



**Şekil 23.** Tavşanlardan alınan örnekten Rotator manşet ayrımı ve kemik çıkarımı (Supraspinatus tendonu)



Şekil 24. Çekme testi için örneklerin hazırlanması



Şekil 25. Örneklerin cihaza yüklenmesi



Şekil 26. Çekme testi (Shimadzu EHFEV200k2 marka/model cihaz kullanıldı)

### **Histolojik değerlendirme:**

Doku Takip Yöntemi Prosedürü:

1. Alınan dokular 72 saat formaldehitte bekletildi.
2. Akan suda 1 saat yıkandı.
3. %50 Etil Alkol'de 1 saat bekletildi.
4. %70 Etil Alkol'de 1 saat bekletildi.
5. %80 Etil Alkol'de 1 saat bekletildi.
6. %90 Etil Alkol'de 1 saat bekletildi.
7. %100 Etil Alkol'de 2 saat bekletildi.
8. Ksilen I de 1 saat bekletildi.
9. Ksilen II de 1 saat bekletildi.
10. Parafin I de 1 saat bekletildi.

11.Parafin IIde 1 saat bekletildi.

12.Dokulara parafine gömme ve etiketleme işlemi yapıldı.

Doku takip yöntemi tamamlanan doku bloklarından, mikrotom cihazıyla 5 µm'lik kesitler alınıp, kesitler benmariye bırakıldı. Ardından uygulanan protokol sırası aşağıdaki gibidir:

- 1) Kesitler, benmariden lamlara alınıp lam taşıma sepetine yerleştirilir.
- 2) Lam taşıma sepeti etüvde 60 °C'de 1 gece bekletilir.
- 3) Ksilende deparafinizasyon işlemi için 1 saat bekletilir.
- 4) Ksilenden çıkarılıp havada kurutularak PAP pen ile dokular işaretlenir.
- 5) Kesitler sırasıyla %100, %96, %80, %70, %50'lik etil alkol serilerinde 2' şer dakika bekletilir.
- 6) Alkolden çıkan preparatlar distile su ile 3 kez 5 dakika süreyle yıkanır.
- 7) Antijen retrieval işlemi için önceden hazırlanmış ve 37°C de bekletilen Tripsin solüsyonu (200cc PBS + 0,2gr Tripsin) ile 37°C'de 30 dakika bekletilir.
- 8) 10 dakika PBS'de bırakılır.
- 9) Dokulardaki endojen peroksidaz aktivitesi, % 30' luk H2O2: Metanol (1: 9) karışımı ile 10 dakikalık uygulamayla ortadan kaldırılır.
- 10) Phosphate Buffered Saline (PBS) ile yıkanan kesitler, üzerlerine ilave edilen serum bloklama solüsyonu ile 10 dakika oda sıcaklığında bekletilir.
- 11) Kesitler üzerine uygun primer antikorlar ilave edilerek 1 gece over night yapılır. Bu çalışmada kullanılacak primer antikorlar Anti kollajen tip-2 antibody (katalog no: FNab01837) ve DAB (thermo scientific, lot: HD57664) dır. Bütün primer antikorlar PBS ile dilüe edilir.
- 12) Kesitler, PBS ile yıkandıktan sonra primer antikorlarla reaksiyon veren, biotinlenmiş afiniteye sahip sekonder antikorlarla 20 dakika muamele edilir.
- 13) Tekrar PBS ile yıkanması yapılan kesitlere, biotinlenmiş-sekonder antikorlara kolayca bağlanabilen horseradish peroksidaz konjugatı streptavidin (HRP-SA) 10 dakika kadar muamele edilir.

- 14) Kesitler son kez PBS ile yıkandıktan sonra kromojen boyası DAB ile 3- 10 dakika kadar muamele edilir.
- 15) Antijenin lokalizasyonunun daha iyi gözlenmesi için kesitlere hematoksilin ile zıt boyama yapılır.
- 16) Kesitler akan suda yıkanır ve sırasıyla %50, %70, %80, %96, %100' lük etil alkol serilerinde 2'şer dakika bekletilir.
- 17) Alkol serilerinden çıkan dokular ksilen I ve ksilen II'de 2'şer dakika bekletilir. Ksilenden alınan dokuların üzeri kurumaması beklenilmeden entellan ile kapatılır.

#### **Hematoksilen-Eozin boyama;**

Genel doku ve hücre değerlendirilmesi için HE boyama yapıldı. Bu işlem için Harris Hematoksilin Solüsyonu (Histoplus, Lot:32102303) ve Eosin Y Solüsyonu (Bes Lab, Lot:022021.001) kullanıldı.

#### **Masson Trikrom Boyama;**

Kollajen miktarı ve dağılımını değerlendirebilmek için MT boyama yapıldı. Bu işlem için Masson Trichrome with Aniline Blue (Bes Lab, Lot:042023.109) kullanıldı.

#### **Alcian Bleu Boyama**

Fibrokartilaj bölgede GAG miktarı değerlendirilmesi için AB boyandı. Bu işlem için Alcian Bleu (Bestlab Lot:042023.049) kullanıldı.

#### **İmmunohistokimyasal Boyama;**

Kollajen-II miktarını gösterebilmek için Anti-Collogen tip-2 Polyclonal Antibody (Fine Test, katalog no: FNab01837) ve DAB (thermo scientific, lot: HD57664) kullanıldı.

Değerlendirmede vaskülaritenin, Tendon-Kemik birleşim yerinin değerlendirildiği ayrı bir skora göre değerlendirme yapıldı (Tablo 3) (125).

Tüm histolojik inceleme materyalleri 3 ayrı kesit içinde 5 mikronluk örnekler alınarak incelemeye alınmıştır. Değerlendirme 4x ve 10x yakınlaştırma ile görüntü

örnekleri fotoğraflanarak ayrışmalar Tendon-Kemik Bileşkesinin Skorlamasına göre sınıflandırıldı.

**Tablo 3.** Tendon-Kemik Bileşkesinin Skorlaması (125)

Skor	Kemik-Tendon bileşkesindeki hücre miktarı	Kemik-Tendon bileşkesindeki tip2 kollajen miktarı	GAG içeriği	Kollajen organizasyonu	Kondrosit Organizasyonu
1	Yok	<%25	Yok	Yok	Hücre yok
2	Kümeleler halinde	%25-50 arası	Dar alanda	Yamalar şeklinde	1-2 adet
3	Geniş alanlarda	%50-75 arası	Geniş alanda	Dar alanda	Dar alanda
4	Bileşkeyi tamamen sarmış durumda	>%75	Bileşkeyi tamamen sarmış durumda	Bileşkeyi tamamen sarmış durumda	Koloniler Halinde

**İstatistiksel Analiz:** Analizler için IBM SPSS for Windows versiyon 25 istatistik paket programı kullanıldı.

Kategorik değişkenler arasındaki dağılım olduğu için tavşanların yığılmasını incelemeye Ki-kare testi uygulandı. Analizlerde istatistiksel anlamlılık değeri  $p < 0,05$  olarak alındı.

## BULGULAR

Grup I (CGF), Grup II (I-PRF) ve Grup III şeklinde 3 grupta incelenen çalışmanın biyomekanik çekme testi sonuçları ve histolojik inceleme sonuçları aşağıda verilmiştir.

Biyomekanik çekme deneyinde güç (Force -kN), hasar yükü/çekme (Stroke - N) ve uzama/Gerilim (Strain- mm) değerleri hesaplandı. Grup I çekme testinde en yüksek hasar yükü 94,83N ve en düşük hasar yükü 35,11N hesaplanmıştır. Grup II'de en yüksek hasar yükü 46,22N ve en düşük hasar yükü 25,77N hesaplanırken kontrol grubunda en yüksek 40,97N ve en düşük 19,77N çekme hesaplanmıştır (Tablo 4).

**Tablo 4.** Biyomekanik Test Hasar Yükü/Çekme Sonuçları (Newton)

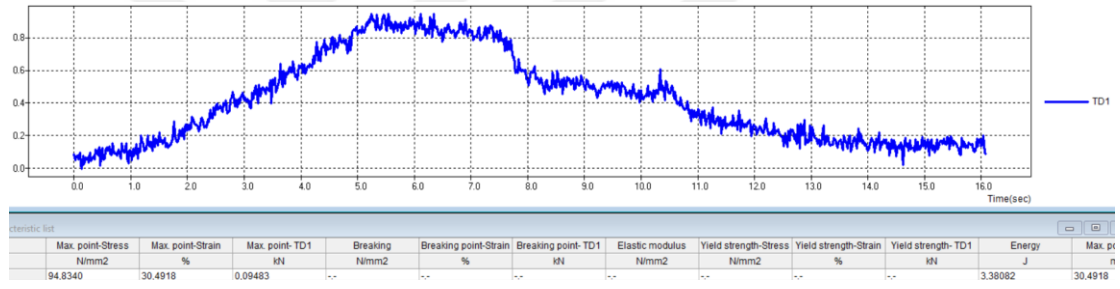
	Grup I	Grup II	Grup III
Rabbit 1	73,81	27,44	40,97
Rabbit 2	94,83	32,43	24,44
Rabbit 3	35,11	25,77	20,39
Rabbit 4	67,29	34,65	35,94
Rabbit 5	57,46	46,22	19,77
Rabbit 6	40,90	30,86	22,81

Biyomekanik Testte uzama sonuçları incelendiğinde Grup I'de 5,78mm, Grup II'de 4,42mm ve Grup III'de 3,09mm ile en yüksek uzama miktarları gözlemlenmiştir (Tablo 5).

**Tablo 5.** Biyomekanik Test Uzama Sonuçları (mm)

	Grup I	Grup II	Grup III
Rabbit 1	2,95	2,74	3,10
Rabbit 2	3,25	3,24	2,44
Rabbit 3	5,78	4,42	2,03
Rabbit 4	4,10	2,01	3,09
Rabbit 5	3,16	2,54	2,06
Rabbit 6	4,67	3,89	2,42

Çalışmaya dahil edilen tavşanların rotator manşet tedavisi sonrasında biyomekanik test sonuçları tabloda verilmiştir. Grup I’de cihaz güç değeri 0,08819kN ile en yüksek güç değeri ölçülmüşken en düşük güç değeri 0,05652kN ile Grup III’te görüldü ve gruplar arasında istatistiksel olarak anlamlı fark saptandı ( $p=0,040$ ). Rotator manşet biyomekanik testinde hasar yükü/çekme testinde grup I 61,57N ile en yüksek çekme kuvvetine dayanırken, Grup II 32,90N ve Grup III 27,39N ile sıralanmaktaydı ve gruplar arasında istatistiksel olarak anlamlı bir fark vardı ( $p=0,001$ ). Biyomekanik testteki tendon lif uzama miktarı Grup I’de 3,99mm ile daha yüksekken Grup II’de 3,14mm ve Grup III’de 2,52mm uzamada herhangi bir güç kaybı olmadığını gördük ve gruplar arasında istatistiksel olarak anlamlı bir fark vardı ( $p=0,030$ ).



**Şekil 27.** Biyomekanik çekme testi sonuçlarının örnek grafiği

**Tablo 6.** Grupların Biyomekanik test sonuçlarının karşılaştırması

	Grup I	Grup II	Grup III	p
Güç (force)	0,08819±0,021	0,06098±0,015	0,05652±0,019	0,040
Hasar yükü/Çekme (stroke)	61,57±22,06	32,90±7,29	27,39±8,78	0,001
Uzama/Gerilim (Strain)	3,99±1,09	3,14±0,90	2,52±0,48	0,030

Çalışmamızdan elde ettiğimiz materyallerin histolojik değerlendirmesinin sonuçları aşağıda verilmiştir.

**Tablo 7.** Tendon-Kemik Bileşkesinin Skorlaması sonuçları

Değişken	Tavşan	Grup I	Grup II	Grup III
Tendon kemikteki hücre miktarı	Rabbit 1	4	2	4
	Rabbit 2	4	3	4
	Rabbit 3	4	4	4
	Rabbit 4	4	4	3
	Rabbit 5	4	4	2
	Rabbit 6	4	3	4
Tendon kemikteki kollajen tip 2 miktarı	Rabbit 1	4	2	3
	Rabbit 2	4	2	1
	Rabbit 3	4	2	2
	Rabbit 4	4	3	2
	Rabbit 5	4	2	1
	Rabbit 6	4	3	2
Gag içeriği	Rabbit 1	4	2	3
	Rabbit 2	4	3	4
	Rabbit 3	4	3	3
	Rabbit 4	4	3	3
	Rabbit 5	4	3	2
	Rabbit 6	4	3	3
Kollajen organizasyonu	Rabbit 1	4	3	4
	Rabbit 2	4	3	3
	Rabbit 3	4	3	3
	Rabbit 4	4	4	3
	Rabbit 5	4	3	3
	Rabbit 6	4	4	3
Kontrosit organizasyonu	Rabbit 1	4	2	4
	Rabbit 2	4	4	4
	Rabbit 3	4	4	4
	Rabbit 4	4	3	3
	Rabbit 5	4	4	3
	Rabbit 6	4	4	4

Skorların değerlendirilmesi yereç Yöntemde Tablo2’de verilmiştir.  
Skorlar 1-4 olarak kısaltılmıştır.

Deneklerin skor yükleri karşılaştırması Tablo 7’de verilmiştir. Tendon kemikteki hücre miktarı skoru incelemesinde Grup I’de tüm skorlar 4 iken, Grup II’de 3,33 ortalama skor bulundu. Gruplar arasında istatistiksel olarak anlamlı fark yoktur ( $p=0,237$ ).

Tendon kemikteki kollajen tip 2 miktarı skorunda Grup I’de ortalama skor 4 iken, Grup II’de 2,33 ve Grup III’de 1,83 ortalama skor vardı. Kollajen tip 2 skoru ile gruplar arası istatistiksel olarak anlamlı fark vardı ( $p=0,0001$ ).

Gag içeriği skoru Grup I'de 4 ortalama ile en yüksek iken, Grup II'de 2,83 ortalama ile en düşük skordaydı ve gruplar arasında istatistiksel olarak anlamlı bir fark vardı (p=0,001).

Kollajen organizasyonu skorunda Grup I'de 4 ortalama ile yüksek iken, Grup III'de 3,17 ile daha düşük skor yükü vardı. Gruplar arasında istatistiksel olarak anlamlı bir fark vardı (p=0,004).

Kondrosit organizasyonu skorunda gruplar arasında benzer skorlar vardı ve istatistiksel olarak anlamlı bir fark yoktu (p=0,327)

**Tablo 8.** Gruplar Arası Tendon-Kemik Bileşkesinin Skor Karşılaştırması

	Grup I	Grup II	Grup III	p
Tendon kemikteki hücre miktarı	4,0±0	3,33±0,82	3,50±0,84	0,237
Tendon kemikteki kollajen tip 2 miktarı	4,0±0	2,33±0,52	1,83±0,75	0,001
Gag içeriği	4,0±0	2,83±0,41	3,0±0,63	0,001
Kollajen organizasyonu	4,0±0	3,33±0,52	3,17±0,41	0,004
Kondrosit organizasyonu	4,0±0	3,50±0,84	3,67±0,52	0,327

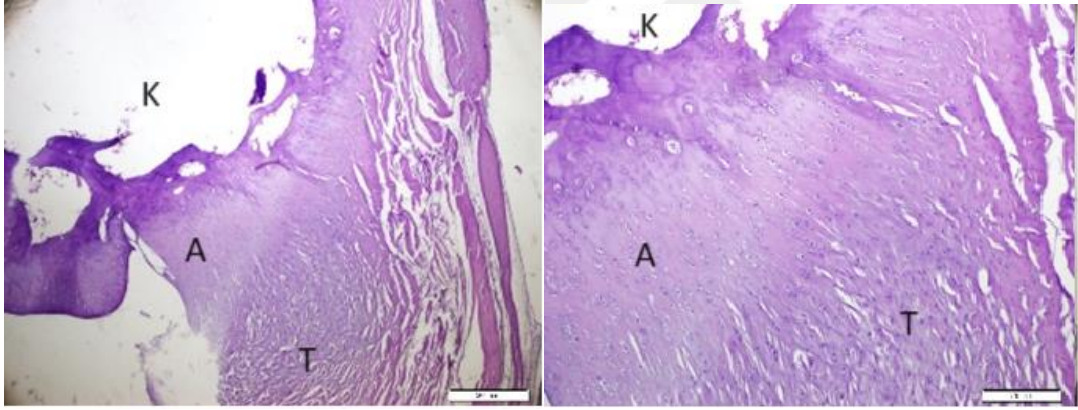
CGF, I-PRF ve kontrol gruplarının tendon-kemik bileşkesindeki hücre miktarı karşılaştırıldığında (Şekil 27-28-29) CGF grubunda hücre miktarının daha geniş alanlarda olduğu ve genellikle KT bileşkesini sarmış olduğu görüldü. I-PRF ve Kontrol grubunda ise hücre miktarı azalmıştı.

İki grup arasında kollajen organizasyonu ve kondrosit organizasyonu karşılaştırıldığında (Şekil 30-31-32) CGF grubunda kondrositlerin sütunlar veya kümeler halinde olduğu, kollajenlerin ise daha kompakt yapıda ve bileşkeyi sardığı görüldü. Kontrol Grubunda bileşke ile daha az birleşim görüldü.

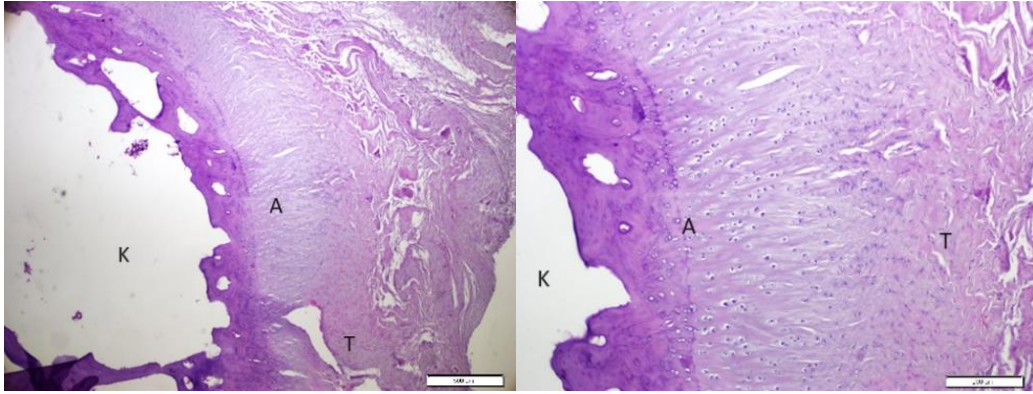
Kondrosit diziliminin kolumnar görünümü I-PRF ve kontrol grubunda gözlenmedi, ayrıca I-PRF grubunda kollajen organizasyonu dağınık şekilli idi ve kondrositler az sayıda görüldü (Şekil 34-35-36).

Kondrositler tarafından üretilen GAG içeriği karşılaştırıldığında ise (Şekil 37-38-39) ilaç grubunda GAG miktarının genellikle geniş alanda ve bileşkeye yayılmış olduğu görüldü. Kontrol ve I-PRF grubunda GAG lar daha az ve dar alanda görülmekte idi.

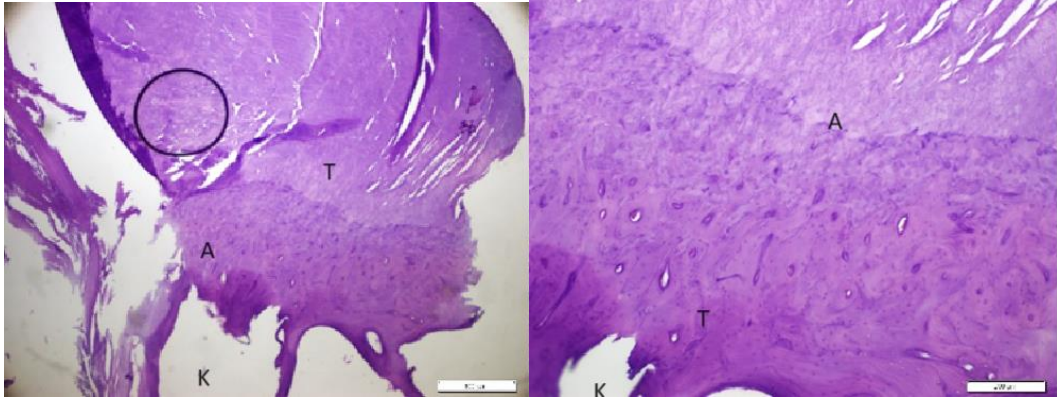
İmmunohistokimyasal boyama sonrası ise (Şekil 33) kondrositler tarafından üretilen kol-2 miktarı CGF grubunda tendon kemik bileşkesinde %90 gibi kol2 miktarı gözlemlenirken I-PRF ve kontrol grubunda ise kol-2 miktarının %50 veya daha azdı.



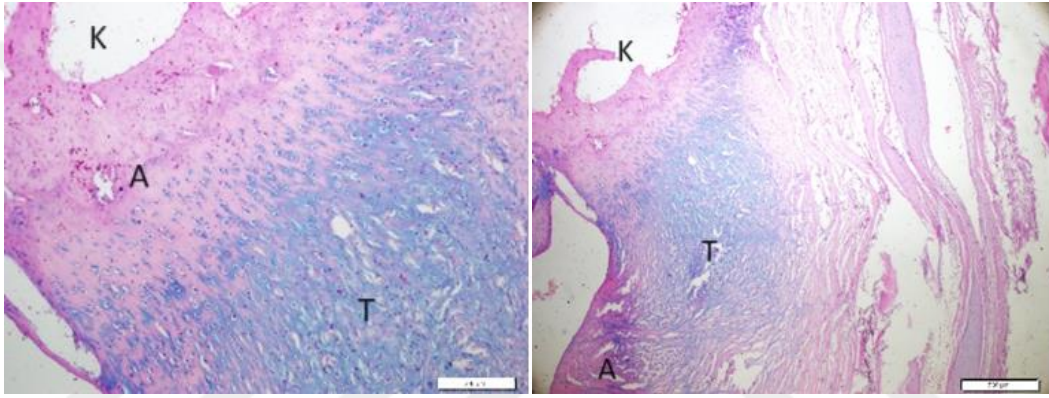
**Şekil 27.** Kontrol Grubu H-E 4x ve 10x Histolojik Görüntüleri



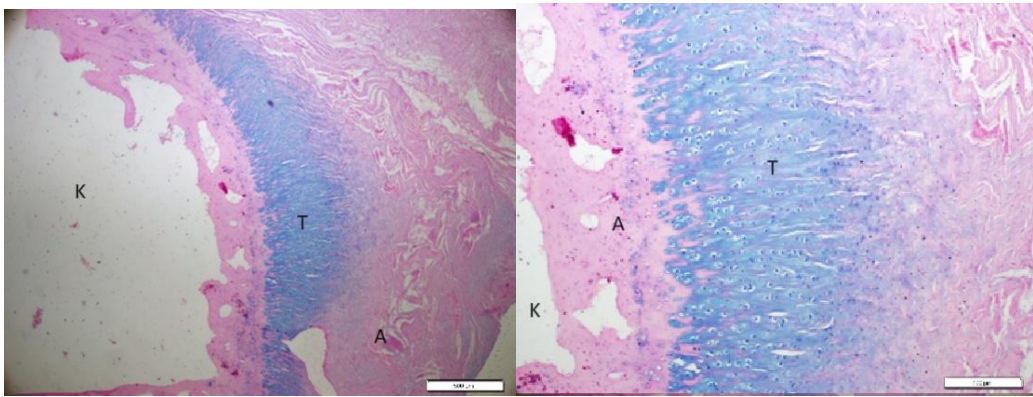
**Şekil 28.** CGF Grubu H-E 4x ve 10x Histolojik Görüntüleri



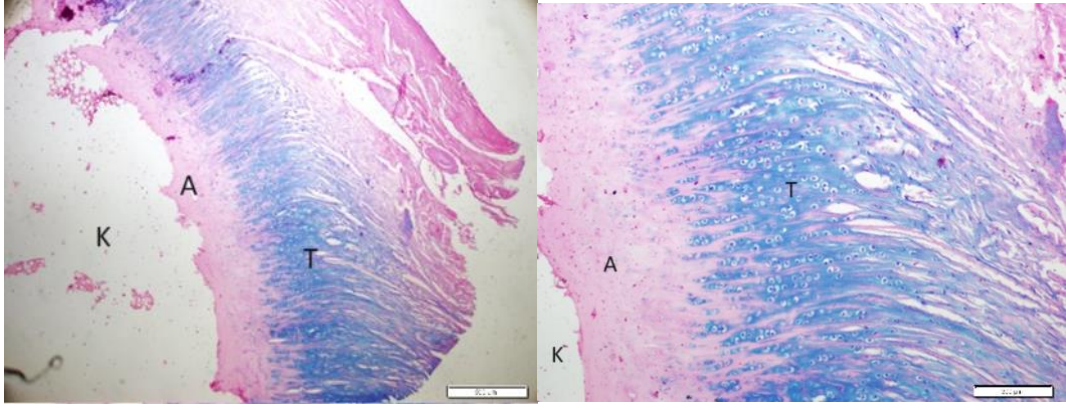
Şekil 29. I-PRP Grubu H-E 4x ve 10x Histolojik Görüntüleri



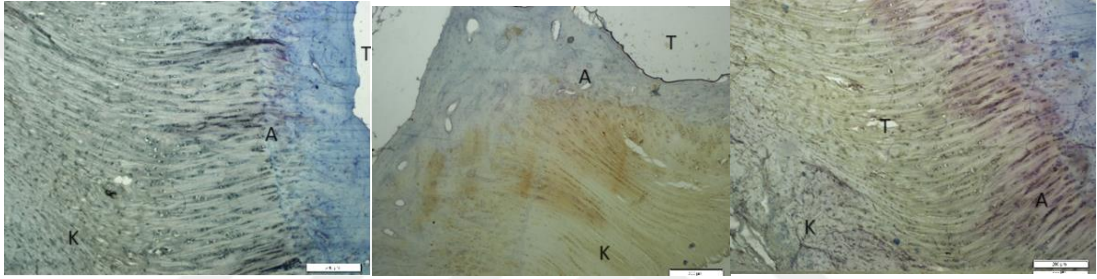
Şekil 30. Kontrol Grubu Alcian Bleu 4x ve 10x Histolojik Görüntüleri



Şekil 31. CGF Grubu Alcian Bleu 4x ve 10x Histolojik Görüntüleri



Şekil 32. I-PRP Grubu Alcian Bleu 4x ve 10x Histolojik Görüntüleri

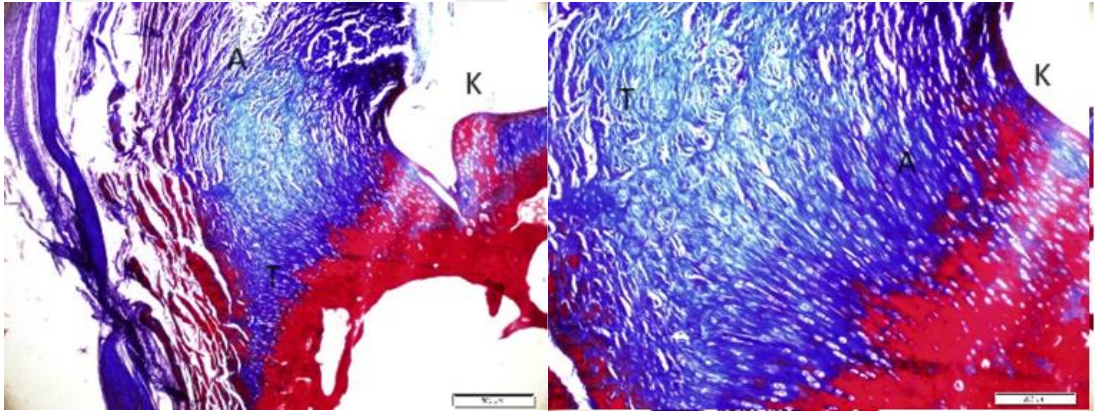


A: Kontrol Grubu

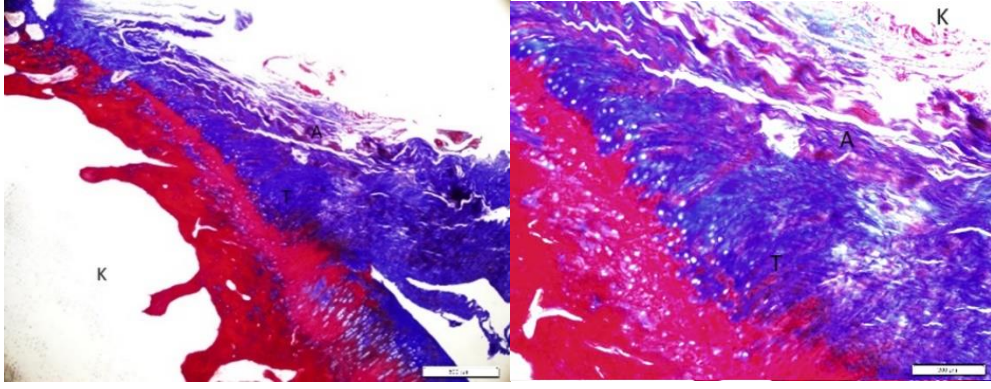
B: CGF Grubu

C: I-PRP Grubu

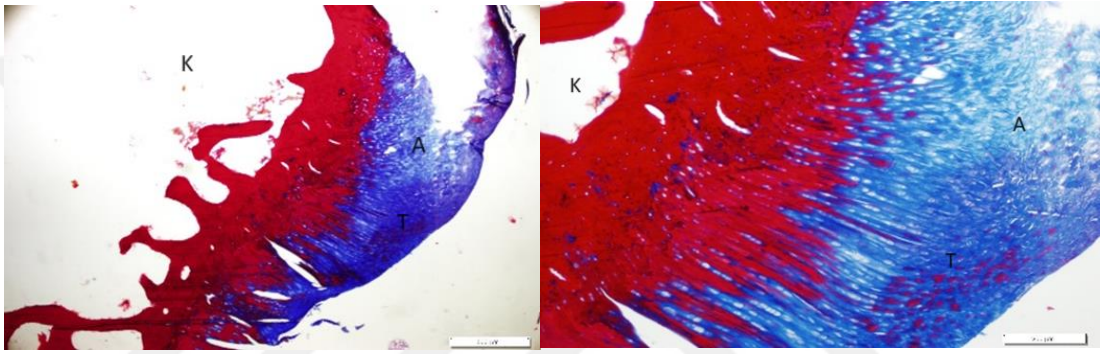
Şekil 33. İmmunohistokimyasal Histolojik Görüntüleri



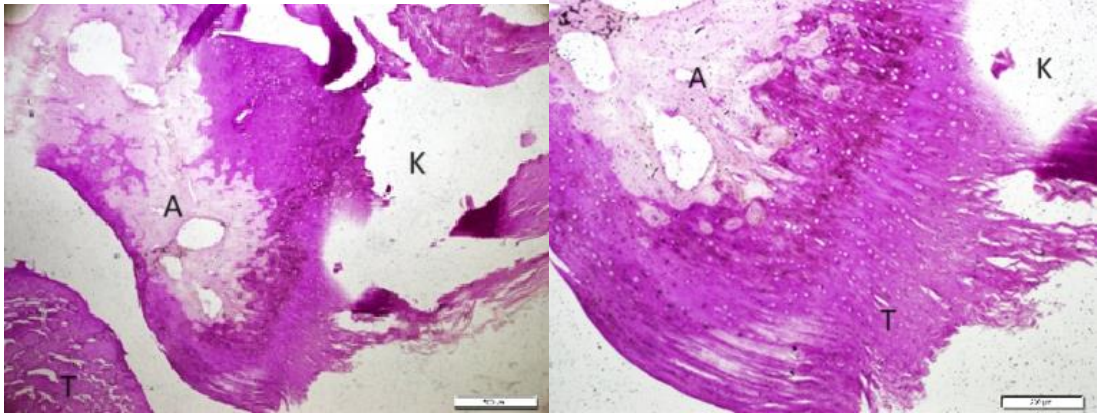
Şekil 34. Kontrol Grubu Masson Trikrom 4x ve 10x Histolojik Görüntüleri



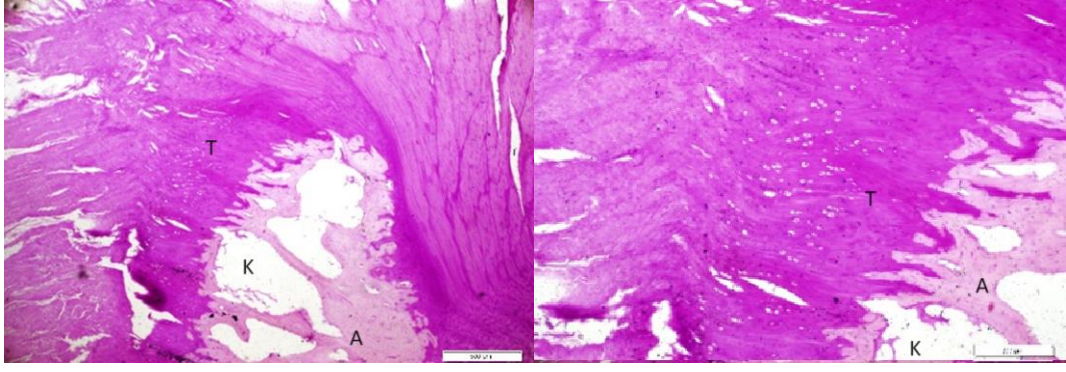
Şekil 35. CGF Grubu Masson Trikrom 4x ve 10x Histolojik Görüntüleri



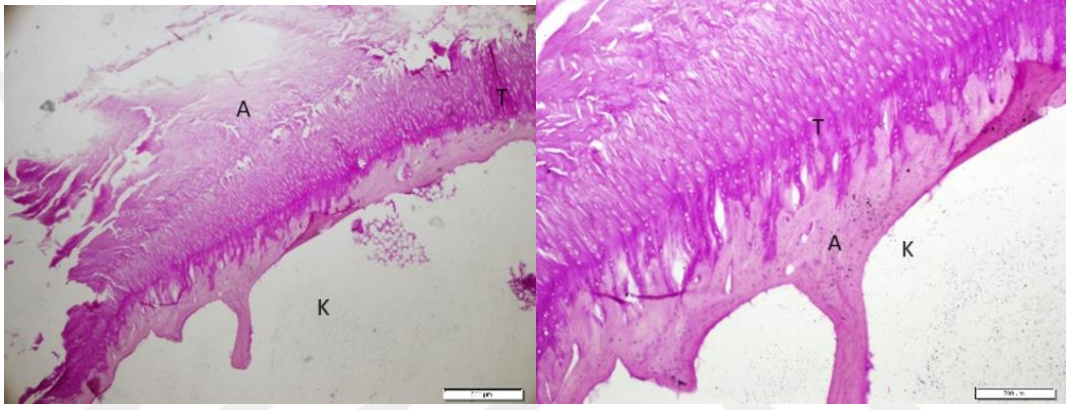
Şekil 36. I-PRP Grubu Masson Trikrom 4x ve 10x Histolojik Görüntüleri



Şekil 37. Kontrol Grubu PAS 4x ve 10x Histolojik Görüntüleri



**Şekil 38.** CGF Grubu PAS 4x ve 10x Histolojik Görüntüleri



**Şekil 39.** I-PRP Grubu PAS 4x ve 10x Histolojik Görüntüleri

## TARTIŞMA

Tez kapsamında, akut deneysel rotator manşet yırtığı oluşturduğumuz 18 adet Yeni Zelanda tavşanında enjekte edilebilen trombositten zengin fibrin (I-PRF) ve konsantre büyüme faktörünün (CGF) biyomekanik ve histolojik olarak tendon-kemik iyileşmesi sürecinde etkilerini ve birbirlerine olan üstünlükleri incelendi.

Biyomekanik değerlendirmede oluşan hasar yükünde ( $p=0,001$ ) ve tendonların uzama miktarlarında ( $p=0,040$ ) istatistiksel olarak I-PRF ve kontrol grubuna kıyasla CGF lehine anlamlı fark bulunmuştur.

Tendonların histolojik değerlendirmesinde ise CGF, I-PRF ve kontrol grupları arasında histopatolojik olarak kullandığımız tendon-kemik bileşkesi skorlama sisteminde kemik-tendon bileşkesindeki hücre miktarında ( $p=0,237$ ) ve kondrosit organizasyonunda ( $p=0,327$ ) anlamlı bir fark bulunamamıştır. İmmunohistokimyasal boyanan kollajen tip 2 miktarında ve gag içeriği skorunda ( $p=0,001$ ), kollajen organizasyonunda ( $p=0,004$ ) artışlar görülmüş ve istatistiksel açıdan CGF lehine anlamlı fark saptanmıştır.

Rotator manşet yırtıkları, omuz ağrısının ortopedi ve travmatoloji polikliniklerinde karşılaşılan en yaygın nedenlerinden biridir (126). Sıklıkla yapılan omuz cerrahilerinden olan rotator manşet onarımlarında ana hedef normal kemik-tendon fizyolojisine en yakın kemik-tendon iyileşmesini sağlamaktır.

Yapılan çalışmalarda ABD popülasyonunun yaklaşık %50'sinde 60 yaşına kadar dejeneratif rotator manşet yırtığı olduğu görülmüştür (127). Küçük rotator manşet yırtıklarının tedavi sonuçları daha iyi olmasına rağmen, büyük yırtıkların cerrahi onarımları, azalmış eklem hareket açıklığı, nörovasküler hasar veya değişmiş omuz mekaniği nedeniyle %57'ye varan başarısızlık oranları göstermektedir (128). Cerrahi onarımdan sonra yüksek tekrarlama oranı ve kötü fonksiyonel sonuçlar yaygındır ve mevcut olan yapı iskeletlerinin yeni tendon oluşumunu geliştirme konusunda sınırlı bilgiler vardır (129).

Rotator manşet yırtığı tedavisinde ana hedef kemik-tendon bileşkesindeki hasarı onararak normal fizyolojik yapıya ulaşmaktır. Kemik-tendon bileşkesinde bu hedefe

ulaşmak için fiksasyon yöntemleri, dikiş materyalleri, dikiş sayısı ve yırtığın hangi dikiş yöntemiyle dikileceği konularının yanı sıra, bu yöntemler kullanıldıktan sonra tendonun biyolojik olarak iyileşmesini güçlendirecek yeni materyaller ve yöntemler bilim dünyasında sıkça tartışılan konular arasındadır. Literatürde yer alan çalışmalarda entezis bölgesinde gerçekleşen iyileşme aşamalarında kemik dokudan köken alan hücreler ile tendon yapısındaki hücrelerden salınarak onarıma katılan hücre mediyatörlerinin ve büyüme faktörlerinin fibrin ağ oluşturması ve dokuda vaskülarizasyonu artırması ile kemik-tendon bileşkesinde iyileşmenin gerçekleştiği gösterilmiştir (130).

Tendon-kemik bileşkesindeki iyileşmeleri geliştirme konularında son zamanlarda ikinci nesil trombosit konsantreleri kullanımı gündem kazanmıştır. Çalışmamızda kullanmayı tercih ettiğimiz enjekte edilebilen Trombositten zengin fibrin (I-PRF) ve Konsantre Büyüme Faktörü (CGF) klinik uygulamalarda kullanılmak üzere öne çıkmaya başlayan otolog trombosit konsantrelerinden yalnızca ikisidir (131). I-PRF ve CGF'nin rotator manşet onarımı sonrası kemik-tendon arayüzü üzerindeki etkisi tam olarak bilinmemektedir. Bu çalışmada Tavşanlar üzerinde yapılacak deneysel çalışmalarla rotator manşet yırtığı onarımında I-PRF ve CGF etkisinin araştırılması ve sonrasında bu materyallerin insanlar üzerinde tedavi amacıyla kullanılabilirliğinin saptanması amaçlanmıştır.

Debora de Souza Savio ve ark. 2023 yılında yapmış oldukları çalışmada sıçan kalvaryası üzerinde Enjekte Edilebilen Trombositten zengin fibrin (I-PRF) uygulanması sonucunda kalvaryada oluşturulan kritik boyutlardaki defektlerde kemik yeniden oluşumunu güçlendirdiği saptamışlardır (15). Yapılan bir başka çalışmada diş implantları uygulanan hastalarda implantla birlikte I-PRF uygulanması implantın mandibulaya daha güçlü tutunmasını sağladığı gösterilmiştir (132). Yan Xu ve ark. 2019 yılında yapmış oldukları çalışmada konsantre büyüme faktörünün (CGF) periodontal kemik içi defekt derinliğini azalttığını saptamışlardır (16).

Rotator manşet onarımının güçlendirilmesi sıklıkla kök hücrelerden temel alan ekstrasellüler matriksler, asellüler matriksler veya hücrelerden salgılanan mediyatörler (anti enflamatuar sitokinler veya büyüme faktörleri gibi) aracılığı ile yapılır (133, 134). Özellikle hücre bazlı stratejiler iyileşmede etkin sonuçlarla ilişkili görünmektedir

(135). RM tamiri yapılan ve L-PRF ile tedavisi ile desteklenen olgularda, L-PRF jel halinde dokuya dikte edildiğinde GF içeriğinin uygulamadan sonra yavaş çözüldüğü ve bir süre stabil konsantrasyonda kaldığı bildirilmiştir. Ayrıca, ikincil fibrin polimerizasyonu nedeniyle, kararlı matriksin büyüme faktörlerinin 28 güne kadar sürekli ve yavaş salınımına izin verdiği; böylece büyüme faktörlerinin uygulanan bölge dokusunda yüksek yoğunluklu bir şekilde kalmasını sağladığı ve tamir bölgesinde iyileşme dokularını artırdığı bildirilmiştir (136). Akyol ve ark. yaptıkları bir meta analizde RM hasarının onarımı sonrasında kullanılan trombosit zengin büyüme faktörleri ile tedavinin kök hücre ile tedaviye göre oldukça düşük oranda bir iyileşme sunduğunu ama CGF tedavisi ile kök hücre tedavisi arasında hasar bölgesinde oluşan iyileşme farkının daha az olduğunu bildirmişlerdir (137). Ryan ve ark. histolojik tendon-kemik iyileşme skorlamasını dikkate alarak inceledikleri bir çalışmada L-PRF ile tedavinin herhangi bir büyüme faktörü olmadan tedavisi yapılan hastalara göre %19 oranında daha iyi sonuçlar verdiğini bildirmiştir (138). Rotator manşet tamiri yapılan 48 tavşandan oluşan bir çalışma grubunda tedaviden 12 hafta sonraki sonuçlar incelenmiştir. Tavşanlar GF-B1 ve sadece supraspinatus onarımı yapılanlar olarak gruplara ayrılmıştır. Çalışma sonunda kontrol grubu için 74,89N çekme kuvveti bildirilirken, GF-B1 için 80,02N çekme kuvveti bildirilmiş ve bu sonuçlarla kontrol grubuna göre daha iyi skorlar kaydedilmiştir. Aynı çalışmada, bonar skorlamasına göre inceleme yapılan histolojik raporlarda tendon ve kemik oryantasyonunda daha iyi kollajen yapı gözlemlenirken, fibrokartilaj doku üzerinde bir etki bildirilmemiştir (139). Yapmış olduğumuz çalışmada biyomekanik çekme testi sonucunda kontrol grubunda çekme kuvveti ortalama 27,38N, I-PRF grubunda 32,89N CGF grubunda ise 61,56N bulundu ve cgf lehine istatistiksel olarak anlamlı fark saptandı. Ayrıca yapılan histolojik incelemede tendon-kemik bileşkesi skorlamasında kollajen organizasyonunda, kollajen miktarında ve gag içeriğinde CGF lehine istatistiksel olarak anlamlı fark görüldü ve hasarlı dokularda daha yüksek oranda iyileşmenin olduğu saptandı.

Gerilme testi, kemik-bağ-kemik kompleksi veya kas-tendon-kemik kompleksine mekanik gerinim uygulaması için oluşturulmuş ve onaylanmış bir yöntemdir. Gerinim etkisinin büyük ölçüde hücre tipine, uygulanan stresin süresine ve büyüklüğüne bağlı olduğu gösterilmiştir. (140). Bir çalışmada 44 adet denek kan alınıp santrifüj edilerek

PRF ve CGF elde edilmiş ve bu elde edilen materyaller ile fibrin bantlar oluşturulmuş, sonrasında bu fibrin bantların gerilme gücü karşılaştırılmıştır. Elde edilen biyomekanik sonuçlarda CGF'nin gerilme gücünün ( $2.2 \pm 0.7$  N) PRF'nin gerilme gücüne ( $1.7 \pm 0.7$  N) kıyasla önemli ölçüde yüksek olarak bulunmuştur (141). Yapmış olduğumuz çalışmada tavşanların biyomekanik çekme testi sonuçlarında. I-PRF uygulanan denek grubun çekme gücü  $0,06098 \pm 0,015$  N bulundu, kontrol grubunda elde edilen  $0,05652 \pm 0,019$  N çekme gücüne göre %12'lik bir güç farkı oluşturduğu görülürken, CGF uygulanan denek grubunda ölçülen çekme gücü  $0,08819 \pm 0,021$  N bulundu ve kontrol grubunun 2 katı daha fazla çekme kuvvetine dayandığı görüldü.

CGF nin kök hücreler üzerindeki etkisinin araştırıldığı bir çalışmada CGF'nin diş eti kaynaklı mezenkimal kök hücreleri(GMSC) artırdığı gösterilmiştir (142). Yapılan çalışmalarda mezenkimal kök hücrelerin tendon-kemik bileşkesini desteklediğini ortaya koymuştur (143). Adipoz kök hücreler de etkilerini mezenkimal kök hücreleri çoğaltarak göstermektedir (144). Başka bir çalışmada tavşan modelinde rotator manşet hasarı oluşturulmuş, 14 adet tavşana normal salin enjekte edilmiş ve diğer gruba adipoz kök hücre enjeksiyonu uygulanmış. Adipoz kök hücre uygulanan grubun nihai yükü ( $132,7 \pm 10,3$  N) salin verilen grubun nihai yükünden ( $96,0 \pm 9,8$  N) önemli ölçüde yüksek buluşmuştur. Ayrıca adipoz kök hücre verilen grupta oluşan gerilim daha yüksek olarak ölçülmüştür (144). Yapmış olduğumuz çalışmada I-PRF uygulanan grupta (Grup II) Uzama/Gerilim değeri ortalama  $3,14$  mm bulunmuş ve izole supraspinatus tendon tamiri yapılan ve ek materyal uygulanmayan kontrol grubuna göre %15 daha iyi sonuçlar vermiştir. Buna karşın, CGF uygulanan grupta (Grup I) aynı makine ve aynı ölçüm tekniklerinde uzama/gerilim değeri ortalama  $3,98$  mm bulunmuş, tendon tamiri yapılan ve ek materyal uygulanmayan kontrol grubuna göre %32 gibi daha fazla uzama/gerilim değerleri elde edilmiştir. Hasar yükü ölçümünde ise CGF grubunda en yüksek  $94,83$  N, en düşük  $40,90$  N (ort: $61,57$ N); I-PRF grubunda en yüksek  $46,22$  N en düşük  $25,77$  N (ort: $32,90$ N); kontrol grubunda ise en yüksek  $40,97$  N, en düşük  $19,77$  N (ort: $27,39$ N) ölçülmüş ve CGF lehine istatistiksel olarak anlamlı farklılıklar gösterdiği saptanmıştır. Yaptığımız çalışmada kullanmış olduğumuz I-PRF ve CGF'nin kemik-tendon bileşkesinde iyileşmeyi artırarak normal sürece göre uzama/gerilime stresine karşı koyabilecek ve hasar

yükünü artırabilecek daha güçlü iyileşme dokusu oluşturduğu tespit edilmiştir. Literatürle paralel bir mekanik uzamanın kontrol grubunda bulunmasının çalışmamızdaki biyomekanik testin geçerli olduğunu göstermiştir.

Trombositten zengin plazma (PRP) ve trombositten zengin fibrinin (PRF) artroskopik rotator manşet onarımında etkisinin incelendiği 18 adet hastada RM tamiri yapılan meta analiz çalışması incelenmiştir. Çalışmada, kullanılan materyallerin jel ve sıvı konsantride olması nedeniyle kemik-tendon iyileşmesine olan etkileri arasında belirgin fark olduğu bildirilmiştir. Jel yapı nedeniyle uygulanan materyalin dokuda daha uzun süre kaldığı ve bu nedenle hücre iyileşmesini daha iyi sağladığını göstermişlerdir (145). Aynı çalışmada, lökositten zengin PRP uygulanan hastalarda PRF uygulanan hastalara göre tendon iyileşme hızında belirgin farka neden olduğu bildirilmiştir (145). Ek olarak, büyüme faktörü miktarında özellikle tendona uygulanan trombositten zengin plazma ve fibrin yapıları arasında L-PRF uygulamasının en yüksek başarı sağlama duyarlılığına sahip olduğu bildirilmiştir (146). Yapmış olduğumuz çalışmada tavşanlardan alınan kan örneklerinin santrifüj işlemi sonrasında CGF jel konsantride, I-PRF ise sıvı konsantride elde edilmiştir. Entezis bölgelerine elde edilen maddelerin uygulanması sonrasında iyileşme dokusu üzerine göstermiş olduğu etkiler karşılaştırıldığında CGF uygulanan grubun I-PRF uygulanan gruba göre kollajen miktarı, kollajen organizasyonu ve gag içeriğini anlamlı olarak daha fazla arttırdığı saptanmış olup oluşturduğu daha güçlü iyileşme etkisi biyomekanik çekme testi ile desteklenmiştir. Literatürde görüldüğü üzere bu durumun CGF'nin jel yapıda olduğu için dokularda daha uzun süre kaldığı, I-PRF'nin de sıvı yapıda olmasından dolayı yarı ömrünün daha kısa olmasından kaynaklandığı düşünülmektedir.

Enjekte edilebilen trombositten zengin fibrin (I-PRF), otolog kandan elde edilen ikinci nesil bir trombosit konsantrididir. İkinci nesil trombosit konsantrisi, trombosit açısından zengin plazma (PRP) ile karşılaştırıldığında, santrifüjlenmeden önce kan örneğine antikoagülanlar gibi biyokimyasal maddeler eklenmeden saf bir şekilde hazırlanır (86). Birinci nesil trombosit konsantrisine göre enjekte edilebilen trombosit zengin fibrinler hata oranını azaltmasının yanı sıra daha basit bir üretim süreci ile elde edilir. I-PRF üç boyutlu bir yapıya sahiptir ve vasküler endotelial büyüme faktörü (VEGF), dönüştürücü büyüme faktörü  $\beta 1$  (TGF- $\beta 1$ ), insülin benzeri büyüme faktörü

(IGF) ve interlökin-1 $\beta$  gibi sitokinler dahil olmak üzere yüksek konsantrasyonda büyüme faktörleri içerir (147). Basit hazırlanışı, otolog doğası, düşük maliyeti ve biyolojik özellikleri açısından son yıllarda kullanımı yaygınlaşmaktadır (148-150). Dermatoloji ve ortopedi alanında, I-PRF kas-iskelet yaralanmaları ve çeşitli cilt hastalıklarının tedavisinde, diş hekimliği alanında ise dentin oluşumu ve mandübula rejenerasyonu gibi durumlarda önemli avantajlar sağlamıştır ve yaygın olarak kullanılan, etkili bir tedavi haline gelmesi beklenmektedir. Kas-iskelet yaralanmaları için trombosit konsantreleri, rejeneratif tıp için yenilikçi araçlardır (151).

I-PRF, iyileşme sürecini uyararak için yaralı yumuşak dokunun içine veya üzerine enjekte edilen, hastanın kendi kanının otolog bir konsantresidir. Trombosit alfa granüllerinden büyüme faktörlerinin salınması, tenositlerin çoğalmasını teşvik eder ve iyileşme sürecini geliştirmek için hücre dışı matriks hücre çoğalmasını, kemotaksisi, hücre farklılaşmasını ve anjiyogenezi teşvik eder (12). Çeşitli çalışmalar, I-PRF'nin rotator manşet onarımı sonrasındaki iyileşme aşamasında klinik sonuçlar üzerinde anlamlı bir etkisi olmadığını, ancak iyileşme dokusunda oluşan hücrelerin ve yapıların bütünlüğü üzerinde bir etkisi olduğunu göstermiştir. Bu durum, I-PRF'nin tendondan kemiğe uzanan iyileşme dokusunu desteklediğini düşündürmektedir (152). Yapmış olduğumuz çalışmada biyomekanik testlerde I-PRF grubunda kontrol grubuna göre istatistiksel olarak anlamlı bir fark saptanmamış olup dku iyileşmesi üzerine tip 2 kollajen ve kollajen organizasyonunda kontrol grubundan iyi olduğu saptanmıştır. Çalışmamızdaki bu sonuçlar literatürde gördüğümüz sonuçlar ile paralellik göstermiştir.

Hasarlı dokuda iyileşme sürecinde kemik tendon entezis bölgesinde mekanik bütünlükte kalıcı eksikliklerle karakterize bir skar dokusu ortaya çıkar. Ortaya çıkan bu skar dokusu tendon iyileşmesini yavaşlatır ve iyileşme kalitesini azaltır. Rotator manşet gibi fibrokartilajinöz tendon-kemik yapışma bölgelerinde hasarlanma sonrasında fibrokartilajlar ortaya çıkar ve bu ortaya çıkan fibrokartilajların normal tendon iyileşmesinden ziyade hasar bölgesinde düşük kalitede skar dokusu oluşturduğu öne sürülmüştür (153). CGF ve PRF ile diğer otolog kan konsantrelerinin TGF- $\beta$  aracılığıyla fibrokartilajlar üzerine olan etkileri sayesinde kollajen üretimini artırarak daha düşük kaliteli skar dokusu oluşmasını sağladıkları tespit edilmiştir

(154). Sıçanlar üzerinde RM tendon ve kemik tedavisi uygulanan bir çalışmada kontrol grubu dahil 4 grup incelenmiştir. Tedavi edilen sıçanlar, farklı şekilde tedavi edilen gruplar ile karşılaştırıldığında CGF lehine artan enflamasyon dokusu, selülarite, vaskülarite ve kollajen organizasyonu sergilemişlerdir. Sağlıklı grupla karşılaştırıldığında I-PRF grubunda kollajen organizasyonunda anlamlı bir fark saptanmamıştır. Aynı çalışmada Rotator manşet iyileşmesinde tendon-kemik bileşkesindeki hücre tabanlı iyileşme için otolog kan ürünlerinin kullanımını desteklemiştir. (155). Bir başka çalışmada yüz cerrahisinde kullanılan ve kollajen sentezini artıran polidioksanon maddesinin CGF ile kombine olarak kullanılması sonucunda polidioksanon maddesi kullanılan kontrol grubuna göre CGF ile kombine edilen grupta kollajen organizasyonunda, tip 1, tip 2 ve tip 3 kollajen miktarında artış saptanmıştır. İmmünofloresan boyama yapılarak I-PRF ile CGF'nin tendon yapıları üzerindeki iyileşmesini inceleyen ve uygulama sonrası 7. gün sonuçları ile karşılaştırılması yapılan bir çalışmada benzer şekilde tavşanlar kullanılmıştır. CGF iskeletin morfolojik özellikleri ile daha iyi hücre uyumluluğu sağlaması, I-PRF uygulanan gruba ve kontrol grubuna göre kollajen oluşumunda %74 oranında daha fazla artış sağladığı bildirilmiştir. Aynı çalışmada CGF'nin iyileştirici etkisinde çeşitli büyüme faktörlerinin ve sitokinlerin bir kombinasyonu söz konusudur (156).

Çalışmamızdaki histolojik bulgularda kollajen organizasyonunda CGF grubu kemik-tendon bileşkesindeki iyileşme dokusunu tamamen sarmış durumdayken I-PRF grubunda geniş alanda yayılmış veya bileşkeyi kısmi sarmış şekilde gözlemlenmiştir. Kontrol grubunda kollajen oluşumunun ise geniş alanlarda dağınık şekilde bulunmakta olduğu görülmüştür. Yine tip 2 kollajen oluşumu preperatların %75'inde yaygın şekilde görülmüştür. CGF grubunda tip 2 kollajen miktarının %75ten fazla olduğu, I-PRF grubunda %30-50 arasında olduğu ve kontrol grubunda %20 olduğu saptanmıştır. Kontrol grubunda herhangi bir büyüme faktörü bulunmadan kollajen oluşumunun bu seviyelerde olmasının ve I-PRF ile farkının birbirine yakın değerlerde çıkmasının sonucu olarak RC tamirinde rutin olarak görülen hücrelerin kendi GF'lerini salgılamaları ile tip1 ve tip2 kollajen oluşumunu artırmasından kaynaklandığı düşünülmüştür. Buna karşın CGF grubunda bariz ve istatistiksel olarak anlamlı şekilde daha fazla kollajen oluşumunun bulunması, daha hızlı ve etkin bir iyileşme ortamı

oluşturduğu görülmüş olup buna bağlı olarak biyomekanik testte elde edilen istatistiksel olarak anlamlı sonuçlarla desteklenmiştir.

CGF, endojen büyüme faktörleri, trombositler, fibrin ve lökositler açısından zengindir; ayrıca, otolog nakilden sonra doku reddine neden olmadığı saptanmıştır (157). CGF ekonomiktir; hazırlaması kolaydır ve hastaya özel hasar bölgesi onarımı potansiyeline sahip olabileceği düşünülmüştür (158). Bununla birlikte, zayıf plastisitesi ve yapışkanlığı nedeniyle jöle benzeri CGF fibrin jelinin, tek başına lokal uygulamada yara bölgesinden hızlı bir şekilde uzaklaşmadığı ve doku üzerinde uzun süre konsantre şekilde kaldığı görülmüştür. Ayrıca, I-PRF'den salınan düşük büyüme faktörleri, I-PRF'nin kısa yarı ömür ve hızlı bozunma göstermesi, yara iyileşme döngüsünü hızlandırmayı ve büyüme faktörlerinin etkili yara onarımı için kullanılmasını zorlaştırdığı yapılan çalışmalarda gösterilmiştir (159). I-PRF ile CGF arasındaki karşılaştırma yapılan bir çalışmada 14. günde, tüm gruplardaki hasarlı dokular zamanla kademeli olarak iyileşmiştir. CGF hidrojelleri ile tedavi edilen hayvan gruplarının (hayvan deneyinde domuz kullanılmıştır), I-PRF uygulaması ile veya sadece doku tamiri yapılmış ek tedavi uygulanmadan hasar onarımı yapılan hayvan gruplarından daha hızlı bir iyileşme oranı sergilediği bildirilmiştir (160). Spesifik olarak, 7. günde CGF grubundaki tendondalarda yara iyileşme oranı (%55,6 ± %2,6), I-PRF (%41,3 ± %2,2) ve kontrol gruplarından (%46,7 ± %1,5) daha yüksektir. Benzer şekilde, yara iyileşme oranı CGF grubunda (%95,3 ± %2,1) 14. günde I-PRF (%79,8 ± %1,8) ve kontrol (%71,7 ± %1,8) gruplarına göre anlamlı derecede yüksek olduğu bildirilmiştir (160). Çalışmamız kapsamında, elde edilen histolojik örneklerde farklı boyama inhibitörleri kullanılarak tendon-kemik iyileşme dokusunda yer alan hücre aktivitesi, kollajen oluşumu gibi hücresel ve yapısal değişiklikler incelenmiştir. İmmunohistokimyasal boyanan kollajen tip 2 miktarında, gag içeriğinde ve kollajen organizasyonunda artış görülmüş ve istatistiksel açıdan CGF lehine anlamlı fark saptanmıştır. Hücre miktarında ve kondrosit organizasyonunda anlamlı bir fark bulunamamıştır. I-PRF grubunda tendon-kemik bileşkesi skorlamasında incelenen parametrelerde tip 2 kollajen miktarında kontrol grubuna göre %50 artış görülmesine rağmen tip 2 kollajen miktarı, gag içeriği, kollajen ve kondrosit organizasyonu ve hücre sayısında kontrol grubuna göre anlamlı bir fark saptanamamıştır.

PRF, I-PRF, L-PRF ve CGF büyüme faktörleri karşılaştırılmasında trombosit sayımı en fazla olan grup L-PRF olarak bildirilmiştir. Bunun yanında CGF preparatlarının uygulandığı sıçanlarda 48 saatlik etki incelendiğinde PRF ve CGF uygulanan gruplarda trombosit oluşumu daha yüksek skor ile bildirilmişken tip 1 kollajen ve tip 2 kollajen aktivitesinde CGF'in açıkça baskın sonuçlar içerdiği bildirilmiştir (161). I-PRF'nin yararlı etkilerinin kesin kanıtını göstermedeki zorluk, insanlarda randomize kontrollü çalışmaların ve deneysel araştırma eksikliğinden kaynaklanmaktadır. Ek olarak, en yeni nesil trombosit konsantrasyonlarından olan CGF'nin, PRF'den daha yoğun ve daha kararlı bir fibrin ağına sahip olduğu bildirilmiştir (162). Başka bir çalışma ise büyüme faktörlerinin konsantrasyonlarının, CGF'de miktar ve konsantrasyondan bağımsız olarak, PRF'den daha yüksek olduğunu bildirmiştir (141). Çalışmamızda tendon-kemik bileşkesinin iyileşmesi süreçlerinde kaydedilen biyomekanik ve histolojik bulgularda tespit edilen tip 1 kollajen ve tip 2 kollajen oluşumunda ve grupların oluşturmuş olduğu iyileşme yanıtlarında CGF lehine istatistiksel olarak daha anlamlı sonuçlar ortaya çıktığı gözlemlendi. Deney sonuçları doğrultusunda, klinik uygulamalarda tendon-kemik bileşkesi hasarlanmalarının iyileşme sürecinde CGF'nin iyileştirme potansiyelinin I-PRF'den daha fazla olabileceği düşünüldü.

CGF üretimi, kan hücrelerini PRF'den daha yoğun olan ve daha yüksek konsantrasyonda büyüme faktörleri içeren fibrinden zengin bloklardan ayırmak için değişken hızlar gerektirir. Fibrin bloklar daha iyi bir iyileşme kapasitesi ve daha fazla çok yönlülük barındırmaktadır. CGF içermiş olduğu fibrinojen, faktör XIII ve trobin aglütinasyonu nedeniyle oldukça yapışkan bir yapıya sahiptir. Hem zengin fibrin bloklara sahip olması hem de yapışkan bir materyal olması sebebiyle daha uzun süre ve daha fazla sitokin ve PDGF, TGF- $\beta$ , VEGF, IGF gibi büyüme faktörleri salgılanmasına neden olur. PDGF anjiogenezi, osteoblastik aktivasyonu ve kollajen sentezini artırır, TGF- $\beta$  osteoblastik aktiviteyi artırır, fibroblastların kollajen sentezini uyarır, PDGF ve TGF- $\beta$  kallus oluşumunu ve gerilim mukavemetini artırdığı bilinmektedir. IGF osteogenezisi uyarır (163). Yapmış olduğumuz çalışma sonucunda histolojik incelemelerde gag içeriğinde, kollajen tip 2 miktarında ve kollajen organizasyonunda ve biyomekanik çalışmalarda gerilim mukavemetinde artış

görülmüş olup bu sonuçlar CGF lehine istatistiksel olarak anlamlı bulunmuş ve bu durumun CGF'nin içeriği ve konsantrasyonundan dolayı sağlandığı düşünülmüştür.

Yapmış olduğumuz deneysel çalışmada CGF uygulaması, tavşan tenositlerinde protendon ve kırıldak tepkilerini desteklemiş; ayrıca tendon onarımının histolojik görünümünü ve mekanik özelliklerini iyileştirmiştir. Tendon-kemik bileşkesindeki hücrelerin mikro dizilimine bakıldığında, CGF jelinin uygulandığı doku üzerinde dokuya tutunarak uzun süre yüksek konsantrasyonda kalmasından dolayı tendon-kemik bileşkesindeki iyileşme üzerine istatistiksel olarak anlamlı bir etki göstererek, daha fazla araştırma için olumlu sonuçlarının bulunduğu ve I-PRF'ye göre bariz üstünlüğünün olduğunu düşündürmektedir. Elde edilen sonuçlara istinaden, CGF ve I-PRF'nin tendon-kemik bileşkesi iyileşmesine olumsuz bir etkisinin olmadığı görülmüş olup; CGF uygulamasının hasar sonrası tendon-kemik bileşkesinde görülen iyileşmeye katkı sağlayabileceğini söyleyebiliriz. Sonuç olarak, bu çalışmada elde edilen bulgular literatürdeki yayınları desteklemektedir. RC tamirinde CGF ile tedavinin desteklenmesinin tedavide daha iyi sonuçlar vereceği ve iyileşme açısından olumlu geri dönüşler sağlayacağı düşünülmektedir.

## SONUÇ

Rotator manşet yırtığında cerrahi onarım sonrasında onarım bölgesine CGF ve I-PRF uygulamasının kemik-tendon bileşkesindeki iyileşmeye olan etkilerini incelemeyi amaçladığımız bu çalışmada sonuç olarak:

CGF ile I-PRF ve kontrol grubu arasında yapılan biyomekanik değerlendirmede tendon gücünde, hasar yükünde ve uzama miktarında CGF grubu lehine istatistiksel olarak anlamlı fark saptanmıştır.

Çalışmamızda, CGF ile I-PRF ve kontrol grupları arasında histopatolojik olarak kullandığımız tendon-kemik bileşkesi skorlamasında CGF uygulanan grupta tendon-kemik bileşkesindeki kollajen organizasyonunda, immunohistokimyasal boyanan kollajen tip 2 miktarında ve gag içeriği skorunda artış bulunmuş ve istatistiksel olarak anlamlı fark saptanmıştır. Hücre artışı ve kondrosit organizasyonunda artış saptanmasına rağmen istatistiksel olarak anlamlı bir fark saptanamamıştır.

Yapılan biyomekanik testlerde I-PRF uygulanan grupta kontrol grubuna göre hasar yükü ve uzama parametrelerinde artış olmasına karşın istatistiksel olarak anlamlı fark saptanmamıştır. Histolojik bulgularda tip 2 kollajen miktarı ve kollajen organizasyonunun I-PRF grubunda kontrol grubuna göre daha iyi bulunmasına rağmen istatistiksel olarak anlamlı fark saptanmamıştır.

CGF'nin jel yapıda olması nedeniyle sıvı yapıda olan I-PRF'ye göre dokulara daha iyi tutunduğu ve bu nedenle uygulama alanında daha uzun süre konsantre şekilde kaldığı buna bağlı olarak kemik-tendon ara yüzünü iyileştirme ihtimalinin daha yüksek olduğu düşünülmektedir.

CGF ile tedaviye destek uygulamaların yara yeri iyileşmesinde tendon-kemik iyileşmesinde yararlığı olduğunu düşünüyoruz. Ama yapmış olduğumuz çalışmadaki tavşanların sonuçlarının yanında yeni deneysel ve immünohistokimyasal incelemelerin farklı bölge ve deneylerle desteklenmesi gerektiğini düşünüyoruz.

## KAYNAKÇA

1. Huegel J, Williams AA, Soslowsky LJ. Rotator cuff biology and biomechanics: a review of normal and pathological conditions. *Current rheumatology reports*, 2015;17:1-9.
2. Deprés-Tremblay G, Chevrier A, Snow M, Hurtig MB, Rodeo S, Buschmann MD, et al. Rotator cuff repair: a review of surgical techniques, animal models, and new technologies under development. *Journal of shoulder and elbow surgery*, 2016;25(12):2078-85.
3. Colvin AC, Egorova N, Harrison AK, Moskowitz A, Flatow EL. National trends in rotator cuff repair. *The Journal of Bone and Joint Surgery. American volume*. 2012;94(3):227.
4. Day M, Westermann R, Duchman K, Gao Y, Pugely A, Bollier M, et al. Comparison of short-term complications after rotator cuff repair: open versus arthroscopic. *Arthroscopy: The Journal of Arthroscopic & Related Surgery*, 2018;34(4):1130-6.
5. Ko SH, Friedman D, Seo DK, Jun HM, Warner JJ. A prospective therapeutic comparison of simple suture repairs to massive cuff stitch repairs for treatment of small-and medium-sized rotator cuff tears. *Arthroscopy: The Journal of Arthroscopic & Related Surgery*, 2009;25(6):583-9. e4.
6. Gao H, Wang L, Lin Z, Jin H, Lyu Y, Kang Y, et al. Bi-lineage inducible and immunoregulatory electrospun fibers scaffolds for synchronous regeneration of tendon-to-bone interface. *Materials Today Bio*, 2023:100749.
7. Connor DE, Paulus JA, Dabestani PJ, Thankam FK, Dilisio MF, Gross RM, et al. Therapeutic potential of exosomes in rotator cuff tendon healing. *Journal of bone and mineral metabolism*, 2019;37:759-67.
8. Derwin KA, Galatz LM, Ratcliffe A, Thomopoulos SJ. Enthesis repair: challenges and opportunities for effective tendon-to-bone healing. *Journal of bone and mineral metabolism*, 2018;100(16):e109.
9. Cipolletta E, Mirza RM, Di Matteo A, Di Carlo M, Grassi W, Filippucci E. Clinical efficacy of ultrasound-guided hyaluronic acid injections in patients with supraspinatus tendon tear. *Clin Exp Rheumatol*, 2021;39:769-74.

10. Cinone N, Letizia S, Santoro L, Gravina M, Amoruso L, Molteni F, et al. Intra-articular injection of botulinum toxin type A for shoulder pain in glenohumeral osteoarthritis: a case series summary and review of the literature. *Journal of Pain Research*, 2018;1239-45.
11. Uno T, Maruyama M, Satake H, Takakubo Y, Toyono S, Xing L, et al. Effectiveness of Bone Marrow-Derived Platelet-Rich Fibrin on Rotator Cuff Healing in a Rabbit Degenerative Model. *The American Journal of Sports Medicine*, 2022;50(12):3341-54.
12. Murray IR, LaPrade RF, Musahl V, Geeslin AG, Zlotnicki JP, Mann BJ, & Petrigliano, FA. Biologic treatments for sports injuries II think tank—current concepts, future research, and barriers to advancement, part 2: rotator cuff. *Orthopaedic journal of sports medicine*, 2016;4(3):2325967116636586.
13. Rodella LF, Favero G, Boninsegna R, Buffoli B, Labanca M, Scari G, ... & Rezzani, R. Growth factors, CD34 positive cells, and fibrin network analysis in concentrated growth factors fraction. *Microscopy research and technique*, 2011;74(8):772-7.
14. Narayanaswamy R, Patro BP, Jeyaraman N, Gangadaran P, Rajendran RL, Nallakumarasamy A, et al. Evolution and clinical advances of platelet-rich fibrin in musculoskeletal regeneration. *Bioengineering*, 2023;10(1):58.
15. Ferreira Sávio DDS, Silva LMPD, Reis GGD, Denardi RJ, Costa NMMD, Chaves Furlaneto FA, et al. Effects of platelet-rich fibrin produced by three centrifugation protocols on bone neoformation in defects created in rat calvaria. *Platelets*, 2023;34(1):2228417.
16. Xu Y, Qiu J, Sun Q, Yan S, Wang W, Yang P, et al. One-year results evaluating the effects of concentrated growth factors on the healing of intrabony defects treated with or without bone substitute in chronic periodontitis. *international medical journal of experimental and clinical research*, 2019;25:4384.
17. Li J, Zheng L, Daraqel B, Liu J, Hu Y. The efficacy of concentrated growth factor and platelet-rich fibrin as scaffolds in regenerative endodontic treatment applied to immature permanent teeth: a retrospective study. *BMC Oral Health*, 2023;23(1):1-8.

18. Malcangi G, Patano A, Palmieri G, Di Pede C, Latini G, Inchingolo AD, et al. Maxillary Sinus Augmentation Using Autologous Platelet Concentrates (Platelet-Rich Plasma, Platelet-Rich Fibrin, and Concentrated Growth Factor) Combined with Bone Graft: A Systematic Review. *Cells*,2023;12(13):1797.
19. Akan Ö. *Rotator cuff yırtıklarında plateletten zengin plazmanın (PRP) etkinliği. PRP konservatif tedaviye yanıt vermeyen vakalarda cerrahi öncesi alternatif tedavi yöntemi olabilir mi?* Doktora Tezi, İzmir Katip Çelebi Üniversitesi
20. Akpınar S, Ozkoc G, Cesur N. Anatomy, biomechanics, and physiopathology of the rotator cuff. *Acta orthopaedica et traumatologica turcica*, 2003;37:4-12.
21. Mahiroğulları M, İşyar M, Çakmak S. Rotator manşet yırtıkları. *TOTBİD dergisi*, 2013;12(4):353-9.
22. Ergun N, Avcı Ş, Yıldırım N, Bakar Y. Fonksiyonel Anatomi. *İstanbul: Nobel Tıp Kitabevleri*, 2015:75-121.
23. Soslowsky LJ, Carpenter JE, Bucchieri JS, Flatow EL. Biomechanics of the rotator cuff. *Orthopedic Clinics*, 1997;28(1):17-30.
24. Slätis P, Aalto K. Medial dislocation of the tendon of the long head of the biceps brachii. *Acta Orthopaedica Scandinavica*, 1979;50(1):73-7.
25. Keyes EL. Observations on rupture of the supraspinatus tendon: based upon a study of seventy-three cadavers. *Annals of surgery*, 1933;97(6):849.
26. Burkhart SS, Nottage WM, Ogilvie-Harris DJ, Kohn HS, Pachelli A. Partial repair of irreparable rotator cuff tears. *Arthroscopy: The Journal of Arthroscopic & Related Surgery*,1994;10(4):363-70.
27. Kuechle DK, Newman SR, Itoi E, Morrey BF, An KN. Shoulder muscle moment arms during horizontal flexion and elevation. *Journal of Shoulder and Elbow Surgery*,1997;6(5):429-39.
28. Akalan E, Temelli Y. Temel Kinezyo-Mekanik Klinik Örnekli Anlatım, 1. Baskı. *İstanbul Tıp Kitabevi*. 2017.
29. Yamanaka K, Fukuda H, Hamada K, Mikasa M. Incomplete thickness tears of the rotator cuff. *Orthop Traumatol*, 1983;26:713.
30. Fukuda H, Hamada K, Nakajima T, Yamada N, Tomonaga A, Goto M. Partial-thickness tears of the rotator cuff: a clinicopathological review based on 66 surgically verified cases. *International orthopaedics*, 1996;20:257-65.

31. Fukuda H, Mikasa M, Yamanaka K. Incomplete thickness rotator cuff tears diagnosed by subacromial bursography. *Clinical Orthopaedics and Related Research*®, 1987;223:51-8.
32. Zhang Q, Ge Ha, Zhou J, Cheng B. Are platelet-rich products necessary during the arthroscopic repair of full-thickness rotator cuff tears: a meta-analysis. *PloS one*, 2013;8(7):e69731.
33. Aleem AW, Brophy RH. Outcomes of rotator cuff surgery: what does the evidence tell us? *Clinics in sports medicine*, 2012;31(4):665-74.
34. Sher JS, Uribe JW, Posada A, Murphy BJ, Zlatkin MB. Abnormal findings on magnetic resonance images of asymptomatic shoulders. *JBJS*, 1995;77(1):10-5.
35. Luopajarvi T, Kuorinka I, Virolainen M, Holmberg M. Prevalence of tenosynovitis and other injuries of the upper extremities in repetitive work. *Scandinavian journal of work, environment & health*, 1979:48-55.
36. Milgrom C, Schaffler M, Gilbert S, van Holsbeeck M. Rotator-cuff changes in asymptomatic adults. The effect of age, hand dominance and gender. *The Journal of Bone & Joint Surgery British Volume*, 1995;77(2):296-8.
37. Brox JI, Staff PH, Ljunggren AE, Brevik JI. Arthroscopic surgery compared with supervised exercises in patients with rotator cuff disease (stage II impingement syndrome). *British Medical Journal*, 1993;307(6909):899-903.
38. Codman EA, Peltier LF. The Classic: Rupture of the Supraspinatus Tendon. *Clinical Orthopaedics and Related Research*®, 1990;254:3-26.
39. Uthoff HK, Sarkar K. Surgical repair of rotator cuff ruptures. The importance of the subacromial bursa. *The Journal of Bone & Joint Surgery British Volume*, 1991;73(3):399-401.
40. Ozaki J, Fujimoto S, Nakagawa Y, Masuhara K, Tamai SJ. Tears of the rotator cuff of the shoulder associated with pathological changes in the acromion. A study in cadavera. *JBJS*, 1988;70(8):1224-30.
41. Ogawa K, Yoshida A, Inokuchi W, Naniwa T, Jos, surgery e. Acromial spur: relationship to aging and morphologic changes in the rotator cuff. *Journal of shoulder and elbow surgery*, 2005;14(6):591-8.
42. Rathbun JB, Macnab I. The microvascular pattern of the rotator cuff. *Journal of Bone & Joint Surgery British Volume*, 1970;52(3):540-53.

43. Sigholm G, Styf J, Körner L, Herberts PJ. Pressure recording in the subacromial bursa. *Journal of orthopaedic research*, 1988;6(1):123-8.
44. Yadav H, Nho S, Romeo A, MacGillivray JD. Rotator cuff tears: pathology and repair. *Knee surgery, sports traumatology, arthroscopy*, 2009;17:409-21.
45. Neer CS. Anterior acromioplasty for the chronic impingement syndrome in the shoulder: a preliminary report. *JBJS*, 1972;54(1):41-50.
46. Yazici M, Kopuz C, Gülman B. Morphologic variants of acromion in neonatal cadavers. *Journal of pediatric Orthopaedics*, 1995;15(5):644-7.
47. Luo ZP, Hsu HC, Grabowski JJ, Morrey BF, An KN. Mechanical environment associated with rotator cuff tears. *Journal of shoulder and elbow surgery*, 1998;7(6):616-20.
48. Putz R, Reichelt A. Structural findings of the coraco-acromial ligament in rotator cuff rupture, tendinosis calcarea and supraspinatus syndrome. *Zeitschrift für Orthopädie und ihre Grenzgebiete*, 1990;128(1):46-50.
49. Wang JC, Shapiro MS. Changes in acromial morphology with age. *Journal of shoulder and elbow surgery*, 1997;6(1):55-9.
50. Nho SJ, Yadav H, Shindle MK, Macgillivray JD. Rotator cuff degeneration: etiology and pathogenesis. *The American journal of sports medicine*, 2008;36(5):987-93.
51. Wang JC, Horner G, Brown ED, Shapiro MS. The relationship between acromial morphology and conservative treatment of patients with impingement syndrome. *SLACK Incorporated Thorofare, NJ*; 2000. p. 557-9.
52. Slabaugh MA, Nho SJ, Grumet RC, Wilson JB, Seroyer ST, Frank RM, et al. Does the literature confirm superior clinical results in radiographically healed rotator cuffs after rotator cuff repair? *Arthroscopy: The Journal of Arthroscopic & Related Surgery*, 2010;26(3):393-403.
53. Yıldırım C, Muratoğlu OG, Muslu DC, Ertürk AK, Sönmez MM. Rotator Manşet Yırtıklarında Klinik Muayene, Manyetik Rezonans Görüntüleme ve Artroskopik Bulgularının Karşılaştırılması. *Medical Bulletin of Haseki/Haseki Tıp Bulteni*, 2019;57(4).
54. Hawkins RJ, Misamore G, Hobeika PJ. Surgery for full-thickness rotator-cuff tears. *JBJS*, 1985;67(9):1349-55.

55. Leroux J, Thomas E, Bonnel F, Blotman F. Diagnostic value of clinical tests for shoulder impingement syndrome. *Revue du rhumatisme (English ed.)*, 1995; 62(6):423-8.
56. Leroux JL, Codine P, Thomas E, Pocholle M, Mailhe D, Blotman F. Isokinetic evaluation of rotational strength in normal shoulders and shoulders with impingement syndrome. *Clinical Orthopaedics and Related Research*, 1994; 304:108-15.
57. Samilson RL, Binder WF. Symptomatic full thickness tears of the rotator cuff: an analysis of 292 shoulders in 276 patients. *Orthopedic Clinics of North America*, 1975;6(2):449-66.
58. Toolanen G, Hildingsson C, Hedlund T, Knibestöl M, Öberg L. Early complications after anterior dislocation of the shoulder in patients over 40 years: an ultrasonographic and electromyographic study. *Acta Orthopaedica Scandinavica*, 1993;64(5):549-52.
59. Sonnabend DH. Treatment of Primary Anterior Shoulder Dislocation in Patients Older Than 40 Years of Age: Conservative Versus Operative. *Clinical Orthopaedics and Related Research*, 1994;304:74-7.
60. Flatow EL, Soslowky LJ, Ticker JB, Pawluk RJ, Hepler M, Ark J, et al. Excursion of the rotator cuff under the acromion: patterns of subacromial contact. *The American journal of sports medicine*, 1994;22(6):779-88.
61. Flatow E, Atlanta, GA. Active and passive restraints against superior humeral translation: The contributions of the rotator cuff, biceps tendon, and the coracoacromial arch. *ASES/AAOS specialty day, Atlanta, GA*, 1997.
62. Önel Y. Sıçan rotator manşet tamir modelinde otolog serum konsantresi (ACS/orthokine) ve hyalüronik asit (HYALONE) etkisinin karşılaştırılması: Deneysel çalışma.
63. Murrell GA, Walton JR. Diagnosis of rotator cuff tears. *The Lancet*, 2001;357(9258):769-70.
64. Shellock FG, Bert JM, Fritts HM, Gundry CR, Easton R, Crues III JV. Evaluation of the rotator cuff and glenoid labrum using a 0.2-Tesla extremity magnetic resonance (MR) system: MR results compared to surgical findings.

- Journal of Magnetic Resonance Imaging: An Official Journal of the International Society for Magnetic Resonance in Medicine*, 2001;14(6):763-70.
65. Motamedi AR, Urrea LH, Hancock RE, Hawkins RJ, Ho CJ. Accuracy of magnetic resonance imaging in determining the presence and size of recurrent rotator cuff tears. *Journal of shoulder and elbow surgery*, 2002;11(1):6-10.
  66. Gomoll AH, Katz JN, Warner JJ, Millett PJ. Rotator cuff disorders: recognition and management among patients with shoulder pain. *Arthritis & rheumatism*, 2004;50(12):3751-61.
  67. Tashjian RZ. Epidemiology, natural history, and indications for treatment of rotator cuff tears. *Clinics in sports medicine*, 2012;31(4):589-604.
  68. Bölükbaşı S, Kanatlı U. Rotator manşet hastalıklarında tanı ve tedavi algoritması. *TOTBİD*, 2003;2:1-16.
  69. Itoi E. Rotator cuff tear: physical examination and conservative treatment. *Journal of orthopaedic science*, 2013;18(2):197-204.
  70. Günay C. Spesifik Omuz Muayene Testlerinin Klinik Etkinliğinin Araştırılması. *Osmangazi Tıp Dergisi*, 2020;42(6):670-81.
  71. Cofield RH. Rotator cuff disease of the shoulder. *JBJS*, 1985;67(6):974-9.
  72. Yi Y, Shim JS, Kim K, Baek S-R, Jung SH, Kim W, et al. Prevalence of the rotator cuff tear increases with weakness in hemiplegic shoulder. *Annals of rehabilitation medicine*, 2013;37(4):471-8.
  73. Çalış M, Akgün K, Birtane M, Karacan I, Çalış H, Tüzün F. Diagnostic values of clinical diagnostic tests in subacromial impingement syndrome. *Annals of the rheumatic diseases*, 2000;59(1):44-7.
  74. Silva L, Andreu J, Munoz P, Pastrana M, Millán I, Sanz J, et al. Accuracy of physical examination in subacromial impingement syndrome. *Rheumatology*, 2008;47(5):679-83.
  75. Hawkins R, Kennedy JC. Impingement syndrome in athletes. *The American journal of sports medicine*, 1980;8(3):151-8.
  76. Park HB, Yokota A, Gill HS, El Rassi G, McFarland EG. Diagnostic accuracy of clinical tests for the different degrees of subacromial impingement syndrome. *JBJS*, 2005;87(7):1446-55.

77. Läderrmann A, Denard PJ, Collin P. Massive rotator cuff tears: definition and treatment. 2015;39:2403-14.
78. Saluja H, Dehane V, Mahindra U. Platelet-Rich fibrin: A second generation platelet concentrate and a new friend of oral and maxillofacial surgeons. 2011;1(1):53.
79. Choukroun J, Adda F, Schoeffler C, Vervelle A. Une opportunité en parodontologie: le PRF. *Implantodontie*, 2001;42(55):e62.
80. M Dohan Ehrenfest D, Bielecki T, Jimbo R, Barbe G, Del Corso M, Inchingolo F, et al. Do the fibrin architecture and leukocyte content influence the growth factor release of platelet concentrates? An evidence-based answer comparing a pure platelet-rich plasma (P-PRP) gel and a leukocyte-and platelet-rich fibrin (L-PRF). *Current pharmaceutical biotechnology*, 2012;13(7):1145-52.
81. Ehrenfest DMD, Rasmusson L, Albrektsson T. Classification of platelet concentrates: from pure platelet-rich plasma (P-PRP) to leukocyte-and platelet-rich fibrin (L-PRF). *Trends in biotechnology*, 2009;27(3):158-67.
82. Dohan Ehrenfest DM, Pinto NR, Pereda A, Jiménez P, Corso MD, Kang B-S, et al. The impact of the centrifuge characteristics and centrifugation protocols on the cells, growth factors, and fibrin architecture of a leukocyte-and platelet-rich fibrin (L-PRF) clot and membrane. *Platelets*, 2018;29(2):171-84.
83. Hassan H, Quinlan DJ, Ghanem AJ. Injectable platelet-rich fibrin for facial rejuvenation: A prospective, single-center study. *Journal of cosmetic dermatology*, 2020;19(12):3213-21.
84. Intini G. The use of platelet-rich plasma in bone reconstruction therapy. 2009;30(28):4956-66.
85. Anitua E, Aguirre JJ, Algorta J, Ayerdi E, Cabezasa AI, Orive G, et al. Effectiveness of autologous preparation rich in growth factors for the treatment of chronic cutaneous ulcers. 2008;84(2):415-21.
86. Dohan DM, Choukroun J, Diss A, Dohan SL, Dohan AJ, Mouhyi J, et al. Platelet-rich fibrin (PRF): a second-generation platelet concentrate. Part I: technological concepts and evolution. *Oral Surgery, Oral Medicine, Oral Pathology, Oral Radiology, and Endodontology*, 2006;101(3):e37-e44.

87. Kisaarslan T. Plateletten zengin plazma (Platelet rich plazma-PRP) hazırlanmasında kullanılan farklı tüp, farklı çevirme süreleri ve ısının elde edilen trombositler üzerine etkisi.
88. Dohan Ehrenfest DM, de Peppo GM, Doglioli P, Sammartino GJ. Slow release of growth factors and thrombospondin-1 in Choukroun's platelet-rich fibrin (PRF): a gold standard to achieve for all surgical platelet concentrates technologies. 2009;27(1):63-9.
89. Eyrich D, Göpferich A, Blunk T. Fibrin in tissue engineering. 2007:379-92.
90. Gaßling VL, Açıl Y, Springer IN, Hubert N, Wiltfang JJOS, Oral Medicine, Oral Pathology, Oral Radiology,, Endodontology. Platelet-rich plasma and platelet-rich fibrin in human cell culture. 2009;108(1):48-55.
91. Sohn DS, Heo JU, Kwak DH, Kim DE, Kim JM, Moon JW, et al. Bone regeneration in the maxillary sinus using an autologous fibrin-rich block with concentrated growth factors alone. *Implant dentistry*, 2011;20(5):389-95.
92. Kim JM, Sohn DS, Bae MS, Moon JW, Lee JH, Park IS. Flapless transcrestal sinus augmentation using hydrodynamic piezoelectric internal sinus elevation with autologous concentrated growth factors alone. *Implant Dentistry*, 2014;23(2):168-74.
93. Honda H, Tamai N, Naka N, Yoshikawa H, Myoui A. Bone tissue engineering with bone marrow-derived stromal cells integrated with concentrated growth factor in *Rattus norvegicus* calvaria defect model. 2013;16:305-15.
94. Arıcan G, Özmeriç A, Ocak M, Çelik H, Firat A, Alemdaroğlu K. Masquelet Tekniğı Konsantre Growth Faktör (Cgf) Eklenmesinin Kemik İyileşmesi Üzerine Etkilerinin Araştırılması.
95. Grundnes O, Reikerås O. Effects of instability on bone healing: Femoral osteotomies studied in rats. 1993;64(1):55-8.
96. Claes L, Augat P, Suger G, Wilke H. Influence of size and stability of the osteotomy gap on the success of fracture healing. 1997;15(4):577-84.
97. Cheal E, Mansmann K, Digioia III A, Hayes W, Perren S. Role of interfragmentary strain in fracture healing: ovine model of a healing osteotomy. 1991;9(1):131-42.
98. Hulth A. Current concepts of fracture healing. 1989;249:265-84.

99. Harley BJ, Beaupre LA, Jones CA, Dulai SK, Weber DW. The effect of time to definitive treatment on the rate of nonunion and infection in open fractures. 2002;16(7):484-90.
100. Adams C, Keating J, Court-Brown C. Cigarette smoking and open tibial fractures. 2001;32(1):61-5.
101. Daftari TK, Whitesides Jr TE, Heller JG, Goodrich AC, McCarey BE, Hutton WC. Nicotine on the revascularization of bone graft. An experimental study in rabbits. 1994;19(8):904-11.
102. Fang M, Frost P, Iida-Klein A, Hahn T. Effects of nicotine on cellular function in UMR 106-01 osteoblast-like cells. 1991;12(4):283-6.
103. Schmitz MA, Finnegan M, Natarajan R, Champine JJ. Effect of smoking on tibial shaft fracture healing. 1999;365:184-200.
104. Brown CW, Orme TJ, Richardson HD. The rate of pseudarthrosis (surgical nonunion) in patients who are smokers and patients who are nonsmokers: a comparison study. 1986;11(9):942-3.
105. Brown KM, Saunders MM, Kirsch T, Donahue HJ, Reid JS. Effect of COX-2-specific inhibition on fracture-healing in the rat femur. 2004;86(1):116-23.
106. Allen HL, Wase A, Bear W. Indomethacin and aspirin: effect of nonsteroidal anti-inflammatory agents on the rate of fracture repair in the rat. 1980;51(1-6):595-600.
107. Altman R, Latta L, Keer R, Renfree K, Hornicek F, Banovac K. Effect of nonsteroidal antiinflammatory drugs on fracture healing: a laboratory study in rats. 1995;9(5):392-400.
108. Burd T, Hughes M, Anglen JJ. Heterotopic ossification prophylaxis with indomethacin increases the risk of long-bone nonunion. 2003;85(5):700-5.
109. Huo MH, Troiano NW, Pelker RR, Gundberg CM, Friedlaender GE. The influence of ibuprofen on fracture repair: biomechanical, biochemical, histologic, and histomorphometric parameters in rats. 1991;9(3):383-90.
110. Kurmis AP, Kurmis TP, O'Brien JX, Dalén T. The effect of nonsteroidal anti-inflammatory drug administration on acute phase fracture-healing: a review. 2012;94(9):815-23.

111. Waters RV, Gamradt SC, Asnis P, Vickery BH, Avnur Z, Hill E, et al. Systemic corticosteroids inhibit bone healing in a rabbit ulnar osteotomy model. 2000;71(3):316-21.
112. Bogoch ER, Ouellette G, Hastings DE. Intertrochanteric fractures of the femur in rheumatoid arthritis patients. 1993;294:181-6.
113. Haverstock BD, Mandracchia V. Cigarette smoking and bone healing: implications in foot and ankle surgery. 1998;37(1):69-74.
114. Huddleston P, Steckelberg J, Hanssen A, Rouse M, Bolander M, Patel R. Ciprofloxacin inhibition of experimental fracture-healing. 2000;82(2):161-73.
115. Karladani A, Granhed H, Kärrholm J, Styf J. The influence of fracture etiology and type on fracture healing: a review of 104 consecutive tibial shaft fractures. 2001;121:325-8.
116. Reed A, Joyner C, Isefuku S, Brownlow H. Vascularity in a new model of atrophic nonunion. 2003;85(4):604-10.
117. Uhthoff H, Rahn B. Healing patterns of metaphyseal fractures. 1981;160:295-303.
118. Calori G, Albisetti W, Agus A, Iori S, Tagliabue L. Risk factors contributing to fracture non-unions. 2007;38:S11-S8.
119. Court-brown C, McQueen M. Compartment syndrome delays tibial union. 1987;58(3):249-52.
120. Yildiz K, Turahioğlu MF. The effect of L-Carnitine on the recovery of achilles tendon injury in postmenopausal rats. 2019:149-54.
121. Tu YK, Tong GO, Wu CH, Sananpanich K, Kakinoki R. Soft-tissue injury in orthopaedic trauma. 2008;39:3-17.
122. Beredjikian PK. Biologic aspects of flexor tendon laceration and repair. 2003;85(3):539-50.
123. Charousset C, Bellaïche L, Kalra K, Petrover D. Arthroscopic repair of full-thickness rotator cuff tears: is there tendon healing in patients aged 65 years or older? 2010;26(3):302-9.
124. Abrahamsson SO, Gelberman RH, Amiel D, Winterton P, Harwood F. Autogenous flexor tendon grafts: fibroblast activity and matrix remodeling in dogs. 1995;13(1):58-66.

125. Nourissat G, Diop A, Maurel N, Salvat C, Dumont S, Pigenet A, et al. Mesenchymal stem cell therapy regenerates the native bone-tendon junction after surgical repair in a degenerative rat model. 2010;5(8):e12248.
126. Hermans J, Luime JJ, Meuffels DE, Reijman M, Simel DL, Bierma-Zeinstra SM. Does this patient with shoulder pain have rotator cuff disease?: The Rational Clinical Examination systematic review. *Jama*, 2013;310(8):837-47.
127. Keener JD, Wei AS, Kim HM, Paxton ES, Teefey SA, Galatz LM, et al. Revision arthroscopic rotator cuff repair: repair integrity and clinical outcome. 2010;92(3):590-8.
128. Paxton ES, Teefey SA, Dahiya N, Keener JD, Yamaguchi K, Galatz LM. Clinical and radiographic outcomes of failed repairs of large or massive rotator cuff tears: minimum ten-year follow-up. *JBJS*, 2013;95(7):627-32.
129. Galatz LM, Ball CM, Teefey SA, Middleton WD, Yamaguchi K. The outcome and repair integrity of completely arthroscopically repaired large and massive rotator cuff tears. 2004;86(2):219-24.
130. LaPrade RF, Geeslin AG, Murray IR, Musahl V, Zlotnicki JP, Petrigliano F, et al. Biologic treatments for sports injuries II think tank—current concepts, future research, and barriers to advancement, Part 1: biologics overview, ligament injury, tendinopathy. 2016;44(12):3270-83.
131. Pirpir C, Yilmaz O, Candirli C, Balaban E. Evaluation of effectiveness of concentrated growth factor on osseointegration. 2017;3(1):1-6.
132. Moaddabi A, Soltani P, Yazdani A, Nikbakht MH, Amani Beni P, Modabber E, et al. Application of Platelet-Rich Fibrin and Bone Morphogenetic Protein for Full-Mouth Implant-Based Oral Rehabilitation in a Case of Mandibular Osteoradionecrosis. 2023;2023.
133. Funakoshi T, Majima T, Iwasaki N, Suenaga N, Sawaguchi N, Shimode K, et al. Application of tissue engineering techniques for rotator cuff regeneration using a chitosan-based hyaluronan hybrid fiber scaffold. *The American journal of sports medicine*, 2005;33(8):1193-201.
134. Shen W, Chen J, Yin Z, Chen X, Liu H, Heng BC, et al. Allogeneous tendon stem/progenitor cells in silk scaffold for functional shoulder repair. *Cell transplantation*, 2012;21(5):943-58.

135. Gulotta LV, Kovacevic D, Packer JD, Deng XH, Rodeo SA. Bone marrow–derived mesenchymal stem cells transduced with scleraxis improve rotator cuff healing in a rat model. 2011;39(6):1282-9.
136. A Zumstein M, Berger S, Schober M, Boileau P, W Nyffeler R, Horn M, et al. Leukocyte-and platelet-rich fibrin (L-PRF) for long-term delivery of growth factor in rotator cuff repair: review, preliminary results and future directions. *Current pharmaceutical biotechnology*, 2012;13(7):1196-206.
137. Akyol E, Hindocha S, S Khan W. Use of stem cells and growth factors in rotator cuff tendon repair. 2015;10(1):5-10.
138. Ryan J, Imbergamo C, Sudah S, Kirchner G, Greenberg P, Monica J, et al. Platelet-Rich Product Supplementation in Rotator Cuff Repair Reduces Retear Rates and Improves Clinical Outcomes: A Meta-analysis of Randomized Controlled Trials. *Arthroscopy: The Journal of Arthroscopic & Related Surgery*. 2021;37(8):2608-24.
139. Yoon JP, Lee CH, Jung JW, Lee HJ, Lee YS, Kim JY, et al. Sustained Delivery of Transforming Growth Factor  $\beta$ 1 by Use of Absorbable Alginate Scaffold Enhances Rotator Cuff Healing in a Rabbit Model. *The American journal of sports medicine*, 2018;46(6):1441-50.
140. Woo SL, Fisher MB, Feola A, Biomechanics C. Contribution of biomechanics to management of ligament and tendon injuries. *Molecular & Cellular Biomechanics*, 2008;5(1):49.
141. Lee HM, Shen EC, Shen JT, Fu E, Chiu HC, Hsia YJ. Tensile strength, growth factor content and proliferation activities for two platelet concentrates of platelet-rich fibrin and concentrated growth factor. *Journal of dental sciences*, 2020;15(2):141-6.
142. Xie S, Wang K, Xu T, Guo XS, Shan XF, Cai ZG. Efficacy and safety of botulinum toxin type A for treatment of Frey's syndrome: evidence from 22 published articles. *Cancer medicine*, 2015;4(11):1639-50.
143. Thangarajah T, Sanghani-Kerai A, Henshaw F, Lambert SM, Pendegrass CJ, Blunn GW. Application of a demineralized cortical bone matrix and bone marrow–derived mesenchymal stem cells in a model of chronic rotator cuff degeneration. 2018;46(1):98-108.

144. Wang C, Hu Q, Song W, Yu W, He Y. Adipose stem cell–derived exosomes decrease fatty infiltration and enhance rotator cuff healing in a rabbit model of chronic tears. 2020;48(6):1456-64.
145. Hurley ET, Lim Fat D, Moran CJ, Mullett H. The Efficacy of Platelet-Rich Plasma and Platelet-Rich Fibrin in Arthroscopic Rotator Cuff Repair: A Meta-analysis of Randomized Controlled Trials. 2019;47(3):753-61.
146. Markazi R, Soltani-Zangbar MS, Zamani M, Eghbal-Fard S, Motavalli R, Kamrani A, et al. Platelet lysate and tendon healing: comparative analysis of autologous frozen-thawed PRP and ketorolac tromethamine in the treatment of patients with rotator cuff tendinopathy. *Growth Factors*. 2022;40(5-6):163-74.
147. Wu QY, Zhang Q, Fang F, Bu WB. Clinical Application of Platelet-Rich Fibrin in Dermatology. *International Journal of Dermatology and Venereology*, 2022;05(03):160-5.
148. Zheng S, Zhang X, Zhao Q, Chai J, Zhang Y. Liquid platelet-rich fibrin promotes the regenerative potential of human periodontal ligament cells. *Oral Diseases*, 2020; 26(8):1755-63.
149. Chai J, Jin R, Yuan G, Kanter V, Miron RJ, Zhang Y. Effect of liquid platelet-rich fibrin and platelet-rich plasma on the regenerative potential of dental pulp cells cultured under inflammatory conditions: a comparative analysis. *Journal of endodontics*, 2019;45(8):1000-8.
150. Miron RJ, Zucchelli G, Pikos MA, Salama M, Lee S, Guillemette V, et al. Use of platelet-rich fibrin in regenerative dentistry: a systematic review. *Clinical oral investigations*, 2017;21:1913-27.
151. Wong CC, Yeh YY, Yang TL, Tsuang YH, Chen CH. Augmentation of Tendon Graft–Bone Tunnel Interface Healing by Use of Bioactive Platelet-Rich Fibrin Scaffolds. *The American Journal of Sports Medicine*, 2020;48(6):1379-88.
152. Li Y, Li T, Li J, Tang X, Li R, Xiong Y, et al. Platelet-rich plasma has better results for retear rate, pain, and outcome than platelet-rich fibrin after rotator cuff repair: a systematic review and meta-analysis of randomized controlled trials. 2022;38(2):539-50.
153. Kovacevic D, Rodeo SA. Biological augmentation of rotator cuff tendon repair. 2008;466:622-33.

154. Menon RS, Wragg NM, Wilson SL. Rotator Cuff Repair Augmentation Using Osteoinductive Growth Factors. *SN Comprehensive Clinical Medicine*. 2019;1(4):267-76.
155. Loeffler BJ, Scannell BP, Peindl RD, Connor P, Davis DE, Hoelscher GL, et al. Cell-based tissue engineering augments tendon-to-bone healing in a rat supraspinatus model. 2013;31(3):407-12.
156. Luo H, Liu W, Zhou Y, Jiang X, Liu Y, Yang Q, et al. Concentrated growth factor regulates the macrophage-mediated immune response. *Regenerative Biomaterials*. 2021;8(6):rbab049.
157. Tabatabaei F, Aghamohammadi Z, Tayebi L. In vitro and in vivo effects of concentrated growth factor on cells and tissues. *Journal of Biomedical Materials Research Part A*, 2020;108(6):1338-50.
158. Kao CH. Use of concentrate growth factors gel or membrane in chronic wound healing: description of 18 cases. *International Wound Journal*, 2020;17(1):158-66.
159. Isobe K, Watanebe T, Kawabata H, Kitamura Y, Okudera T, Okudera H, et al. Mechanical and degradation properties of advanced platelet-rich fibrin (A-PRF), concentrated growth factors (CGF), and platelet-poor plasma-derived fibrin (PPTF). *International journal of implant dentistry*, 2017;3(1):1-6.
160. Zhang L, Yuan Z, Shafiq M, Cai Y, Wang Z, Nie P, et al. An Injectable Integration of Autologous Bioactive Concentrated Growth Factor and Gelatin Methacrylate Hydrogel with Efficient Growth Factor Release and 3D Spatial Structure for Accelerated Wound Healing. *Macromolecular Bioscience*. 2023;23(4):2200500.
161. Masuki H, Okudera T, Watanebe T, Suzuki M, Nishiyama K, Okudera H, et al. Growth factor and pro-inflammatory cytokine contents in platelet-rich plasma (PRP), plasma rich in growth factors (PRGF), advanced platelet-rich fibrin (A-PRF), and concentrated growth factors (CGF). *International Journal of Implant Dentistry*. 2016;2(1):19.
162. Lei L, Yu Y, Han J, Shi D, Sun W, Zhang D, et al. Quantification of growth factors in advanced platelet-rich fibrin and concentrated growth factors and their

clinical efficacy as adjunctive to the GTR procedure in periodontal intrabony defects. 2020;91(4):462-72.

163. Kim TH, Kim SH, Sándor GK, Kim YD. Comparison of platelet-rich plasma (PRP), platelet-rich fibrin (PRF), and concentrated growth factor (CGF) in rabbit-skull defect healing. *Archives of oral biology*, 2014;59(5):550-8.

