



T.C.

İSTANBUL MEDİPOL ÜNİVERSİTESİ

TIP FAKÜLTESİ

TIPTA UZMANLIK TEZİ

**İRİ MEMELERDE SUPEROMEDİYAL PEDİKÜLLÜ MEME
KÜÇÜLTME YAKLAŞIMI VE TEKNİĞİN GÜVENİLİRLİĞİNİN
DEĞERLENDİRİLMESİ**

DR. ALİ TÜRKOĞLU

PLASTİK, REKONSTRÜKTİF VE ESTETİK CERRAHİ ANABİLİM DALI

DANIŞMAN

Prof. Dr. MUSTAFA KESKİN

İSTANBUL - 2021

BEYAN

Bu tez çalışmasının kendi çalışmam olduğunu, tezin planlanmasından yazımına kadar bütün safhalarda etik dışı davranışımın olmadığını, bu tezdeki bütün bilgileri akademik ve etik kurallar içerisinde elde ettiğimi, bu tez çalışması ile elde edilmeyen bütün bilgi ve yorumlara kaynak gösterdiğimi ve bu kaynakları da kaynaklar listesine aldığımı, yine bu tez çalışması ve yazımı sırasında patent ve telif haklarını ihlal edici bir davranışımın olmadığını beyan ederim.

Dr. Ali Türkođlu

TEŞEKKÜR

Her zaman bizlere destek olan, kibarlığı, babacanlığı, akademik bilgisi ve cerrahisiyle bize örnek olan, hiçbir koşulda bizi yalnız bırakmamış saygıdeğer hocam Prof. Dr. Naci Karacaoğlan'a;

Asistanlığımın büyük bölümünü beraber geçirdiğim, bana bildiği her şeyi yorulmadan, bıkmadan öğreten, çalışkanlığı, bilgisi ve ahlakıyla bana örnek olmuş değerli hocam Prof. Dr. Mustafa Keskin'e;

Bana bir ağabey olarak sahip çıkan, sabrı, hoşgörüsü, çalışkanlığıyla örnek aldığım, çok sevdiğim sayın hocam Dr. Öğr. Üyesi Mustafa Sütçü'ye;

Asistanlığımın ilk yıllarında çalıştığım, enerjisi, işine adanmışlığıyla örnek aldığım hocam Prof. Dr. İlker Yazıcı'ya

Asistanlık dönemimde çalışma fırsatı bulamadığım ama bilgisi, hocalığı ve ahlakını takdir ettiğim hocalarım Prof. Dr. Mithat Akan'a ve Op.Dr. Bülent Çığışar'a;

Bana ağabey gibi asistanlık sürecimin başında yol göstermiş, bize sahip çıkmış olan Op. Dr. Mustafa Hancı'ya;

Tez sürecinde sorduğum sorulara sabırla cevap veren değerli arkadaşım Thami Buhari'ye

Enerjisi ve yenilikçi fikirleriyle bana ilham kaynağı olan dostum Özgür Beyazıt'a

Çalışma sürecinde ekip ruhunu bana hissettiren, her zaman çalışmaktan mutluluk duyduğum asistan arkadaşlarım, Op.Dr. Nilüfer Bahadırlı, Dr. Alper Eskalen, Dr.Umutcan Özdemirler ve Dr. Berkay Zeyrek'e;

Poliklinikte, enerjisiyle bana yardımını hiç esirgememiş arkadaşım Melike Apaydın'a,

Eğitim hayatım boyunca bana desteğini, sevgisini esirgememiş, bana güzel ahlakı, çalışkanlığı öğretmiş olan çok sevdiğim annem Nurcan Türkoğlu, babam Prof.Dr. Halil Türkoğlu ve ağabeyim Op.Dr. Mustafa Alp Türkoğlu'na,

Sevgisi ve fedakarlığıyla her zaman yanımda olan canım eşim Uzm.Dr. Elif Dalgıç Türkoğlu'na teşekkür ederim.

Dr. Ali Türkoğlu

İÇİNDEKİLER

	Sayfa No.
BEYAN.....	i
TEŞEKKÜR	ii
İÇİNDEKİLER	iii
TABLolar LİSTESİ.....	v
ŞEKİLLER LİSTESİ.....	vi
RESİMLER LİSTESİ.....	vii
1. ÖZET.....	1
2. ABSTRACT	2
3. GİRİŞ VE AMAÇ	3
4. GENEL BİLGİLER.....	5
4.1. Meme Anatomisi.....	5
4.1.1. Memenin gelişimi ve yapısı.....	5
4.1.2. Memenin vasküler yapısı.....	7
4.1.3. Memenin lenfatik yapısı	9
4.1.4. Memenin sinir yapısı	9
4.1.5. Memenin çevresindeki kas yapısı.....	10
4.2. Küçültme Mamoplastisi Tarihçesi	12
4.3. Teknikler	14
4.3.1. Pediküllü teknikler.....	14
4.3.2. Cilt Eksizyonu Çeşitleri.....	18
4.3.2.1. Ters T rezeksiyonu (wise patern)	18
4.3.2.2. Vertikal rezeksiyon.....	18
4.3.2.3. Sirkumareolar rezeksiyon.....	18
4.3.2.4. Lateral rezeksiyon yapılan teknik.....	18
4.3.2.5. Vertikal skar bırakmayan teknik	19
4.3.3. Liposakşın metodu.....	19
5. MATERYAL VE METOD.....	20
6. İSTATİSTİKSEL ANALİZLER	24
7. BULGULAR.....	25
8. TARTIŞMA	34
9. SONUÇ.....	40

10. KAYNAKLAR	41
11. ETİK KURUL KARAR FORMU	45
12. ÖZGEÇMİŞ.....	48



TABLULAR LİSTESİ

	Sayfa No.
Tablo 1: Tanımlayıcı özelliklerin dağılımı	25
Tablo 2: Ölçüm değerlerinin dağılımı.....	26
Tablo 3: Komplikasyonların dağılımı	28
Tablo 4: Preop postop sternal çentik meme ucu mesafe ölçümlerinin sağ ve sol memeye göre karşılaştırılması	29
Tablo 5: Memeden çıkarılan doku ağırlıklarının sağ ve sol memeye göre karşılaştırılması.....	30
Tablo 6: Demografik verilere göre komplikasyon görülme durumu	30
Tablo 7: Komplikasyon görülme durumuna göre değerlendirmeler.....	31

ŞEKİLLER LİSTESİ

	Sayfa No.
Şekil 1: Memenin anatomik yapısı.....	6
Şekil 2: Memeyi besleyen arterler	8
Şekil 3: Memenin venöz ve lenfatik yapısı.....	9
Şekil 4: Memeyi çevreleyen kas yapısı.....	10
Şekil 5: Horizontal bipediküllü teknik.....	14
Şekil 6: Vertikal bipediküllü teknik.....	15
Şekil 7: İnférieur Pediküllü teknik.....	15
Şekil 8: Süperior Pediküllü teknik	16
Şekil 9: Santral pediküllü teknik.....	16
Şekil 10: Lateral pediküllü teknik.....	17
Şekil 11: Medyal pediküllü teknik.....	17
Şekil 12: Süperomedyal pediküllü teknik.....	17
Şekil 13: Serbest areola-meme ucu grefti tekniđi (free nipple)	19
Şekil 14: BodyMassIndex(BMI) sınıflaması	26
Şekil 15: Sağ ve sol memeden çıkan parça ađırlıđının dađılımı	27
Şekil 16: Sternal çentik ve meme ucu arasındaki preop mesafelerin sağ ve sol memelere göre dađılımı	28
Şekil 17: Komplikasyonların dađılımı	29
Şekil 18: Komplikasyonlara göre çıkan parça ađırlıklarının dađılımı	32
Şekil 19: Komplikasyonlara göre sternal çentik ve meme ucu arasındaki mesafelerin dađılımı	33

RESİMLER LİSTESİ

Sayfa No.

Resim 1: Preop ve Postop hasta resimleri Preop: A: Önden görünüm, B: sol oblik görünüm, C: sol lateral görünüm, D: Çizim yapıldıktan sonra önden görünüm; Postop 1. ay: E: önden görünüm, F: sol oblik görünüm G: sol lateral görünüm.....	21
Resim 2: Mamostat ile memeyi sabitleme	22
Resim 3: Pedikülün dezepitelizasyonu	22
Resim 4: Pedikül diseksiyonu	22
Resim 5: İnsizyonları sütüre ettikten sonra memenin son hali	22



1. ÖZET

İRİ MEMELERDE SÜPEROMEDYAL PEDİKÜLLÜ MEME KÜÇÜLTME YAKLAŞIMI VE TEKNİĞİN GÜVENİLİRLİĞİNİN DEĞERLENDİRİLMESİ

Meme küçültme ameliyatı, en sık yapılan estetik ameliyatlardan biridir. Hastalar hem kozmetik amaçlı olarak hem de iri meme yapısının boyun ve sırt ağrılarına yol açması sebebiyle müracat ederler. Meme küçültme ameliyatını gerçekleştirmek için birçok farklı teknik mevcuttur. Genellikle iri memelerde inferior pediküllü teknik ve serbest meme ucu tekniği tercih edilmektedir. Biz bu çalışmada iri memeler için süperomedyal pediküllü meme küçültme tekniğini kullandık. İstanbul Medipol Üniversitesi Tıp Fakültesi Plastik, Rekonstruktif ve Estetik Cerrahi Kliniği'nde 2012-2021 yılları arasında yaş aralığı 20-60 (yıl) olan 51 hastamızda iri meme (her bir memeden en az 1000gr doku çıkardığımız) için küçültme ameliyatı gerçekleştirdik. Hastaların preop ve post op 2. haftada ve 6. ayda fotoğraflarını çektik. Her hastamızı rutin olarak bir gece servisimizde takip ettik. Hastalara intraoperatif ve post operatif antibiyotik, ağrı kesici tedavi uyguladık. Komplikasyon ve meme şeklini değerlendirmek açısından hastaları post op 5. günde, 14. günde, 1. ayda ve 6. ayda polikliniğimize kontrole çağırarak takip ettik. Memesinde komplikasyon gördüğümüz hastalarla memesinde komplikasyon görmediğimiz hastaları demografik veriler, çıkarılan doku miktarı, sternal çentik-meme ucu uzunluğu açısından kıyasladık. İstatistiksel analizler için NCSS (Number Cruncher Statistical System) Statistical Software (Utah, USA) programı kullandık. İki hastamızda tek memede cerrahi gerektiren hematoma gördük. Hastalarımızda en sık gördüğümüz komplikasyon her üç flebin birleştiği bölgede yara iyileşme problemi oldu. Bu çalışmada iri memeler için bugüne kadar uyguladığımız süperomedyal pediküllü meme küçültme tekniği ile düşük komplikasyonlu sonuçlar elde ettik.

Anahtar Kelimeler: meme küçültme, süperomedyal pedikül, iri meme, wise paterni

2. ABSTRACT

SUPEROMEDIAL PEDICLE BREAST REDUCTION APPROACH FOR GIANT BREASTS AND EVALUATION OF THE RELIABILITY OF THE TECHNIQUE

Reducing mammoplasty is one of the most preferred aesthetic surgeries. Patients usually apply to plastic surgeons due to aesthetic concerns as well as pain on the neck and on the back caused by big and heavy nature of their breasts. There are lots of technics of reducing mammoplasty. Generally, for reducing giant breasts, inferior pedicle technic and free nipple technics are commonly chosen. In this research we have chosen superomedial pedicle technic. Between 2012-2021, in Medipol University Medical Faculty department of Plastic and Reconstructive surgery, we made a retrospective resarch, including 51 patients between ages 20-60 from whom we excised minimum 1000 gr for each breast. We took photos of every patient before the surgery, 2 weeks and 6 months respectively after the surgery. Routinly we observed every patient generally 1 night in our clinic. We applied antibiotics and painkillers to our patients during and after the surgery. We called our patients 5 days, 14 days, 6 months respecitvely after the surgery to our clinic in order to check the shape of the breast and possible complications. We compared the breasts of the patients without any complication and the breasts of the patients with complication after the surgery. We also compared these two groups concerning demografical data, weight of the excised tissue, distance between sternal notch and nipple. NCSS (Number Cruncher Statistical System) Statistical Software (Utah, USA) was used for statistical analysis. As major complication we saw 2 major hematomas that needed surgery on 2 different patients. But most commonly we saw wound healing problems especially on the junction point of three flaps (T-skar region). We didnt see any complete areola necrosis. In this research, by using superomedial pedicle breast reduction technic for giant breasts, we obtained low complication results.

Keywords: reduction mammoplasty, superomedial pedicle, giant breast, wise patern

3. GİRİŞ VE AMAÇ

Makromasti, hastanın hayatını her anlamda zora sokan, mastalji, intertrigo, postür bozuklukları, sırt, boyun ağrıları yaratan ve hastanın özgüvenini sarsan bir durumdur. Her bir memenin ağırlığı 1000-2000 gr ve üzeri olduğu durumlarda makromastiden bahsedilir. Makromasti, kadınların günlük yaşantısını zora sokmaktadır.

Meme küçültme ameliyatları uzun zamandan beri cerrahlar tarafından uygulanan, komplikasyonu düşük ve hasta açısından faydası büyük olan ameliyatlardır. Meme küçültme amacıyla çeşitli teknikler geliştirilmiştir. Süperior pediküllü, lateral pediküllü, medyal pediküllü, inferior pediküllü, lateral pediküllü, superomedyal pediküllü ve pediküllü tekniklerin dışında serbest meme ucu kullanılarak yapılan serbest meme ucu (free nipple) teknikleri mevcuttur. Bu tekniklerin hepsinin avantajının yanısıra komplikasyon ve dezavantajları da mevcuttur. Özellikle iri memeler için serbest meme ucu (free nipple) tekniği sıklıkla kullanılmakta olup maksimum dokunun çıkarılabileceği tekniktir. Fakat hem estetik açıdan hem de his ve emzirme açısından meme anatomisi düşünüldüğünde, areola ve meme başının korunması büyük önem taşımaktadır. Dolayısıyla bu yapının korunması ancak pediküllü tekniklerle mümkün olmaktadır.

İri memelerde serbest areola meme başı tekniği dışında inferior ve bipediküllü teknikler meme ucu beslenmesinin korunmasında sıklıkla kullanılan diğer tekniklerdir. Süperomedyal pediküllü teknik iri memelerde pedikül çok uzun olacağı için beslenme konusundan riskli olarak kabul edilmektedir. Genel olarak süperomedyal pediküllü meme küçültme tekniği, meme ucu, areolayı besleyen vasküler yapıyı koruduğu için, areola, meme başının beslenmesi ve his duyusunun korunmasında öne çıkmaktadır. Aynı zamanda bu teknik, alttan taşmaya (bottoming out) neden olmaması ve memenin anatomik şeklini de koruması açısından da avantaj sağlamaktadır.

Meme küçültme ameliyatlarında kliniğimizde son 10 yıldır en çok kullandığımız teknik süperomedyal pediküllü meme küçültme tekniğidir. Bu tekniği iri memelerde (1000 gr ve üzeri) kullandık. Hem şekil açısından, hem ameliyat süresinin kısalığı

açısından hem de komplikasyonların azlığı açısından sıklıkla tercih ettiğimiz bir tekniktir. Bu çalışmadaki amacımız süperomedyal pediküllü tekniğin iri memelerin küçültülmesinde de kullanılmasının güvenli olduğunu göstermek ve bu tekniği yaygınlaştırmaktır.



4. GENEL BİLGİLER

Meme, kadınlar için estetik açıdan çok büyük önem taşıyan bir dokudur. Meme şekli, yapısı kadının günlük yaşantısını, özgüvenini, karakterini etkileyen bir unsurdur. Bu dokuda oluşan bir deformite, şekil bozukluğu, atrofi veya hipertrofi kadınların yaşamını zorlaştırmaktadır. Özellikle iri memeler, ileri yaşlarda birçok sağlık sorunlarına yol açmaktadır. Boyun, sırt ağrıları, omurga şekil bozukluğu, kıyafet seçiminde kısıtlılık ve günlük aktivite açısından sıkıntı yaratmaktadır. Kadınların kıyafet seçimlerinden, mesleki tercihlerine, hayattan aldıkları zevke kadar etkilemektedir. Küçültme mamoplastisi, böyle hastalar için önerilen, komplikasyonu az, sonuç olarak yüz güldürücü ameliyatlardır. Çok sıkça yapılan bu ameliyatlara, kadınlara hem günlük yaşamda hem mesleki ve spor yaşamında büyük kolaylık sağlamaktadır. Psikolojik olarak da özgüvenin artmasında büyük rol oynamaktadır. Bu nedenle iri memeli hastalarda küçültme mamoplastisi sıklıkla tercih edilen bir operasyondur.

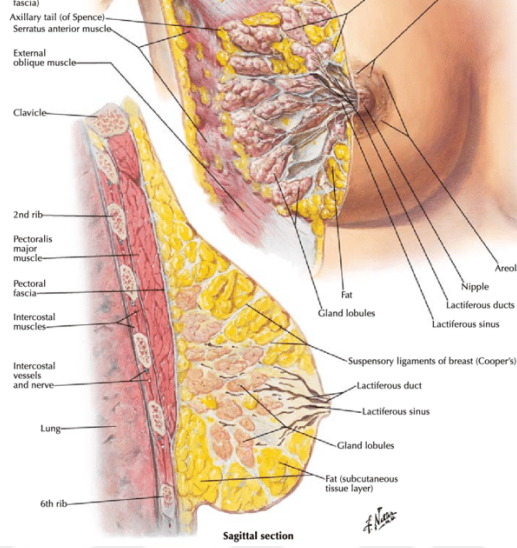
4.1. Meme Anatomisi

4.1.1. Memenin gelişimi ve yapısı

Meme parankimi ektoderm tabakasından, meme bağ dokusu mezoderm tabakasından, meme bezleri ise ektoderm tabakasından oluşmaktadır. Meme gelişimi süt çizgisi denilen, her iki tarafta, aksiller bölgeden kasık bölgesine kadar uzanan yapılardan oluşmaktadır. Normal meme dokusu genelde 4. interkostal seviyeden başlayarak oluşmaktadır¹.

Doğum sonrası anneden bebeğe geçen östrojen ve progesterona bağlı olarak, meme büyümesi aktivitesi görülebilse de ergenliğe kadar ciddi bir meme büyümesi görülmez. Ortalama olarak 9 yaşına gelindiğinde ergenliğe giriş ile beraber ciddi şekilde meme büyümesi gözlemlenir. 14 yaşında gelindiğinde parenkimal yapı ulaşabileceği maksimum sınıra ulaşmış olur. Bu sınırlar, süperiorda klavikula,

medyalde sternum, inferiorde inframamiller çizgi ve lateralde latissimus dorsiye kadardır. Yaş ilerledikçe meme konik şekilde büyüyerek areola ve meme ucu memenin projeksiyonunun en uç noktasını oluşturur (Şekil 1)².



Şekil 1: Memenin anatomik yapısı

Meme şeklini birçok faktör oluşturur. Memedeki yağ dokusu miktarı, memedeki süt bezi dokusu miktarı, hastanın postürü, göğüs kafesinin şekli, memenin deri yapısı ve bağ dokuları memenin şeklinde belirleyici rol oynar. Özellikle memenin dikliğini belirleyen Cooper ligamentleridir. Bu yapı insan yaşlandıkta zayıflar ve meme yıllar içinde pitotik bir hal alır.

Gland dokuları meme yağ dokusu içinde dağınık şekilde bulunur. Gland dokuları milyonlarca lobülün birleşerek oluşturduğu 20-25 lobdan oluşmaktadır. Bu loblar da laktiferöz kanallar aracılığı ile meme ucu-areola kompleksiyle birleşmektedir (Şekil 1)². Fonksiyon gösteren parankim, post partum dönemde süt üretiminden sorumludur. Yaşla birlikte gland dokuları değişim göstererek yerini yağ dokularına bırakır.

Memenin fasya tabakası, abdomenden superiora doğru gelerek iki katmana (yüzeyel ve derin fasya) ayrılarak memeyi göğüs duvarına asar. Yüzeyel fasya, scarpa fasyasının devamı olup, gland dokularını çevreleyerek dermal tabakayla birleştirir. Derin fasya ise 6. interkostal seviyede başlayarak parankim ve gland dokularının arkasında kalacak şekilde superiora doğru çıkar.

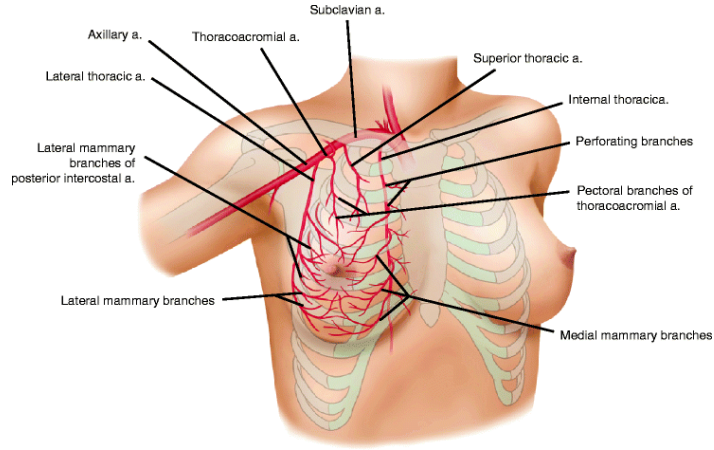
Cooper ligamentleri de derin ve yüzeysel fasya arasından sayısız bağlantı kurarak memeyi pektoral kas fasyasına askılar. Bu destek dokuları gücünü kaybettiği takdirde pitoz oluştuğu görülmektedir.

Meme ucu-areola kompleksi, meme projeksiyonunun tam uç noktasını oluşturur. Meme ucu genellikle 1 cm'den uzundur ve 4-7 mm genişliğindedir. Areola ise meme ucunun çevresindeki stratifiye epitelden oluşmuş pigmente deridir. Areolada laktiferöz sinüs ağzı, sebaceöz ve montgomery bezleri bulunur. Montgomery bezleri hem laktiferöz hem de sebaceöz özellik gösterir³.

Meme ucu ve areola kompleksi korunması meme küçültme ameliyatlarında en önemli konudur. Anatomik olarak fazla damar ve parenkim olduğu için areolanın ve meme ucunun beslenmesi iyidir. İnternal mamaryan perforatörleri, lateral torasik perforatörler, interkostal perforatörler meme ucunun subdermal pleksusunu beslemektedir⁴. Meme küçültme ameliyatında areola ve meme ucunun besleyen pedikülün korunması en önemli konudur. Bu pedikülün korunması, hem areola ve meme ucu kompleksinin canlılığının korunması hem de süt verme işlevinin zarar görmemesi için gereklidir.

4.1.2. Memenin vasküler yapısı

Meme beslenmesi birçok farklı arter sistemi tarafından sağlanmaktadır. En temelde internal mamaryan arter perforatörleri, lateral torasik arter ve anterolateral interkostal perforatörler tarafından kanlanmaktadır. Küçültme mamoplastisinde en azından bu 3 arteriyel sistemden birini korumak büyük önem taşımaktadır. Bu, arteriyel sistemden oluşan kollateral damarlanma, tüm meme parenkimini çepeçevre sarmaktadır ve bu damarlanma aynı zamanda deriyi subdermal plexus sistemini oluşturarak beslemektedir⁴.



Şekil 2: Memeyi besleyen arterler

İnternal mamaryan arter perforatörleri 2.ve 6. interkostal aralıktan çıkarak memenin süperomedyal kısmını beslemektedir. Bu arterlerin meme beslenmesinde önemi büyüktür. Memenin 60%'nın beslenmesinden sorumlu olup süperomedyal pediküllü meme küçültme tekniğinde en çok korunan arter sistemidir (Şekil 2)⁵.

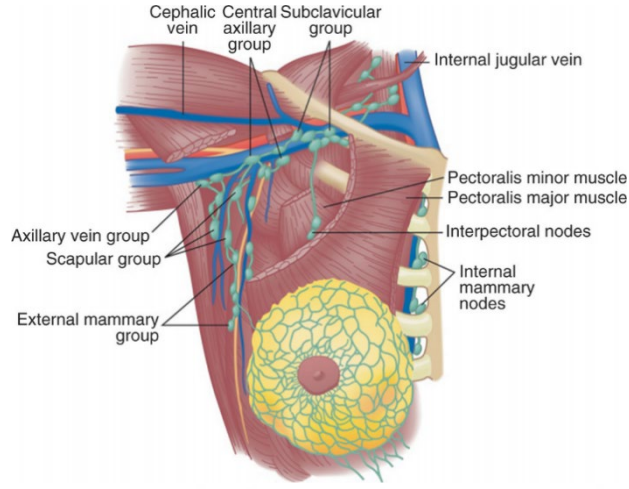
Memenin üst lateral kısmının beslenmesi ise lateral torasik arter veya eksternal mamarian arter tarafından sağlanır. Bu arter, temelde aksiller arterin dalıdır ve memeye pektoral kasın lateral sınırından geçtikten sonra girmektedir. Buradan dallarını vererek memenin üst dış lateral bölgesini besler.

Meme lateralini besleyen bir diğer arter sistemi ise lateral interkostal arterler tarafından oluşturulmaktadır. Bu arterler 3.-6. interkostal aralıktan çıkarak serratus anterioru delerler ve latisimus dorsi kasının ön kısmı ve pektoral kısmın lateralinden meme parenkimine ulaşarak memenin lateral kısmını beslerler⁴.

Memenin inferomedyalini de medyal interkostal arterler beslemektedir. Bu arterler meme ucu ve areola altında kalan kısmın beslenmesinden sorumludur.

Memenin venöz drenajı ise iki ayrı sistemden oluşmaktadır. Birincisi, memenin yüzeysel fasyasının üzerindeki subdermal venöz plexustur. Bu plexus areola çevresinden başlar ve derin sistemle anastomoz yapar. Bu anastomoz sonrası venler, internal mamari perforatörleri aracılığı ile innominate artere dökülür. İkinci venöz sistem ise, lateral torasik venler, azigos ven aracılığı ile süperior vena cava'ya dökülmektedir.

4.1.3. Memenin lenfatik yapısı



Şekil 3: Memenin venöz ve lenfatik yapısı

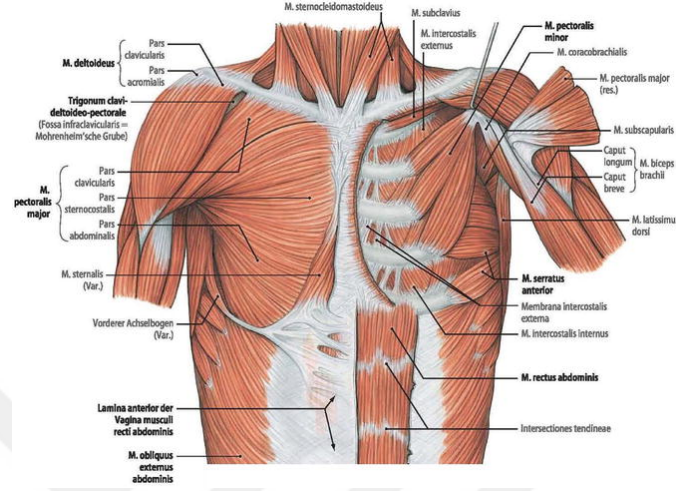
Memenin lenf drenajı, meme kanserinin yayılması açısından büyük önem taşımaktadır. Memenin temel lenf drenajı, interlobüler lenfatikler aracılığıyla olmaktadır. Bu lenf kanalları aksiller lenf nodlarıyla birleşir. Lenfatik kanallar memenin venöz yolları ile paralel seyretmektedir. Lateral lenfatikler ise pektoral majör kasının lateral kısmında kümelendikten sonra pektoral lenf nodlarına drene olur. Aksiller lenf nodlarında toplanan lenf sıvısı oradan subklavian ve supraklaviküler lenf nodları dökülür (Şekil 3)⁶.

4.1.4. Memenin sinir yapısı

Memenin innervasyonu üç majör sinir ağından oluşmaktadır: anterolateral interkostal sinirler, medyal interkostal sinirler ve servikal plexus. İnterkostal sinirlerden oluşan, lateral kütanöz sinirlerin anterior ramusu memenin lateral kısmını ve meme ucu-areola kompleksinin his duyusundan sorumludur. Servikal plexustan gelen sinir ağı, memenin süperomedyal his duyusundan sorumlu olup, genellikle subkutan dokuda yüzeysel seyrettiği için, özellikle pediküllü tekniklerde zarar görmez. İnterkostal segmental sinirler meme his duyusunun kalan kısmını sağlamaktadır. Bu sinir ağ, primer sensöryal sinir ağı olarak nitelendirilmektedir. 3.-6. anterolateral interkostal sinirler, serratus kasını delerek memenin lateral kısmının innervasyonunu sağlarlar. 2.-6. Anteromedyal interkostal sinirler internal mamaryan arterin perforatörlerine paralel şekilde memenin medyal sınırında seyrederek, meme

parenkimini deler ve memenin medyalinin, meme ucu areola kompleksinin sinir iletimini gerçekleştirir⁷.

4.1.5. Memenin çevresindeki kas yapısı



Şekil 4: Memeyi çevreleyen kas yapısı

Meme anatomisini düşündüğümüzde, meme parenkiminin yapıştığı belirli kas grupları mevcuttur. Memenin posteriorunda özellikle pektoralis majör, serratus anterior, eksternal oblik ve rektus abdominis kasının superior kısmından söz etmek doğru olur. Fakat bu kaslar içinde en çok pektoralis majör kası önemlidir ve meme tabanını oluşturmaktadır (Şekil 4)⁸.

Pektoralis minör kası, pektoralis majör ve göğüs kafesinin arasında yer alır. Pektoralis majör kası geniş bir kas olup medyalde klavikula ve lateral sternumdan başlar ve humerusa yapışır. Beslenmesini çoğunlukla torakoakromyal arter ve internal mamaryan arterden oluşan, segmental interkostal perforatörler sağlar. İnnervasyonunu da medyal ve lateral anterior torasik sinirler sağlar.

Pektoralis majör kası anatomik olarak meme cerrahisinde büyük önem taşımaktadır. Hem rekonstruktif cerrahide hem de meme büyütmede meme protezini saran yapı olarak kullanılmaktadır. Mastektomi ameliyatları sonrasında, meme implantı pektoralis majör kasının altına yerleştirilmektedir. Bu implantın dışarıdan palpe edilebilirliği engelleyerek olası şekil bozukluklarının önüne geçmektedir.

Serratus anterior kası da rekonstruktif ve estetik meme cerrahisinde büyük önem taşımaktadır. Serratus anterior kası anterolateral göğüs kafesinde, 1.-8. kostaların üst sınırlarında uzanmaktadır. Beslenmesi, torakodorsal arter ve lateral torasik arter tarafından gerçekleştirilmektedir. İnnervasyonu da torakodorsal sinir tarafından yapılır. Serratus anterior genel olarak skapulanın iç kısmına yapıştığı için skapulanın hareketlerinden sorumludur. Torasikus longus sinirinde oluşacak bir hasar kanat skapula denilen deformiteye yol açmaktadır. Serratus anterior meme tabanının lateral kısmını oluşturduğu için, submusküler plana koyularak yapılan implant ameliyatında, pektoralis majörü kaldırdığımızda bir kısım serratus anterior kasını da dolaylı olarak kaldırılmaktadır. Dolayısıyla submusküler planda, büyütme mamoplastisinde implantı tam olarak kas altına yerleştirmek istediğimizde serratus anteriorun da bir kısmının kaldırılması şart olmaktadır.

Rectus abdominis kası, memenin alt sınırını oluşturmaktadır. Pubik ve interpubik ligamentlerden oluşup, ksifoid çıkıntı ve 5.-7. kostaya yapışmaktadır. Görevi, vücudun fleksiyonunu ve abdominal bölgenin kompresyonudur. 7.-12. interkostal sinirler rectus abdominis kasının ve üzerindeki cildin innervasyonundan sorumludur. Rekonstruksiyon için yapılan implant ameliyatlarında, kalın rektus abdominis fasyasının da elevasyonu, implantın sabitlenmesi ve estetik açıdan görüntüsünün düzgün olması açısından yapılması gereken bir işlemdir.

Eksternal oblik kası, anterolateral abdomen ve göğüs kafesini saran, 8. kostadan oluşup inferiorda iliak krestin anterior kısmına, medyalde linea albanın aponerozuna yapışan geniş bir kاستır. Sinir innervasyonu da 7.-12. interkostal sinirler tarafından gerçekleştirilir. Beslenmesi 8. posterior alt interkostal arterler tarafından gerçekleştirilir. Eksternal oblik kası memenin inferolateral kısmını oluşturur. Rectus abdominis fasyası ve eksternal oblik fasyası memeye submusküler planda konan implantın inferior kısmının üstünün kapatılmasından sorumludur. Her iki kasın birleşim noktalarının elevasyonu implantı estetik açıdan sabitlenmesi açısından önemlidir.

Sonuç olarak meme şekli hastadan hastaya değişmektedir. Meme anatomisini iyi bilmek, meme küçültme operasyonlarında bize büyük avantaj sağlamaktadır. Hastanın ameliyat öncesi detaylı bir şekilde değerlendirilmesi, hastanın memesindeki

asimetrielerin, göğüs kafesinde ve omurgasında mevcut olan deformitelerin ortaya konması, ameliyattan iyi sonuç almak için büyük önem taşımaktadır.

4.2. Küçültme Mamoplastisi Tarihçesi

İri memeler için yapılan küçültme ameliyatı 19. yüzyılın sonlarına doğru plastik cerrahlar tarafından tanımlanmıştır.

Theodor Billroth ve Alfred Pousson ilk meme küçültme ameliyatını gerçekleştirmişlerdir. Fakat onların temel amacı estetik olarak küçültme değil, meme kütlesini azaltmak olmuştur^{9,10}.

Theodor Gillard–Thomas sub mammaryan insizyon ile küçültme operasyonunu yaparak süt bezi dokusunun bir kısmını korumayı amaçlamışlardır¹¹.

Hippolyte Morestin ve Eugene Hollander 1900'lü yılların başında ilk estetik meme küçültme ameliyatını lateral süt bezi dokularını eksize ederek ve L şeklinde dokuları kapatarak gerçekleştirmişlerdir^{12,13}.

1921 yılında Lexer ilk olarak alt kısım süt bezlerinin çıkartılması, subkutan dokuların alt kısımlarının çıkarılması ve meme ucunun transpozisyonunu tanımlamıştır. 1923 yılında aynı teknik Kraske tarafından da tanımlanmıştır ve bu ameliyat Lexer-Kraske ameliyatı olarak tarihe geçmiştir^{14,15}.

1930'larda ise meme küçültme artık rekonstruktif bir ameliyat olmaktan ziyade estetik amaçlı yapılan bir ameliyat olmuştur.

Axhausen G. ve Biesenberger'e göre meme küçültme tekniği üç temel parçadan oluşmaktadır. Buna göre, ilk olarak memenin subkutan dokusundaki fazla süt bezi dokularının çıkarılması, meme ucunun yerinin değiştirilmesi, fazla cilt dokusunun alınarak memeye estetik açıdan güzel bir görünüm vermektir^{16,18}.

Thorek iri memelerin küçültülmesinde serbest meme ucu tekniği ile meme küçültme tekniğini savunan ilk kişi olmuştur¹⁷.

Schwarzman, ilk olarak areola ve meme ucunun medyal pedikül korunarak beslenmesinin sağlanması ile oluşan meme küçültme ameliyatını tanımlanmıştır¹⁹.

Gilles ve McIndoe, areola seviyesi üzerindeki cilaltı dokuları eksize ettikten sonra, kalan fleb dokularının birbirine dikerek meme küçültme yapmışlardır²⁰.

Aufricht ise meme superiorundan, meme süperior ve lateralinden kama eksizyon şeklinde fazla dokuları eksize ederek meme küçültme ameliyatı gerçekleştirmiştir²¹.

Wise, Goldwyn ise Biesenbergerin tekniğini geliştirerek areolanın ve meme ucunun beslenmesini bozmadan oluşturulan meme küçültme paternini ortaya koymuştur^{22,23}.

Stombeck, 1960'da areola ve meme ucunun transverse bir pedikül üzerinde koruyarak fazla süt bezi ve yağ dokularının eksize ederek küçültme yapmıştır. 10 yıl sonra bu süt bezlerinden oluşan fleb dokusunun pediküllerinden ayrılabilceğini göstermiştir²⁴.

Pitanguy, meme alt kısım ve orta kısım süt bezi dokularını eksize ederek horizontal dermal pediküllü tekniği ilk olarak tanımlamıştır. Daha sonra superior dermal pediküllü tekniği göstermiştir^{25,26}.

Defourmental ve Mouly, meme lateralinden kama şeklinde meme dokusunu eksize ederek daha az iz kalmasını sağlayan meme küçültme tekniğini göstermişlerdir²⁷.

Skoog ilk olarak lateral pediküllü tekniği denemiştir²⁸.

Mc Kisson ilk olarak vertikal bipediküllü tekniği göstermiştir. Bu teknikte meme areolası ve meme ucu dermal bipediküllü dokudan beslenmektedir²⁹.

Regnault B, kendi bulduğu teknik ile medyal bölgedeki nedbenmeyi minimuma indiren bir küçültme tekniği ortaya koymuştur^{29,30}.

Robins, Courtiss, inferior pediküllü tekniği ilk olarak ortaya koymuşlardır^{30,31}.

Hester, santral pedikül çevresindeki fazla dokuları eksize ederek santral pediküllü tekniği göstermiştir³².

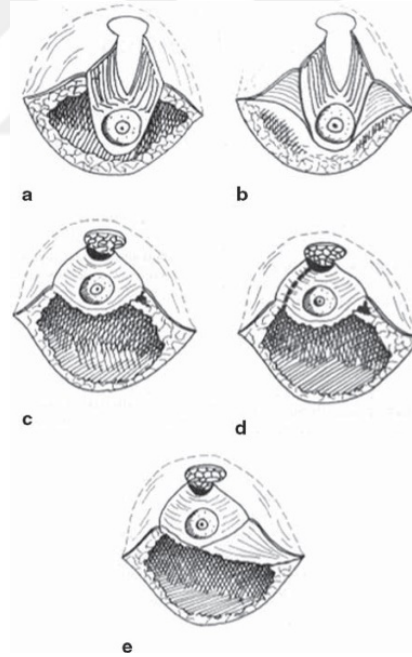
Courtiss, ilk olarak meme küçültmede sadece liposakşın yöntemi ile küçültme tekniğini ortaya koymuştur^{33,34}.

Vertikal kısa iz bırakarak yapılan küçültme mamoplastisi tekniği, Arie, Lassus, Madeleine Lajour, Hall Findlay tarafından ortaya konarak plastik cerrahiye önemli derecede katkı sağlamıştır^{35,36,37,38,39,40,41}.

4.3. Teknikler

Meme küçültme ameliyatında dikkat edilmesi gereken en temel iki şey mevcuttur. Bunlar: Cilt çıkartma paterni ve kullanılan pedikülün çeşididir.

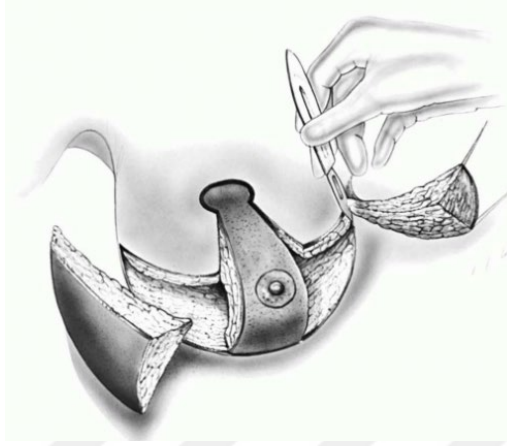4.3.1. Pediküllü teknikler



Şekil 5: Horizontal bipediküllü teknik

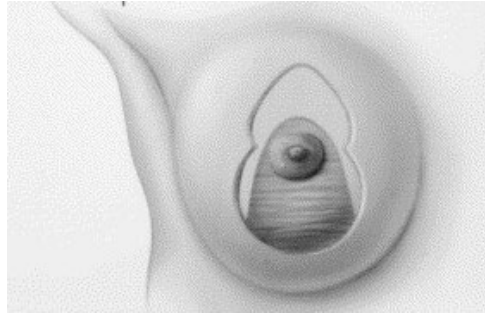
Horizontal bipediküllü teknik, ilk olarak Strombeck tarafından tanımlanmıştır. Her iki taraflı pedikül altında kalan meme parenkim dokusu eksize edilmektedir (Şekil 5)⁴². Memenin her iki dermal pedikül tarafından beslenmesini sağlar. Bu, arteriyel ve venöz sistem, areola ve meme ucu beslenmesi için gayet yeterlidir. Fakat bu teknik,

meme ucu retraksiyonuna yol açabilmektedir. Pediküllerde kalan süt bezi dokuları da şekillendirmede güçlük oluşturmaktadır. Meme his duyusundaki kayıp da bu tekniğin dezavantajıdır²⁴.



Şekil 6: Vertikal bipediküllü teknik

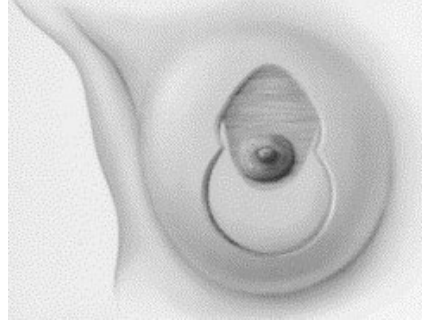
Vertikal bipediküllü teknik, ilk olarak McKissock tarafından tanımlanmıştır. Süperior fleb dokusu altındaki meme parenkiminden ayrılmıştır (Şekil 6)⁴³. Areola ve meme ucu korunduğu için vasküler beslenme konusunda avantajlıdır ve uzun süre popüler kalmıştır²⁹.



Şekil 7: İinferior Pediküllü teknik

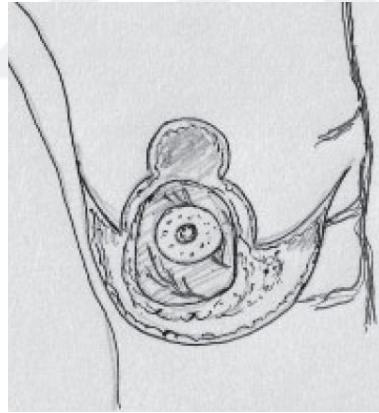
İinferior pediküllü teknik, inferiordaki dermal yapı, areola-meme ucunun korunduğu tekniktir (Şekil 7)⁴⁴. Meme ucu ve aerolanın beslenmesinde, arteryel ve venöz sistemi koruduğu için çok avantajlı bir tekniktir. Aynı zamanda emzirmede ve meme ucu hissinin korunmasında önem taşımaktadır. Dolayısıyla bu teknik vertikal pediküllü tekniğin yerini almıştır. Pedikül tabanıyla meme ucu areola kompleksi

arasındaki mesafeye göre pedikül genişliği arttırılmalıdır. Bu tekniğin en önemli dezavantajı altı kısımda dışarı taşma (bottoming out) olmasıdır^{30,31}.



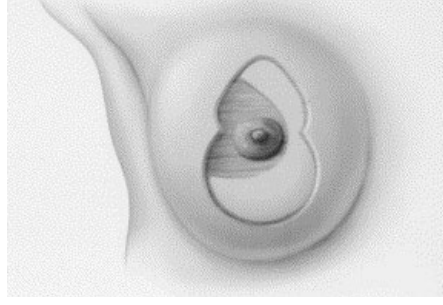
Şekil 8: Süperior Pediküllü teknik

Süperior pediküllü teknikte, süperior dermoglandüler yapı korunduğu için pedikül beslenmesi iyidir (Şekil 8)⁴⁴. Fakat şekillendirmesi zordur ve inceltmesi gerekir. Dermal bir pedikül olduğu için süt bezleri eksiz edildiğinden dolayı emzirme zorlaşır. Fakat meme his duyusu kaybı azdır.



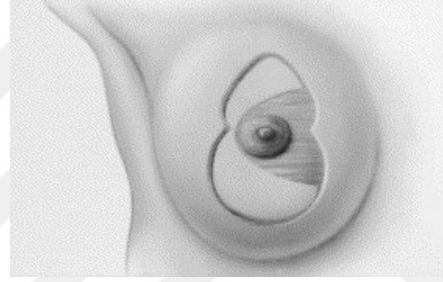
Şekil 9: Santral pediküllü teknik

Santral pediküllü teknik, inferior pediküllü tekniğe benzemektedir fakat alt kısmı bağlayan dermis dokusu ayrılmıştır (Şekil 9)⁴⁵. İnterkostal arterlerin perforanları tarafından beslenir. Yeterli arter ve venöz ağı olduğu için dermal köprüye ihtiyaç yoktur. Fakat ameliyat esnasında pedikülün tabanı iyi korunmalıdır. Orada oluşacak yırtılma ve zedelenmeler beslenme sorunlarına yol açabilir³².



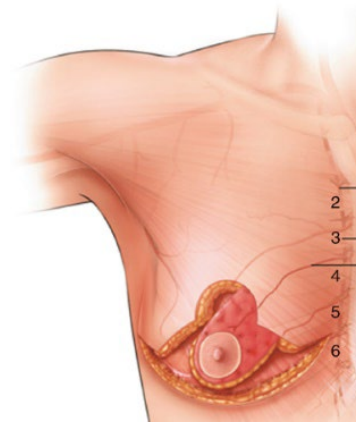
Şekil 10: Lateral pediküllü teknik

Lateral pediküllü teknik, Strombeck metodunun yarısının korunduğu teknik olarak düşünülebilir. Lateral torasik arter perforatörlerinden beslendiği için sağlam bir pediküldür (Şekil 10)⁴⁴. Fakat çok sık kullanılmamaktadır²⁸.



Şekil 11: Medyal pediküllü teknik

Medyal pediküllü teknik, medyal dermoglandüler yapının korunduğu, meme ucu beslenmesinin iyi olduğu ve meme ucu hissini korunduğu bir pediküllü tekniktir (Şekil 11)⁴⁴. Oldukça popülerdir ve sık kullanılır⁴⁴.



Şekil 12: Süperomedyal pediküllü teknik

Süperomedyal pediküllü teknik, Elizabeth Hall Findlay tarafından 1999'da medyal pediküllü meme küçültme tekniği örnek alınarak tanımlanmıştır (Şekil 12)⁴⁶. Bu tekniğin pek çok avantajı mevcuttur. Hem medyal perforatörlerden hem süperior arteryel sistemden beslenen fleb, vaskülarite olarak avantajlıdır. Üst pol dolgunluğu yaratarak estetik görünüm sağlanması, inferior pediküllü teknikte gördüğümüz alt pol sarkmasını engellemede büyük önem taşımaktadır.

4.3.2. Cilt Eksizyonu Çeşitleri

4.3.2.1. Ters T rezeksiyonu (wise patern)

İri memeler için ve ciddi kilo kayıpları sonrası oluşan cilt fazlalığında sıkça kullanılan ve iyi sonuç veren bir tekniktir. Genellikle inferior pedikülde kullanılmaktadır fakat diğer pediküllü tekniklerde de iyi sonuç verir^{22,23}.

4.3.2.2. Vertikal rezeksiyon

Dikey hattaki fazla cilt ve parenkim dokuları çıkarıldıktan sonra, pillar kısımdaki meme parenkimini kullanarak meme şekillendirmek için kullanılır. Büyük memeler için uygun değildir. Çünkü makromastide inferior planda da fazla cilt dokusu mevcut olduğundan oraya da cilt rezeksiyonu gerekmektedir.

4.3.2.3. Sirkumareolar rezeksiyon

Bu rezeksiyon tipinde areola çevresindeki fazla cilt dokusu eksize edilir. Küçük modifikasyonlar için uygundur fakat kalıcı dikiş gerekmektedir. Ayrıca, eğer fazla cilt çıkartılırsa, areolanın gerginliğe bağlı olarak genişleme ihtimali mevcuttur.

4.3.2.4. Lateral rezeksiyon yapılan teknik

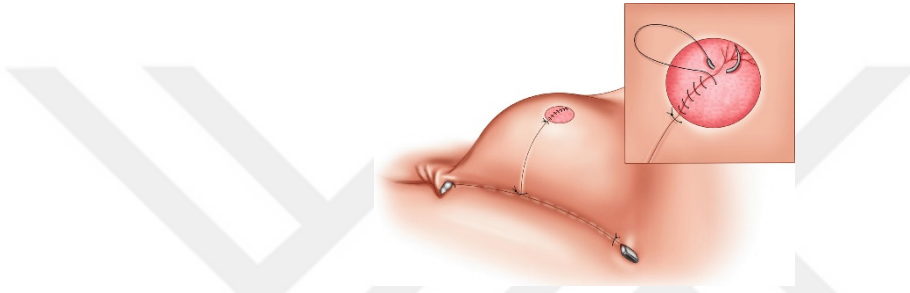
Bu tip ameliyatlarda, ters T skar bırakmak yerine sadece pillar, areola ve lateral kısımdan fazla cilt ve cilaltı doku eksizyonu yapılır. Medyal kısımda iz bırakmamak için bu işlem uygulanmaktadır. Fakat fazla cilt çıkarıldığı takdirde, meme dokusu medyale kayar ve estetik olmayan bir görünüm oluşur²⁹.

4.3.2.5. *Vertikal skar bırakmayan teknik*

Bu teknik inferior pediküllü bir tekniktir. Fakat meme, üst pol dolgunluktan yoksun ve düz olur. Skar dokusu da memeyi aşağı doğru çekmeye meyillidir⁴⁷.

4.3.3. **Liposakşın metodu**

Bu metod büyük memeler için uygun olmayıp sadece pitotik yağ oranı yüksek memeler için uygundur. Meme cildinin elastikliğine bağlı bir ameliyattır. Areola ve meme ucu his duyusunu koruyan fakat çok sık kullanılmayan bir tekniktir^{33,34}.



Şekil 13: Serbest areola-meme ucu grefti tekniği (free nipple)

Genel olarak aşırı iri ve pitotik memeler için kullanılan bir tekniktir. Bu teknikte meme ucu ve areola kompleksi kısmi kalınlıkta deri grefti olarak alındıktan sonra (Şekil 13)⁴⁸ yeni yerine tie-over pansuman ile dikilir. Fakat ters T tekniği oldukça yaygın olduğu için bu teknik sadece aşırı iri memeler için kullanılmaktadır.

5. MATERYAL VE METOD

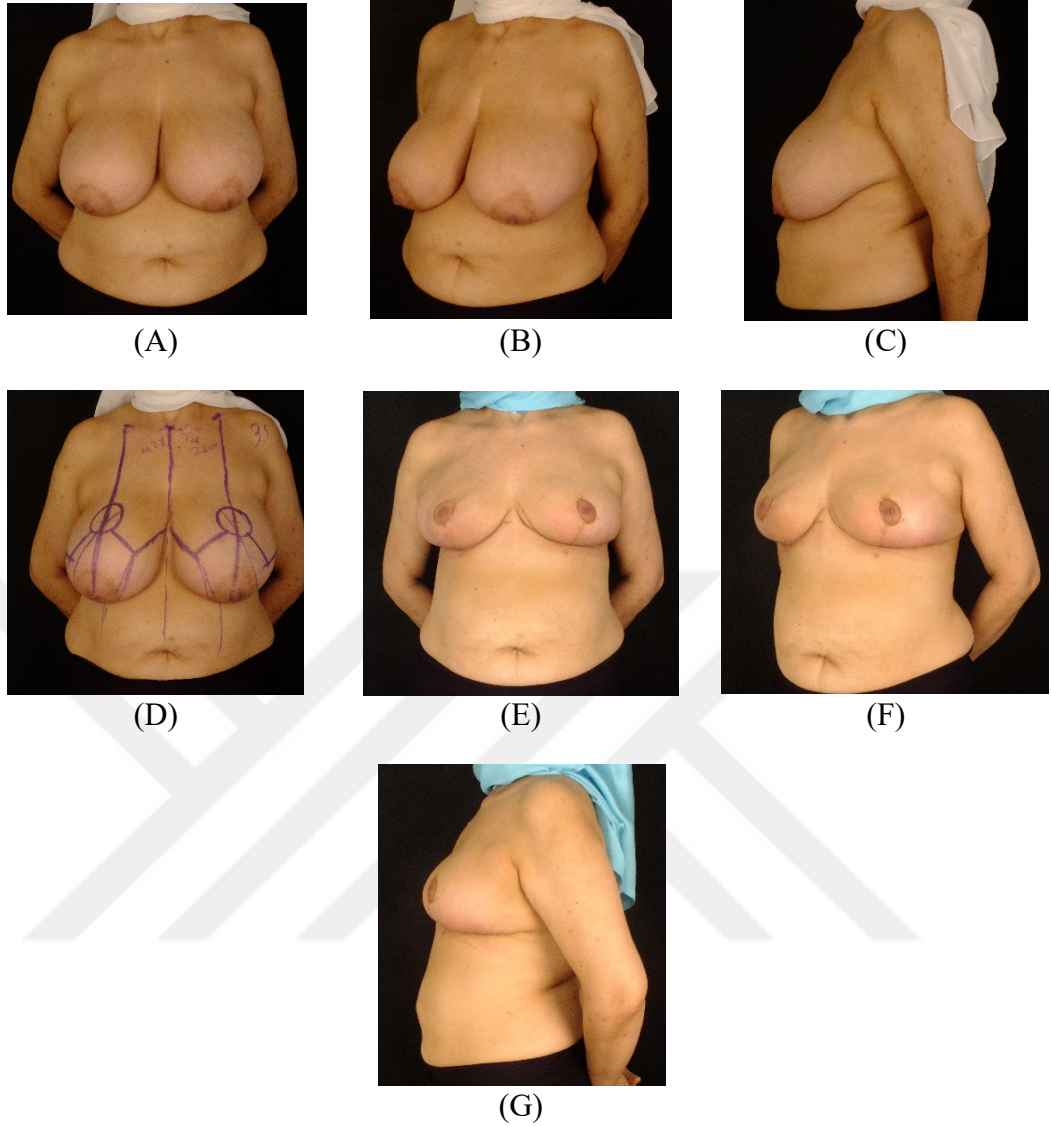İstanbul Medipol Üniversitesi, Plastik, Rekonstrüktif ve Estetik Cerrahi kliniğine 2012-2021 yılları arasında iri meme şikayeti ile başvuran ve meme küçültme ameliyatı olan, yaş aralığı 20-60 olup, BMI 26.9-35.8 arasında olan, her bir memeden 1000 gr'ın üzerinde doku çıkarılan 51 kadın hasta çalışmaya dahil edildi.

Kronik ilaç kullanımı, bağ dokusu hastalığı, hematolojik hastalığı, romatolojik hastalığı olan ve kemoterapi ya da radyoterapi tedavileri almış olma öyküsü bulunan hastalar çalışmaya dahil edilmedi. Sigara içen hastalara, ameliyattan 2 hafta öncesinde sigarayı bırakması söylendi.

Fizik muayenede her iki meme boyutları değerlendirildi. Omurgada ve göğüs kafesinde herhangi bir deformite olup olmadığına bakıldı.

Hastaların operasyon öncesinde rutin preoperatif testleri yapıldı.

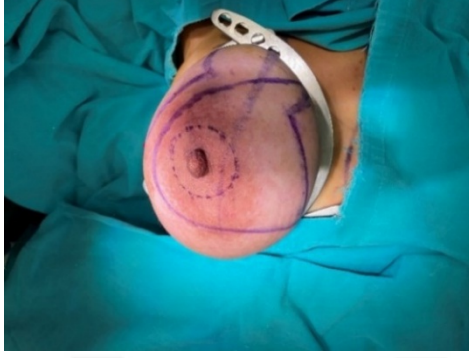
Preoperatif planlama öncesi tüm hastaların önden, her iki yandan ve her iki oblik pozisyonda ayakta fotoğrafları alındı (Resim 1). Planlama yapılırken hastalar ayakta elleri yanda durarak wise paterne uygun olacak şekilde sternal çentik meme ucu arasındaki mesafe ölçüldükten sonra yeni mesafe 21-23 cm olacak şekilde işaretlendi. Sternal çentikten klavikula lateraline doğru her iki tarafa 4 cm uzaklıkta mesafe ölçüldükten sonra işaretlendi. Bu işaretlenen noktadan memenin tam ortasından geçecek şekilde inferiora doğru vertical çizgi çizilerek memenin meridyani belirlendi. Yeni areola 4 cm çapta olacak şekilde anahtar deliği şeklinde çizildi. Her iki meme sırayla el ile medyale ve laterale doğru mobilize ederek 6-6,5 cm uzunluğunda olacak şekilde pılar hatlar çizildi. Memenin mevcut inframamiller fold'u işaretlendikten sonra her iki pılar çizgiler ile birleştirildi. Son olarak süperomedyal pedikül sınırları çizildi.



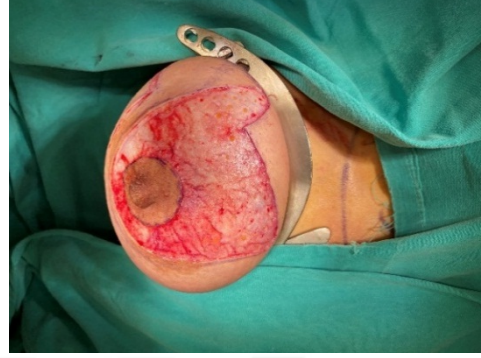
Resim 1: Preop ve Post op hasta resimleri Pre-op: A: Önden görünüm, B: sol oblik görünüm, C: sol lateral görünüm, D: Çizim yapıldıktan sonra önden görünüm; Post-op 1. ay: E: önden görünüm, F: sol oblik görünüm G: sol lateral görünüm

Ameliyatların tamamı genel anestezi altında yapıldı. Tüm hastalara rutin olarak anti-tromboembolik çorap giydirildi. Antibiyotik profilaksisi yapıldı (sefazolin 1gr). Her iki kol abduksiyonda sabitlendi. Ameliyat sahasına baticon sürüldükten sonra saha steril olarak örtüldü. İnsizyon hattına, çıkarılacak derin dokulara, pedikül üzerindeki dezepitelizasyon alanına, areola çevresine, pedikül tabanı ve meme ucu-areola korunarak 20cc'lik enjektörlerle, hazırlanmış olan adrenalin ve lidokainli sıvı verildi (200 cc izotonik solüsyonu içine 1:100.000 adrenalin ve 1 ampül lidokain hidroklorür kondu).

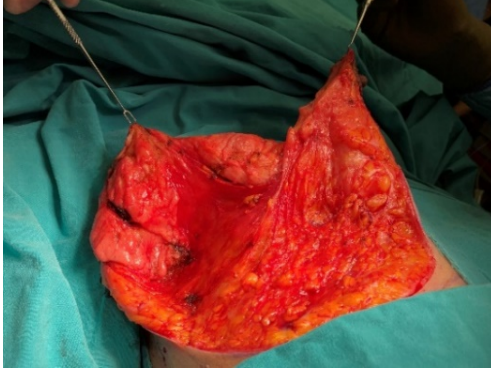15 dakika beklendikten sonra ameliyata başlandı. Memeye mamostat takıldı (Resim 2). 42 mm çapında areola marker ile areola işaretlendi. Pedikül çizimlere uygun olarak dezepitelize edildi (Resim 3). Mamostat serbestleştirildi.



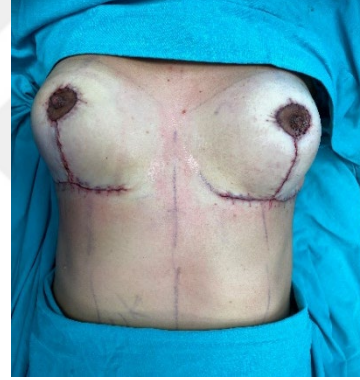Resim 2: Mamostat ile memeyi sabitleme



Resim 3: Pedikülün dezepitelizasyonu



Resim 4: Pedikül diseksiyonu



Resim 5: İnsizyonları sütüre ettikten sonra memenin son hali

Ameliyat öncesi çizimlere uygun olarak süperomedyal pedikül sınırları, asistan her iki eliyle gerginlik sağladıktan sonra 15 numara bistrü ile insize edildi. İnframamiller fold ve pillar bölge de bistrü ile çizildi. Pillar bölge uzunluğunun 6-6,5 cm olmasına özen gösterildi. Pedikül süperioru ve inferolaterali serbestleştirildi. Pedikül çevresindeki fazla cilt ve cilaltı yağ dokuları eksize edildi (Resim 4). Özellikle lateral flebden fazla, superior flebden meme üst pol dolgunluğu korumak için daha az doku çıkarıldı. Eksizyon materyalleri patolojiye verilmeden önce tartı ile tartılarak her bir memeden çıkan doku miktarının en az 1000 gr olduğu teyit edildi. Areola superioru 1 adet 3.0 ipek sütür ile süperiordaki dokuya (sternal çentik-areola üst sınırı arası mesafe 20-21 cm olacak şekilde) sütürasyon ile sabitlendi. Daha sonra areola inferiorundaki pillar bölgenin üst ve alt sınırlarına 1 er adet 3.0 ipek sütür kondu.

Asistan, her iki ipek strleri klemp ile dikey Őekilde yukarı Őekerek gerginlik sađlandıktan sonra pillar blgeye ciltaltına 3.0 monofilaman eriyebilen (Monocril, Ethicon, Somerville, NJ) strler atıldı. Alt pillar blge, 3.0 monofilaman eriyen str ile inframamiller folddaki dokuya stre edildi. Daha sonra ipek strler alındı. Areola 4.0 monocril str ile ciltaltı strler atılarak Őevre dokulara stre edildi. Her bir memeye 1 adet 14 hemovac dren kondu. İnsizyonlar, ciltaltı 3.0 monocril str ile cilt, inframamiller fold blgesi 3.0 monocril ile, areola Őevresi ve pillar blge ise 4.0 monocril ile stre edildi. İnsizyon hatları omni-strip® (Hartman) ile kapatıldı. Areola aĥıkta kalacak Őekilde hazır pansuman malzemeleri ile insizyon blgeleri kapatıldı. Drenin, cildi tahriŐ etmemesi aĥısından, altına 1 adet hazır steril pansuman malzemesi ile kapatıldı. Hastaya balensiz styen giydirildi.

Hastalar bir gece hastanede kaldı. Taburculuk esnasında drenler Őekilerek antibiyoterapi ve ađrı kesici tedavi reĐetesi ile taburcu edildi. Hastalar ameliyat sonrası 5. gnde polikliniđe Őađırıldı. Hastanın pansumanları aĥıldı. İnsizyon hattına iyotlu solsyon ile pansuman yapıldıktan sonra insizyon hattı tekrar omni-strip® (Hartman) ile bantlandı. 14. gnde hastalar tekrar polikliniđe Őađıldı. İnsizyon blgeleri meme ucu ve areola kompleksi kontrol edildi. Eđer herhangi bir yara iyileŐme sorunu gzlenmediyse hastaya insizyon blgelerine srmesi iĥin anti-skar kremlerini gnde 2 kez en az 3 ay sre boyunca kullanması nerildi. Bu sreĥ iĥerisinde ameliyata bađlı oluŐan komplikasyonlar deđerlendirildi ve majr, minr olarak iki gruba ayrıldı. Majr komplikasyon, hastanın tedavisinin hastanede yatıŐ yapılarak, revizyon iŐlem gerektirecek komplikasyonlar olarak tanımlandı. Minr komplikasyon ise ayaktan poliklinik takibiyle tedavisi yapılan komplikasyonlar olarak kabul edildi. Ameliyat sonrası 1.ay (Resim 1) ve 6. ayda kontrol amaĥlı hastalar tekrar Őađırıldı ve n, yan, oblik fotođrafları Őekilerek deđerlendirme yapıldı.

6. İSTATİSTİKSEL ANALİZLER

İstatistiksel analizler için NCSS (Number Cruncher Statistical System) Statistical Software (Utah, USA) programı kullanıldı. Çalışma verileri değerlendirilirken tanımlayıcı istatistiksel metodların (Ortalama, Standart sapma, medyan, sıklık, oran) yanısıra değişkenlerin normal dağılıma uygunluklarında Shapiro Wilk test ve box plot grafikler kullanıldı. Normal dağılım gösteren değişkenlerin gruplar arası karşılaştırmalarında Student t test kullanıldı. Normal dağılım göstermeyen parametrelerin gruplar arası karşılaştırmalarında Mann Whitney U test kullanıldı. Normal dağılım göstermeyen parametrelerin grup içi karşılaştırmalarında ise Wilcoxon işaret test kullanıldı. Niteliksel verilerin karşılaştırılmasında ise Pearson Ki-Kare testi, ve Fisher's Exact test kullanıldı. Anlamlılık $p < 0.05$ düzeyinde değerlendirildi.

7. BULGULAR

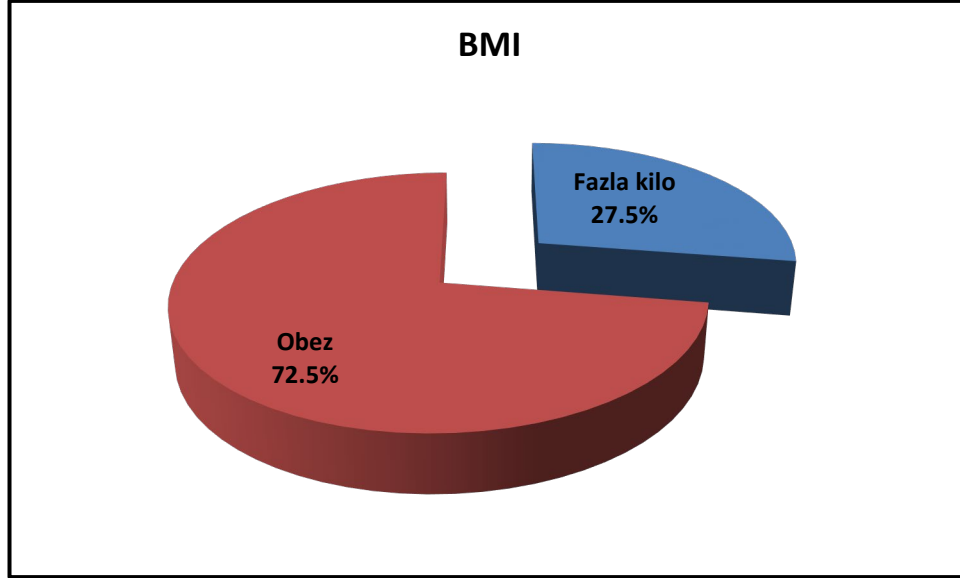
Tablo 1: Tanımlayıcı özelliklerin dağılımı

Yaş	<i>Ort±Ss</i>	40,73±11,37
	<i>Medyan (Min-Maks)</i>	42 (20-60)
Boy	<i>Ort±Ss</i>	165,49±6,29
	<i>Medyan (Min-Maks)</i>	165 (153-180)
Kilo	<i>Ort±Ss</i>	86,31±8,44
	<i>Medyan (Min-Maks)</i>	85 (70-110)
BMI	<i>Ort±Ss</i>	31,43±2,67
	<i>Medyan (Min-Maks)</i>	30,9 (26,9-42)
	<i>Fazla kilo</i>	14 (27,5)
	<i>Obez</i>	37 (72,5)
Sigara	Yok	32 (62,7)
	Var	19 (37,3)
Hiperlipidemi	Yok	35 (68,6)
	Var	16 (31,4)
Hipertansiyon	Yok	31 (60,8)
	Var	20 (39,2)
DM	Yok	33 (64,7)
	Var	18 (35,3)

Araştırmaya katılan olguların boyları 153 cm ile 180 cm arasında değişmekte olup, ortalama boy 165,49±6,29 cm olarak belirlenmiştir.

Olguların kiloları 70 kg ile 110 kg arasında değişmekte olup, ortalaması 86,31±8,44 kg'dır.

Katılımcıların BMI değerleri 26,9 ile 42 kg/m² arasında değişmekte olup, ortalaması 31,43±2,67 kg/m² dir. Fazla kilo %27,5 (n=14) oranında iken obezite %72,5 (n=37) oranındadır.



Şekil 14: BMI sınıflaması

Katılımcıların %37,3'ü (n=19) sigara kullanımı görülmektedir.

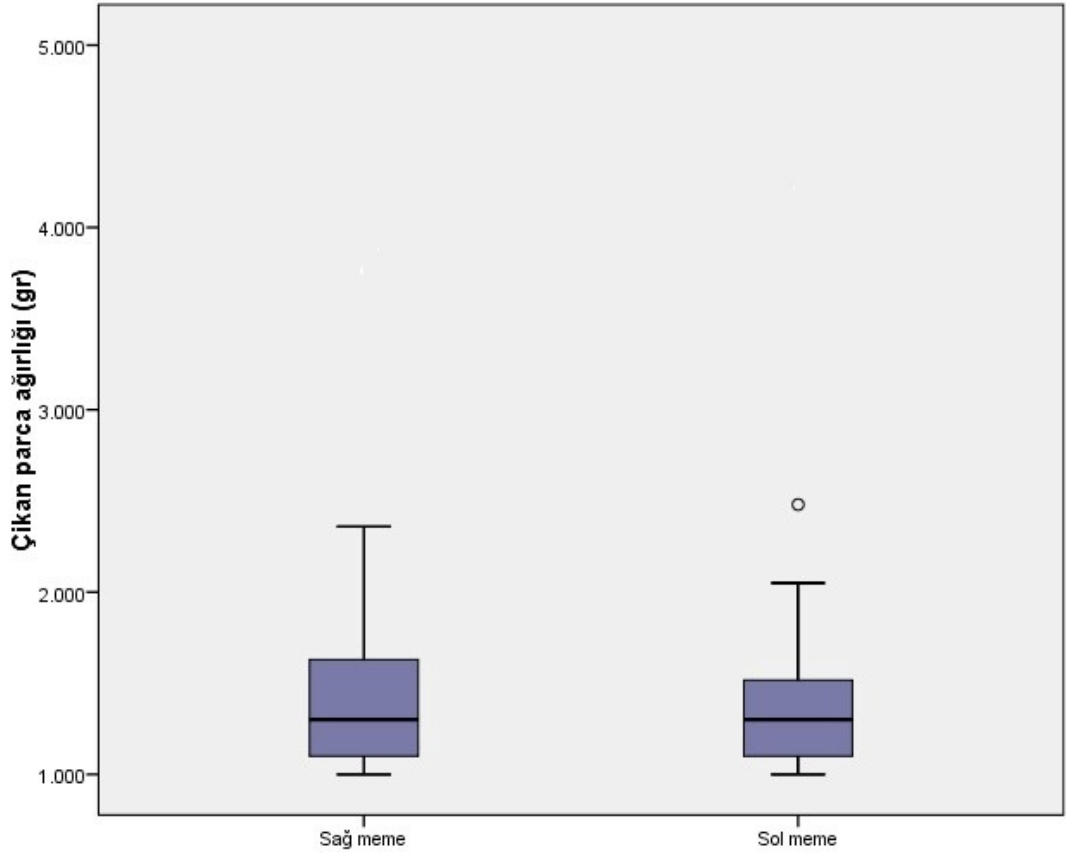
Olguların %31,4'ünde (n=16) Hiperlipidemi, %39,2'sinde (n=20) Hipertansiyon, %35,3'ünde (n=18) Diyabet mevcuttur.

Tablo 2: Ölçüm değerlerinin dağılımı

Sağ meme çıkan parça ağırlığı (gr)	<i>Ort±Ss</i>	1448,63±493,87
	<i>Medyan (Min-Maks)</i>	1300 (1000-2360)
Sol meme çıkan parça ağırlığı (gr)	<i>Ort±Ss</i>	1431,76±534,43
	<i>Medyan (Min-Maks)</i>	1300 (1000-2480)
SÇ sağ meme ucu arasındaki preop mesafe (mm)	<i>Ort±Ss</i>	34,16±3,39
	<i>Medyan (Min-Maks)</i>	33 (26-43)
SÇ sol meme ucu arasındaki preop mesafe (mm)	<i>Ort±Ss</i>	34,08±3,38
	<i>Medyan (Min-Maks)</i>	33 (26-44)
SÇ meme ucu arasındaki postop mesafe	<i>Ort±Ss</i>	21,61±0,7
	<i>Medyan (Min-Maks)</i>	21 (21-23)

Olguların sağ meme çıkan parça ağırlıkları 1000 gr ile 2360 gr arasında değişmekte olup ortalaması 1448,63±493,87 gr'dır.

Olguların sol meme çıkan parça ağırlıkları 1000 gr ile 2480 gr arasında değişmekte olup ortalaması 1427,06±534,43 gr'dır.

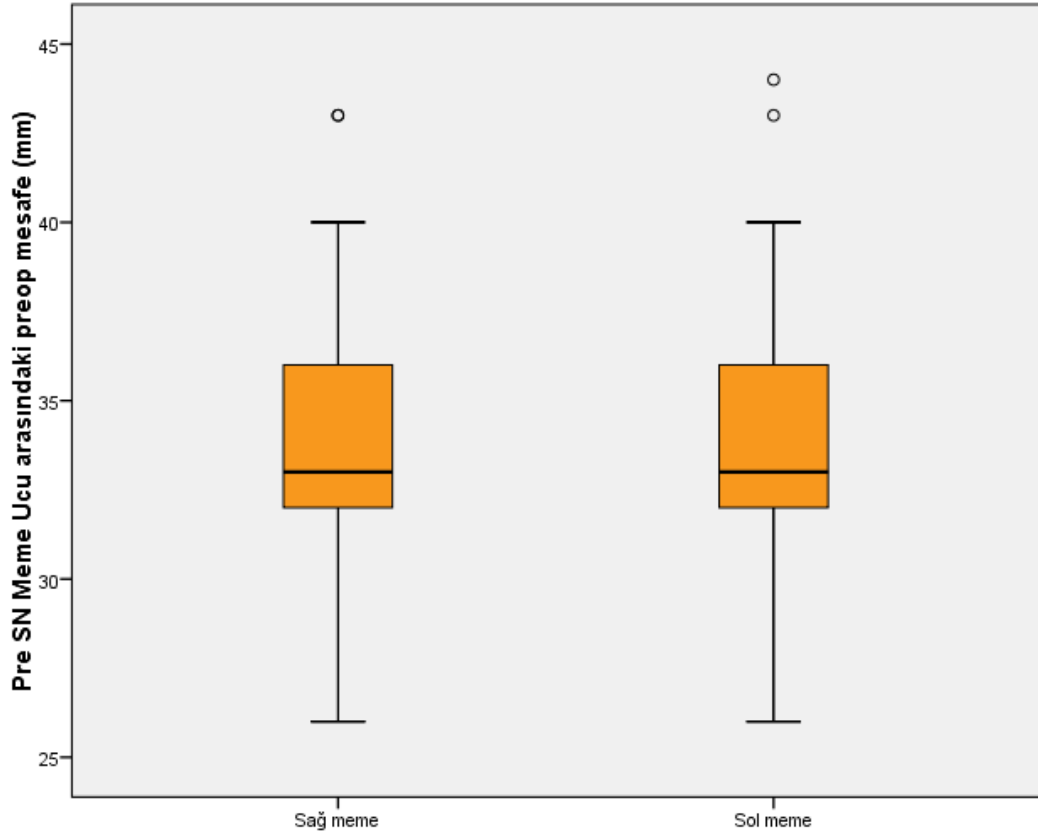


Şekil 15: Sağ ve sol memeden çıkan parça ağırlığının dağılımı

Olguların sağ meme için sternal çentik-meme ucu arasındaki preop mesafeleri 26 ile 43 arasında değişmekte olup, ortalama mesafe $34,16 \pm 3,39$ 'dur.

Olguların sol meme için sternal çentik-meme ucu arasındaki preop mesafeleri 26 ile 44 arasında değişmekte olup, ortalama mesafe $34,08 \pm 3,38$ 'dir.

Olguların sternal çentik-meme ucu arasındaki postop mesafe ölçümleri 21 ile 23 arasında değişmekte olup, ortalama mesafe $21,61 \pm 0,7$ 'dir.



Şekil 16: Sternal çentik meme ucu arasındaki preop mesafelerin sağ ve sol memelere göre dağılımı

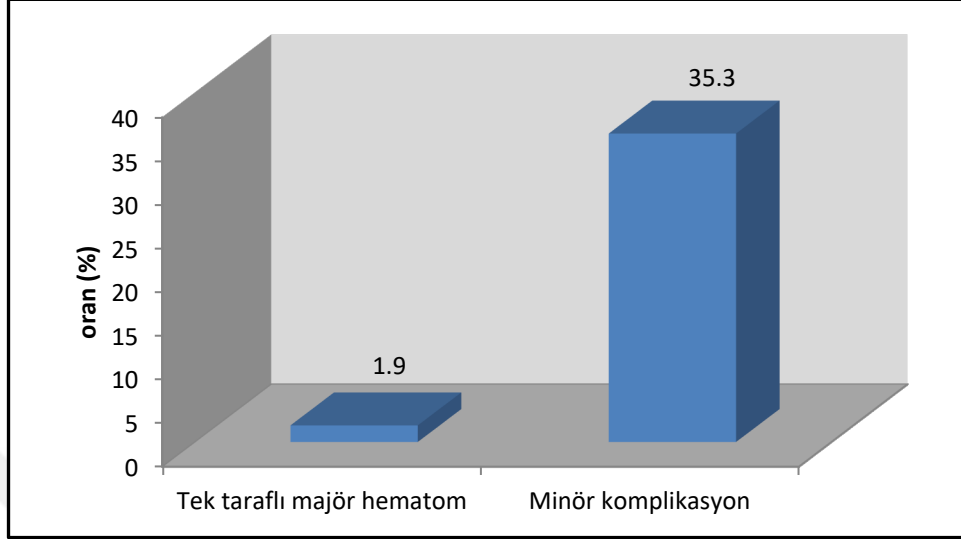
Tablo 3: Komplikasyonların dağılımı

		n (%)
Majör Komplikasyon	Tek taraflı majör hematom	2 (1,9)
	Toplam Minör komplikasyon	18 (35,3)
Minör komplikasyon	T bölgesi dehissensi	12 (11,7)
	Meme ucu hassasiyet kaybı	2 (1,9)
	Seroma	4 (3,9)
	Tek taraflı parsiyel areola nekrozu	5 (4,9)
	Minör hematom	2 (1,9)
	Hipertrofik skar	6 (5,8)

Majör komplikasyonlar incelendiğinde, memelerin %1,9'unda (n=2) tek taraflı majör hematom olduğu görülmektedir.

Minör komplikasyonlar incelendiğinde, memelerin %11,7'sinde (n=12) T bölgesi dehissensi, %1,9'unda (n=2) meme ucu hassasiyet kaybı, %3,9'unda (n=4)

seroma, %4,9’unda (n=4) tek taraflı parsiyal areola nekrozu, %1,9’unda (n=2) minör Hematom, %5,8’inde (n=6) hipertrofik skar olduğu görülmektedir.



Şekil 17: Komplikasyonların dağılımı

Tablo 4: Preop postop sternal çentik meme ucu mesafe ölçümlerinin sağ ve sol memeye göre karşılaştırılması

		Sağ meme (n=51)	Sol meme (n=51)	<i>p</i>	
Sternal Çentik meme ucu mesafe ölçümü	Preop	<i>Ort±Ss</i>	34,16±3,39	<i>a0,797</i>	
		<i>Medyan (Min-Maks)</i>	33 (26-43)		
	Postop	<i>Ort±Ss</i>	21,61±0,70	21 (21-23)	
		<i>Medyan (Min-Maks)</i>	21 (21-23)		
			<i>a0,001**</i>	<i>a0,001**</i>	
	Preop- Postop fark	<i>Ort±Ss</i>	-12,55±3,18	-12,47±3,13	
<i>Medyan (Min-Maks)</i>		-12 (-21- -4)	-12 (-22- -5)		

^aWilcoxon Signed Rank Test

**p*<0,05

***p*<0,01

Gruplara göre olguların preop sternal çentik meme ucu mesafe ölçümleri arasında istatistiksel olarak anlamlı farklılık saptanmamıştır (*p*>0,05).

Preopa göre postop sağ meme sternal çentik meme ucu mesafe ölçümlerindeki ortalama 12,55±3,18 birimlik düşüş istatistiksel olarak anlamlı saptanmıştır (*p*=0,001; *p*<0,01).

Preopa göre postop sol meme sternal çentik meme ucu mesafe ölçümlerindeki ortalama $12,47 \pm 3,13$ birimlik düşüş istatistiksel olarak anlamlı saptanmıştır ($p=0,001$; $p<0,01$).

Tablo 5: Memeden çıkarılan doku ağırlıklarının sağ ve sol memeye göre karşılaştırılması

		Sağ meme (n=51)	Sol meme (n=51)	<i>p</i>
Memeden çıkarılan doku ağırlığı (gr)	<i>Ort±Ss</i>	1445,88±493,87	1431,767±534,43	^a 0,681
	<i>Medyan (Min-Maks)</i>	1300 (1000-2360)	1300 (1000-2480)	

^a*Wlixon Signed Rank Test*

Gruplara göre olguların memeden çıkarılan doku ağırlıkları arasında istatistiksel olarak anlamlı farklılık saptanmamıştır ($p>0,05$).

Tablo 6: Demografik verilere göre komplikasyon görülme durumu

		Komplikasyon var (n=18)	Komplikasyon yok (n=33)	<i>p</i>
Yaş	<i>Ort±Ss</i>	41,78±12,75	40,15±10,71	^b 0,630
	<i>Medyan (Min-Maks)</i>	43 (20-60)	42 (20-58)	
Boy	<i>Ort±Ss</i>	166,5±6,27	164,94±6,32	^b 0,402
	<i>Medyan (Min-Maks)</i>	166 (158-180)	165 (153-180)	
Kilo	<i>Ort±Ss</i>	88,83±8,68	84,94±8,11	^c 0,105
	<i>Medyan (Min-Maks)</i>	88 (75-110)	82 (70-104)	
BMI	<i>Ort±Ss</i>	32,07±3,3	31,09±2,23	^c 0,329
	<i>Medyan (Min-Maks)</i>	31,8 (28,1-42)	30,8 (26,9-35,2)	
Hiperlipidemi	Yok	11 (31,4)	24 (68,6)	^d 0,393
	Var	7 (43,8)	9 (56,2)	
Hipertansiyon	Yok	10 (32,3)	21 (67,7)	^d 0,572
	Var	8 (40,0)	12 (60,0)	
DM	Yok	11 (33,3)	22 (66,7)	^d 0,692
	Var	7 (38,9)	11 (61,1)	
Sigara Kullanımı	Yok	9 (28,1)	23 (71,9)	^d 0,164
	Var	9 (47,4)	10 (52,6)	

^b*Student t Test*

^c*Mann Whitney U Test*

^d*Pearson Chi Square Test*

^e*Fisher's Exact Test*

* $p<0,05$ ** $p<0,01$

Komplikasyon görülme durumuna göre olguların yaş, boy, kilo ve BMI değerleri istatistiksel olarak anlamlı farklılık göstermemektedir ($p>0,05$).

Hiperlipidemi, Hipertansiyon, Diyabet görülme durumları, sigara kullanımlarına göre komplikasyon görülme durumları istatistiksel olarak anlamlı farklılık göstermemektedir.

Tablo 7: Komplikasyon görülme durumuna göre değerlendirmeler

		Komplikasyon var (n=18)	Komplikasyon yok (n=33)	<i>p</i>
Sağ meme çıkan parça ağırlığı	<i>Ort±Ss</i>	1774,17±645,82	1266,82±256,59	<i>c0,001**</i>
	<i>Medyan (Min-Maks)</i>	1795 (1060-2360)	1150 (1000-1920)	
Sol meme çıkan parça ağırlığı	<i>Ort±Ss</i>	1804,17±718,43	1228,64±226,99	<i>c0,001**</i>
	<i>Medyan (Min-Maks)</i>	1652,5 (1170-2480)	1150 (1000-2030)	
SÇ sağ meme ucu arasındaki preop mesafe	<i>Ort±Ss</i>	35,56±4,45	33,39±2,4	<i>c0,055</i>
	<i>Medyan (Min-Maks)</i>	35 (26-43)	33 (27-38)	
SÇ sol meme ucu arasındaki preop mesafe	<i>Ort±Ss</i>	35,5±4,25	33,3±2,54	<i>c0,047*</i>
	<i>Medyan (Min-Maks)</i>	34 (28-44)	33 (26-39)	
SÇ meme ucu arasındaki postop mesafe	<i>Ort±Ss</i>	21,83±0,79	21,48±0,62	<i>c0,113</i>
	<i>Medyan (Min-Maks)</i>	22 (21-23)	21 (21-23)	

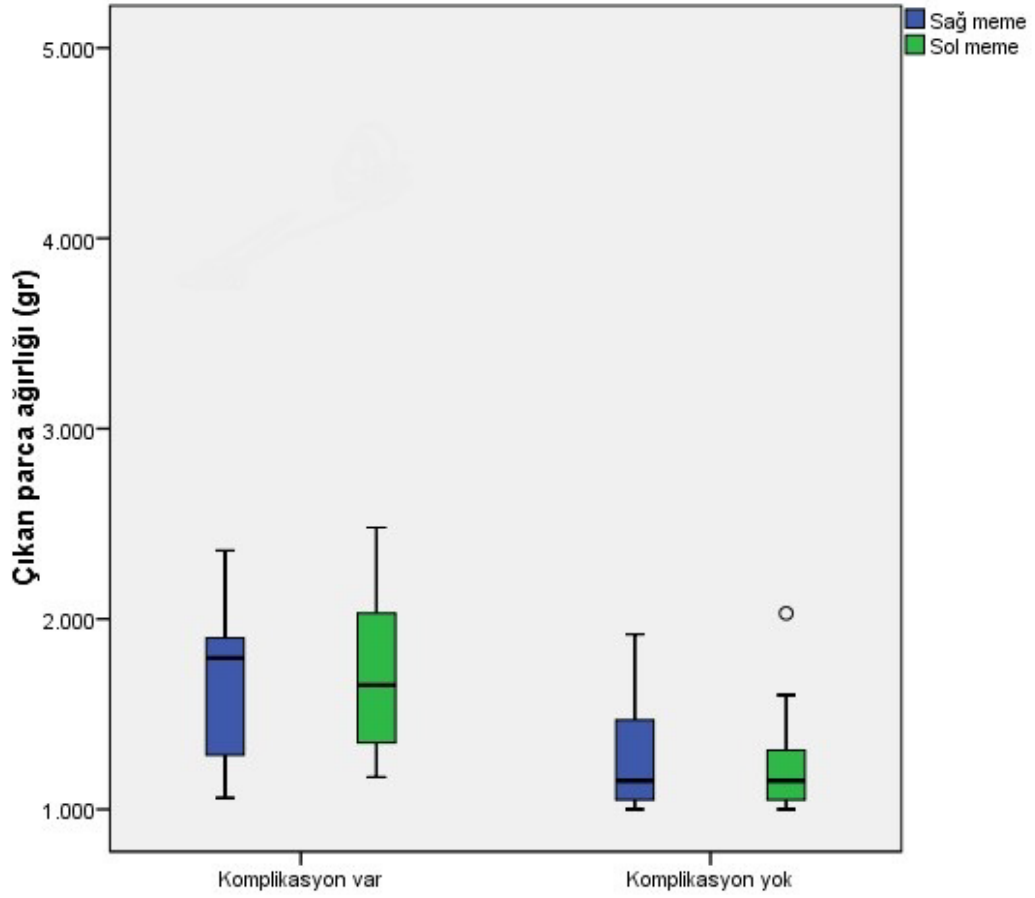
cMann Whitney U Test

**p<0,05*

***p<0,01*

Komplikasyon görülmeyen olguların sağ meme çıkan parça ağırlıkları, komplikasyon görülenlerden istatistiksel olarak anlamlı düzeyde düşük saptanmıştır ($p=0,001$; $p<0,01$).

Komplikasyon görülen olguların sağ meme çıkan parça ağırlıkları, komplikasyon görülmeyenlerden istatistiksel olarak anlamlı düzeyde yüksek saptanmıştır ($p=0,001$; $p<0,01$).

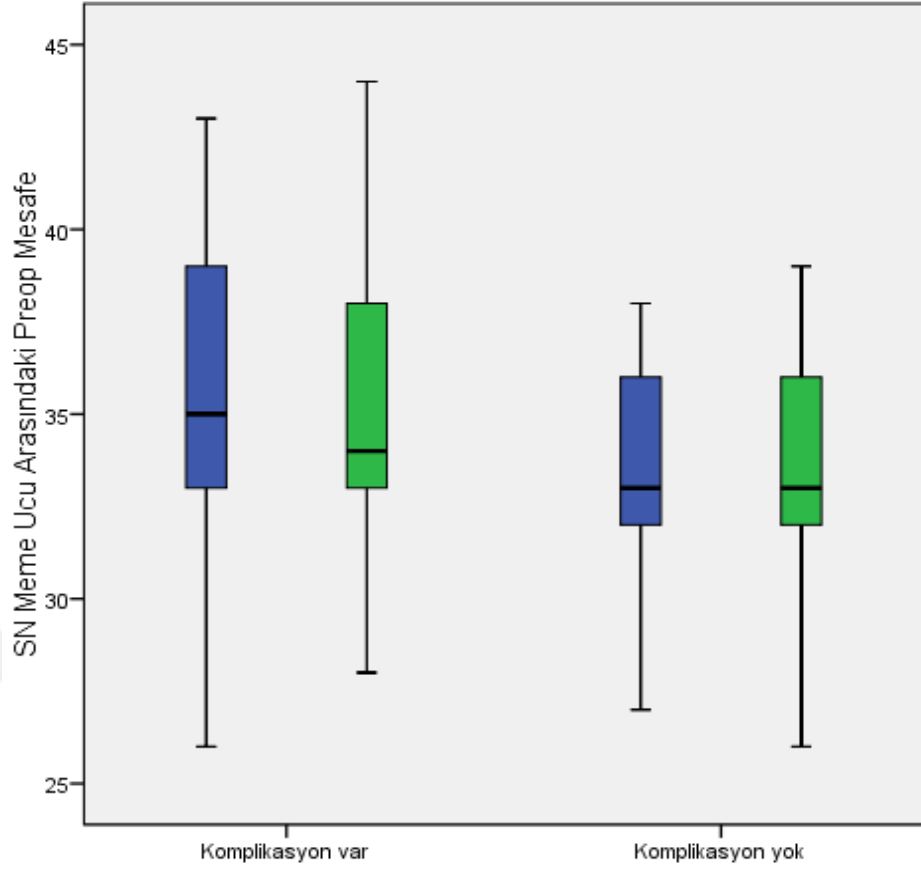


Şekil 18: Komplikasyonlara göre çıkan parça ağırlıklarının dağılımı

Komplikasyon görülme durumuna göre olguların preop sağ sternal çentik-meme ucu arası mesafe ölçümleri arasında istatistiksel olarak anlamlı farklılık saptanmamıştır ($p>0,05$).

Komplikasyon görülen olguların preop sol sternal çentik-meme ucu arası mesafe ölçümleri, komplikasyon görülmeyenlerden istatistiksel olarak anlamlı düzeyde yüksektir ($p=0,047$; $p<0,05$).

Komplikasyon görülme durumuna göre olguların postop sternal çentik-meme ucu arası mesafe ölçümleri arasında istatistiksel olarak anlamlı farklılık saptanmamıştır ($p>0,05$).



Şekil 19: Komplikasyonlara göre Sternal çentik-meme ucu arasındaki mesafelerin dağılımı

8. TARTIŞMA

Orta boyutta ve çok iri olmayan memeler için iyi sonuç veren birçok küçültme mamoplastisi tekniği mevcuttur. Fakat iri memelerde pedikülü korumak gerçekten zordur. Hem komplikasyon oranları artmakta hem de hastayı uzun dönemde memnun edecek bir sonuca ulaşmak güçleşmektedir. Bu tarz iri memelerin ameliyatlarında daha dikkatli davranmak gerekmektedir. Sternal çentik ve meme ucu arasındaki mesafe arttıkça, memeden eksize edilen meme dokusu fazlaştıkça meme pedikülü beslenmesi güçleşmektedir ve bundan dolayı serbest meme ucu tekniği (free nipple) ve eğer pediküllü teknik kullanılacaksa inferior pediküllü teknikler tercih edilmesi önerilmektedir. Fakat serbest meme ucu (free nipple) tekniğinde de birçok komplikasyonla karşılaşılmaktadır. Örnek olarak, meme ucu duyu hissini olmaması, meme şeklinin doğallıktan uzak olması, meme ucu greftinin takip süreci ve kozmetik açıdan yarattığı sorunlar hasta doktor ilişkisi açısından problem yaratmaktadır. Bunların oluşmaması açısından biz bu çalışmamızda süperomedyal pediküllü meme küçültme tekniğini kullanarak ne kadar iyi ve tatmin edici sonuçlar alabileceğimizi görmek istedik. Tabii ki bu süreçte bizim için en önemlisi pedikülü besleyen arterlerin ve dolayısıyla pedikülün korunması oldu.

Memenin vasküler yapısına değinecek olursak; memeyi besleyen dört temel arter mevcut olup, bunlar: torakoakromiyal arter, internal mamaryan arter, lateral torasik arter ve anterior interkostal arterlerdir. Süperomedyal pediküllü meme küçültme tekniği kullanarak en çok korumaya çalıştığımız arter internal mamaryan arter ve onun dallarıdır. Çünkü bu arter, memenin 70%'nin beslenmesinden ve areola-meme ucu kompleksinin beslenmesinde büyük rol oynamaktadır. Biz, süperomedyal pedikülü koruyarak hem bu arteri hem de perforatörlerini korumaya çalıştık.

Bu tekniği seçerken en önemli hedefimiz pedikülü besleyen vasküler yapıların korunması olsa da özellikle üç flebin birleştiği t-skar bölgesinde yara iyileşme problemlerini çok sık gördük. Fakat pedikül nekrozu, meme ucu, areolanın tam nekrozu gibi majör komplikasyonlarla hiç karşılaşmadık.

179 kişi üzerinde yapılan süperomedyal meme küçültme tekniğinin kullanıldığı başka bir çalışmada, ortalama çıkarılan meme dokusu 840 gr, genel komplikasyon oranı 43% (21.6% gecikmiş iyileşme, 9.2% sütür materyalinin ekspoze olması, 3.6% hipertrofik skar, 1.8% yağ nekrozu, 1.2% enfeksiyon) olarak gözlenmiştir. Gecikmiş yara iyileşmesi ve t-skar bölgesindeki yara dehissensi bizim çalışmamızda da en sık karşılaştığımız komplikasyon oldu. Bizde görülen toplam komplikasyon oranı 37.2% olmuştur. Sadece iki hastamızda ameliyat sonrası ilk gecede hematoma gördük ve bundan dolayı tekrar ameliyata almak zorunda kaldık (1.9%). Diğer gördüğümüz komplikasyonlar (35.3%) ise minör komplikasyonlar oldu: T bölgesinde yara iyileşmesinde gecikme (11.7%), meme ucu his duyusu kaybı (1.9%), seroma (3.9%), tek taraflı parsiyel areola nekrozu (4.9%), minör hematoma (1.9%), hipertrofik skar (5.8%).

2018 yılında amerikada 834 meme üzerinde yapılan ortalama değer olarak 730 gr meme dokusu çıkarılarak süperomedyal meme küçültme yapılmış olan bir çalışmada (A.J. Bauermeister, K. Gill and A. Zuriarrain et al) ise 154 memede komplikasyon görülmüştür. Bunlardan 70 tanesi majör komplikasyon ve 84 tanesi minör komplikasyon olmuştur. Bu çalışmada da bizim çalışmamızda olduğu gibi hiçbir memede pedikül nekrozu görülmemiştir. Bunda en önemli faktör pedikülün fazla inceltilmemesi ve meme flebleri arasında sıkıştırılmaması olmuştur. 84 (10%) memede gecikmiş yara iyileşmesi görülmüştür. Bu çalışmada bizden farklı olarak 9 memede (1%) enfeksiyon gözlenmiştir. Ameliyat esnasında steril çalışmanın yanı sıra ameliyat sonrasında insizyon bölgelerinin ilk kontrole kadar steri-strip® ile kapalı olması ve iyod solüsyonu ile günlük evde pansumanının yapılması büyük önem taşımaktadır. Majör hematoma bulgusu olarak da 2% 'lik oran bizim çalışmamızda 1.9% olarak görülmüştür. Bizim çalışmamızda olduğu gibi komorbiditelerin komplikasyonla herhangi bir bağlantısı bulunmamıştır fakat çıkarılan doku ağırlığının fazla olmasıyla görülen komplikasyon oranları arasında doğru orantı görülmüştür. Bizim çalışmamızdan farklı olarak sternal çentik ve meme ucu mesafesi ile komplikasyon oranı bu çalışmada daha yüksek olarak bulunmuştur.

Ameliyat öncesi sternal çentik-meme ucu mesafesi ile ameliyat sonrası komplikasyon oranları arasında anlamlı bir ilişki bulamadık. Komplikasyon

gördüğümüz sağ memeden ortanca değer 1795 (1060-3800) gr, komplikasyon görmediğimiz sağ memeden 1150 (1000-1920) gr doku çıkardık. Bunun yanısıra komplikasyon görülen sol memeden 1652,5 (1170-4300), komplikasyon görmediğimiz sol memeden ise 1150 (1000-2030) gr doku eksize ettik. Fazla doku çıkardığımız memelerde çok belirgin olmasa da beslenme ve yara iyileşme sorunlarının arttığını gözlemledik.

Görülen komplikasyonları değerlendirip bunlara karşı önlem aldığımız takdirde bu komplikasyonları en aza indirmenin mümkün olduğunu düşünüyoruz. Meme ucu areola kompleksinin yetersiz beslenmesi, 3 flebin birleştiği bölgede yara iyileşme sorunları ve memede seroma, hematoma oluşması gibi sorunlara karşı çeşitli önlemler alarak daha iyi sonuçlar elde etmeyi amaçlıyoruz.

T bölgesi dehissensi 12 memede gözlemledik (11.7%). Dehissensi antibiyotikli pomad ile kapalı olarak, yara kapanana kadar pansuman ile takip ettik. Bazı hastalarda sekonder iyileşmeye bağlı olarak deformite ve skar dokusu oluşumu gözledik. Skar dokusundan rahatsız olan hastalara da sonrasında poliklinik şartlarında lokal anestezi altında skar revizyonu uyguladık. 5 memede parsiyel areola nekrozu gözlemledik (4.9%). Bu iki tip komplikasyonda dermoglandüler pediküllerin yetersizliği ve fleblerin fazla gergin oluşunun etkisi olduğunu düşünmekteyiz. Bunu minimum seviyede tutmak için, fazla cilt eksizyonundan kaçınmak, pedikül taban- uzunluk oranına dikkat edilmesi ve pedikülü rotasyon yaparken vasküler yapılarının katlanarak hipoperfüzyona uğramamasına önem vermek gerekmektedir. Pedikül uzunluğunu azaltmak için yeni meme ucu seviyesini normal seviyeden 1 cm inferiora planlamak uygun olabilir. Pedikül tabanının genişliğinin 9-10 cm olarak ayarlanması pedikül beslenmesi açısından önem taşımaktadır. Pedikülün, inferior septum perforatörlerini korumak için göğüs duvarı bağlantılarının mümkün olduğunca geniş olarak korunması gerekmektedir. Ayrıca meme dokusunun yoğunluğu ve atrofik olması da pedikülün hareketliliği açısından önemlidir. Yoğun doku içerikli memelerde, pedikül transpozisyonu zor olmaktadır, atrofik memelerde ise pedikülün transpozisyonu fazla kolay olduğu için pedikülün üst üste katlanarak, vasküler beslenmeyi olumsuz etkilemesi muhtemeldir. Genel olarak bakıldığında yoğun ve sert memelerde, pedikül transpozisyonu zor olacağından, areola ve pediküle bağlı komplikasyon görülmesi,

atrofik, yumuşak yapılı memelere göre daha yüksek ihtimaldir. Çalışmamızda sternal çentik- meme ucu mesafesi ve komplikasyon arasında ciddi bir korelasyon görmedik. Fakat genel tecrübemize dayanarak, kilo vermiş ve yumuşak, daha az yoğunlukta meme dokusu içeren hastalarda doku çıkarma konusunda, daha genç ve yoğun meme dokulu, sternal çentik- meme ucu arası mesafesi kısa olan hastalara göre daha rahat davranabilmekteyiz.

Deri gerginliğini normalden fazla tuttuğumuz hastalarda, genel olarak meme ucu areola kompleksi ve t bölge dehissensi daha çok gördük. T bölge dehissensi ve yara iyileşmesinin gecikmesi, hem fazla cilt eksizyonu yaptığımız ve üç flebin birleşme noktasına penset ve sıkı dikiş ile fazla manipülasyon gerçekleştirdiğimiz hastalarda daha sıklıkla karşılaştık.

İri memelerin küçültülmesinde özellikle pedikülün olması gereken büyüklüğünün tam olarak değerlendirilememesi ve fazla cilt eksizyonu gerginliğe ve t bölge dehissensine sıkça yol açmaktadır. Medyal ve lateral pıllarların olması gereken uzunluktan 1-2 cm daha uzun bırakılması ve fazla cilt miktarının ameliyatın sonunda doğru son dikişler atılmadan önce çıkarılması, aşırı cilt eksizyonunun önüne geçmektedir. Ayrıca fazla cilt eksizyonu yaptığımız zaman, pedikülü bu hacme sığdırmak için küçültmek de areola, meme ucu beslenmesi açısından risk oluşturmaktadır. Lateral flebden fazla miktarda doku çıkartmak konusunda medyal ve süperior fleblere göre daha agresif davranmak da hem kozmetik açıdan daha iyi sonuç vermekte hem de pedikülü rahatlatmak açısından önem taşımaktadır.

Areola ve çevresinde beslenme bozukluğunu azaltmak için de memenin ameliyat öncesi çiziminde, daha konservatif davranmak büyük önem taşımaktadır. Özellikle medyal ve lateral pıllarlar arası ve anahtar deliği bölgelerinden daha az cilt çıkarmak, son olarak anahtar dikişler atıldıktan sonra tekrar değerlendirerek, fazla cildi, son olarak değerlendirdikten sonra çıkarmak daha faydalı olabilir. Areoladan fazla cilt çıkarmadan, minimal gerginlikte insizyon yaparak boyutunu belirlemek, anahtar deliği bölgesinin de son oluşan gerginliğe göre boyutunu ayarlamak ve üst poldeki fazla gland ve yağ dokularını eksize etmek pediküle fazla bası yapılmasına engel olmak, dokunun perfüzyonunu sağlamak açısından önem taşımaktadır.

İki (1.9%) hastamızda tek taraflı minör hematoma, iki (1.9%) hastamızda tek taraflı majör hematoma ve dört hastamızda tek taraflı, 1 hastamızda çift taraflı seroma ile karşılaştık. Bunların sebebi olarak, fazla ölü boşluk, yağ nekrozu, yetersiz kanama kontrolü ve yetersiz dren kullanımı düşünülebilir. Bunu engellemek adına 14 hemovac drenleri iki taraflı rutin olarak kullandık ve ameliyat sırasında kanama kontrolünü olabildiğince iyi yapmaya çalıştık. Hastalarımıza ameliyat sonunda rutin olarak balensiz sütyen giydirdik. Bu sütyeni genellikle 2 hafta takmalarını istedik. 2 hastamızda tek taraflı majör hematoma gördük. Genellikle ameliyat günü akşamında karşılaştık ve hastamızı aynı gece ameliyata alarak kanama kontrolü yapıp, hematoma gördüğümüz memeye tekrar dren koyduk. Drenleri de ameliyattan bir gün sonra çıkararak taburculuk planladık.

3 hastamızda ameliyattan sonra 6. ayda kontrole geldiklerinde iki taraflı hipertrofik skarlarla karşılaştık. Rutin olarak her hastamıza ameliyattan sonra 2. haftadan itibaren günde iki kez olacak şekilde en az 3 ay kullanması için anti-skar kremi kullanmasını veya silikon içerikli bant takmasını önerdik. Bu hastalarımızdan 1 tanesinde hipertrofik skar kozmetik açıdan hastamızı çok rahatsız ettiği için sonrasında poliklinik şartlarında skar revizyonu gerçekleştirdik.

Hipertrofik skara karşı silikon içerikli ürünlerin kullanılmasının yanısıra, steri-strip bantları da bası etkisi ile skarın oluşumunu minimumda tutmak için ameliyat sonrasında rutin olarak her hastamızda memenin insizyon bölgelerinde 2 hafta kullandık. Hipertrofik skarın oluşumunun herhangi bir ameliyat tekniği farklılığı veya suture çeşidi kullanımından ziyade genetik altyapısının önemli olduğu düşünmekteyiz.

Hastaların demografik yapıları ve sigara kullanımını değerlendirdiğimizde, katılımcıların %37,3'ü (n=19) sigara kullanımı görülmektedir. Olguların %31,4'ünde (n=16) Hiperlipidemi, %39,2'sinde (n=20) Hipertansiyon, %35,3'ünde (n=18) DM, saptanmıştır. Pedikül beslenmesini riske atmamak için, sigara içen hastaların ameliyattan 2 hafta öncesinden sigarayı bırakmasını talep ettik.

Ek hastalıkları değerlendirdiğimizde, bu hastalıkların ameliyat sonrasında komplikasyona yol açma ihtimali, istatistiksel olarak anlamlı olmasa da oran olarak

anlamalı derecede yüksek çıkmıştır. Bunun nedeni olarak, denek sayımızın yetersiz olması düşünülebilir.



9. SONUÇ

Meme estetiđi kadın aısından hem sađlık ve hem kozmetik aıdan buyuk nem tařımaktadır. İri meme dokusu, kadının zđuvenini zedelemekte hem de sonrasında fizik tedavi gerektirecek kadar boyun ve sırt deformiterine yol amaktadır. İri memenin kltlmesinde, bizi en ok sınırlandıran konu, meme ucunu ve areolayı eksize etmeden, beslenmesini bozmadan yerinde bırakarak hem memenin řeklini gzel řekilde oluřturabilmek hem de meme ucu duyusunun korunmasını sađlamaktır. Bugne kadar iri memelerde en ok kullanılan yntem olarak serbest meme ucu (free nipple) tekniđi veya inferior pedikll kltme mamoplastisi nerilmektedir. Fakat biz bu alıřmamızda grdk ki, speromedyal pedikl koruyarak, hem memeye estetik aıdan iyi bir řekil vermek, hem de meme ucu-areola kompleksine zarar vermeden gzel sonular elde etmek mmkndr. Serbest meme ucu (free nipple) tekniđindeki kadar fazla doku ıkarmadık fakat her bir memeden en az 1000gr doku ıkararak, memenin dođal yapısını koruduk. Komplikasyon dzeyinin de gayet kabul edilebilir olduđunu grdk. Dolayısıyla speromedyal kltme mamoplastisi tekniđinin sadece orta ve kk boyutlu memelerde deđil, iri memelerde de olduka iyi sonu alınan bir teknik olduđunu sylemek mmkndr.

10. KAYNAKLAR

1. Grotting James C, Neligan Peter C, *Plastic Sugery*, 3. Edition Volume 5, Breast, Anatomy for plastic surgery of the breast: 2.
2. Netter Frank HMD, *Atlas of Human Anatomy*, 7th edition, chapter 4 thorax, 2018:188.
3. Grotting James C, Neligan Peter C, *Plastic Sugery*, 3.Edition Volume 5, Breast, Anatomy for plastic surgery of the breast: 5.
4. Nakajima H, Imanishi N, Aiso S. Arterial anatomy of the nipple- areola complex. *Plast Reconstr Surg*. 1995;96(4):843-845.
5. Peter M, Prendergast MD, *Anatomy of Breast*, Cosmetic Surgery, 2012: 52.
6. Kandace P, Mcguire MD, *Breast Anatomy and Phisology*, Breast Disease, January 2016:4.
7. Sarhadi NS, Shaw-Dunn J, Soutar DS. Nerve supply of the breast with special reference to the nipple and areola: Sir Astley Cooper revisited. *Clin Anat*. 1997;10(4):283-288.
8. Atulya K, Saxena MD, *Surgical anatomy of chest Wall, Chest Wall Deformities*, 2017:44.
9. Theodor B, Klinik C. *Wein (1869-1876) Erfahrungen aus dem Gebiete der praktischen Chirurgie*. 1868. ISBN 0-691-07053-9.
10. Alfred P. *de la mastopexie, Bulletins et me'moires de la socie'te'de chirurgie de Paris 23*. 1897:507-8.
11. Gilman SL. *Making the body beautiful*. Princeton and Oxford: Priceton University Press; 2001.
12. Hippolyte M. De l'ablation esthe'tique des tumeurs be'nignes du sein. *Presse me'dicale*. 1902;10:975-77.
13. Hollander E. die: Operation der mammahypertrophie und der Hangeburst. *Dtsch Med Wochenschr*. 1924;50:1400.

14. Lexer E. Correccion de los pechos pendulose(mastoptose) por medio de la grasa. *Guipuzcoa Medica*. 1921;6:210.
15. Kraske H. Die Operation der Atrophischen und Hypertrophischen Hangeburst. *Munch Med Wochenschr*. 1923;70:672.
16. Axhausen G. Uber mammaplastik. *Med Klin*. 1926;22:1437.
17. Thorek M. Possibilities in the reconstruction of the human form. *NY Med J*. 1922;116:572.
18. Biesenberger H. Eine neue Methode der mammaplastik. *Zentralbl Chir*. 1928;55:2382.
19. Schwarzmann E. Die Technik der Mammaplastik. *Chirurg*. 1930;2:932.
20. Gillies H, McIndoe A. The technique of mammoplasty in conditions of hypertrophy of the breast. *Surg Gynaecol Obstet*. 1939;68:658.
21. Aufritcht G. Mammaplasty for pendulous breasts: Empiric and geomtric planning. *Plast Reconstr Surg*. 1949;4:13.
22. Wise RJ. A preliminary report on a method of planning the mammaplasty. *Plast Reconstr Surg*. 1956;17:367.
23. Wise RJ, Gannon JP, Hill JR. Further experience with reduction mammaplasty. *Plast Reconstr Surg*. 1963;32:12.
24. Strombeck JO. Mammaplasty: Report of a new technique base on the two pedicle procedure. *Br J Plast Surg*. 1960;13:79.
25. Pitanguy I. hipertrofias Mammarias. *Trib Med*. 1964;4:3.
26. Pitanguy I. Surgical treatment of breast hypertrophy. *Br J Plast Surg*. 1967;20:78.
27. Dufourmentel C, Mouly R. Plastic mammaire par la me'thode oblique. *Ann Chir Plast*. 1961; 6:45.
28. Skoog T. A technique for breast reduction: Transposition of the nipple on a cutaneous vascular pedicle. *Acta Chir Scand*. 1963; 126:453.

29. McKissock P. Reduction mammoplasty with a vertical dermal flap. *Plast Reconstr Surg.* 1972; 49:245.
30. Regnault P. Reduction mammoplasty by the 'B' technique. *Plast Reconstr Surg.* 1974;53:19.
31. Robbins TH. A reduction mammoplasty with the nipple areola based on an inferior dermal pedicle. *Plast Reconstr Surg.* 1977;59:64.
32. Courtiss E, Goldwyn R. Reduction mammoplasty by the inferior pedicle technique. *Plast Reconstr Surg.* 1977;59:500.
33. Hester TR, Bostwick J, 3rd, Miller L, Cunningham SJ. Breast reduction utilising the maximally vascularised central breast pedicle. *Plast Reconstr Surg.* 1985;76:890.
34. Matarasso A, Courtiss E. Suction mammoplasty: The use of suction lipectomy to reduce large breasts. *Plast Reconstr Surg.* 1991;87:709.
35. Courtiss E. Reduction mammoplasty by suction alone. *Plast Reconstr Surg.* 1993;92:373–80.
36. Arie G. Una nueva tecnica de mastoplastia. *Rev Iber Latino Am Cir Plast.* 1957;3:28.
37. Lassus C. A technique for breast reduction. *Int Surg.* 1970; 53:69.
38. Lassus C. Breast reduction: Evolution of a technique, A single vertical scar. *Aesthet Plast Surg.* 1987;11:107–12.
39. Lassus C. A 30-year experience with vertical mammoplasty. *Plast Reconstr Surg.* 1996;97:373–80.
40. Lejour M. Vertical mammoplasty and liposuction of the breast. *Plast Reconstr Surg.* 1994;94:100–14.
41. Hall-Findlay EJ. A simplified vertical reduction mammoplasty: Shortening the learning curve. *Plast Reconstr Surg.* 1999; 104:748.
42. Pierre F. *Fournier, Strömbeck Technique, Mastopexy and Breast Reduction:* 441-450.

43. McKissock PK. Reduction mammoplasty with a vertical dermal flap. *Plast Reconstr Surg.* 1972;49:245.
44. Moustapha H, Dennis HC, Foad N. *Vertical scar mammoplasty.* Springer-Verlag: Berlin Heidelberg; 2005. Elizabeth Hall Findley, Pedicles in vertical breast reduction and mastopexy, *Clinics in Plastic surgery*, review article, Volume 29, issue 3:379-391, JULY 01,2002, issue 3:379-391
45. Shrirang Purohit, Reduction Mammoplasty, *Indian J Plast Surg.* 2008 Oct;41(Suppl):64–79.
46. Elizabeth Hall Findlay, Superomedial Pedicle Vertical Breast Reduction, *Vertical Scar Mammoplasty*, February 2018:77-96. 7.
47. Lalonde DH, Lalonde J, French R. The no vertical scar breast reduction: a minor variation that allows to remove vertical scar of the inferior pedicle of the wise pattern T scar. *Aesthetic Plast Surg.* 2003 Sep-Oct;27(5):335-44.
48. Douvetzemis SE, Kovacs T. Free nipple graft, *Oncoplastic breast surgery techniques for general surgeon*, May 2020: 447-459, 23.

11. ETİK KURUL KARAR FORMU

İSTANBUL MEDİPOL ÜNİVERSİTESİ
GİRİŞİMSSEL OLMAYAN KLİNİK ARAŞTIRMALAR
ETİK KURULU KARAR FORMU

Sayı : E-10840098-772.02-4208
Konu: Etik Kurulu Kararı

03/09/2021

BAŞVURU BİLGİLERİ	ARAŞTIRMANIN AÇIK ADI	İri Memelerde Superomediya Pediküllü Meme Küçültme Yaklaşımı ve Tekniğin Güvenilirliğinin Değerlendirilmesi			
	KOORDİNATÖR/SORUMLU ARAŞTIRMACI UNVANI/ADI/SOYADI	ALİ TÜRKOĞLU			
	KOORDİNATÖR/SORUMLU ARAŞTIRMACININ UZMANLIK ALANI	Plastik ve Rekonstrüktif Cerrahi			
	KOORDİNATÖR/SORUMLU ARAŞTIRMACININ BULUNDUĞU MERKEZ	İstanbul			
	DESTEKLEYİCİ	-			
	ARAŞTIRMAYA KATILAN MERKEZLER	TEK MERKEZ <input type="checkbox"/>	ÇOK MERKEZLİ <input checked="" type="checkbox"/>	ULUSAL <input checked="" type="checkbox"/>	ULUSLARARASI <input type="checkbox"/>

Bu belge, güvenli elektronik imza ile imzalanmıştır.
Evrakımızı <https://turkiye.gov.tr/istanbul-medipol-universitesi-ebys> linkinden 27CCD288XD kodu ile doğrulayabilirsiniz.



İSTANBUL MEDİPOL ÜNİVERSİTESİ
GİRİŞİMSEL OLMAYAN KLİNİK ARAŞTIRMALAR
ETİK KURULU KARAR FORMU

Değerlendirilen Belgeler	Belge Adı	Tarihi	Versiyon Numarası	Dili		
	ARAŞTIRMA PROTOKOLÜ/PLANI			Türkçe <input type="checkbox"/>	İngilizce <input type="checkbox"/>	Diğer <input type="checkbox"/>
	OLGU RAPOR FORMU			Türkçe <input type="checkbox"/>	İngilizce <input type="checkbox"/>	Diğer <input type="checkbox"/>
	BİLGİLENDİRİLMİŞ GÖNÜLLÜ OLUR FORMU			Türkçe <input type="checkbox"/>	İngilizce <input type="checkbox"/>	Diğer <input type="checkbox"/>
Karar Bilgileri	Karar No:891	Tarih: 02/09/2021				
	Yukarıda bilgileri verilen Girişimsel Olmayan Klinik Araştırmalar Etik Kurulu başvuru dosyası ile ilgili belgeler araştırmanın gerekçe, amaç, yaklaşım ve yöntemleri dikkate alınarak incelenmiş ve araştırmanın etik ve bilimsel yönden uygun olduğuna “oybirliği” ile karar verilmiştir.					

İSTANBUL MEDİPOL ÜNİVERSİTESİ GİRİŞİMSEL OLMAYAN KLİNİK ARAŞTIRMALAR ETİK KURULU	
BAŞKANIN UNVANI / ADI / SOYADI	Dr. Öğr. Üyesi Mahmut TOKAÇ

Unvanı/Adı/Soyadı	Uzmanlık Alanı	Kurumu	Cinsiyet		Araştırma ile ilişki		Katılım *		İmza
Dr. Öğr. Üyesi Mahmut TOKAÇ	Tıp Tarihi ve Etik	İstanbul Medipol Üniversitesi	E <input checked="" type="checkbox"/>	K <input type="checkbox"/>	E <input type="checkbox"/>	II <input checked="" type="checkbox"/>	E <input checked="" type="checkbox"/>	II <input type="checkbox"/>	Uygundur
Prof. Dr. Mete ÜNGÖR	Endodonti	İstanbul Medipol Üniversitesi	E <input checked="" type="checkbox"/>	K <input type="checkbox"/>	E <input type="checkbox"/>	II <input checked="" type="checkbox"/>	E <input checked="" type="checkbox"/>	II <input type="checkbox"/>	Uygundur
Doç. Dr. Mehmet Kemal ÖZDEMİR	Elektrik ve Elektronik	İstanbul Medipol Üniversitesi	E <input checked="" type="checkbox"/>	K <input type="checkbox"/>	E <input type="checkbox"/>	H <input checked="" type="checkbox"/>	E <input checked="" type="checkbox"/>	H <input type="checkbox"/>	Uygundur
Doç. Dr. İlkur KESKİN	Histoloji ve Embriyoloji	İstanbul Medipol Üniversitesi	E <input type="checkbox"/>	K <input checked="" type="checkbox"/>	E <input type="checkbox"/>	H <input checked="" type="checkbox"/>	E <input checked="" type="checkbox"/>	H <input type="checkbox"/>	Uygundur
Doç. Dr. Devrim TARAKCI	Fizyoterapi ve Rehabilitasyon	İstanbul Medipol Üniversitesi	E <input checked="" type="checkbox"/>	K <input type="checkbox"/>	E <input type="checkbox"/>	II <input checked="" type="checkbox"/>	E <input checked="" type="checkbox"/>	H <input type="checkbox"/>	Uygundur
Dr. Öğr. Üyesi Nezih HACİHASANOĞLU ÇAKMAK	Biyokimya	İstanbul Medipol Üniversitesi	F <input type="checkbox"/>	K <input checked="" type="checkbox"/>	F <input type="checkbox"/>	H <input checked="" type="checkbox"/>	F <input checked="" type="checkbox"/>	H <input type="checkbox"/>	Uygundur
Dr. Öğr. Üyesi Neriman İpek KIRMIZI	Tıbbi Farmakoloji	İstanbul Medipol Üniversitesi	E <input type="checkbox"/>	K <input checked="" type="checkbox"/>	E <input type="checkbox"/>	H <input checked="" type="checkbox"/>	E <input checked="" type="checkbox"/>	II <input type="checkbox"/>	Uygundur

* :Toplantıda Bulunma

Bu belge, güvenli elektronik imza ile imzalanmıştır.
Evrakımızı <https://turkiye.gov.tr/istanbul-medipol-universitesi-ebys> linkinden 27CCD288XD kodu ile doğrulayabilirsiniz.

İSTANBUL MEDİPOL ÜNİVERSİTESİ
GİRİŞİMSSEL OLMAYAN KLİNİK ARAŞTIRMALAR
ETİK KURULU KARAR FORMU

COVID-19 (Pandemi) nedeniyle etik kurulumuz sanal olarak toplanmış olup kurul üyelerimizden uygunluk kararı sanal ortamda alınmıştır. Araştırmacı tarafından talep edilirse, COVID-19 (Pandemi) sonrası ıslak imzalı karar formu ayrıca hazırlanabilir.

Girişimsel Olmayan Etik Kurulu Sekreteri
Bilge KAYA

Bu belge, güvenli elektronik imza ile imzalanmıştır.
Evracağınızı <https://turkiye.gov.tr/istanbul-medipol-universitesi-ebys> linkinden 27CCD288XD kodu ile doğrulayabilirsiniz.

12. ÖZGEÇMİŞ

Adı Soyadı : Ali Türkođlu

Mezun Olduđu Üniversite : İstanbul Yeditepe Tıp Fakültesi

Görev Yerleri : Şırnak Cizre Devlet Hastanesi (Ekim-Kasım 2013)
İstanbul Cerrahpaşa Tıp Fakültesi Nöroloji A.B.D
(Temmuz-Eylül 2014)

İstanbul Eğitim Araştırma Hastanesi Kulak Burun
Boğaz Kliniđi (Temmuz- Aralık 2015)

İstanbul Medipol Üniversitesi (Ocak 2016- halen
çalışıyor.)

Yabancı Diller : İngilizce, Almanca