

**ATMACA (*Accipiter nisus*) VE GÜVERCİNİN
(*Columba livia*) PLEXUS LUMBOSACRALİS VE
DALLARI ÜZERİNDE KARŞILAŞTIRMALI
MAKROANATOMİK VE SUBGROS BİR ÇALIŞMA**

Hülya BALKAYA

Anatomi (Veteriner) Anabilim Dalı

Tez Danışmanı

Doç. Dr. Zekeriya ÖZÜDOĞRU

Doktora Tezi - 2012

T.C.
ATATÜRK ÜNİVERSİTESİ
SAĞLIK BİLİMLERİ ENSTİTÜSÜ

**ATMACA (*Accipiter nisus*) VE GÜVERCİNİN
(*Columba livia*) PLEXUS LUMBOSACRALİS VE DALLARI
ÜZERİNDE KARŞILAŞTIRMALI MAKROANATOMİK
VE SUBGROS BİR ÇALIŞMA**

Hülya BALKAYA

**Anatomi (Veteriner) Anabilim Dalı
Doktora Tezi**

**Tez Danışmanı
Doç. Dr. Zekeriya ÖZÜDOĞRU**

**ERZURUM
2012**

T.C.
ATATÜRK ÜNİVERSİTESİ
SAĞLIK BİLİMLERİ ENSTİTÜSÜ
ANATOMİ (VETERİNER) ANABİLİM DALI

**ATMACA (*Accipiter nisus*) VE GÜVERCİNİN
(*Columba livia*) PLEXUS LUMBOSACRALİS VE DALLARI
ÜZERİNDE KARŞILAŞTIRMALI MAKROANATOMİK VE
SUBGROS BİR ÇALIŞMA**

Hülya BALKAYA

Tez Savunma Tarihi : 18.07.2012

Tez Danışmanı : Doç. Dr. Zekeriya ÖZÜDOĞRU (Atatürk Üniversitesi)

Jüri Üyesi : Prof. Dr. Derviş ÖZDEMİR (Atatürk Üniversitesi)

Jüri Üyesi : Prof. Dr. Zafer SOYGÜDER (Yüziüncü Yıl Üniversitesi)

Jüri Üyesi : Prof. Dr. Emrullah EKEN (Selçuk Üniversitesi)

Jüri Üyesi : Doç. Dr. Nejdet ŞİMŞEK (Atatürk Üniversitesi)

Onay

Bu çalışma yukarıdaki jüri tarafından **Doktora Tezi** olarak kabul edilmiştir.


Prof. Dr. Yavuz Selim SAĞLAM
Enstitü Müdürü

**Doktora Tezi
Erzurum - 2012**

İÇİNDEKİLER

İÇİNDEKİLER	I
TEŞEKKÜR	III
ÖZET	IV
ABSTRACT	VI
SİMGELER VE KISALTMALAR DİZİNİ	VIII
ŞEKİLLER DİZİNİ	IX
1. GİRİŞ	1
2. GENEL BİLGİLER	3
2.1. Atmaca (<i>Accipiter nisus</i>)	3
2.2. Güvercin (<i>Columba livia</i>)	5
2.3. Sinir Sistemi	6
2.3.1. Plexus lumbosacralis	7
2.3.2. Plexus lumbalis	9
2.3.3. Nervus iliohypogastricus ve Nervus ilioinguinalis	9
2.3.4. Nervus obturatorius	9
2.3.5. Nervus cutaneus femoris	10
2.3.6. Nervus femoralis	10
2.3.7. Nervus gluteus cranialis	12
2.3.8. Nervus saphenus	12
2.3.9. Plexus sacralis	13
2.3.10. Nervus gluteus caudalis	14
2.3.11. Nervus cutaneus femoris caudalis	15
2.3.12. Rami musculares	15
2.3.13. Nervus ischiadicus	15
2.3.14. Nervus tibialis	17
2.3.15. Nervus peroneus	18
3. MATERYAL VE METOT	20
3.1. Materyal	20
3.2. Metot	20
4. BULGULAR	21
4.1. Plexus lumbosacralis	21
4.2. Plexus lumbalis	21
4.3. Nervus ilioinguinalis (Nervus pubicus)	22
4.4. Nervus cutaneus femoris	22
4.5. Nervus coxalis cranialis	23
4.6. Nervus femoralis	23
4.7. Nervus saphenus (Nervus cutaneus femoris medialis)	24
4.8. Nervus obturatorius	25

4.9. Plexus sacralis	25
4.10. Nervus ischiadicus	28
4.11. Nervus coxalis caudalis	28
4.12. Nervus peroneus ve Nervus tibialis'in ortak kökü	29
4.13. Nervus cutaneus suralis	30
4.14. Nervus peroneus	30
4.15. Nervus paraperoneus	31
4.16. Nervus peroneus superficialis	32
4.17. Nervus peroneus profundus	33
4.18. Nervus tibialis	34
4.19. Nervus tibialis lateralis (Nervus suralis lateralis)	34
4.20. Nervus tibialis medialis (Nervus suralis medialis)	35
4.21. Nervus cutaneus femoris caudalis	36
4.22. Rami musculares	36
5. TARTIŞMA	85
6. SONUÇ VE ÖNERİLER	101
KAYNAKLAR	103
EKLER	113
EK-1. ÖZGEÇMİŞ	113
EK-2. ETİK KURUL ONAY FORMLARI	114

TEŞEKKÜR

Doktora tezi olarak sunduđum bu alıřmada, katkılarından dolayı danıřman hocam Do. Dr. Zekeriya ÖZÜDOĐRU ile Anatomi Anabilim Dalı Bařkanı Prof. Dr. Derviş ÖZDEMİR'e teřekkürlerimi sunarım.

Doktora eđitimim süresince verdikleri destek, özveri ve gösterdikleri sabır için eřim Do. Dr. İbrahim BALKAYA ile kızlarım Reyhan ve Ebrar'a sonsuz sevgilerimi, ayrıca tez ařamasında manevi desteđini hissettiđim, özellikle materyal teminindeki gayretlerinden dolayı babam Ali BALKAYA'ya saygı ve řükranlarımı sunarım.

Hülya BALKAYA

ÖZET

Atmaca (*Accipiter nisus*) ve Güvercinin (*Columba livia*) Plexus Lumbosacralis ve Dalları Üzerinde Karşılaştırmalı Makroanatomik ve Subgros Bir Çalışma

Amaç. Çalışma, atmaca (*Accipiter nisus*) ve güvercinin (*Columba livia*) plexus lumbosacralis'leri ile dallarının belirlenmesi ve her iki türdeki farklılıkların araştırılması amacıyla yapıldı.

Materyal ve Metot. Çalışmada, Rize ili Ardeşen ilçesinde, atmaca göçü mevsiminde, sertifikalı avcılardan temin edilen ve kliniğe yaralı olarak getirilip tedavisi mümkün olmayan atmacalarla beraber toplam 15 adet atmaca ile Erzurum ve yöresinden toplanan 15 adet güvercin kullanıldı.

Her iki materyale, anestezi için önce 5 mg/kg xylazine, sonra 30 mg/kg ketalar kas içine enjekte edildi. Anesteziyi takiben hayvanların vücut boşluğu açılarak kanı boşaltıldı ve formaldehit ile tespit edildi. Her iki türde de plexus lumbosacralis'i oluşturan sinirler ayrı ayrı diseke edilerek fotoğrafları çekildi.

Bulgular. Os lumbosacrale'nin ventrolateral'inden çıkan synsacral spinal sinirlerin, r. ventralis'lerinin kendi aralarında birleşerek synsacrum'un ventrolateral'inde plexus lumbosacralis'i oluşturdıkları tespit edildi. Plexus'un, atmacada sekiz (2-9), güvercinde yedi (2-8) adet sinirden meydana geldiği görüldü. Plexus lumbalis'ten köken alan sinirlerin cranial'den caudal'e doğru sırasıyla n. ilioinguinalis, n. cutaneus femoris, n. coxalis cranialis, n. femoralis, n. saphenus ve n. obturatorius, plexus sacralis'ten ise n. coxalis caudalis, n. peroneus ve n. tibialis'in ortak kökü, n. cutaneus femoris caudalis ve rr. musculares'in ortak dalı olduğu belirlendi.

Sonuç. Yırtıcı bir kuş olan atmaca ile yabancı kuş türlerinden güvercinin plexus lumbosacralis'inin oluşumu ve plexus'tan ayrılan sinirlerin dağılımlarının genel makroanatomik yapısının diğer kanatlılarla büyük oranda benzerlik gösterdiği tespit edilmiştir. Ancak, atmacada bacak ve ayağın innervasyonundan sorumlu n. peroneus ve n. tibialis'in ortak kökünün ve bu sinirlerin terminal dallarının güvercine kıyasla belirgin olarak daha kalın ve güçlü görünümde olduğu belirlenmiştir.

Anahtar Kelimeler: *Accipiter nisus*, atmaca, *Columba livia*, güvercin, plexus lumbosacralis.

ABSTRACT

A Comparative, Macroanatomic and Subgross Study on the Plexus lumbosacrales of Sparrowhawk (Accipiter nisus) and Pigeon (Columba livia)

Aim. The present study was carried out to determine the plexus lumbosacralis and its branches in sparrowhawk (*Accipiter nisus*) and pigeon (*Columba livia*) and to investigate the differences in both species.

Material and Method. In this study, a total of 15 wounded and clinically incurable hawks that provided by certified hunters during the hawk migration season in Ardesen town of Rize and 15 doves that were collected from Erzurum and the vicinity were used.

First, 5 mg/kg xylazine and then 30 mg/kg ketalar were injected into the muscle of all materials for anesthesia. Then, blood was drained by opening the body cavity and the animals were fixed with formaldehyde. In both species, the nerves of plexus lumbosacralis were separately dissected and photographed.

Results. Plexus lumbosacralis was formed by the union of the branches of the lumbosacral spinal nerves which leave from ventrolaterale of os lumbosacrale. The plexus consisted of eight (2-9) nerves in sparrowhawk (*Accipiter nisus*) and seven (2-8) nerves in pigeon (*Columba livia*). The nerves originating from plexus lumbalis from cranial to caudal were n. ilioinguinalis, n. cutaneus femoris, n. coxalis cranialis, n. femoralis, n. saphenus and n. obturatorius. Nervus coxalis caudalis, the common root of n. peroneus and n. tibialis, n. cutaneus femoris caudalis and the common branches of rr. musculares originated from plexus sacralis.

Conclusion. It was determined that general macroanatomical shapes of plexus lumbosacralis and the distribution of nerves originating from this plexus were found to be similar with a large extent in hawk which is a predatory bird and dove which is one of the wild bird species. However, the common roots and terminal branches of n. peroneus and n. tibialis which are responsible for innervation of leg and foot in hawk were significantly thicker and stronger than in dove.

Key Words: *Accipiter nisus*, *Columba livia*, pigeon, plexus lumbosacrales, sparrowhawk.

SİMGELER VE KISALTMALAR DİZİNİ

art.	: Articulatio
cm	: Santimetre
et.	: İle
for.	: Foramen
L	: Lumbal
mm	: Milimetre
M., m.	: Musculus
mm.	: Musculi
N., n.	: Nervus
nn.	: Nervi
r.	: Ramus
Rr., rr.	: Rami

ŞEKİLLER DİZİNİ

<u>Şekil No</u>		<u>Sayfa No</u>
Şekil 4.1.	Atmacada plexus lumbosacralis	38
Şekil 4.2.	Güvercinde plexus lumbosacralis	39
Şekil 4.3.	Atmacada plexus lumbalis	40
Şekil 4.4.	Güvercinde plexus lumbalis ve n. ilioinguinalis	41
Şekil 4.5.	Atmacada n. cutaneus femoris	42
Şekil 4.6.	Atmacada n. cutaneus femoris ve subcutan yayılışı	43
Şekil 4.7.	Güvercinde n. cutaneus femoris	44
Şekil 4.8.	Güvercinde n. cutaneus femoris ve subcutan yayılışı	45
Şekil 4.9.	Atmacada n. coxalis cranialis	46
Şekil 4.10.	Güvercinde n. coxalis cranialis	47
Şekil 4.11.	Atmacada n. femoralis ve dallanması	48
Şekil 4.12.	Güvercinde n. femoralis ve dallanması	49
Şekil 4.13.	Atmacada n. saphenus	50
Şekil 4.14.	Güvercinde n. saphenus	51
Şekil 4.15.	Atmacada n. saphenus ve n. cutaneus cruralis cranialis	52
Şekil 4.16.	Güvercinde n. saphenus ve n. cutaneus cruralis cranialis	53
Şekil 4.17.	Atmacada n. obturatorius	54
Şekil 4.18.	Güvercinde n. obturatorius, plexus sacralis ve n. ischiadicus'un oluşumu	55
Şekil 4.19.	Atmacada plexus sacralis	56
Şekil 4.20.	Atmacada n. ischiadicus'un oluşumu	57
Şekil 4.21.	Atmacada n. ischiadicus ve dalları	58
Şekil 4.22.	Güvercinde n. ischiadicus ve dalları, n. coxalis caudalis	59
Şekil 4.23.	Atmacada n. coxalis caudalis	60
Şekil 4.24.	Atmacada n. peroneus ve n. tibialis'in ortak kökü	61
Şekil 4.25.	Güvercinde n. peroneus ve n. tibialis'in ortak kökü, n. cutaneus suralis	62
Şekil 4.26.	Güvercinde n. peroneus ve n. tibialis'in ortak kökü, n. cutaneus femoris caudalis ve rr. musculares	63
Şekil 4.27.	Atmacada n. cutaneus suralis	64
Şekil 4.28.	Atmacada n. peroneus	65
Şekil 4.29.	Atmacada n. peroneus ve dallanması	66
Şekil 4.30.	Güvercinde n. peroneus ve dallanması	67
Şekil 4.31.	Atmacada n. paraperoneus	68
Şekil 4.32.	Güvercinde n. paraperoneus'un orijini	69
Şekil 4.33.	Güvercinde n. paraperoneus'un ayrılışı	70

Şekil 4.34.	Atmacada n. peroneus superficialis et perofundus	71
Şekil 4.35.	Atmacada n. peroneus superficialis	72
Şekil 4.36.	Güvercinde n. peroneus superficialis et profundus	73
Şekil 4.37.	Atmacada n. peroneus profundus'un bifurcation'u	74
Şekil 4.38.	Atmacada n. tibialis	75
Şekil 4.39.	Güvercinde n. tibialis	76
Şekil 4.40.	Atmacada n. tibialis lateralis	77
Şekil 4.41.	Güvercinde n. tibialis lateralis	78
Şekil 4.42.	Atmacada n. tibialis medialis ve cranial dalı	79
Şekil 4.43.	Atmacada n. tibialis medialis ve caudal dalı	80
Şekil 4.44.	Güvercinde n. tibialis medialis	81
Şekil 4.45.	Atmacada n. cutaneus femoris caudalis	82
Şekil 4.46.	Güvercinde n. cutaneus femoris caudalis ve yayılışı	83
Şekil 4.47.	Atmacada rr. musculares	84

1. GİRİŞ

Atmaca (*Accipiter nisus*), gündüz yırtıcı kuşları (Falconiformes) takımı içinde, Accipitridae familyası ve Accipitrinae alt familyasına dahil yırtıcı bir kuştur. Bu takımdaki kuşlar gündüz avlanırlar. Türkiye, coğrafi konumu itibarıyla başta atmaca olmak üzere pek çok yırtıcı kuş türüne kuş göçü esnasında ev sahipliği yapmaktadır.¹⁻⁴

Columbiformes takımı içinde yer alan güvercin (*Columba livia*), Columbidae familyasının bir üyesidir. Evcil güvercin (*Columba domestica*), yaban güvercininden (*Columba livia*) köken almıştır.⁵⁻⁷

Kanatlılarda plexus lumbosacralis, symsacrum'la ilişkili plexus lumbalis ve plexus sacralis'in birleşmesiyle oluşmuştur.⁸ Evcil kuşlarda plexus lumbalis, plexus sacralis ve plexus pudendus diye adlandırılan plexus'lar miks sinirlerden ibaret olup; pelvis bölgesi, bacak ve kuyruğun innervasyonundan sorumludur. Plexus lumbalis, üç spinal sinirin ventral dalı tarafından oluşmuştur. Bu plexus'tan, n. iliohypogastricus ve ilioinguinalis, n. obturatorius, n. cutaneus femoris, n. femoralis, n. gluteus cranialis ve n. saphenus ayrılır. Plexus sacralis, altı sacral spinal sinirin ventral kolu tarafından meydana gelir. Bu kolların sonuncusu n. bigeminus olarak bilinir ve caudal bir dalı ile plexus pudendus'a bağlanır. Plexus sacralis'ten; n. gluteus caudalis, n. cutaneus femoris caudalis, rr. musculares, n. ischiadicus, n. tibialis ve n. peroneus orijin alır.^{9,10}

Türkiye, coğrafi konumu itibarıyla Doğu Avrupa, Kafkaslar ve Rusya'yı, Afrika'ya bağlayan kuş göç yollarının ana güzergahı konumundadır. Kuzeyden güneye kuş göçü esnasında, çoğunluğu yırtıcı kuşlardan oluşan 1.5 milyondan fazla sayıdaki kuş Türkiye üzerinden hareket etmekte, konaklama ve üreme faaliyetlerini gerçekleştirmektedir. Eurasian Sparrowhawk olarak da adlandırılan ve bu kuşlar arasında önemli bir yere sahip

olan atmaca (*Accipiter nisus*) ülkemizde özellikle Doğu Karadeniz Bölgesinde geleneksel olarak bıdırcın avı için eğitilerek beslenmektedir.¹ Atmacanın göç eden yırtıcılar arasında alçaktan uçan bir kuş türü olduğu,¹¹ Kuzey-Güney yönlü Avrasya-Doğu Afrika kuş göç yolu üzerinden diğer yırtıcılarla göç ederken, kartallar ve şahinler arasındaki yükseklik diliminde yol aldığı belirtilmiştir.^{4,12}

Memeli hayvanların plexus lumbosacralis'lerinin anatomik yapıları ile ilgili pek çok çalışma bulunmasına karşın, kanatlılarda ve özellikle yabani kanatlılarda konuyla ilgili araştırmaların yetersiz olduğu görülmüştür. Yapılan çalışmayla, atmaca (*Accipiter nisus*) ve güvercinin (*Columba livia*) plexus lumbosacralis'inin oluşumu, plexus'tan ayrılan sinirler, bunların seyri ve innervasyon bölgeleri ile sinirler arasındaki farkların tespiti ve karşılaştırılması amaçlanmıştır. Ayrıca bu çalışmadan elde edilecek sonuçların, yaralanmalarda tanı ve tedaviye katkı sağlayacağı ve ileride sinir sistemi ile ilgili yapılacak araştırmalara ışık tutacağı düşünülmektedir.

2. GENEL BİLGİLER

2.1. Atmaca (*Accipiter nisus*)

Avian Taxonomi'de *Accipiter nisus* olarak tanımlanan atmaca, gündüz yırtıcıları (Falconiformes) takımından, Accipitridae ailesi ve Accipitrinae alt familyasında yer alan yırtıcı bir kuştur. Dünyada, *Accipiter* cinsi içerisinde 50 farklı tür bulunmaktadır. Bu türler, küçük ve orta boy kuşlarla beslenen atmacalar, daha büyük kuşlar ve memelilerle beslenen çakırkuşları (büyük atmacalar) ile sürüngenler, memeliler ve böceklerle beslenen diğerleri olarak gruplandırılmaktadır. Ülkemizde geleneksel olarak, daha çok Doğu Karadeniz Bölgesinde bıldırcın avında kullanılan atmacadan (*Accipiter nisus*) başka, Çakırkuşu (*Accipiter gentilis*) ve Yoz atmaca (*Accipiter brevipes*) da bulunmaktadır. Atmaca, küçük kuşlardan özellikle serçegillerin ana avlayıcısı konumundadır.^{1,13}

Atmacalar, kısa ve ucu yuvarlak kanatlara, uzun bir kuyruğa, kancalı gagaya ve kavisli pençelere sahiptir. Falconidae ailesine dahil yırtıcı kuşların aksine, avına öldürücü etkiyi gagasıyla değil ayakları ve pençeleriyle yapmaktadır. Bu yüzden gagaya göre ayaklar nispeten daha iyi gelişmiştir.^{1,14} Göğüs, karın ve kanat altları erkeklerde kızıl kahverengi-kırmızı, dişi ve gençlerde koyu kahverengi-gri renkte enine çizgili olup bu özellik gündüz yırtıcılarında genellikle ormanlık ve ağaçlık alanlarda avlanan türlerde görülmektedir. Kafa üstü, sırt ve kanat üst kısmı erkeklerde kurşuni-mavi, dişilerde gri-kahverengi ve gençlerde kahverengi renktedir. Gençlerde, gözler açık sarıdır ve yaş ilerledikçe bu renk turuncuya doğru koyulaşırken, yaşlı erkeklerde göz rengi kırmızı olabilir. Dişi ve erkeklerde belirgin bir büyüklük farkı olup dişi atmacalar erkeklere göre daha büyüktür. Ağırlık, erkeklerde 150-245 gr, dişilerde 230-250 gr, kanat açıklığı ise erkeklerde ortalama 62, dişilerde 74 cm civarındadır.¹ Ergin erkek atmacalarda, yıl içerisinde vücut ağırlığında önemli

dalgalanmalar görülmezken; ergin dişi atmacalarda, üreme periyodunda mart başından ağustos sonuna kadar olan dönemde vücut ağırlığında, toplam ağırlığın %15'i kadar bir artış meydana gelir. Bu artış kuluçkaya yatış dönemi boyunca devam ederken yavrular çıkmaya başladıktan sonraki periyotta ise vücut ağırlığında azalma gözlenir.¹⁵

Atmacanın birinci derecedeki av kaynağı küçük kuşlardır.¹⁶ Atmaca bir günde yaklaşık 2-3 serçeye karşılık gelen 40-70 gr ete gereksinim duymaktadır. Özellikle küçük ve orta boy kuşları, ağaçlıklı alanda yakalamak üzere uyum sağlamış bir yırtıcı olduğundan avlanma habitatu hemen her zaman bu tür alanları içermektedir. Üreme alanı olarak, yumurtadan çıktığı bölgeyi ve avlanma habitatına göre daha sık ağaçlıklı alanları seçen atmaca, yuvasını genellikle 10 m ve daha yüksek ağaçlara yapar.^{1,17} Yuvadandan ayrılan genç atmacaların çoğunluğu yaşam alanı olarak genellikle yüksek yerleri tercih eder.¹⁸ Yuvalarını sadece ormanlık alanlarda, özellikle kozalaklı ağaçların olduğu bölgelerde yaparlar ve aynı alanları farklı yıllarda da kullanırlar.¹⁹⁻²² Yuvasını yapmaya mart-nisan aylarında başlayan atmacalar, mayıs başında kuluçkaya yatar, haziran ve temmuz aylarında yumurtadan yavrular çıkar.²³ İklim değişiklikleri ve kimyasal kirleticilere maruz kalma, bu yırtıcıların göç hareketini ve üreme faaliyetini olumsuz etkilemektedir.²⁴

Yırtıcı kuşlardan özellikle atmacaların da birinci derecedeki önemli güzergahı olan Avrasya-Doğu Afrika göç yolunu kullanarak ülkemiz üzerinden geçen yırtıcı kuşlar, Avrupa ve Asya'dan gelerek, Batum'dan Karadeniz Bölgesine girerler ve Çoruh Vadisi'nden geçerek Erzurum platosuna ulaşırlar. Sonbahar göçlerinin başladığı ağustosun 15'inden sonraki dönemde ilk olarak atmaca göçlerinin başladığı görülmektedir.^{6,12}

2.2. Güvercin (*Columba livia*)

Güvercin (*Columba livia*), Columbiformes (güvercinler) takımı ve 300'den fazla kuş türünü içeren Columbidae (güvercingiller) familyasının bir üyesidir. Evcil güvercin de dahil olmak üzere bütün güvercin türleri Avrupa ve Asya'da yaşayan Kaya güvercininden (*Columba livia*) köken almıştır. Kutup bölgeleri ile ılıman iklim kuşağının en soğuk yerleri dışında dünyanın hemen her bölgesinde birkaç güvercin türü bulunur. Güvercinlerin gövdesi yumuşak ve sık tüylerle kaplıdır. Başları gövdelerine oranla küçük, boyunları da oldukça kısadır. Bacak, kuyruk ve kanatlarının uzunluğu türlere göre değişmekle birlikte, dişi ile erkek, dış görünüş bakımından ayırt edilemeyecek kadar birbirine benzer. Olgun bir güvercinin ağırlığı 300-1200 gramdır. Yalnız yaşayan bazı türler dışında her zaman sürüler halinde bulunurlar.^{5,6,25}

Evcil güvercinin gagası kalındır, gaga dibindeki leke büyük ve açık renklidir. Yabani türün rengi mavi-gridir, boynunda yeşil ve mor parlaklık, kanadını çaprazlayan siyah renkli iki geniş bant vardır. Kuyruk sokumu ve kanat altı beyazdır.²⁶

Kaya güvercini, evcilleştirilen ve yabani türleri ile Asya, Avrupa ve Kuzey Afrika'da çok geniş bir yayılışa sahiptir.²⁷⁻²⁹ Dünyada yayıldığı bölgelere göre vücut büyüklüklerinde farklılıklar görülür.³⁰ Erkek güvercinler dişilerine göre belirgin şekilde büyüktür.³¹ Yuvalarını basit şekilde yapan güvercinlerin yuva yapma periyotları da oldukça kısadır.³²⁻³⁴ Kuluçkaya yatma döneminde erkek ve dişi her ikisi de kuluçkaya yatar ve yumurtadan çıkan yavruları kursaklarından salgıladıkları güvercin sütü (kuş sütü) ile besleyerek büyütürler.^{5,35,36} Güvercinleri diğer kuşlardan ayıran bir diğer özellik de su içme biçimleridir. Bütün kuşlar su içerken gagalarına suyu alıp başlarını geriye atarak yuttukları halde, güvercinler tıpkı memeliler gibi suyu emerek içer, emme ve yutma hareketini beş

fazda gerçekleştirerek yaparlar.^{5,37} Et üretimi amacıyla güvercin üretimi özellikle Avrupa ve ABD'de yaygındır.³⁸

2.3. Sinir Sistemi

Sinir sistemi, bir canlının yaşamı boyunca gerek kendi vücudunda gerekse içinde bulunduğu ortamda oluşan olaylarla ilişkisini sağlayan bir sistemdir. Canlının yaşadığı çevreden haberdar edilmesi ve olaylara en uygun yanıtın verilmesi bu sistem sayesinde olur. Çevreden gelen uyarıları merkeze getiren lifler (afferent) ile bu uyarıları değerlendirerek uygun yanıtı hazırlayan merkez ve merkezde hazırlanan yanıtı çevreye götüren (efferent lifler) anatomik yapıların tümü sinir sistemini oluşturur.³⁹

Sinir sistemi nöron adı verilen sinir hücrelerinden oluşur. Perikaryon olarak adlandırılan nöron gövdelerinden çıkan uzantılara neurit denir. Neurit kısa ve uzun olmak üzere iki çeşittir. Uzantılardan kısa olanına dentrit adı verilir ve sayısı birden fazla olabilen bu uzantılar çevreden sinir hücresine uyarı getirir. Sinir hücresinin uzantılarından uzun olanı ise akson olarak adlandırılır. Dentritten daha uzun olan bu uzantının sayısı tektir ve verilen yanıtı perifere taşır.³⁹

Kanatlılarda sinir sistemi, beyin ve medulla spinalis'ten oluşan merkezi sinir sistemi ve impuls'ları ileten çevresel (periferik) sinir sistemi olmak üzere iki ana kısımdan oluşur. Beyin ve omurilikten oluşan merkezi sinir sisteminin yapısal elemanı beyin, kanatlılarda, sürüngenlerle aynı kategoriye girerse de kuşlarındaki daha iyi gelişmiştir ve iki boğumlanma ile üç kısma ayrılmıştır. Memelilerde olduğu gibi beyin ve omurilik aynı üç zar ile örtülmüştür.^{9,10}

Periferik sinir sistemi (systema nervosum periphericum) merkezi sinir sistemi ile organlar arasındaki ilişkiyi sağlar. Çevresel uyarıların merkezi sinir sistemine, merkezi sinir

sistemindeki uyarıların perifere taşınması bu sistemle olur. Periferde reseptörler tarafından alınan duyumlar beyin ve omuriliğe afferent lifler ile iletilir. Merkezi sinir sisteminden organ veya kaslara giden lifler ise efferent liflerdir. Bu liflerden çizgili kaslara gidenler somatomotor, iç organlara gidenler visceromotor, tükürük bezleri ile iç-dış salgı yapan bezlere gidenler sekretomotor lifler olarak isimlendirilirler. Periferik sinir sistemi cranial sinirler (nn. craniales), spinal sinirler (nn. spinales) ve otonom sinirler (systema nervosum otonomicum) olmak üzere üç ana bölümden oluşur.³⁹

Her bir spinal sinir bir dorsal kol (r. dorsalis) ve bir ventral kol (r. ventralis) ile medulla spinalis'ten çıkar.¹⁰ Her biri musculus ve cutaneus dallar verir. Son thoracal, lumbal, sacral ve ilk birkaç caudal spinal sinir arasında ayırım yapmak mümkün değildir. Bunların tümü symsacrum'dan çıkar.⁹

Dorsal kol, sırt bölgesi ve bu bölge derisini innerve ederken ventral kol ekstremiteleri kapsayan vücudun ventral kısmına giderek plexus brachialis ve plexus lumbosacralis'i şekillendirir.^{9,40} Dorsal kolun içinde ganglion spinale yer almıştır. Ventral kol (r. ventralis), dorsal kola (r. dorsalis) nazaran daha kuvvetlidir. Lumbal sinir olarak os lumbosacrale'nin üçüncü for. vertebrale laterale'sinden çıkan sinirler plexus lumbalis'i şekillendirirken, os lumbosacrale'nin for. vertebrale laterale'sinden çıkan sinirler plexus sacralis'i oluşturur.¹⁰

2.3.1. Plexus lumbosacralis

Kuşlar da tıpkı insanlar gibi bipedal canlılardır. Bununla birlikte insanların aksine vücutları yere göre yatay şekilde durur. Kuşların yeryüzüne inmesi, ağaç dallarına konması, tünemesi ve yeryüzünde yürümesi özel bir yetenek gerektirir.⁴¹⁻⁴² Lumbosacral kanal ve bu kısımdaki medulla spinalis, tıpkı iç kulaktaki semisirküler kanallar gibi denge organı olarak

görev alır. Semisirküler kanallar uçuş esnasında vücuttaki dengeyi sağlarken, lumbosacral kanal ve bacaklar yürüme esnasında dengeyi sağlar. Tavuk ve güvercinlerde, kuluçkadan çıkar çıkmaz civcivlerin yürümeye başlaması ve yürürken vücudun dengede tutulması lumbosacral kanalın bu yönde özelleşmesiyle alakalıdır.^{43,44} Medulla spinalis devekuşunda yedinci lumbal segmente rastlayan bölgede, bacak ve pelvis'in innervasyonundan sorumlu olan plexus lumbosacralis'in oluşumunu sağlayan sinirleri vermesi nedeniyle transversal, vertikal ve oblik çaplar yönünden bir genişleme yapmıştır.⁴⁵ Uçuş esnasında kuşlar bacak ve ayaklarını extension veya flexion pozisyonlarından biriyle kullanırlar. Extension pozisyonunda kalça ve diz eklemleri flexion, ayak eklemi caudal'e doğru extention halindedir. Flexion pozisyonunda kalça, diz ve ayak eklemleri vücudun altında flexion durumundadır.⁴⁶

Kanatlı hayvanlarda plexus lumbalis, plexus sacralis ve plexus pudendus miks sinirlerden ibaret olup; pelvis bölgesi, bacak ve kuyruğun innervasyonundan sorumludur.^{9,40}

Synsacral sinirler olarak da adlandırılan lumbosacral sinirler, en arkadaki thoracic sinirleri, lumbal, sacral ve birkaç caudal siniri kapsayan synsacrum'la ilişkili kombine bir ağ oluştururlar. Bu nedenle plexus synsacralis diye de isimlendirilen bu ağ, pelvis ve arka bacağa dağılarak geniş bir anastomotik kompleks meydana getirir. Bıldırcınlarda ilk yedi synsacral sinirin ventral kollarından köken olan bu plexus, os ilium'un ventral kenarında cranial ve caudal olmak üzere iki büyük sinir grubu tarafından oluşturulmuştur. Cranial grup, 1., 2., 3. ve bazen de 4. lumbosacral sinirlerden köken alır ve caudoventral yönde lateral seyirle os ilium'un ventral kenarı ile böbreğin cranial lobu dorsal'inde bulunur. Bu grup obturator, lumbal ve femoral sinirleri verir. Caudal grup, 4., 5., 6. ve 7. lumbosacral

sinirlerden köken alır. Bunlar da kendi aralarında anastomoz yaparak caudoventral yönde for. ishiadicum'a yönelerek kalça kemiği ve arka bacağa dallar verirler.^{8,47}

2.3.2. Plexus lumbalis

Kuşlarda plexus lumbalis, ilk ikisi gerçek, diğeri n. furcalis olarak adlandırılan üç lumbal spinal sinirin ventral kolları tarafından oluşturulur. Bu üçüncü sinir olan n. furcalis, plexus sacralis ile bağlantı halindedir.⁴⁰ Plexus lumbalis'ten ayrılan dallar pelvis'e ve kalça eklemine cranial'ine doğru yayılırlar.⁸

Kanatlılarda plexus lumbalis'ten; n. iliohypogastricus ve n. ilioinguinalis, n. obturatorius, n. cutaneus femoris, n. femoralis, n. gluteus cranialis ve n. saphenus çıkar.^{8,9}

2.3.3. Nervus iliohypogastricus ve Nervus ilioinguinalis

Nervus iliohypogastricus ve n. ilioinguinalis evcil kümes hayvanlarında karın kaslarının caudal kısmını innerve eder.^{9,40} Nervus pubicus olarak da adlandırılan n. ilioinguinalis, lumbal plexus'tan köken alır veya n. cutaneus femoris medialis'in intrapelvic bir parçası olarak os pubis'e paralel seyrederek abdominal kaslara musculer dallar gönderir.⁸

2.3.4. Nervus obturatorius

Evcil kuşlarda^{9,40} iki lumbal, bıldırcında⁴⁷ ilk üç synsacral, devekuşunda⁴⁸ 3. ve 5. synsacral spinal sinir kökünün birleşmesinden oluşan n. obturatorius, m. obturatorius externus ve m. adductor kaslarını innerve eder.^{9,40} Terminal dallarıyla femur'un proximal'indeki medial kaslara yayılır, kaslara dalları vermeden önce acetabulum'un caudoventral'i düzeyinde bulunan for. obturatum'dan m. obturatorius medialis'in tendosu eşliğinde geçer.⁴⁹⁻⁵⁵

Devekuşunda plexus lumbalis'in en küçük dalı olan n. obturatorius'un for. obturatum'u caudolateral olarak geçen kolu r. obturatorius lateralis, m. obturatorius lateralis'in derin yüzüne ulaşır. Kısa kol olan r. obturatorius medialis, m. obturatorius medialis'in iç kısmına gelerek bundan sonra iki ince dala ayrılır. Bunlardan ilki m. previous'u, diğeri ise m. puboischiofemoralis'in derin yüzünün proximal'ini innerve eder.⁴⁸

Bıldırcında for. obturatum'u geçtikten sonra m. gemelli ve m. obturatorius externus'a dallar vererek ventral dönüşü ile de adductor kasları innerve eder.⁴⁷

2.3.5. Nervus cutaneus femoris

Nervus cutaneus femoris evcil kuşlarda kalın bir kök halinde belirerek m. sartorius'u innerve eder. Uyluğun lateral yüzü derisine bir cutaneus dal vererek sonlanır.^{9,40} Bıldırcında n. femoralis'in ilk dalı olarak tanımlanan sinir, birinci lumbal sinirden köken alır. Japon bıldırcını ve Kaya keklığında ise plexus lumbalis'in cranial kesiminden çıkan ilk dal olup kalın bir gövde halinde cranioventral yönde ilerleyerek n. cutaneus femoris lateralis'i verdikten sonra Japon bıldırcınında tek, Kaya keklığında ise iki dala ayrılarak m. sartorius'u innerve eder.^{47,56}

2.3.6. Nervus femoralis

Nervus femoralis evcil kuşlarda plexus lumbalis'in en kalın siniridir ve kısa bir seyirden sonra rr. lateralis ve rr. medialis'e ayrılır. Bu kollar birlikte m. iliacus, m. quadriceps femoris, m. gracilis ve m. tensor fasciae latae kaslarını innerve eder. Nervus femoralis arter ve venler eşliğinde femur'un cranial'i ve medial'inde bulunur.^{9,40,49}

Nervus femoralis'in n. cutaneus saphenus diye adlandırılan dalı, uyluk ve bacağın medial kısmı derisini innerve eder.⁵⁷ Bıldırcında ilk üç lumbal spinal sinirin ventral

dallarından oluşan n. femoralis,⁴⁷ Japon bildirciminde gövde ile uyluk arasında üç dala ayrılmaktadır. Bu üç daldan birincisi craniolateral yönde ilerleyerek m. iliacus'un dorsomedial'inden m. sartorius'a geçer ve m. tensor fasciae latae'ye dağılır. İkinci dal, m. pectineus ile m. quadriceps femoris'in vastus medialis'ini innerve eder. Üçüncü dal ise, caudoventral'e yönelerek m. quadriceps femoris'in vastus medialis'inin caudal'i ile m. adductor'un cranial'i arasındaki kas oluşunda, n. saphenus ile birlikte ve onun proximal'inde sonlanır. Kaya keklğinde ise sinir gövde ile uyluk arasındaki boşlukta beş dala ayrılır. İlk dal caudoventral seyirle n. saphenus'un proximal'inde, distal'e doğru seyrederek m. quadriceps femoris'e dağılır. İkinci ve üçüncü dallar, m. iliacus ile m. quadriceps femoris'in vastus medialis'ine ulaşır. Dört ve beşinci dallar m. quadriceps femoris'in vastus medialis'ini innerve eder.⁵⁶

Devekuşunda n. femoralis, 3., 4. ve 5. synsacral sinirlerin katılımıyla oluşur ve yaklaşık 1 cm ilerledikten sonra birbirini takip eden altı dala ayrılır. Birinci dal m. iliotrochantericus cranialis ve caudalis ile m. iliofemoralis internus ve externus'u innerve eder. İkinci dal, iki ince sinir teli halinde n. femoralis'ten ayrılarak craniodistal'deki m. ambiens'e yönelerek bu kasın caudal ve proximal kenarında sonlanır. Nervus femoralis'in üçüncü dalı distal'e yönelip, m. femorotibialis ve m. ambiens kaslarının arasındaki boşluktan geçerek m. iliotibialis lateralis kasının cranial kenarında sonlanır. Dördüncü dal da aynı şekilde m. femorotibialis lateralis'te sonlanır. Beşinci dal, n. femoralis'ten ayrılan en büyük daldır. Bu dal distal'deki m. femorotibialis medialis, intermedius ve accesorius kaslarına ulaşır ve küçük bir yan dal ile de m. pectineus'u innerve eder. Nervus femoralis'in altıncı ve son dalı diğerlerine göre ince ve uzundur, femur'un boyun kısmı ve m. pectineus

arasından geçerek m. puboischiofemoralis'in iç yüzü ortasına ulaşan bu dal, diz eklemi kapsülü caudal'ine de ince bir dal verir.⁴⁸

2.3.7. Nervus gluteus cranialis

Nervus gluteus cranialis, evcil kanatlılarda m. gluteus medius ve m. gluteus profundus'a dağılır.^{9,40} Nervus lumbalis olarak da tanımlanan sinir, bıldırcında ikinci ve üçüncüsü asıl olmak üzere ilk üç symsacral spinal sinirin anastomozu ile oluşur ve memelilerdeki n. gluteus'a benzer bir seyir gösterir. Sinir orijininin hemen sonra cranioventral'e yönelerek lateral'e doğru seyrederek ve m. gluteus profundus kasını geçtikten sonra m. gluteus superficialis'in cranial'i ile m. gluteus medius'u innerve eder.⁴⁷

2.3.8. Nervus saphenus

Kanatlılarda n. cutaneus femoralis medialis olarak da adlandırılan n. saphenus, diz eklemi ve baldırın medial yüzü derisini innerve eder.^{8,9,40} Bıldırcında genellikle karın duvarının proximal'inde, n. femoralis'in oluşturduğu anastomotik kompleksten köken alır. Daha sonra caudal'e yönelerek m. iliopus kasının medial kenarından lateral'e yönelir. Bu seyirden sonra, os pubis'in pecten osis pubis'inin altından geçen sinir, uyluğun medial yüzünde m. adductor'un caudal'i ve m. vastus medialis'in cranial'i arasındaki kas oluşunda seyrederek. Bu kas oluşundaki seyri esnasında n. saphenus, derin musculus ve yüzeysel cutaneus dallar verir. Musculus dallar çok kısadır ve kaslara sinir telleri vererek diz eklemine birkaç mm proximal'inde sonlanır. Cutaneus dallar, musculus dallara paralel bir seyir izler ve bacağın medial'inde diz eklemine geçerek tarsometatarsus'un craniomedial yüzünde ilerleyerek birinci parmağa ulaşır.⁴⁷

Japon bildircini ve Kaya kekliğinde n. saphenus, karın duvarının proximal'inde ve plexus lumbalis'in caudal kenarından çıkar. Musculus iliacus'un dorsomedial'inden ventrolateral'ine doğru yönelen sinir, os pubis'in pecten osis pubis kesiminde seyrederek Musculus adductor'un cranial'i ile m. vastus medialis'in caudal'i arasında bulunan kas oluğundaki seyri esnasında n. cutaneus cruralis cranialis'i verdikten sonra os tibiotarsale'nin proximal 1/3'ünde sonlanır. Nervus cutaneus cruralis cranialis ise kas dallarına paralel seyrederek os tibiotarsale'nin medial'indeki bölge derisine dağılır.⁵⁶

2.3.9. Plexus sacralis

Plexus sacralis, sacral spinal sinirlerin r. dorsalis'lerine nazaran daha kalın olan r. ventralis'lerinin kendi aralarında birleşerek oluşturdukları bir sinir anastomozudur.³⁹

Evcil kuşlarda plexus sacralis genellikle altı sacral spinal sinirin ventral dalları tarafından oluşturulur. Bazen güvercin ve tavukta olduğu gibi beş veya devekuşunda olduğu gibi yedi daldan da oluşabilir. Bu dalların sonuncusu n. bigeminus olarak bilinir ve bu sinir, caudal kolu vasıtasıyla daha çok distal plexus pudendus ile plexus sacralis'e bağlanır. Fakat her zaman n. bigeminus görülmeyebilir.^{8,9,48,58} Tavukta plexus sacralis beş kökten oluşur. İlk iki kökten n. tibialis, üçüncüden n. fibularis ve son iki kökten de uyluğun caudal'ine giden kas ve deri kolları oluşur. Uyluğun proximal'inde, cranial'inde ve lateral'inde bulunan kaslara ise ilk üç kökün oluşturduğu truncus'tan yani n. ischiadicus'tan çıkan musculer dallar gitmektedir.⁵⁸

Plexus sacralis'in ilk kökü n. furcalis olarak isimlendirilir ve bu dal vasıtasıyla plexus lumbalis'e bağlanır. Nervus furcalis tavukta 25. spinal sinire, güvercinde 22. veya 23. spinal sinire tekabül eder. Ancak her zaman görülmeyebilir.^{8,40}

Plexus sacralis'in oluşumuna katılan kökler genellikle üç gövde oluşturacak biçimde birleşir. İlk üç kök kuvvetli bir şekilde birleşerek ilk gövde olan truncus cranialis'i oluşturur. Dördüncü kök, truncus medianus olarak ayrı kalırken, beşinci ve altıncı köklerin birleşmesiyle de truncus caudalis oluşur.⁵⁹⁻⁶⁰ Truncus cranialis'ten n. tibialis, truncus medianus'tan n. fibularis, truncus caudalis'ten de uyluk bölgesinin caudal'ini innerve eden sinirler çıkar.⁶⁰

Plexus sacralis evcil kuşlarda bacak sinirlerini verir. Bu genellikle memelilerdeki gibidir. Küçük bir nn. glutei ve kuvvetli bir n. cutaneus femoris caudalis vardır. Nervus ischiadicus'dan, kuvvetli bir n. fibularis ve daha zayıf n. tibialis orijin alır. Plexus sacralis'in dalları for. ischiadicum yoluyla kalça ekleminin caudal'inden pelvis'i terk eder.^{8,10}

Evcil kuşlarda plexus sacralis'den; n. gluteus caudalis, n. cutaneus femoris caudalis, rr. musculares, n. ischiadicus, n. tibialis ve n. peroneus sinirleri çıkar.⁹

2.3.10. Nervus gluteus caudalis

Nervus gluteus caudalis Nomina Anatomica Avium'da n. coxalis caudalis olarak isimlendirilmiştir. Burada, memeli hayvanlar için sadece "gluteal bölge" teriminin, kanatlılar için ise "coxal bölge" teriminin kullanılabileceği belirtilmiş olup bu durumun damarlar ve kaslar için de geçerli olduğu bildirilmiştir.⁸

Evcil kuşlarda n. gluteus caudalis, m. gluteus superficialis ve m. biceps femoris'i innerve eder. Sinirden ayrılan çok sayıdaki rr. musculares, for. ischiadicum yoluyla pelvis boşluğunu terk ederek m. biceps femoris'e gider.^{9,40}

2.3.11. Nervus cutaneus femoris caudalis

Kanatlı hayvanlarda n. cutaneus femoris caudalis, for. ischiadicum'dan ayrılarak caudodistal'e yönelir, ilk önce m. caudoiliofemoralis ve m. biceps femoris, ardından m. biceps femoris ve m. semitendinosus arasından geçerek uyluğun caudal yüzeyi derisine dağılır ve kuvvetli bir kök olarak görülür.^{9,10,40}

2.3.12. Rami musculares

Kanatlılarda çok sayıdaki rr. musculares, plexus sacralis'in caudal'inden köken alarak, m. semimembranosus, m. semitendinosus, m. gemelli ve m. quadratus femoris kaslarını innerve eder.^{9,40}

2.3.13. Nervus ischiadicus

Nervus ischiadicus, plexus sacralis'in en kalın siniridir ve plexus'un ilk dört kökünün birleşmesiyle oluşur. Pelvis boşluğunda seyrederken, baldırın plantar yüzü üzerindeki deriye n. cutaneus suralis'i, m. semitendinosus'a da musculus bir dal verir.^{9,40} Sciatic (siyatik) sinir olarak da adlandırılan n. ischiadicus, arter ve venler eşliğinde femur'un caudal yüzüne rastlayan bölgede seyrini sürdürür.⁴⁹ Daha sonra diz eklemine medial yüzü proximal'inde n. tibialis ve n. peroneus'a ayrılır.⁴⁰

Plexus sacralis'in caudal parçası olan n. ischiadicus gluteal kaslar, medial ve caudal bacak kaslarını inerve eder.⁵⁷ Aslında n. ischiadicus, yaygın bir epineural kılıf tarafından sarılan ve aralarındaki bağlantının çok az olduğu ya da hiç bulunmadığı n. tibialis ile n. peroneus'un birleşmesinden oluşmuştur. Bu nedenle n. tibialis ve n. peroneus birbirinden kolayca ayrılabilir.⁸ Ancak tavukta erken embriyonik dönemde bu karakteristik dallanmayı göstererek uyluğun caudal'ini innerve ederken, peroneal ve tibial sinirlerin ayrımı bu kadar

kolay ve belirgin değildir.⁶¹ Tavukta n. ischiadicus, n. iliofemoralis externus, n. iliotibialis, n. iliofibularis, n. ischiofemoralis, n. coxalis caudalis, n. connexus caudalis, n. flexor cruris lateralis, n. flexor cruris medialis, n. cutaneus femoris caudalis, n. cutaneus surae lateralis, n. fibularis ve n. tibialis dallarını verir.⁵⁸ Cranial'de n. cruralis orijininden hemen sonra m. iliotibialis cranialis'e geçerken, caudal'de n. ischiadicus kök halinde for. ischiadicum'dan geçerek distal'e yönelip m. iliofibularis ve m. iliotibialis lateralis postacetabularis'e dallar gönderir.⁶²

Kaya kekliği ve Japon bıldırcınında n. ischiadicus, synsacrum'un fossa renalis bölgesinde truncus cranialis, truncus medianus ve truncus caudalis'in ortak kökü tarafından oluşturulmuştur. Adı geçen sinir, pelvis boşluğunda oluşumunu takiben caudolateral doğrultuda ilerleyerek for. ischiadicum'u geçtikten sonra dört dala ayrılır. Cranial'de bulunan kalın ilk dal n. tibialis ve n. peroneus'un ortak kökü, ikinci dal n. coxalis caudalis, üçüncü dal n. cutaneus femoris caudalis, dördüncü ve son dallar da rr. musculares'tir.⁵⁶

Nervus ischiadicus bıldırcında 4, 5, 6 ve 7. synsacral spinal sinirlerin ventral dalları tarafından şekillenmiştir. Bu sinirler for. ischiadicum'a girmeden önce böbreğin caudal lobu çukurunda bir anastomoz şekillendirerek n. ischiadicus'u oluştururlar. Bu oluşumun ardından caudoventral'e yönelerek for. ischiadicum'dan geçen n. ishiadicus, m. quadratus femoris'i medial olarak, m. semimembranosus'u superficial olarak geçer ve uyluğu innerve eder. Foramen ischiadicum'dan geçişinin hemen ardından m. gluteus superficialis caudalis, m. vastus intermedius et lateralis ve m. caudofemoralis kaslarına küçük dallar veren n. ischiadicus, aynı zamanda adductor kaslara da çok küçük dallar gönderir. Adı geçen sinirin caudal kısmının, uyluğun distal 1/3'lük kesimine denk gelen noktasından n. cutaneus cruralis caudalis köken alır. Buradan caudal'e yönelip m. semitendinosus ve m.

semimembranosus arasından geçerek popliteal bölge derisini ve bacağıın proximal'ini innerve eder. Nervus ischiadicus uyluğun medial'inde distal'e doğru seyrine devam ederken, m. semitendinosus'un cranial kenarına paralel devam eder. Bu esnada m. caudofemoralis'in lateral yüzü, m. adductor ve m. semimembranosus kaslarından geçer. Daha sonra n. peroneus communis ve n. tibialis'e ayrılarak sonlanır.⁴⁷

Nervus ischiadicus devekuşunda plexus sacralis'in üçüncü ve en büyük koludur. Plexus'un cranial kökünden orijin alır ve pelvis boşluğunu for. ischiadicum'un cranial'inden geçerek terk eder. Daha sonra distal'e doğru yönelerek m. iliofibularis'in lateral'ini, m. caudoiliofemoralis ve m. puboischiofemoralis'in medial'ini innerve eder. Musculus iliofibularis'in lateral yüzü ile m. flexor cruris lateralis'in medial yüzü arasından geçerek uyluğun orta kısmında n. tibialis ve n. fibularis'e ayrılarak son bulur. Nervus ischiadicus bu seyri esnasında m. iliofibularis ve bacağıın lateral yüzü derisini innerve eden n. cutaneus cruris'i verir.⁴⁸

2.3.14. Nervus tibialis

Kanatlılarda n. ischiadicus'un diz ekleminin medial yüzü proximal'inde verdiği iki ana daldan biri olan n. tibialis, r. lateralis ve r. medialis'e ayrılır. Bu iki kol, m. popliteus ve m. gastrocnemius'a, ayrıca baldırın caudal yüzü üzerinde ayağın yüzlek ve derin flexor kaslarına dağılır. Ramus medialis ayrıca metatarsus üzerindeki deriyi de innerve eder.^{9,40} Japon bildircininde n. tibialis diz ekleminin hemen proximal'i düzeyinde dorsal ve ventral iki dala ayrılır. Dorsal dal bacağıın medial'indeki kasları innerve eder.⁶³ Tavukta n. tibialis ve n. peroneus baldırın hemen karşısına tekabül eden kısımda birbirinden ayrılır.⁶¹ Japon bildircini ve Kaya kekliğinde n. ischiadicus'un son dallarından daha kalın olan n. tibialis, aynı perineum içinde birlikte yer aldığı n. peroneus'tan diz ekleminin proximal'inde ayrılır.

Nervus tibialis orijininden hemen sonra n. paraperoneus'u verir ve n. peroneus'tan ayrıldıktan sonra ventral'e doğru yönelerek uyluğun distal 1/3'ünde, n. tibialis lateralis ve n. tibialis medialis olmak üzere iki dala ayrılır.⁵⁶

2.3.15. Nervus peroneus

Evcil kanatlılarda n. peroneus bacağıın lateral yüzüne giderek, diz ekleminde n. peroneus tertius'u verdikten sonra, n. metatarsalis plantaris profunda olarak devam eder ve bu sinir de m. flexor hallucis brevis ve 2., 3., 4. parmakların kaslarına kollar verdikten sonra n. digitalis IV lateralis adını alır. Ortak peroneal kök bacağıın cranial'ine rr. musculares'i verir. Bu dallar tibia'nın ön tarafını, uzun ve kısa fibular kasları ve parmakların ortak extensor kaslarını innerve eder. Ortak peroneal kökün bacağıın lateral'ine yönelen dalı ise n. peroneus superficialis ve n. peroneus profundus'a ayrılır. Her sinir de baldırın lateral yüzeyi üzerinde, distal'e doğru devam eder ve superficial olanı deriye kollar verdikten sonra, n. metatarsalis dorsalis lateralis olarak devam eder ve m. extensor digiti brevis'i innerve ederek n. digitalis III lateralis olur. Nervus peroneus profundus, n. metatarsalis dorsalis medialis et intermedius'a ayrılır. Nervus metatarsalis dorsalis medialis'in terminal kolları, n. digitalis I lateralis et medialis ile n. digitalis II adını alır. Nervus metatarsalis dorsalis intermedius'un terminal kolları ise n. digitalis II lateralis ile n. digitalis III medialis olarak sonlanır.^{9,40} Evcil kümes hayvanlarında n. peroneus, plexus lumbosacralis'in caudal parçasını oluşturur. Bu seyri esnasında parmaklar, tarsus'un flexor kasları ile diz eklemine kadar uzanan ayak bölgesi ve bacağıın cranial kaslarını innerve eder.⁵⁷ Kaya kekliği ve Japon bıldırcınında n. tibialis'le ortak kök halindeki n. peroneus, diz ekleminin birkaç milimetre proximal'inde n. tibialis'ten ayrılır. Daha sonra m. semitendinosus'un tendosu ile circulus tendinosus'un içinden geçerek craniolateral yönde

ilerler. Bildiricında ise bacağı, m. gastrocnemius'un caput laterale'si ile caput tibiale'si arasından oblik olarak geçer. Bu geçiştten sonra m. tibialis cranialis, m. peroneus longus, m. peroneus brevis, m. extensor digitorum longus kaslarına giden dallara ayrılır. Nervus peroneus, cranioventral seyrederek m. peroneus longus kasının ventral yüzünde superficial ve profund iki kol verir. Superficial olanı m. peroneus longus'un lateral'indeki bölge derisini innerve eder ve bacağın distal 1/3'üne uzanır. Profund kol ise ayak bileği eklemindeki ligamentum annulare'nin altından geçerek tarsometatarsus'un ventral'inden seyreder ve m. extensor hallicus brevis ile ikinci parmağın flexor kaslarını innerve eden küçük dallar verir. Burada ikinci parmağın flexor kasını geçtikten sonra superficial kol ile birleşen küçük bir dal verir. Ardından birinci ve ikinci parmağı innerve eden n. digitalis dorsalis I ve n. digitalis dorsalis II'yi vererek sonlanır.^{47,56} Devekuşunda n. peroneus (n. fibularis), n. paraperoneus (n. parafibularis) ile birlikte aynı epineural kılıf içinde oblik bir şekilde craniodistal'e ilerleyerek m. iliofibularis'in cranial kenarına ulaşır. Musculus gastrocnemius'un caput laterale'si, m. flexor perforatus digiti IV ve m. flexor perforatus digiti III kaslarının caput laterale'sine gider. Daha sonra n. peroneus superficial ve profund iki kola ayrılır. Her iki kol birlikte distal'e doğru ilerleyerek m. tibialis cranialis, ayak eklemi ve parmaklara dallar gönderirler.⁴⁸

3. MATERYAL VE METOT

3.1. Materyal

Çalışmada, Rize ili Ardeşen ilçesinde atmaca göçünün yoğun olduğu mevsimde sertifikalı avcılardan temin edilen ve çalışma takvimi içerisinde, kliniğe yaralı olarak getirilip tedavisi mümkün olmayan atmacaların da toplanmasıyla 15 adet atmaca ile Erzurum ve yöresinden elde edilen 15 adet güvercin kullanılmıştır.

3.2. Metot

Atmaca ve güvercinlere, kas içine anestezi amaçlı önce 5 mg/kg xylazine, sonra 30 mg/kg ketalar enjekte edildi. Anestezi altındaki her iki materyalin boyun bölgesi diseke edilerek a. carotis communis'leri kesildi ve kanın boşaltılması sağlandı. Daha sonra materyallere median hat boyunca, cloaca'dan başlayıp sternum'un processus xiphoideus'una kadar devam eden bir ensizyon yapıldı. Kesit sternum'un çevresinden geçecek şekilde genişletildi. Kasların diseksiyonuyla vücut boşluğu açılmış oldu.^{64,65} Buradaki iç organlar, plexus lumbosacralis'i oluşturan sinirlere zarar vermeden çıkartıldı. Böylece son thoracal omurdan başlayıp synsacrum'un caudal ucuna kadar olan bölge temizlendi. Daha sonra materyallerin %10'luk formaldehit solusyonunda tespit işlemi gerçekleştirildi.⁶⁶ Çalışma takvimi boyunca tespit edilen atmaca ve güvercinlerin lumbosacral sinirleri diseksiyon mikroskobundan yararlanılarak diseke edildi. Diseksiyon sonucu ortaya çıkan her bir sinirin fotoğrafı çekildi. Sinirlerin isimlendirilmesinde bir örneklilik sağlanması amacıyla Nomina Anatomica Avium⁸ (NAA)'daki terimler kullanıldı.

4. BULGULAR

4.1. Plexus lumbosacralis

Os lumbosacrale'nin ventrolateral'inden çıkan synsacral spinal sinirlerin r. ventralis'lerinin, kendi aralarında birleşmesiyle oluşturdukları plexus lumbosacralis'in, atmacada (*Accipiter nisus*) 8 (2. ve 9. dahil), güvercinde (*Columba livia*) 7 adet (2. ve 8. dahil) sinir kökünden meydana geldiği tespit edildi (Şekil 4.1, 4.2).

4.2. Plexus lumbalis

Atmaca ve güvercinde 2., 3., ve 4. synsacral spinal sinirlerin r. ventralis'lerinin m. ilirotrochantericus cranialis kasının ventral yüzü ile cranial böbrek lobunun dorsocranial'inde ve os ilium'un cranioventral sınırında birleşerek plexus lumbalis'i oluşturdukları tespit edildi (Şekil 4.3, 4.4).

Atmacada 2. synsacral spinal sinirin r. ventralis'inin canalis vertebralis'i terk ettikten sonra caudoventral'e yönelerek tek dal halinde plexus'a iştirak ettiği gözlemlendi. Aynı şekilde 3. synsacral spinal sinirin r. ventralis'inin de tek dal olarak ventrolateral'e yöneldiği ve plexus'a katıldığı görüldü. 4. synsacral spinal sinirin r. ventralis'inin (n. furcalis) orijininin hemen sonra biri ince cranial ve diğeri daha kalın caudal olmak üzere iki dal halinde canalis vertebralis'i terk ettiği, cranial'e yönelen dalın plexus lumbalis'in, caudal'e yönelen dalın ise plexus sacralis'in oluşumuna katıldığı belirlendi.

Güvercinde plexus lumbalis'i oluşturan ilk sinir olan 2. synsacral spinal sinirin r. ventralis'inin orijininini takiben caudoventral'e yöneldiği, plexus lumbalis'e katılmadan önce cranial'e çok ince bir dal olarak n. ilioinguinalis'i verdiği saptandı. Daha sonra caudal'e yönelip plexus'un oluşumuna katılan sinirin, aynı zamanda plexus'tan çıkan ilk dal olan n.

cutaneus femoris'e de köken teşkil ettiği görüldü. Plexus lumbalis'i oluşturan ikinci sinir olan 3. synsacral spinal sinirin ventral kolunun, plexus'u oluşturan 2. ve 4. synsacral spinal sinirlerin r. ventralis'lerinden daha kalın olduğu ve canalis vertebralis'i terk ettikten sonra caudoventral'e yönelerek plexus'a iştirak ettiği belirlendi. 4. synsacral spinal sinirin r. ventralis'inin (n. furcalis) cranial kolunun cranioventral yönde seyrederek plexus'a katıldığı görüldü.

Plexus lumbalis'ten köken alan sinirlerin cranial'den caudal'e doğru sırasıyla n. ilioinguinalis, n. cutaneus femoris, n. coxalis cranialis, n. femoralis, n. saphenus ve n. obturatorius olduğu tespit edildi.

4.3. Nervus ilioinguinalis (Nervus pubicus)

Sadece güvercinde tespit edilen n. ilioinguinalis'in, 2. synsacral spinal sinirin r. ventralis'inin cranial'e verdiği çok ince bir dal olduğu ve craniolateral'e yönelerek karın kaslarının caudal'ine dağıldığı görüldü (Şekil 4.4).

4.4. Nervus cutaneus femoris

İncelenen her iki türde plexus lumbalis'in cranial'inden çıkan ve plexus'tan ayrılan ilk sinir olan n. cutaneus femoris'in, atmacada orijinini takiben cranioventral yönde ilerleyerek önce lateral'e n. cutaneus femoris lateralis'i verdiği tespit edildi. Daha sonra ventral'e yönelen sinirin, m. sartorius'a girmeden önce dorsal ve ventral iki kola ayrıldığı, dorsal kolun m. iliotibialis cranialis'in orta kısmını innerve ettiği, ventral kolun ise m. iliotibialis cranialis'in caudal kenarı ile m. iliotibialis lateralis'in cranial kenarı arasından geçerek uyluğun craniolateral'indeki deriye dağıldığı gözlemlendi. Nervus cutaneus femoris lateralis'in n. cutaneus femoris'ten ayrıldıktan sonra karın kaslarına yönelerek uyluğun

lateral'inde m. iliotibialis lateralis'in medial yüzünü innerve ettiği belirlendi (Şekil 4.5, 4.6).

Güvercinde n. cutaneus femoris'in orijinini takiben cranioventral'e yöneldiği, kuvvetli bir tek dal halinde m. iliotibialis cranialis'e ince bir dal vererek bu kasın dorsal 1/3'ü seviyesinde m. iliotibialis cranialis ve m. iliotibialis lateralis arasından geçerek uyluğun craniolateral'indeki deriye dağıldığı görüldü. Bu türde n. cutaneus femoris lateralis'e rastlanmadı (Şekil 4.7, 4.8).

4.5. Nervus coxalis cranialis

Atmaca ve güvercinde n. cutaneus femoris'ten sonra plexus lumbalis'ten çıkan n. coxalis cranialis'in craniolateral ve caudolateral olmak üzere iki dal halinde plexus'tan orijin aldığı görüldü. Craniolateral'e seyreden ilk dalın verdiği iki ince dalla m. iliotibialis lateralis'in dorsomedial'ini, caudolateral'e yönelen diğer dalın ise aynı kasın caudodorsal'ini innerve ettiği belirlendi. Ayrıca güvercinde caudolateral'deki dalın ince bir uzantıyla m. femorotibialis medialis'i de innerve ettiği tespit edildi (Şekil 4.9, 4.10).

4.6. Nervus femoralis

Atmacada n. coxalis cranialis'in caudal'inden ayrılarak ventral'e yönelen n. femoralis'in kısa bir seyirden sonra üç dala ayrıldığı görüldü. Cranial'deki ilk dalın, craniolateral seyrederek m. iliaceus'un ventral yüzünün orta kısmından ventral'e doğru ilerlediği, m. femorotibialis medialis kasının cranial kenarı ile m. iliotibialis lateralis arasından geçtiği ve m. femorotibialis medialis'in dorsolateral'ini innerve ettiği tespit edildi. Nervus femoralis'in verdiği ikinci dalın ventral'e yönelerek m. femorotibialis medialis kasının dorsoventral yüzünden kasın ventral'ine doğru tek dal halinde ilerlediği,

üçte ayrılarak bu kasa dağıldığı görüldü. Adı geçen sinirin caudal'inden çıkan üçüncü dalın gövde ile uyluk arasındaki boşlukta tek dal halinde caudal'e yöneldiği, m. femorotibialis medialis'e ince bir dal verdikten sonra caudal'de m. ambiens'in dorsal yüzünden geçtiği gözlemlendi. Nervus femoralis'in caudal'e devam eden bu dalının m. femorotibialis medialis'in caudal kenarı ile m. puboischiofemoralis medialis (adductor)'in cranial kenarı arasındaki kas oluşunda, n. saphenus ile birlikte ventral'e doğru seyrederek uyluğun medial yüzünde m. femorotibialis internus'u innerve ettiği tespit edildi (Şekil 4.11).

Güvercinde n. coxalis cranialis'in caudal'inden çıkan n. femoralis'in orijininin hemen sonra cranial ve caudal iki dal verdiği belirlendi. Cranial dalın m. femorotibialis medialis'in cranial'ine yönelerek kası innerve ettiği görüldü. Caudal dalın ise m. femorotibialis medialis'in caudal yüzünde seyrederek m. ambiens ile m. femorotibialis medialis arasında ikiye ayrıldığı gözlemlendi. Kalın olan ilk dalın m. femorotibialis medialis'in caudal yüzünde ventral'e doğru ilerleyerek m. femorotibialis internus'un dorsal'ini, diğer dalın ise m. femorotibialis medialis'in caudal'ini innerve ettiği tespit edildi (Şekil 4.12).

4.7. Nervus saphenus (Nervus cutaneus femoris medialis)

Araştırmada kullanılan her iki materyalde de n. saphenus'un, n. obturatorius'tan önce plexus lumbalis'in caudal'inden çıktığı, m. iliacus'un ventral yüzünün caudal'inden geçerek, os ilium'a paralel bir seyirle karın duvarının proximal'inde caudal'e doğru ilerlediği tespit edildi. Daha sonra ventrolateral'e yönelen sinirin, m. ambiens'in caput dorsale'sinin üzerinden geçerek ventral'e doğru ilerlediği, m. femorotibialis medialis ve m. femorotibialis internus'un caudal kenarlarına paralel olarak bu kaslar ile m. puboischiofemoralis medialis (adductor) kasının cranial kenarı arasındaki kas oluşunda seyrettiği görüldü (Şekil 4.13, 4.14). Bu kas oluşundaki seyrini atmacada n. femoralis'in

caudal dalı ile sürdüren sinirin, güvercinde atmacadan farklı olarak n. femoralis'le birlikte değil, yalnız seyrettiği gözlemlendi. İncelenen her iki türde de sinirin art. genu'nun medial yüzü proximal'ine n. cutaneus cruralis cranialis'i verdiği ve bu dalın bölge derisini innerve ettiği, daha sonra da os tibiotarsale'nin cranial yüzündeki deride subcutan olarak sonlandığı görüldü (Şekil 4.15, 4.16).

4.8. Nervus obturatorius

İncelenen her iki türde de plexus lumbalis'in en caudal'inden çıkan son sinir olan n. obturatorius'un atmacada 2. ve 3. synsacral spinal sinirlerin r. ventralis'lerinin ventral yüzlerinden ayrılan dalların, plexus'un caudal'inden çıkan dal ile birleşmesi sonucu şekillendiği tespit edildi. Güvercinde ise n. obturatorius'un, 3. synsacral spinal sinirin plexus'a iştirakinden hemen önce caudal'e verdiği dal ile plexus lumbalis'in caudal'inden çıkan dalın caudal'e yönelerek birleşmesiyle oluştuğu görüldü.

Atmaca ve güvercinin her ikisinde orijinini takiben caudal'e yönelen n. obturatorius'un crista iliaca obliqua ve os pubis'e paralel bir seyirle for. obturatum'dan geçtiği gözlemlendi. Nervus obturatorius'un for. obturatum'a girmeden önce, foramen girişinde bulunan m. obturatorius internus'u innerve eden r. medialis'i verdiği görüldü. Nervus obturatorius'un for. obturatum'dan geçtikten sonra, m. obturatorius externus'u innerve eden r. lateralis'i verdiği tespit edildi (Şekil 4.17, 4.18).

4.9. Plexus sacralis

Atmacada plexus sacralis'in 6 adet (4-9) synsacral spinal sinirin r. ventralis'leri tarafından oluşturulduğu gözlemlendi. Plexus sacralis'in oluşumuna katılan ilk dal olan 4. synsacral spinal sinirin r. ventralis'inin (n. furcalis) canalis vertebralis'i terk ettikten sonra

cranial ve caudal iki dala ayrıldığı tespit edildi. Cranial'deki dalın plexus lumbalis'in oluşumuna katıldığı, caudal'deki dalın ise plexus sacralis'in oluşumuna iştirak eden ilk dal olduğu saptandı.

Nervus furcalis'in caudal dalı ile ona göre daha kalın olan 5. synsacral spinal sinirin r. ventralis'inin caudoventral'e yönelerek kısa bir seyirden sonra birleşip truncus cranialis'i oluşturdukları ve bu truncus'un caudoventral'e yöneldiği belirlendi.

Plexus'un oluşumuna katılan 6. synsacral spinal sinirin r. ventralis'inin synsacrum'u terk ettikten sonra caudoventral bir seyirle ilerleyerek 7. synsacral spinal sinirin r. ventralis'iyile birleşip truncus medianus'u oluşturduğu ve bu truncus'un caudal fossa renalis'in cranial'inde truncus cranialis'e katılarak ortak bir kök oluşturduğu saptandı.

Plexus sacralis'i oluşturan diğer dallara göre nispeten daha ince olan 8. synsacral spinal sinirin r. ventralis'i ile 9. synsacral spinal sinirlerin r. ventralis'inin (n. bigeminus) cranial dalının canalis vertebralis'i terk ettikten sonra caudoventral seyirle ilerleyerek truncus caudalis'i oluşturdukları saptandı. Daha sonra truncus caudalis'in, truncus cranialis ve truncus medianus'un meydana getirdiği ortak kökle birleşerek plexus sacralis'e iştirak ettiği belirlendi (Şekil 4.19).

Güvercinde plexus sacralis'in 5 adet (4-8) synsacral spinal sinirin ventral dalı tarafından meydana geldiği görüldü. Plexus'u oluşturan ilk sinirin 4. synsacral spinal sinirin r. ventralis (n. furcalis)'inin caudal'e yönelen kolu olduğu belirlendi. Nervus furcalis'in caudal dalının cranial'dekine göre daha kalın olduğu ve synsacrum'dan çıkar çıkmaz caudal'e yönelerek plexus'a iştirak ettiği tespit edildi. Caudal dala göre daha ince olan cranial dalın ise cranioventral'e yönelerek plexus lumbalis'e katıldığı gözlemlendi.

Plexus'un oluşumuna katılan ikinci sinirin 5. synsacral spinal sinirin r. ventralis'i olduğu, plexus'u oluşturan diğer sinirlerden daha kalın görüldüğü ve oluşumunu takiben caudoventral'e yönelerek n. furcalis'in caudal dalı ile birleşip kalın bir kök olan truncus cranialis'i oluşturduğu tespit edildi.

Plexus sacralis'i oluşturan üçüncü sinirin 6. synsacral spinal sinirin r. ventralis'i olduğu belirlendi. Synsacrum'dan ayrılır ayrılmaz caudoventral'e yönelen sinirin tek başına seyrederek truncus medianus'u oluşturduğu ve sonrasında truncus cranialis ile birleşerek kalın bir kök oluşturduğu saptandı.

Yedinci synsacral spinal sinirin r. ventralis'inin canalis vertebralis'i terk ettikten sonra caudal'e yönelip kısa bir seyirden sonra, canalis vertebralis'ten çıkarak cranial'e yönelen 8. synsacral spinal sinirin r. ventralis'i ile birleşerek truncus caudalis'i oluşturdukları tespit edildi.

Plexus sacralis'in oluşumuna katılan 7. ve 8. synsacral spinal sinirlerin r. ventralis'lerinin diğer sinirlere göre daha ince oldukları ve birleşerek oluşturdukları truncus caudalis'in caudoventral doğrultuda seyrederek caudal fossa renalis'in cranial sınırında uzandığı tespit edildi. Foramen ischiadicum'un girişinde cranial ve median truncus'un oluşturduğu ortak kökle birleşen truncus caudalis'in plexus sacralis'e katıldığı görüldü (Şekil 4.18).

İncelenen her iki türde truncus cranialis ve truncus medianus'un oluşturduğu ortak kök ile truncus caudalis'in, caudal fossa renalis'te for. ischiadicum girişinde birleşerek n. ischiadicus'u oluşturduğu belirlendi. Nervus ischiadicus'u oluşturan kalın kökün oluşumunu takiben for. ischiadicum'a yönelerek buradan geçtiği saptandı. Truncus caudalis'den rr. musculares'i oluşturan dalın köken aldığı görüldü. Truncus cranialis ve

truncus medianus'tan; n. peroneus ve tibialis'in ortak kökü ile n. cutaneus femoris caudalis ve n. coxalis caudalis'in köken aldığı belirlendi (Şekil 4.18, 4.19).

4.10. Nervus ischiadicus

Nervus ischiadicus'un; caudal fossa renalis'in craniodorsal'inde böbreğin caudal lobu üzerinde atmacada 6 (4-9), güvercinde 5 adet (4-8) synsacral spinal sinirin r. ventralis'leri tarafından oluşturulan truncus cranialis, truncus medianus ve truncus caudalis'in birleşmesiyle meydana geldiği tespit edildi. Her iki türde de n. ischiadicus'un pelvis boşluğundaki bu oluşumun hemen ardından caudolateral'e yönelerek for. ischiadicum'dan geçtiği gözlemlendi (Şekil 4.18, 4.20). Foramen ischiadicum'u geçtikten hemen sonra, coxal bölgenin, pars postacetabularis ossis ili kısmında sinirin 4 dala ayrıldığı tespit edildi.

Atmacada ventral'de bulunan ve en kalın olan dalın n. peroneus ve n. tibialis'in ortak kökü olduğu görüldü. Nervus peroneus ve n. tibialis'in ortak kökünün dorsocranial'inden n. coxalis caudalis'in, dorsocaudal'inden ise n. cutaneus femoris caudalis'in ayrıldığı tespit edildi. Ortak kökün caudoventral'inden ise rr. musculares'i veren dalın çıktığı görüldü (Şekil 4.21).

Güvercinde for. ischiadicum'dan çıkan n. ischiadicus'un cranial'den caudal'e doğru sırasıyla n. coxalis caudalis, n. peroneus ve n. tibialis'in ortak kökü, n. cutaneus femoris caudalis ve rr. musculares'i verdiği saptandı (Şekil 4.22).

4.11. Nervus coxalis caudalis

Atmacada (Şekil 4.23) n. peroneus ve n. tibialis'in ortak kökünün dorsocranial'inden, güvercinde (Şekil 4.22) ise ortak kökün hemen cranial'inden çıkan n.

coxalis caudalis'in incelenen her iki türde de cranioventral'e yöneldiği görüldü. Kısa bir seyirden sonra lateral'e yönelerek iki dal halinde m. biceps femoris'in cranial'ini innerve ettiği tespit edildi.

4.12. Nervus peroneus ve Nervus tibialis'in ortak kökü

Atmacada n. ischiadicus'un for. ischiadicum'dan çıktıktan sonra cranial'den caudal'e doğru verdiği ikinci ve en kalın dalın n. peroneus ve n. tibialis'in ortak kökü olduğu gözlemlendi. Ortak kökü oluşturan n. tibialis ve n. peroneus'un birbirinden ayırt edilemeyecek şekilde tek sinir halinde, aynı epineural kılıf içinde ve sıkıca sarılmış kuvvetli bir kök olarak bulunduğu tespit edildi. Orijinini takiben distal'e yönelen kökün hiçbir dal vermeden uyluğun caudolateral'inde seyrettiği, uyluğun orta kısmında n. cutaneus suralis'i verdiği gözlemlendi. Bu ortak kökün seyri esnasında, for. ischiadicum'dan çıktıktan hemen sonra m. ischiofemoralis kasının dorsal'inden geçerek m. caudofemoralis kasının cranial kenarı üzerinde, m. biceps femoris'in altında, m. iliotibialis lateralis kasının caudal kenarına paralel olarak distal'e doğru seyrettiği tespit edildi (Şekil 4.24).

Adı geçen ortak kökün m. caudofemoralis kasını geçip uyluğun orta kısmında n. cutaneus suralis'i verdikten sonra m. puboischiofemoralis (m. adductor) lateralis kasının distal'inde lateral olarak seyrettiği ve bu esnada art. genu'nun caudal'inin proximal kısmında, femur'un caudal kenarının distal 1/3'ü seviyesinde n. tibialis ve n. peroneus'a ayrıldığı görüldü (Şekil 4.27).

Güvercinde, ortak kökün, ince bir perineal kılıfla sarılı olduğu ve birbirinden kolaylıkla ayırt edilebildiği, uyluğun orta kısmında n. peroneus ve n. tibialis'in birbirinden ayrıldığı, uyluğun distal 1/3'ünde ise n. tibialis'den gelen ince bir dal olan n. paraperoneus ile n. peroneus'un birleştiği tespit edildi. Uyluğun distal 1/3'ünde birbirinden ayrılan

sinirlerden cranial'de olanın ince bir kılıfla sarılı n. peroneus ve n. paraperoneus, caudal'de olanın ise n. tibialis olduğu görüldü (Şekil 4.25, 4.26).

4.13. Nervus cutaneus suralis

Atmacada n. cutaneus suralis'in, n. peroneus ve n. tibialis'in ortak kökünden, uyluğun ortası düzeyinde ayrıldığı görüldü. Orijinini takiben caudal'e yönelen sinirin m. biceps femoris ile m. semimembranosus arasından geçerek, art. genu'nun caudal'i ve m. gastrocnemius'u saran bölgede subcutan olarak ilerleyip bölge derisini innerve ettiği tespit edildi (Şekil 4.27).

Güvercinde ise n. cutaneus suralis'in uyluğun orta kesiminde, n. tibialis'in n. peroneus'tan ayrıldıktan hemen sonra, caudal'inden verdiği ince bir dal olduğu belirlendi. Nervus tibialis'den ayrılan sinirin m. biceps femoris'in distal kısmı ile m. semitendinosus arasından geçerek bölge derisini subcutan olarak innerve ettiği belirlendi (Şekil 4.25).

4.14. Nervus peroneus

Atmacada n. peroneus'un n. tibialis'le birlikte birbirinden ayırt edilemeyecek şekilde kuvvetli bir kök halinde for. ischiadicum'dan çıktıktan sonra femur'un caudal kenarına paralel olarak distal'e doğru ilerlediği görüldü. Femur'un distal 1/3'ü seviyesinde n. tibialis'den ayrılan n. peroneus'un cranial'e yönelerek genu ekleminin caudolateral'inde ansa mm. iliofibularis'ten m. biceps femoris'in tendosuyla birlikte geçerek craniolateral bir seyir izlediği görüldü. Ansa'dan geçtikten hemen sonra caudal'e ince bir dal olan n. paraperoneus'u vererek craniolateral'e devam eden sinirin plexus sacralis'in son dallarının en kalın ve kuvvetli siniri olduğu tespit edildi. Nervus peroneus'un bacağıın proximal kısmının lateral'inde, diz ekleminin 1 cm kadar distal'inde, for. interosseum proximale'nin

hemen altında, m. tibialis cranialis, m. extensor digitorum longus, m. peroneus longus kaslarının proximal kısımlarını innerve eden musculer dallar verdikten sonra bacağıın distal'ine doğru devam ettiği görüldü. Ossa cruris'in orta kısmında n. peroneus superficialis ve n. peroneus profundus'a ayrıldığı tespit edildi (Şekil 4.28, 4.29).

Güvercinde n. peroneus ve n. tibialis'in ortak kökünden uyluğun orta kısmı seviyesinde ayrılan n. peroneus'un cranial'deki sinir olduğu belirlendi. Nervus tibialis'in cranial'e verdiği ilk dal olan n. paraperoneus'la, aynı ince bir kılıf içinde seyreden n. peroneus'un diz eklemine doğru distal bir seyirle m. iliotibialis lateralis'in caudal kenarına paralel devam ettiği ve diz eklemine caudolateral'inde m. biceps femoris'in tendosuyla birlikte ansa mm. iliofibularis'ten geçtiği gözlemlendi. Ansa içinde n. paraperoneus'tan ayrılarak ossa cruris'in proximal'inde craniolateral'e yönelip bacağıın proximal kısmının lateral'inde os fibula üzerinde önce cranial'e sayıları 2 ile 3 arasında değişen musculer dallar verdikten sonra bacağıın proximal kısmı lateral'inde n. peroneus profundus ve n. peroneus superficialis'e ayrıldığı gözlemlendi. Musculer dalların ossa cruris'in cranial'indeki m. tibialis cranialis ve m. extensor digitorum longus'u innerve ettiği tespit edildi (Şekil 4.30).

4.15. Nervus paraperoneus

Atmacada n. paraperoneus'un, n. peroneus'un art. genu'nun caudolateral'inde ansa mm. iliofibularis'ten geçtikten sonra caudal'e verdiği bir dal olduğu tespit edildi (Şekil 4.31).

Güvercinde n. paraperoneus'un n. tibialis'ten uyluğun orta kesiminde cranial'e doğru çıkan ilk dal olduğu görüldü. Adı geçen sinirin orijininin hemen sonra n. peroneus'a iştirak ettiği ve onun caudal'inde ve aynı epineural ince bir kılıfla sarılı şekilde,

m. iliotalibialis lateralis'in caudal kenarına paralel bir seyirle distale doğru ilerlediği gözlemlendi (Şekil 4.32). Nervus peroneus'la birlikte ansa mm. iliofibularis'ten m. biceps femoris'in tendosu eşliğinde diz ekleminin caudolateral'inden geçen sinirin ansa'dan geçerken n. peroneus'dan ayrıldığı ve bacağın caudal'ine yöneldiği tespit edildi (Şekil 4.33).

Atmaca ve güvercinde n. peroneus'tan ayrılan sinirin bacağın caudolateral'inde distal'e doğru m. flexor perforans et perforatus digiti II ve m. flexor perforans et perforatus digiti III kaslarının altında ve onlara paralel bir seyir izlediği görüldü. Bacağın alt 1/3'lük kısmında, m. flexor perforans et perforatus digiti III kasının cranial kenarı ve m. peroneus longus arasından deri altına çıkararak intertarsal eklemin lateral yüzünden ayağa doğru ilerlediği belirlendi.

4.16. Nervus peroneus superficialis

Atmacada ossa cruris'in orta kısmında, n. peroneus'un, son iki dalından caudal'de olan dal olduğu gözlemlendi. Orijininden hemen sonra, m. peroneus longus'a ince bir dal veren sinirin distal'e doğru seyrederek intertarsal eklemin lateral'inde, retinaculum extensorium tibiotarsi'nin lateral yüzü üzerinden geçtikten sonra tarsometatarsus'un dorsolateral yüzünde n. metatarsalis dorsalis lateralis olarak distal'e doğru seyrettiği belirlendi (Şekil 4.34, 4.35).

Güvercinde bacağın proximal kısmı lateral'inde n. peroneus'un cranial'e ince muscüler dalları verdikten sonra distal'e yönelen iki kalın daldan caudal'dekinin n. peroneus superficialis olduğu, ossa cruris'in lateral'inden os tibia'ya paralel seyirle n. peroneus profundus'la beraber distal'e doğru seyrettiği görüldü. Musculus tibialis cranialis ile m. peroneus longus'un altında distal'e ilerleyen sinirin bacağın alt 1/3'lük kısmında, m. tibialis cranialis'in caudal kenarı ile m. peroneus brevis'in cranial kenarı arasından geçerek

bu iki kasa paralel seyirle retinaculum extensorium tibiotarsi'nin üzerinde seyrettiği tespit edildi. İntertarsal eklemin dorsal yüzü üzerinde ilerleyen sinirin ayağın dorsal'inde n. metatarsalis dorsalis lateralis olarak bulunduğu, ardından her iki türde de üçüncü ve dördüncü digiti'lere dağıldığı gözlemlendi (Şekil 4.30, 4.36).

4.17. Nervus peroneus profundus

Atmacada n. peroneus'tan ayrılan en son ve en kalın sinir olan n. peroneus profundus'un ossa cruris'in orta kesiminde, tibia'ya paralel seyirle distal'e doğru ilerlediği, bacağın distal 1/3'ü seviyesinde art. intertarsalis'in cranial'ine yönelerek tibiotarsus'un distal'inin cranial yüzünde bulunan ve oblik biçimde yerleşen retinaculum extensorium tibiotarsi'den geçtiği görüldü (Şekil 4.34). Nervus peroneus profundus'un retinaculum extensorium tibiotarsi'den geçerken m. tibialis cranialis'in tendosuyla beraber ve onun altında bulunduğu, retinaculum'u geçtikten hemen sonra m. tibialis cranialis'in tendosu altında lateral ve medial bifurcation'a uğrayarak kasın insertio'su altında tekrar birleşip tarsometatarsus'un dorsal yüzünde ilerlediği görüldü (Şekil 4.37).

Güvercinde n. peroneus'un muscüler dallarından sonra verdiği en son dallardan biri olan n. peroneus profundus'un orijinini takiben n. peroneus superficialis'e paralel ve onun cranial'inde bir seyir izlediği görüldü (Şekil 4.30). Bacağın distal 1/3'lük kısmında m. tibialis cranialis'in tendosuyla beraber ilerlediği, m. peroneus brevis'in cranial kenarı boyunca devam ederek intertarsal eklemden retinaculum extensorium tibiotarsi'den geçtiği tespit edildi (Şekil 4.36).

İncelenen her iki türde de adı geçen sinirin tarsometatarsus'un dorsomedial'inde n. metatarsalis dorsalis medialis et intermedius olarak distal'e doğru seyrettiği, birinci ve ikinci digiti'lerde sonlandığı görüldü.

4.18. Nervus tibialis

Atmacada n. tibialis'in, n. peroneus ve n. tibialis'in ortak kökünün caudal'inden, uyluğun distal 1/3'lük kısmında ayrıldığı tespit edildi. Ayrıldıktan hemen sonra, diz ekleminin caudal'ine yönelerek ansa mm. iliofibularis'in dorsocaudal'inde, biri bacağı lateral'ine giden n. tibialis lateralis (n. suralis lateralis) ve diğeri bacağı medial'ine yönelen n. tibialis medialis'i (n. suralis medialis) verdiği gözlemlendi (Şekil 4.38).

Güvercinde, uyluğun orta kesiminde ortak kökten ayrılan caudal'deki sinir olan n. tibialis'in, ayrıldıktan hemen sonra caudal'e ince bir dal olan n. cutaneus suralis'i vererek seyrine devam ettiği tespit edildi. Kısa bir seyirden sonra cranial'e n. peroneus'la aynı kılıf içinde seyreden n. paraperoneus'u veren sinirin, diz ekleminin caudal'ine doğru ilerlediği görüldü. Nervus tibialis'in uyluğun distal 1/3'ünde n. tibialis lateralis (n. suralis lateralis) ve n. tibialis medialis'e (n. suralis medialis) ayrıldığı belirlendi (Şekil 4.32, 4.39).

4.19. Nervus tibialis lateralis (Nervus suralis lateralis)

Nervus tibialis lateralis'in atmacada n. peroneus'a paralel bir seyirle art. genu'nun caudal'ine devam ettiği saptandı. Eklem caudolateral'inde, ossa cruris'in caudal'inin proximal 1/3 lük kısmında m. gastrocnemius'un pars laterale'si ile m. flexor hallucis longus kasının dorsal'i arasındaki kas oluşunda üç dala ayrıldığı tespit edildi. Cranial'deki ilk dalın m. flexor perforans et perforatus digiti II kasının dorsal'ini innerve ettiği görüldü. İkinci dalın caudal'e yönelerek m. flexor perforans et perforatus digiti III kasının caudal'inde distal'e doğru seyrettiği, üçüncü dalın ise m. gastrocnemius'un pars laterale'sinin orta kesiminden kasın distal'ine dağılıp sonlandığı gözlemlendi (Şekil 4.40).

Güvercinde uyluğun distal 1/3'ü seviyesinde n. tibialis'in bacağı lateral'ine verdiği dalın n. suralis lateralis olduğu tespit edildi. Kısa bir seyirden sonra genu ekleminin

caudal'inde üç dala ayrılan sinirin, m. gastrocnemius pars lateralis, m. flexor perforatus digiti IV, m. flexor perforans et perforatus digiti II ve m. flexor perforans et perforatus digiti III kaslarını innerve ettiği saptandı (Şekil 4.41).

4.20. Nervus tibialis medialis (Nervus suralis medialis)

Orijinini takiben bacağın medial yüzüne yönelen n. tibialis medialis'in, atmacada cranial ve caudal iki dala ayrıldığı, cranial dalın caudal'dekinden daha kalın olduğu görüldü. Cranial'deki dalın, m. gastrocnemius pars intermedia, m. gastrocnemius pars medialis ve m. flexor digitorum longus'u innerve ettiği gözlemlendi (Şekil 4.42). Nervus tibialis medialis'in caudal dalının ise m. flexor hallucis longus'un dorsal'ini innerve ettiği tespit edildi (Şekil 4.43).

Güvercinde n. tibialis medialis'in, n. tibialis'in bacağın medial'ine verdiği dal olduğu ve m. gastrocnemius'un pars intermedia'sı arasında proximal ve caudodistal iki kola ayrıldığı görüldü. Bu iki dala ayrılmadan önce ince bir musculer dalla m. gastrocnemius pars intermedia'yı innerve ettiği saptandı. Sinirin proximal'deki kolunun, bacağın medial'inde cranial'e yönelerek üç dala ayrıldığı ve bacağın craniomedial'indeki m. gastrocnemius pars medialis'e dağıldığı görüldü. Proximal kolun caudal'e yönelen kalın dalının orijinini takiben distal'e yöneldiği, m. gastrocnemius pars medialis'e bir dal vererek bacağın medial'inde m. flexor perforatus digiti III kasının cranial kenarına paralel olarak m. gastrocnemius pars intermedia'nın tendosu altında ayağın distal'ine ilerlediği saptandı. Nervus tibialis medialis'in caudodistal'e yönelen diğer dalının bacağın caudal'inde m. flexor perforatus digiti III ve m. gastrocnemius pars lateralis kaslarına yayıldığı görüldü (Şekil 4.44).

4.21. Nervus cutaneus femoris caudalis

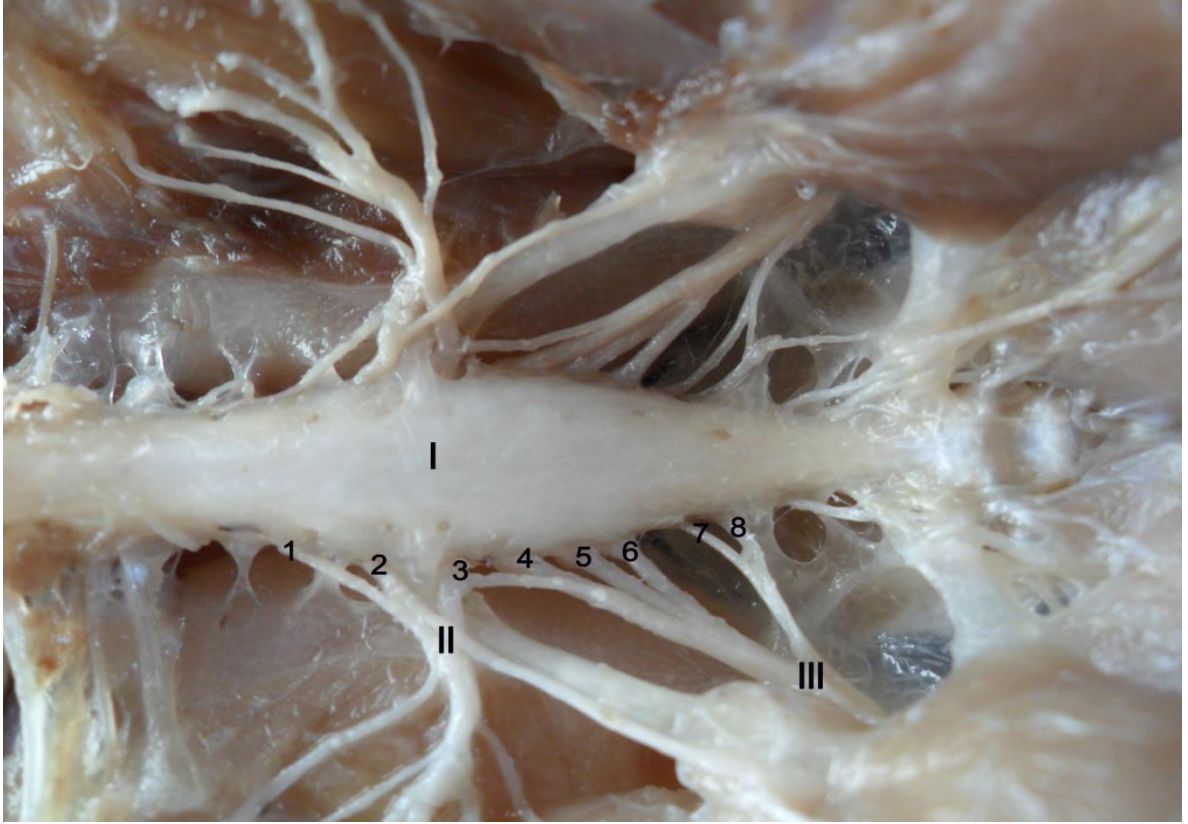
Her iki türde de for. ischiadicum'un hemen çıkışında n. peroneus ve n. tibialis'in ortak kökünden sonra cranial'den caudal'e doğru n. ischiadicus'tan köken alan üçüncü sinirin n. cutaneus femoris caudalis olduğu tespit edildi. Atmacada (Şekil 4.45) ortak kökün dorsocaudal'inden ayrılan sinirin, orijinini takiben caudoventral'e yönelerek m. biceps femoris'in dorsal'ini rr. musculares'in ilk dalı ile birlikte innerve ettiği görüldü.

Güvercinde n. peroneus ve n. tibialis'in ortak kökünün caudal'inden iki dal halinde ayrılan n. cutaneus femoris caudalis'in, cranial'e yönelen ilk dalının m. biceps femoris'in dorsomedial'ini innerve ettiği (Şekil 4.26), caudal'e yönelen ikinci dalının ise m. biceps femoris'in dorsal kısmının altından geçerek, caudal yönlü seyrettiği saptandı. Rami musculares'in ilk dalı ile beraber m. semitendinosus'un cranial kenarı ile m. biceps femoris'in caudal kenarı arasından çıkarak uyluğun caudal kısmındaki deriyi subcutan innerve ettiği tespit edildi (Şekil 4.46).

4.22. Rami musculares

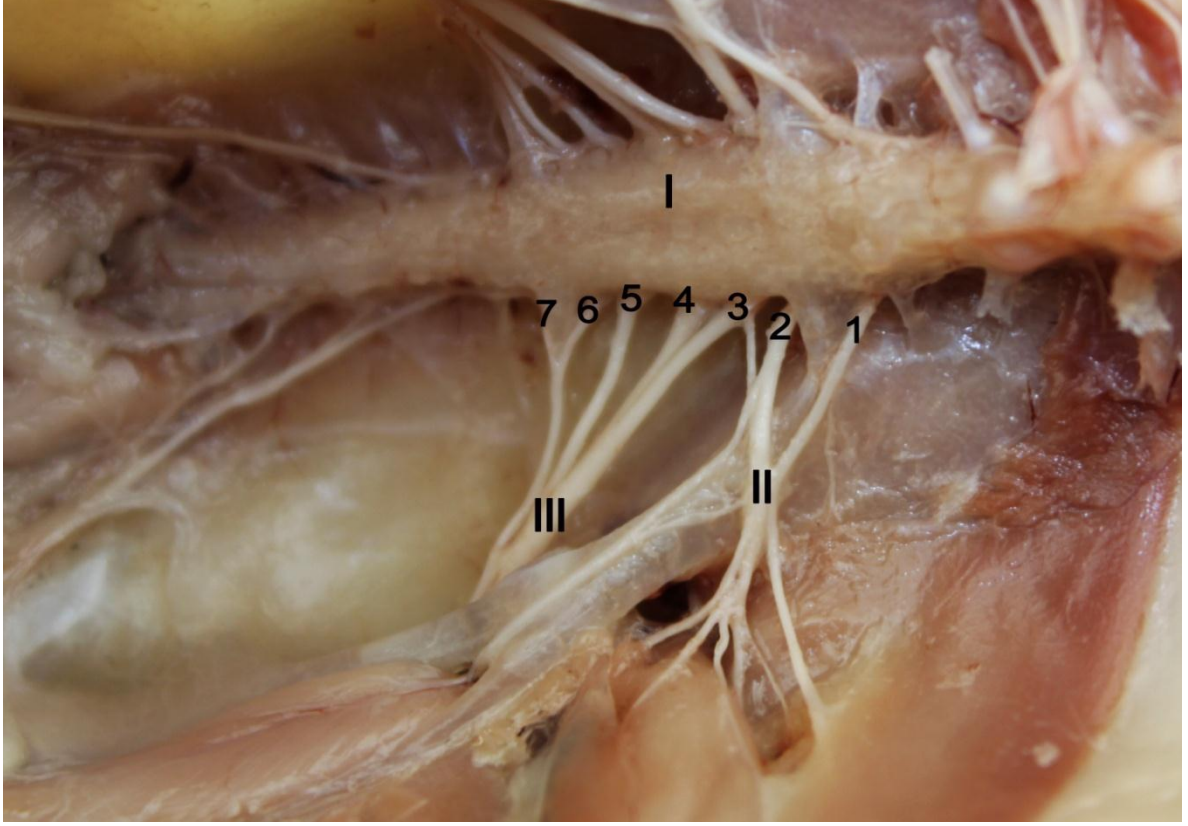
Atmaca ve güvercinde, n. ischiadicus'un for. ischiadicum'dan çıktıktan hemen sonra en caudal'inde tek bir sinir demeti olarak, truncus caudalis'ten köken alan rr. musculares'in ayrıldığı görüldü. Orijinini takiben caudoventral'e yönelen sinir demetinin, 4 dala ayrılarak yayıldığı tespit edildi. Atmacada (Şekil 4.47) cranial'de olan ilk dalın m. biceps femoris'in caudal'ini innerve ettiği gözlemlendi. İkinci dalın m. caudoiliofemoralis'in dorsal kenarına gittiği, üçüncü dalın m. caudoiliofemoralis'in altından geçerek m. semimembranosus'un dorsal'ine dağıldığı tespit edildi. En caudal'deki son dalın ise for. ischiadicum çıkışında caudal'e yönelen m. ischiofemoralis kasının caudal'ine dağıldığı görüldü.

Güvercinde cranial'deki ilk dalın lateral bir seyirle n. cutaneus femoris caudalis'le beraber m. biceps femoris'in dorsal'inden girerek m. biceps femoris ve m. semitendinosus arasından geçip uyluğun caudal'indeki bölge derisine dağıldığı gözlemlendi. Diğer dalların uyluğun caudal'inde bulunan kaslardan m. semitendinosus, m. semimembranosus, m. piriformis ve m. ischiofemoralis'i innerve ettiği saptandı (Şekil 4.26, 4.46).



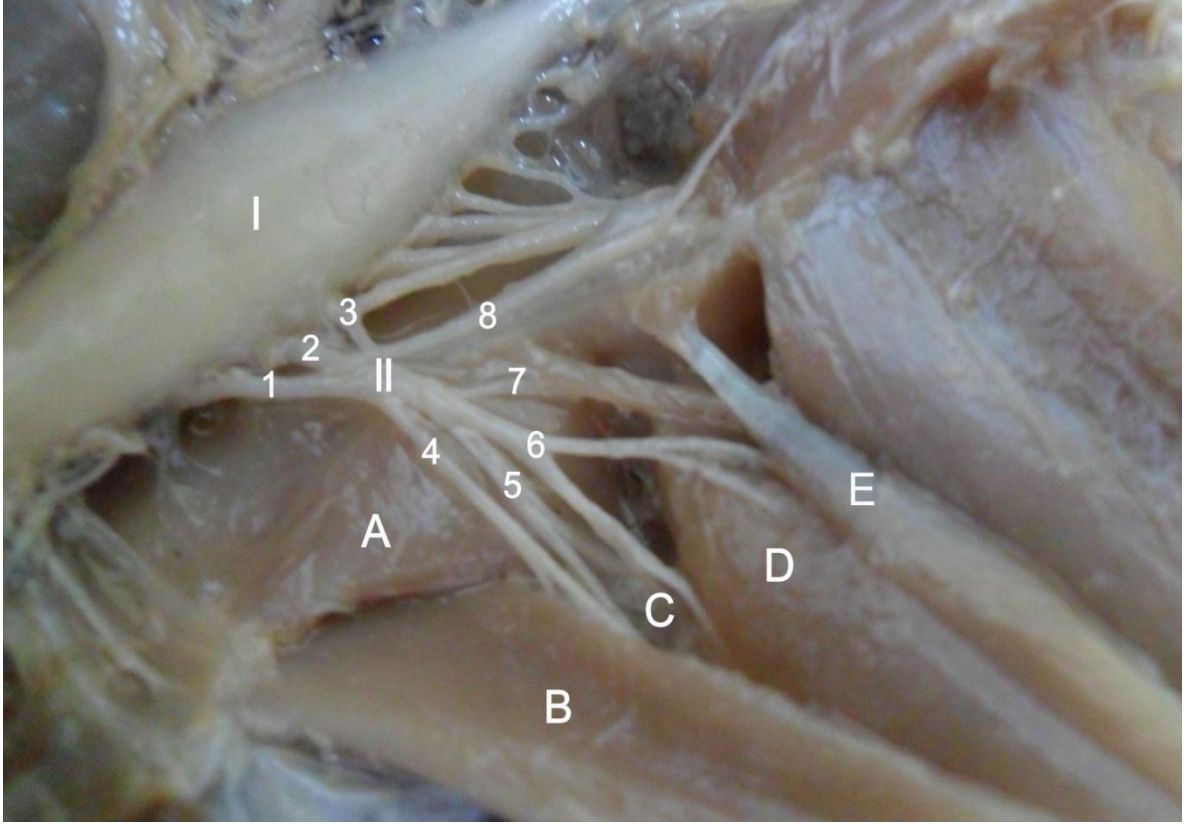
Şekil 4.1. Atmacada plexus lumbosacralis (sağ ventral)

- I. Symsacrum
- II. Plexus lumbalis
- III. Plexus sacralis
- 1-8. 2-9. symsacral spinal sinirlerin r. ventralis'leri



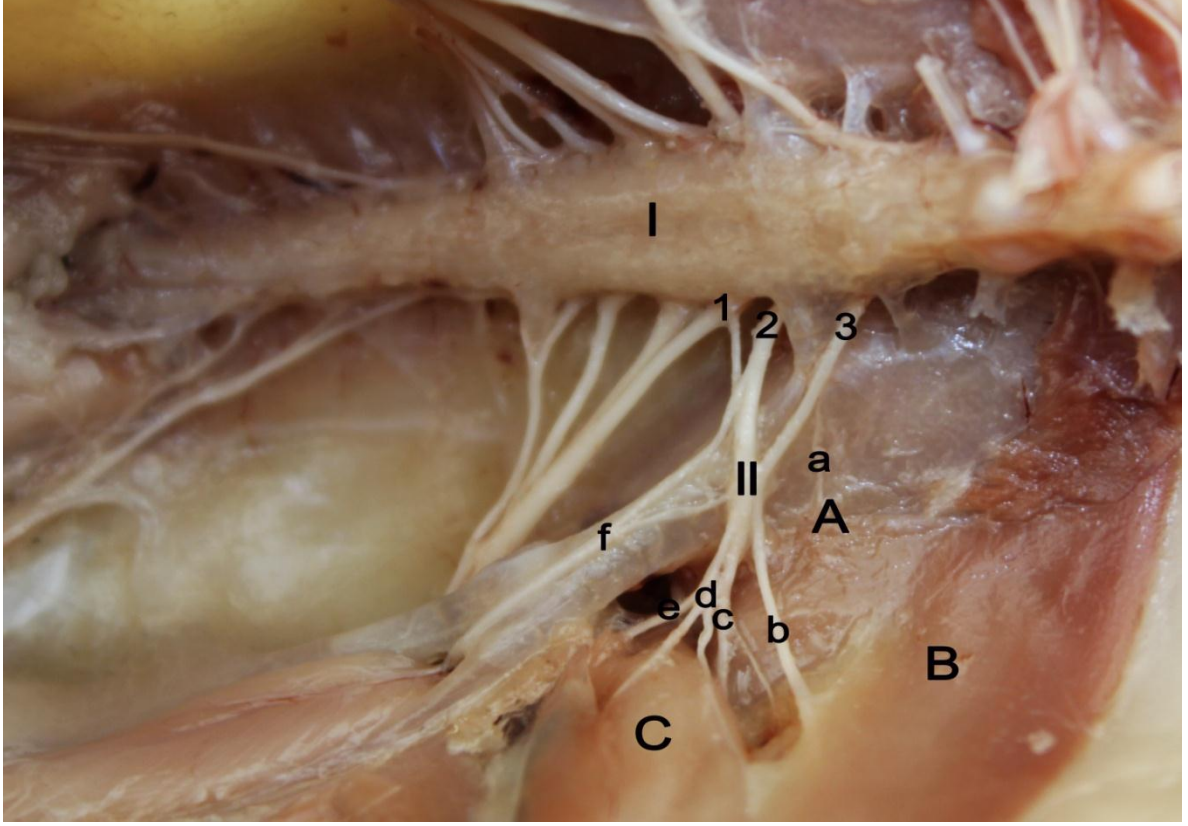
Şekil 4.2. Güvercinde plexus lumbosacralis (sol ventral)

- I. Symsacrum
- II. Plexus lumbalis
- III. Plexus sacralis
- 1-7. 2-8. symsacral spinal sinirlerin r. ventralis'leri



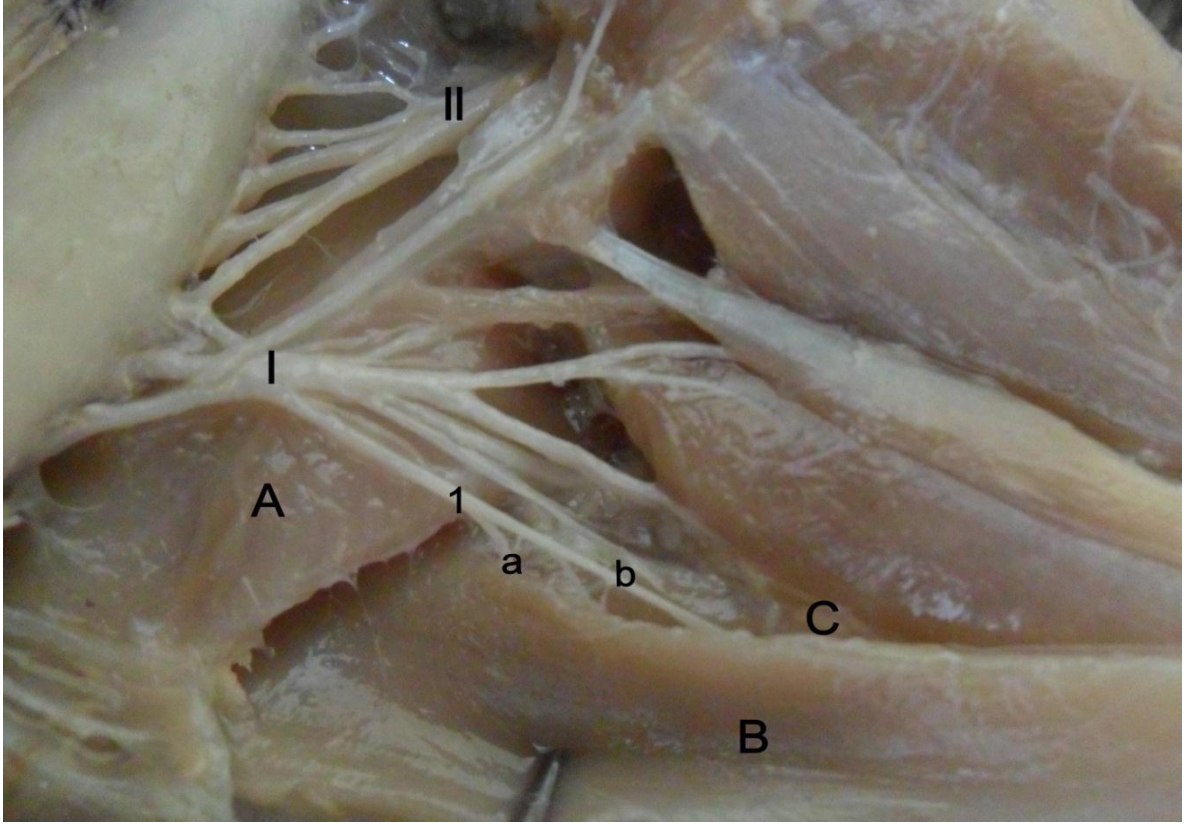
Şekil 4.3. Atmacada plexus lumbalis (sağ ventromedial)

- | | |
|------|--|
| I. | Synsacrum |
| II. | Plexus lumbalis |
| 1-3. | 2-4. synsacral spinal sinirlerin r. ventralis'leri |
| 4. | N. cutaneus femoris |
| 5. | N. coxalis cranialis |
| 6. | N. femoralis |
| 7. | N. saphenus |
| 8. | N. obturatorius |
| A. | M. iliopsoas cranialis |
| B. | M. iliopsoas lateralis |
| C. | M. iliopsoas medialis |
| D. | M. femorotibialis medialis |
| E. | M. ambiens |



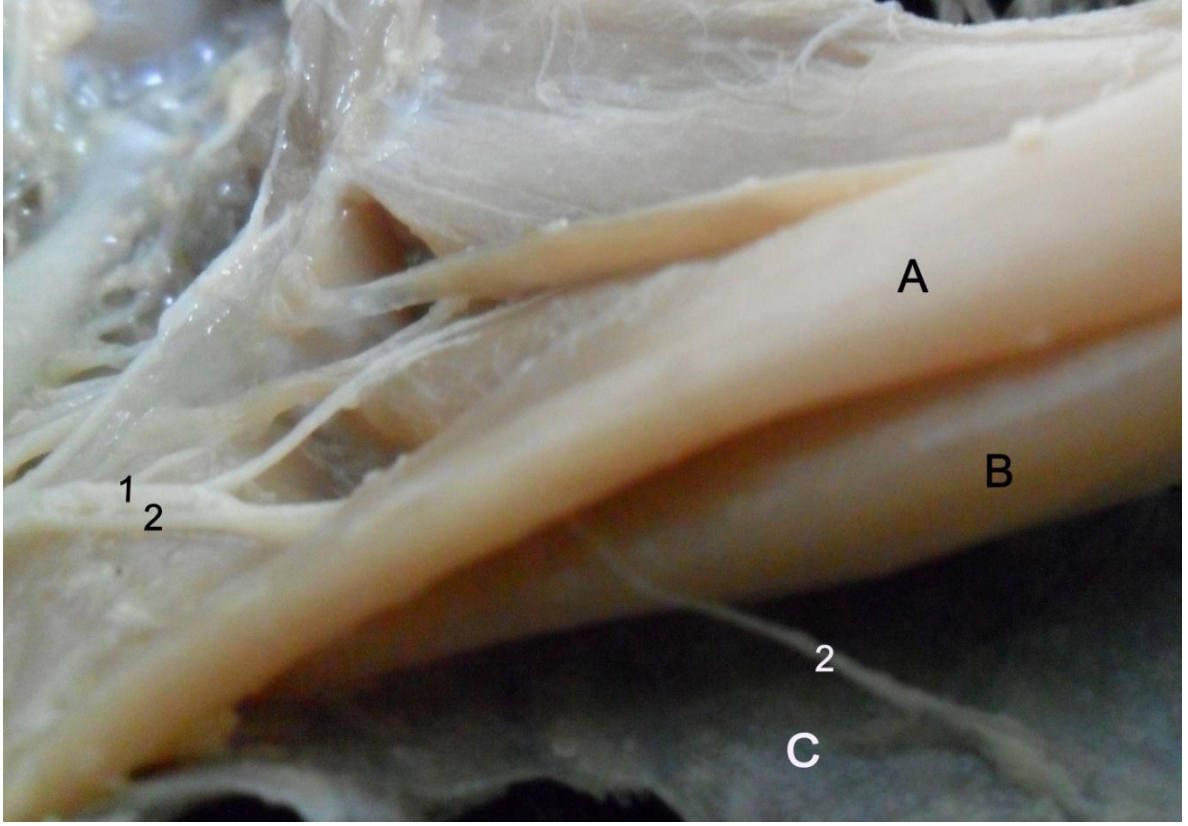
Şekil 4.4. Güvercinde plexus lumbalis ve n. ilioinguinalis (sol ventromedial)

- I. Synsacrum
- II. Plexus lumbalis
- 1-3. 4., 3. ve 2. synsacral spinal sinirlerin r. ventralis'leri
- a. N. ilioinguinalis
- b. N. cutaneus femoris
- c. N. coxalis cranialis
- d. N. femoralis
- e. N. saphenus
- f. N. obturatorius
- A. Karın kasları
- B. M. iliotibialis cranialis
- C. M. femorotibialis medialis



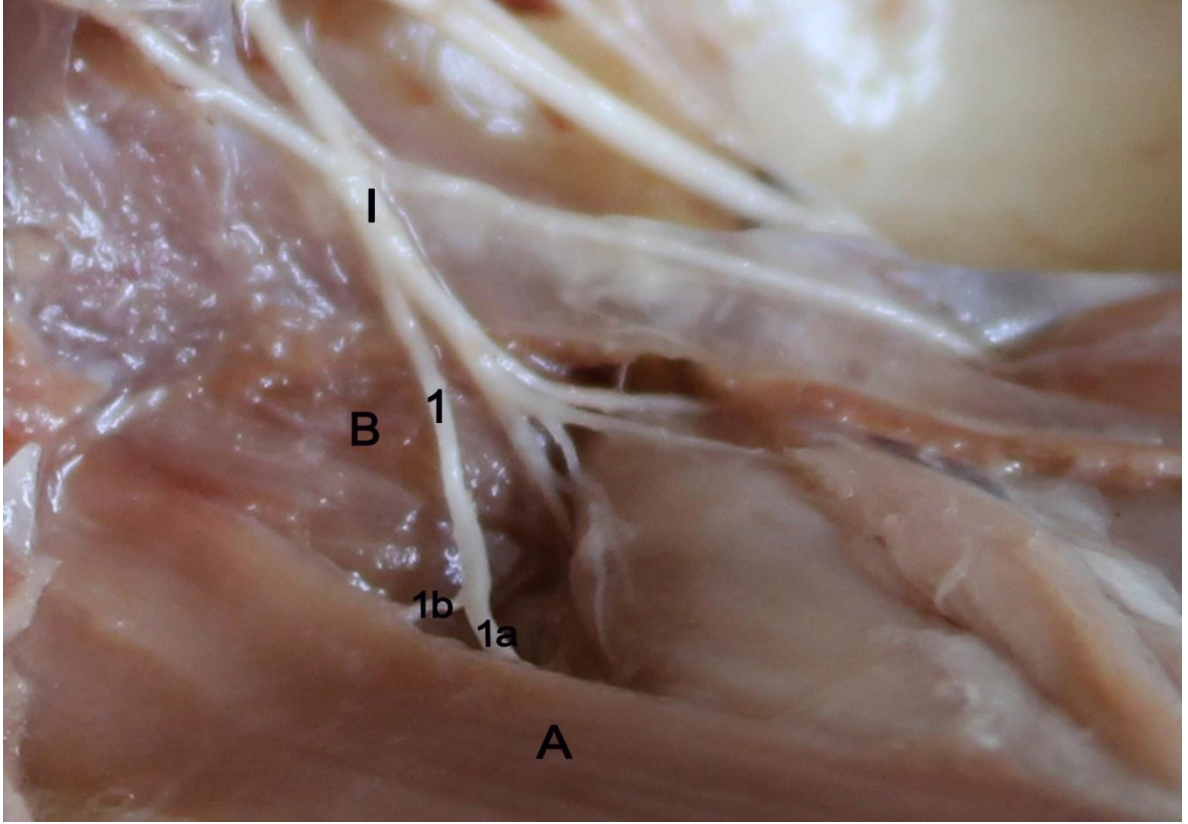
Şekil 4.5. Atmacada n. cutaneus femoris (sağ ventromedial)

- I. Plexus lumbalis
- II. Plexus sacralis
- 1. N. cutaneus femoris
- a. N. cutaneus femoris lateralis
- b. N. cutaneus femoris
- A. M. iliotrochantericus cranialis
- B. M. iliotibialis cranialis
- C. M. iliotibialis lateralis



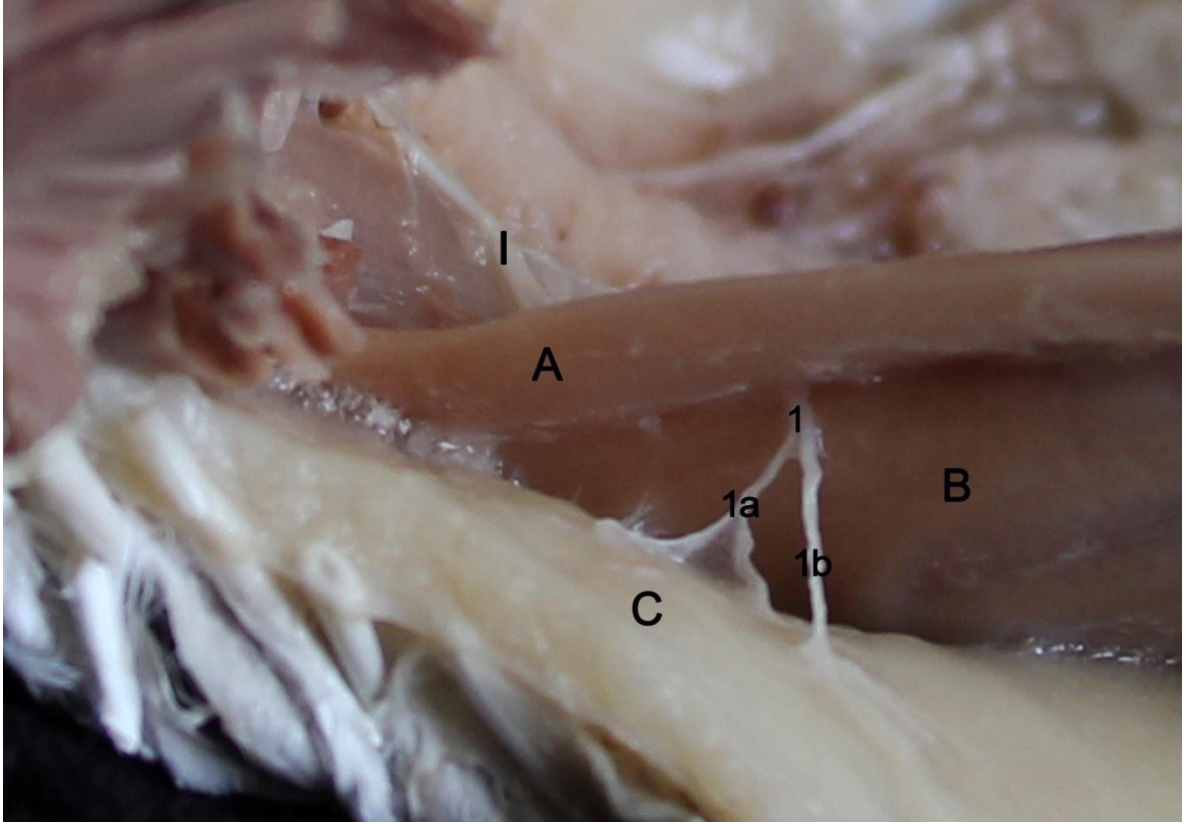
Şekil 4.6. Atmacada n. cutaneus femoris ve subcutan yayılışı (sağ medial)

1. N. coxalis cranialis
2. N. cutaneus femoris
- A. M. iliotibialis cranialis
- B. M. iliotibialis lateralis
- C. Subcutis



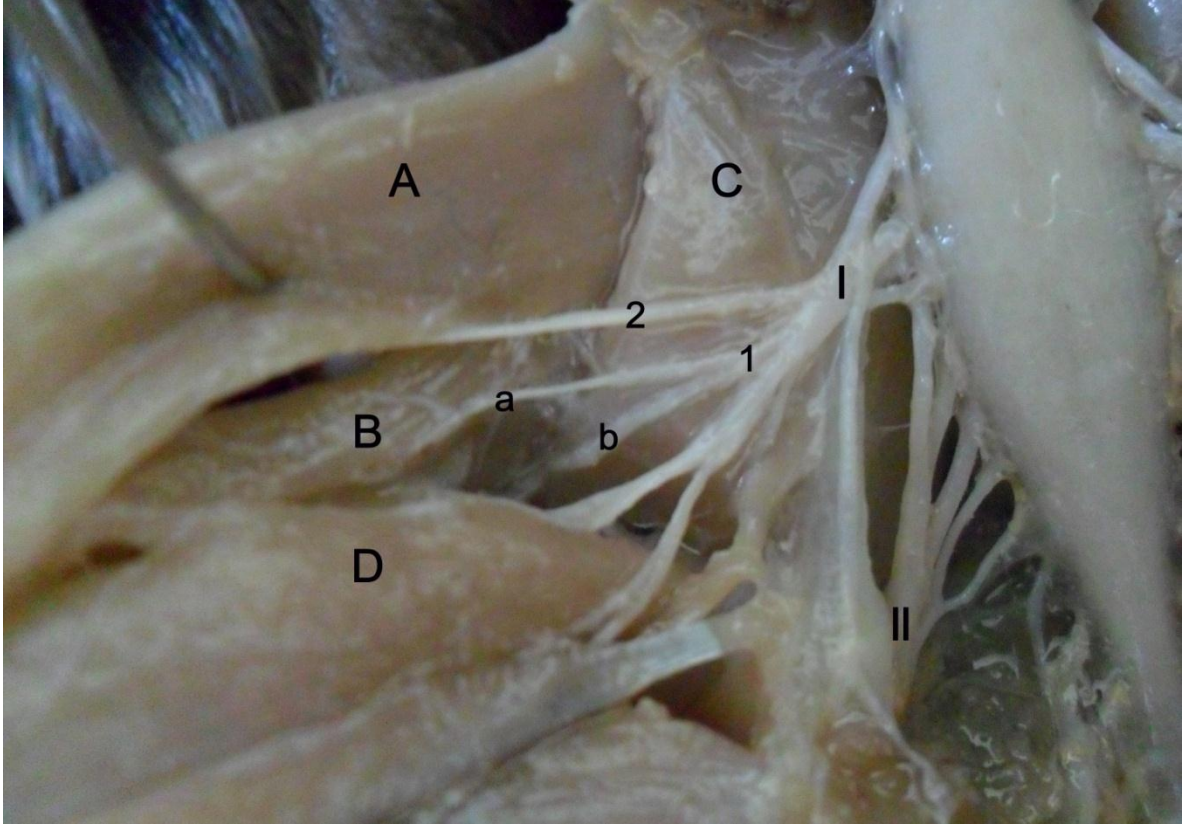
Şekil 4.7. Güvercinde n. cutaneus femoris (sağ ventromedial)

- I. Plexus lumbalis
- 1. N. cutaneus femoris
- 1a, 1b. N. cutaneus femoris
- A. M. iliotibialis cranialis
- B. M. iliotrochantericus cranialis



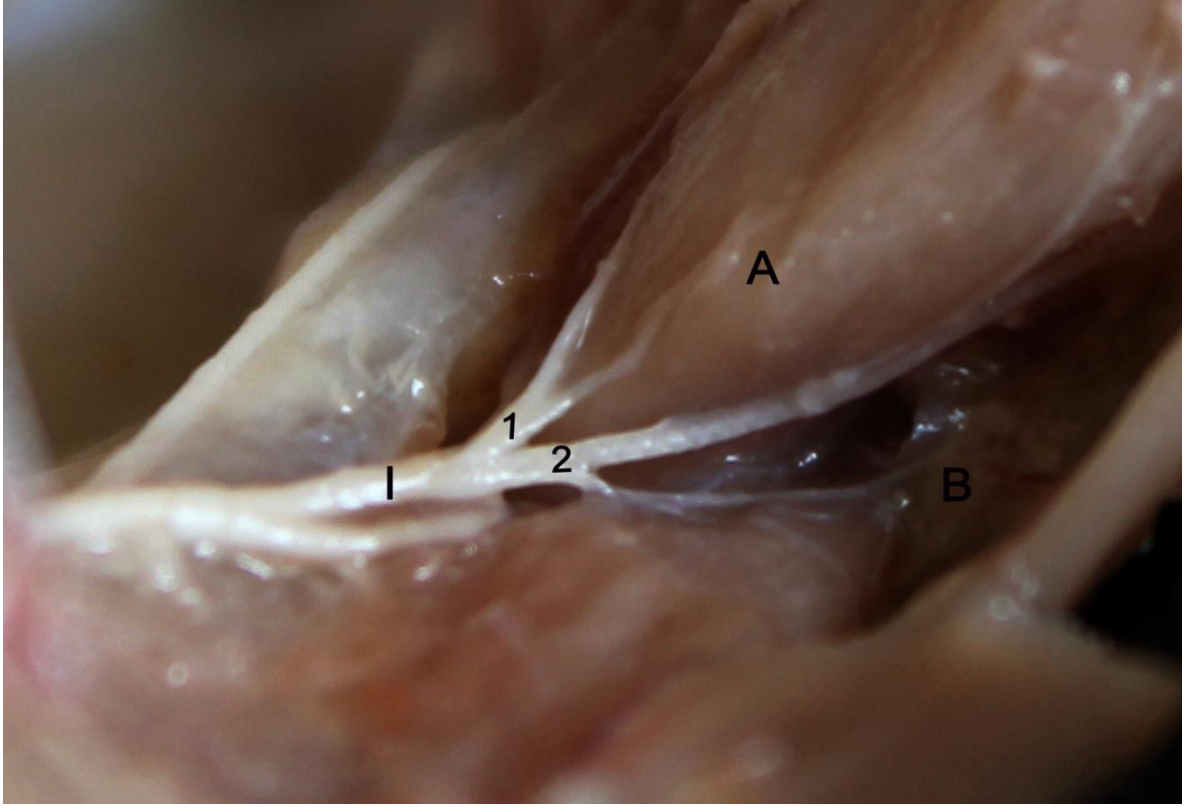
Şekil 4.8. Güvercinde n. cutaneus femoris ve subcutan yayılışı (sağ cranial)

- I. N. cutaneus femoris ve n. coxalis cranialis
- 1. N. cutaneus femoris
- 1a, 1b. N. cutaneus femoris'in cutaneus dalları
- A. M. iliotibialis cranialis
- B. M. iliotibialis lateralis
- C. Subcutis



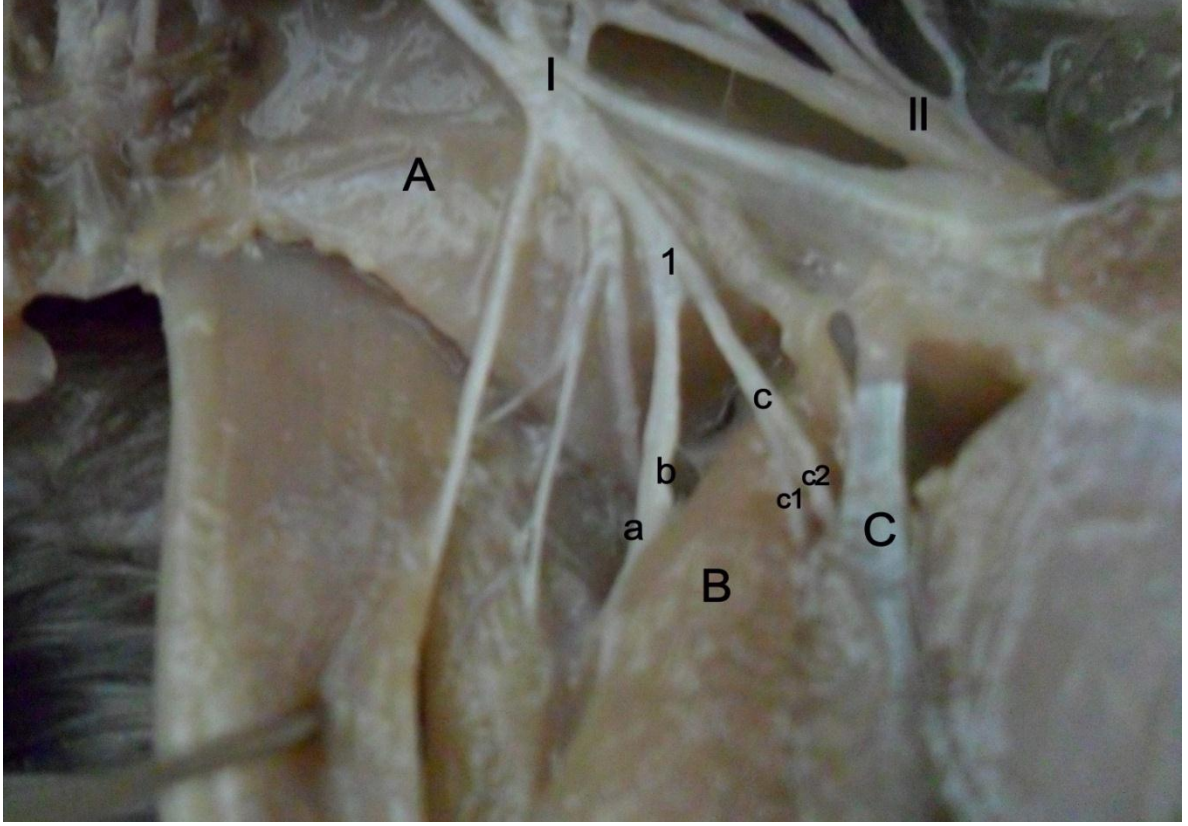
Şekil 4.9. Atmacada n. coxalis cranialis (sağ ventromedial)

- I. Plexus lumbalis
- II. Plexus sacralis
- 1. N. coxalis cranialis
- a, b. N. coxalis cranialis'in dalları
- 2. N. cutaneus femoris
- A. M. iliotibialis cranialis
- B. M. iliotibialis lateralis
- C. M. iliotrochantericus cranialis
- D. M. femorotibialis medialis



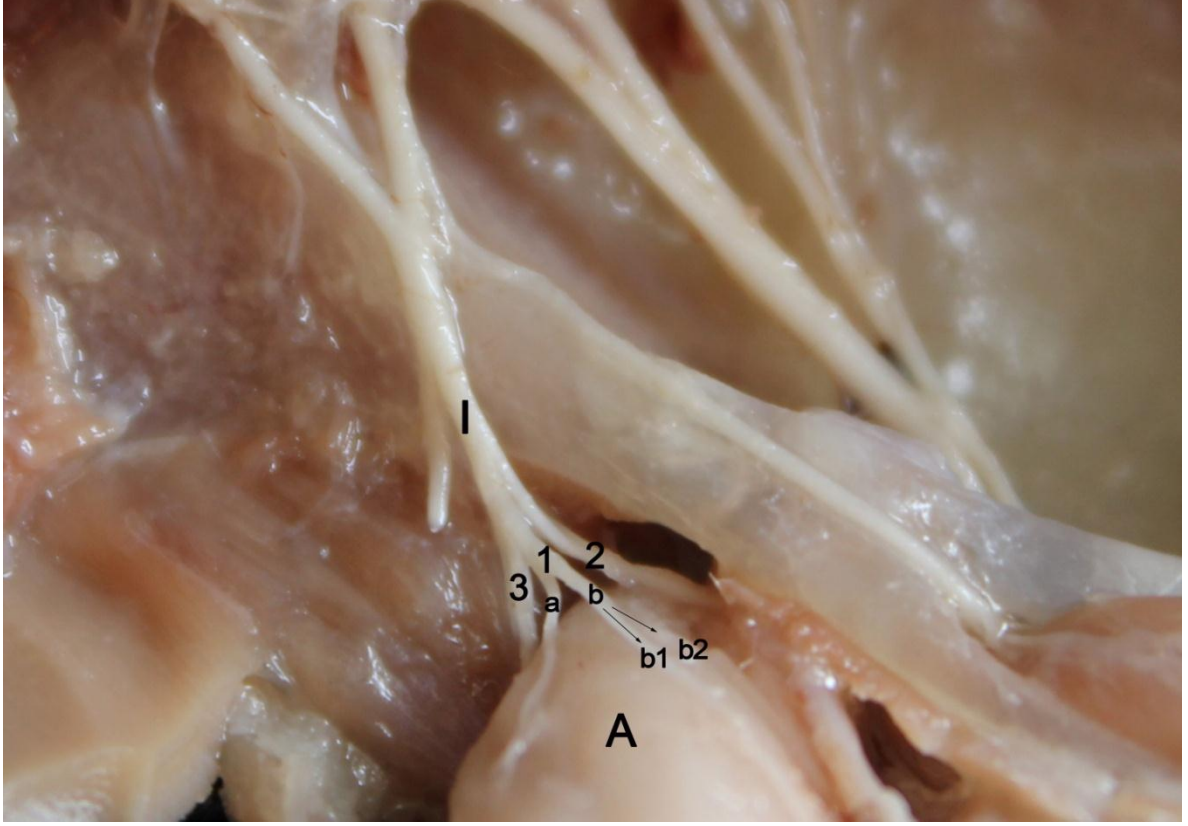
Şekil 4.10. Güvercinde n. coxalis cranialis (sağ ventromedial)

- I. N. coxalis cranialis
- 1, 2. N. coxalis cranialis'in dalları
- A. M. femorotibialis medialis
- B. M. iliotibialis lateralis



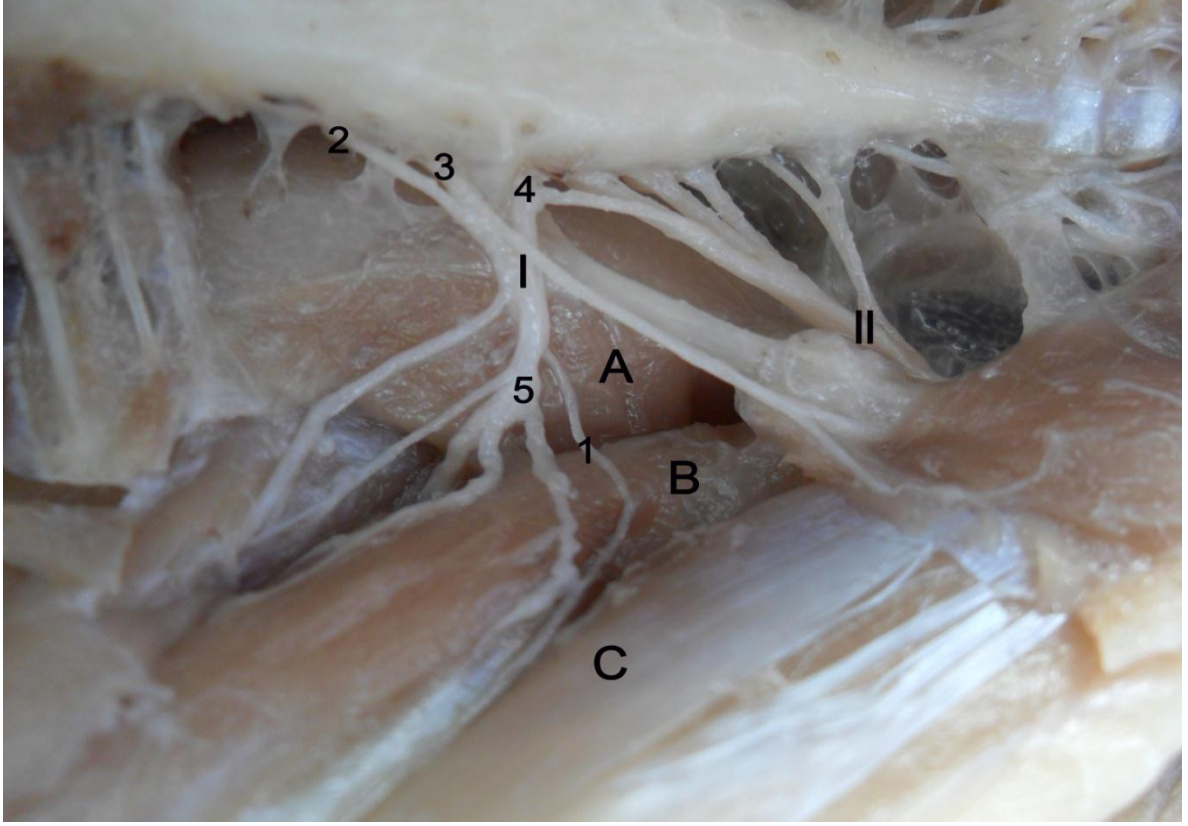
Şekil 4.11. Atmacada n. femoralis ve dallanması (sağ ventromedial)

- I. Plexus lumbalis
- II. Plexus sacralis
- 1. N. femoralis
- a-c. N. femoralis'in dalları
- c1, c2. N. femoralis'in caudal dalları
- A. M. iliotrochantericus cranialis
- B. M. femorotibialis medialis
- C. M. ambiens



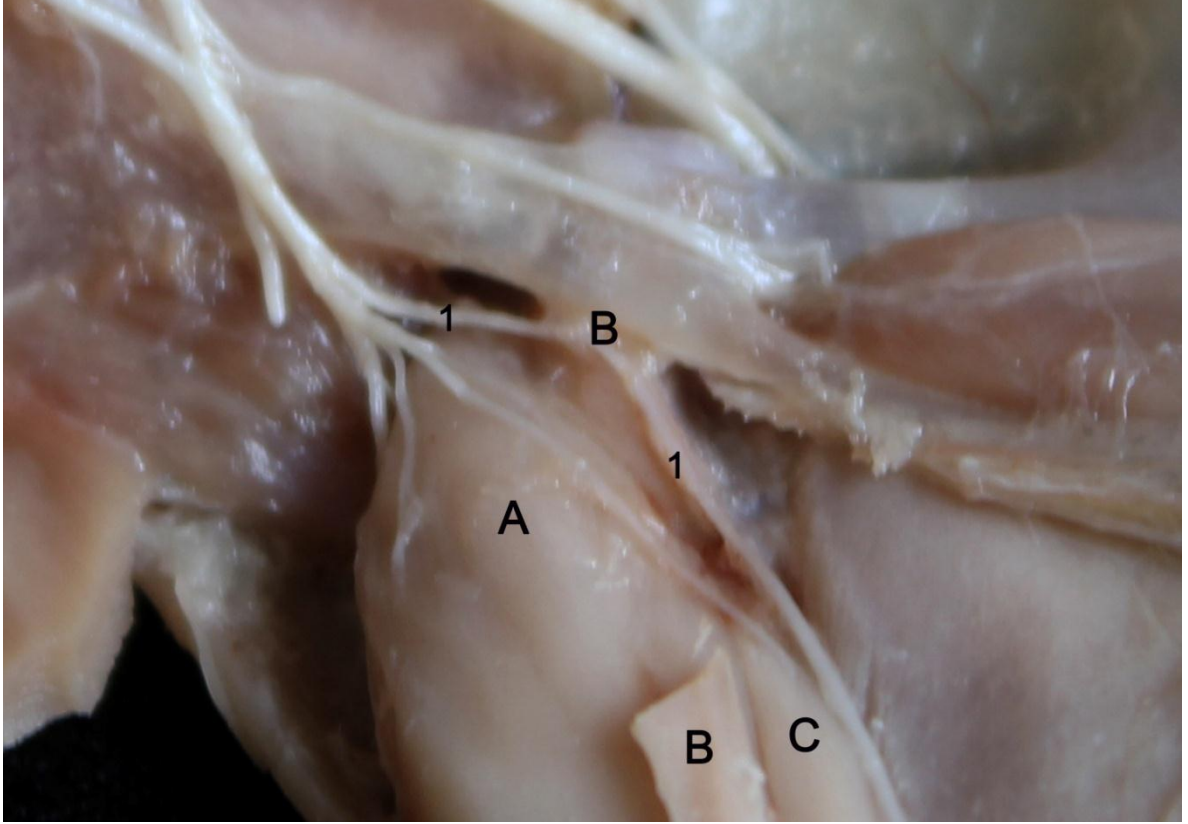
Şekil 4.12. Güvercinde n. femoralis ve dallanması (sağ ventromedial)

- I. Plexus lumbalis
- 1. N. femoralis
- a, b. N. femoralis'in dalları
- b1, b2. N. femoralis'in caudal dalları
- 2. N. saphenus
- 3. N. coxalis cranialis
- A. M. femorotibialis medialis



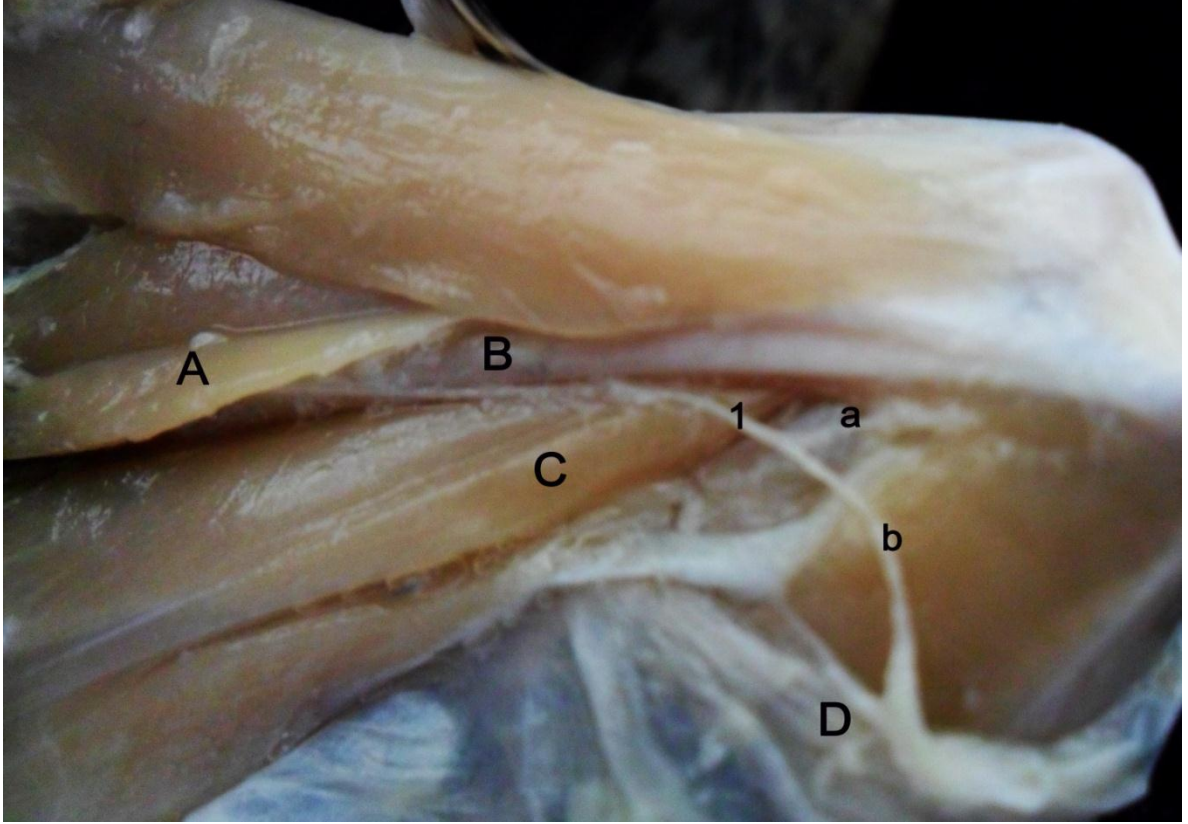
Şekil 4.13. Atmacada n. saphenus (sağ ventromedial)

- I. Plexus lumbalis
- II. Plexus sacralis
- 1. N. saphenus
- 2-4. 2-4. saccral spinal sinirlerin ventral dalları
- 5. N. femoralis
- A. M. iliotrochantericus cranialis
- B. M. femorotibialis medialis
- C. M. puboischiofemorialis medialis



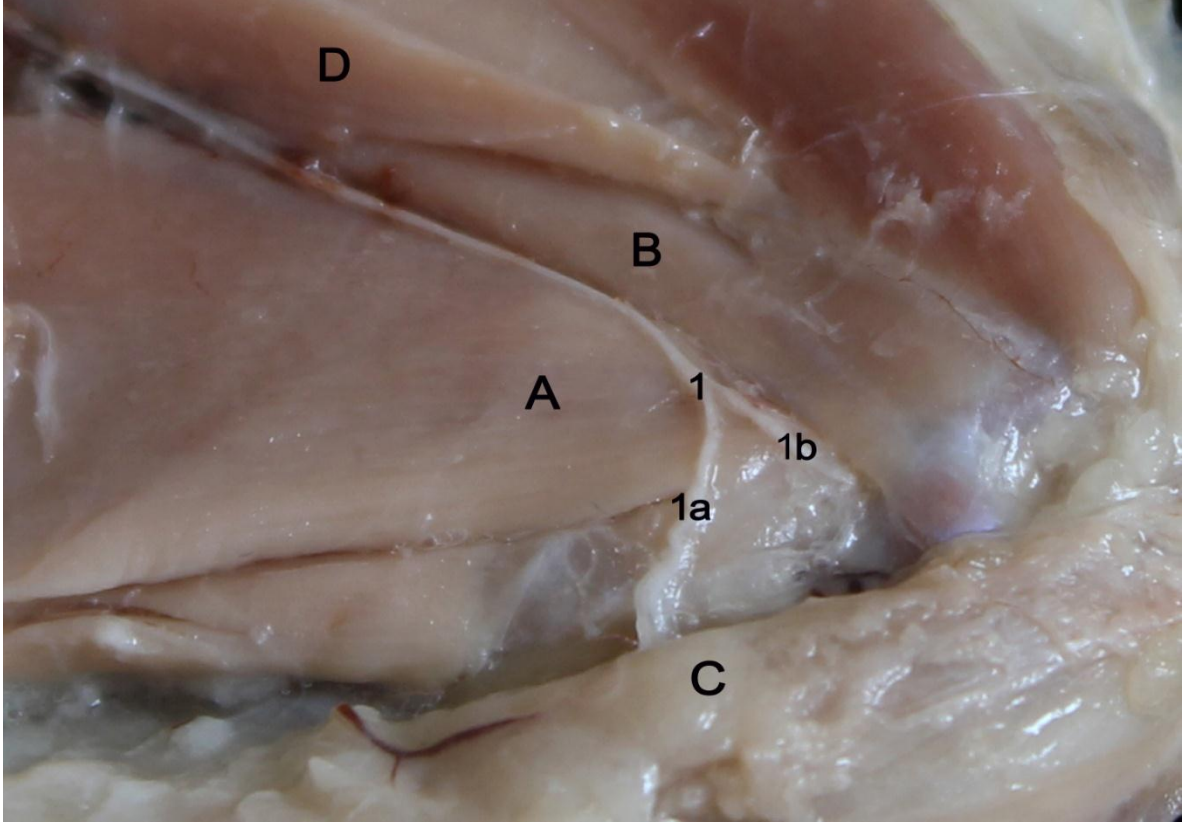
Şekil 4.14. Güvercinde n. saphenus (sağ ventromedial)

- 1. N. saphenus
- A. M. femorotibialis medialis
- B. M. ambiens
- C. M. femorotibialis internus



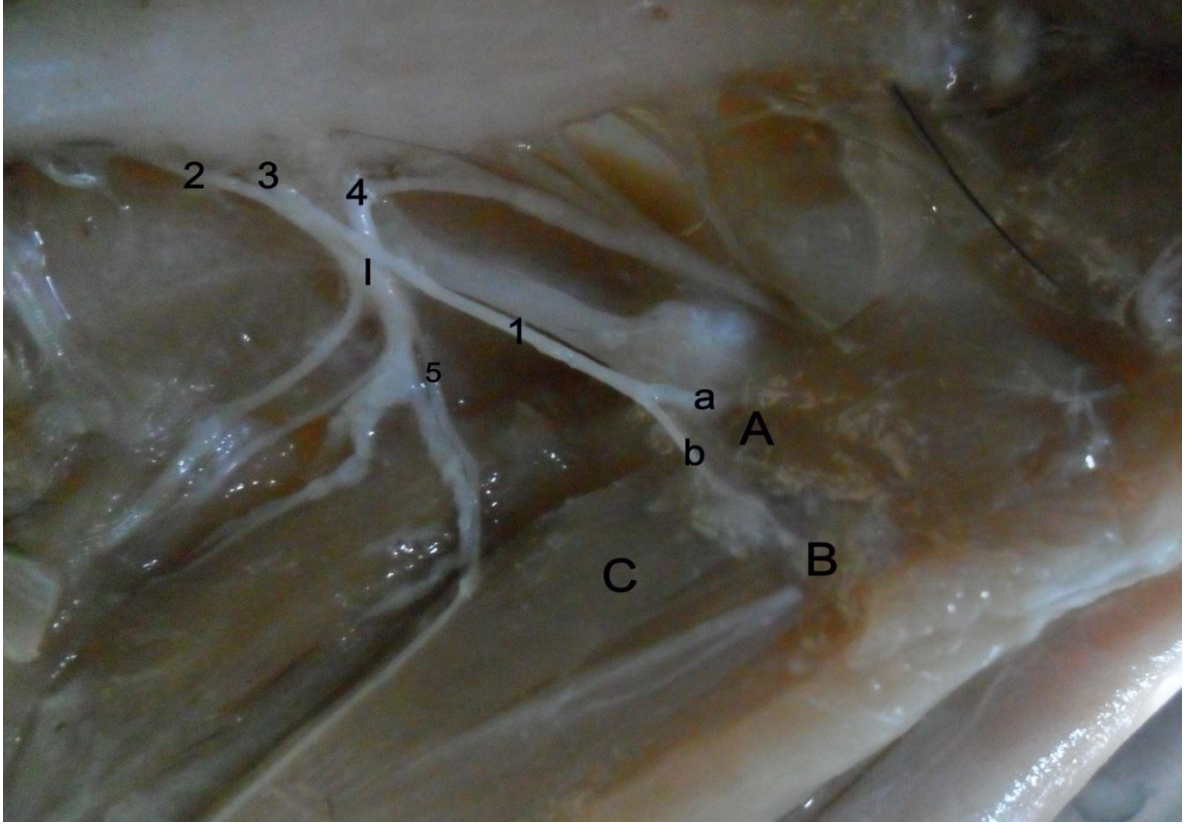
Şekil 4.15. Atmacada n. saphenus ve n. cutaneus cruralis cranialis (sol medial)

- 1. N. saphenus
- a. N. cutaneus cruralis cranialis
- b. N. saphenus
- A. M. ambiens
- B. M. femorotibialis internus
- C. M. puboischiofemoralis medialis
- D. Subcutis



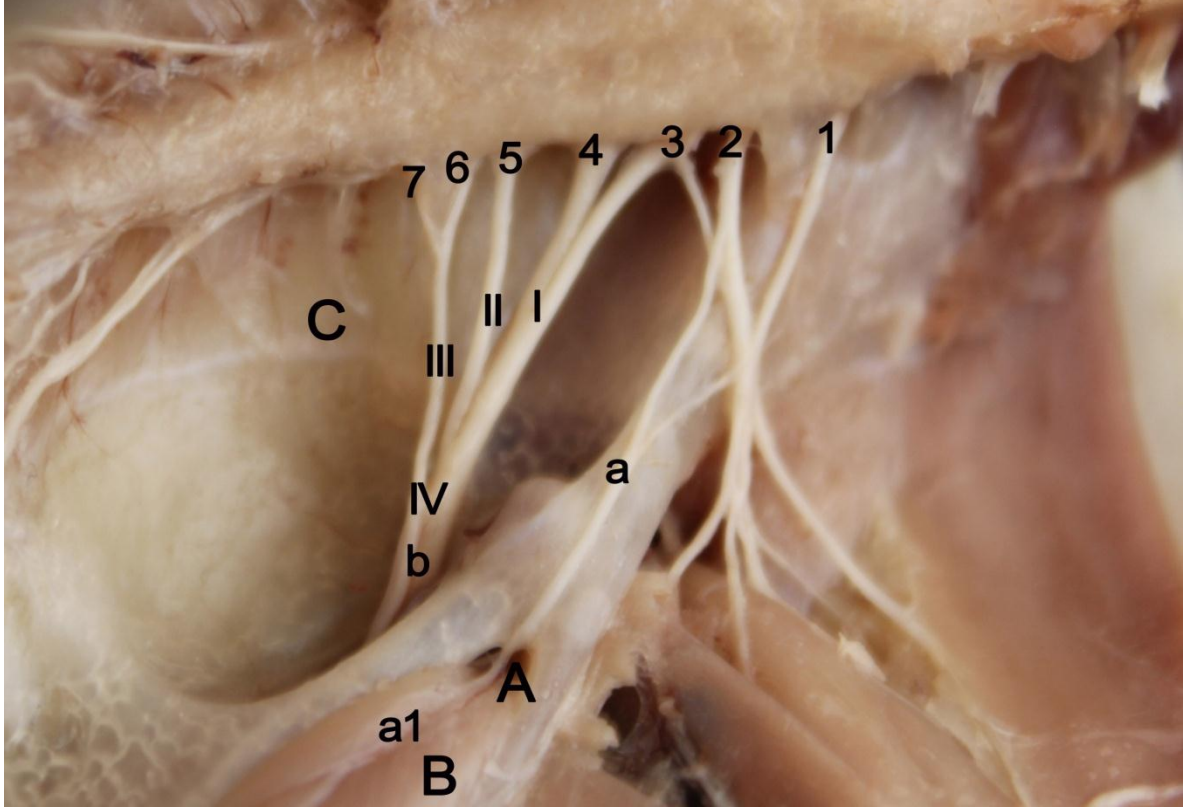
Şekil 4.16. Güvercinde n. saphenus ve n. cutaneus cruralis cranialis (sol medial)

- 1. N. saphenus
- 1a. N. saphenus
- 1b. N. cutaneus cruralis cranialis
- A. M. puboischiofemoralis medialis
- B. M. femorotibialis internus
- C. Subcutis
- D. M. ambiens



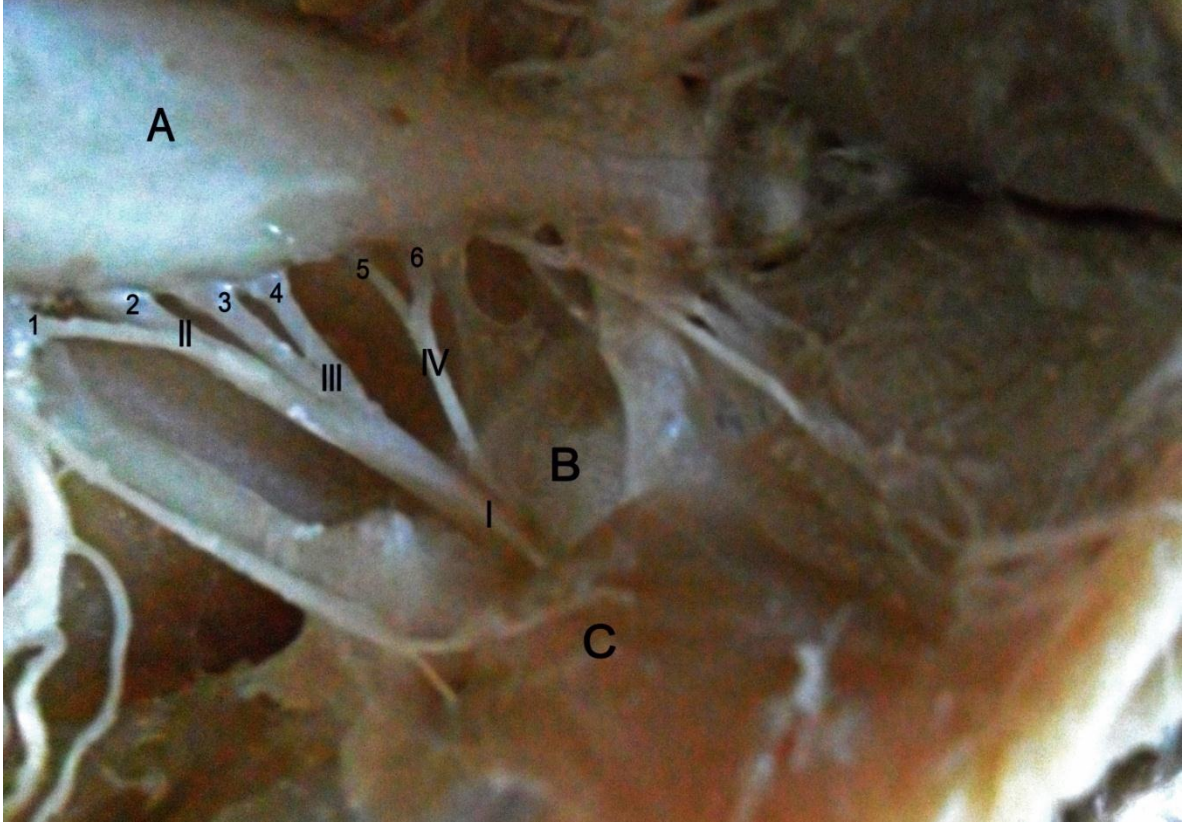
Şekil 4.17. Atmacada n. obturatorius (sağ ventromedial)

- I. Plexus lumbalis
- 1. N. obturatorius
- a. N. obturatorius
- b. N. obturatorius'un r. medialis'i
- 2-4. 2-4. synsacral spinal sinirlerin ventral dalları
- 5. N. saphenus
- A. For. obturatum
- B. M. obturatorius internus
- C. M. puboischiofemoralis medialis



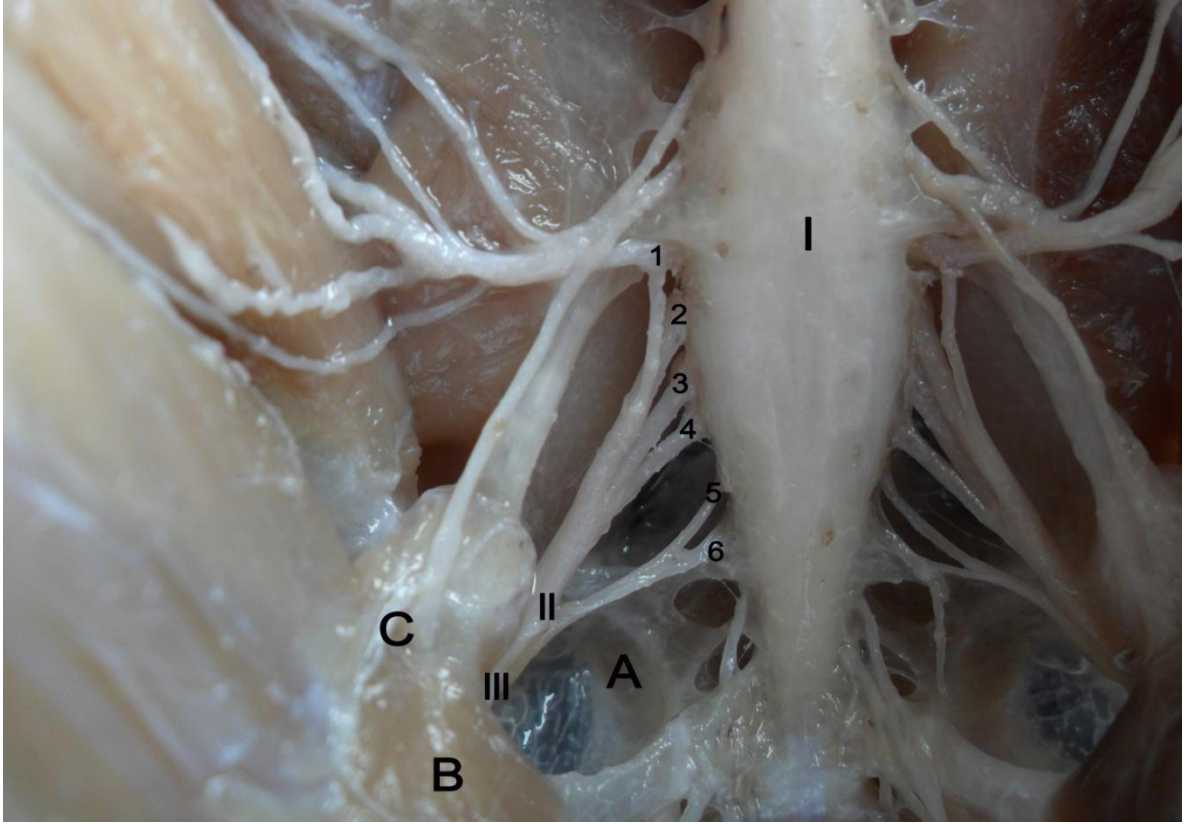
Şekil 4.18. Güvercinde n. obturatorius, plexus sacralis ve n. ischiadicus'un oluşumu (sol ventromedial)

- I. Truncus cranialis
- II. Truncus medianus
- III. Truncus caudalis
- IV. Plexus sacralis
- 1-7. 2-8. synsacral spinal sinirlerin r. ventralis'leri
- a. N. obturatorius
- a1. N. obturatorius'un r. medialis'I
- b. N. ischiadicus
- A. For. obturatum
- B. M. obturatorius internus
- C. Caudal fossa renalis



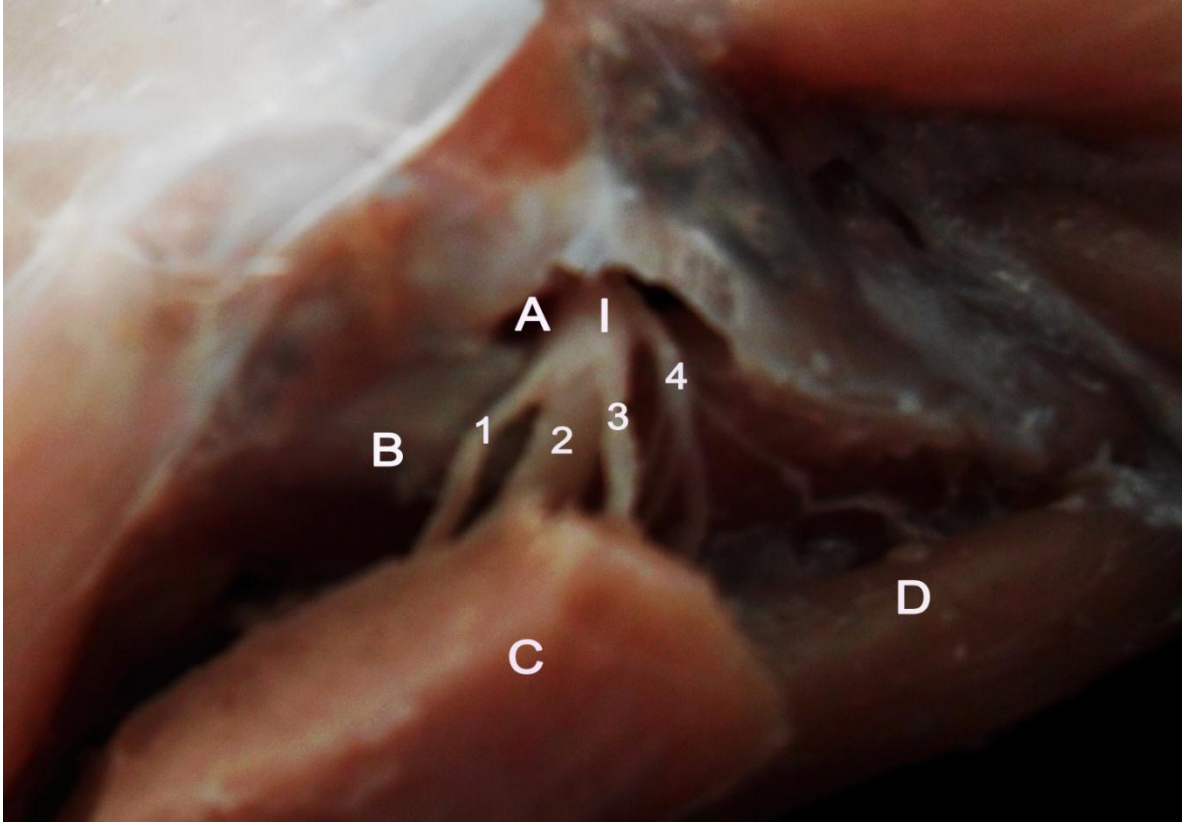
Şekil 4.19. Atmacada plexus sacralis (sağ ventromedial)

- I. Plexus sacralis
- II. Truncus cranialis
- III. Truncus medianus
- IV. Truncus caudalis
- 1-6. 4-9. synsacral spinal sinirlerin r. ventralis'leri
- A. Synsacrum
- B. Caudal fossa renalis
- C. M. obturatorius internus



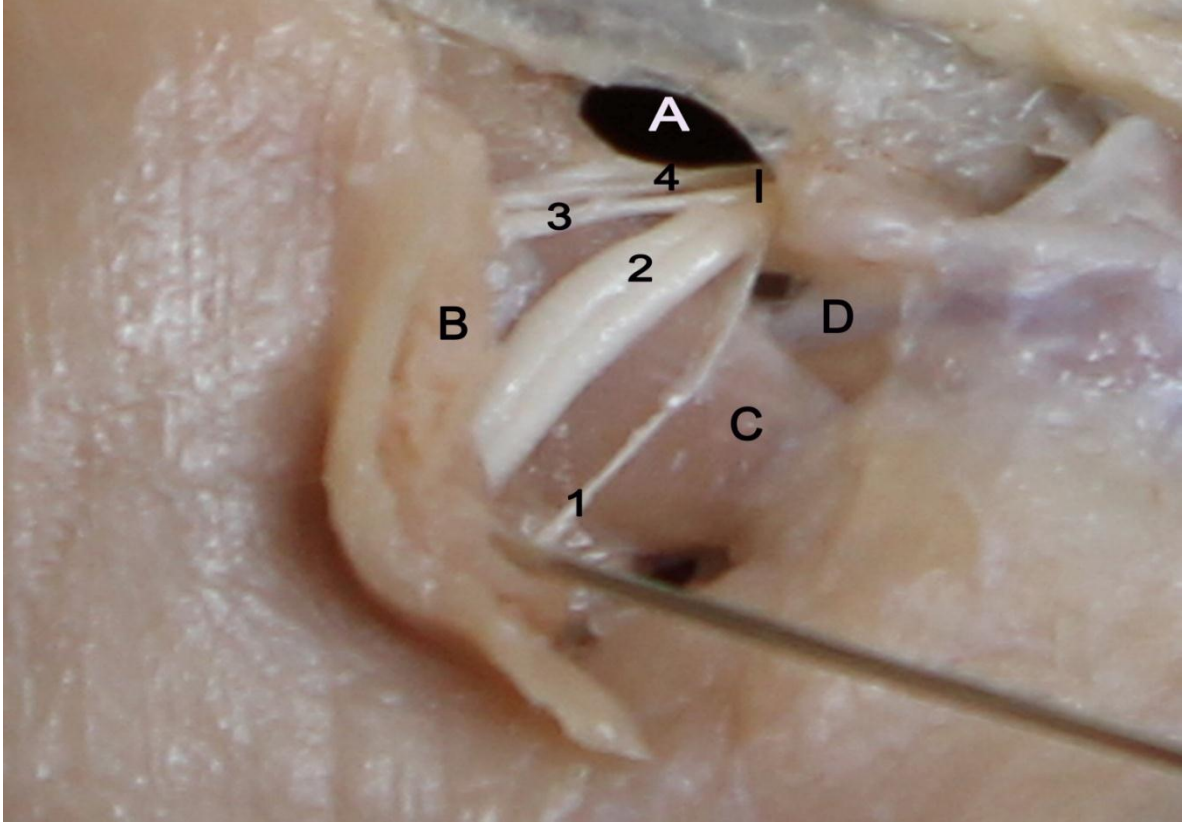
Şekil 4.20. Atmacada n. ischiadicus'un oluşumu (sağ ventromedial)

- I. Synsacrum
- II. Plexus sacralis
- III. N. ischiadicus
- 1-6. 4-9. synsacral spinal sinirlerin r. ventralis'leri
- A. Caudal fossa renalis
- B. M. obturatorius internus
- C. For. obturatum



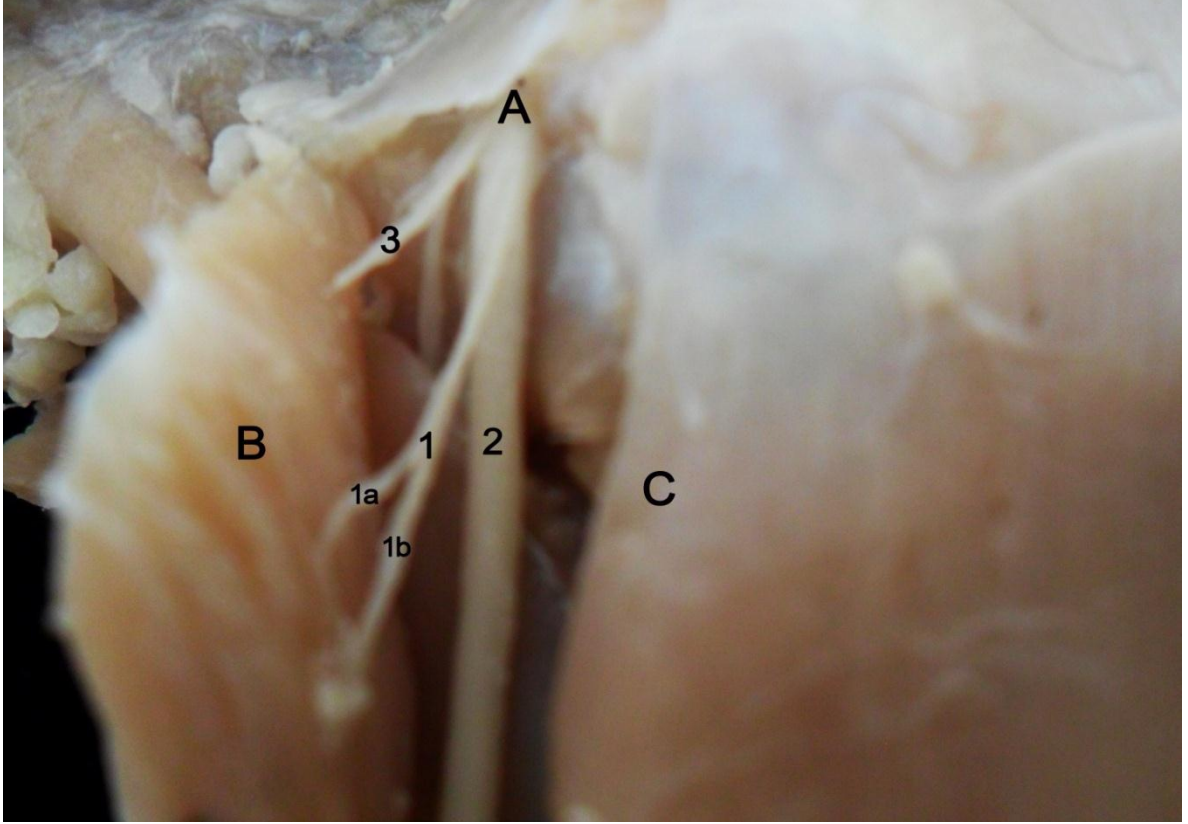
Şekil 4.21. Atmacada n. ischiadicus ve dalları (sol lateral)

- I. N. ischiadicus
- 1. N. coxalis caudalis
- 2. N. peroneus ve n. tibialis'in ortak kökü
- 3. N. cutaneus femoris caudalis
- 4. Rr. musculares
- A. For. obturatum
- B. M. ischiofemoralis
- C. M. biceps femoris
- D. M. caudofemoralis



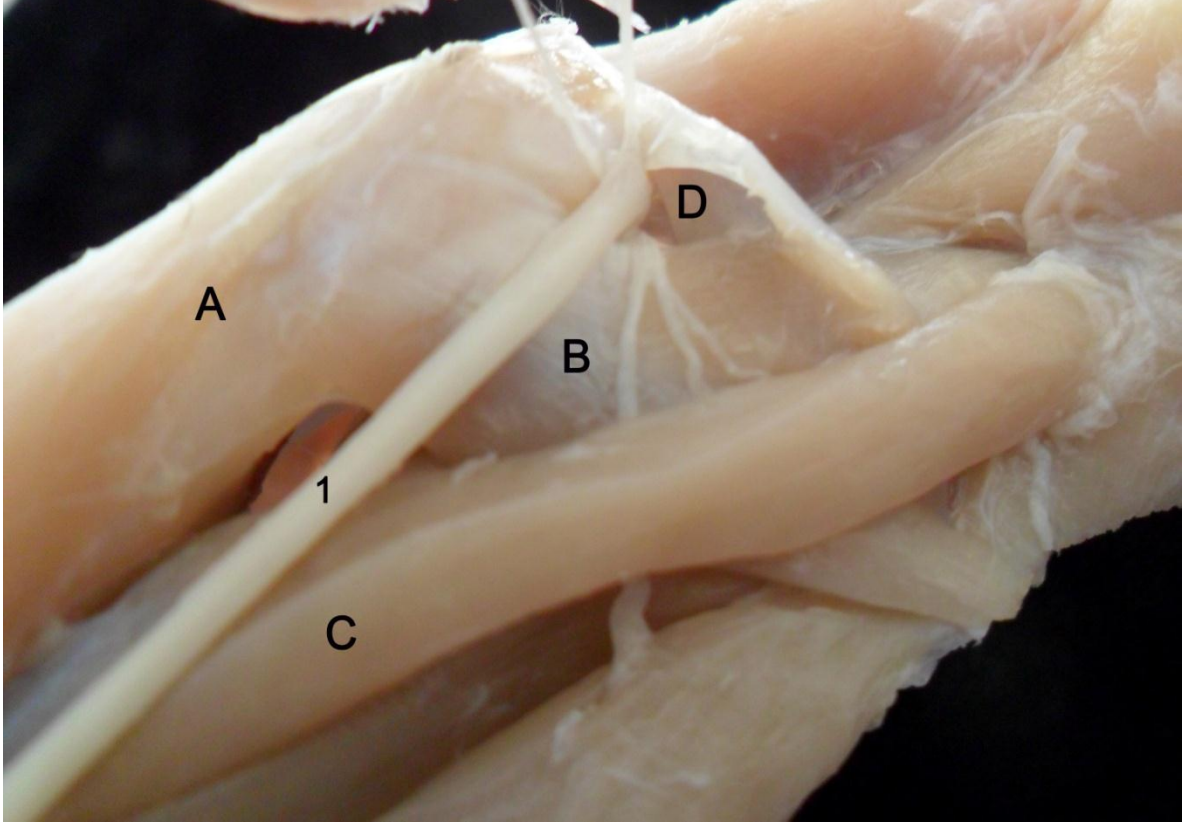
Şekil 4.22. Güvercinde n. ishiadicus ve dalları, n. coxalis caudalis (sağ lateral)

- I. N. ischiadicus
- 1. N. coxalis caudalis
- 2. N. peroneus ve n. tibialis'in ortak kökü
- 3. N. cutaneus femoris caudalis
- 4. Rr. musculares
- A. For. obturatum
- B. M. biceps femoris
- C. M. ischiofemoralis
- D. M. caudofemoralis



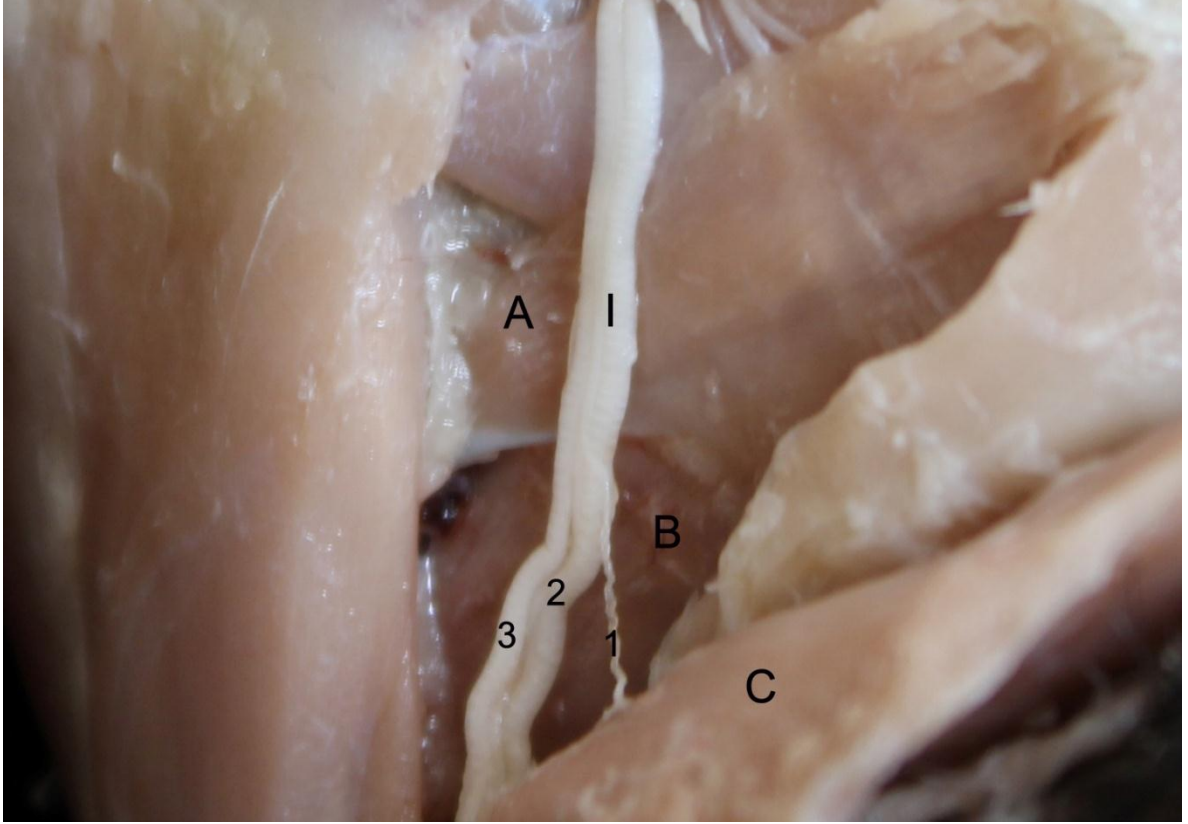
Şekil 4.23. Atmacada n. coxalis caudalis (sağ lateral)

1. N. coxalis caudalis
- 1a, 1b. N. coxalis caudalis'in dalları
2. N. peroneus ve n. tibialis'in ortak kökü
3. N. cutaneus femoris caudalis
- A. N. ischiadicus
- B. M. biceps femoris
- C. M. iliotibialis lateralis



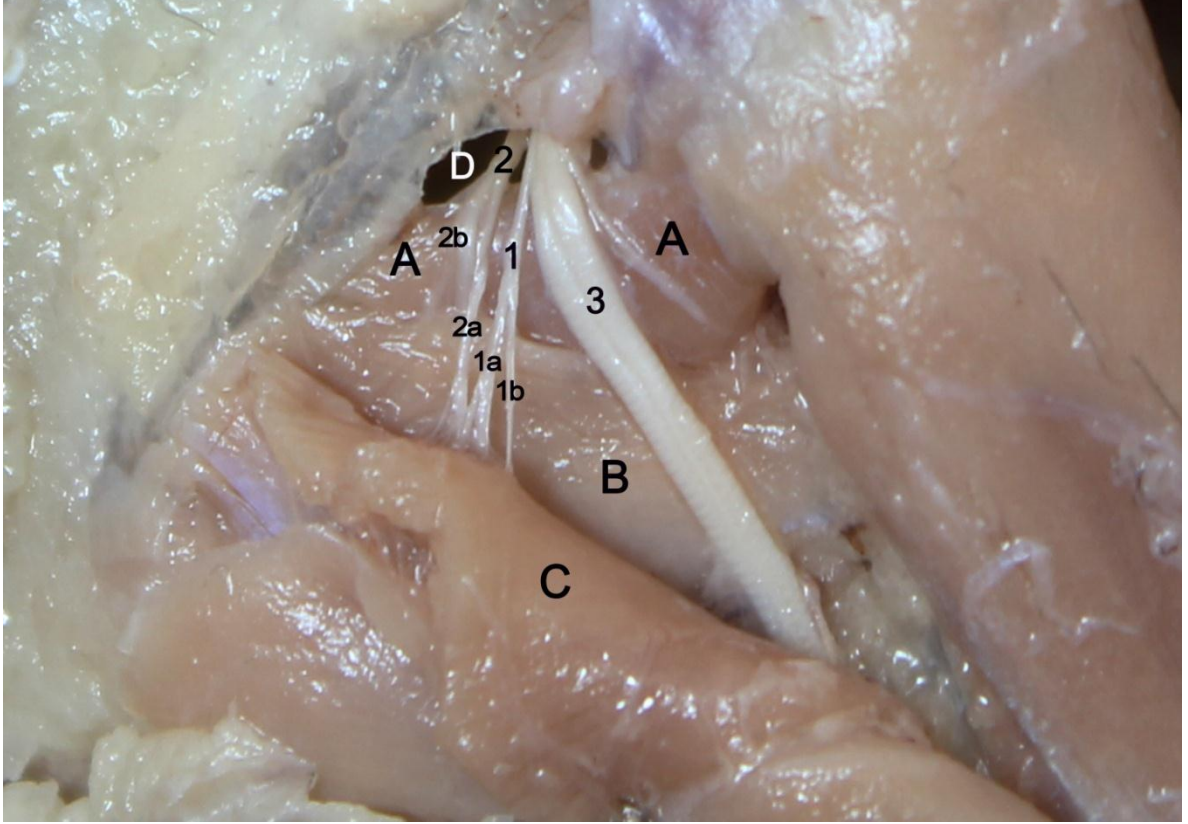
Şekil 4.24. Atmacada n. peroneus ve n. tibialis'in ortak kökü (sol lateral)

1. N. peroneus ve n. tibialis'in ortak kökü
- A. M. iliotibialis lateralis
- B. M. ischiofemoralis
- C. M. caudofemoralis
- D. For. obturatum



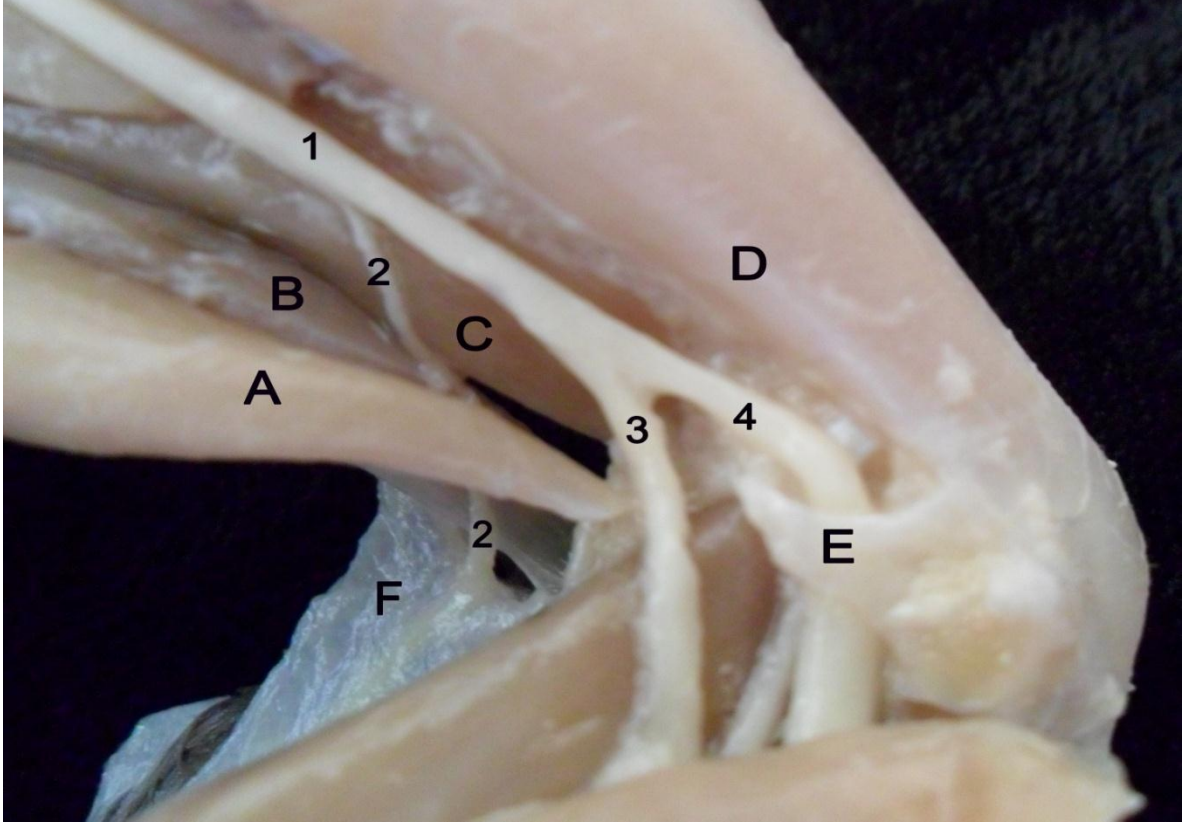
Şekil 4.25. Güvercinde n. peroneus ve n. tibialis'in ortak kökü, n. cutaneus suralis (sol lateral)

- I. N. peroneus ve n. tibialis'in ortak kökü
- 1. N. cutaneus suralis
- 2. N. tibialis
- 3. N. peroneus
- A. M. caudofemoralis
- B. M. puboischiofemoralis lateralis
- C. M. biceps femoris



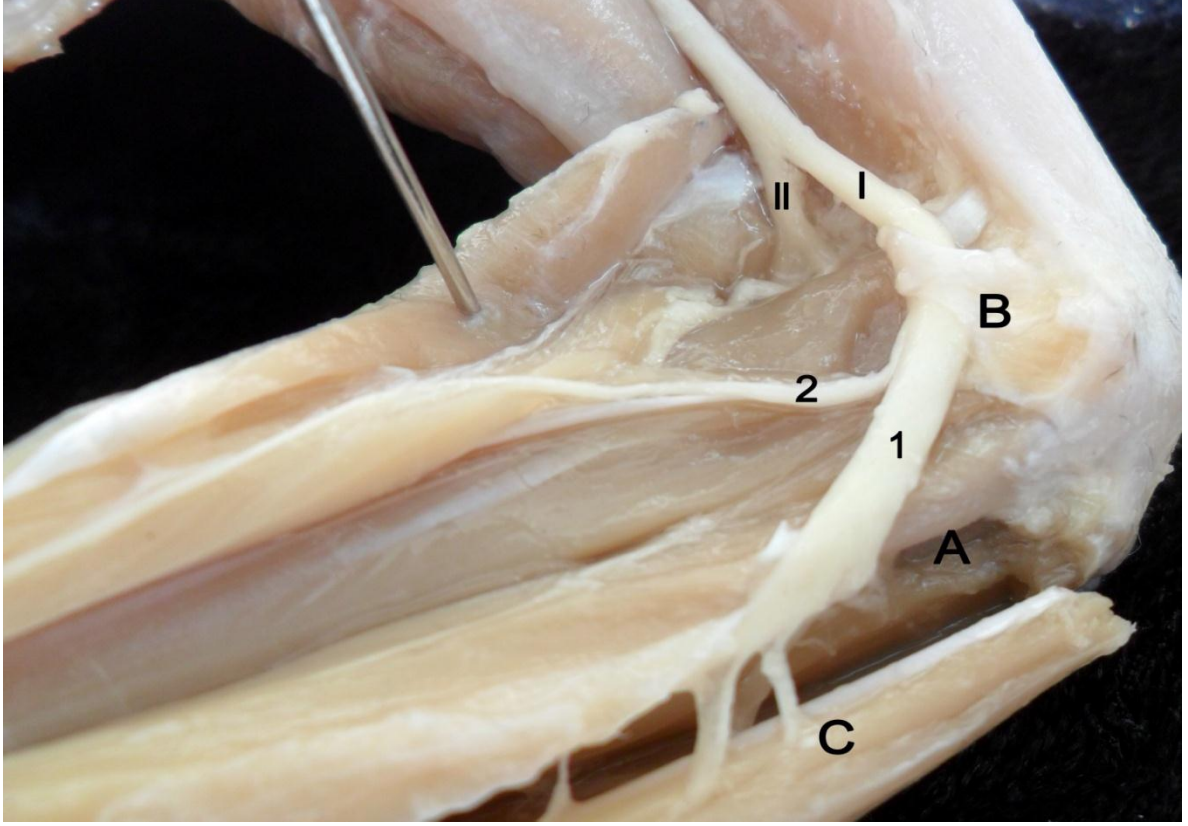
Şekil 4.26. Güvercinde n. peroneus ve n. tibialis'in ortak kökü, n. cutaneus femoris caudalis ve rr. musculares (sağ lateral)

- | | |
|---------|--|
| 1. | N. cutaneus femoris caudalis |
| 1a, 1b. | N. cutaneus femoris caudalis'in dalları |
| 2. | Rr. musculares |
| 2a. | Rr. musculares'in cranial dalı |
| 2b. | Rr. musculares'in dalları |
| 3. | N. peroneus ve n. tibialis'in ortak kökü |
| A. | M. ischiofemoralis |
| B. | M. caudofemoralis |
| C. | M. biceps femoris |
| D. | For. obturatum |



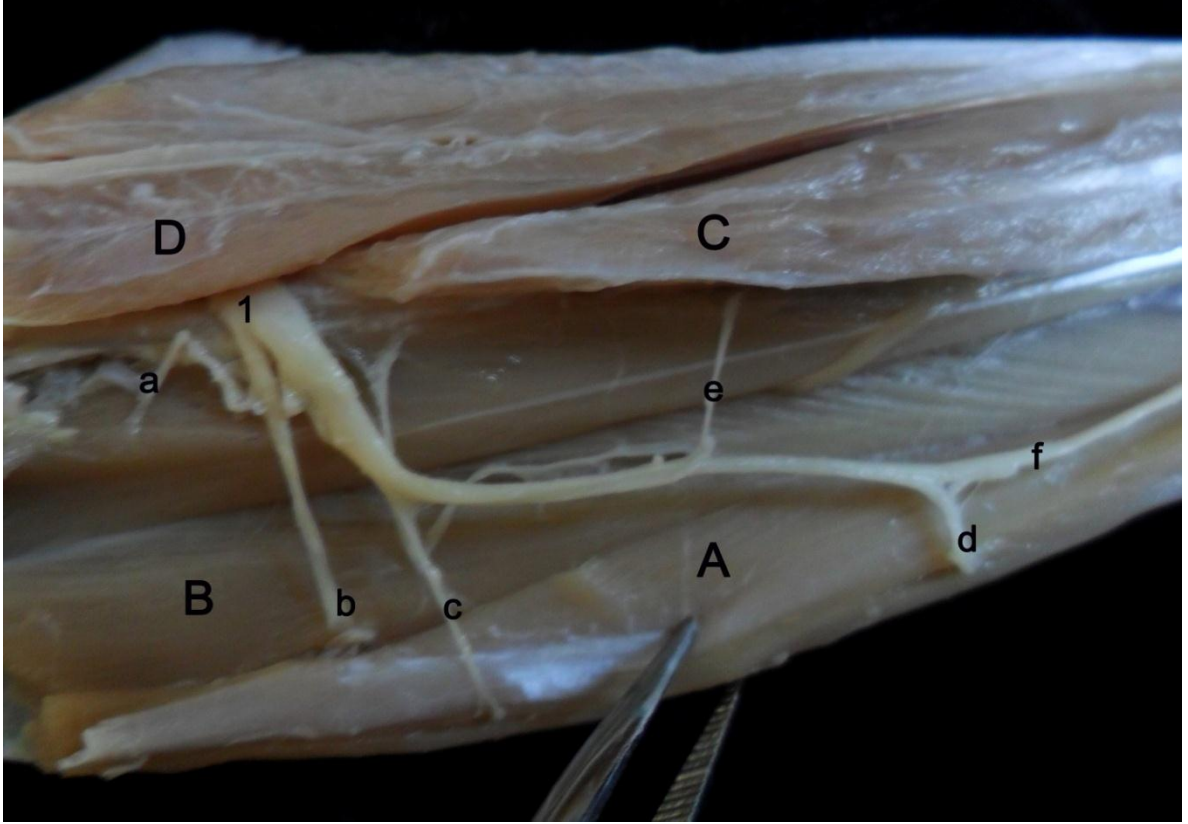
Şekil 4.27. Atmacada n. cutaneus suralis (sağ lateral)

1. N. peroneus ve n. tibialis'in ortak kökü
2. N. cutaneus suralis
3. N. tibialis
4. N. peroneus
- A. M. biceps femoris
- B. M. semimembranosus
- C. M. puboischiofemoralis lateralis
- D. M. iliotibialis lateralis
- E. Ansa mm. iliofibularis
- F. Subcutis



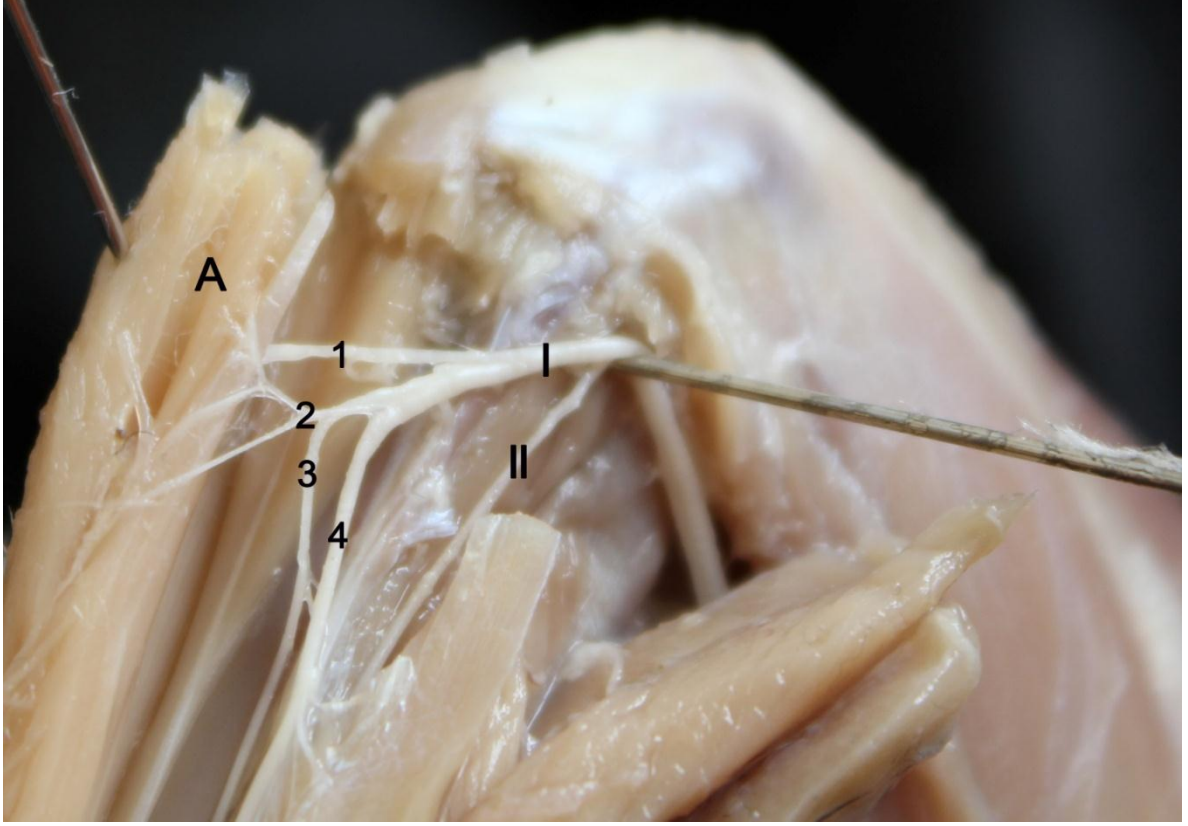
Şekil 4.28. Atmacada n. peroneus (sağ lateral)

- I. N. peroneus ve n. paraperoneus'un ortak kökü
- II. N. tibialis
- 1. N. peroneus
- 2. N. paraperoneus
- A. For. interosseum proximale
- B. Ansa mm. iliofibularis
- C. M. tibialis cranialis



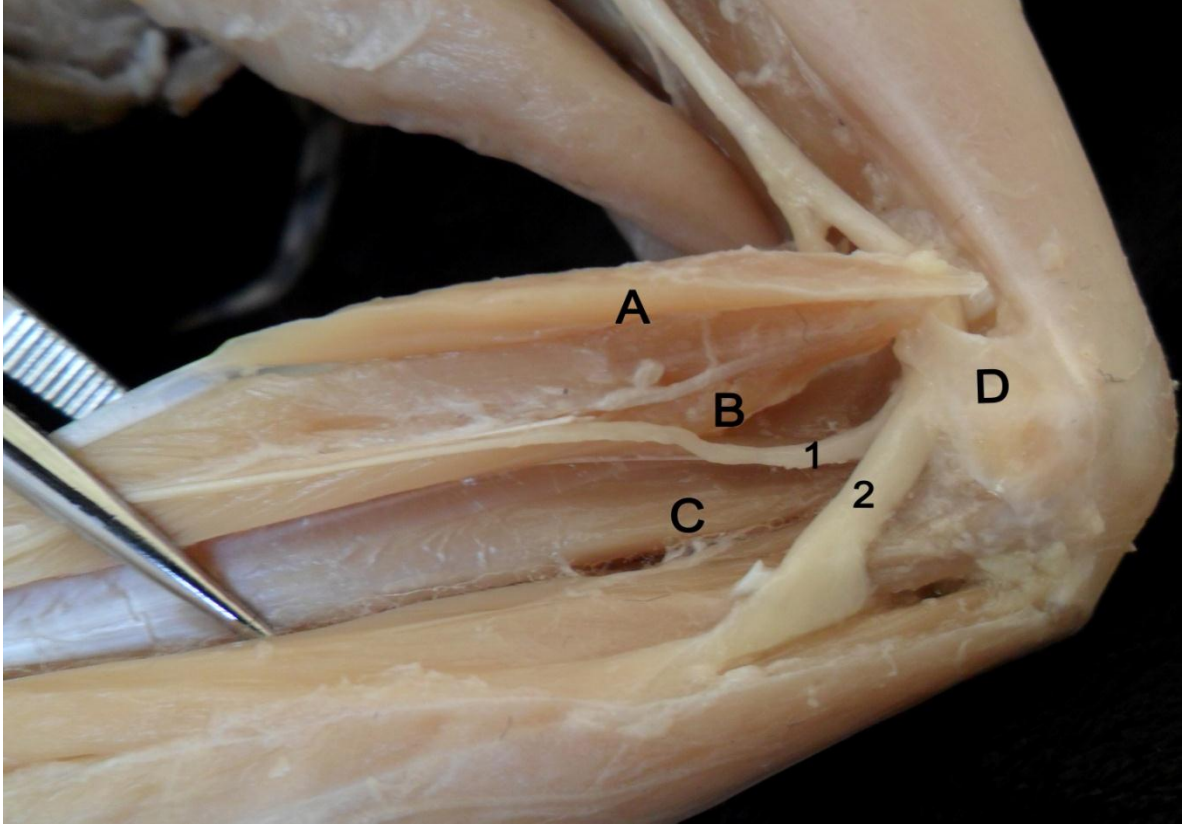
Şekil 4.29. Atmacada n. peroneus ve dallanması (sol craniolateral)

- 1. N. peroneus
- a-e. N. peroneus'un muscüler dalları
- f. N. peroneus'un son dalı
- A. M. tibialis cranialis
- B. M. extensor digitorum longus
- C. M. peroneus longus
- D. M. flexor perforans et perforatus digiti III



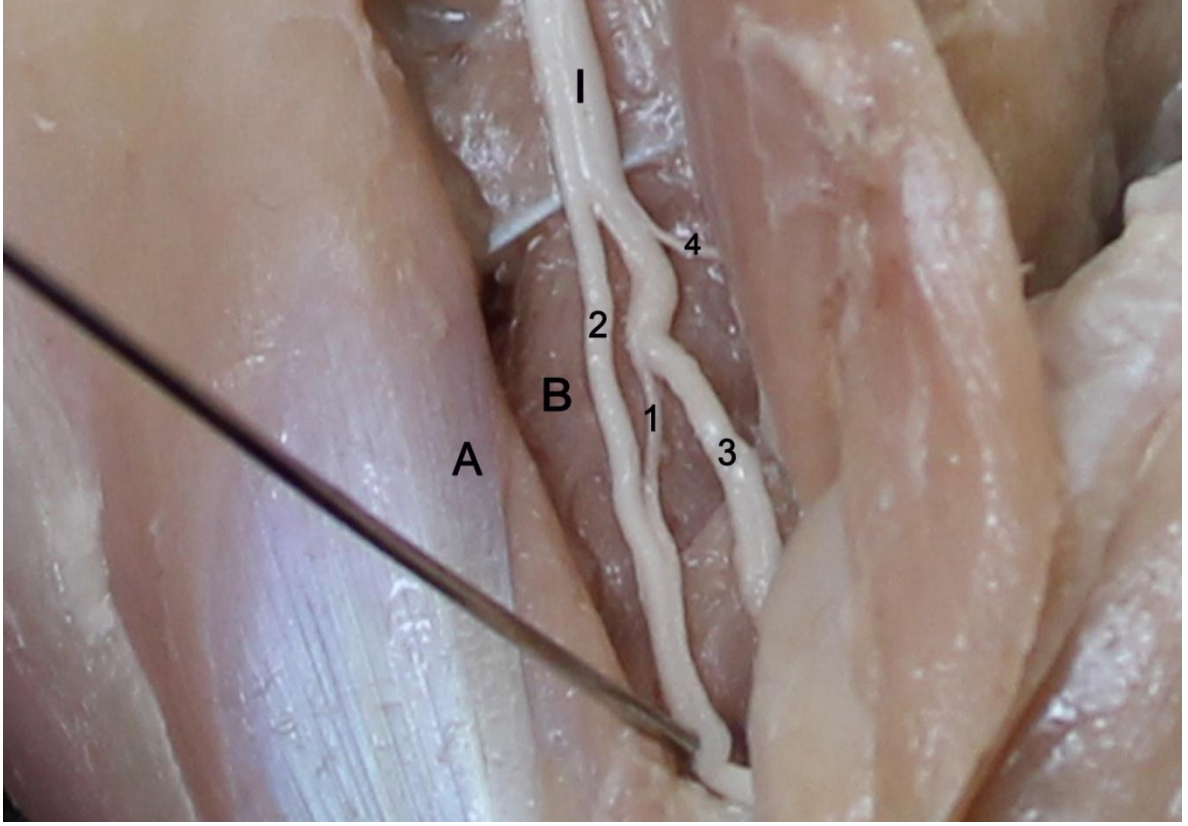
Şekil 4.30. Güvercinde n. peroneus ve dallanması (sol lateral)

- I. N. peroneus
- II. N. paraperoneus
- 1, 2. N. peroneus'un musculer dalları
- 3. N. peroneus profundus
- 4. N. peroneus superficialis
- A. M. tibialis cranialis



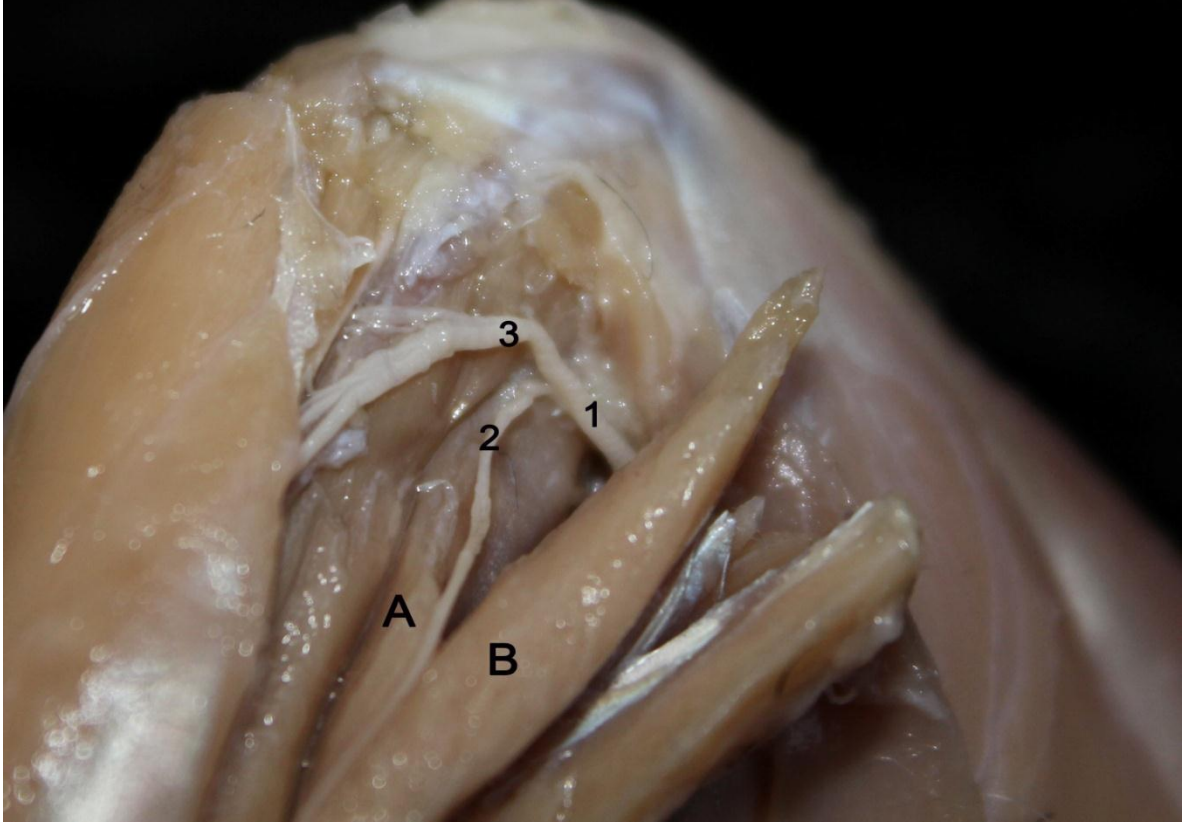
Şekil 4.31. Atmacada n. paraperoneus (sağ lateral)

1. N. paraperoneus
2. N. peroneus
- A. M. flexor perforans et perforatus digiti III
- B. M. flexor perforans et perforatus digiti II
- C. M. extensor digitorum longus
- D. Ansa mm. iliofibularis



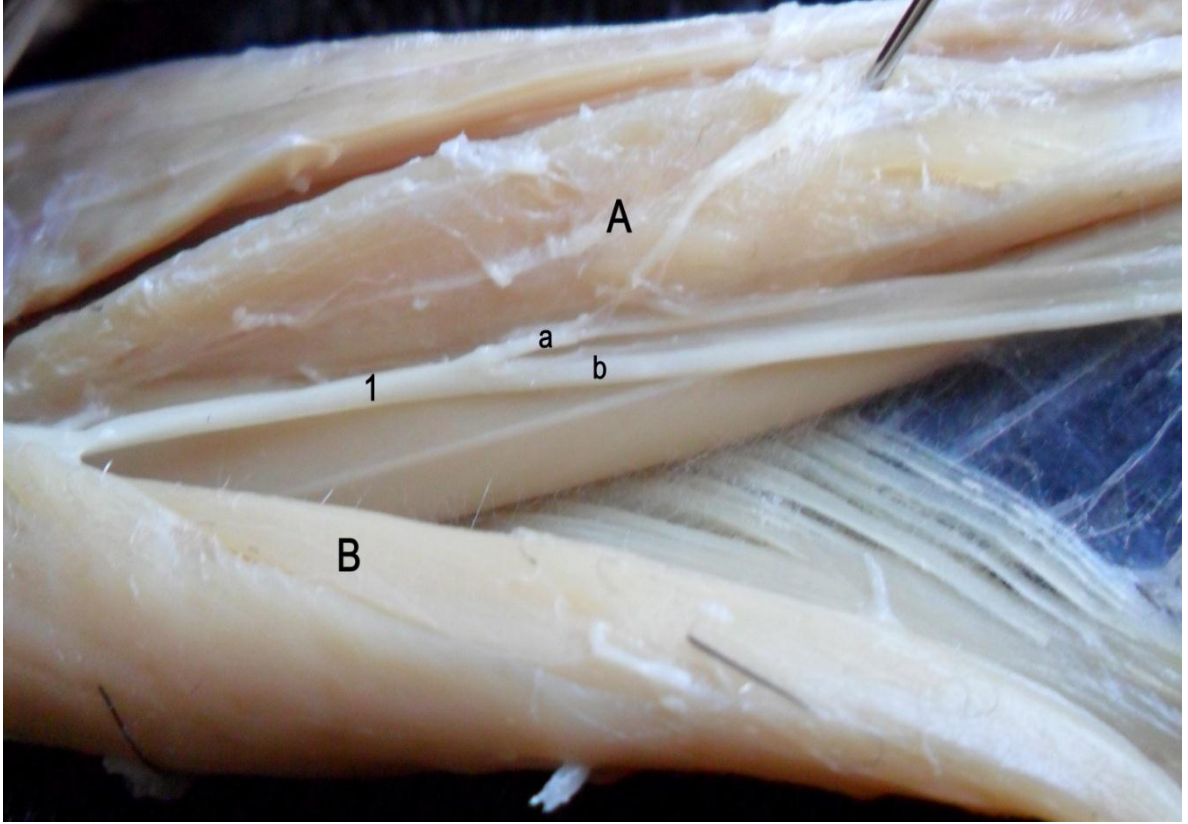
Şekil 4.32. Güvercinde n. paraperoneus'un orijini (sol lateral)

- I. N. peroneus ve n. tibialis'in ortak kökü
- 1. N. paraperoneus
- 2. N. peroneus
- 3. N. tibialis
- 4. N. cutaneus suralis
- A. M. iliotibialis lateralis
- B. M. puboischiofemoralis lateralis



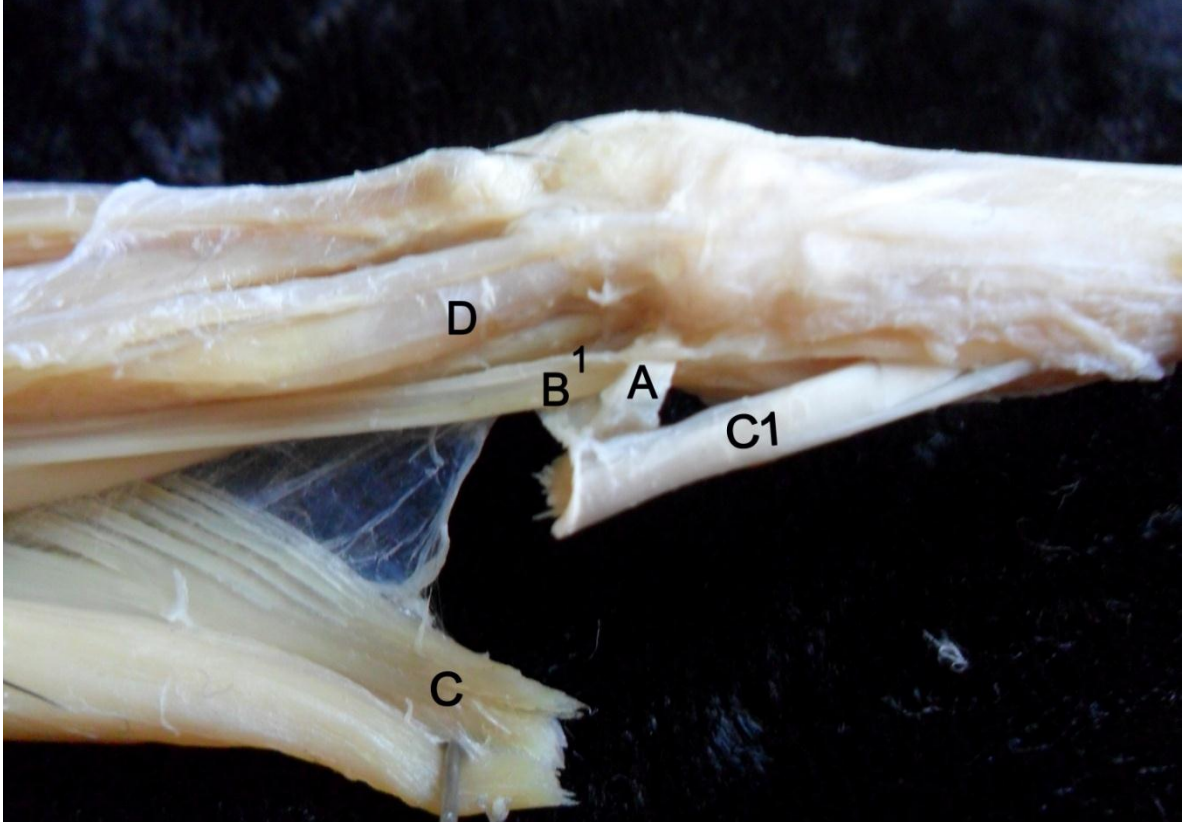
Şekil 4.33. Güvercinde n. paraperoneus'un ayrılışı (sol lateral)

1. N. peroneus ve n. paraperoneus'un ortak kökü
2. N. paraperoneus
3. N. peroneus
- A. M. flexor perforans et perforatus digiti II
- B. M. flexor perforans et perforatus digiti III



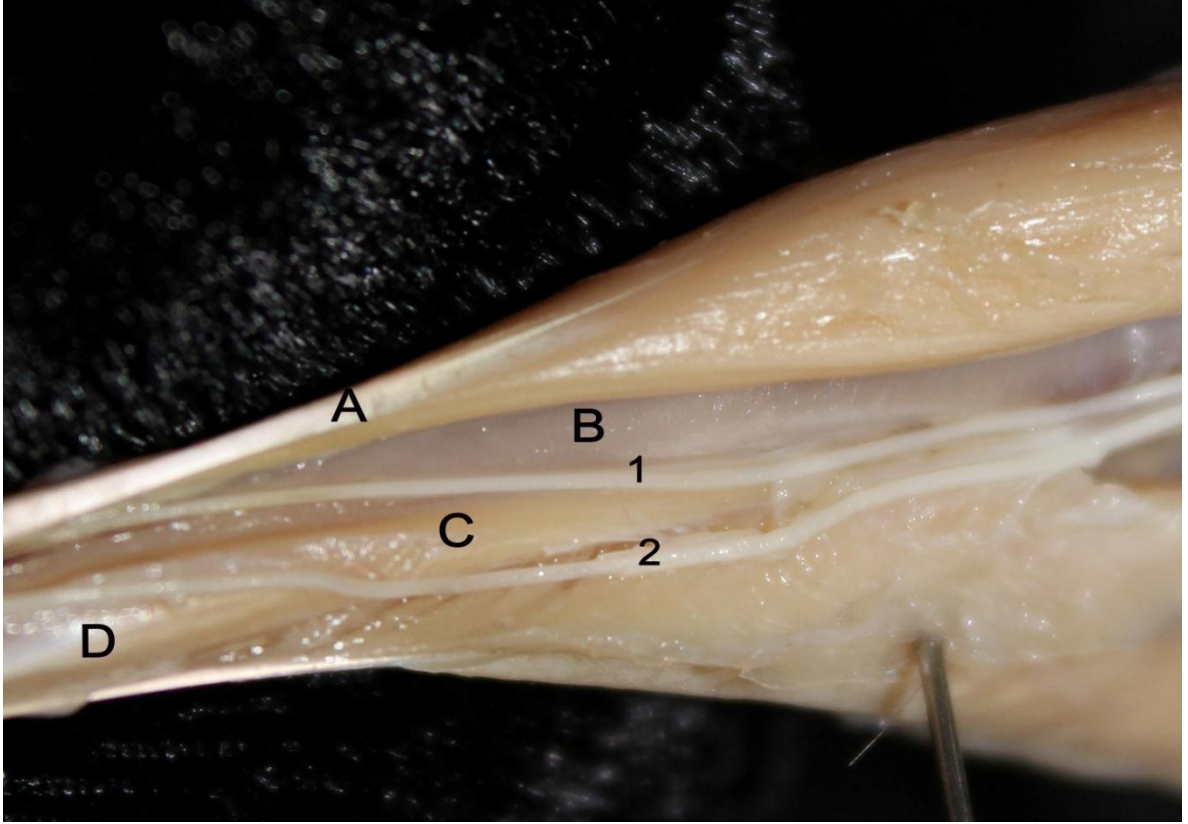
Şekil 4.34. Atmacada n. peroneus superficialis et perofundus (sol lateral)

- 1. N. peroneus'un son dalı
- a. N. peroneus superficialis
- b. N. peroneus profundus
- A. M. peroneus longus
- B. M. tibialis cranialis



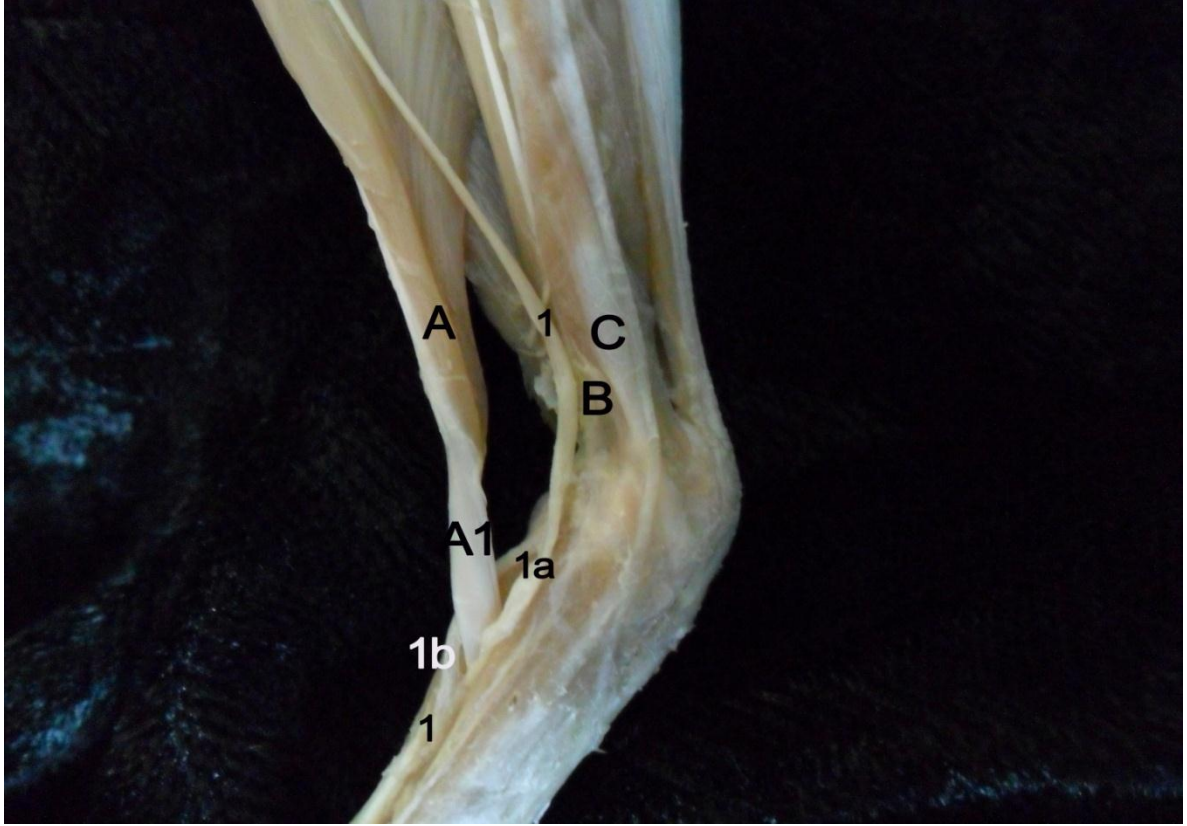
Şekil 4.35. Atmacada n. peroneus superficialis (sol lateral)

1. N. peroneus superficialis
- A. Retinaculum extensorium tibiotalari
- B. M. peroneus brevis
- C. M. tibialis cranialis
- C1. M. tibialis cranialis'in tendosu
- D. M. peroneus longus



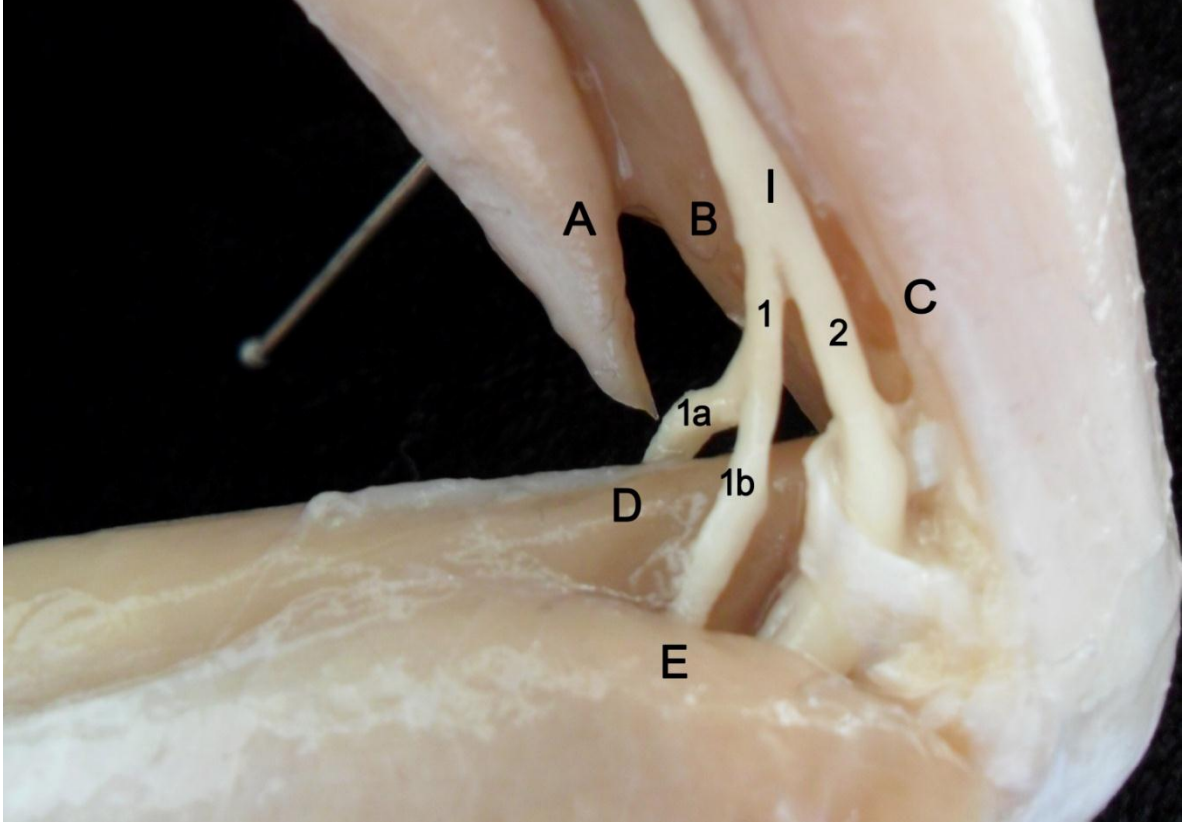
Şekil 4.36. Güvercinde n. peroneus superficialis et profundus (sol lateral)

1. N. peroneus profundus
2. N. peroneus superficialis
- A. M. tibialis cranialis
- B. Os tibia
- C. M. peroneus brevis
- D. M. peroneus longus



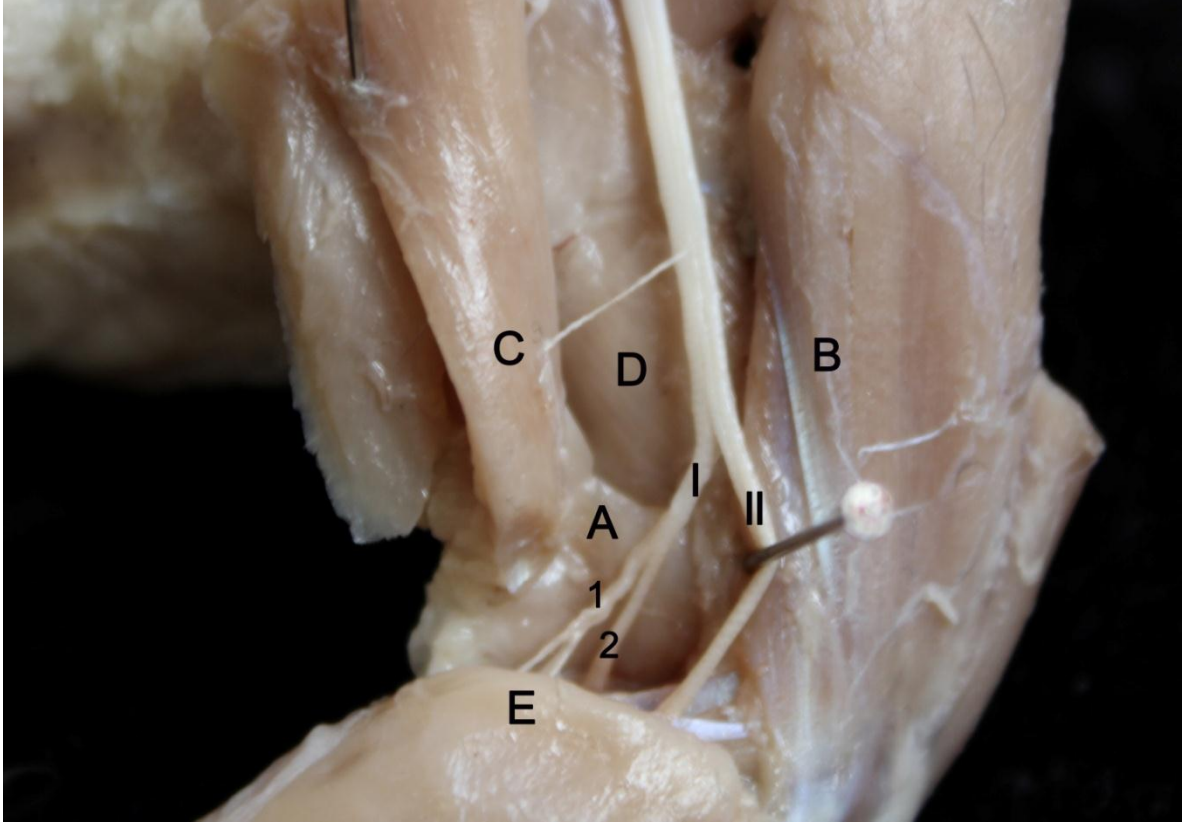
Şekil 4.37. Atmacada n. peroneus profundus'un bifurcation'u (sol lateral)

- 1. N. peroneus profundus
- 1a, 1b. N. peroneus'un bifurcation dalları
- A. M. tibialis cranialis
- A1. M. tibialis cranialis'in tendosu
- B. M. peroneus brevis
- C. M. peroneus longus



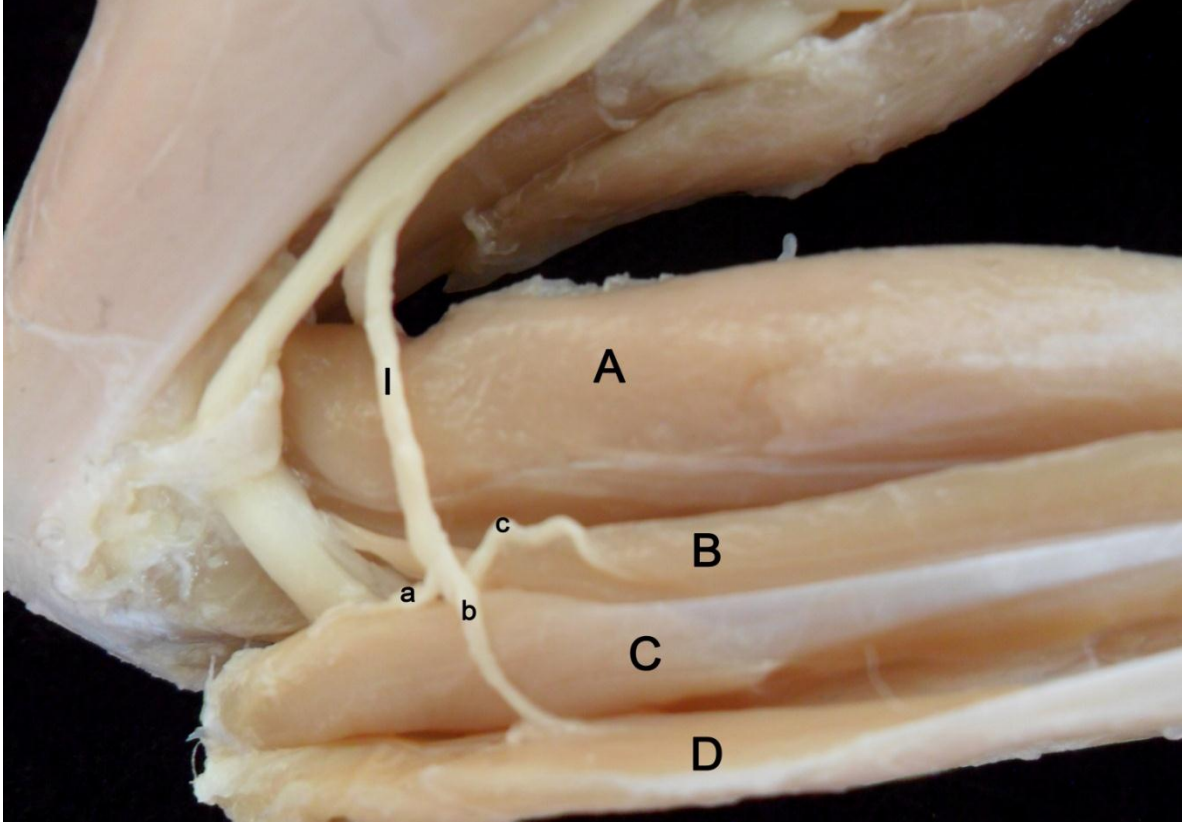
Şekil 4.38. Atmacada n. tibialis (sağ lateral)

- I. N. peroneus ve n. tibialis'in ortak kökü
- 1. N. tibialis
- 1a. N. tibialis medialis
- 1b. N. tibialis lateralis
- 2. N. peroneus
- A. M. biceps femoris
- B. M. semimembranosus
- C. M. iliotibialis lateralis
- D. M. flexor hallucis longus
- E. M. gastrocnemius pars lateralis



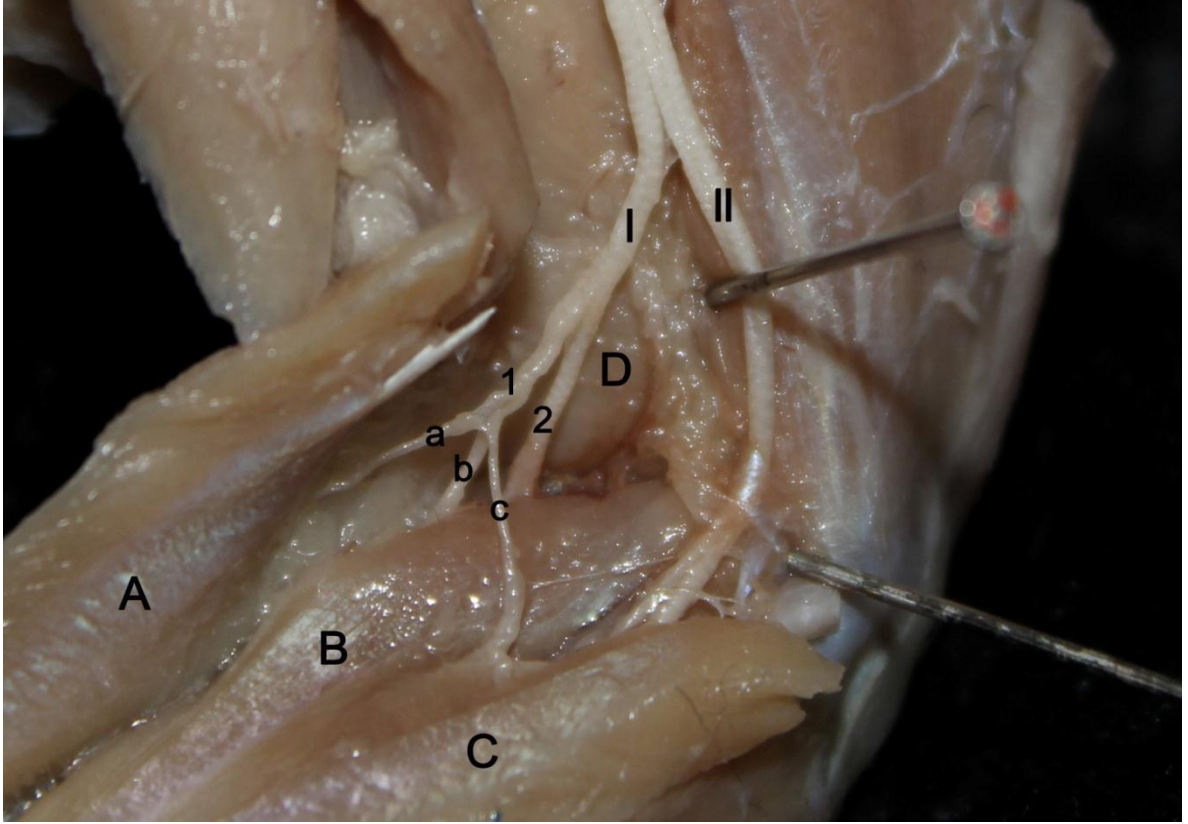
Şekil 4.39. Güvercinde n. tibialis (sağ lateral)

- I. N. tibialis
- II. N. peroneus ve n. paraperoneus'un ortak dalı
- 1. N. tibialis lateralis
- 2. N. tibialis medialis
- A. M. semitendinosus
- B. M. iliotibialis lateralis
- C. M. biceps femoris
- D. M. puboischiofemoralis lateralis
- E. M. gastrocnemius pars lateralis



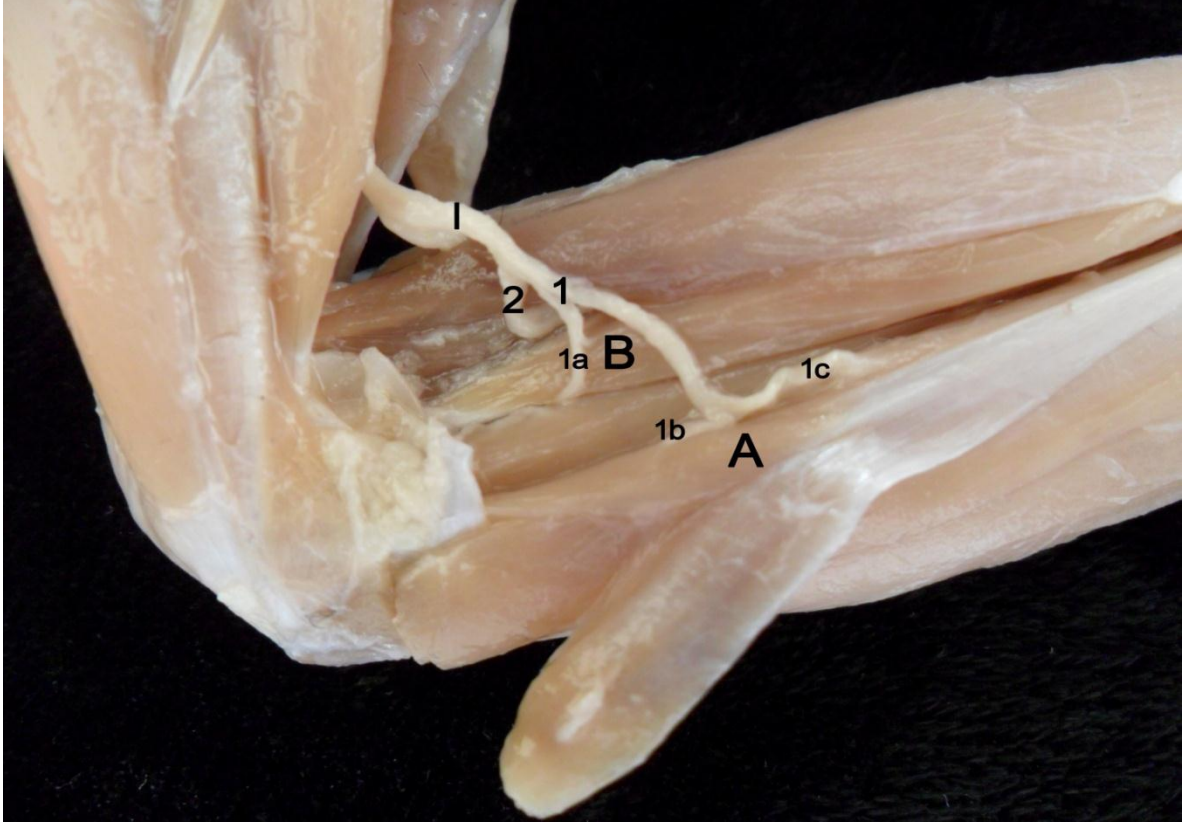
Şekil 4.40. Atmacada n. tibialis lateralis (sol lateral)

- I. N. tibialis lateralis
- a-c. N. tibialis lateralis'in musculer dalları
- A. M. flexor hallucis longus
- B. M. flexor perforans et perforatus digiti III
- C. M. flexor perforans et perforatus digiti II
- D. M. gastrocnemius pars lateralis



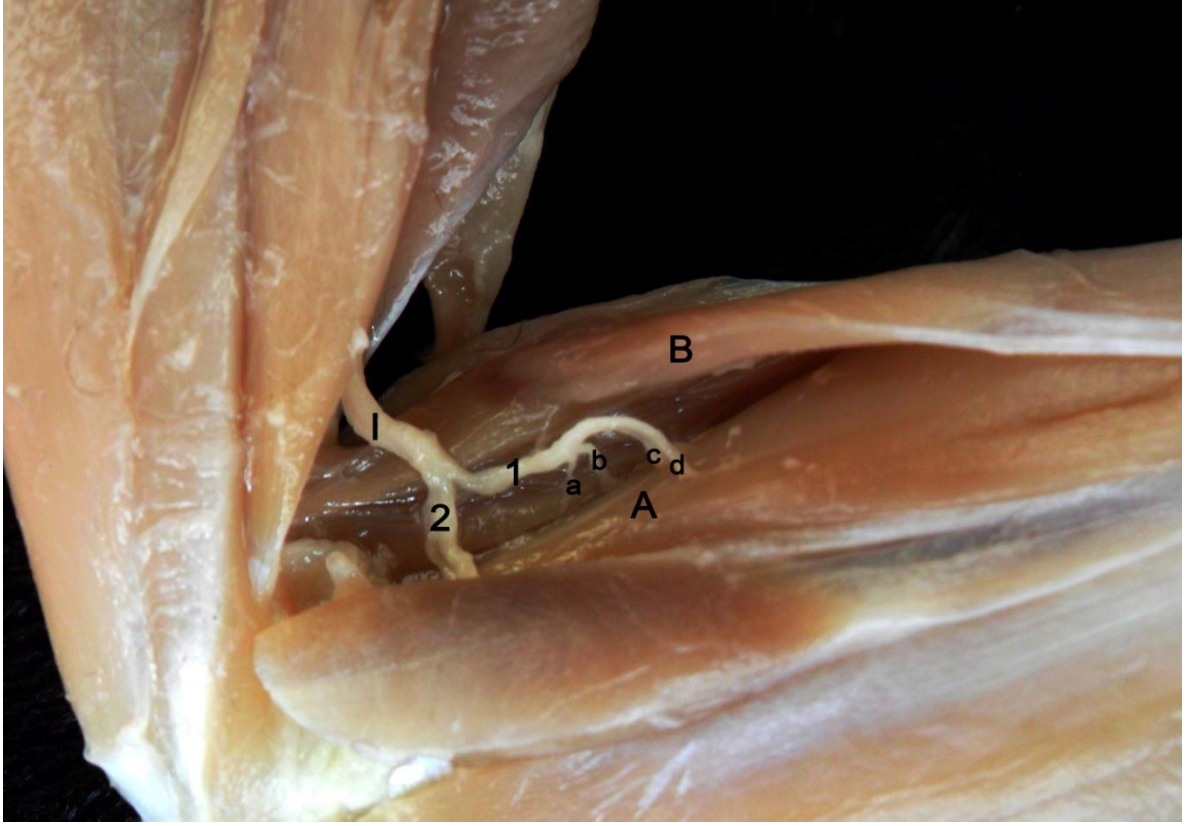
Şekil 4.41. Güvercinde n. tibialis lateralis (sağ caudolateral)

- I. N. tibialis
- II. N. tibialis ve n. paraperoneus'un ortak dalı
- 1. N. tibialis lateralis
- a-c. N. tibialis lateralis'in musculer dalları
- 2. N. tibialis medialis
- A. M. gastrocnemius pars lateralis
- B. M. flexor perforatus digiti IV
- C. M. flexor perforans et perforatus digiti II
- D. M. semitendinosus



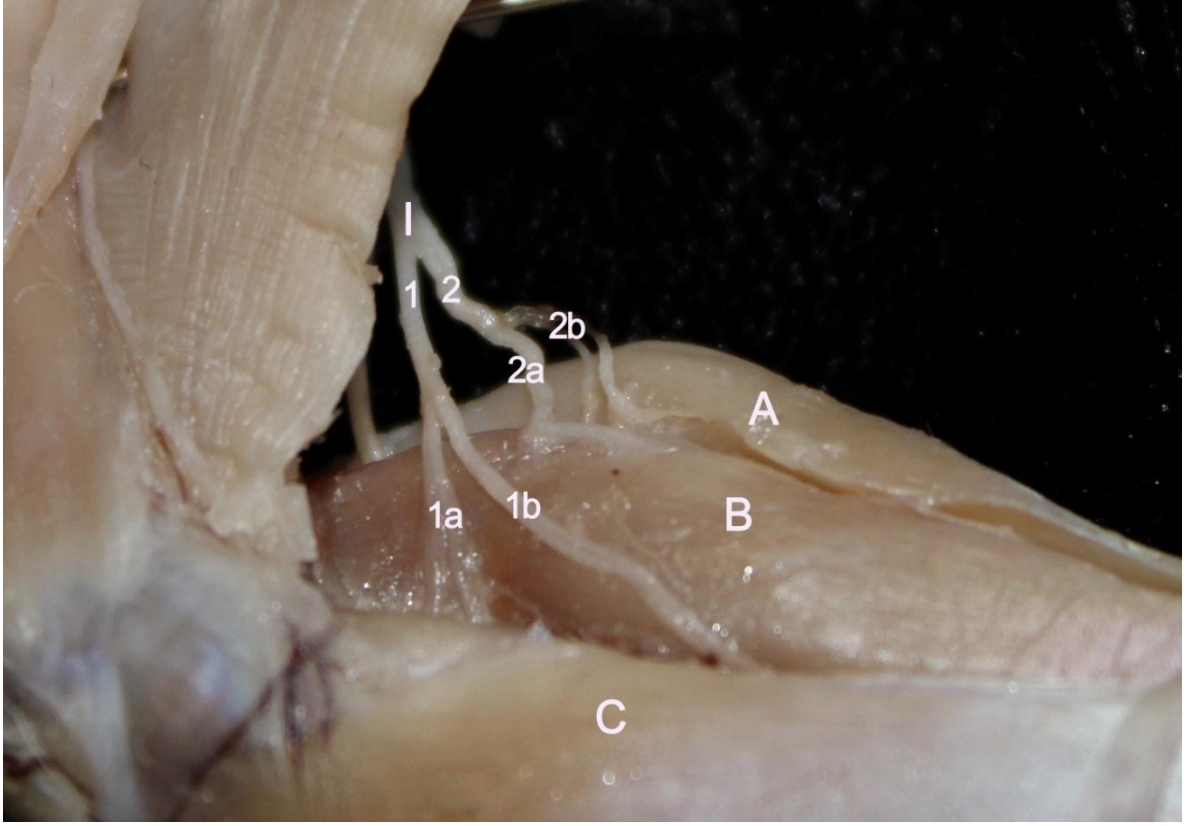
Şekil 4.42. Atmacada n. tibialis medialis ve cranial dalı (sağ medial)

- | | |
|-------------|--|
| I. | N. tibialis medialis |
| 1. | N. tibialis medialis'in cranial dalı |
| 1a, 1b, 1c. | N. tibialis medialis'in muscüler dalları |
| 2. | N. tibialis medialis'in caudal dalı |
| A. | M. gastrocnemius pars intermedia |
| B. | M. flexor digitorum longus |



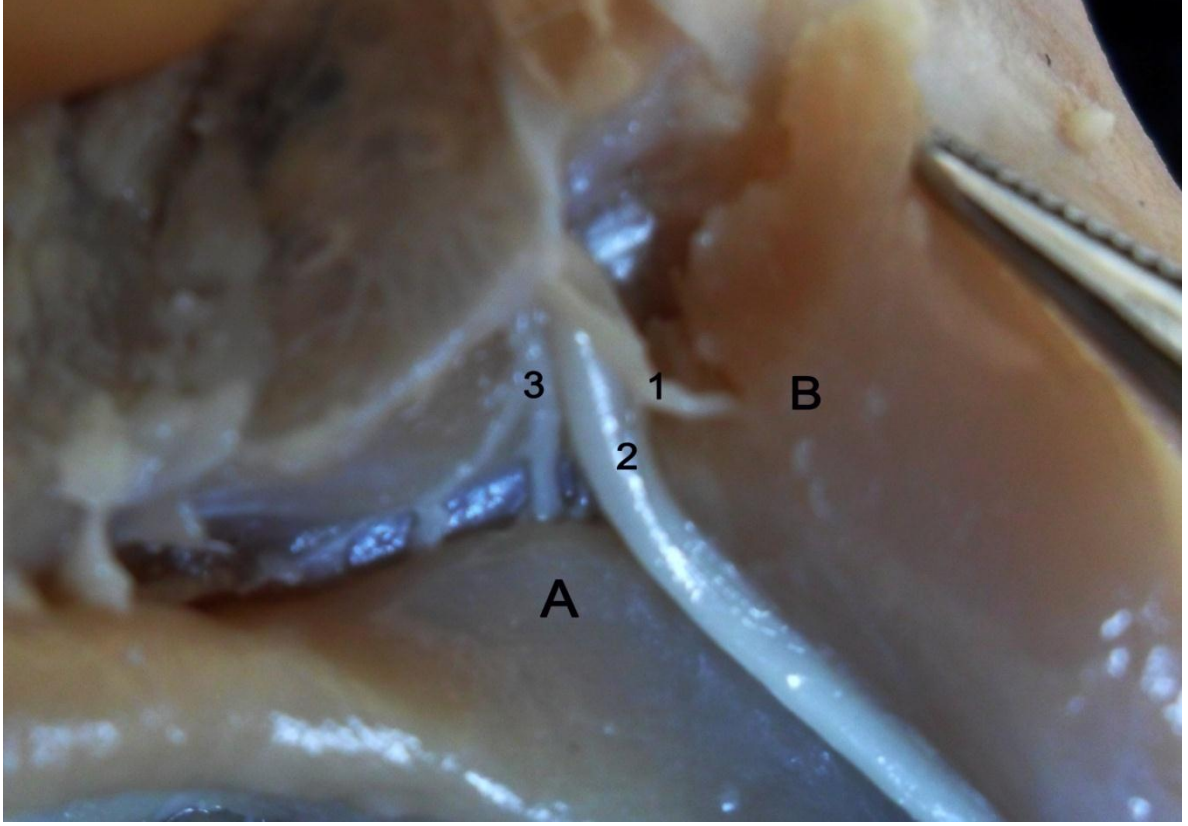
Şekil 4.43. Atmacada n. tibialis medialis ve caudal dalı (sağ medial)

- I. N. tibialis medialis
- 1. N. tibialis medialis'in caudal dalı
- a-d. N. tibialis medialis'in musculer dalları
- 2. N. tibialis medialis'in cranial dalı
- A. M. flexor hallucis longus
- B. M. gastrocnemius pars lateralis



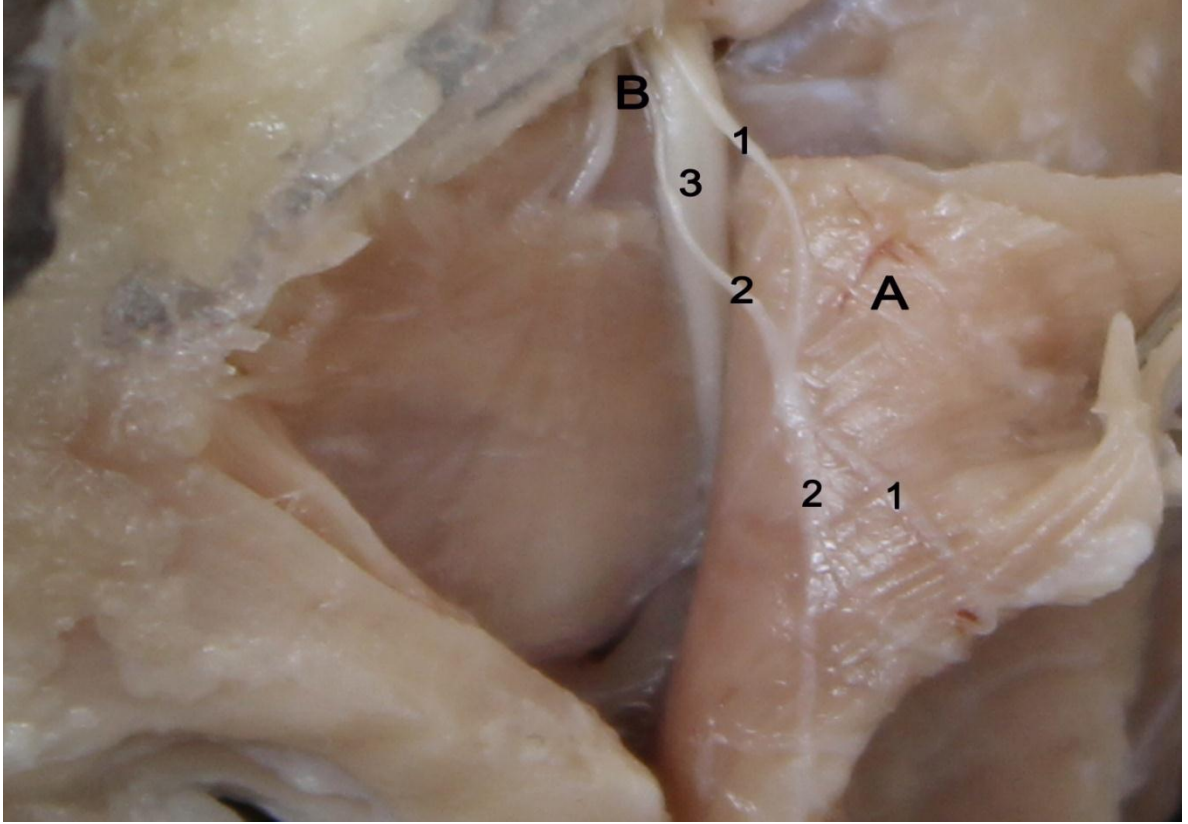
Şekil 4.44. Güvercinde n. tibialis medialis (sağ medial)

- I. N. tibialis medialis
- 1. N. tibialis medialis'in proximal dalı
- 1a, 1b. Muscular dallar
- 2. N. tibialis medialis'in caudodistal dalı
- 2a, 2b. Muscular dallar
- A. M. gastrocnemius pars lateralis
- B. M. flexor perforatus digiti III
- C. M. gastrocnemius pars medialis



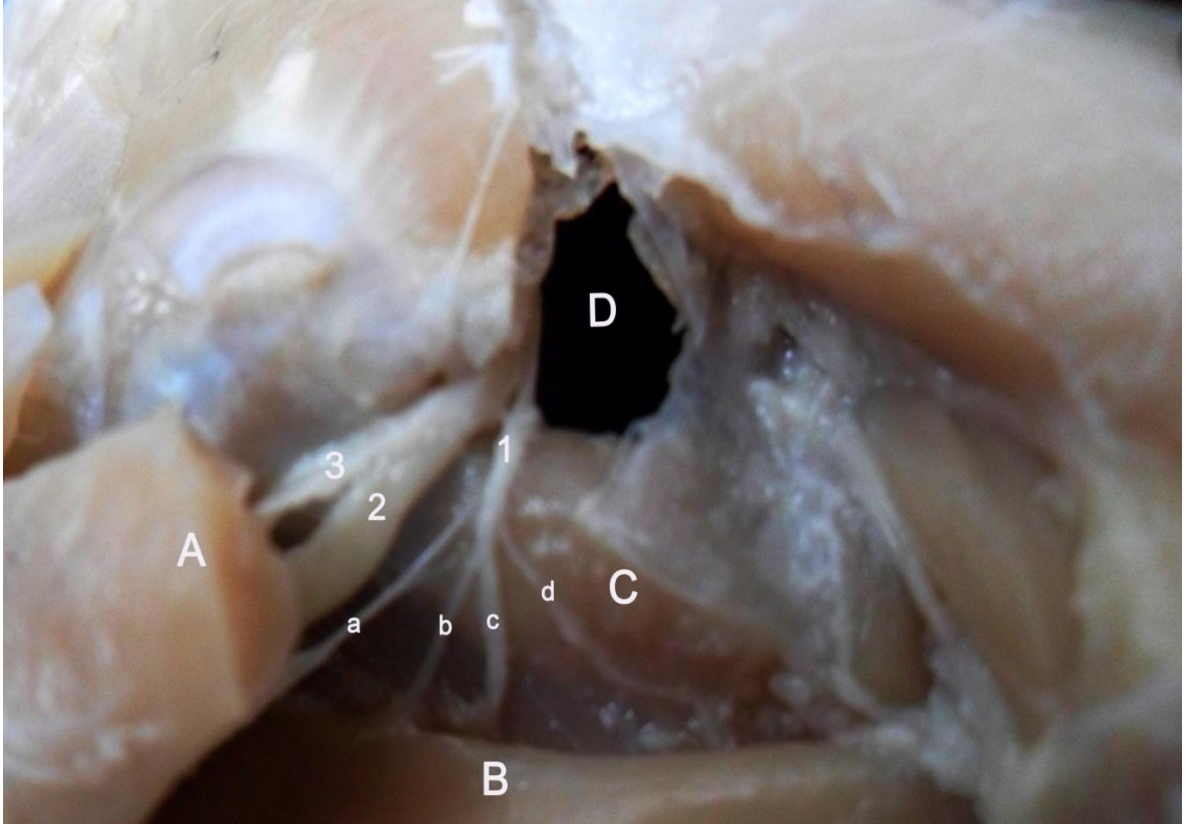
Şekil 4.45. Atmacada n. cutaneus femoris caudalis (sağ lateral)

1. N. cutaneus femoris caudalis
2. N. peroneus ve n. tibialis'in ortak kökü
3. Rr. musculares
- A. M. caudofemoralis
- B. M. biceps femoris



Şekil 4.46. Güvercinde n. cutaneus femoris caudalis ve yayılışı (sağ lateral)

1. N. cutaneus femoris caudalis
2. Rr. musculares'in cranial dalı
3. N. peroneus ve n. tibialis'in ortak kökü
- A. M. biceps femoris
- B. M. ischiofemoralis



Şekil 4.47. Atmacada rr. musculares (sol lateral)

1. Rr. musculares
- a-d. Rr. musculares'in verdiği dallar
2. N. peroneus ve n. tibialis'in ortak kökü
3. N. cutaneus femoris caudalis
- A. M. biceps femoris
- B. M. caudofemoralis
- C. M. ischiofemoralis
- D. For. obturatum

5. TARTIŞMA

Plexus lumbosacralis'in literatür bilgilerine^{47,56} uygun olarak os lumbosacrale'nin ventrolateral'inde, os ilium'un ventral sınırı cranial'inde plexus lumbalis ve plexus sacralis olarak adlandırılan birbiriyle bağlantılı iki sinir ağı tarafından oluşturulduğu tespit edildi.

Plexus lumbosacralis'in; tavukta sekiz^{67,68} bazen yedi,⁶⁹ bildircında yedi,^{47,70,71} kaya keklığında sekiz,⁵⁶ devekuşunda on iki⁷² veya on,⁴⁸ kümes hayvanlarında dokuz,^{9,40} Japon bildircımında yedi⁵⁶ bazen sekiz⁶³ adet sinirden meydana geldiği bildirilmiştir. Yapılan çalışmada plexus lumbosacralis'in atmacada sekiz, güvercinde yedi adet synsacral spinal sinirin ventral dalı tarafından meydana geldiği belirlenmiştir.

Kanatlı hayvanlarda n. furcalis olarak adlandırılan sinirin cranial kolunun plexus lumbalis'in son kolu, caudal kolunun plexus sacralis'in ilk kolu olduğu, n. bigeminus olarak tanımlanan sinirin ise, cranial kolunun plexus sacralis'in son kolu, caudal kolunun plexus pudentus'un ilk kolu olarak bulunduğu ve böylece bu üç plexus'un birbiriyle bağlantılı oldukları bildirilmiştir.^{8,9,40} Aynı şekilde Can,⁵⁶ Japon bildircını ve Kaya keklığında plexus lumbalis ve plexus sacralis'in n. furcalis ile, plexus sacralis ve plexus pudentus'un n. bigeminus ile birbirine bağlandığını ifade etmiştir. Bahsedilen literatür bildirimleriyle uyumlu olarak atmaca ve güvercinde plexus lumbalis ve plexus sacralis'in n. furcalis ile plexus sacralis ve plexus pudentus'un n. bigeminus ile birbirine bağlandığı tespit edilmiştir. Ancak İstanbullugil⁷³ beyaz hindide plexus lumbalis ve plexus sacralis'in n. bigeminus ile, plexus sacralis ve plexus pudentus'un n. furcalis ile birbirine bağlandığını bildirmiştir.

Bazı kaynaklarda plexus lumbalis'in evcil kanatlılarda,^{9,40} Japon bildircını ile Kaya keklığında⁵⁶ ve bildircında⁴⁷ üç adet spinal sinirin ventral dalı tarafından oluşturduğu

bildirilmiştir. Literatür verileriyle paralel olarak yapılan çalışmada da atmaca ve güvercinin plexus lumbalis'inin üç adet symsacral spinal sinirin ventral dalı tarafından oluştuğu tespit edilmiştir. Ancak, El-Mahdy ve ark.⁴⁸ devekuşunda, Bentley ve Pool⁶³ Japon bıldırcınında, plexus lumbalis'in dört adet spinal sinirin ventral dalı tarafından oluştuğunu belirtmiş olup, elde edilen bulguların, bu tespitlerle uyuşmadığı görülmüştür.

Plexus lumbalis oluşuktan sonra, evcil kanatlılarda n. iliohypogastricus ve n. ilioinguinalis, n. cutaneus femoris, n. femoralis, n. saphenus, n. obturatorius ve n. gluteus cranialis'i vermektedir.^{9,40} El-Mahdy ve ark.⁴⁸ devekuşunda, plexus lumbalis'ten üç büyük kök halinde n. coxalis cranialis, n. femoralis ve n. obturatorius'un ayrıldığını, Fitzgerald⁴⁷ bıldırcında, plexus lumbalis'in n. lumbalis, n. femoralis ve n. obturatorius'a köken teşkil ettiğini bildirmişlerdir. Can,⁵⁶ plexus lumbalis'ten cranial'den caudal'e doğru sırasıyla n. ilioinguinalis, n. cutaneus femoris, n. femoralis, n. coxalis cranialis, n. saphenus ve n. obturatorius'un çıktığını, Baumel ve ark.⁸ plexus lumbalis'in verdiği dalların pelvis boşluğundan ayrılarak kalça eklemine cranial'ine yayıldığını bildirmişlerdir. Dursun,⁹ Can,⁵⁶ Nickel ve ark.'nın⁴⁰ bildirimleriyle uyumlu olarak güvercinde plexus lumbalis'ten n. ilioinguinalis, n. cutaneus femoris, n. coxalis cranialis, n. femoralis, n. saphenus ve n. obturatorius'un ayrıldığı, ancak atmacada yukarıda bahsi geçen sinirlerden n. ilioinguinalis'in bulunmadığı, diğer sinirlerin bildirimlere uygun olduğu tespit edilmiştir. Yapılan çalışmada plexus lumbalis'ten çıkan sinirlerle ilgili bulgular, yukarıda bahsedilen El-Mahdy ve ark.⁴⁸ ile Fitzgerald'ın⁴⁷ bildirimleriyle uyuşmamaktadır.

Dursun,⁹ Nickel ve ark.⁴⁰ evcil kuşlarda, Can⁵⁶ Japon bıldırcını ve Kaya kekliğinde n. ilioinguinalis'in plexus lumbalis'ten ayrılarak karın kaslarının caudal'ini innerve ettiğini belirtmişlerdir. Baumel ve ark.⁸ n. ilioinguinalis'in plexus lumbalis'ten ayrıldığını veya n.

cutaneus femoris medialis (n. saphenus)'in intrapelvic parçası olarak os pubis'e paralel seyredip abdominal kaslara dallar gönderdiğini bildirmişlerdir. Çalışmada incelenen türlerden sadece güvercinde görülen n. ilioinguinalis'in, 2. synsacral spinal sinirin r. ventralis'inin, cranial'e verdiği çok ince bir dal olduğu ve karın kaslarının caudal'ini innerve ettiği tespit edilmiştir. Elde edilen bu tespitlerin, Can,⁵⁶ Dursun,⁹ Nickel ve ark.'nın⁴⁰ bildirimleriyle paralellik gösterdiği, Baumel ve ark.'nın⁸ n. ilioinguinalis'in, n. saphenus'un bir parçası olarak os pubis'e paralel seyrettiği bildirimleriyle uyummadığı görülmüştür.

Evcil kanatlılarda n. cutaneus femoris'in kalın bir kök halinde belirerek m. sartorius'u innerve ettiği ve uyluğun lateral yüzü derisine bir cutaneus dalı vererek sonlandığı bildirilmiştir.^{9,40} El-Mahdy ve ark.⁴⁸ devekuşunda, uyluğun cranial ve lateral'indeki deriyi innerve eden sinirlerin, n. cutaneus femoris cranialis ve n. cutaneus femoris lateralis olduğunu, bu sinirlerin n. coxalis cranialis'ten köken aldıklarını bildirmişlerdir. Vanden Berge⁷⁴ flamingoda, n. cutaneus femoralis lateralis'in, m. iliotibialis cranialis et lateralis kaslarının derisine yayıldığını belirtmiş, Can⁵⁶ ise benzer şekilde sinirin uyluğun lateral'indeki deriyi innerve ettiğini ifade etmiştir. Literatür verileriyle^{9,40,48,56,74} paralel olarak atmaca ve güvercinde n. cutaneus femoris'in plexus lumbalis'ten çıktığı ve uyluğun craniolateral'indeki deriyi innerve ettiği belirlenmiştir. Ayrıca; atmacada Vanden Berge'nin⁷⁴ bildirdiği gibi, n. cutaneus femoris'in, n. cutaneus femoris lateralis'i verdiği ve bu dalın uyluğun lateral'inde m. iliotibialis lateralis kasını innerve ettiği gözlenmiştir.

Nervus gluteus cranialis'in plexus lumbalis'ten çıktığı, m. gluteus medius ve m. gluteus profundus'u innerve ettiği bildirilmiştir.^{9,40} Fitzgerald'ın⁴⁷ n. lumbalis, Baumel ve

ark.'nın⁸ n. coxalis cranialis olarak adlandırdıkları sinirin, devekuşu⁴⁸ ve bıldırcında,⁴⁷ 2. ve 3. synsacral spinal sinirlerin plexus lumbalis'e katılarak verdikleri ortak kökten orijin aldığı belirtilmiştir. İncelenen her iki türde de literatür bildirimleriyle uyumlu olarak, n. coxalis cranialis'in plexus lumbalis'ten köken aldığı görülmüştür. Ayrıca; atmaca ve güvercinde orijininin iki dal halinde ayrılan sinirin, m. iliotibialis lateralis'i innerve ettiği, güvercinde caudal'e uzanan ince bir dalın ise m. femorotibialis medialis'e dağıldığı belirlenmiştir.

Evcil kanatlılarda^{9,40} ve devekuşunda⁴⁸ bildirildiği gibi, yapılan çalışmada atmaca ve güvercinde n. femoralis'in plexus lumbalis'ten çıkan en kalın sinir olduğu gözlenmiştir. Bazı yazarlar evcil kuşlarda n. femoralis'in plexus lumbalis'ten ayrılıp kısa bir seyirden sonra rr. lateralis ve rr. medialis olarak ikiye ayrıldığını, bu kollarn birlikte m. iliacus, m. quadriceps femoris, m. gracilis ve m. tensor fascia latae'yı innerve ettiğini bildirmişlerdir.^{9,40} Bu bildirimlere ek olarak Jungherr ve ark.⁵⁷ n. femoralis'in, bir cutaneus saphenus dalı vererek uyluk ve bacağıın medial yüzündeki deriyi innerve ettiğini belirtmişlerdir. Fitzgerald⁴⁷ bıldırcında, Can⁵⁶ Japon bıldırcınında, n. femoralis'in gövde ile uyluk arasında üçe ayrıldığını bildirmiş, araştırmacıların bu bildirimleriyle uyumlu olarak incelenen türlerden atmacada da n. femoralis'in orijinini takiben üç dala ayrıldığı, güvercinde ise bu dallanmanın Dursun,⁹ Nickel ve ark.'⁴⁰ belirttiği gibi iki kol halinde olduğu görülmüştür. Bu tespitlerin aksine, Can⁵⁶ Kaya kekliğinde sinirin beş dala ayrıldığını, El-Mahdy ve ark.⁴⁸ devekuşunda adı geçen sinirin orijinini takiben altı dal verdiğini ifade etmişlerdir. Sunulan bu çalışmada cranial'deki ilk dalın, Can'⁵⁶ Kaya kekliği ve Japon bıldırcınında bildirdiği gibi m. sartorius ve m. tensor fascia latae kaslarını innerve etmediği, aksine atmaca ve güvercinde m. femorotibialis medialis kasını innerve ettiği tespit edilmiştir. Atmacada n. femoralis'ten ayrılan ikinci dalın da üç dal vererek m.

femorotibialis medialis'i innerve ettiđi, en caudal'deki üçüncü dalın ise Can'in⁵⁶ bildirimleriyle uyumlu olarak n. saphenus'la birlikte m. femorotibialis medialis ve m. puboischiofemoralis medialis arasındaki kas oluşunda seyrettiđi görülmüştür. İncelenen türlerden güvercinde ise son dalın n. saphenus'la seyretmediđi, yukarıda bahsedilen kas oluşuna girmeden m. femorotibialis internus kasında sonlandıđı tespit edilmiştir.

Baumel ve ark.'nın⁸ n. cutaneus femoralis medialis olarak isimlendirdikleri n. saphenus'un incelenen türlerin her ikisinde de plexus lumbalis'in caudal kısmında, n. femoralis'ten sonra çıktığı görülmüştür. El-Mahdy ve ark.⁴⁸ tarafından n. femoralis'ten ayrılan bir sinir olarak tanımlanmış, adı geçen sinirin cranial, caudal ve medial crural dallar vererek sonlandıđı bildirilmiştir. Dursun,⁹ Nickel ve ark.⁴⁰ evcil kuşlarda n. saphenus'un plexus lumbalis'ten ayrılarak diz eklemine ve baldırın iç yüzeyinin derisini innerve ettiđini, Fitzgerald,⁴⁷ sinirin bıldırcında karın duvarının proximal'inde bulunduđunu, Can⁵⁶ Japon bıldırcını ve Kaya kekliđinde bu sinirin plexus lumbalis'in caudal'inden çıkararak m. adductor ve m. vastus medialis arasında n. cutaneus cruralis cranialis'i verdiđini ve os tibiotarsale'nin proximal'inde sonlandıđını bildirmişlerdir. Atmacada n. saphenus'un, n. femoralis'in son dalı ile, güvercinde ise yalnız olarak m. femorotibialis medialis, m. puboischiofemoralis medialis ve m. femorotibialis internus arasındaki kas oluşunda seyrederek art. genu'nun medial yüzünde n. cutaneus cruralis cranialis'i verdiđi ve bu dalın bölge derisini innerve ettiđi, daha sonra os tibiotarsale'nin cranial yüzünün orta kısma kadar dağılarak bölge derisinde subcutan olarak sonlandıđı görülmüştür. Nervus saphenus'un orijini ve dağılımının literatür bildirimleriyle benzer olduđu, ancak El-Mahdy ve ark.'nın⁴⁸ belirttiđi n. femoralis'ten ayrıldıđı verisiyle örtüşmediđi görülmüştür.

Baumel ve ark.⁸ n. obturatorius'un n. saphenus'la birlikte fasiculus ventralis'in bir parçası olarak plexus lumbalis'ten köken aldığını bildirmişlerdir. Dursun,⁹ Nickel ve ark.⁴⁰ evcil kuşlarda adı geçen sinirin iki kökün birleşmesinden sonra for. obturatum'a doğru yönelerek m. obturatorius externus ve adductor kaslara dallar verdiğini belirtmişlerdir. Martin ve ark.⁴⁹ n. obturatorius'un, femur'un proximal kısmı medial'inde bulunduğunu, El-Mahdy ve ark.⁴⁸ devekuşunda, adı geçen sinirin pubis'in cranial kenarı sınırında caudal'e uzandığını bildirmişlerdir. Kuşlarda, n. obturatorius'un, m. obturatorius medialis kasının tendosu eşliğinde, acetabulum'un caudoventral'inde bulunan for. obturatum'dan geçtiği belirtilmiştir.⁵¹⁻⁵⁵ Literatür bildirimleriyle benzer şekilde yapılan çalışmada atmaca ve güvercinin her ikisinde de plexus lumbalis'in caudal'inden çıkan son sinir olan n. obturatorius'un caudal'e yönelerek for. obturatum'dan geçtiği görülmüştür. Nervus obturatorius'un, devekuşunda, 3. ve 5. synsacral sinirlerin,⁴⁸ Kaya kekliği ve Japon bildicisinde 3. synsacral sinirin⁵⁶ r. ventralis'inin verdiği dalın, plexus lumbalis'ten çıkan dal ile birleşerek oluştuğu bildirilmektedir. Ayrıca Baumel⁵⁹ n. obturatorius'un, plexus lumbalis'in 2. ve 3. köklerinin katılımıyla oluştuğunu bildirmiştir. Bu literatür verileriyle uyumlu olarak güvercinde de adı geçen sinirin iki kökten oluştuğu, ancak bu iki kökü oluşturan sinirlerin literatür verilerinden farklı olarak 3. synsacral sinirin r. ventralis'inden çıkan dal ile plexus'un caudal'inden çıkan dal olduğu tespit edilmiştir. Atmacada, literatür bildirimlerinden farklı olarak n. obturatorius'un üç sinir dalının katılımıyla meydana geldiği, bu dalların 2. ve 3. synsacral spinal sinirlerin (L₁, L₂) r. ventralis'lerinden ayrılan dallar ile plexus'un caudal'inden ayrılan dal olduğu görüldü. İncelenen her iki türde de n. obturatorius'un for. obturatum'a girmeden hemen önce r. medialis'i m. obturatorius

internus'a, foramen'i geçtikten sonra ise r. lateralis'i, m. obturatorius externus'a verdiği tespit edildi.

Dursun,⁹ Nickel ve ark.⁴⁰ evcil kanatlılarda, İstanbullugil⁷³ beyaz hindide, plexus sacralis'in genellikle altı, Serbest ve ark.⁵⁸ tavukta beş, Serbest⁷⁵ hindide beş veya altı ve kazlarda ise beş synsacral spinal sinirin r. ventralis'leri tarafından meydana geldiğini bildirmişlerdir. Diğer yandan bazı kaynaklarda plexus sacralis'in Japon bildiriminde^{56,63} dört, Kaya keklığı⁵⁶ ve sülünde⁷⁶ beş, devekuşunda⁴⁸ yedi adet sinir kökünden oluştuğu rapor edilmiştir. Yapılan çalışmada, literatür^{9,40,73} verileriyle uyumlu olarak ve Serbest'in⁷⁵ hindide plexus sacralis'in bazen altı adet sinir kökünden oluştuğu bilgisiyle benzer şekilde atmacada plexus sacralis'in altı adet sinirden meydana geldiği tespit edilmiştir. Güvercinde ise adı geçen plexus'un Kaya keklığı,⁵⁶ sülün,⁷⁶ tavuk⁵⁸ ve kazdaki⁷⁵ bildirimlere benzer şekilde, beş adet sinir kökünden oluştuğu görülmüştür.

Bazı araştırmacıların synsacrum'u terk eden sacral spinal sinirlerin r. ventralis'lerinin plexus sacralis'i oluştururken üç truncus halinde plexus'a iştirak ettikleri bildirimlerinin^{56,58,73,76} aksine, El-Mahdy ve ark.⁴⁸ devekuşunda iki adet truncus'un plexus oluşturduğunu belirtmişlerdir. Sunulan bu çalışmada, elde edilen bulguların El-Mahdy ve ark.'nın⁴⁸ bildirimlerinden farklı olarak, atmaca ve güvercinde plexus sacralis'in üç adet truncus'tan oluştuğu ve bunun diğer literatür^{56,58,73,76} verileriyle uyumlu olduğu görülmüştür.

İncelenen türlerden güvercinde, plexus sacralis'i oluşturan truncus'ların oluşum şeklinin, Can'ın⁵⁶ Kaya keklığında, Serbest ve ark.'nın⁵⁸ tavukta bildirdikleri gibi, cranial'deki ilk iki dalın truncus cranialis'i, üçüncü dalın tek başına truncus medianus'u, dördüncü ve beşinci dalların ise birleşerek truncus caudalis'i oluşturduğu şeklinde tespit

edilmiştir. İstanbullugil⁷³ beyaz hindide truncus'ların oluşum şeklini, truncus cranialis'in cranial'deki ilk üç daldan, truncus medianus'un sadece 4. daldan, truncus caudalis'in ise 5. ve 6. daldan oluştuğu şeklinde rapor etmiştir. Can⁵⁶ Japon bildiriminde cranial'deki ilk iki dalın truncus cranialis'i, 3. dalın truncus medianus'u ve 4. dalın truncus caudalis'i oluşturduğunu, İstanbullugil ve ark.⁷⁶ sülünde, cranial'deki ilk üç dalın truncus cranialis'i, 4. dalın truncus medianus'u ve 5. dalın ise truncus caudalis'i oluşturduğunu belirtmişlerdir. Devekuşunda⁴⁸ cranial'deki ilk beş kökün truncus cranialis'i, diğer iki kökün ise truncus caudalis'i şekillendirdiği bildirilmiştir. Literatür bildirimlerinin^{48,56,73,76} aksine, incelenen türlerden atmacada plexus sacralis'e katılan ilk iki dalın truncus cranialis'i, 3. ve 4. dalın truncus medianus'u, 5. ve 6. dalın ise truncus caudalis'i oluşturduğu tespit edilmiştir.

Truncus cranialis'ten n. tibialis ve n. ischiofemoralis'in, truncus medianus'tan n. peroneus'un, truncus caudalis'ten n. coxalis caudalis, n. cutaneus femoris caudalis ve rr. musculares'in köken aldığı⁷³ bildiriyle benzer şekilde Serbest ve ark.⁵⁸ tavukta truncus cranialis'ten n. tibialis'in, truncus medianus'tan n. peroneus'un, truncus caudalis'ten ise uyluğun caudal'ini innerve eden sinirlerin orijin aldığını bildirmişlerdir. Can⁵⁶ ise, truncus cranialis'ten n. peroneus ve n. coxalis caudalis'in, truncus medianus'tan n. tibialis'in, truncus caudalis'ten n. cutaneus femoris caudalis'in köken aldığını belirtmiştir. Sunulan çalışmada, her iki türde de, sadece rr. musculares'i veren sinir kökünün truncus caudalis'ten orijin aldığı, truncus medianus ve truncus cranialis'in tek kök halinde bulunduğu ve bu truncus'un, n. peroneus ve n. tibialis'in ortak kökü ile, n. cutaneus femoris caudalis'i ve n. coxalis caudalis'i verdiği görülmüştür.

El-Mahdy⁴⁸ devekuşunda, İstanbullugil⁷³ beyaz hindide, n. ischiofemoralis olarak adlandırılan sinirin truncus cranialis'ten, Serbest ve ark.⁵⁸ ise tavukta, n. ischiadicus'tan

orijin olarak m. ischiofemoralis'i innerve ettiğini bildirmişlerdir. Ancak, yapılan bu çalışmada incelenen her iki türde de n. ischiofemoralis'in bulunmadığı gözlenmiştir.

Hummel'in⁷⁷ vücudun en kalın siniri olarak tabir ettiği n. ischiadicus'u, Dursun,⁹ Nickel ve ark.⁴⁰ evcil kuşlarda plexus sacralis'ten, Can⁵⁶ Japon bıldırcını ve Kaya kekliğinde plexus lumbosacralis'ten çıkan en kalın sinir olarak bildirmişlerdir. Yapılan çalışmada, plexus lumbosacralis'ten çıkan en kalın sinirin n. ischiadicus olduğu tespit edilmiştir.

Evcil kuşlarda^{9,40} n. ischiadicus'un plexus sacralis'in ilk dört kökünden orijin aldığı bildirilmiştir. Jungherr ve ark.⁵⁷ tarafından plexus sacralis'in caudal parçasından kaynaklandığı belirtilen sinirin, Can⁵⁶ Japon bıldırcını ve Kaya kekliğinde, Serbest ve ark.⁵⁸ tavukta, İstanbullugil⁷³ beyaz hindide, üç truncus'un birleşimiyle oluştuğunu bildirmişlerdir. İncelediğimiz türlerin her ikisinde de n. ischiadicus'un truncus cranialis, truncus medianus ve truncus caudalis'in birleşmesiyle oluştuğu tespit edilmiştir. Bazı kaynaklarda^{73,76} n. ischiadicus'un for. ischiadicum'dan geçtikten sonra beş dala ayrıldığı belirtilmiştir. Can⁵⁶ n. ischiadicus'un, for. ischiadicum'dan çıkarken dört dala ayrıldığını bildirmiştir. Yapılan bu çalışmada, her iki türde de, n. ischiadicus'un foramen'den çıkarken dört dala ayrıldığı tespiti, Can'ın⁵⁶ bildirimleriyle uyumaktadır.

Dursun,⁹ Nickel ve ark.'nın⁴⁰ n. gluteus caudalis, Doğuer ve Erençin'in¹⁰ nn. glutei olarak adlandırdıkları n. coxalis caudalis'in, Japon bıldırcını ve Kaya kekliğinde⁵⁶ n. ischiadicus'un, for. ishiadicum'dan geçtikten hemen sonra verdiği ikinci dal olduğu ve m. quadriceps femoris, m. gluteus superficialis ve m. biceps femoris'i innerve ettiği bildirilmiştir. Hummel⁷⁷ ise Çakır kuşunda, n. coxalis caudalis'in m. caudoiliofemoralis'in içinden geçtiğini, terminal dallarıyla da m. flexor cruris lateralis et medialis'i innerve

ettiğini belirtmiştir. Ancak, yapılan araştırmada yukarıdaki literatür verilerinden farklı olarak, n. coxalis caudalis'in atmacada, n. peroneus ve n. tibialis'in ortak kökünün dorsocranial'inden, güvercinde ise ortak kökün hemen cranial'inden ayrıldığı ve her iki türde de iki dal halinde sadece m. biceps femoris'in cranial'ini innerve ettiği görülmüştür. Ayrıca; bazı araştırmacıların^{56,73} n. coxalis caudalis'in, n. ischiadicus'tan cranial'den caudal'e doğru ayrılan 2. sinir olduğu bildirimlerinin aksine, yapılan çalışmada adı geçen sinirin n. ischiadicus'tan ayrılan ilk sinir olduğu tespit edilmiştir.

Bazı kaynaklarda,^{8,56,73} n. peroneus ve n. tibialis'in aynı epineural kılıf içinde kolayca ayrılabilir şekilde buldukları ve bu ortak kökün sinirlerinin uyluğun distal 1/3'ünde birbirinden ayrıldıkları belirtilmiştir. Güvercinde literatür bilgileriyle uyumlu olarak ortak kökün aynı şekilde ince bir kılıfla sarılı olduğu görülmüş ancak n. peroneus ve n. tibialis'in uyluğun orta kısmı seviyesinde birbirinden ayrıldığı tespit edilmiştir. Atmacada ise ortak kökün literatürde bildirilenin aksine, daha güçlü ve tek bir sinir olarak bulunduğu ve bildirimlerle uyumlu şekilde uyluğun distal 1/3'ü seviyesinde ikiye ayrıldığı gözlenmiştir.

Hummel⁷⁷ ve Can⁵⁶ n. peroneus ve n. tibialis'in ortak kökünü oluşturan sinirlerden cranial'de olanın n. peroneus, caudal'de bulunanın ise n. tibialis olduğunu, İstanbullugil⁷³ ise cranial'de olan sinirin n. tibialis, caudal'dekinin n. peroneus olduğunu bildirmişlerdir. Yapılan çalışmada Can⁵⁶ ve Hummel'in⁷⁷ ifadelerine benzer şekilde, atmaca ve güvercinde ortak kökten cranial'e ayrılan sinirin n. peroneus, caudal'e ayrılan dalın ise n. tibialis olduğu görülmüştür.

İstanbullugil⁷³ beyaz hindide, Can⁵⁶ Kaya keklığında, n. cutaneus suralis'in, n. peroneus ve n. tibialis'in ortak kökünden orijin aldığını belirtmişlerdir. Bu açıklamalara

paralel olarak, atmacada adı geçen sinirin ortak kökten ayrıldığı belirlenmiştir. Güvercinde, uyluğun orta kesiminde, n. tibialis'in, n. peroneus'tan ayrıldıktan hemen sonra caudal'e ince bir dal olan n. cutaneus suralis'i verdiği görülmüştür. Nervus cutaneus suralis'in güvercinde distal bir seyirle caudal'e yönelerek m. biceps femoris'in distal'i ile m. semitendinosus arasından, atmacada ise m. biceps femoris'in distal'i ile m. semimembranosus arasından geçerek diz ekleminin caudal'i ve m. gastrocnemius'un proximal'indeki bölge derisini innerve ettiği tespit edilmiştir.

Jungherr ve ark.⁵⁷ n. peroneus'un, plexus lumbosacralis'in caudal kısmından, Dursun,⁹ Nickel ve ark.⁴⁰ plexus sacralis'ten, El-Mahdy ve ark.⁴⁸ n. paraperoneus'la aynı epineural kılıf içinde, n. tibialis ve peroneus'un ortak kökünden ayrıldığını bildirmişlerdir. Yapılan çalışmada her iki türde de adı geçen sinirin, n. peroneus ve n. tibialis'in ortak kökünden, atmacada uyluğun distal 1/3'lük kısmında, güvercinde ise uyluğun orta kısmı düzeyinde ayrıldığı tespit edilmiştir. Dursun,⁹ Nickel ve ark.⁴⁰ n. peroneus'un verdiği muscüler dallarla tibia'nın ön tarafı, uzun ve kısa fibular kaslar ile digiti'lerin ortak extensor'larını innerve eden dalları verdikten sonra n. peroneus superficialis ve n. peroneus profundus'a ayrıldığını belirtmişlerdir. El-Mahdy ve ark.⁴⁸ n. peroneus'un bacağıın proximal kısmında, m. tibialis cranialis, m. fibularis longus, m. extensor digiti longus'u innerve eden muscüler dalları vererek bacağıın lateral yüzünde distal'e doğru n. peroneus profundus ve n. peroneus superficialis'in beraber ince bir kılıfla bacağıın orta kısmına kadar seyrini sürdürüp ardından superficial ve profund peroneal sinire ayrıldığını bildirmişlerdir. Araştırmada, literatür bildirimlerine^{9,40} paralel olarak güvercinde n. peroneus, bacağıın proximal'inde muscüler dalları verdikten sonra n. peroneus superficialis et profundus'a ayrılmaktadır. Atmacada ise adı geçen sinir El-Mahdy ve ark.'nın⁴⁸ bildirdiği gibi peroneal

musculer dalları verdikten sonra bacağın lateral'inde ossa cruris'in ortasına kadar aynı kılıf içinde tek bir kök olarak ilerleyip, burada n. peroneus superficialis ve n. peroneus profundus'a ayrılmaktadır. Bu tespitin bazı araştırmacıların bu yöndeki bulgularıyla^{9,40} benzeşmediği görülmektedir. Nervus peroneus'un cranial'e verdiği ince musculer dalların atmacada, m. tibialis cranialis, m. extensor digitorum longus, m. peroneus longus'u, güvercinde ise adı geçen kaslardan ilk ikisini innerve ettiği tespit edilmiştir.

El-Mahdy ve ark.⁴⁸ n. peroneus superficialis'in bilek ekleminin dorsal yüzünde transversal annular ligament'in üstünden geçtikten sonra, Dursun,⁹ Nickel ve ark.⁴⁰ bacağın lateral'inde deriye dallar verdikten sonra, n. metatarsalis dorsalis lateralis olarak seyrine devam ettiğini bildirmişlerdir. Bu bildirimlere benzer şekilde atmaca ve güvercinde n. peroneus superficialis'in art. intertarsale'nin dorsal yüzünde, retinaculum extensorium tibiotarsi'nin üzerinden geçerek seyrine n. metatarsalis dorsalis lateralis olarak devam ettiği tespit edilmiştir. Fitzgerald⁴⁷ n. peroneus superficialis'in, m. peroneus longus'un lateral'indeki, Dursun,⁹ Nickel ve ark.⁴⁰ bacağın lateral'indeki bölge derisine dal verdiğini belirtmişler, ancak; incelenen türlerde sinirin bölge derisini innervasyonuna rastlanılmamıştır.

Sunulan çalışmada, n. peroneus profundus'un her iki türde de, n. peroneus'un verdiği son iki dalından biri olduğu ve bacağın lateral'inde tek dal olarak bulunduğu tespiti, Can'ın⁵⁶ adı geçen sinirin Japon bildircininde dört, Kaya keklığında beş, İstanbullugil'in⁷³ beyaz hindide altı dala ayrıldığı bildirimleriyle uyuşmamaktadır. Ayrıca, n. peroneus profundus'un atmacada n. peroneus'un son dallarının en kalını olduğu belirlenmiştir. Atmacada belirgin şekilde güçlü görülen, n. peroneus profundus'un literatür bildirimlerinden^{9,40,47,48,63,73} farklı olarak, retinaculum extensorium tibiotarsi'nin içinden

geçtikten hemen sonra lateral ve medial bifurcation'a uğradığı görülmüş ve bu tespiti, Baumel'in⁸ bazı sınıf kuşlarda neurovasculer bandın retinaculum'dan geçerken m. tibialis cranialis'in tendosu altında bifurcation'a uğradığı bilgisiyle benzer olduğu belirlenmiştir. Yapılan çalışmada n. peroneus profundus ve n. peroneus superficialis'in bacağın lateral yüzünde atmacada ossa cruris'in orta kesiminde, güvercinde ise proximal kısmında birbirinden ayrıldığı gözlenmiştir.

Can,⁵⁶ n. paraperoneus'un n. tibialis'ten ayrılan ilk sinir olduğunu ve m. flexor digitorum superficialis et profundus arasına girene kadar n. peroneus ile birlikte seyrettiğini bildirmiştir. Hummel,⁷⁷ n. paraperoneus'un zayıf bir bağla, n. peroneus'a bitişik şekilde ve m. iliofibularis'in tendosuyla beraber, ansa mm. iliofibularis'ten geçerek, m. flexor perforans et perforatus kasına paralel şekilde bacağın distal'ine uzandığını, bilek eklemine ince bir dal verdikten sonra, n. plantaris lateralis olarak devam ettiğini ifade etmiştir. El-Mahdy ve ark.⁴⁸ n. parafibularis olarak adlandırdıkları sinirin n. tibialis'in bir dalı olduğunu, n. peroneus'la beraber seyrederek bacağın caudolateral'inde n. peroneus'tan ayrılıp distal bir seyirle bacağın alt 1/3'lük kısmında subcutan olarak seyrettiğini, bu esnada hem bilek eklemine caudal'ine hem de tarsometatarsus'un proximal kısmının caudolateral yüzü derisine birer ince dal verdikten sonra, n. plantaris lateralis olarak seyrine devam ettiğini belirtmişlerdir. Yapılan çalışmada, atmacada n. paraperoneus'un, art. genu'nun caudal'inde n. peroneus'tan ayrılan ince bir dal olduğu, güvercinde ise, Hummel,⁷⁷ Can,⁵⁶ El-Mahdy ve ark.'nın⁴⁸ bildirimlerine uygun şekilde n. tibialis'in cranial'e verdiği ilk sinir olduğu görülmüştür. Her iki türde de bacağın proximal kısmının caudolateral'inde n. peroneus'tan ayrılan sinirin m. flexor perforans et perforatus digiti II ve m. flexor perforans et perforatus digiti III kaslarının altında ve bu iki kas arasında

dallanma göstermeden tek sinir halinde distal'e seyrettiği tespit edilmiştir. Çalışmada elde edilen bu bulguların Hummel,⁷⁷ El-Mahdy ve ark.'nın⁴⁸ bildirimleriyle benzerlik gösterdiği, Can'ın,⁵⁶ n. paraperoneus'un art. genu'nun caudal'inde Japon bildircininde dört, Kaya kekliğinde beş dala ayrılarak bu kanatlılarda m. flexor digitorum superficialis, m. flexor digitorum profundus ve m. flexor perforatus digiti II kaslarını innerve ettiği bildirimleriyle uyummadığı belirlenmiştir.

Baumel,⁸ n. tibialis'in plexus sacralis'in, fasciculus ventralis'ten köken alan bir dal olduğunu belirtmiştir. Bazı araştırmacılar,^{9,40} n. tibialis'in r. lateralis ve r. medialis'i verdiğini, bu iki dalın popliteal bölge, m. gastrocnemius, baldırın caudal yüzü üzerindeki ayağın yüzlek ve derin flexor kaslarını innerve ettiğini bildirmişlerdir. Hummel,⁷⁷ tibial sinirin peroneal sinirden daha kuvvetli olduğunu, n. paraperoneus ve n. cutaneus suralis'i verdikten sonra n. suralis lateralis ve n. suralis medialis'e ayrılarak bu iki sinirin beraber, bilek ekleminin extensor kasları ve ayak eklemlerinin flexor kaslarını innerve ettiğini, ayrıca bacağın arkasındaki deriye de ince bir dal verdiğini belirtmiştir. Ayrıca, n. suralis medialis'in, n. plantaris medialis olarak devam ettiğini, bu sinirin m. gastrocnemius'un distal kısmının medial'i ile bilek eklemine dağıldığını bildirmiştir. Sunulan çalışmada, literatür bildirimleriyle^{8,9,40,77} uyumlu olarak atmacada, uyluğun distal 1/3'lük, güvercinde uyluğun orta kısmında, n. peroneus et tibialis'in ortak kökünden ayrılan n. tibialis'in, her iki türde de diz ekleminin caudodorsal'inde, n. tibialis lateralis ve n. tibialis medialis'e ayrıldığı görülmüştür. Atmacada, n. tibialis lateralis'in üç dalı ile, m. flexor perforans et perforatus digiti II ile m. gastrocnemius'un pars laterale'sini, güvercinde ise bu kasların yanında m. flexor perforatus digiti IV kasını da innerve ettiği tespit edilmiştir. Nervus tibialis medialis'in, atmacada bacağın medial yüzü proximal'inde cranial ve caudal iki kola

ayrılarak, m. gastrocnemius'un pars intermedia'sı ve pars medialis'i, m. flexor hallucis longus ve m. flexor digitorum longus'u innerve ettiği, güvercinde ise proximal ve caudodistal iki dal halinde, m. gastrocnemius'un pars laterale'si, pars intermedia'sı ve pars medialis'ini innerve ederek, bacağın medial'inde m. flexor perforatus digiti III kasının cranial kenarına paralel seyirle ayağın distal'ine doğru ilerlediği tespit edilmiştir. Ayrıca, Hummel,⁷⁷ Can⁵⁶ ile El-Mahdy ve ark.'nın⁴⁸ bildirimleriyle uyumlu olarak, güvercinde n. tibialis'in n. tibialis lateralis et medialis'e ayrılmadan önce cranial'e verdiği ilk dalın n. paraperoneus olduğu görülmüştür.

Bazı kaynaklarda^{9,10,40,56} n. cutaneus femoris caudalis'in, plexus sacralis'in bir parçası olduğu, m. biceps femoris ve m. semitendinosus kasları arasından geçerek uyluğun caudal yüzü üzerindeki deriyi innerve ettiği belirtilmiştir. Verilerle benzer şekilde bu çalışmayla, güvercinde n. ischiadicus'tan iki dal halinde ayrılan sinirin bir dalının, m. biceps femoris'i innerve ettiği, diğer dalının ise m. biceps femoris ve m. semitendinosus arasından geçerek uyluğun caudal'indeki deriyi yayıldığı tespit edilmiştir. Ancak atmacada, n. cutaneus femoris caudalis'in, n. ischiadicus'un dorsocaudal'inden kuvvetli bir dal halinde ayrılarak m. biceps femoris'in dorsal'inden kasa girdiği ve dağıldığı saptanmıştır. Bu tespitlerin aksine, Hummel⁷⁷ adı geçen sinirin, m. caudoiliofemoralis ve m. iliofemoralis arasından geçtiğini, El-Mahdy ve ark.⁴⁸ ile İstanbullugil⁷³ ise m. flexor cruris lateralis et medialis arasından geçtiğini bildirmişlerdir. İncelenen her iki türde de n. ischiadicus'tan, cranial'den caudal'e doğru üçüncü sinir olarak çıkan n. cutaneus femoris caudalis'in, İstanbullugil'in⁷³ beyaz hindide adı geçen sinirin, n. ischiadicus'tan ayrılan dördüncü sinir olduğu bildiriyle uyuşmadığı gözlenmiştir.

Evcil kuşlarda çok sayıdaki rr. musculares'in pelvis boşluğunu for. ischiadicum yoluyla terkederek m. biceps femoris'te dağıldığı bildirilmiştir.^{9,40} İstanbullugil,⁷³ n. ischiadicus'tan ayrılan üçüncü ve beşinci sinirler olan rr. musculares'in uyluğun caudal'indeki kasları, Baumel ve ark.⁸ ise plexus sacralis kaynaklı rr. musculares'in özellikle m. iliotibialis ve m. iliofibularis kaslarını innerve ettiğini belirtmişlerdir. Can,⁵⁶ yaptığı çalışma ile rr. musculares'in n. ischiadicus'tan ayrılan dördüncü ve son sinirler olduğunu, m. semitendinosus, m. semimembranosus, m. gemelli ve m. quadratus femoris'te son bulduğunu bildirmiştir. İncelenen her iki türde de n. ischiadicus'un en caudal'inden, tek bir sinir demeti halinde truncus caudalis kökenli olarak ayrılan rr. musculares'in dört dala ayrıldığı tespit edilmiştir. İlk dalın atmacada, m. biceps femoris'i, güvercinde m. biceps femoris ve m. semitendinosus arasından geçip uyluğun caudal'indeki bölge derisini innerve ettiği gözlenmiştir. Diğer dalların ise atmacada, m. caudoiliofemoralis, m. semimembranosus ve m. ischiofemoralis'e, güvercinde ise bu kaslardan başka m. semitendinosus'a da dağıldığı tespit edilmiştir.

6. SONUÇ VE ÖNERİLER

Yırtıcı bir kuş olan atmaca (*Accipiter nisus*) ile yabani kuş türlerinden güvercinin (*Columba livia*) plexus lumbosacralis'inin oluşumu ve plexus'tan ayrılan sinirlerin dağılımlarının, diğer kanatlılarla büyük oranda benzerlik gösterdiği belirlenmiştir.

Atmaca ve güvercinin plexus lumbosacralis'i karşılaştırıldığında ise, sinirlerin plexus'a katılımları ve plexus'un verdiği sinir dağılımlarında bazı farklılıklar tespit edilmiştir. Bu farklılıklar maddeler halinde şöyle sıralanabilir:

- Plexus lumbosacralis atmacada sekiz, güvercinde yedi adet synsacral spinal sinirin r. ventralis'lerinin katılımıyla oluşmuştur.
- Plexus sacralis atmacada altı, güvercinde beş adet synsacral spinal sinirin r. ventralis'i tarafından meydana gelmiştir.
- Plexus sacralis'i oluşturan truncus'lardan truncus medianus, güvercinde tek başına 6., atmacada 6. ve 7. synsacral spinal sinirin r. ventralis'i tarafından şekillenmiştir.
- Nervus ilioinguinalis, incelenen türlerden sadece güvercinde tespit edilmiştir.
- Nervus cutaneus femoris lateralis sadece atmacada görülmüştür.
- Nervus femoralis atmacada 3-4 ana dala ayrılırken güvercinde ise orijinini takiben iki ana dala ayrılmaktadır.
- Nervus saphenus atmacada uyluğun medial yüzündeki seyrini n. femoralis'in caudal dalı ile sürdürürken, güvercinde ise yalnız seyretmektedir.
- Nervus obturatorius atmacada üç sinir dalının birleşmesiyle oluşurken, güvercinde ise iki sinir dalı tarafından oluşturulmuştur.
- İncelenen türlerde n. ischiofemoralis tespit edilememiştir.

- Nervus coxalis caudalis, atmacada n. peroneus ve n. tibialis'in ortak kökünün dorsocranial'inden, güvercinde ise cranial'inden ayrılmaktadır.
- Nervus peroneus ve n. tibialis'in ortak kökü, atmacada çok kuvvetli olup, iki sinir birbirinden makroskobik olarak ayırlanamakta, güvercinde ise ortak kökü oluşturan sinirler ince bir epineural kılıfla sarılı olup kolayca ayırt edilebilmektedir.
- Nervus cutaneus suralis, atmacada n. peroneus ve n. tibialis'in ortak kökünden, güvercinde ise n. tibialis'ten ayrılmaktadır.
- Nervus paraperoneus, atmacada n. peroneus'tan bacağın proximal kısmının caudolateral'inde çıkmaktadır. Güvercinde ise n. paraperoneus, n. tibialis'in bir dalıdır ve uyluğun orta kısmında n. tibialis'ten ayrılarak n. peroneus'la birlikte bacağın proximal'ine kadar seyrine devam etmektedir.
- Atmacada n. peroneus profundus, dikkat çekici bir şekilde, m. tibialis cranialis'in tendosu altında, art. intertarsalis'in dorsal yüzü distal'inde bifurcation'a uğramakta ve kasın insertio'su altında tekrar birleşmektedir. Nomina Anatomica Avium'da bazı sınıf kuşlarda bifurcation'un olabileceğinden bahsedilmişse de yapılan literatür taramalarında kanatlılarda böyle bir bulguya raslanılmamıştır.

Tespit edilen bu farkların, tür farklılıklarından kaynaklanabileceği düşünülmektedir.

Özellikle atmacada, bacak ve ayağın innervasyonundan sorumlu n. peroneus ve n. tibialis'in ortak kökünün ve bu sinirlerin terminal dallarının belirgin kalınlıkta ve güçlü görünümde olması, atmacanın yırtıcı bir kuş olması sebebiyle ve avına öldürücü etkiyi ayaklarıyla yapması nedeniyle olabileceği tahmin edilmektedir. Yapılan bu araştırmanın bu yönde yapılacak olan bilimsel araştırmalara ve konuyla ilgili kaynak bilgisine katkı sağlayacağı düşünülmektedir.

KAYNAKLAR

1. *Geleneksel atmacacılık*. Çevre ve Orman Bakanlığı, Doğa Koruma ve Milli Parklar Genel Müdürlüğü. *Nurol Matbaacılık*, ISBN 975920620-X, Ankara.
2. Orhan T, Karahan F. Uzundere ilçesi ve yakın çevresinin ekoturizm potansiyelinin değerlendirilmesi, *Artvin Çoruh Üniversitesi Orman Fakültesi Dergisi*, 2010, 11: 27-42.
3. Sözen M. Zonguldak bölgesi kuşları.
http://biyoloji.karaelmas.edu.tr/duyurular/Zonguldak_Kuslari.pdf. 21 Haziran 2012.
4. Eurasian Sparrowhawk. From Wikipedia, the free encyclopedia.
http://en.wikipedia.org/wiki/Eurasian_Sparrowhawk. 10 Haziran 2012.
5. Petek M. Kafes kuşları. *Uludağ Üniversitesi Veteriner Fakültesi Dergisi*. 2004, 23: 131-136.
6. Göktürk T, Artvinli T, Bucak F. Artvin kuş faunası. *Artvin Çoruh Üniversitesi, Orman Fakültesi Dergisi*, 2008, 9: 33-43.
7. Johnston RF. Evolution in the rock dove: Skeletal morphology. *The Auk*, 1992, 109: 530-542.
8. Baumel JJ, King SA, Breazile JE, Evans HE, Vanden Berge JC. *Handbook of avian anatomy. Nomina Anatomica Avium*, Cambridge, Massachusetts. 2. Ed. Published By the Club, 1993: 469-481.

9. Dursun N. *Evcil kuşların anatomisi. Ankara Üniversitesi Veteriner Fakültesi Ders Kitapları*, Ankara Üniversitesi Basımevi, Ankara, 2002: 180-181.
10. Doğuer S, Erençin Z. *Evcil kuşların komparatif anatomisi. Ankara Üniversitesi Veteriner Fakültesi Ders Kitapları*, Ankara Üniversitesi Basımevi, Ankara, 1964.
11. Hilgerloh G. The desert at zait bay, Egypt: a bird migration bottleneck of global importance. *Bird Conservation International, BirdLife International*, 2009: 1-15,
doi:10.1017/S0959270909008430.
12. Greenberg R, Marra PP. *Birds of two worlds: the ecology and evolution of migration. Johns Hopkins University Press*, 2004.
13. Lehikoinen A. *Advanced autumn migration of sparrowhawk has increased the predation risk of long-distance migrants in Finland. 2011, PLoS ONE 6(5): e20001. doi:10.1371/journal.pone.0020001.*
14. Sustaita D. Musculoskeletal underpinnings to differences in killing behavior between North American accipiters (Falconiformes: Accipitridae) and falcons (Falconidae). *Journal of Morphology*, 2008, 269: 283-301.
15. Newton I, Marquiss M, Village A. Weights, breeding, and survival in European sparrowhawks. *The Auk*, 1983, 100: 344-354.
16. Newton I. *The sparrowhawk poyser monographs, A&C Black*, 2011, ISBN 1408138344, 9781408138342.

17. Newton I, Marquiss M. Dispersal of sparrowhawks between birthplace and breeding place. *Journal of Animal Ecology*, 1983, 52: 463-477.
18. Newton I, Rothery P. Post-fledging recovery and dispersal of ringed Eurasian Sparrowhawks *Accipiter nisus*. *Journal of Avian Biology*, 2000, 31: 226-236.
19. Uttendorfer O. *Die ernahrung der deutschen raubvögel und eulen*. 1939, Neudamm.
20. Tinbergen L. Sperver als roofvijand van zangvogels. *Ardea*, 1946, 34: 1-123.
21. Kramer V. *Habicht und sperber. Die neue Brehm-Bucherei*. 1955, Wittenberg Lutherstadt: A. Ziemsen Verlag.
22. Hald-Mortensen P. Nest and nest side of the Sparrowhawk *Accipiter nisus*- and some comparisons with the Goshawk *A.gentilis*, Dansk orn Foren. *Tidsskr*, 1974, 68: 91-115.
23. Newton I. Breeding of sparrowhawks (*Accipiter nisus*) in different environments. *Journal of Animal Ecology*, 1976, 45: 831-849.
24. Lehikoinen A, Saurola P, Byholm P, Lindén A, Valkama J. Life history events of the Eurasian sparrowhawk *Accipiter nisus* in a changing climate. *Journal of Avian Biology*, 2010, 41: 627-636.
25. Güvercin. <http://www.mavirize.com/genel/guvercin.html>. 24 Mayıs 2012.
26. Kaya güvercini. Vikipedi, özgür ansiklopedi.
http://tr.wikipedia.org/wiki/Kaya_g%C3%BCvercini. 24 Mayıs 2012.
27. Vaurie C. *Birds of the palearctic fauna (non-passeriformes)*. Witherby, 1965, London.

28. Long JL. *Introduced birds of the world*. Universe Books, 1981, New York.
29. Goodwin D. *Pigeons and doves of the world*. Cornell Univ. Press, 1983, Ithaca.
30. Johnston RF. Geographic size variation in rock pigeons, *Columba livia*. *Bolletino di zoologia*, 1992, 59: 111-116.
31. Johnston RF. Variation in size and shape in pigeons, *Columba livia*. *The Wilson Bulletin*, 1990, 102: 213-225.
32. Burley N. Clutch overlap and clutch size: alternative and complementary reproductive tactics. *American Naturalist*, 1980, 115: 223-246.
33. Westmoreland D, Best LB, Blockstein DE. Multiple brooding as a reproductive strategy: time-conserving adaptations in Mourning Doves. *The Auk*, 1986, 103: 196-203.
34. Hetmanski T, Wolk E. The effect of environmental factors and nesting conditions on clutch overlap in the feral pigeon *Columba livia* f. *urbana* (Gm.). *Polish Journal of Ecology*, 2005, 53: 523-534.
35. Bharathi L, Shenoy KB, Hegde SN. Biochemical differences between crop tissue and crop milk of pigeons (*Columba livia*). *Comparative Biochemistry and Physiology Part A: Physiology*, 1997, 116: 51–55.
36. Güvercinler. Vikipedi, özgür ansiklopedi.
<http://tr.wikipedia.org/wiki/G%C3%BCvercinler>. 24 Mayıs 2012.
37. Zweers GA. Drinking of the pigeon (*Columba livia* L.). *Behaviour*, 1982, 80: 274-317.

38. Güvercinler Hakkında Genel Bilgi. <http://www.fturka.com/guvercinler/342136-guvercinler-hakkinda-genel-bilgi.html>. 24 Mayıs 2012.
39. Dursun N. *Veteriner anatomi III. Medisan Yayın Serisi: 47* (I. Baskı), 2000, Ankara.
40. Nickel R, Schummer A, Seifirle E. *Anatomy of the domestic birds. Verlag Paul Parey, Berlin, Hamburg, 1977, 131-139.*
41. Mittelstaedt H. Basic control patterns of orientational homeostasis. *Symposia of the Society for Experimental Biology*, 1964, 18: 365-385.
42. Biederman-Thorson M, Thorson J. Rotation-compensating reflexes independent of the labyrinth and the eye. *Journal of Comparative Physiology A: Neuroethology Sensory Neural Behavioral Physiology*, 1973, 83: 103-122.
43. Necker R. Specializations in the lumbosacral vertebral canal and spinal cord of birds: evidence of a function as a sense organ which is involved in the control of walking. *Journal of Comparative Physiology A: Neuroethology Sensory Neural Behavioral Physiology*, 2006, 192: 439-448.
44. Necker R. The structure and development of avian lumbosacral specializations of the vertebral canal and the spinal cord with special reference to a possible function as a sense organ of equilibrium. *Anatomy and Embryology*, 2005, 210: 59-74.
45. Rahmanifar F, Mansouri SH, Ghazi SR. Histomorphometric study of the spinal cord segments in the chick and adult male ostrich (*Struthio camelus*). *Iranian Journal of Veterinary Research*, 2008, 9: 25.

46. McFarland JC, Meyers RA. Anatomy and histochemistry of hindlimb flight posture in birds. I. The extended hindlimb posture of shorebirds. *Journal of Morphology*, 2008, 269: 967-979.
47. Fitzgerald TC. *The coturnix quail, anatomy and histology*. The Iowa State University Press, Ames, Iowa, 1969, 195-200.
48. El-Mahdy T, El-Nahla SM, Abbott LC, Hassan SA. Innervation of the pelvic limb of the adult ostrich (*Struthio camelus*). *Anatomia Histologia Embryologia*, 2010, 39: 411-425.
49. Martin HD, Kabler R, Sealing L. The avian coxofemoral joint: A review of regional anatomy and report of an open-reduction technique for repair of a coxofemoral luxation. *Journal of the Association of Avian Veterinarians*, 1994, 8: 164-172.
50. Christiansen P, Bonde N. Axial and appendicular pneumaticity in Archaeopteryx. *Proceedings of The Royal Society B Biological Sciences*, 2000, 267: 2501-2505.
51. Baumel JJ. *Osteologia*. In *Nomina anatomica avium* (Ed. Baumel JJ, King AS, Lucas AM, Breazile JE, Evans HE). London: *Academic Press*. 1979, 53-121.
52. Bellairs AD, Jenkin CR. *The skeleton of birds*. In *Biology and comparative physiology of birds*. Vol.1 (Ed. Marshall AJ). New York: *Academic Press*. 1960, 241-300.
53. Breazile JE, Yasuda M. *Systema nervosum peripheriale*. In *Nomina anatomica avium* (Ed. Baumel JJ, King AS, Lucas AM, Breazile JE, Evans HE). London: *Academic Press*. 1979, 473-503.

54. Levin B. *Die topologie des Nervus obturatorius im vorknorpeligen Vogelbecken. Arbeiten aus dem vergleichend-anatomischen und experimental-zoologischen Institut der lettländischen Universität*, 1926, 17: 1-14.
55. Vanden Berge JC. *Myologia*. In *Nomina anatomica avium* (Ed. Baumel JJ, King AS, Lucas AM, Breazile JE, Evans HE). London: *Academic Press*. 1979, 175-219.
56. Can M. Bildircin (*Coturnix coturnix japonica*) ve Kaya kekliđi'nin (*Alectoris graeca*) Plexus lumbosacralis'i Üzerinde Karşılaştırmalı, Makroskobik ve Subgros Çalışmalar. Sağlık Bilimleri Enstitüsü, Anatomi (Veteriner) Anabilim Dalı, Doktora Tezi, Erzurum: Atatürk Üniversitesi, 2011.
57. Jungherr EG, Helmboldt CF, Timmins P. *The neuroanatomy of the domestic fowl (Gallus domesticus)*. Connecticut. AAAP, 1969, 1-126.
58. Serbest A, Bahadır A, Bahri Y, Yılmaz O. Tavuklarda plexus sacralis ile bunu oluşturan ramus ventralis'lerin makro-anatomik ve subgros incelenmesi. *Uludağ Üniversitesi Veteriner Fakültesi Dergisi*, 1993, 2: 46-54.
59. Baumel JJ. *Aves nervous system*. In: *Sisson and Grossman's the anatomy of the domestic animals*. 5. Edition. W. B. Saunders Company, Philadelphia, London, Toronto, 1975, 2: 2019-2062.
60. Schwarze E, Schröder L. *Kompendium der geflügelanatomie*. Gustav Fisher Verlag, Stuttgart, New York, 1979.

61. Whitelaw V, Hollyday M. Thigh and calf discrimination in the motor innervation of the chick hindlimb following deletions of limb segments. *The Journal of Neuroscience*, 1983, 3: 1199-1215.
62. Schroeter S, Tosney KW. Spatial and temporal patterns of muscle cleavage in the chick thigh and their value as criteria for homology. *American Journal of Anatomy*, 1991, 191: 325-350.
63. Bentley MT, Poole TJ. Neurovascular anatomy of the embryonic quail hindlimb. *The Anatomical Record*, 2009, 292: 1559-1568.
64. Berkin Ş, Alçıgır G. *Nekropsi. Medisan Yayın Serisi, 34*, 1999, Ankara.
65. Minbay A, Aydın N, Akay Ö, İzgür M. *Kanatlı hayvan hastalıkları (I. Baskı). Medisan Yayınevi*, 1994, Ankara.
66. Belge A, Bakır B. *Veteriner anestezioloji ve reanimasyon (Ders notları). Yüzüncü Yıl Üniversitesi Veteriner Fakültesi Yayınları, No: 2*, 1999, Van.
67. Landmesser L, Morris DG. The development of functional innervation in the hind limb of the chick embryo. *The Journal of Physiology*, 1975, 249: 301-326.
68. Lance-Jones C, Landmesser L. Motoneurone projection patterns in the chick hind limb following early partial reversals of the spinal cord. *The Journal of Physiology*, 1980, 302: 581-602.
69. Yasuda M. Comparative and topographical anatomy of the fowl. XI. On the nervous supply of the hindlimb. *Japanese Journal of Veterinary Science*, 1961, 23: 145-155.

70. Tanaka H, Landmesser LT. Cell death of lumbosacral motoneurons in chick, quail and chick-quail chimera embriyos; a test of the quantitative matching hypothesis of neuronal cell death. *The Journal of Neuroscience*, 1986a, 6: 2889-2899.
71. Tyrell S, Schroeter S, Coulter L, Tosney KW. Distribution and projection pattern of motoneurons that innervate hindlimb muscles in the quail. *The Journal of Comparative Neurology*, 1990, 298: 413-430.
72. Streeter GL. The structure of the spinal cord of the ostrich. *American Journal of Anatomy*, 2005, 3: 1-27.
73. İstanbullugil FR. Beyaz Hindide Plexus sacralis Oluşumu ve Plexus sacralis'ten Çıkan Sinirlerin Makroanatomik ve Subgros İncelenmesi. Sağlık Bilimleri Enstitüsü, Anatomi Anabilim Dalı, Yüksek Lisans Tezi, Van, Yüzüncü Yıl Üniversitesi, 2008.
74. Berge JCV. M. iliotibialis medialis and a review of the m. iliotibialis complex in flamingos. *The Auk*, 1976, 93: 429-433.
75. Serbest A. Kaz ve hindilerde plexus brachialis'in oluşumuna katılan ramus ventralislerdeki sinir demetlerinin morfolojik ve morfometrik incelenmesi. *Uludağ Üniversitesi Veteriner Fakültesi Dergisi*, 2000, 19: 65-73.
76. İstanbullugil FR, Karadağ H, Sefergil Ş, Alpak H. Sülünde (*Phasianus mongolicus*) Plexus sacralis'in Oluşumu ve Plexus sacralis'ten Köken Alan Sinirlerin Makroanatomik İncelenmesi. VI. *Veteriner Anatomi Kongresi*, Afyon, 2010: 59-60.

77. Hummel G. Topographische Anatomie der Hintergliedmaße beim Habicht (*Accipiter gentilis* Linne, 1758). <http://bibd.uni-giessen.de/gdoc/2000/uni/d000038.pdf>. 11 Haziran 2012.

ÖZGEÇMİŞ

KİŞİSEL BİLGİLER	
Adı Soyadı	Hülya BALKAYA
Doğum Tarihi	28.07.1973
Doğum Yeri	Elazığ / Sivrice
Medeni Hali	Evli, 2 çocuk
Uyruğu	T.C.
Adres	Atatürk Üniversitesi Veteriner Fakültesi, Anatomi Anabilim Dalı, 25240 ERZURUM
Tel	0 442 2315532
Fax	0 442 2360881
E-mail	balkaya25@yahoo.com
EĞİTİM	
Lise	Elazığ Lisesi (1992)
Lisans	Fırat Üniversitesi Veteriner Fakültesi (1997)
Yüksek Lisans	Fırat Üniversitesi Veteriner Fakültesi (1997)
Doktora	Atatürk Üniversitesi Veteriner Fakültesi, Anatomi Anabilim Dalı (2008-2012)
YABANCI DİL BİLGİSİ	
İngilizce	ÜDS: 63.75



T.C.
ÇEVRE VE ORMAN BAKANLIĞI
Doğa Koruma ve Milli Parklar Genel Müdürlüğü



SAYI : B.18.0.DMP.0.00.02.549.03/943

15. / 10 / 2010

KONU : Araştırma İzin Talebi


**ATATÜRK ÜNİVERSİTESİNE
(Veteriner Fakültesi Anatomi Anabilim Dalı)**

Üniversiteniz Veteriner Fakültesi Anatomi Anabilim Dalı Doktora öğrencisi Hülya BALKAYA'nın yürütücülüğünde hazırlanan "Atmacalarda Plexus Lumbo-Sacralis'in (Bel-Bacak Sinirlerinin) Anatomik Yapısının Araştırılması" isimli Bilimsel Araştırma İzin Başvurusu Genel Müdürlüğümüzce incelenmiş olup,buna göre;

- Çalışmanın İl Çevre ve Orman Müdürlüğünden bir mihmandar eşliğinde yapılması,
- Çalışmaların sahada bulunan flora, fauna, doğal ve kültürel değerlere zarar vermeyecek şekilde yapılması,
- Arazi çalışmasının yapılacağı İlin Valiliğine İlçenin ise Kaymakamlığına bilgi verilmesi,
- Araştırma sonuçlarının rapor halinde ve CD ortamında Genel Müdürlüğümüze sunulması,

koşuluyla bahse konu çalışmanın yapılması Genel Müdürlüğümüzce uygun görülmüş olup, izin belgesi ekte gönderilmektedir.

Gereğini rica ederim.


Mustafa AKINCIOĞLU
Bakan a.
Genel Müdür Yardımcısı


Ek 1: İzin Belgesi (1 Adet)

Dağıtım: Atatürk Üniversitesi ve
Rize Valiliğine.

(Ek - 4/F)

Yukarıda bahsedilen koşulları yerine getireceğimi ve başvuru formundaki bilgilerin doğru olduğunu taahhüt ederim.

Kamu kurum ve kuruluşu, üniversite, araştırma enstitüsü adına yetkili makam:

Yetkilinin adı soyadı: Doç. Dr. Zekeriya ÖZÜDOĞRU (Atatürk Üniv. Vet. Fak. Dekan Yrd.)
Yetkili imza:  Tarih: 01.10.2010

* Genel Müdürlük tarafından doldurulacaktır.

T.C.
ÇEVRE VE ORMAN BAKANLIĞI
DOĞA KORUMA VE MİLLİ PARKLAR GENEL MÜDÜRLÜĞÜ

..... BİLİMSEL ARAŞTIRMA İZİN BAŞVURUSU
uygun görülmüştür .

ONAY
15.10.2010
Genel Müdür


Mustafa AKINCIÖĞLU
Genel Müdür Yardımcısı



T.C.
ATATÜRK ÜNİVERSİTESİ REKTÖRLÜĞÜ
Hayvan Deneyleri Yerel Etik Kurulu Başkanlığı

Sayı : B.30.2.ATA.0.23.85-78
Konu : Hayvan Deneyleri Yerel Etik Kurul Kararı.

22.10.2010
ERZURUM

ATATÜRK ÜNİVERSİTESİ
VETERİNER FAKÜLTESİ DEKANLIĞINA

25240 – Kampus / ERZURUM

İlgi : 21.10.2010 tarih ve 1852 sayılı yazı.

İlgide kayıtlı yazıda belirtildiği üzere, Fakülteniz Anatomi Anabilim Dalı öğretim üyesi Doç.Dr.Zekeriya ÖZÜDOĞRU'nun yürütücülüğünde, Atatürk Üniversitesi Veteriner Fakültesi Dekanlığının Anatomi Anabilim Dalı Laboratuvarında yürütülecek olan "**Atmaca (Accipites Nisus) ve Güvercin (Columba Livia) 'lerin Plexus Lumbosacralis ve Dalları Üzerinde Karşılaştırmalı Makroanatomik ve Subgros Bir Çalışma (Doktora Tezi)**" başlıklı araştırma çalışması, Atatürk Üniversitesi Hayvan Deneyleri Yerel Etik Kurulumuzun 22.10.2010 tarih ve 9 sayılı Oturumunda Hayvan Deneyleri Yerel Etik Kurulu Başvuru Formu ve ekli belgeleri, gerekçe, amaç, yaklaşım ve yöntemler dikkate alınarak incelenmiş ve aşağıya çıkarılan 44 no'lu kararı ile araştırmanın Etik Kurullara uygun olduğuna mevcudun oy birliğiyle karar verilmiştir.

Bilgilerinizi ve gereğini arz ederim.

Prof. Dr. Mustafa ATASEVER
Başkan

T.C.
ATATÜRK ÜNİVERSİTESİ
Veteriner Fakültesi

1880

22.10.2010

Toplantı Tarihi : 22.10.2010

Toplantı Sayısı : 9

KARAR NO : 44- Atatürk Üniversitesi Veteriner Fakültesi Dekanlığı, Anatomi Anabilim Dalı öğretim üyesi Doç.Dr.Zekeriya ÖZÜDOĞRU'nun yürütücülüğünde, Atatürk Üniversitesi Veteriner Fakültesi Dekanlığının Anatomi Anabilim Dalı Laboratuvarında yürütülecek olan "**Atmaca (Accipites Nisus) ve Güvercin (Columba Livia) 'lerin Plexus Lumbosacralis ve Dalları Üzerinde Karşılaştırmalı Makroanatomik ve Subgros Bir Çalışma (Doktora Tezi)**" başlıklı araştırma çalışması ile ilgili Veteriner Fakültesi Dekanlığının 21.10.2010 tarih ve 1852 sayılı yazıları ile ekleri görüşüldü.


Yapılan görüşmelerden sonra; adı geçen araştırma çalışmasının yürütülmesinin, etik kurallarına uygun olduğunun, mevcut oy birliği ile kabulüne; Karar verildi.


Adres : Atatürk Üniversitesi Veteriner Fakültesi Dekanlığı. 25240 – Kampus/ERZURUM
Telefon : 0-442-236 08 80 Fax : 0-442-236 08 81 e-mail: hadyек@atauni.edu.tr

"2010 .6.1/ 10 "SAĞLIK BİLİMLERİ ETİK KURUL KARARI 31.12.2010

6.1/10 - Enstitümüz Veteriner Anatomi Anabilim Dalı Doktora öğrencisi Hülya BALKAYA' nın " Atmaca (Accipites nisus) Güvercin (Columba livia)' lerin Plexus Lumbosacralis ve Dalları Üzerinde Karşılaştırılmalı Makroanatomik ve Subgros Bir Çalışma (Doktora Tezi) " tez konusu görüşüldü.


İlgilinin tez konusunun etik değerlere uygun olduğu mevcudun oybirliği ile,


Prof. Dr. Türkan PASINLIOĞLU
Sağlık Bilimleri Enstitüsü Etik Kurul Başkanı


Başkan Yardımcısı
Prof. Dr. Funda BAYINDIR


ÜYE
Prof. Dr. İsmail CEYLAN



ÜYE
Prof. Dr. Mustafa ATASEVER


ÜYE
Prof. Dr. Hüseyin GÜL

ÜYE
(Katılmadı)
Prof. Dr. Zekeriya AKTÜRK

ÜYE
Doç. Dr. Hakan USLU


ÜYE
Doç. Dr. Abdülkadir YILDIRIM


ÜYE
Yrd. Doç. Dr. İlhan ŞEN
(Raportör)