



T.C.

SAĐLIK BİLİMLERİ NİVERSİTESİ

HAYDARPAŐA NUMUNE

SAĐLIK UYGULAMA VE ARAŐTIRMA MERKEZİ

ORTOPEDİ VE TRAVMATOLOĐİ KLİNİĐİ

**PLANTAR FASİİT OLGULARINDA AIK PLANTAR
FASYA GEVŐETME VE MEDİAL GASTROKİNEMİUS
KASI GEVŐETMESİNİN SONULARININ
KARŐILAŐTIRILMASI**

Dr. Semih Hatipođlu

(TIPTA UZMANLIK TEZİ)

İSTANBUL/2024



T.C.

SAĞLIK BİLİMLERİ ÜNİVERSİTESİ

HAYDARPAŞA NUMUNE

SAĞLIK UYGULAMA VE ARAŞTIRMA MERKEZİ

ORTOPEDİ VE TRAVMATOLOJİ KLİNİĞİ

**PLANTAR FASİİT OLGULARINDA AÇIK PLANTAR
FASYA GEVŞETME VE MEDİAL GASTROKİNEMİUS
KASI GEVŞETMESİNİN SONUÇLARININ
KARŞILAŞTIRILMASI**

Dr. Semih Hatipođlu

Tez Danışmanı: Doç. Dr. Hakan Serhat Yanik

Yardımcı Tez Danışmanı: Op.Dr. Birkan Kibar

İSTANBUL/2024

TEŞEKKÜR

Tecrübe ve bilgisinden yararlanmaktan gurur duyduğum, asistanlık hayatım boyunca ve tez çalışmamda her konuda anlayışlı ve yol gösterici olan ortopedi ve travmatoloji kliniği eğitim sorumlusu saygıdeğer hocam Doç. Dr. Hakan Serhat Yanık'a;

Kliniğinde çalışmayı büyük bir şans olarak gördüğüm, cerrahi birikimini ve tecrübelerini, anlayışını bizlerden hiçbir zaman esirgemeyen saygıdeğer hocam Ortopedi ve Travmatoloji Klinik idari sorumlusu Op. Dr. Adnan Behçet Kafadar'a;

Eğitimimizde her konudaki bilgi birikimiyle ufukumuzu genişleten, ortopediyle, hekimlikle, bilimsel etik ve insani değerlerle ilgili sorumluluk bilincini aşıl原因an eski eğitim şefimiz Prof. Dr. Hasan Bombacı'ya;

Üst ekstremitte, el cerrahisi ve mikrocerrahi becerilerimi kazanmam konusunda büyük emeği olan, engin birikimini ve yardımlarını hiçbir zaman esirgemeyen Op. Dr. Birkan Kibar ve Doç. Dr. Ali Cavit'e;

Bilgi ve deneyimlerini her fırsatta bizlere aktararak, iyi bir cerrah ve ortopedist olarak yetişmemde büyük katkıları olan değerli hocalarım ve uzman ağabeylerim; Prof. Dr. Şevki Erdem, Doç. Dr. İsmail Emre Ketenci, Doç. Dr. Levent Adıyeye, Doç. Dr. Özgür Erdoğan, Op. Dr. Serkan Tuna, Op. Dr. M. Arda Dağcıoğlu, Op. Dr. Alican Barış, Op. Dr. Cüneyt Öncel, Op. Dr. Alp Arya, Op. Dr. Samet Bayram ve Op. Dr. Murat Bakır'a sonsuz saygı ve teşekkürlerimi sunarım.

Asistanlık hayatım boyunca aynı klinikte çalışma fırsatı bulduğum Op. Dr. Bekir Karagöz, Op. Dr. Onur Oto, Op. Dr. Rıdvan Mete Oral, Op. Dr. Muhammet Karaaslan, Op. Dr. Emral Aker Kozak, Op. Dr. Nurtaç Alper Akdemir, Op. Dr. Fahri Erdi Malkoç, Op. Dr. Buğra Başalan, Dr. Oğuzhan Bulut, Op. Dr. Ali Geçer, Op. Dr. Fuad Alakbarlı ve tüm asistan arkadaşlarıma teşekkür ederim.

Bize her konuda yardımcı olan ve kliniğimizde aile ortamını aratmayan başta ortopedi sorumlu hemşiresi Sevilay Karakaş olmak üzere bütün hemşire arkadaşlarıma teşekkür ederim.

Dr Semih Hatipoğlu

İstanbul – 2024

İÇİNDEKİLER

TEŞEKKÜR.....	i
KISALTMALAR.....	iv
TABLO LİSTESİ.....	v
ŞEKİL LİSTESİ.....	vi
ÖZET.....	vii
ABSTRACT.....	x
1. GİRİŞ VE AMAÇ.....	1
2. GENEL BİLGİLER.....	4
2.1. Ayak ve ayak bileği anatomisi.....	4
2.1.1. Arka ayak.....	4
2.1.2. Orta ayak.....	6
2.1.3. Ön ayak.....	7
2.1.4. Kas ve tendon anatomisi.....	7
2.1.5. Damar ve sinir anatomisi.....	10
2.1.6. Plantar Fasya.....	13
2.2. Plantar Fasiit.....	15
2.2.1. Epidemiyoloji.....	15
2.2.2. Etiyoloji.....	16
2.2.3. Patofizyoloji.....	16
2.2.4. Tanı.....	17
2.2.5. Ayırıcı Tanı.....	19
2.2.6. Tedavi.....	19
2.2.6.1. Konservatif Tedavi.....	19
2.2.6.2. Cerrahi Tedavi.....	23
3. GEREÇ VE YÖNTEM.....	26
3.1. Hasta Seçimi ve Çalışma Grupları.....	26
3.2. Klinik Değerlendirme.....	27
3.2.1. Ayak Fonksiyon İndeksi.....	27
3.2.2. Amerikan Ortopedik Ayak ve Ayak Bileği Topluluğu (AOFAS) ayak bileği-arka ayak skoru.....	27

3.2.3. Vizüel Analog Skala.....	28
3.2.4. Likert Memnuniyet Ölçeği.....	28
3.3. Tedavi protokolü	28
3.3.1. Açık Plantar Fasya Gevşetme	28
3.3.2. Medial Gastrokinemius Gevşetme	29
3.4. İstatistiksel Değerlendirme.....	30
4. BULGULAR.....	32
5. TARTIŞMA	40
6. SONUÇ	46
7. KAYNAKÇA.....	47



SİMGELER VE KISALTMALAR

FHL	: Fleksör Hallucis Longus
AITFL	: Ön-alt tibiofibular bağ
PITFL	: Arka-alt tibiofibular bağ
ATFL	: Ön talofibular bağ
CFL	: Kalkaneofibular bağ
PTFL	: Arka talofibular bağ
EMG	: Elektromiyografi.
MRG	: Manyetik rezonans görüntüleme
HLA-B27	: İnsan lökosit antijeni B27
APF	: Açık plantar fasyotomi
NSAİİ	: Non-Steroid Anti-İnflamatuvar İlaç
ESWT	: Ekstrakorporeal şok dalga tedavisi
PF	: Plantar fasiit
VAS	: Görsel Analog Ağrı Skoru
AOFAS	: Amerikan ayak ve ayak bileği topluluğu ayak bileği-arkaayak skoru) anketi,
FFİ	: (Ayak fonksiyon indeksi) anketi
APFG	: Açık plantar fasya gevşetme
MGG	: Medial gastrokinemius gevşetme
RPF	: Tekrarlayan plantar fasiit
(KPF)	: Kronik plantar fasiit
HNEAH	: Haydarpaşa Numune Eğitim ve Araştırma Hastanesi
ABD	: Amerika Birleşik Devletleri

TABLO LİSTESİ

Tablo 1: (VAS) Ağrı Skorlarının Karşılaştırılması.....	33
Tablo 2: AOFAS Skorlarının karşılaştırılması.....	34
Tablo 3: FFI Skorlarının karşılaştırılması	36
Tablo 4: Likert memnuniyet ölçeğinin karşılaştırılması	38
Tablo 5: İşe dönüş sürelerinin karşılaştırılması.....	38



ŞEKİL LİSTESİ

Şekil 1. kalkaneusun medial ve lateral görünümü	5
Şekil 2. Ayağın stabilitesini sağlayan plantar bağlar	8
Şekil 3. Ekstrinsik kasların plantar yüze yapışma noktaları	9
Şekil 4. (A) Plantar fasyanın dizilimi. (B) Aşil tendonu ve plantar fasya arasındaki anatomik ve biyomekanik ilişki	10
Şekil 5. Posterior tibial arter, flexor digitorum longus ile soleus kası arasına verdiği perforin dallar	12
Şekil 6. Medial plantar arterin ayak tabanında verdiği dallar	13
Şekil 7. Kalkaneal topuk dikenli grafisi	14
Şekil 8. Açık Plantar Fasya Gevşetme aşamaları.....	18
Şekil 9. Windlass mekanizması	29
Şekil 10. Medial Gastrokinemius Gevşetme aşamaları	30
Şekil 11. Açık Gevşetme ve Gastrokinemius Gevşetme yöntemlerinin VAS skorları preoperatif, 3. ay ve 6. ay sonuçları.....	33
Şekil 12. Tüm hastalar AOFAS Puanları	35
Şekil 13. İki cerrahi yöntemin AOFAS puanlarındaki genel iyileşmeyi, 3. ayda önemli artışlar ve ameliyattan 6. ayda devam eden iyileşme grafiği.....	35
Şekil 14. Tüm hastalar FFI Puanları	37
Şekil 15. İki cerrahi yöntemin FFI puanlarındaki değişimin preop,ameliyat sonrası 3.ay ve ameliyat sonrası 6.ay değişim grafiği	37

ÖZET

PLANTAR FASIİT OLGULARINDA AÇIK PLANTAR FASYA GEVŞETME VE MEDİAL GASTROKİNEMİUS KASI GEVŞETMESİNİN SONUÇLARININ KARŞILAŞTIRILMASI

Amaç: Plantar fasiitis (PF), plantar fasyanın kalkaneus kemiğine tutunduğu bölgede, tekrarlayan travmalar sonucunda ortaya çıkan dejeneratif bir sendromdur. Hastalığın erken döneminde düşük şiddette bir inflamasyon görülür. Bu inflamasyon, zamanla plantar fasyada dejeneratif süreçleri tetikleyerek fasya yapısında elastisite kaybına yol açar. Elastisitenin azalmasıyla birlikte fasya üzerindeki traksiyon kuvvetleri ve tutunma noktasındaki mekanik yükler artar. Tekrarlayan mikrotravmalar, özellikle plantar fasyanın merkezi bandının kalkaneusa tutunma yerinde traksiyon periostite ve mikro yırtıkların oluşumuna neden olabilir. Uygun konservatif tedavi ile hastaların %90'ı ilk altı ay içinde semptomlarda iyileşme yaşamaktadır. Ancak, konservatif tedaviye yanıt vermeyen %10'luk bir kesimde cerrahi müdahale gerekebilir. Bu klinik tablo, dirençli plantar fasiit (DPF) olarak adlandırılır. Çalışmadaki amacımız en az altı aylık konservatif tedaviye rağmen iyileşme göstermeyen ve cerrahi tedavi uygulanan DPF hastalarında Açık Plantar Fasya Gevşetme (APFG) hastalar ile Medial Gastrokinemius Gevşetme (MGG) uygulanan hastaların erken ve orta dönem klinik sonuçlarının karşılaştırılarak prospektif analiz edilmesidir.

Hastalar ve Yöntem: Haydarpaşa Numune Hastanesi 'Ortopedi ve Travmatoloji' polikliniğine başvuran PF tanısı ile en az altı ay konservatif tedaviye yanıt vermeyen ve cerrahi tedavi yapılan hastalar; APFG yapılan ve MGG yapılanlar olmak üzere iki gruba ayrıldı. APFG yapılan grupta 2 erkek, 13 kadın hasta olmak üzere 15 hasta; MGG uygulanan grupta ise 6 erkek 9 kadın olmak üzere 15 hasta; toplamda 30 hasta çalışmaya dahil edildi. Hastaların ameliyat öncesi, ameliyat sonrası 3. ve 6. ayda VAS skorları, AOFAS skorları, FFI skorları ve Likert memnuniyet ölçeği ile işe dönüş süreleri ve komplikasyonlar prospektif olarak analiz edildi.

Bulgular: Hastaların yaş ortalaması $47,6\pm 8,87$ idi. Çalışmada 15 hasta sağ tarafından, geri kalan hastalar ise sol taraftan ameliyat edilmiştir. İki grup arasında yaş, cinsiyet, taraf açısından istatistiksel olarak anlamlı farklılık saptanmadı. Tüm hastalarda ameliyat öncesi VAS skoru 8.67 ± 1.18 olarak bulunmuştur. Ameliyat sonrası 3. ay VAS skoru 3.73 ± 2.43 iken ameliyat sonrası 6. ay VAS skoru 3.50 ± 2.24 olarak bulunmuştur. Tüm hastalarda ameliyat sonrası dönemde ağrı düzeyinde istatistiksel olarak anlamlı bir azalma sağlandığı görülmüştür ($p < 0.001$). İki cerrahi yöntem arasında ameliyat sonrası VAS skorları açısından istatistiksel olarak anlamlı bir fark olmadığı görülmüştür ($p > 0.001$). Tüm hastalarda ameliyat öncesi AOFAS skoru 52.17 ± 12.49 olarak bulunmuştur. Ameliyat Sonrası 3. ay AOFAS skoru 82.90 ± 13.17 iken ameliyat sonrası 6. ay AOFAS skoru 85.43 ± 8.83 olarak bulunmuştur. Tüm hastalar için ameliyat sonrası dönemlerde AOFAS skorlarındaki artış istatistiksel olarak anlamlıdır ($p < 0.001$). Her iki cerrahi yöntem arasında ameliyat sonrası AOFAS skorları açısından istatistiksel olarak anlamlı bir fark olmadığı görülmüştür ($p > 0.001$). Tüm hastalar, ameliyat öncesi FFI skoru 42.07 ± 5.15 olarak bulunmuştur. Ameliyat sonrası 3. ay FFI skoru 20.03 ± 11.23 iken ameliyat sonrası 6. ay FFI skoru 17.57 ± 11.91 olarak bulunmuştur. Tüm hastalarada ameliyat öncesi ve sonrası dönemlerde FFI skorlarındaki değişim istatistiksel olarak anlamlıdır ($p < 0.005$). İki cerrahi yöntem arasında ameliyat sonrası FFI skorları açısından istatistiksel olarak anlamlı bir fark olmadığı görülmüştür ($p > 0.005$). APFG yönteminde hasta memnuniyetinin ortalaması 2,13, MGG yönteminde ise 1,80 olarak hesaplanmıştır. APFG grubunun ortalaması daha yüksek olsa da, bu fark istatistiksel olarak anlamlı değildir ($p > 0,05$). APFG grubunda ortalama işe dönüş süresi 36.8 ± 20.91 gün, MGG grubunda ortalama işe dönüş süresi 21.47 ± 6.30 gün olarak bulunmuştur. İki grup arasında işe dönüş süreleri açısından istatistiksel olarak anlamlı bir fark olduğunu göstermektedir ($p < 0.05$)

Sonuç: MGG ve APFG, DPF cerrahi tedavisinde etkili ve güvenli cerrahi yöntemler olarak değerlendirilmiştir. Her iki cerrahi tedavi yönteminde de ameliyat öncesine göre klinik skorlarda ağrı ve işlev açısından belirgin iyileşmeler elde edilmiştir. Bu parametreler açısından iki yöntem arasında bir üstünlük bulunmamış olup, her iki yöntem de hastanın beklentileri ve cerrahın tercihinine göre uygulanabilir.

Çalışmamızın cerrahi tedavi planlanan hastalara klinik uygulama açısından MGG yönteminde ameliyat süresi daha kısa ve ameliyat sonrası erken dönemde analjezik ihtiyacı daha az olması nedeniyle APFG ye göre daha avantajlı bir seçenek olarak görülmektedir. MGG, APFG' ye göre işe dönüş süresini anlamlı ölçüde kısaltmıştır. İşe dönüş süresini kısaltmak ve işgücü kaybını engellemek için MGG yönteminin daha avantajlı bir seçenek olabileceğini göstermektedir.

Anahtar Kelimeler: Açık Plantar Fasya Gevşetme, Medial Gastrokinemius Gevşetme, Cerrahi tedavi, topuk ağrısı, Plantar Fasiit



ABSTRACT

COMPARISON OF THE OUTCOMES OF OPEN PLANTAR FASCIA RELEASE AND MEDIAL GASTROCNEMIUS RELEASE IN PLANTAR FASCIITIS CASES

Objective: Plantar fasciitis (PF) is a degenerative syndrome that occurs as a result of repetitive trauma at the site where the plantar fascia attaches to the calcaneus bone. In the early stages of the disease, low-grade inflammation is observed. Recurrent microtraumas, particularly at the insertion site of the central band of the plantar fascia on the calcaneus, may lead to traction periostitis and microtears. With appropriate conservative treatment, 90% of patients experience symptom improvement within the first six months. However, surgical intervention may be required in the 10% of cases that do not respond to conservative treatment. This clinical condition is referred to as refractory plantar fasciitis (RPF). The aim of this study is to conduct a prospective analysis comparing the early and mid-term clinical outcomes of patients with RPF who underwent surgical treatment, specifically Open Plantar Fascia Release (OPFR) and Medial Gastrocnemius Release (MGR), following a minimum of six months of unsuccessful conservative treatment.

Patients and Methods: Patients diagnosed with PF who presented to the Orthopedics and Traumatology outpatient clinic at Haydarpaşa Numune Hospital and did not respond to at least six months of conservative treatment were included in the study. These patients underwent surgical treatment and were divided into two groups: those who underwent Open Plantar Fascia Release (OPFR) and those who underwent Medial Gastrocnemius Release (MGR). The OPFR group consisted of 15 patients, including 2 men and 13 women, while the MGR group included 15 patients, comprising 6 men and 9 women. In total, 30 patients were enrolled in the study. Preoperative and postoperative evaluations at the 3rd and 6th months included Visual Analog Scale (VAS) scores, American Orthopaedic Foot and Ankle Society (AOFAS) scores, Foot Function Index (FFI) scores, Likert satisfaction scale assessments, return-to-work durations, and complications, which were prospectively analyzed.

Results: The mean age of the patients was 47.6 ± 8.87 years. Fifteen patients underwent surgery on the right side, while the remaining patients underwent surgery on the left side. No statistically significant differences were found between the two groups in terms of age, gender, or side of surgery. The preoperative Visual Analog Scale (VAS) score for all patients was 8.67 ± 1.18 . At the 3rd postoperative month, the VAS score was 3.73 ± 2.43 , and at the 6th postoperative month, it was 3.50 ± 2.24 . A statistically significant reduction in pain levels was observed in all patients postoperatively ($p < 0.001$). However, there was no statistically significant difference in postoperative VAS scores between the two surgical techniques ($p > 0.001$). The preoperative American Orthopaedic Foot and Ankle Society (AOFAS) score was 52.17 ± 12.49 for all patients. At the 3rd postoperative month, the AOFAS score increased to 82.90 ± 13.17 , and at the 6th postoperative month, it further increased to 85.43 ± 8.83 . The improvements in AOFAS scores during the postoperative periods were statistically significant for all patients ($p < 0.001$). No statistically significant difference in postoperative AOFAS scores was observed between the two surgical techniques ($p > 0.001$). The preoperative Foot Function Index (FFI) score was 42.07 ± 5.15 for all patients. At the 3rd postoperative month, the FFI score was 20.03 ± 11.23 , and at the 6th postoperative month, it was 17.57 ± 11.91 . Changes in FFI scores between preoperative and postoperative periods were statistically significant ($p < 0.005$). However, no statistically significant difference in postoperative FFI scores was observed between the two surgical techniques ($p > 0.005$). Patient satisfaction scores were calculated as 2.13 for the Open Plantar Fascia Release (OPFR) group and 1.80 for the Medial Gastrocnemius Release (MGR) group. Although the OPFR group had a higher mean satisfaction score, this difference was not statistically significant ($p > 0.05$). The average return-to-work time was 36.8 ± 20.91 days in the OPFR group and 21.47 ± 6.30 days in the MGR group, indicating a statistically significant difference between the two groups in terms of return-to-work times ($p < 0.05$).

Conclusion: Both Medial Gastrocnemius Release (MGR) and Open Plantar Fascia Release (OPFR) have been evaluated as effective and safe surgical techniques for the treatment of refractory plantar fasciitis (RPF). Significant improvements in pain and functional outcomes were observed in both surgical methods compared to preoperative scores. No superiority was identified between the two techniques in terms

of these clinical parameters, making both approaches viable options based on patient expectations and surgeon preference. From a clinical application perspective, our study suggests that MGR may offer advantages over OPFR due to shorter operative times and reduced postoperative analgesic requirements in the early recovery period. Additionally, MGR significantly shortened the return-to-work period compared to OPFR, indicating that it may be a more favorable option for minimizing recovery time and reducing work-related productivity loss.

Keywords: ~~Keywords:~~ Open Plantar Fascia Release, Medial Gastrocnemius Release, Surgical Treatment, Heel Pain, Plantar Fasciitis



1. GİRİŞ VE AMAÇ

Plantar fasiit (PF), topuk ağrısının en sık rastlanan nedenidir. PF, plantar fasyanın kalkaneus kemiğine tutunduğu bölgede, tekrarlayan travmalar sonucunda ortaya çıkan dejeneratif bir sendromdur. Hastalığın erken döneminde düşük şiddette bir inflamasyon görülür. Bu inflamasyon, zamanla plantar fasyada dejeneratif süreçleri tetikleyerek fasya yapısında elastikiyet kaybına yol açar. Elastisitenin azalmasıyla birlikte fasya üzerindeki traksiyon kuvvetleri ve tutunma noktasındaki mekanik yükler artar. Tekrarlayan mikrotravmalar, özellikle plantar fasyanın merkezi bandının kalkaneusa tutunma yerinde traksiyon periostite ve mikroyırtıkların oluşumuna neden olabilir. Plantar topuk ağrısının, 65 yaş üstü bireylerin yaklaşık %7'sinde topuk bölgesinde hassasiyet şikayetine yol açtığı ve bu durumun ABD'de yılda 1 milyondan fazla tıbbi başvurunun temel sebebinin oluşturduğu tahmin edilmektedir (1,2). İleri yaş ve kadın cinsiyeti, PF insidansının artışıyla ilişkili önemli faktörlerdir. Örneğin, orduda görev yapan kadınların, erkeklere kıyasla düzeltilmiş insidans oranının 1,96 olduğu bildirilmiştir (3). Uygun konservatif tedavi ile hastaların %90'ı ilk altı ay içinde semptomlarda iyileşme yaşamaktadır. Bu tedaviler arasında topuk destekleri, gece atelleri, steroid enjeksiyonu yer alır. Ancak, en az altı aylık konservatif tedaviye yanıt vermeyen %10'luk bir kesimde cerrahi müdahale gerekebilir. Bu klinik tablo, inatçı plantar fasiit olarak adlandırılır (4). Bu hastalığın tedavisi için birçok farklı cerrahi yöntem önerilmiştir. Bu prosedürlerin çoğu, plantar fasyanın kalkaneus kemiğine yapıştığı bölgede oluşan gerginliği azaltmayı ve bu bölgeye binen aşırı yükü azaltarak ağrıyı hafifletmeyi amaçlamaktadır. Böylece, fasya üzerindeki basınç ve stres ortadan kaldırılarak, hastanın daha rahat hareket etmesi sağlanır (5,6). Bu nedenle, açık plantar fasyotomi (APF), kısmi ya da tam olarak, yaygın bir tedavi yöntemi olarak tercih edilmekteydi. Bu yöntemle ilgili memnuniyet oranları geniş bir yelpazede bildirilmiş olup, %48 ile %90 arasında değişiklik göstermektedir. Bununla birlikte, bu teknik hakkında bazı eleştirilerde ortaya atılmıştır. Özellikle, bu ameliyat ile ayağın basınç merkezindeki kaymadan kaynaklanan iatrojenik düztabanlık veya lateral kolon aşırı yüklenmesi gibi sorunlar bu endişeler arasında yer almaktadır (6–9). Bu olumsuz etkilerin, büyük olasılıkla serbest bırakılan fasyanın miktarıyla doğrudan bağlantılı olduğu düşünülmektedir. Bu nedenle, zaman içinde başka cerrahi yaklaşımlar da

uygulanmaya başlanmıştır. Son yıllarda, plantar fasiit gelişimi ile gastroknemius kasının gerginliğine bağlı olarak ayak bileği dorsifleksiyonunun sınırlanması arasında güçlü bir ilişki olduğu ortaya atılmıştır. Bu teori, plantar fasiit tedavisinde sadece fasyaya odaklanmak yerine, gastroknemius kasındaki gerginliğin azaltılmasına yönelik müdahalelerin de etkili olabileceğini düşündürmektedir (9). Son yıllarda, gastroknemius kasının gerginliği nedeniyle ayak bileği dorsifleksiyonunda oluşan kısıtlılığın, plantar fasiitis gelişimiyle yakından ilişkili olduğu öne sürülmüştür. Bu bağlamda, dirençli plantar fasiitis tedavisinde gastroknemius kasının serbestleştirilmesi etkili bir cerrahi yaklaşım olarak önerilmektedir. Söz konusu işlem, gastroknemiusun medial başı seviyesinde proksimalden ya da distalden uygulanabilmektedir. Özellikle Barouk tarafından tanımlanan teknik, medial gastroknemiusun proksimal serbestleştirilmesini içermektedir (10,11). Proksimal medial gastroknemius serbestleştirilmesi (PMGR) üzerine yapılan çalışmalar, bu yöntemin RPF tedavisinde yüksek başarı oranlarına sahip olduğunu ve mükemmel ya da iyi sonuçlar sağladığını ortaya koymuştur. Proksimal medial gastroknemius serbest bırakma (PMGR) işlemi ile ilgili yapılan birçok araştırma, rekürren plantar fasiit (RPF) tedavisinde oldukça etkili sonuçlar elde edildiğini göstermiştir. Bu çalışmalar, PMGR'nin hastaların ağrı seviyelerini azalttığını ve genel yaşam kalitelerini artırdığını ortaya koymaktadır. Özellikle bu yöntem, gastroknemius kasındaki gerginliği azaltarak ayak bileği hareket açıklığını artırmakta ve dolayısıyla PF ile ilişkili semptomların hafifletilmesine yardımcı olmaktadır. Birçok çalışma, PMGR'nin cerrahi tedavi seçenekleri arasında dikkate değer bir cerrahi yöntem olduğu ve özellikle konservatif tedavilere yanıt vermeyen hastalarda başarılı bir çözüm sunabileceğini vurgulamaktadır (12). Bu cerrahi işlemler sonrası yüzeysel yara yeri enfeksiyonu, derin ven trombozu, yüzeysel flebit, sural nevrit ve bazı hastalarda kalıcı topuk ağrısı gibi komplikasyonlar gelişebilir.

Çalışmamızın amacı, dirençli plantar fasiit hastaları arasında açık plantar fasya gevşetme (APFG) ve medial gastroknemius gevşetme (MGG) gibi iki yaygın tedavi seçeneğinin, ağrı, hasta memnuniyeti, Amerikan Ortopedik Ayak ve Ayak Bileği Derneği (AOFAS) ölçeği ve sağlıkla ilgili yaşam kalitesi (HRQOL) açısından hangi tedavi yönteminin daha iyi sonuçlar sağladığını belirlemektir. Bu araştırma, bu iki yöntem arasındaki etkinliği kıyaslayarak, RPF tedavisinde daha bilinçli kararlar

alınmasına katkıda bulunmayı hedeflemektedir. Çalışmadaki amacımız en az altı aylık konservatif tedaviye cevap alınamamış cerrahi tedavi uygulanan dirençli Plantar fasiit hastalarında APFG yapılan hastalar ile MGG uygulanan hastaların erken ve orta dönem klinik sonuçlarının karşılaştırılarak analiz edilmesidir.



2. GENEL BİLGİLER

2.1. AYAK VE AYAK BİLEĞİ ANATOMİSİ

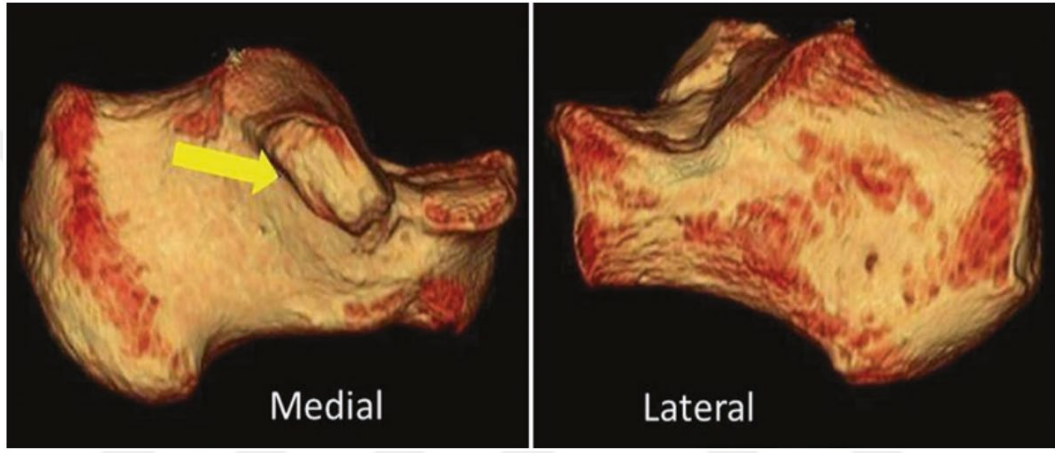
Ayak ve ayak bileği anatomisi, karmaşık bir yapıya sahiptir ve 28 kemikten, 33 eklemden ve 112 bağdan oluşur (13). Bu yapılar, hem dışsal (ekstrinsik) hem de içsel (intrinsik) kas grupları tarafından kontrol edilir. Fonksiyonel olarak, ayak üç ana bölgeye ayrılır: arka ayak (hindfoot), orta ayak (midfoot) ve ön ayak (forefoot). Her bir bölge, yürüyüş, koşma ve denge sağlama gibi çeşitli mekanik görevlerde hayati roller üstlenir ve bu karmaşık yapıların uyum içinde çalışması ayak ve ayak bileğinin normal hareket ve işlevselliği için kritik öneme sahiptir. Ayak ve ayak bileği, yürüme, ağırlık taşıma, şok emilimi ve propriosepsiyon gibi önemli işlevleri yerine getiren karmaşık yapılardır.

2.1.1. Arka Ayak

Talus, distal tibia ve fibula ile birlikte ayak bileği eklemine oluşturur. Talusun gövdesi, önden arkaya doğru ortalama 4,2 mm daha geniştir; bu, sindesmozun stabilizasyonu sırasında önemli bir faktördür. Talusun lateral yüzeyindeki lateral çıkıntı, distal fibulanın eklem yüzeyini oluşturduğu gibi, alttaki kalkaneus ile de bir faset oluşturur. Talar gövdenin arka kısmında posterolateral ve posteromedial çıkıntı bulunur. Talusun üst yüzeyi, distal tibia ve fibula ile birlikte ayak bileği eklemine oluşturur. Distal fibulanın arka yüzeyinde peroneal tendonlar için bir oluk (sulcus) bulunur ve bireylerin yaklaşık %20'sinde bu yüzey düz veya konveks olabilir (14).

Kalkaneus, ayağın en büyük kemiğidir. Ekseni dışa doğru yönlendirilmiştir ve dördüncü ve beşinci metatarsal kemikler ile küboid kemiğini de içeren ayağın lateral kolonunu oluşturur. Peroneal tüberkül, kalkaneusun lateral yüzeyinde yer alır ve iki peroneal tendonu birbirinden ayırır. Medial yüzeyin üst ve ön kısmında sustentaculum tali bulunur (Şekil 1). Sustentaculum tali, plantar kalkaneonaviküler bağ, tibiokalkaneal bağ ve medial talokalkaneal bağ için tutunma noktası sağlar (15). Flexor hallucis longus (FHL) tendonu, talusun alt yüzeyinde yer alan bir oluk boyunca ilerler. Kalkaneusun üst kısmında, talusun alt yüzeyiyle bağlantı kuran üç eklem yüzeyi bulunur, bunlar ön, orta ve arka eklem yüzeyleridir. Bu eklem yüzeyleri birlikte subtalar eklemi oluşturur. Subtalar eklem, ayağın içe ve dışa dönme hareketlerini

(inversiyon ve eversiyon) gerçekleştirir ve ayak bileğinin dorsifleksiyonuna sadece %10 oranında katkıda bulunur. Sustentaculum tali, orta eklem yüzeyi ile eklemleşir ve bu yüzeyin alt kısmını oluşturur. Ön eklem yüzeyi, talusun başı ile birleşir ve orta eklem yüzeyinin hemen yanında, onunla uyumlu bir pozisyonda yer alır. En büyük eklem yüzeyi olan arka yüzey, diğer iki yüzeyden tarsal kanal aracılığıyla ayrılır. Ayak bileğinin stabilitesi, kemik yapısı, sindesmoz, lateral ayak bileği bağları ve medial kısımda bulunan deltooid bağ tarafından sağlanır (16).



Şekil 1: (kalkaneusun medial ve lateral görünümü)

Sindesmoz, distal tibiofibular eklem stabilitesini sağlar ve bu stabilite, ön-alt tibiofibular bağ (AITFL), arka-alt tibiofibular bağ (PITFL) ve interosseöz bağ ile bu bağın devamı olan interosseöz membran sayesinde korunur. Sağlıklı bir durumda, distal tibiofibular eklem sadece 1 mm genişlerken, bu üç bağın tamamen yırtılması eklemden 7,3 mm'lik bir genişlemeye ve dış rotasyonda 10,2°'lik bir artışa neden olur (17). Ayak bileğinin lateral bağ yapısı, ön talofibular bağ (ATFL), kalkaneofibular bağ (CFL) ve arka talofibular bağdan (PTFL) meydana gelir. Ön talofibular bağ (ATFL), ayak bileğinin inversiyon hareketine karşı en önemli engelleyici yapıdır. ATFL (ön talofibular bağ), sıklıkla lateral eklem kapsülünün kalınlaşmış bir bölümü olarak tanımlanır. Ayak plantar fleksiyonda olduğunda ATFL dikey hale gelir ve inversiyon stresine karşı ayak bileğinin ana stabilizatörüdür. Kalkaneofibular bağ (CFL), yuvarlak ve kord benzeri bir yapıdır, fibulanın alt distal yüzeyinden başlar, peroneal tendonların altında posteroinferior yönde uzanarak kalkaneusun lateral yüzeyindeki küçük bir tüberküle yapışır. Ayak dorsifleksiyonda olduğunda CFL dikey konuma gelir ve ayak

bileğinin ana stabilizatörü, subtalar eklemde ise ikincil stabilizatörü haline gelir. Arka talofibular bağ (PTFL), üç bağın en güçlü olanıdır. Trapez şekilli bu bağ, fibulanın distal fossa bölgesinin distal kısmından başlar ve talusun posterolateral tüberkülüne, varlığında os trigonuma yapışır. Ayak plantar fleksiyon ve inversiyon hareketlerine geçtiğinde ATFL üzerindeki gerilim giderek artar. ATFL, lateral bağlar arasında en zayıf olanıdır ve ayak bileği burkulmalarında en sık yaralanan bağıdır. CFL, bu tür yaralanmaların %50-75'inde hasar görülürken, PTFL genellikle tam çıkıklar olmadıkça %10'dan daha az yaralanır (18).

Deltoid bağ, medial malleoldan talusun medial yüzeyine kadar uzanır. Stabilitenin büyük kısmını sağlayan güçlü bir derin tabaka ile daha yüzeysel bir tabakadan oluşur. Yüzeysel tabaka, talusun boynuna ve naviküler kemiğin gövdesine kadar uzanır ve yay bağına destek sağlar. Bu bağ kompleksi, aynı zamanda ön tibial tendon, arka tibial tendon ve flexor digitorum longus tendonu ile kaplanmıştır.

2.1.2. Orta Ayak

Orta ayak, kemikler, eklemler, bağlar ve tendonlardan oluşur ve bu yapılar, statik ve dinamik stabilite sağlayacak şekilde karmaşık bir ilişki içinde yapılandırılmıştır. Naviküler kemik, talusun başı ve üç kuneiform kemik ile eklem yapar. Tibialis posterior tendonu, naviküler kemiğin medial yüzeyine yapışır. Küboid kemik, kalkaneustan başlayarak dördüncü ve beşinci metatarsal kemiklerin tabanlarına kadar uzanır. Peroneus longus tendonu, küboid kemiğin yan yüzeyinden geçer, alt kısmını çaprazlayarak birinci metatarsal kemiğin tabanına yapışır. Üç kuneiform kemik, ayağın enine kemerinin oluşumuna destek verir. Talus, kalkaneus ve naviküler kemikler bir araya gelerek "coxa pedis" adı verilen özel bir eklem oluşturur (19).

Lisfranc eklemi, tarsometatarsal eklem olarak bilinir ve orta ayağın stabilitesini sağlayan özel bir kemik ve bağ kompleksidir. Kuneiform kemikler, küboid kemik ve metatarsal kemikler arasındaki kemik yapısı ile kapsül ve bağ dokuları, Lisfranc eklemının stabilitesinde ve ayağın hem enine hem de uzunlamasına kemerlerinin korunmasında önemli bir rol oynar (20).

Beş metatarsal kemiğin bazisleri, aksiyel düzlemde "Roma kemeri" benzeri bir yapı oluşturur. İkinci metatarsal kemiğin bazisi, medial ve lateral kuneiform kemikler arasında yer alarak bu yapının "kilit taşı" işlevini görür. Plantar ve dorsal bağlar

Lisfranc eklemine birbirine bağlarken, transvers bağlar da metatarsal kemiklerin bazalarını birbirine bağlar. Plantar bağlar, dorsal bağlardan daha büyük ve daha güçlüdür, bu da çıkıkların genellikle dorsal yönde olmasını açıklayabilir. Lisfranc bağı, interosseöz bağlar arasında en büyük ve en güçlü olanıdır, boyu bir cm, genişliği ise 0.5 cm'dir (21).

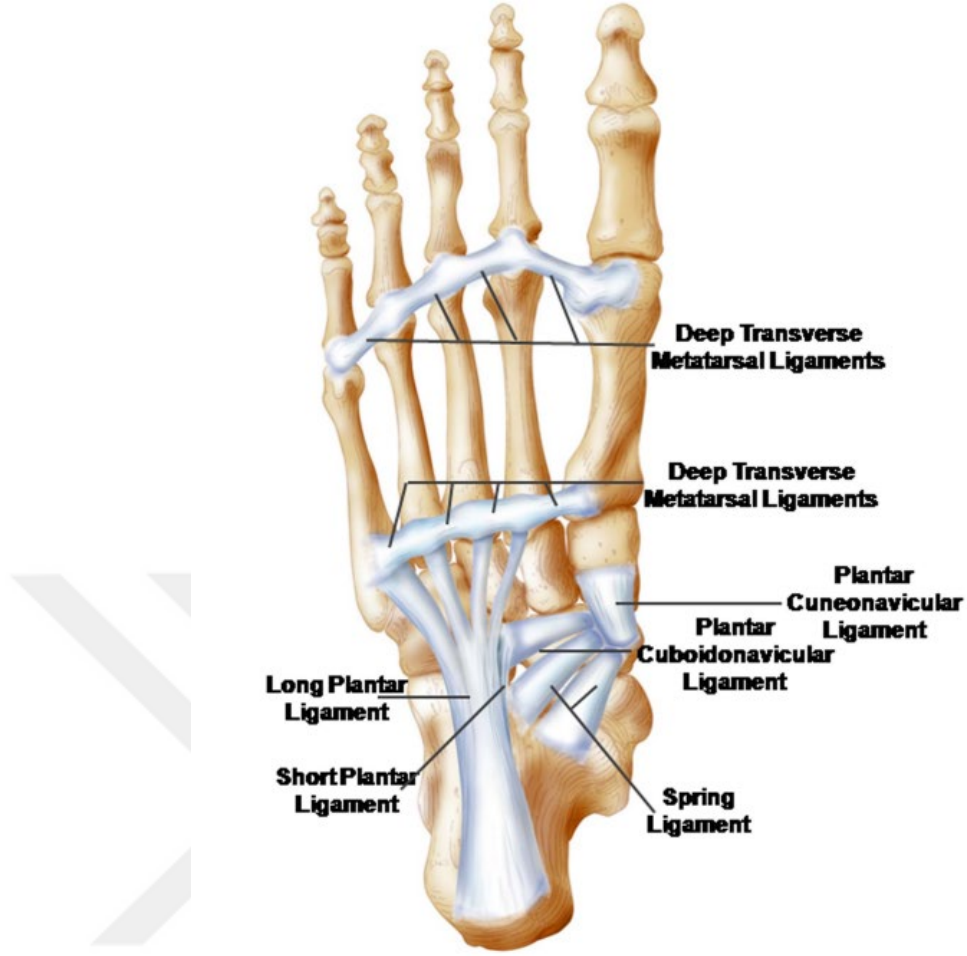
Medial ve orta kuneiformlar ile birinci ve ikinci metatarsal bazisleri arasında bağlar yoktur. Orta ayağa dinamik destek tendonlar tarafından sağlanır. Tibialis posterior ve peroneus longus tendonları, hem uzunlamasına hem de enine kemerlerin korunmasında rol oynar. Tibialis anterior tendonu, birinci metatarsal bazislerinin dorsomedial yüzeyine ve medial kuneiforma yapışarak medial sütuna destek sağlar. Bu tendonlar, intrinsik kaslar ve plantar fasya ile birlikte çalışarak orta ayağın kemerlerini daha da destekler.

2.1.3. Ön Ayak

Ön ayak, metatarsal kemikler ve falankslardan oluşur. Birinci kolon iki falanks içerir. FHL ve EHL tendonları, birinci kolondaki distal falanksı yapıştırır. Diğer kolonlar üç falanks içerir ve proksimal ile orta falankslar, kısa fleksör kaslar, interossei kasları ve lumbrikal kaslar için yapışma noktası olarak görev yapar (Şekil 2). Genellikle en uzun metatarsal kemik ikinci metatarsaldır. Beşinci metatarsal kemiğin tabanında, peroneus brevis tendonunun bağlandığı bir stiloid çıkıntı bulunur. Birinci metatarsofalangeal eklem kapsülü, flexor hallucis, adductor hallucis, abductor hallucis tendonları ve derin transvers metatarsal bağ tarafından desteklenen fibro-kıkırdaklı bir plaka ile güçlendirilmiştir. Sesamoid kemikler bu fibro-kıkırdaklı plakanın içinde yer alır.

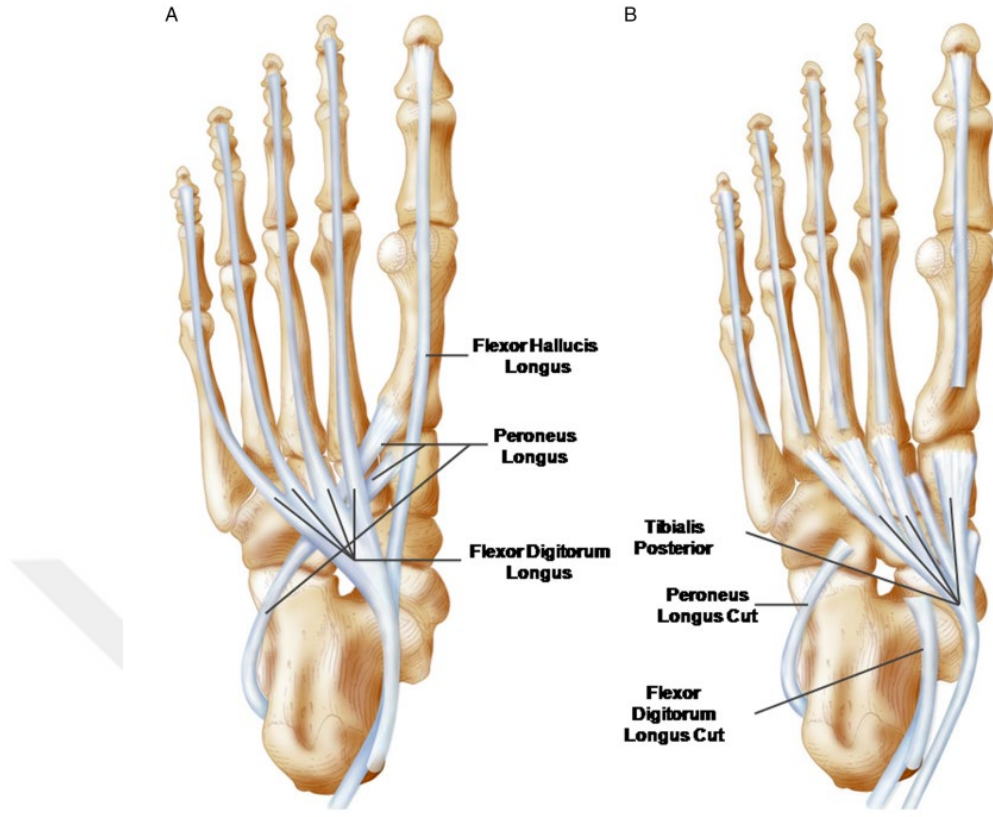
2.1.4. Kas Ve Tendon Anatomisi

Ön ayak bileği, tibialis anterior'un medialde ve extensor hallucis longus, extensor digitorum longus ile insanların %90'ında bulunan peroneus tertius'un geçtiği bir bölgedir. Tibialis anterior tendonu, medial kuneiform ve birinci metatarsal kemiğin tabanına yapıştırır. Extensor digitorum longus, superior ekstansör retinakulumun hemen üst kısmında dallanır ve daha sonra inferior retinakulumun altında tekrar ayrılarak küçük parmaklar için tendonları oluşturur.



Şekil 2: Ayağın stabilitesini sağlayan plantar bağlar (22).

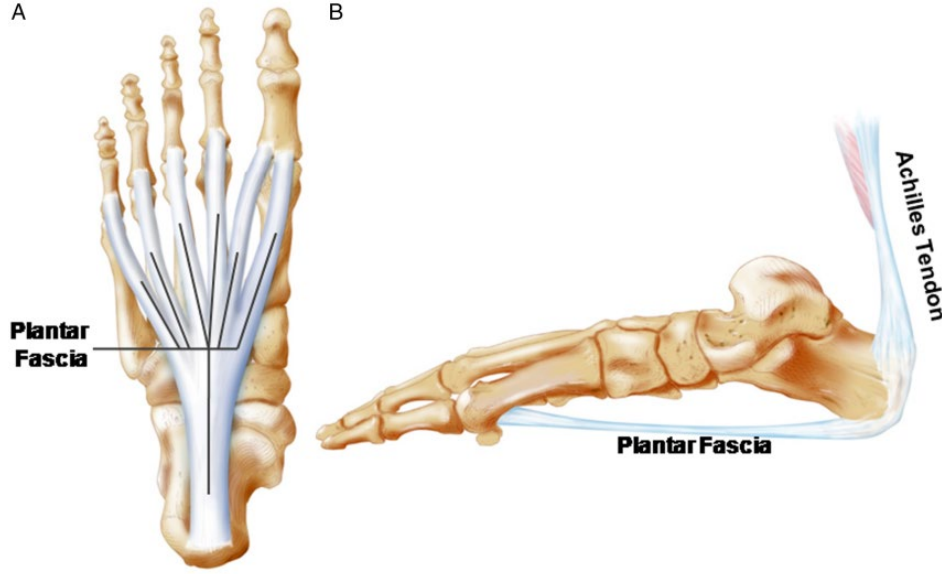
Ayak bileğinin ve ayağın dış kısmında, iki peroneal tendon ile extensor digitorum brevis kası bulunur. Peroneal tendonlar, fibulanın distal ucuna yakın bir bölgede ortak bir tendon kılıfını paylaşıyor. Bu bölgede, peroneus brevis tendonu mediyal ve önde, peroneus longus ise daha lateralde yer alır. Daha distal kısımlarda ise her tendon kendi ayrı kılıfında bulunur. Ortak kılıf, fibulanın posterolateral kısmındaki fibular oluk içinde yer alır ve bu yapı tendonların yerinden çıkmasını (subluksasyon) engeller. Tendon subluksasyonuna karşı en önemli koruyucu yapı peroneal retinakulumdur. Üst peroneal retinakulum, fibulanın posterolateral kısmından başlar ve kalkaneusun lateral yüzeyine tutunur. Alt peroneal retinakulum ise peroneal trokleanın üzerinde ve kalkaneusun hem üstünde hem altında peroneal tendonlara yapışır.



Şekil 3: Ekstrinsik kasların plantar yüze yapışma noktaları (22).

Ayak bileğinin iç kısmında fleksör tendonlar yer alır. Tibialis posterior tendonu, medial malleolusun arkasından geçerken kendi kılıfında bulunur. Flexor digitorum longus ve (FHL) tendonları ise tibialis posterior'un arkasından çaprazlayarak ilerler. FHL tendonu, talusun posteromedial ve posterolateral çıkıntıları tarafından oluşturulan arka oluk boyunca geçer ve sustentaculum talinin altından devam eder. Bu fibro-osteöz tünel, ayrıca tibial sinir ve posterior tibial arteri içerir ve onlarla birlikte hareket eder (Şekil 3).

Aşil tendonu, insan vücudundaki en kalın ve en güçlü tendondur ve 50–100 N/mm çekme direncine sahiptir (23). Yaklaşık 15 cm uzunluğunda olan bu tendon, baldırın ortasından başlayıp distale doğru uzanarak kalkaneusun arka yüzeyine yapışır. Soleus kasının tendonu (dorsal) ve gastrocnemius kasının tendonu (ventral) birleşerek aşil tendonunu oluşturur. Yapışma noktası hilal şeklindedir ve medial taraf, muhtemelen plantaris tendonunun katkısıyla daha geniş tendon dokusuna sahiptir (Şekil 4).



Şekil 4: (A) Plantar fasyanın dizilimi. (B) Aşil tendonu ve plantar fasya arasındaki anatomik ve biyomekanik ilişki (22).

Orta ayakta, kalkaneusun plantar yüzeyinden köken alan ve dış fleksör kaslarla etkileşimde bulunan çeşitli kas gövdeleri yer alır. En yüzeyde bulunan kas flexor digitorum brevis'tir. Bu kasın hemen altında, mediyal tarafta abductor hallucis, lateral tarafta abductor digiti minimi ve daha derin tabakada quadratus plantae bulunur. Adductor hallucis'in oblik başı, uzunlamasına kemerde kuneiform kemiklere tutunarak başlar ve distalde lateral sesamoid kemiğe yapışır.

2.1.5. Damar Ve Sinir Anatomisi

Posterior tibial, anterior ve peroneal arterler, ayağın damar sistemini besleyen ana kaynaklardır. Anterior tibial arter, malleoller arasında uzanarak ayak bileğine doğru ilerler. Bu arter, ayak bileği ekleminin üzerinde, extensor hallucis longus ve tibialis anterior tendonları arasında yer alır. Dorsalis pedis arteri, anterior tibial arterin distal kısmından köken alır. Posterior tibial arter ise flexor hallucis longus ve flexor digitorum longus tendonları arasında bulunur (Şekil 5). Ayağın plantar yüzeyine ulaştığında, bu arter lateral ve medial plantar arterler olarak ikiye ayrılır ve ayağın kan dolaşımını sağlar (Şekil 6).

Ayak bileği, beş ana sinir tarafından geçilir: tibial sinir, derin peroneal sinir, yüzeysel peroneal sinir, sural sinir ve safen sinir. Bu sinirlerden dört tanesi (derin ve

yüzeysel peroneal sinirler, tibial sinir ve sural sinir) siyatik sinirin son dallarıdır, safen sinir ise femoral sinirin cilt dalıdır. Posterior tibial ve derin peroneal sinirler fasyanın altında bulunurken, safen, sural ve yüzeysel peroneal sinirler yüzeysel yer alır. Bu bilgi sinir bloklarının başarısı için kritiktir, çünkü derin sinirlerin uyuşturulması için lokal anestezi fasyanın altına enjekte edilirken, yüzeysel sinirler deri altına basit bir enjeksiyonla anestezi edilir.

Ayak bileği seviyesinde, derin peroneal sinir, tibianın ve interosseöz membranın önünde, anterior tibial artere yakın olarak yer alır. Sinir, extensor hallucis longus tendonunun hemen lateralinde bulunur. Bu bölgede anterior tibial arterin (dorsalis pedis) nabızı kolayca hissedilebilir, çünkü sinir arterin hemen yanında yer alır. Bu noktada, sinir iki terminal dala ayrılır: medial ve lateral dallar. Bu dallar, birinci ve ikinci parmaklar arasındaki bölgeye, tarsometatarsal, metatarsofalangeal ve küçük parmakların interfalangeal eklemlerine sinirsel uyarı sağlar.

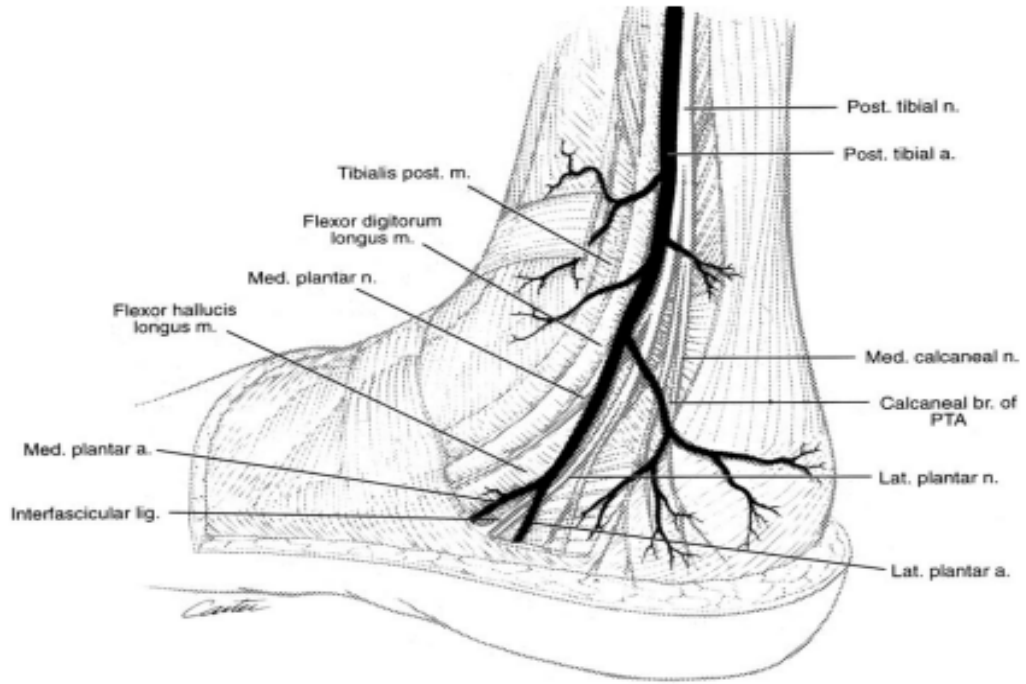
Yüzeysel peroneal sinir, ayağın üst kısmındaki deriye sinirsel uyarı sağlar. Bu sinir, iki terminal kutanöz dala ayrılır: medial ve lateral dorsal kutanöz sinirler. Genellikle ayak bileği ekleminden 4-5 cm yukarıda krural fasyadan çıkarlar ve ayağın üst yüzeyine duyusal innervasyon sağlarlar. Bu sinir dalları deri altı dokuda yer alır ve ayak bileği artroskopisi sırasında anterolateral portalın kullanımıyla kolayca hasar görebilirler.

Sural sinir, küçük safen venine eşlik ederek lateral malleolusun arkasından geçer. Duyusal bir sinir olan sural sinir, gastroknemius kasının başları arasında ilerler ve kasları örten fasyayı delerek, aşil tendonunun lateral tarafında, lateral malleolustan 10-15 cm yukarıda yüzeye çıkar. Topuğa doğru lateral kalkaneal dallar verdikten sonra, sinir lateral malleolusun arkasından aşağı doğru ilerleyerek, lateral malleolus, aşil tendonu ve ayak bileği eklemine sinirsel uyarı sağlar. Sural sinir, ayağın lateral yüzeyinde devam eder ve buradaki deri, deri altı doku, dördüncü interosseöz boşluk ve beşinci parmağa innervasyon sağlar.

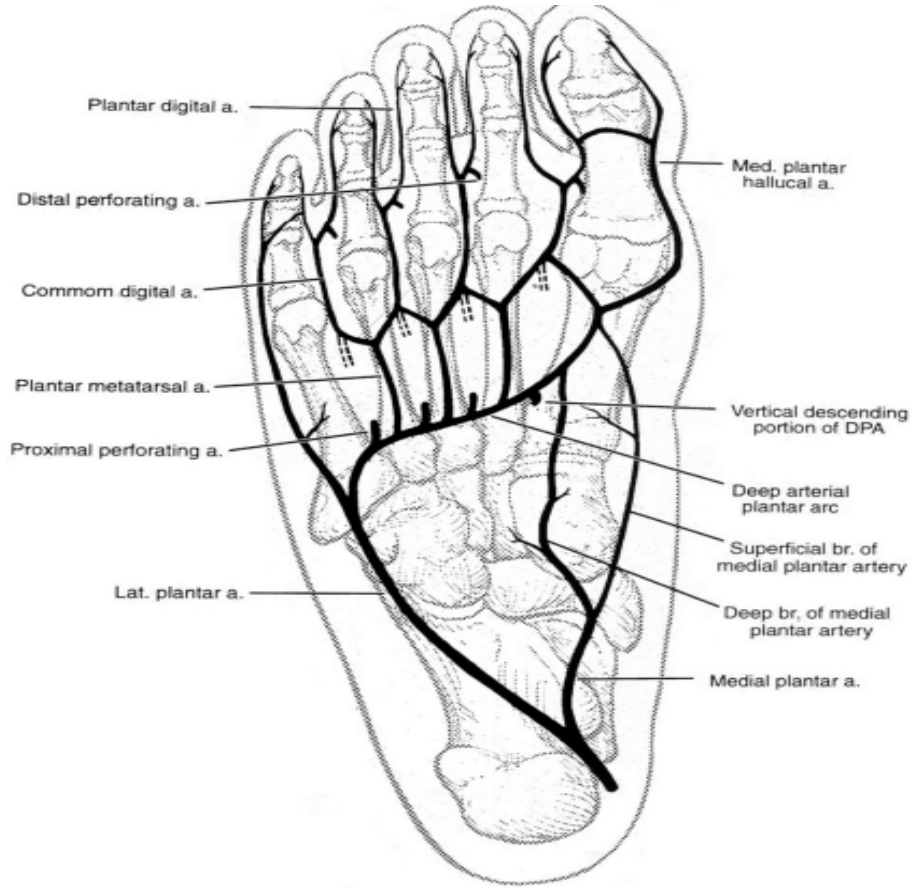
Tibial sinir, kalın nörovasküler fasyanın içinde distale doğru ilerler ve bacağın alt üçte birlik kısmında, soleus ve gastroknemius kaslarının altından, aşil tendonunun medial kenarında ortaya çıkar. Medial malleol seviyesinde, tibial sinir hem yüzeysel hem de derin fasyalarla kaplanmıştır. Bu sinir, posterior tibial arterin lateralinde ve arkasında, medial malleol ile aşil tendonunun arka yüzeyi arasında bulunur.

Malleolusun hemen altında sinir, lateral ve medial plantar sinirlere ayrılır. Posterior tibial sinir, ayak bileği eklemine, medial malleolusa, topuğun iç kısmına ve Aşil tendonuna duyuşal, eklem ve damar dalları saęlar. Ayrıca ayak tabanındaki deri, deri altı doku, kaslar ve kemiklere de dallar gönderir.

Safen siniri, femoral sinirin son kutanöz dalıdır. Medial malleolun önünde, uzun safen ven ile birlikte, ayak bileğinin ve ayağın medial tarafındaki deri altı dokusunda ilerler.



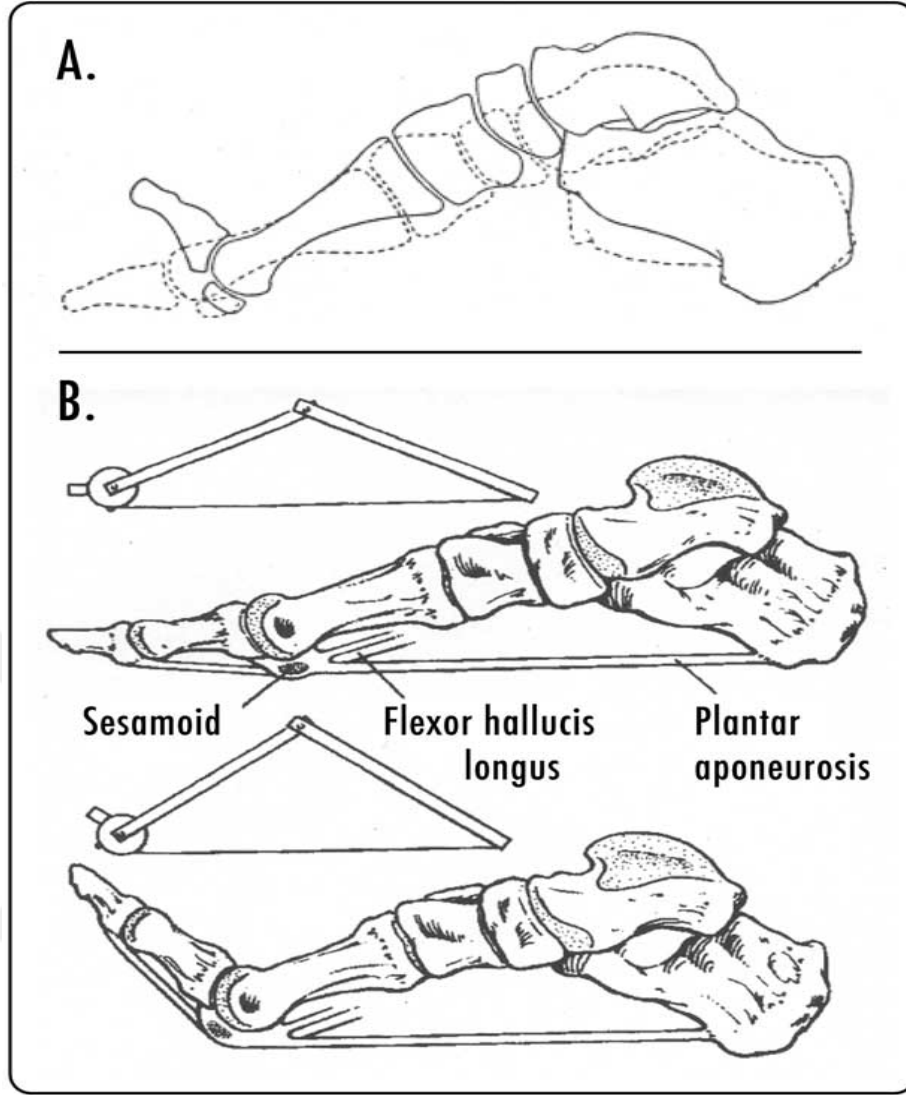
Şekil 5: Posterior tibial arter, flexor digitorum longus ile soleus kası arasında verdiği perforin dallar (24).



Şekil 6: Medial plantar arterin ayak tabanında verdiği dallar (24).

2.1.6. Plantar Fasya

Plantar fasya, kalkaneusun plantar tuberositasından köken alan güçlü ve lifli bir aponevrozdur ve proksimal falanksların bazislerine yapışan üç banda ayrılır. Orta band, yapısal ve anatomik olarak medial ve lateral bantlara göre daha baskındır. Kalın bir plantar yağ yastığı, plantar fasyanın başlangıç ve bitiş noktalarını korur ve yastıklama sağlar. Plantar fasya gergin olduğunda, orta kısmı deri altından palpe edilebilir. Ayak parmaklarının, özellikle başparmağın (halluks), dorsifleksiyonu windlass mekanizmasını devreye sokar, bu da plantar fasyayı pasif olarak gererek medial longitudinal kemerin yükselmesine neden olur (Şekil 7).



Şekil 7: Windlass mekanizması

Statik duruş sırasında, medial longitudinal ark bir kafes yapısı olarak tanımlanmış ve plantar fasya, bu yapının iki sıkıştırıcı elemanını birbirine bağlayan bir gerilim bileşeni olarak görev yapmaktadır (25). Ağırlık taşındığında ve tibia iç rotasyona yaptığıında, plantar yapılarda oluşan gerilim arkın uzamasını kısmen engeller ve bu gerilim, arkın kemik yapılarına sıkıştırma kuvveti uygular (26). Bu bağlamda, teorik olarak plantar fasyanın, uygulanan yük ile ilişkili olarak arkın sertliğini düzenleyebilen pasif bir mekanizmanın bir parçası olduğu düşünülmektedir (27). Bu durumu destekleyen kadavra çalışmaları, ayağın kademeli olarak yüklenmesiyle fasya geriliminin arttığını ve fasiyotomi ile ark sertliğinin azaldığını bildirmiştir (28). Tüm bağların enerji depolamada ve arkın desteklenmesinde önemli olduğu görülmekle

birlikte, Huang ve ark. kadavra modeli üzerinde yaptıkları çalışmada, plantar fasyanın çıkarılmasının ark sertliğinde %25 oranında en büyük azalmaya neden olduğunu ve bunun spring ligament ile uzun ve kısa plantar ligamentlere kıyasla daha belirgin olduğunu rapor etmiştir (29). Bu bulgular ışığında, plantar fasyanın arkin korunmasında en büyük rolü oynadığını öne sürülmüştür. Ancak, tüm bağ dokusu yapılarının çıkarılmasına rağmen, ark sertliğinin %65'inin korunması, eklem kapsülleri, plantar ligamentler ve kemiklerin geometrisi gibi diğer yapıların statik duruş sırasında medial longitudinal arkin stabilitesine daha fazla katkı sağlayabileceğini düşündürmektedir.

2.2. PLANTAR FASİİT

Plantar fasiit, proksimal plantar aponevrozda meydana gelen yerel iltihaplanma ve dejenerasyon olarak tanımlanır. En sık etkilenen bölge, kalkaneusun medial tuberositası civarındaki başlangıç noktasıdır. Kronik tendon sorunlarına benzer şekilde, plantar fasyada dejeneratif değişiklikler, fibroblastik çoğalma ve sınırlı miktarda iltihaplanma dokusu görülmüştür (30,31). Literatürde genel kabul gören görüş, mekanik aşırı yüklenme ve gerilmenin fasya içinde mikro yırtıklara yol açtığı ve bu durumun sonunda bir inflamatuvar tepkiyi tetiklediği yönündedir (32,33). Tekrarlayan topuk darbeleri, normal iyileşme sürecini aksatabilir veya durdurabilir, bu da kronik iltihaplanmaya ve ardından dejenerasyona neden olabilir.

2.2.1. Epidemiyoloji

Kalkaneusun medial plantar bölgesinde hissedilen ağrı, dünya genelinde milyonlarca insanın yaşam kalitesini olumsuz etkilemektedir. Bazı çalışmalarda, plantar fasiitin kadınlarda daha yaygın olduğunu göstermektedir. Literatürde farklı tedavi gruplarında kadın-erkek oranının 3:1 ve 2,75:1 olduğu bildirilmiş olup, kadınlarda daha yüksek bir insidans olduğunu göstermektedir (34). Özellikle yaşlı nüfusta bu sorun yaygındır. Yapılan tahminlere göre, 65 yaş ve üzeri bireylerin yaklaşık %7'si topuk bölgesinde hassasiyet veya ağrı yaşamaktadır. Bu durum, yalnızca ABD'de plantar topuk ağrısının teşhis ve tedavisi amacıyla yılda bir milyondan fazla doktor ziyaretine yol açmaktadır. Bu, plantar fasiitin ve topuk ağrısının genel popülasyonda ne kadar yaygın olduğunu ve tıbbi bakım açısından

önemli bir yük oluşturduğunu göstermektedir (35) Plantar fasiit, özellikle yoğun koşu ve sıçrama gerektiren sporlarla uğraşan sporcular arasında yaygın olarak görülmektedir. Ancak, futbolcularda en sık görülen yaralanmalar arasında yer almamaktadır. Bunun nedeni, olguların yeterince raporlanmaması veya yanlış tanı konulması olabilir. Azalmış ayak bileği dorsifleksiyonu, artmış vücut kitle indeksi, iş gününün büyük kısmını ayakta geçirmek diğer risk faktörleridir.

2.2.2. Etiyoloji

Mekanik aşırı yüklenme sıkça ana sebep olarak kabul edilse de, plantar fasiitin nedenlerinin çok çeşitli olduğu düşünülmektedir. Topuk ağrısının en sık karşılaşılan etiyolojik faktörü, plantar fasyanın kalkaneal insersiyon bölgesindeki inflamasyondur. Bunun yanı sıra, epin kalkanei, medial ve lateral plantar sinir sıkışması, kalkaneus stres kırıkları, kalkaneus veya çevresindeki yumuşak dokularda oluşan tümörler, pes planus ve pes kavus gibi longitudinal ark sorunları, aşil tendonunun insersiyonundaki problemler, romatizmal hastalıklar ve topuk yağ yastığındaki kalınlık ve elastisite değişiklikleri de ağrıya yol açabilir.

2.2.3. Patofizyoloji

PF oldukça yaygın bir durum olmasına rağmen, bu rahatsızlıktaki patolojik değişiklikler tam olarak bilinmemektedir. Hatta "plantar fasiit" terimi de doğru olmayabilir, çünkü plantar fasya aslında bir fasya değil, aponevrotik bir yapıdır.

Bazı çalışmalarda, plantar fasiitin topukta tenisçi dirseği benzeri bir durum olduğunu, tekrarlayan mikrotravmaların tendonun yapışma noktasında bu rahatsızlığa yol açtığı öne sürülmüştür. Mikrotravmaların neden olduğu iltihaplanma, bazen durumun lokal steroid enjeksiyonuna iyi yanıt vermesini de açıklayabilir.

Gece boyunca ayak genellikle plantar fleksiyon pozisyonunda kaldığı için, sabah hasta yataktan kalktığında ayak dorsifleksiyon yapar. Plantar fasya, gece boyunca hafifçe kasılır ve sabah ilk hareketle birlikte yaşanan gerilme, başlangıç ağrısının temel nedeni olabilir.

Yaşlı hastalarda, plantar yağ yastığının histolojisi kademeli bir incelmeye (atrofi) gösterir ve bu süreç tekrarlayan steroid enjeksiyonlarıyla hızlanabilir. Histolojik açıdan bu durum fasciosis olarak tanımlanmıştır. Bu bulgulara rağmen, birçok hastanın

lokal steroid enjeksiyonlarına ve oral anti-enflamatuar ilaçlara olumlu yanıt vermesi şaşırtıcı olabilir. Ancak bu paradoks, plantar fasiite özgü değildir. Hem lateral hem de medial epikondilit, modern histoloji uzmanlarının hassasiyet bölgesinde iltihaplanma bulamamasına rağmen benzer tedavilere yanıt verir. Ayrıca, topuk ağrısı yaşayan tüm hastalarda histoloji yapılmadığı göz önüne alındığında ve konservatif tedaviye cevap alınamaması nedeniyle cerrahi müdahaleye başvurulmuş küçük bir grubun (%1'den az) inflamasyon bulgusu göstermemesi nedeniyle, plantar fasiite inflamasyon olduğu tam olarak gösterilememektedir.

Lateral plantar sinirin bir dalı, kalkaneal spur ile flexor digitorum brevis kasının derin yüzeyi arasından geçer ve lateral plantar sinirin dalının tuzaklanması da plantar ağrı ile ilişkilendirilmiştir. Bu ağrı daha lokalize olabilir ve ayak parmaklarının pasif dorsifleksiyonu ile şiddetlenmez. Ancak, ağrı daha yaygın da hissedilebilir. Topuk ağrısı yaşayan bir grup hastada, plantar ağrının nörojenik bir sebebi olan lateral plantar sinirin tuzaklanmasının önemli bir oranda saptandığı görülmüştür (36).

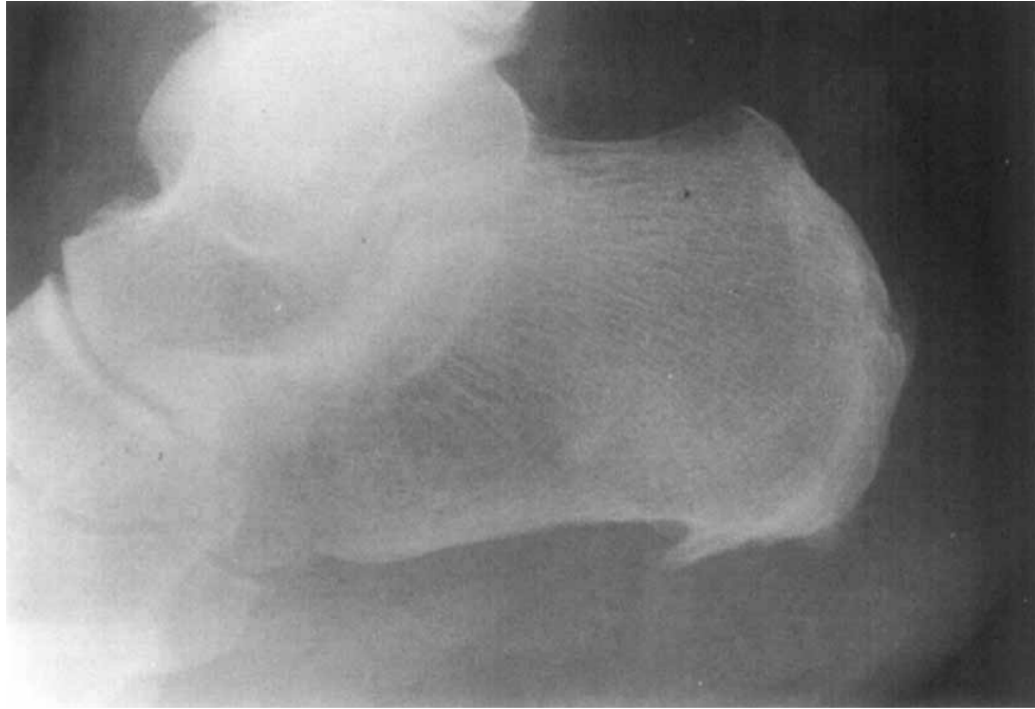
2.2.4. Tani

Plantar fasiit teşhisi öncelikle klinik bulgulara dayanır. Hastalar genellikle sabah yataktan kalktıklarında veya uzun süreli dinlenme sonrasında ağırlık taşımaya başladıklarında plantar topuk ağrısı şikayetiyle başvururlar. Ağrı, birkaç dakika içerisinde hafifleyebilir, ancak gün içinde ayakta kalma süresi uzadıkça yeniden ortaya çıkar. Topuk ağrısıyla ilişkili önemli klinik bulgular arasında yüksek vücut kitle indeksi (BMI), aşıl tendonunda kısalık veya gerginlik, topuk altı ve plantar fasyanın palpasyonu sırasında ağrı hissi sayılabilir (37,38).

Hastaların birçoğu, tıbbi yardım almadan önce çeşitli kendi kendine tedavi yöntemlerini denemiş olabilir. Bu nedenle, ayrıntılı bir anamnez almak önem taşır. Anamnezde, ağrının günün hangi zamanlarında ortaya çıktığı, kullanılan ayakkabı türü, işte ve boş zamanlarda gerçekleştirilen aktivitelerin seviyesi ve travma öyküsü gibi bilgiler sorgulanmalıdır. Ağrının yayılması gibi duyuşal bozukluklar genellikle nörolojik bir patolojiyi işaret eder ve bu nedenle bu durumun dışlanması gereklidir. Alt ekstremitenin fizik muayenesi kapsamlı bir şekilde yapılmalı, ayak ve ayak bileğinin hareket açıklığı değerlendirilirken özellikle ayak bileği dorsifleksiyonundaki kısıtlılığa dikkat edilmelidir. Ayrıca, topuk ve plantar fasyanın palpasyonu, topuk

yastığında şişlik veya atrofi varlığı, hipoestezi veya disesteziilerin değerlendirilmesi, ayağın yapısal hizalanmasının incelenmesi ve yürüyüş açısı ile taban analizi fizik muayene kapsamında yer almalıdır (39–41).

Tanı yöntemleri, hastanın klinik durumuna göre yapılmalıdır. En sık istenen görüntüleme yöntemi direkt grafidir. Röntgen, hastaların %50'sinde kalkaneal spur tespit eder (Şekil 8). Ancak bu spur, plantar fasya ile ilişkili değildir ve quadratus plantae kasının yapışma yerinde bulunur. Plantar fasiit dışındaki nedenlerle (aşıl tendinitis, plantar fasya rüptürü, posterior tibial tendinit, retrokalkaneal bursit) direkt grafi çekilen hastaların bir kısmında da kalkaneal spur görülebilir, bu yüzden birçok uzman kalkaneal spuru rastlantısal bir bulgu olarak değerlendirir. Teknesyum kemik sintigrafisi, plantar fasiit teşhisinde pozitifdir ve en yüksek radyoaktif madde birikimi, topuktaki en hassas noktada gözlemlenir. Sintigrafi ayrıca gizli kırık varlığında artan bir tutulum alanı gösterebilir. EMG ve MRG ayırıcı tanıda yardımcıdır.



Şekil 8: Kalkaneal topuk dikenini grafisi

Son dönemlerde ultrasonografi, tanı konusundaki yetenekleri ve ekstrakorporeal şok dalga tedavisinde doğru bölgenin tespit edilmesindeki rolü nedeniyle daha fazla dikkat çekmiştir. Ultrason kullanılarak fasya, yüzeysel yağ

yastığından ve alttaki kalkaneustan rahatlıkla ayırt edilebilir. Normal plantar fasiyanın kalınlığı genellikle 2 ile 4 mm arasında değişirken, plantar fasiitli hastalarda bu kalınlığın 5 ile 7 mm arasında olduğu tespit edilmiştir (42).

2.2.5 Ayırıcı Tani

Topuk ağrısı olan hastaların %80'i plantar fasiit tanısı almış olsa da, ayırıcı tanıda düşünülmesi gereken birçok olası teşhis mevcuttur. Ankilozan spondilit, Reiter sendromu ve osteoartrit bu semptomlara neden olabilir. Semptomlar iki taraflı olduğunda, kadınlarda romatoid artrit olasılığı daha yüksektir. Hastanın genel klinik tablosuna bağlı olarak, beyaz kan hücresi sayımı, insan lökosit antijeni B27 (HLA-B27), antinükleer antikörler ve ürik asit gibi kan testlerine bakılarak bu hastalıklarla ayırıcı tanı yapılabilir. Bu testler özellikle genç hastalarda veya her iki topukta ağrı şikayeti olan hastalarda önerilmektedir. Erkeklerde ise Ankilozan Spondilit veya Reiter Sendromu düşünülmelidir. Diyabet hastalarında yumuşak dokularda apse oluşma riski daha fazladır. Kilo kaybı, gece ağrısı ve ateş gibi belirtiler, özellikle nöropatik hastalarda, neoplazi veya enfeksiyon şüphesini artırır, ancak ayakta primer neoplazi çok nadirdir. Diğer ayırıcı tanılar arasında, lateral plantar sinirin birinci dalı veya medial kalkaneal sinirin sıkışması sayılabilir (43).

Nörojenik bir nedenden şüpheleniliyorsa, örneğin S1 sinir kökü sıkışması, tarsal tünel sendromu veya lateral plantar sinir sıkışması gibi durumlar, elektromiyografi (EMG) yardımcı olabilir.

Manyetik rezonans görüntüleme (MRG) ise plantar fasiit teşhisinde rutin olarak kullanılmaz; ancak yumuşak doku tümörleri, enfeksiyonla ilişkili kemik iliği ödemi veya gizli kırık gibi diğer yumuşak doku sorunlarını tespit etmek ve ayırıcı tanı için kullanılabilir.

2.2.6. TEDAVİ

2.2.6.1. Konservatif Tedavi

a) Yaşam tarzı değişikliği

Çoğu hasta, cerrahi müdahale olmadan konservatif tedaviye cevap verir ve iyileşme gösterir. Tedavi süresi ve beklentiler konusunda hastanın başlangıçta

bilgilendirilmesi büyük önem taşır. Plantar fasiit, aşırı kullanıma bağlı gelişen bir durum olarak kabul edilir ve tedavinin ilk adımı olarak yüksek etkili aktivitelerden kaçınmak uygun bir yaklaşımdır.

b) Ayakkabı modifikasyonu

Plantar fasiitli bireylerde kullanılan ayakkabı türünün ağrı ile ilişkili olduğu bilinmektedir. Bu nedenle, doğru ayakkabı seçimi bu bireyler için önemli bir faktördür. Özellikle yüksek topuklu ve sert tabanlı ayakkabılardan kaçınılması gerekmektedir. Bunun yerine, düz veya yumuşak tabanlı, Aşil tendonunu destekleyen ve arka ayağı inversiyonda tutan ayakkabılar tercih edilmelidir.

Ayakkabının ve tabanının, ayağın arkını desteklemesi ve ağırlığı dengeli bir şekilde dağıtması oldukça önemlidir. Özellikle sporcuların çıplak ayakla veya sandaletle yürümekten kaçınması önerilir. Ayakkabı seçiminde, topuğun en az 3 cm yüksekliğe sahip olması ve orta derecede ark desteği sunması ideal olarak kabul edilmektedir.

c) Oral analjezikler ve non-steroidal anti-inflamatuar ilaçlar (NSAID'ler)

Oral analjezikler, plantar fasiit tedavisinde geleneksel bir yaklaşımdır. Randomize, prospektif, plasebo kontrollü bir çalışmada, plantar fasiit hastası topuk kordonu germe egzersizleri, viskoelastik topuk kapları ve gece ateli ile tedavi gören grup veya plasebo ya da NSAID kullanan grup olarak randomize edilmiştir (44). Sonuçlar, NSAID grubunun özellikle iki ile altı aylık süreçte ağrı hafiflemesi ve hareket kısıtlılığında iyileşme gösterdiğini ortaya koymuştur. Ancak, NSAID'lerin plaseboya kıyasla üstünlükleri istatistiksel olarak anlamlı bulunmamıştır, bu muhtemelen çalışmanın küçük ölçeğinden kaynaklanabilir. Seronegatif hastalığı olan hastalarda ise NSAID'ler oldukça etkili bir yanıt verebilir.

d) Steroid enjeksiyonları

Steroid enjeksiyonları, ultrason rehberliğinde ya da palpasyon yöntemi kullanılarak plantar veya medial yaklaşımlar yoluyla uygulanabilir. Bir yılda üçten fazla sayıda enjeksiyon yapılmaması önerilmektedir. Kısa vadede genellikle etkili bir

tedavi yöntemidir. Ancak, bu enjeksiyonların yağ yastığında atrofiye yol açabileceği ve nadir durumlarda plantar fasyada yırtılmayı tetikleyebileceği de bildirilmiştir (45). Plantar fasya yırtılması yaşayan altı sporcunun yer aldığı bir vaka serisinde, beşinin daha önce steroid enjeksiyonu aldığı gözlemlenmiştir. Yırtılma riski, enjeksiyonun plantar fasyanın üzerine değil, topuğun medial tarafına ve fasyanın üst kısmına yapıldığında daha düşük olur.

e) Germe egzersizleri

Plantar fasiit (PF) tedavisinde, germe ve güçlendirme egzersizleri hem kolay uygulanabilirliği hem de etkinliği ile tercih edilen bir tedavi yöntemidir. Bu kapsamda, plantar fasya, aşil tendonu, gastroknemius ve soleus kaslarına yönelik germe egzersizleri ile ayak tabanı kaslarının güçlendirilmesini hedefleyen egzersizler önerilmektedir. Germe egzersizleri, etkilenen ayağın parmaklarını elle ayak bileğine doğru çekerek ark bölgesinde gerilme hissedilene kadar yapılabilir. Bu yöntemle plantar fasyanın esnekliği artırılabilir. Ayrıca, dinamik germe için silindir biçimindeki bir kutu, su şişesi veya tenis topunun ayak tabanında yuvarlanması kullanılabilir. Bu egzersizler, plantar fasyadaki gerginliği azaltmak ve dolaşımı artırmak için etkili bir yöntemdir.

DiGiovanni ve ark gerçekleştirdiği bir ilk çalışmada, en az on aydır kronik proksimal plantar fasiit sorunu yaşayan seksen iki hastanın tedavisinde, plantar fasya germe protokolünün ağrı, fonksiyon ve genel memnuniyet açısından aşil tendonu germe protokolünden daha başarılı sonuçlar verdiği rapor edilmiştir (46). Bu protokolün temel amacı, metatarsofalangeal eklem ve ayak bileği dorsifleksiyonu yoluyla windlass mekanizmasını yeniden harekete geçirerek plantar fasyanın gerilimini en uygun seviyeye getirmektir. Bu teknik, geleneksel olarak sınırlı parmak dorsifleksiyonu ile yapılan ve ağırlık taşıma odaklı olan plantar fasya germe yöntemlerinin bir modifikasyonu olarak geliştirilmiştir. Protokolün öne çıkan bir diğer özelliği ise, sabah ilk adımları atmadan önce veya uzun süre oturma ya da hareketsizlik sonrası egzersiz yapılmasını vurgulayarak, mikrotravmayı ve buna bağlı gelişen kronik inflamasyonu en aza indirmeye odaklanmasıdır.

f) Gece atelleri

Ayađı n6tr pozisyonda tutarak uyku sırasında fasyanın kasılmasını 6nler ve g6zlemsel 7alıřmalara g6re sabahları semptomların hafiflemesine yardımcı olabilir. Ancak, bu semptom hafifletici etkileri kanıtlamak i7in herhangi bir randomize kontroll6 7alıřma yapılmamıřtır. Al7ı tedavisi ise bu y6ntemin daha uzun s6reli bir versiyonu olup, hastanın ayađını tamamen dinlendirmesini sađlar.

g) Topuk destekleri

Yaygın olarak kullanılmakta olup, topuk ađrısını hafifletmede etkili olabilir. Ayakkabı i7erisine yerleřtirilen, uygun maliyetli ve kolayca 6retilen ortezlerdir. Bu ortezler, y6r6y6ř sırasında yumuřak dokuları ve topuk yađ yastıđını desteklerken, aynı zamanda topuk 6zerine binen basıncı azaltma iřlevi g6rd6kleri d6ř6n6lmektedir. Wolgin ve ark 7alıřmasında, altı aylık bir s6recin ardından hastaların %82'sinin tedavisiz takibe veya konservatif tedavilere olumlu yanıt verdiđi tespit edilmiřtir (47). Plastik topuk desteklerinin de iyi sonu7lar verdiđi belirtilmiřtir.

h) Ekstrakorporeal řok dalga tedavisi (ESWT)

Son yıllarda bazı kliniklerde Ekstrakorporeal řok Dalga Tedavisi (ESWT) kullanılmaya bařlanmıřtır. ESWT, v6cut dıřında 6retilen akustik ses dalgalarının eliptik bir bařlık aracılıđıyla hedeflenen b6lgeye odaklanmasını sađlayan, invaziv olmayan bir tedavi y6ntemidir. Bu tedavi, dokuya y6ksek basın7lı ses dalgaları uygulayarak 67 farklı mekanizma 6zerinden etkili olur: Kan akıřını artırarak bađıřıklık yanıtını g67lendirir, dokuya kontroll6 hasar vererek iyileřme s6recini tetikler ve ses dalgalarının etkilenen sinirlere 7arpmasıyla sinirsel ađrı yollarını inhibe eder.

ESWT'nin, řok dalgalarının kalınlařmıř plantar fasyada mikro d6zeyde hasar oluřturduđunu ve bunun inflamatuvar bir yanıtı tetikleyerek yeniden damar oluřumuna, b6y6me fakt6rlerinin harekete ge7mesine ve dolayısıyla yumuřak doku iyileřme s6recine katkı sađladıđı d6ř6n6lmektedir. ESWT, konservatif tedavi y6ntemlerinden sonu7 alamayan ve a7ık cerrahiyi tercih etmeyen hastalar i7in bir son ařama tedavi se7eneđi olarak g6r6lebilir (48,49).

7ift k6r randomize kontroll6 bir 7alıřma, radyal ESWT'nin diren7li vakalarda plaseboya g6re daha etkili olduđunu g6stermiřtir. ESWT bařarılı bir řekilde

uygulandığında, cerrahi müdahaleye kıyasla cerrahinin getirdiği risklerden kaçınma imkanı sunabilir.

2.2.6.2. CERRAHİ TEDAVİ

Plantar fasiitin genellikle kendiliğinden iyileşen bir durum olması ve konservatif tedavilerle yüksek başarı oranına ulaşılması nedeniyle, cerrahi müdahale düşünülmeden önce cerrahi olmayan tüm yöntemler uygulanmalıdır. Plantar fasiit hastalarının yaklaşık %95'i, bir yıl içinde ağrısız hale gelir, bu yüzden cerrahi seçenekler ancak bir yıl sürecin sonunda göz önüne alınmalıdır (50). 1980'lerin ortalarından bu yana uygulanan, açık plantar fasya gevşetme ve lateral plantar sinirin birinci dalının gevşetilmesi kombinasyonu, ortopedi cerrahları arasında popüler bir yaklaşımdır.

a) Sinir dekompresyonu

Bazı hastalarda, abductor digiti quinti kası üzerinde duyu ve motor semptomlara yol açarak, lateral plantar sinirin birinci dalının sıkışmasının plantar fasiitin nedeni olabileceği ileri sürülmüştür. Topuğun medial tarafında, medial malleol ucunun posteroinferiorundan başlayarak distal yönde 5 cm'ye uzanan bir kesi yapılır. Medial yaklaşım, ağırlık taşımayan bir alan olması ve cerrahi görüş alanını artırması nedeniyle tercih edilir. Subkutan yağ dokusu dikkatlice kenara çekilir ve abductor hallucis kası ortaya çıkarılır. Fasya longitudinal bir kesi ile açılır ve kas proksimalden distale doğru diseke edilerek nörovasküler yapı ortaya çıkarılır. Nörovasküler yapı insizyon hattı boyunca serbestleştirilir (51). Dirençli plantar fasiit vakalarında, sinirin serbest bırakılması genellikle plantar fasyanın gevşetilmesi ile birlikte yapılır

b) Fasyatomi

Plantar proksimal fasyatomi, plantar fasiit tedavisinde uzun süredir en yaygın uygulanan cerrahi yöntemdir. Ancak, bu prosedürün uygulanmasında kullanılan farklı teknikler (açık cerrahi, endoskopik, minimal insizyon) ve ne kadar fasya dokusunun kesilmesi gerektiği konusunda hala görüş ayrılıkları mevcuttur.

1990'ların başlarında, tüm cerrahi girişimler plantar fasyanın serbestleştirilmesini içeriyordu, ancak ne kadar fasya dokusunun kesilmesi gerektiği

konusunda bir görüş birliđi yoktu. Barret ve Day, bařlangıçta plantar fasyanın tamamen kesilmesini önerdiler. Daha sonraki yıllarda, fasyanın yalnızca medial 2/3'ünün serbest bırakılmasının daha etkili olduđu düşünölmüřtür (52). Son arařtırmada ise, fasyanın sadece medial 1/3'ünün serbestleřtirilmesini önerdiler (53). Bu deđiřimin nedeni, kalkaneoküboid eklem kilit mekanizmasının bozulması sonucu lateral kolonun destabilizasyonu riskinin ortaya çıkmasıydı. Ayrıca, windlass mekanizması da proksimal fasya serbestleřtirildiđinde olumsuz řekilde etkilenebilir (54).

Medial açık yaklařım ve fasyanın yaklařık olarak medial üçte birinin serbest bırakılması, uzun süre en yaygın kabul gören cerrahi tedavi yöntemlerinden biri olmuřtur. Doğrudan plantar bir insizyonla yapılan açık cerrahi yaklařım, duyuşal sınırlar veya topuk yastığıyla ilgili herhangi bir komplikasyona yol açmamıřtır. Transvers topuk yastığı insizyonu ile yapılan tam plantar fasya serbestleřtirilmesinin uzun dönem sonuçları, hastaların %75'inde semptomların hafiflemesi řeklinde olmuřtur (55).

c) Endoskopik Plantar Fasya Serbestleřtirme

Açık cerrahi kadar bařarılı sonuçlar vermiř gibi görünse de, çok daha az komplikasyonla yapılmıřtır. Ancak, son yıllarda lateral plantar sinirin birinci dalının dikkatli bir diseksiyonla serbest bırakılmasının daha yaygın hale gelmesi, endoskopik yöntemlerin popülerliđinin azalmasına neden olmuřtur.

d) Medial Gastrokinemius Gevřetme

Son yıllarda DiGiovanni ve ark, plantar fasiitin izole bir gastroknemius kontraktürü ile iliřkili olduđunu ileri sürdü. Barouk ve ark ise gastroknemius'un proksimal serbestleřtirilmesi için güvenli ve basit bir cerrahi teknik geliřtirdi ve kronik plantar fasiit vakalarında mükemmel sonuçlar elde ettiler (10). MGG, sedasyon altında lokal anestezi ile uygulanabilir ve hastalar ameliyattan hemen sonra yürüyebilir. Yara iyileřmesi sorunsuz ilerler ve Strayer serbestleřtirme yönteminde görölen komplikasyonlara (ařırı uzama sonucu güç kaybı riski, uzun rehabilitasyon süreci) rastlanmaz. Yapılan muayene sonucunda gastroknemius kontraktürü izole olduđunda, proksimal gastroknemius serbestleřtirilmesi, Strayer yöntemine göre daha güvenli bir

seçenek olarak öne çıkmaktadır. Solan ve ark, gastroknemius'un her iki başının serbestleştirilmesini inceledi ve medial başın bu süreçte en önemli faktör olduğunu ileri sürdü (56). Gastroknemius'un proksimal medial başına, popliteal fossanın medial kıvrımından güvenli bir şekilde ulaşılabilir. Diz arkasının posteromedial bölgesinde, popliteal çizginin 1 cm altına 3-4 cm uzunluğunda transvers bir insizyon yapılır. Proksimal medial gastroknemius kasının başı ortaya çıkarılır daha sonra hemostat yardımıyla izole edilir. Tüm fasya kesilir ve kasın uzama derecesini kontrol etmek için ayak bileği maksimum dorsifleksiyona getirilerek cerrahi işlem yapılır.



3. GEREÇ VE YÖNTEMLER

3.1 HASTA SEÇİMİ VE ÇALIŞMA GRUPLARI

Araştırma için Haydarpaşa Numune Eğitim ve Araştırma Hastanesi Etik Kurulundan 27.05.2024 tarihinde, 2024/76 karar numarası ile onay alındı. HNEAH polikliniğine başvuran ve plantar fasiit tanısı ile en az altı aylık süre de konservatif tedaviden fayda görmeyen ve cerrahi tedavi endikasyonu alan hastalardan gönüllü olarak çalışmaya katılmak isteyenler belirlendi. Hastalar çalışma hakkında bilgilendirildi ve bilgilendirilmiş gönüllü olur formu imzalandı. Hastaların demografik verileri kayıt edildi (yaş, boy, kilo, cinsiyet) ek hastalıkları sorgulandı. Gönüllü hastaların başvuru sırasındaki fizik muayene bulguları, ayak röntgenlerinde kemik çıkıntısı olup olmadığı kayıt edildi. Ameliyat öncesi fonksiyonel skorlamaları hesaplandı. (*Görsel Analog Ağrı Skoru, AOFAS (Amerikan ayak ve ayak bileği topluluğu ayak bileği-arkaayak skoru) anketi, FFİ (ayak fonksiyon indeksi) anketi, Likert memnuniyet ölçeği*). Ardından hastaların randomizasyonu yapıldı. Randomizasyon hastaların dosya numaralarının son hanesinin tek yada çift olmasına göre yapıldı. Dosya numarasının son hanesi tek ise açık medial plantar fasya gevşetme ameliyatı, çift ise proksimal medial gastrokinemius gevşetme ameliyatı yapılacak şekilde ameliyat programı düzenlendi. Randomizasyon sonucunda hastalar iki farklı cerrahi yöntemin (medial gastroknemius gevşetmesi, açık plantar fasya gevşetmesi) yapılacağı iki farklı gruba ayrıldı. Her iki cerrahi yöntemde (medial gastroknemius gevşetmesi, açık plantar fasya gevşetmesi) literatürde plantar fasiit olgularında güvenli şekilde uygulanan cerrahi yöntemlerdir. HNEAH ortopedi ve travmatoloji ameliyathanesinde hastaların planlanan ameliyatları gerçekleştirildi. Bu iki cerrahi yöntem de hastalara veya araştırmacılara ek bir maliyet oluşturmadı. Hastaların ameliyat sonrası dönemde 3. ve 6. aydaki rutin kontrolleri yapıldı. Kontrollerde, ameliyat öncesi bakılan fonksiyonel skorları tekrarlandı. Eğer gelişmiş ise komplikasyonlar kayıt edildi. Hastaların memnuniyetleri sorgulandı. İki farklı cerrahi yöntemin sonuçları karşılaştırıldı ve varsa birbirine olan üstünlükleri ortaya konuldu. Grup APFG (açık plantar fasya gevşetme (APFG), n=15), Grup MGG (medial gastrokinemius gevşetme, n=15) olarak hazırlandı. Çalışmaya alınan hastalara

çalışmanın amacı, uygulama şekli, süresi, muhtemel komplikasyonlar ve karşılaşılabilecek problemler hakkında bilgi verildi.

Araştırmaya dahil olma kriterleri:

1. 6 aylık konservatif tedaviye cevap vermemiş ve böylelikle cerrahi endikasyon konulmuş hastalar
2. 18 yaşından büyük olmak
3. En az 6 ay takip süresi olması ve düzenli kontrollere gelinmesi

Araştırmaya dahil olmama kriterleri:

1. 18 yaşından küçük olmak
2. Herhangi bir ayak-ayak bileği cerrahisi geçirmiş olmak
3. Herhangi bir ayak deformitesine sahip olmak
4. Nöropatik topuk ağrısı varlığı
5. Romatizmal hastalık varlığı
6. Alt ekstremitede dizilim bozukluğu olması

3.2. KLİNİK DEĞERLENDİRME

3.2.1. Ayak Fonksiyon İndeksi

Ayak rahatsızlıklarının neden olduğu ağrı, fonksiyonel yetersizlik ve hareket kısıtlılığını değerlendirmek amacıyla geliştirilmiş, yaygın olarak kullanılan ve kişinin kendi başına kolayca doldurabileceği bir formdur (57). Hastalar, ağrı, yetersizlik ve aktivite kısıtlılığı olmak üzere üç ana bölümde yer alan soruları, 0'dan 10'a kadar (0=hiç ağrı yok, 10=en şiddetli ağrı) derecelendirerek ağrı şiddetlerini ifade ederler. Her bölümdeki soruların puanları toplanır ve sonuç 100 üzerinden değerlendirilir. Toplam ortalama puanın düşük olması hafif şiddetli ağrı, yetersizlik ve kısıtlılık gösterirken, yüksek puanlar daha şiddetli ağrı, daha fazla yetersizlik ve ciddi aktivite kısıtlılığına işaret eder.

3.2.2. Amerikan Ortopedik Ayak ve Ayak Bileği Topluluğu (AOFAS)

ayak bileği-arka ayak skoru

Fonksiyonel sonuçların objektif olarak değerlendirilmesi için kullanılan bir ölçüm yöntemidir. Bu skor, ağrı (40 puan), aktivitelerdeki kısıtlamalar (50 puan),

yürüme mesafesi ve bozuklukları, ayağın hareket açıklığı, stabilitesi ve dizilimi (10 puan) gibi faktörleri değerlendirmek üzere geliştirilmiştir.

Hastalar toplamda 100 puan üzerinden değerlendirilir. Puanlama sonucunda, 91-100 arası mükemmel, 81-90 arası iyi, 71-80 arası orta ve 70 puan ve altı zayıf olarak sınıflandırılır (58).

3.2.3. Vizüel Analog Skala

Vizüel Analog Skala, ağrı şiddetinin değerlendirilmesinde en yaygın kullanılan ve uygulanması kolay bir ölçüm sistemidir. Hastalar ağrılarını sıfırdan 10'a kadar bir ölçekte derecelendirir. Sıfır, hiç ağrı olmadığını, 10 ise en şiddetli ağrıyı temsil eder (59). Çalışmamızda, hastalardan istirahat halindeyken, sabah ilk adımlarını attıklarında ve egzersiz sırasında hissettikleri ağrıyı bu ölçek üzerinde değerlendirmeleri istenmiştir.

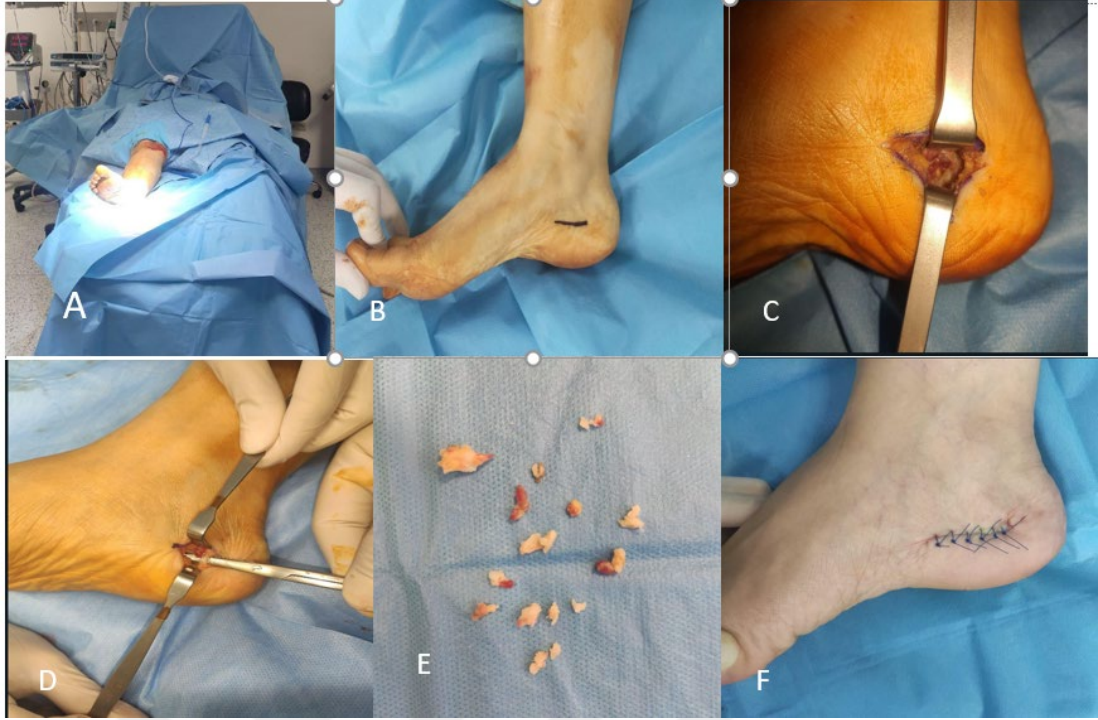3.2.4. Likert Memnuniyet ölçeği

Memnuniyet, 4 dereceli bir Likert ölçeği kullanılarak değerlendirildi (1, çok memnun; 2, memnun; 3, kısmen memnun; 4, tamamen memnuniyetsiz) (60).

3.3. TEDAVİ PROTOKOLÜ

3.3.1. Açık Plantar Fasya Gevşetme

Hasta intradural anestezi altında, supin pozisyonda, uyluğa turnike uygulanarak hazırlandı. Uygun şekilde ekstremite boyanıp örtüldü. Plantar fasyanın kalkaneal yapışma bölgesinin medialinden yaklaşık 3 cm uzunluğunda bir kesi yapıldı. Fasya ortaya çıkarıldıktan sonra, medialden laterale doğru künt diseksiyon gerçekleştirildi. Cetvel kullanılarak fasyanın genişliği yaklaşık olarak ölçüldü. Ardından, fasyanın medial üçte biri, yapışma noktasından 2 ila 3 cm uzaklıkta kesildi. Turnike açıldı, kanama kontrolü sonrası bol yıkama yapıldı. Cilt suture edildikten sonra yara yeri steril pansuman ile kapatıldı (Şekil 9). Ameliyat süresi not edildi. Ameliyat sonrası hastalar postop birinci günde pansumanı yapıldıktan sonra taburcu edildi. Tolere edebildiği kadar yük vermesi önerildi. İki hafta sonra kontrole çağrıldı, yara yeri kontrol edildi ve sütürleri alındı.

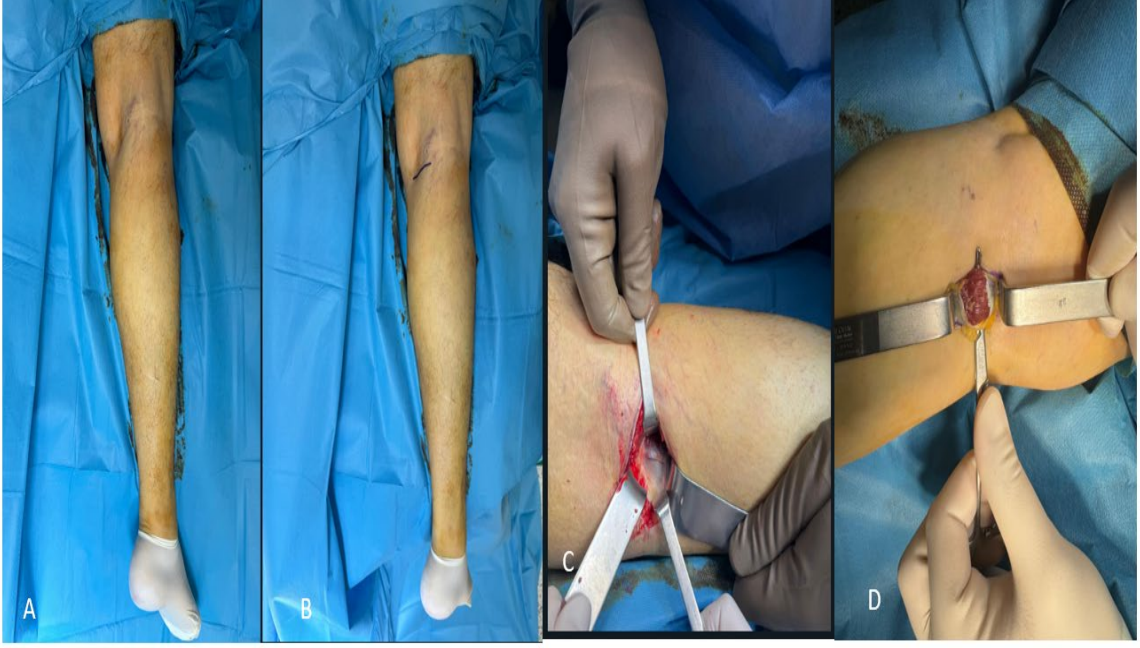

A:Hasta pozisyonu ve steril boyanıp örtülmesi B:İnsizyonun işaretlenmesi C:Plantar fasyanın açığa çıkarılması ve gevşetilmesi D: *Baxter siniri* (Lateral plantar sinirin 1. dalının diseksiyonu) E:Çıkarılan spur dokuları F:cilt sütürasyonu

Şekil 9: Açık Plantar Fasya Gevşetme aşamaları

3.3.2. Medial Gastrokinemius Gevşetme

Hasta intradural anestezi altında prone pozisyonda yatırıldı, uyluğa turnike uygulandı. Diz arkasındaki popliteal kıvrımın 1 cm altından, posteromedial bölgede 3 ila 4 cm'lik yatay bir kesi yapıldı. Proksimal medial gastroknemius başı dikkatlice ortaya çıkarıldı ve hemostat ile izole edildi. Kasın uzamasını kontrol etmek için ayak bileği maksimum dorsifleksiyonda tutulurken tüm beyaz lifler kesildi. Turnike açıldı kanama kontrolü sonrası bol yıkama yapıldı.Cilt suture edildikten sonra yara yeri steril pansuman ile kapatıldı(Şekil 10). Ameliyat süresi not edildi. Ameliyat sonrası hastalar postop birinci günde pansumanı yapıldıktan sonra taburcu edildi.Tolere edebildiği kadar yük vermesi önerildi. İki hafta sonra kontrole çağrıldı,yara yeri kontrol edildi ve sütürleri alındı.



A:Hasta pozisyonu ve steril boyanıp örtülmesi B:İnsizyonun işaretlenmesi C:Gastrokinemius kasının proksimalinin açığa çıkarılması ve fasya gevşetilmesi D:Fasya gevşetilmesi sonrası görünüm

Şekil 10: Medial Gastrokinemius Gevşetme aşamaları

Tüm ameliyatlar, aynı cerrahi ekip tarafından uygulandı. Hastalar, ameliyat sonrası aynı bakım protokolünü izledi. Bu protokolde hastalara, ameliyatın hemen ardından zorunlu dorsifleksiyon egzersizleri yapmaları ve ağırları hafiflediği anda baldır germe egzersizlerine başlandı. Her iki grup için de ameliyat sonrası ilk 15 gün boyunca aynı aneljezik tedavi protokolü uygulandı. Çalışmaya katılan tüm hastalar için 4 poliklinik kontrolü planlandı. İlk kontrol 15. günde yapılarak dikişler alındı. Daha sonraki takip kontrolleri 3.ve 6. aylarda gerçekleştirildi ve her kontrolde çalışma verileri toplandı.

3.4. İSTATİSTİKSEL DEĞERLENDİRME

Verilerin normal dağılıma uygunluğu Shapiro-Wilk normallik testi ile değerlendirilirken, gruplar arasındaki varyansların eşitliği (homojenliği) ise Levene's testi kullanılarak incelenmiştir. Sürekli değişkenler için tanımlayıcı istatistikler ortalama ve standart sapma ile ifade edilmiş; kategorik değişkenler ise kişi sayısı (n) ve yüzde (%) olarak sunulmuştur. Bu çalışmada, istatistiksel analizler kapsamında farklı gruplar arasındaki ortalamaların karşılaştırılması amacıyla Tek Yönlü Varyans

Analizi (One-Way ANOVA) kullanılmıřtır. Aynı grup üzerinde zaman ierisinde veya farklı kořullarda yapılan lümler arasındaki farkların deęerlendirilmesinde ise Tekrarlayan lümlerde Varyans Analizi (Repeated Measures ANOVA) yöntemi uygulanmıřtır. alıřmada, $p < 0.05$ deęeri istatistiksel olarak anlamlı kabul edilmiřtir. Tüm istatistiksel analizler, SPSS versiyon 22 yazılımını kullanarak gerekleřtirilmiřtir.



4. BULGULAR

Çalışmamıza açık plantar fasya gevşetme cerrahisi uygulanan grupta 2 erkek, 13 kadın olmak üzere 15 hasta; medial gastrokinemius cerrahisi uygulanan grupta ise 6 erkek 9 kadın olmak üzere 15 hasta; toplam 30 hasta (8 erkek, 22 kadın), çalışmaya dahil edildi. Hastaların yaş ortalaması $47,6\pm 8,87$ idi. Çalışmadaki 30 hastanın, 16'sı sağ taraf, 14 tanesi sol taraf idi. İki grup arasında yaş, cinsiyet, taraf açısından istatistiksel olarak anlamlı farklılık saptanmadı.

Tablo 1 de ameliyat öncesi ve ameliyat sonrası 3. ve 6. aylarda tüm hastalar ve farklı cerrahi yöntemler (APFG ve MGG) için Visual Analog Scale (VAS) ile ağrı düzeyleri değerlendirilmiştir.

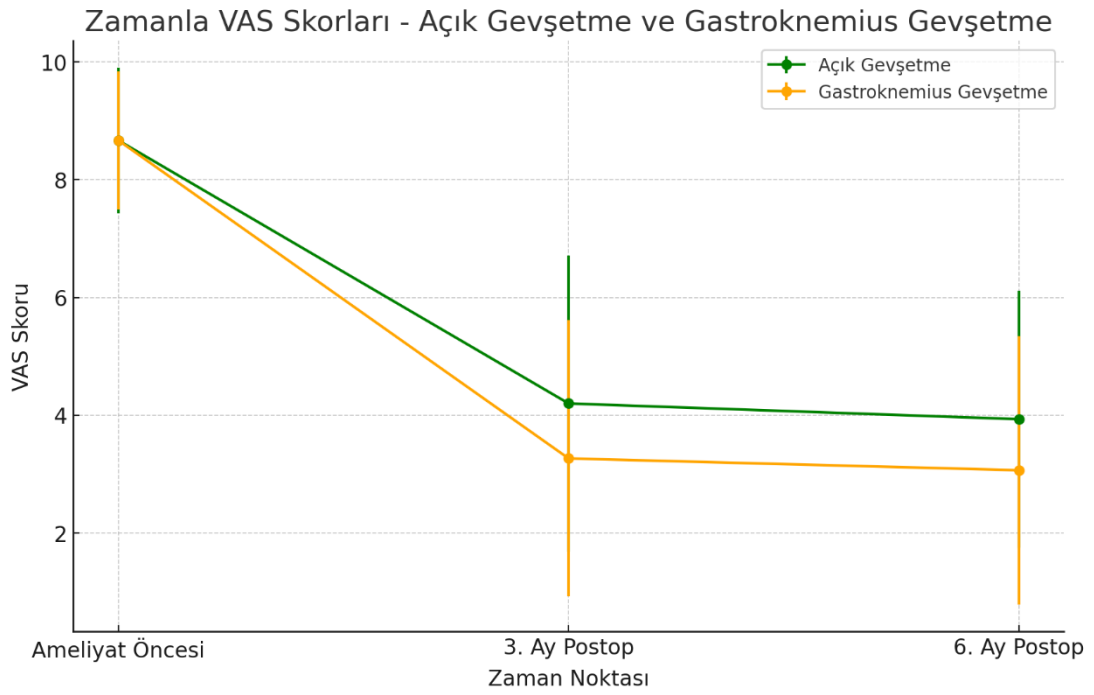
Tüm hastalarda ameliyat öncesi VAS skoru 8.67 ± 1.18 olarak bulunmuştur. Ameliyat sonrası 3. ay VAS skoru 3.73 ± 2.43 iken ameliyat sonrası 6. ay VAS skoru 3.50 ± 2.24 olarak bulunmuştur. Tüm hastalarda ameliyat sonrası dönemde ağrı düzeyinde istatistiksel olarak anlamlı bir azalma sağlandığı gösterilmiştir ($p < 0.001$) (Tablo 1).

APFG grubunda ise ameliyat öncesi VAS skoru 8.67 ± 1.23 olarak bulunmuştur. Ameliyat sonrası 3. ay VAS skoru 4.20 ± 2.51 iken ameliyat sonrası 6. ay VAS skoru 3.93 ± 2.18 olarak bulunmuştur (Şekil 11). MGG grubunda ise ameliyat öncesi VAS skoru 8.67 ± 1.17 olarak bulunmuştur. Ameliyat sonrası 3. ay VAS skoru 3.27 ± 2.34 iken ameliyat sonrası 6. ay VAS skoru 3.07 ± 2.28 olarak bulunmuştur (Şekil 11).

Tüm hastalar için ameliyat sonrası 3. ve 6. aylarda ağrı düzeylerinde anlamlı bir azalma sağlanmıştır ($p < 0.001$). İki cerrahi yöntem arasında ameliyat sonrası VAS skorları açısından istatistiksel olarak anlamlı bir fark olmadığı görülmüştür ($p > 0.001$) (Tablo 1).

Tablo 1: (VAS) Ağrı Skorlarının Karşılaştırılması.

	VAS (Ameliyat öncesi)		VAS (3.AY)		VAS (6.AY)		P
	ORT	S.S	ORT	S.S	ORT	S.S	
TÜM HASTALAR	8,6667	1,18419	3,7333	2,43443	3,5000	2,23992	<0.001
AÇIK PLANTAR FASYA GEVŞETME	8,6667	1,23443	4,2000	2,51282	3,9333	2,18654	0,368
MEDİAL GASTROKİNEM İUS GEVŞETME	8,6667	1,17514	3,2667	2,34419	3,0667	2,28244	



Şekil 11: (Grafikte, Açık Gevşetme ve Gastroknemius Gevşetme yöntemlerinin VAS skorları preoperatif, 3. ay ve 6. ay sonuçları)

Tablo 2 de Amerikan Ayak ve Ayak Bileği Ortopedi Derneği (AOFAS) skorları üzerinden ameliyat öncesi ve ameliyat sonrası 3. ve 6. aylarda tüm hastalar ve iki cerrahi yöntem (APFG ve MGG) karşılaştırılmıştır.

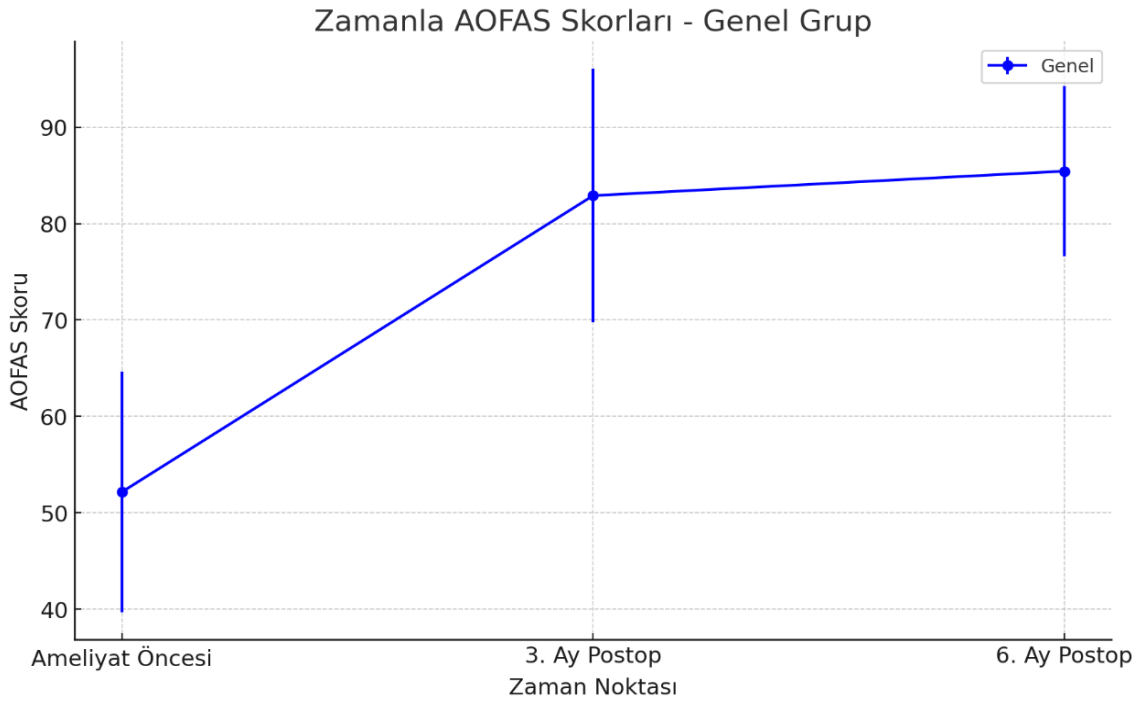
Tüm hastalarda ameliyat öncesi AOFAS skoru 52.17 ± 12.49 olarak bulunmuştur. Ameliyat sonrası 3. ay AOFAS skoru 82.90 ± 13.17 iken ameliyat sonrası 6. ay AOFAS skoru 85.43 ± 8.83 olarak bulunmuştur (Şekil 12). Tüm hastalar için ameliyat sonrası dönemlerde AOFAS skorlarındaki artış istatistiksel olarak anlamlıdır ($p < 0.001$) (Tablo 2).

APFG grubunda ise ameliyat öncesi AOFAS skoru 50.73 ± 13.94 olarak bulunmuştur. Ameliyat Sonrası 3. ay AOFAS skoru 84.67 ± 10.39 iken ameliyat sonrası 6. ay AOFAS skoru 83.73 ± 9.68 olarak bulunmuştur (Şekil 12).

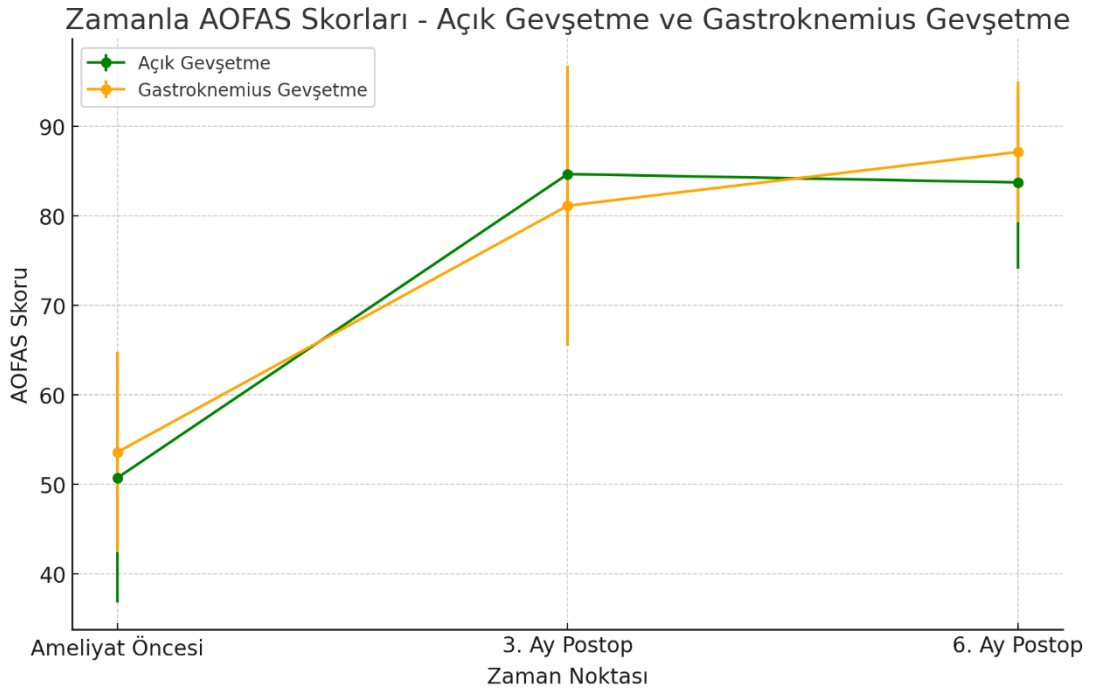
MGG grubunda ise ameliyat öncesi AOFAS skoru 53.60 ± 11.16 olarak bulunmuştur. Ameliyat Sonrası 3. ay AOFAS skoru 81.13 ± 15.64 iken ameliyat sonrası 6. ay AOFAS skoru 87.13 ± 7.85 olarak bulunmuştur (Şekil 13). Her iki cerrahi yöntem arasında ameliyat sonrası AOFAS skorları açısından istatistiksel olarak anlamlı bir fark olmadığı görülmüştür ($p > 0.001$) (Tablo 2).

Tablo 2: AOFAS Skorlarının karşılaştırılması

	AOFAS (Ameliyat öncesi)		AOFAS (3.AY)		AOFAS (6.AY)		P
	ORT	S.S	ORT	S.S	ORT	S.S	
TÜM HASTALAR N:30 hasta	52,1667	12,49299	82,9000	13,16827	85,4333	8,83052	p<0.001
AÇIK PLANTAR FASYA GEVŞETME N:15 hasta	50,7333	13,94103	84,6667	10,39001	83,7333	9,68406	0,919
MEDİAL GASTROKİNEMİUS GEVŞETME N:15 hasta	53,6000	11,15988	81,1333	15,63817	87,1333	7,84553	



Şekil 12: (Tüm hastalar AOFAS Puanları)



Şekil 13: (İki cerrahi yöntemin AOFAS puanlarındaki genel iyileşmeyi, 3. ayda önemli artışlar ve ameliyattan 6. ayda devam eden iyileşme grafiği)

Tablo 3'te Foot Function Index (FFI) ile değerlendirilmiş ameliyat öncesi ve ameliyat sonrası 3. ve 6. aylardaki sonuçları gösterilmektedir.

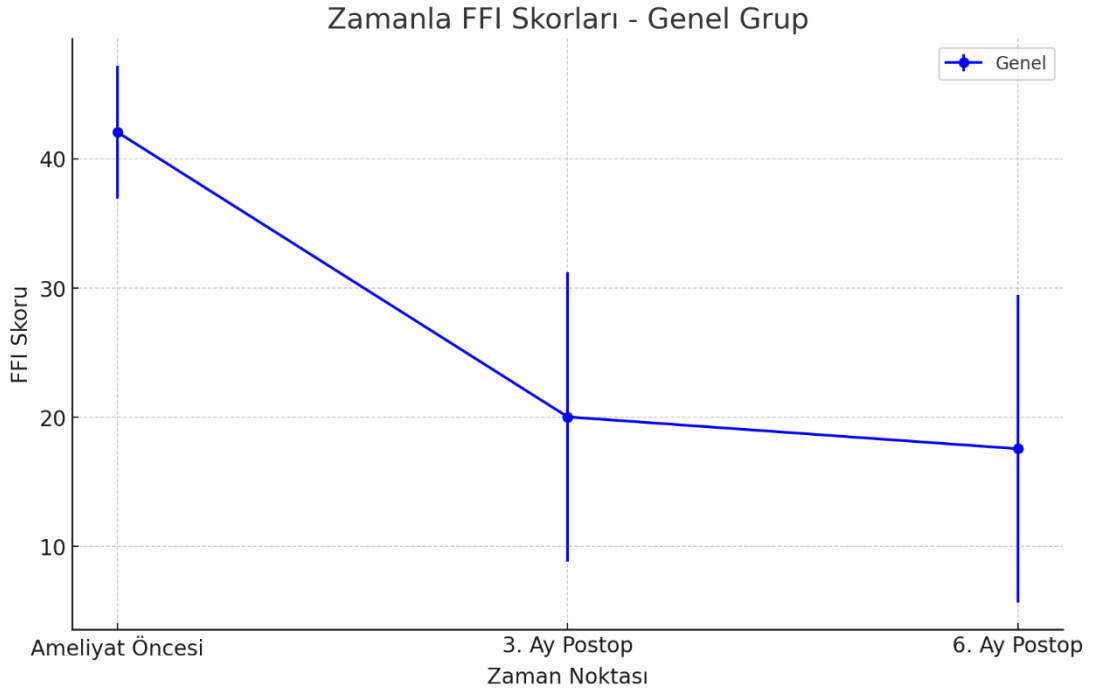
Tüm hastalarda ameliyat öncesi FFI skoru 42.07 ± 5.15 olarak bulunmuştur. Ameliyat sonrası 3. ay FFI skoru 20.03 ± 11.23 iken ameliyat sonrası 6. ay FFI skoru 17.57 ± 11.91 olarak bulunmuştur (Şekil 14). Tüm hastalarda ameliyat öncesi ve sonrası dönemlerde FFI skorlarındaki değişim istatistiksel olarak anlamlıdır ($p < 0.005$) (Tablo 3).

APFG grubunda ise ameliyat öncesi FFI skoru 41.93 ± 5.38 olarak bulunmuştur. Ameliyat sonrası 3. ay FFI skoru 23.20 ± 11.86 iken ameliyat sonrası 6. ay FFI skoru 20.87 ± 12.64 olarak bulunmuştur (Şekil 14).

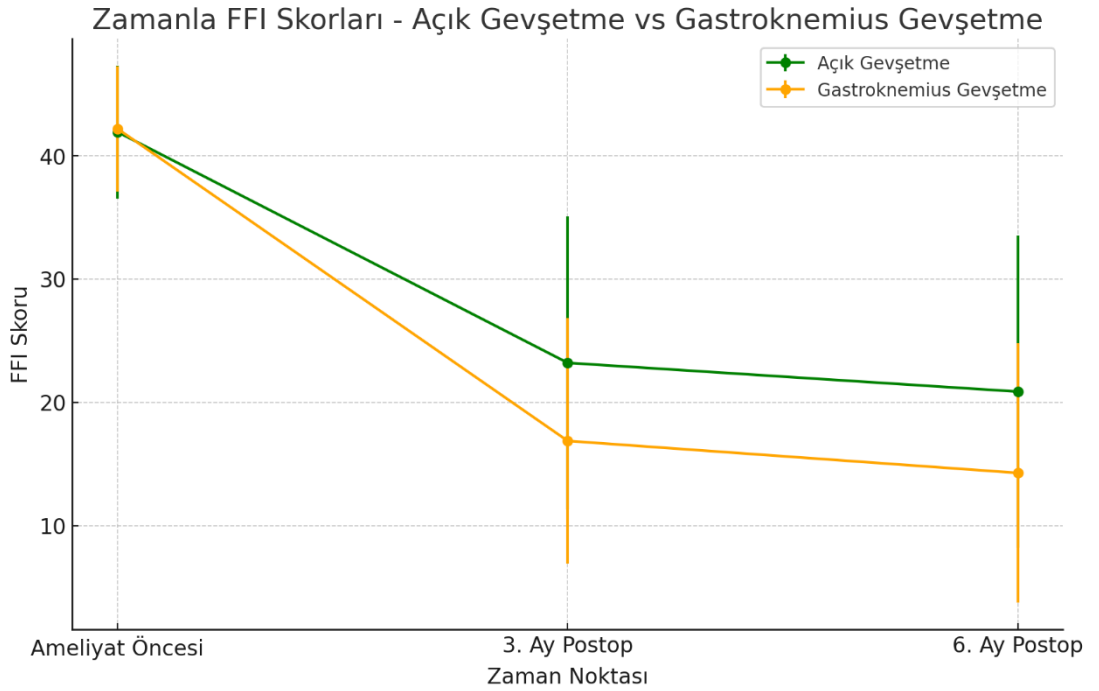
MGG grubunda ise ameliyat öncesi FFI skoru 42.20 ± 5.09 olarak bulunmuştur. Ameliyat sonrası 3. ay FFI skoru 16.87 ± 9.95 iken ameliyat sonrası 6. ay FFI skoru 14.27 ± 10.53 olarak bulunmuştur (Şekil 15). İki cerrahi yöntem arasında ameliyat sonrası FFI skorları açısından istatistiksel olarak anlamlı bir fark olmadığı görülmüştür ($p > 0.005$).

Tablo 3: FFI Skorlarının karşılaştırılması

	FFİ (Ameliyat öncesi)		FFI (3.AY)		FFI (6.AY)		P
	ORT	S.S	ORT	S.S	ORT	S.S	
TÜM HASTALAR N:30 hasta	42,0667	5,14569	20,0333	11,22646	17,5667	11,90967	$p < 0,005$
AÇIK PLANTAR FASYA GEVŞETME N:15 hasta	41,9333	5,37809	23,2000	11,85749	20,8667	12,63706	0,154
MEDİAL GASTROKİNEMİUS GEVŞETME N:15 hasta	42,2000	5,08780	16,8667	9,94892	14,2667	10,52525	



Şekil 14: (Tüm hastalar FFI Puanları)



Şekil 15: (İki cerrahi yöntemin FFI puanlarındaki değişimin preop, ameliyat sonrası 3.ay ve ameliyat sonrası 6.ay değişim grafiği)

Tablo 4: (gruplar arası memnuniyetin Likert ölçeğine göre değerlendirilmesi)

	Nh	ort	ss	F	p
AÇIK PLANTAR FASYA GEVŞETME	n:15	2,1333	1,12546	,893	,353
MEDİAL GASTROKİNEMİUS GEVŞETME	n:15	1,8000	,77460		

Memnuniyet, 4 dereceli bir Likert ölçeği kullanılarak değerlendirildi (1, çok memnun; 2, memnun; 3, kısmen memnun; 4, tamamen memnuniyetsiz). APFG yönteminde hasta memnuniyetinin ortalaması 2,13, MGG yönteminde ise 1,80 olarak ölçülmüştür. APFG grubunun hasta memnuniyet ortalaması, MGG grubundan daha yüksektir. Açık Gevşetme grubunun ortalaması daha yüksek olsa da, bu fark istatistiksel olarak anlamlı değildir ($p>0,05$) (Tablo 4).

Tablo 5: (işe dönüş sürelerinin gruplar arasında karşılaştırılması)

	Nh	ort	ss	F	p
AÇIK PLANTAR FASYA GEVŞETME	n:15	36,8000	20,90523	7,398	,011
MEDİAL GASTROKİNEMİUS GEVŞETME	n:15	21,4667	6,30042		

APFG ve MGG cerrahi yöntemleri uygulanan hastaların işe dönüş süreleri gün olarak karşılaştırılmıştır. APFG grubunda ortalama işe dönüş süresi 36.8 ± 20.91 gün iken MGG grubuna göre daha uzundur ve bireyler arasında yüksek standart sapmadan dolayı daha fazla değişkenlik göstermektedir. MGG grubunda ortalama işe dönüş süresi 21.47 ± 6.30 gün olarak bulunmuştur. İki grup arasında işe dönüş süreleri açısından istatistiksel olarak anlamlı bir fark olduğu gösterilmiştir ($p < 0.05$) (Tablo 5).

Hastaların ortalama turnike süresi APFG yapılan hastalarda 45 dakika MGG yapılan hastalarda ortalama turnike süresi 25 dakika olarak ölçüldü. İki grup arasında

iŖe dnŖ sreleri aısından istatistiksel olarak anlamlı bir fark olduĐu gsterilmiŖtir
($p < 0.001$)



5. TARTIŞMA

PF, topuk ağrısının en yaygın sebeplerinden biridir ve özellikle plantar fasyanın kalkaneus kemiğine bağlandığı noktada tekrarlayan travmalar sonucu oluşan dejeneratif bir rahatsızlık olarak tanımlanır. Hastalığın başlangıç evresinde hafif düzeyde bir inflamasyon oluşur. Ancak bu düşük şiddetli inflamasyon, zamanla ilerleyerek plantar fasyada yapısal bozukluklara neden olur ve dokunun elastikiyetini kaybetmesine yol açar. Bu süreç, plantar fasyanın esnekliğini ve dayanıklılığını azaltarak hastalığın ilerlemesine sebep olur.

Dirençli plantar fasiit tedavisi genellikle zorlayıcı ve sabır gerektiren bir süreçtir. Tedavi yöntemi seçimi genellikle ortopedik cerrahın kişisel deneyimine bağlıdır. Semptomların başlangıcından itibaren ilk dokuz ay içinde hastaların yaklaşık %80–90'ı iyileşerek memnuniyet sağlar. Kronik plantar fasiitin konservatif tedavisinde dinlenme, germe egzersizleri, nonsteroid anti-inflamatuar ilaçlar, manuel terapi, topuk destekleri, ortez kullanımı, bantlama, gece atelleri, ekstrakorporeal şok dalga tedavisi, steroid enjeksiyonları ve trombositten zengin plazma enjeksiyonları gibi çeşitli tedavi yöntemleri önerilmektedir (61,62). Aşil tendonu ile plantar fasya arasındaki bağ dokusunun sürekliliği ve azalmış ayak bileği dorsifleksiyonunun plantar fasiit gelişiminde bir risk faktörü olması, baldır kası germe egzersizlerini destekleyen önemli bir gerekçe sunmaktadır (63). Ancak, yaklaşık %10'luk bir hasta grubu konservatif yöntemlere yanıt vermez. Çalışmamızda PF tanısı alan ve en az altı ay süre ile bir veya birkaç konservatif tedavi yönteminin uygulanmış olduğunu ve bu tedaviden fayda görmediği görülmüştür ve cerrahi tedavi kararı verilmiştir.

Literatürde plantar fasiit tedavisi için 30'dan fazla cerrahi seriye yer verilmektedir (64,65). Bu operasyonlar arasında os kalsisin dekompresyonu, Steindler sıyırma işlemi, plantar fasyotomi, kemik spur çıkarılması, osteotomiler, abductor digiti quinti minimi'ye giden sinirin nörolizi, kalkaneal sinirin nörolizi, kalkaneal nörektomi ve genel dekompresyon bulunmaktadır. İlginçtir ki, yapılan cerrahi işlemlerin tamamına yakının yüksek bir başarı oranıyla ilişkilendirilmiştir (66,67). Çalışmamızda da yaptığımız APFG ve MGG cerrahi yöntemleri ile hasta memnuniyeti ve klinik skorlar değerlendirildiğinde yüksek oranda başarılı sonuçlar elde edilmiştir.

Kronik plantar fasiit tedavisinde cerrahi müdahale, yalnızca dirençli vakalarda ve konservatif tedavi yöntemlerinin etkisiz kaldığı durumlarda bir seçenek olarak değerlendirilmelidir. Çalışmamızda, MGG ve APFG yöntemlerinin dirençli plantar fasiit hastaları için güvenilir ve etkili olduğu belirlenmiştir. Klinik sonuçlar açısından altı aylık takipte iki yöntem arasında belirgin bir üstünlük gözlenmemiştir. Ulusal tez merkezi verilerinden öğrenebildiğimiz kadarıyla, bu araştırma ülkemizde dirençli plantar fasiit cerrahi tedavisinin karşılaştırmalı olarak inceleyen ilk randomize, prospektif çalışmadır.

Plantar fasiitin cerrahi tedavisinde geleneksel olarak açık proksimal parsiyel fasyotomi uygulanmıştır. Endoskopik plantar fasya gevşetme, açık fasyotomiye alternatif bir yöntem olarak önerilmiştir; ancak, bu teknikte sınırlı görüş imkanı ve istem dışı tam gevşetme riski gibi sorunlar mevcuttur (68). Ayrıca plantar fasyanın cerrahi olarak gevşetilmesi, ameliyat sonrası windlass etkisinin değişme ihtimali nedeniyle ayak biyomekaniği üzerinde öngörülemez etkiler yaratabilir (69). Açık ve endoskopik yöntemlerin her ikisi de plantar fasya yırtılması, yara iyileşme sorunları, lateral kolon ağrısı ve plantar sinir hasarı gibi riskler taşımaktadır (70). Başarı oranları değişkenlik göstermekte ve çoğu vakada uzun süreli postoperatif rehabilitasyon gerekmektedir. Bazı çalışmalarda, topuk ağrısı için cerrahi müdahale geçiren hastaların %50'sinden azının sonuçlardan tamamen memnun olduğu bildirilmiştir (71). Bizim çalışmamızda da 2 hastada yara yeri problemi gelişti ve lokal yara debridmanı ve antibiyotik tedavileri ile yaklaşık 30 günlük tedavi sonunda iyileşme sağlandı.

APFG üzerine yapılan araştırmalar oldukça değişken sonuçlar sunmaktadır. Wheeler ve ark, yedi yıllık bir takip süresinde %84 memnuniyet oranı gösterirken, Gibbons ve ark yaptığı bir başka çalışma ise beş yıl sonunda %75 memnuniyet oranı gözlemlendi; Ancak bu gruptaki hastaların %44'ü bazı şikayetleri olduğunu belirtti. Buna karşılık, MacInnes ve ark, APFG'nin uzun iyileşme süreleri ve kötü sonuçlar ve nedeniyle klinik değerinin sorgulanabilir olduğunu öne sürmüştür. Gastroknemius gevşetme literatürü, Strayer prosedürü hakkında farklı sonuçlar bulunurken, çoğu çalışma MGG'nin RPF tedavisinde olumlu sonuçlar rapor etmektedir (72–75). Çalışmamızda da APFG uygulanan hastaların önemli bir kısmında skar hassasiyeti ve

topukta dolgunluk gibi rahatsız edici şikayetler olduğu görüldü ve APFG uygulanan hastaların memnuniyetlerinin değişken olduğu istatistiksel olarak gösterildi.

Abbassian ve ark. ile Monteagudo ve ark. tarafından yapılan çalışmalarda sırasıyla %88 ve %80 oranında memnuniyet ve neredeyse hiç komplikasyon bildirilmemiştir (76,77). Monteagudo ve ark. tarafından yapılan çalışma, RPF tedavisinde aynı iki cerrahi tekniği karşılaştıran tek karşılaştırmalı makaledir. Bu retrospektif kohort çalışması, MGG veya APFG ile tedavi edilen iki grubun karşılaştırmasını içermektedir. MGG ile ameliyat edilen hastalarda daha iyi sonuçlar ve daha hızlı iyileşme gözlenmiştir. Bir yıllık takipte, MGG ile ameliyat edilen hastalar ortalama 90 AOFAS skoruna sahipken, APFG grubunda bu skor 66 olarak kaydedilmiştir. İstatistiksel bir test sunulmamış olsa da, MGG grubunun %80'inde ilk 8 hafta içinde iyileşme gözlenmiş, APFG grubundaki hastaların ise hiçbiri bu sürede iyileşme belirtisi göstermemiştir (77). MGG grubunda VAS ve AOFAS ölçeklerinde daha hızlı iyileşme gözlenmiştir. Ancak, istatistiksel olarak anlamlı bir fark saptanmamıştır. Yine de bu durum, nihai tedavi kararını verirken hastaya paylaşılması önemli olabilecek bir ayrıntıdır. Ek olarak, MGG bu hastalardaki diğer ilişkili durumlar için de etkili olabilir. Bu durumlar arasında aşil tendinopatisi, soleus ve gastroknemius yaralanmaları ve tibial periostit yer almaktadır. Bu patolojiler APFG ile tedavi edilememekte ve cerrahın tercihinde de etkili olabilir (76,77). Çalışmamızda da açık plantar fasyotomi yapılan hastaların özellikle ilk iki hafta ağrının devam etmesi nedeniyle yük vermektan kaçındıkları ve bu durumun iyileşme ve işe dönüş süresini uzattığı görüldü. MGG yapılan hastaların ise ameliyat sonrası ilk gün neredeyse ağrısız şekilde basarak mobilize oldukları gözlemlendi. Ayrıca VAS ve FFI skorlarına bakıldığında ameliyat sonrası 3. ayda MGG grubunda APFG grubuna göre daha hızlı fonksiyonel iyileşme görülmüştür. APFG işlemi daha ağırlıdır. APFG de insizyonun yükü doğrudan taşıyan topuktan yapılması ve spur eksizyonu yapılırken kemiğe müdahale edilmesi gibi MGG' ye göre daha invaziv cerrahi yapılmasının sebep olduğunu düşünmekteyiz. Bu nedenle ameliyat sonrası erken dönemde APFG uygulanan hastaların MGG uygulanan hastalara göre daha fazla analjezik ihtiyacı olduğu görülmüştür.

Bu iki teknikte güvenilir şekilde uygulanabilir ve iki yöntemde aynı hastada uygulandığında elde edilen sonuçlar da araştırmalarda ele alınmıştır. Mulhern ve ark,

23 hastayı (25 ayak) kapsayan retrospektif bir kohort çalışmasında bu yöntemlerin kombinasyonu ile olumlu sonuçlar rapor etmiştir. Çalışmada, MGG ve endoskopik plantar fasyotomi ile birlikte uygulanmıştır. Bu kombinasyonun amacı, Aşil-kalkaneal-plantar sistemde, fasya yakınındaki fazla gerginliği veya doğrudan plantar fasyayı hedef almaktır. Mulhern ve ark, takip süresi kısa (3,7 aya kadar) olmasına rağmen önemli derecede ağrı azalması sağlandığını, ancak vakaların %24'ünde sinir yaralanması görüldüğünü bildirmiştir (78). Diğer yandan, APFG ve MGG arasında karar verme sürecinin zor olduğunu ve fasyotominin, MGG sonrası ağrı tekrarı yaşandığında tercih edilmesinin daha doğru olabileceğini, böylece ilk tedavi tercihinde fasyotominin yan etkilerinden kaçınılabileceğini düşünüyoruz. Çalışmamızda iki cerrahi yöntemden birisi tercih edildi, klinik ve fonksiyonel olarak yüksek başarı oranlarına ulaşıldı. İki yöntemi birlikte uygulamanın ameliyat süresini uzatacağı ve yara yeri problemi, tromboemboli riskini arttıracakları öngörüldüğünden uygun olmayacağını düşünmekteyiz. İki yöntemden biri uygulandıktan sonra nüks riski bulunduğu için diğer cerrahi yöntemlerinin nüks ameliyatı için yapılmasının daha uygun olduğu kanısındayız.

Bir çalışmada, örneklemden tüm bireylerin bir dereceye kadar gastroknemius gerginliğine sahip olduğu varsayılmıştır (60). Bu gerginlik tedaviye dirençli plantar fasiit için “vazgeçilmez” bir koşul olarak görülmektedir. Nitekim, genel popülasyonun %60'ında bir miktar gastroknemius gerginliği bulunduğu bildirilmiştir. Randomizasyon süreci Silfverskiold testinden bağımsız ve test negatif olsa dahi yürütülmüş olmasına rağmen iyi sonuçlar elde edilmiş olması dikkat çekicidir. (79,80). Çalışmamızda ameliyat öncesi yaptığımız muayenelerde hastaların önemli bir kısmında gastrokinemius gerginliği olduğu tespit edilmiştir ve Silfverskiold testinden bağımsız olarak cerrahi işlemleri gerçekleştirilmiştir. Hastanın Silfverskiold testi negatif olsa da cerrahi işleminden fayda görmesi hipotezimizi desteklemektedir. Gastrokinemius kasının plantar fasyaya antagonist olarak çalıştığını ve gastrokinemiusta gerginlik olmasında yapılan gevşetmenin hastanın ağrısını geçirerek fayda sağladığını düşünmekteyiz. Ayrıca, şu ana kadar gastroknemius kasının kısalığına dair ortak bir tanım olmadığı ve Silfverskiold testinin güvenilirliğinin düşük olduğu da göz önünde bulundurulmalıdır (81–83).

MGG tekniğinin dezavantajlardan biri, baldır gücünün kaybıdır. Ancak, yayımlanmış çalışmalarda bu potansiyel komplikasyonun genellikle bir sorun oluşturmadığı belirtilmektedir. MGG yöntemi uygun şekilde uygulandığında baldır kas fonksiyonlarını ciddi şekilde etkilemediği gösterilmiştir. (76,77,84–86). Diğer araştırmalarda gözlemlenenlere benzer şekilde, örneklemimizde baldır gücü kaybı görülmemiştir. Çalışmamızda takip sürecinin sonunda MGG grubundaki tüm hastalar art arda 10 tek topuk kaldırma hareketini gerçekleştirebilmiştir. Bu değerlendirme baldır gücü kaybını değerlendirmek için kesin bir yöntem değildir. Ancak literatürde gastrocnemius kas gücündeki olası bir zayıflığı tespit etmek için bu yöntem genellikle doğru bir ölçüm aracı olarak kabul edilmiştir (76,77).

Her iki teknik de güvenli kabul edilebilir, çünkü her iki yöntemde de komplikasyon oranı düşüktür. MGG tekniği ile hematomlar ve derin ven trombozu gibi komplikasyonlar bildirilmiştir (75,87). Diğer yandan, APFG tekniği geleneksel olarak windlass etkisinde bir değişikliğe yol açarak plantar fasya yırtılması, lateral kolon ağrısı veya iyatrojenik düztabanlık gibi biyomekanik sorunlara neden olabilmektedir (88). Ağrılı hipertrofik skar oluşumu ve ikincil Baxter sinir sıkışması ile ilgili bu kaygılar, APFG'ye benzer bir etki elde etmek ve olası biyomekanik komplikasyonları önlemek amacıyla MGG gibi alternatif tekniklerin geliştirilmesini sağlamıştır (70). Çalışmamızda oluşan komplikasyonlar her iki grupta da sorunsuz bir şekilde çözülen yara problemleriyle ilişkiliydi. Komplikasyon gelişen hastalardan APFG uygulanan bir hasta lokal yara yeri debridmanı ve antibiyotik tedavisi ile diğer iki hasta ise antibiyotik tedavisi ve pansuman takibi ile bir ay sonunda sorunsuz şekilde tedavi edilmiştir. APFG tekniği geleneksel olarak windlass etkisinde bir değişikliğe yol açarak plantar fasya yırtılması, lateral kolon ağrısı veya iyatrojenik düztabanlık gibi biyomekanik sorunlar için daha uzun takip süreci gerektiği için hastalarımızda bu komplikasyonların gelişebileceği bilinmektedir. Genel olarak değerlendirildiğinde çalışmamızda komplikasyonlar literatürle benzer oranda gerçekleşmiştir.

Bu çalışmanın bazı zayıf yönleri bulunmaktadır. Örneklem büyüklüğünün küçük olması bir sınırlılık olarak değerlendirilebilir. Ancak hastalığın doğal olarak iyi huylu seyretmesi nedeniyle geniş bir hasta grubunun toplanması zordur. Bununla

birlikte, gruplar arasındaki anlamlı farklılıkları tespit edebilmek için yapılan güç analizi, mevcut örneklem büyüklüğünün yeterli olduğunu göstermiştir.

AOFAS'ın güvenilirliği ve duyarlılığı doğrulanmamıştır; ancak bu skorun öznel bileşeni olan ağrı Ibrahim ve ark tarafından değerlendirilmiştir (89). Bu ölçek, ayak ve ayak bileği sorunlarının yayınlandığı çalışmalarda yaygın olarak kullanılmıştır. Çalışmamızın en güçlü yanı, dirençli plantar fasiitin cerrahi tedavisine ilişkin prospektif, karşılaştırmalı ve randomize bir çalışma olmasıdır. Bu nedenle, çalışmanın metodolojisi önceki araştırmalara kıyasla daha güçlü ve güvenilir sonuçlar elde edilmesini sağlamaktadır.



6. SONUÇ

PF, genellikle kendiliğinden sınırlanan ve büyük oranda konservatif tedavi yöntemleriyle iyileşebilen bir rahatsızlıktır. Bu nedenle, literatürün de vurguladığı gibi, tedaviye öncelikli olarak konservatif yöntemlerle başlanması önerilir. Ancak, bu tedavilere yanıt vermeyen inatçı vakalarda cerrahi seçenekler değerlendirilebilir. Bu durumda, açık plantar fasya gevşetme veya medial gastroknemius gevşetme gibi cerrahi yöntemler uygulanabilir.

Medial Gastrokinemius Gevşetmenin ve Açık Plantar Fasya Gevşetmenin, dirençli plantar fasiit cerrahi tedavisinde hem etkili hem de güvenli cerrahi yöntemler olarak değerlendirilmiştir. Her iki cerrahi tedavi yönteminde de ameliyat öncesine göre erken ve orta dönem sonuçlarda ağrı azalma görülmüş, klinik skorlarda ağrı ve işlev açısından belirgin iyileşmeler elde edilmiştir. Her iki teknikte de memnuniyet ve sağlık algısı açısından başarılı sonuçlar elde edilmiştir. Bu parametreler açısından iki yöntem arasında bir üstünlük bulunmamış olup, her iki yöntem de hastanın beklentileri ve cerrahın tercihinine göre uygulanabilir. Son on yıl içinde, PF patomekaniğinin daha iyi anlaşılmasıyla birlikte, dirençli PF vakalarını tedavi etmek için gastroknemius gevşetme işleminin tek başına uygulanması giderek daha yaygın hale gelmiştir.

Çalışmamızın cerrahi tedavi planlanan hastalara klinik uygulama açısından MGG yönteminde ameliyat süresi daha kısa ve ameliyat sonrası erken dönemde analjezik ihtiyacı daha az olması nedeniyle APFG ye göre daha avantajlı bir seçenek olarak görülmektedir. MGG'nin APFG'ye göre biraz daha hızlı bir iyileşme süreci sunabileceği konusunda bilgi vermesi de önemlidir. MGG, işe dönüş süresini anlamlı ölçüde kısaltmıştır. Buna karşılık, APFG yöntemi ile işe dönüş süreleri daha uzun sürmektedir. Bu sonuçlar, işe dönüş süresini kısaltmak ve işgücü kaybını engellemek için MGG yönteminin daha avantajlı bir seçenek olabileceğini göstermektedir. Bunun yanı sıra, medial gastrokinemius gevşetmenin, açık plantar fasya gevşetme ile ilişkili olası biyomekanik komplikasyonları ortadan kaldırması nedeniyle tercih edilmesi gereken yöntem olduğunu düşünülmektedir.

7. KAYNAKÇA

1. Riddle DL, Schappert SM. Volume of Ambulatory Care Visits and Patterns of Care for Patients Diagnosed with Plantar Fasciitis: A National Study of Medical Doctors. *Foot Ankle Int.* 2004 May 1;25(5):303–10.
2. Dunn JE. Prevalence of Foot and Ankle Conditions in a Multiethnic Community Sample of Older Adults. *Am J Epidemiol.* 2004 Mar 1;159(5):491–8.
3. Scher CDL, Belmont LCPJ, Bear MR, Mountcastle SB, Orr JD, Owens MBD. The Incidence of Plantar Fasciitis in the United States Military. *The Journal of Bone and Joint Surgery-American Volume.* 2009 Dec;91(12):2867–72.
4. I Gusti Ayu Dea Rarassanti, Putu Ayu Sita Saraswati, Anak Ayu Nyoman Trisna Narta Dewi. Factors Contributing to Plantar Fasciitis in Women. *Physical Therapy Journal of Indonesia* [Internet]. 2022 Jun 1 [cited 2024 Jul 16];3(1):1–5. Available from: <http://ptji.online/ojs/index.php/ptji/article/view/46>
5. Patel A, DiGiovanni B. Association Between Plantar Fasciitis and Isolated Contracture of the Gastrocnemius. *Foot Ankle Int.* 2011 Jan 1;32(1):5–8.
6. Monteagudo M, de Albornoz PM, Gutierrez B, Tabuenca J, Álvarez I. Plantar fasciopathy: A current concepts review. *EFORT Open Rev.* 2018 Aug 1;3(8):485–93.
7. Pascual Huerta J. The Effect of the Gastrocnemius on the Plantar Fascia. *Foot Ankle Clin.* 2014 Dec;19(4):701–18.
8. Tweed JL, Barnes MR, Allen MJ. An evaluation of the long-term effects of total plantar fasciotomy—A preliminary study. *The Foot.* 2009 Jun;19(2):75–9.
9. DIGIOVANNI CW, KUO R, TEJWANI N, PRICE R, HANSEN ST, CZIERNECKI J, et al. ISOLATED GASTROCNEMIUS TIGHTNESS. *The Journal of Bone and Joint Surgery-American Volume.* 2002 Jun;84(6):962–70.
10. Barouk P. Technique, Indications, and Results of Proximal Medial Gastrocnemius Lengthening. *Foot Ankle Clin.* 2014 Dec;19(4):795–806.
11. Cychosz CC, Phisitkul P, Belatti DA, Glazebrook MA, DiGiovanni CW. Gastrocnemius recession for foot and ankle conditions in adults: Evidence-based recommendations. *Foot and Ankle Surgery.* 2015 Jun;21(2):77–85.
12. Abbassian A, Kohls-Gatzoulis J, Solan MC. Proximal Medial Gastrocnemius Release in the Treatment of Recalcitrant Plantar Fasciitis. *Foot Ankle Int.* 2012 Jan 1;33(1):14–9.
13. Maffulli N, Giai Via A, Oliva F. Foot and Ankle Anatomy. In 2019. p. 37–49.
14. Oliva F, Frate D Del, Ferran NA, Maffulli N. Peroneal Tendons Subluxation. *Sports Med Arthrosc Rev.* 2009 Jun;17(2):105–11.
15. Olexa TA, Ebraheim NA, Haman SP. The Sustentaculum Tali: Anatomic, Radiographic, and Surgical Considerations. *Foot Ankle Int.* 2000 May 14;21(5):400–3.

16. Nery C, Raduan F, Del Buono A, Asaumi ID, Cohen M, Maffulli N. Arthroscopic-Assisted Broström-Gould for Chronic Ankle Instability. *Am J Sports Med.* 2011 Nov 29;39(11):2381–8.
17. Xenos JS, Hopkinson WJ, Mulligan ME, Olson EJ, Popovic NA. The tibiofibular syndesmosis. Evaluation of the ligamentous structures, methods of fixation, and radiographic assessment. *J Bone Joint Surg.* 1995 Jun;77(6):847–56.
18. Ferran NA, Oliva F, Maffulli N. Ankle Instability. *Sports Med Arthrosc Rev.* 2009 Jun;17(2):139–45.
19. Pisani G. “Coxa pedis” today. *Foot and Ankle Surgery.* 2016 Jun;22(2):78–84.
20. Peicha G, Labovitz J, Seibert FJ, Grechenig W, Weiglein A, Preidler KW, et al. The anatomy of the joint as a risk factor for Lisfranc dislocation and fracture-dislocation: An anatomical and radiological case control study. *J Bone Joint Surg.* 2002 Sep 1;84(7):981–5.
21. de Palma L, Santucci A, Sabetta SP, Rapali S. Anatomy of the Lisfranc Joint Complex. *Foot Ankle Int.* 1997 Jun 1;18(6):356–64.
22. McKeon PO, Hertel J, Bramble D, Davis I. The foot core system: a new paradigm for understanding intrinsic foot muscle function. *Br J Sports Med.* 2015 Mar;49(5):290–290.
23. Viidik A. Tensile Strength Properties of Achilles Tendon Systems in Trained and Untrained Rabbits. *Acta Orthop Scand.* 1969 Jan 8;40(2):261–72.
24. Attinger CE, Evans KK, Bulan E, Blume P, Cooper P. Angiosomes of the Foot and Ankle and Clinical Implications for Limb Salvage: Reconstruction, Incisions, and Revascularization. *Plast Reconstr Surg.* 2006 Jun;117(SUPPLEMENT):261S-293S.
25. Hicks JH. THE FOOT AS A SUPPORT. *Cells Tissues Organs.* 1955;25(1):34–45.
26. Sarrafian SK. Functional Characteristics of the Foot and Plantar Aponeurosis under Tibiotalar Loading. *Foot Ankle.* 1987 Aug 1;8(1):4–18.
27. Vogler H, Bojsen-Müller F. Tarsal functions, movement, and stabilization mechanisms in foot, ankle, and leg performance. *J Am Podiatr Med Assoc.* 2000 Mar 1;90(3):112–25.
28. Huang CK, Kitaoka HB, An KN, Chao EYS. Biomechanical Evaluation of Longitudinal Arch Stability. *Foot Ankle.* 1993 Jul 1;14(6):353–7.
29. Huang CK, Kitaoka HB, An KN, Chao EYS. Biomechanical Evaluation of Longitudinal Arch Stability. *Foot Ankle.* 1993 Jul 1;14(6):353–7.
30. Leach RE, Seavey MS, Salter DK. Results of Surgery in Athletes with Plantar Fasciitis. *Foot Ankle.* 1986 Dec 1;7(3):156–61.
31. Jarde O, Diebold P, Havet E, Boulu G, Vernois J. Degenerative lesions of the plantar fascia: surgical treatment by fasciectomy and excision of the heel spur. A report on 38 cases. *Acta Orthop Belg.* 2003 Jun;69(3):267–74.
32. Warren BL. Plantar Fasciitis in Runners. *Sports Medicine.* 1990 Nov;10(5):338–45.
33. Petraglia F. Plantar fasciitis in athletes: diagnostic and treatment strategies. A systematic review. *Muscle, Ligaments and Tendons Journal.* 2017;7(1):107.

34. Moshrif A, Elwan M, Daifullah OS. Deep friction massage versus local steroid injection for treatment of plantar fasciitis: a randomized controlled trial. *Egyptian Rheumatology and Rehabilitation*. 2020 Dec 3;47(1):11.
35. Riddle DL, Schappert SM. Volume of Ambulatory Care Visits and Patterns of Care for Patients Diagnosed with Plantar Fasciitis: A National Study of Medical Doctors. *Foot Ankle Int*. 2004 May 1;25(5):303–10.
36. Schon LC, Glennon TP, Baxter DE. Heel Pain Syndrome: Electrodiagnostic Support for Nerve Entrapment. *Foot Ankle*. 1993 Mar 1;14(3):129–35.
37. Rano JA, Fallat LM, Savoy-Moore RT. Correlation of heel pain with body mass index and other characteristics of heel pain. *The Journal of Foot and Ankle Surgery*. 2001 Nov;40(6):351–6.
38. Wearing SC, Hennig EM, Byrne NM, Steele JR, Hills AP. Musculoskeletal disorders associated with obesity: a biomechanical perspective. *Obesity Reviews*. 2006 Aug 17;7(3):239–50.
39. Özdemir H, Söyüncü Y, Özgörgen M, Dabak K. Effects of Changes in Heel Fat Pad Thickness and Elasticity on Heel Pain. *J Am Podiatr Med Assoc*. 2004 Jan 1;94(1):47–52.
40. Jahss MH, Kummer F, Michelson JD. Investigations into the Fat Pads of the Sole of the Foot: Heel Pressure Studies. *Foot Ankle*. 1992 Jun 1;13(5):227–32.
41. Falsetti P, Frediani B, Acciai C, Baldi F, Filippou G, Marcolongo R. Heel fat pad involvement in rheumatoid arthritis and in spondyloarthropathies: an ultrasonographic study. *Scand J Rheumatol*. 2004 Oct 12;33(5):327–31.
42. Gibbon WW, Long G. Ultrasound of the plantar aponeurosis (fascia). *Skeletal Radiol*. 1999 Jan 27;28(1):21–6.
43. Tanz SS. Heel pain. *Clin Orthop Relat Res*. 1963;28:169–78.
44. Donley BG, Moore T, Sferra J, Gozdanovic J, Smith R. The Efficacy of Oral Nonsteroidal Anti-Inflammatory Medication (NSAID) in the Treatment of Plantar Fasciitis: A Randomized, Prospective, Placebo-Controlled Study. *Foot Ankle Int*. 2007 Jan 1;28(1):20–3.
45. Acevedo JI, Beskin JL. Complications of Plantar Fascia Rupture Associated with Corticosteroid Injection. *Foot Ankle Int*. 1998 Feb 1;19(2):91–7.
46. DIGIOVANNI BF, NAWOCZENSKI DA, LINTAL ME, MOORE EA, MURRAY JC, WILDING GE, et al. TISSUE-SPECIFIC PLANTAR FASCIA-STRETCHING EXERCISE ENHANCES OUTCOMES IN PATIENTS WITH CHRONIC HEEL PAIN. *The Journal of Bone and Joint Surgery-American Volume*. 2003 Jul;85(7):1270–7.
47. Wolgin M, Cook C, Graham C, Mauldin D. Conservative Treatment of Plantar Heel Pain: Long-Term Follow-Up. *Foot Ankle Int*. 1994 Mar 1;15(3):97–102.
48. Gerdesmeyer L, Frey C, Vester J, Maier M, Lowell W, Weil L, et al. Radial Extracorporeal Shock Wave Therapy is Safe and Effective in the Treatment of Chronic Recalcitrant Plantar Fasciitis. *Am J Sports Med*. 2008 Nov 1;36(11):2100–9.
49. Wang CJ, Chen HS, Huang TW. Shockwave Therapy for Patients with Plantar Fasciitis: A One-Year Follow-up Study. *Foot Ankle Int*. 2002 Mar 1;23(3):204–7.

50. Davies MS, Weiss GA, Saxby TS. Plantar Fasciitis: How Successful Is Surgical Intervention? *Foot Ankle Int.* 1999 Dec 1;20(12):803–7.
51. Sadek AF, Fouly EH, Elian MM. Lateral Plantar Nerve Release with or without Calcaneal Drilling for Resistant Plantar Fasciitis. *Journal of Orthopaedic Surgery.* 2015 Aug 1;23(2):237–40.
52. Barrett SL, Day S V. Endoscopic plantar fasciotomy: two portal endoscopic surgical techniques--clinical results of 65 procedures. *J Foot Ankle Surg.* 1993;32(3):248–56.
53. Barrett SL, Day S V., Pignetti TT, Robinson LB. Endoscopic plantar fasciotomy: A multi-surgeon prospective analysis of 652 cases. *The Journal of Foot and Ankle Surgery.* 1995 Jul;34(4):400–6.
54. Thordarson DB, Kumar PJ, Hedman TP, Ebrahimzadeh E. Effect of Partial Versus Complete Plantar Fasciotomy on the Windlass Mechanism. *Foot Ankle Int.* 1997 Jan 1;18(1):16–20.
55. Brown JN, Roberts S, Taylor M, Paterson RS. Plantar Fascia Release Through a Transverse Plantar Incision. *Foot Ankle Int.* 1999 Jun 1;20(6):364–7.
56. Hamilton PD, Brown M, Ferguson N, Adebibe M, Maggs J, Solan M. Surgical Anatomy of the Proximal Release of the Gastrocnemius: A Cadaveric Study. *Foot Ankle Int.* 2009 Dec 1;30(12):1202–6.
57. Budiman-Mak E, Conrad KJ, Mazza J, Stuck RM. A review of the foot function index and the foot function index – revised. *J Foot Ankle Res.* 2013 Jan;6(1).
58. Chew KTL, Leong D, Lin CY, Lim KK, Tan B. Comparison of Autologous Conditioned Plasma Injection, Extracorporeal Shockwave Therapy, and Conventional Treatment for Plantar Fasciitis: A Randomized Trial. *PM&R.* 2013 Dec 22;5(12):1035–43.
59. Price DD, McGrath PA, Raffi A, Buckingham B. The validation of visual analogue scales as ratio scale measures for chronic and experimental pain. *Pain.* 1983 Sep;17(1):45–56.
60. Gamba C, Serrano-Chinchilla P, Ares-Vidal J, Solano-Lopez A, Gonzalez-Lucena G, Ginés-Cespedosa A. Proximal Medial Gastrocnemius Release Versus Open Plantar Fasciotomy for the Surgical Treatment in Recalcitrant Plantar Fasciitis. *Foot Ankle Int.* 2020 Mar 6;41(3):267–74.
61. Martinelli N, Marinozzi A, Carni S, Trovato U, Bianchi A, Denaro V. Platelet-rich plasma injections for chronic plantar fasciitis. *Int Orthop.* 2013 May 19;37(5):839–42.
62. Lafuente Guijosa A, O'mullony Muñoz I, de La Fuente ME, Cura-Ituarte P. Fascitis plantar: revisión del tratamiento basado en la evidencia. *Reumatol Clin.* 2007 Jul;3(4):159–65.
63. DIGIOVANNI CW, KUO R, TEJWANI N, PRICE R, HANSEN ST, CZIERNECKI J, et al. ISOLATED GASTROCNEMIUS TIGHTNESS. *The Journal of Bone and Joint Surgery-American Volume.* 2002 Jun;84(6):962–70.
64. Anderson RB, Foster MD. Operative Treatment of Subcalcaneal Pain. *Foot Ankle.* 1989 Jun 1;9(6):317–23.
65. Sammarco GJ, Helfrey RB. Surgical Treatment of Recalcitrant Plantar Fasciitis. *Foot Ankle Int.* 1996 Sep 1;17(9):520–6.
66. Baxter DE, Thigpen CM. Heel Pain—Operative Results. *Foot Ankle.* 1984 Jul 1;5(1):16–25.
67. Torudom Y. Plantar fascia release and calcaneal spur excision for sub-calcaneal heel pain. *J Med Assoc Thai.* 2009 Jun;92 Suppl 3:S1-3.

68. Bader L, Park K, Gu Y, O'Malley MJ. Functional Outcome of Endoscopic Plantar Fasciotomy. *Foot Ankle Int.* 2012 Jan 1;33(1):37–43.
69. Carlson RE, Fleming LL, Hutton WC. The Biomechanical Relationship Between The Tendoachilles, Plantar Fascia and Metatarsophalangeal Joint Dorsiflexion Angle. *Foot Ankle Int.* 2000 Jan 1;21(1):18–25.
70. Kinley S, Frascone S, Calderone D, Wertheimer SJ, Squire MA, Wiseman FA. Endoscopic plantar fasciotomy versus traditional heel spur surgery: a prospective study. *J Foot Ankle Surg.* 1993;32(6):595–603.
71. Davies MS, Weiss GA, Saxby TS. Plantar Fasciitis: How Successful Is Surgical Intervention? *Foot Ankle Int.* 1999 Dec 1;20(12):803–7.
72. Ficke B, Elattar O, Naranje SM, Araoye I, Shah AB. Gastrocnemius recession for recalcitrant plantar fasciitis in overweight and obese patients. *Foot and Ankle Surgery.* 2018 Dec;24(6):471–3.
73. Cychosz CC, Phisitkul P, Belatti DA, Glazebrook MA, DiGiovanni CW. Gastrocnemius recession for foot and ankle conditions in adults: Evidence-based recommendations. *Foot and Ankle Surgery.* 2015 Jun;21(2):77–85.
74. Abbassian A, Kohls-Gatzoulis J, Solan MC. Proximal Medial Gastrocnemius Release in the Treatment of Recalcitrant Plantar Fasciitis. *Foot Ankle Int.* 2012 Jan 1;33(1):14–9.
75. Monteagudo M, Maceira E, Garcia-Virto V, Canosa R. Chronic plantar fasciitis: Plantar fasciotomy versus gastrocnemius recession. *Int Orthop.* 2013 Sep 21;37(9):1845–50.
76. Abbassian A, Kohls-Gatzoulis J, Solan MC. Proximal Medial Gastrocnemius Release in the Treatment of Recalcitrant Plantar Fasciitis. *Foot Ankle Int.* 2012 Jan 1;33(1):14–9.
77. Monteagudo M, Maceira E, Garcia-Virto V, Canosa R. Chronic plantar fasciitis: Plantar fasciotomy versus gastrocnemius recession. *Int Orthop.* 2013 Sep 21;37(9):1845–50.
78. Mulhern JL, Protzman NM, Summers NJ, Brigido SA. Clinical Outcomes Following an Open Gastrocnemius Recession Combined With an Endoscopic Plantar Fasciotomy. *Foot Ankle Spec.* 2018 Aug 1;11(4):330–4.
79. Molund M, Husebye EE, Nilsen F, Hellesnes J, Berdal G, Hvaal KH. Validation of a New Device for Measuring Isolated Gastrocnemius Contracture and Evaluation of the Reliability of the Silfverskiöld Test. *Foot Ankle Int.* 2018 Aug 20;39(8):960–5.
80. DIGIOVANNI CW, KUO R, TEJWANI N, PRICE R, HANSEN ST, CZIERNECKI J, et al. ISOLATED GASTROCNEMIUS TIGHTNESS. *The Journal of Bone and Joint Surgery-American Volume.* 2002 Jun;84(6):962–70.
81. Molund M, Husebye EE, Nilsen F, Hellesnes J, Berdal G, Hvaal KH. Validation of a New Device for Measuring Isolated Gastrocnemius Contracture and Evaluation of the Reliability of the Silfverskiöld Test. *Foot Ankle Int.* 2018 Aug 20;39(8):960–5.
82. Jastifer JR, Marston J. Gastrocnemius Contracture in Patients With and Without Foot Pathology. *Foot Ankle Int.* 2016 Nov 28;37(11):1165–70.

83. Baumbach SF, Braunstein M, Seeliger F, Borgmann L, Böcker W, Polzer H. Ankle dorsiflexion: what is normal? Development of a decision pathway for diagnosing impaired ankle dorsiflexion and M. gastrocnemius tightness. *Arch Orthop Trauma Surg.* 2016 Sep 14;136(9):1203–11.
84. Brugh AM, Fallat LM, Savoy-Moore RT. Lateral column symptomatology following plantar fascial release: A prospective study. *The Journal of Foot and Ankle Surgery.* 2002 Nov;41(6):365–71.
85. Chimera NJ, Castro M, Manal K. Function and Strength Following Gastrocnemius Recession for Isolated Gastrocnemius Contracture. *Foot Ankle Int.* 2010 May 1;31(5):377–84.
86. Gianakos A, Yasui Y, Murawski CD, Kennedy JG. Effects of gastrocnemius recession on ankle motion, strength, and functional outcomes: a systematic review and national healthcare database analysis. *Knee Surgery, Sports Traumatology, Arthroscopy.* 2016 Apr 19;24(4):1355–64.
87. Barouk P. Technique, Indications, and Results of Proximal Medial Gastrocnemius Lengthening. *Foot Ankle Clin.* 2014 Dec;19(4):795–806.
88. Monteagudo M, de Albornoz PM, Gutierrez B, Tabuenca J, Álvarez I. Plantar fasciopathy: a current concepts review. *EFORT Open Rev.* 2018 Aug;3(8):485–93.
89. Ibrahim T, Beiri A, Azzabi M, Best AJ, Taylor GJ, Menon DK. Reliability and Validity of the Subjective Component of the American Orthopaedic Foot and Ankle Society Clinical Rating Scales. *The Journal of Foot and Ankle Surgery.* 2007 Mar;46(2):65–74.