

T.C  
UŞAK ÜNİVERSİTESİ  
DİŞ HEKİMLİĞİ FAKÜLTESİ

TEKLİ İMPLANT ÜSTÜ RESTORASYONLARIN ESTETİK  
SONUÇLARININ DEĞERLENDİRİLMESİ

PROTETİK DİŞ TEDAVİSİ ANABİLİM DALI

UZMANLIK TEZİ

Arş. Gör. Ahmet Mahir AKTÜRK

KASIM/2024

UŞAK

T.C  
UŞAK ÜNİVERSİTESİ  
DİŞ HEKİMLİĞİ FAKÜLTESİ

TEKLİ İMPLANT ÜSTÜ RESTORASYONLARIN ESTETİK  
SONUÇLARININ DEĞERLENDİRİLMESİ

PROTETİK DİŞ TEDAVİSİ ANABİLİM DALI

UZMANLIK TEZİ

Arş. Gör. Ahmet Mahir AKTÜRK

Tez Danışmanı: Prof. Dr. Mehmet Ali GÜNGÖR

UŞAK

2024

**UŞAK ÜNİVERSİTESİ**  
**DIŞ HEKİMLİĞİ FAKÜLTESİ**  
**JÜRİ ONAYI**

Protetik Diş Tedavisi Anabilim Dalı Uzmanlık Programı öğrencisi Ahmet Mahir AKTÜRK' ün "Tekli İmplant Üstü Restorasyonların Estetik Sonuçlarının Değerlendirilmesi" adlı tezi 08.11.2024 tarihinde, aşağıdaki jüri tarafından Uşak Üniversitesi Lisansüstü Eğitim ve Öğretim Yönetmeliğinin ilgili maddeleri uyarınca, Uzmanlık Tezi olarak değerlendirilerek kabul edilmiştir.

Jüri	Adı Soyadı	İmza
Danışman	: Prof. Dr. Mehmet Ali GÜNGÖR	
Üye	: Doç. Dr. Bengisu YILDIRIM	
Üye	: Dr. Öğr. Üyesi Aysıla TEKELİ ŞİMŞEK	

**Diş Hekimliği Fakültesi Dekanı**  
**Prof. Dr. Mehmet Ali GÜNGÖR**

## **TEZ BİLDİRİMİ**

Tez içindeki bütün bilgilerin etik davranış ve akademik kurallar çerçevesinde elde edilerek sunulduğunu, ayrıca tez yazım kurallarına uygun olarak hazırlanan bu çalışmada bana ait olmayan her türlü ifade ve bilginin kaynağına eksiksiz atıf yapıldığını bildiririm.

Arş. Gör. Ahmet Mahir AKTÜRK



# TEKLİ İMPLANT ÜSTÜ RESTORASYONLARIN ESTETİK SONUÇLARININ DEĞERLENDİRİLMESİ

(Diş Hekimliğinde Uzmanlık Tezi)

Ahmet Mahir AKTÜRK

UŞAK ÜNİVERSİTESİ DİŞ HEKİMLİĞİ FAKÜLTESİ

Protetik Diş Tedavisi Anabilim Dalı

Kasım, 2024

## ÖZET

Diş implantları son yıllarda eksik dişlerin yerine konması için kullanılan en yaygın tedavi seçeneklerinden biri olmuştur. Komşu dişlerin nispeten sağlıklı olduğu tekli diş eksikliklerinde, kron köprü restorasyonlarının yerine dental implantlara giderek daha fazla yönelinmektedir. İdeal bir estetik implant restorasyonu vakasında, implant çevresindeki mukozal marjin, peri-implant yumuşak dokunun rengi, dokusu ve konturu komşu ve kontralateral dişlerle ve/veya implantlarla uyumlu olmalıdır. Tekli implant üstü protezlerin estetik değerlendirmesi, hastaların memnuniyetini artırmak, tedavi sonuçlarını optimize etmek ve diş hekimlerinin klinik uygulamalarını iyileştirmek için kritik bir öneme sahiptir. Bu çalışmada da bu estetik yönelim nedeniyle Uşak Üniversitesi Diş Hekimliği Fakültesi'nde yapılan tekli implant üstü protezlerin estetik performansını detaylı olarak değerlendirmeyi amaçlamaktadır.

Araştırmamız Uşak Üniversitesi Diş Hekimliği Fakültesi'nde Ocak 2019 ile Mart 2024 tarihleri arasında hastalara yapılan tekli implant üstü protezlerin intraoral fotoğrafları incelemeyi amaçlayan retrospektif, kesitsel bir çalışmadır. Yapılan protezler Nikon d7100 body ve Nikon 105mm mikro lens (f/2.8G) ile çekilmiş olup ışık kaynağı olarak Nikon R1C1 makro twin flaş kullanılmıştır. Hastaların fotoğrafları 8 protez uzmanı tarafından değerlendirildi. Yapılan protezlerin estetiği PES (Pembe Estetik Skor) /WES (Beyaz Estetik Skor) kullanılarak kontralateral referans dişlerle karşılaştırılarak

puanlandırıldı. PES/WES' in tanımlayıcı ve frekans analizi yapıldı. Verilerin analizinde IBM SPSS.27 programı ile uygun testlerle analiz edilmiştir.

**Sonuç:** Bu çalışmada cinsiyet, yaş, immedat implantasyon ve immedat yükleme ile WES, PES ve PES/WES skorları arasında anlamlı bir ilişki bulunmamıştır. Ancak genç hastaların estetik skorlarının, ileri yaştaki hastalara göre belirgin biçimde daha yüksek olduğu görülmüş; bu da yaşlanmanın yumuşak ve sert doku üzerinde olumsuz etkiler yaratarak estetik sonuçları düşürdüğünü düşündürmektedir. Periodontal sağlığı iyi olan hastaların PES ve PES/WES skorlarının anlamlı derecede yüksek bulunması, estetik başarı açısından periodontal sağlığın önemini ortaya koymuştur. Artan implant derinliğinin PES ve PES/WES skorlarında düşüşe yol açtığı gözlemlenmiş; bu durum, estetik performans için implant derinliğinin doğru bir şekilde ayarlanmasının önemini vurgulamaktadır. Ayrıca, mezial ve distal kontakt noktası ile kemik tepesi seviyesi 5 mm ve altında olan hastaların estetik skorlarının daha yüksek olduğu görülmüştür. Çoklu lineer regresyon analizine göre yaş, implant derinliği ve mezial-distal kontakt noktası ile kemik seviyesi değişkenleri, PES/WES toplam puanının %30'unu açıklamaktadır.

**Anahtar Kelimeler:** Beyaz estetik skor, Estetik, Pembe estetik skor, Tek diş implantları

**Sayfa Adedi** : 95

**Tez Danışmanı** : Prof. Dr. Mehmet Ali GÜNGÖR

**EVALUATION OF THE AESTHETIC OUTCOMES OF SINGLE  
IMPLANT SUPPORTED RESTORATIONS**

**(Dentistry Speciality Thesis)**

**Ahmet Mahir AKTÜRK**

**UŞAK UNIVERSITY FACULTY OF DENTISTRY**

**Department of Prosthetic Dentistry**

**November, 2024**

**ABSTRACT**

In recent years, dental implants have become one of the most common treatment options for replacing missing teeth. In cases of single tooth loss where the neighboring teeth are relatively healthy, dental implants are increasingly being preferred over crown bridge restorations. In an ideal aesthetic implant restoration case, the mucosal margin around the implant, and the color, texture, and contour of the peri-implant soft tissue should be compatible with the adjacent and contralateral teeth and/or implants. The aesthetic evaluation of single implant-supported prostheses is crucial for enhancing patient satisfaction, optimizing treatment outcomes, and improving the clinical practices of dentists. This study aims to thoroughly evaluate the aesthetic performance of single implant-supported prostheses performed at Uşak University Faculty of Dentistry due to this aesthetic orientation.

Our research is a retrospective, cross-sectional study aiming to examine intraoral photographs of single implant-supported prostheses performed on patients at Uşak University Faculty of Dentistry between January 2019 and March 2024. The prostheses were photographed using a Nikon d7100 body and a Nikon 105mm micro lens (f/2.8G), with a Nikon R1C1 macro twin flash as the light source. The patients' photographs were evaluated by five prosthodontists. The aesthetics of the prostheses were scored using the PES (Pink Esthetic Score) / WES (White Esthetic Score) by comparing them to the

contralateral reference teeth. Descriptive and frequency analysis of PES/WES was conducted. The data were analyzed using the IBM SPSS.27 program with appropriate tests.

**Conclusion:** In this study, no significant relationship was found between gender, age, immediate implantation, immediate loading, and WES, PES, or PES/WES scores. However, it was observed that younger patients had notably higher aesthetic scores than older patients, suggesting that aging negatively impacts soft and hard tissues, thereby reducing aesthetic outcomes. Patients with good periodontal health showed significantly higher PES and PES/WES scores, highlighting the importance of periodontal health in achieving aesthetic success. Increased implant depth was associated with a decrease in PES and PES/WES scores, underscoring the importance of accurately adjusting implant depth for optimal aesthetic performance. Additionally, patients with a mesial and distal contact point and bone crest level of 5 mm or less had higher aesthetic scores. According to multiple linear regression analysis, variables including age, implant depth, and mesial-distal contact point with bone level explained 30% of the PES/WES total score.

**Keywords** : White Esthetic Score, Aesthetics, Pink Esthetic Score, Single Tooth Implants

**Number of pages** : 95

**Advisor** : Prof. Dr. Mehmet Ali GÜNGÖR

## TEŞEKKÜR

Uzmanlık eğitimim süresince ve tez çalışmamın her aşamasında bilgi ve deneyimlerini benimle paylaşarak bana yol gösteren, her konuda yardım ve desteğini esirgemeyen değerli tez danışmanım sayın Prof. Dr. Mehmet Ali GÜNGÖR' e;

Uzmanlık eğitimim boyunca yardımlarını ve desteğini her daim hissettiğim, bu çalışmanın kurgulanması ve yürütülmesinde değerli katkıları olan sayın Dr. Öğr. Üyesi Ogun ÇELİKKOL' a;

Verilerimin analizini özenle gerçekleştiren, istatistiksel verileri anlamam ve yorumlamamda son ana kadar yanımda olan ve desteğini esirgemeyen kıymetli arkadaşım Uzm. Dr. Neslihan KARABAYIR'a;

Eğitimim süresince her konuda desteklerini esirgemeyen, bilgi ve fikirleriyle yol gösteren Doç. Dr. Bengisu YILDIRIM, Dr. Öğr. Üyesi Aysıla TEKELİ ŞİMŞEK, Dr. Öğr. Üyesi Özge KIRARSLAN KARAGÖZ, Dr. Öğr. Gör. Metehan YILMAZ ve Öğr. Gör. Merve ÜNAL'a;

Sevgi ve ilgilerini her zaman hissettiğim, zor zamanlarımda yanımda olan kıymetli arkadaşlarıma;

Hayatın iyi ve kötü her anında yanımda olan, bazen köstek olsalar da çoğunlukla destek olmayı başaran arkadaşlarım İsmail ONGUN, Semih BOZDOĞAN ve Seydi Talha KARAKUŞ'a;

Birlikte keyifle çalıştığım ve her zaman desteğini hissettiğim Cansu ERKAN, Gülsu Naz ACARLAR, Aybike SON ve İbrahim TAŞ'a;

Hayatımın her döneminde yanımda olan, her türlü fedakârlıktan çekinmeyen, sevgileri ve destekleriyle bana büyük güç katan sevgili annem Melek AKTÜRK, babam Yılmaz AKTÜRK ve kardeşim Tuba Işıl AKTÜRK'e

Teşekkürlerimi sunarım...

Dt. Ahmet Mahir AKTÜRK

Uşak-2024

# İÇİNDEKİLER

TEZ BİLDİRİMİ .....	i
ÖZET .....	ii
ABSTRACT .....	iv
TEŞEKKÜR .....	vi
İÇİNDEKİLER .....	vii
ÇİZELGELER DİZİNİ.....	x
RESİMLER DİZİNİ .....	xii
KISALTMALAR ve SİMGELER DİZİNİ.....	xiii
1.GİRİŞ VE AMAÇ.....	1
2. GENEL BİLGİLER.....	3
2.1 Dental İmplantın Tanımı ve Tarihçesi .....	3
2.1.1 Diş İmplantlarının Yapısı ve Bileşenleri .....	3
2.1.2 Diş İmplantlarının Avantajları.....	4
2.1.3 Diş İmplantı Süreci.....	4
2.2 Osseointegrasyon Tanımı Ve Tarihçesi .....	5
2.3 İmplant Başarısı ve Başarı Kriterleri .....	8
2.3.1 Harvard Uzlaşma Kriterleri .....	9
2.3.2 Albrektsson ve Arkadaşları Tarafından Önerilen Kriterler .....	10
2.3.3 Smith ve Zarb Tarafından Önerilen Kriterler .....	10
2.3.4 Buser'in Başarı Kriterleri .....	11
2.3.5 Naert ve Arkadaşları Tarafından Önerilen Kriterler .....	12
2.3.6 Albrektsson ve Zarb'ın Modifiye Kriterleri .....	12
2.3.7 Roos ve Arkadaşlarının Tarafından Önerilen Kriterler .....	12
2.3.8 Amerikan Periodontoloji Akademisi (American Academy of.....	13
Periodontology, <i>AAP</i> ) Tarafından Kabul Edilen Kriterler .....	13
2.3.9 Karoussis ve Arkadaşları Tarafından Önerilen Kriterler .....	13
2.3.10 Oral İmplantolojistlerin Uluslararası Kongresi Uzlaşma	
Konferansında (OİUK, Intertional Congress of Oral Implantologists Consensus	
Conference, <i>ICOI</i> ) Belirlenen Kriterler.....	14

2.4 Dental İmplant Uygulamalarının Yapım Aşamasına Göre Sınıflandırılması	15
2.4.1 İmplantasyon Türleri	16
2.4.2 Yükleme Çeşitleri	18
2.4.3 Komplikasyonlar	20
2.5. Estetiğin Tanımı Ve Tarihçesi	22
2.5.1 Dental Estetik	23
2.5.2 Dental İmplantolojide Estetik	23
2.6 Estetik Bölgedeki Tek Diş Eksikliği Ve Tedavi Seçimi	24
2.6.1 Sabit Bölümlü Protezler	25
2.6.2 Hareketli Bölümlü Protez	26
2.6.3 Rezin Bağlı Protezler	26
2.6.4 İmplant Destekli Kronlar	27
2.7 Yumuşak Doku Şekillendirilmesi	27
2.7.1 Çıkış Profil Bölgeleri	28
2.8 Estetik Bölgede Sonuçları Etkileyen Faktörler	29
2.8.1 Medikal Risk Faktörleri	31
2.8.2 Sigara Kullanımı	31
2.8.3 Hasta Beklentileri	31
2.8.4 Gülme Hattı	31
2.8.5 Diş Pozisyonu	32
2.8.6 Komşu Dişin Kök Pozisyonu ve İnterproksimal Kemik Seviyesi	32
2.8.7 Kemiğin Konturu	32
2.8.8 Fasiyal Kemiğin Fenotipi	33
2.8.9 Biyolojik Genişlik	33
2.8.10 Periodontal Biyotip	34
2.8.11 İmplant Konumu	34
2.8.12 Komşu Dişlerin Restoratif Durumu	35
2.9 Peri-İmplant Estetiği Değerlendirmede Kullanılan Estetik İndeksler	35
3. GEREÇ VE YÖNTEM	39
3.1 Araştırmanın Türü ve Kapsamı	39
3.2 Araştırmanın Yapıldığı Yer ve Özellikleri	39

3.3 Araştırmanın Etik Kurul İzni .....	39
3.4 Araştırmanın Evreni ve Örneklemi .....	39
3.5 Araştırmaya Dahil Edilme Kriterleri.....	40
3.6 Verilerin Toplanması .....	40
3.7 İstatiksel Analiz.....	42
3.8 İntihal Raporu .....	43
4. BULGULAR.....	44
5. TARTIŞMA .....	58
6. SONUÇLAR.....	71
7.ÖNERİLER.....	73
8.KAYNAKÇA .....	74
9.EKLER .....	93

## ÇİZELGELER DİZİNİ

<b>Çizelge 2.1.:</b> İmplant Başarı Kriterleri .....	9
<b>Çizelge 2.2.:</b> Harvard Uzlaşma Kriterleri.....	10
<b>Çizelge 2.3.:</b> Albrektsson ve Arkadaşları Tarafından Önerilen Kriterler.....	10
<b>Çizelge 2.4.:</b> Smith ve Zarb Tarafından Önerilen Kriterler .....	11
<b>Çizelge 2.5.:</b> Buser'in Başarı Kriterleri.....	11
<b>Çizelge 2.6.:</b> Naert ve Arkadaşları Tarafından Önerilen Kriterler .....	12
<b>Çizelge 2.7.:</b> Albrektsson ve Zarb'ın Modifiye Kriterleri.....	12
<b>Çizelge 2.8.:</b> Roos ve Arkadaşlarının Tarafından Önerilen Kriterler.....	13
<b>Çizelge 2.9.:</b> Amerikan Periodontoloji Akademisi Tarafından Kabul Edilen Kriterler.	13
<b>Çizelge 2.10.:</b> Karoussis ve Arkadaşları Tarafından Önerilen Kriterler .....	14
<b>Çizelge 2.11.:</b> Oral İmplantolojistlerin Uluslararası Kongresi Uzlaşma Konferansında Belirlenen Kriterler .....	15
<b>Çizelge 2.12.:</b> Estetik Biyolojik Kontur Bölgeleri, Perio-Protez Özellikleri .....	28
<b>Çizelge 2.13.:</b> Estetik Risk Değerlendirmesi.....	30
<b>Çizelge 2.14.:</b> PES Kriterleri.....	37
<b>Çizelge 2.15.:</b> WES Kriterleri .....	38
<b>Çizelge 4.1.:</b> Hastaların ve İmplantların Özellikleri.....	45
<b>Çizelge 4.2.:</b> Hastaların İmplantlarının Detaylı PES/WES Skoru.....	47
<b>Çizelge 4.3.:</b> PES ve WES'in Özetlenmiş Hali .....	49
<b>Çizelge 4.4.:</b> Uzmanların Yanıtları Arasındaki Uyum .....	49
<b>Çizelge 4.5.:</b> Hastaların PES, WES, PES/WES Skorlarının Betimsel İstatistiği .....	50
<b>Çizelge 4.6.:</b> Hastalar ve İmplantlarının Özelliklerinin PES/WES Skoru ile Karşılaştırılması .....	52
<b>Çizelge 4.7.:</b> Hastaların Yaşı, İmplantlarının Özellikleri ile PES/WES Skoru Arasındaki Korelasyon Analizi .....	54
<b>Çizelge 4.8.:</b> Mezial Papil Seviyesinin Mezial Papil Skoru ile PES Skoruyla Karşılaştırılması.....	55
<b>Çizelge 4.9.:</b> Distal Papil Seviyesinin Distal Papil Skoru ile PES Skoruyla Karşılaştırılması.....	55

<b>Çizelge 4.10.:</b> Hastaların Yaşı, İmplantlarının Derinliği, Mezial ve Distal Kontakt Noktası-Kemik Seviyesi ile PES/WES Lineer Regresyon Analizi .....	57
---	----



## RESİMLER DİZİNİ

<b>Resim 2.1.:</b> Estetik Biyolojik Kontur Bölgelerinin Klinik Görünümü ve İmplant Üstü Protezin Çıkış Profili .....	28
<b>Resim 2.2:</b> PES/WES Skoru .....	38
<b>Resim 3.1.:</b> Röntgen Üzerindeki Ölçümler .....	41
<b>Resim 4.1.:</b> Yumuşak Doku Şekillendirilmesi Fotoğrafı ile Birlikte 45 Nolu Diş (Ayna Görüntüsü) .....	46
<b>Resim 4.2.:</b> 13 Nolu Diş (Direkt Görüntü).....	46
<b>Resim 4.3.:</b> 24 Nolu Diş (Ayna Görüntüsü).....	46
<b>Resim 4.4.:</b> PES/WES İndeksindeki Değişkenlerin Frekans Dağılım .....	48
<b>Resim 4.5.:</b> Mezial Kontakt Noktası- Kemik Tepesi Seviyesine Göre Mezial Papil Skoru Dağılım Grafiği.....	56
<b>Resim 4.6.:</b> Distal Kontakt Noktası- Kemik Tepesi Seviyesine Göre Distal Papil Skoru Dağılım Grafiği.....	56

## KISALTMALAR ve SİMGELER DİZİNİ

Bu çalışmada kullanılmış bazı simgeler ve kısaltmalar, açıklamaları ile aşağıda sunulmuştur.

<b>Simge</b>	<b>Açıklama</b>
<b>%</b>	Yüzde

<b>Kısaltma</b>	<b>Açıklama</b>
<b>Ark</b>	Arkadaşları
<b>ECM</b>	Extra Cellular Matrix (Hücre Dışı Matris)
<b>EP</b>	Emergency Profile (Çıkış Profili)
<b>FGM</b>	Free Gingival Margin (Serbest Gingival Marjin)
<b>K</b>	Kappa Katsayısı
<b>MAX</b>	Maksimum
<b>MIN</b>	Minimum
<b>mm</b>	Milimetre
<b>n</b>	Frekans (kişi sayısı)
<b>ORT</b>	Aritmetik Ortalama
<b>p</b>	p Değeri
<b>PES</b>	Pembe Estetik Score (Pembe Estetik Skor)
<b>r</b>	Pearson Korelasyon Katsayısı
<b>SS</b>	Standart Sapma
<b>TPS</b>	Titanium Plasma Spray (Titanyum Plazma Spreyi)
<b>WES</b>	White Estetik Score (Beyaz Estetik Skor)

## 1.GİRİŞ VE AMAÇ

Diş implantları son yıllarda, kaybedilen dişlerin yerine konmasında en sık tercih edilen tedavi yöntemlerinden biri haline gelmiştir. Estetik bölgenin dental implant ile tedavi edilmesi, tek diş eksikliği durumlarında bile birçok faktörün dikkate alınmasını gerektirir. Estetik unsurlar, implant protez tedavisiyle ilgili hastaların memnuniyeti açısından kritiktir (Priyadharshini et al. 2020).

Tekli diş eksikliğinde komşu dişlerin nispeten sağlıklı olduğu durumlarda kron köprü restorasyonlarının yerine dental implantlara giderek daha fazla yönelinmektedir (Afrashtehfar, Assery, and Bryant 2021).

Tek diş eksikliğinde implantlar diş hekimliğinde bir standart haline gelmiştir ve standart bir tedavi yöntemi olarak kabul görmektedir. İmplant olarak sağkalım ve başarı oranlarının yüksek olması estetik açıdan hassas bölgelerde estetik sonucun ön plana çıkmasına ve geniş ilgi görmesine neden olmuştur. En iyi estetik sonucu sağlamak amacıyla implantlar en uygun pozisyon ve açıyla yerleştirilmelidir (Fürhauser et al. 2005). İdeal estetik implant restorasyonu, görsel olarak estetik bir protez ile birlikte sağlıklı, uyumlu şekillendirilmiş çevresel peri-implant yumuşak dokuların bir kombinasyonu olarak tanımlanır (Tettamanti et al. 2016).

Diş çekiminden sonra önemli düzeyde sert ve yumuşak doku kaybı nedeniyle, hastanın estetik beklentilerini karşılayacak şekilde estetik bir implant üstü protez elde etmek zor olmaktadır. Ayrıca, implantlar ve doğal dişlerin anatomik yapıları arasında farklılıklar bulunmaktadır. Bu sebeple, estetik açıdan başarılı bir implant restorasyonu elde edebilmek için daha ileri düzeyde klinik ve teknik beceriye ihtiyaç duyulmaktadır. İdeal bir estetik implant restorasyonu vakasında, implant çevresindeki mukozal marjin, peri-implant yumuşak dokunun dokusu, rengi ve konturu komşu ve kontralateral dişlerle ve/veya implantlarla uyumlu olmalıdır. Bir implant restorasyonunun doğal bir dişe ve çevresindeki dokulara benzemesi beklenir ki bu da implant restorasyonunun doğal bir diştten ve peri-implant mukozanın diş etinden farklı olması nedeniyle zordur. İmplant tedavisi ve augmentasyon süreçlerini iyileştirmek için, yumuşak dokular ve estetikle ilgili objektif verilerin üretilmesi ve böylece klinisyenlerin tedavi konseptlerini kendi işlerinde karşılaştırabilmeleri gerekmektedir (Cosyn et al. 2021).

Fürhauser ve arkadaşları pembe estetik skor (PES) olarak adlandırılan ve esasen anterior implant restorasyonu ile ilişkili yumuşak doku özelliklerine odaklanan bir indeks önermiştir (Belser et al. 2009). PES tek implantlar üzerinde klinik araştırma için en iyi niteliğe sahiptir. PES, tek implantların estetik değerlendirmesi için de en uygun yöntemdir. Belser ve arkadaşları beyaz estetik skor (WES, White Esthetic Score) olarak adlandırılan tek bir implant üzerine yapılan kuronun estetik sonucunu objektif olarak değerlendirmek için bir indeks geliştirmiştir. Modifiye edilmiş PES ve WES, genel estetiği değerlendirmek için "PES/WES indeksi" olarak birleştirilmiştir (Cosyn et al. 2021). Bu çalışmada da tekli implant restorasyonlar Pink Estetik Skor (PES) ve White Estetik Skor (WES) kullanılarak estetik değerlendirmesini yapmayı amaçlamaktadır.

İmplant tedavilerinin klinik sonuçları hem hastalar hem de hekimler için önemlidir. Bu sonuçlar, implant sistemleri ve tedavi yöntemlerini karşılaştırmaya olanak tanır ve diğer hekimlerin deneyimlerinden yararlanılmasını sağlar (Kürkçüoğlu, Köroğlu, and Özkır 2010). Son yıllarda klinisyenler ve bilim insanları tarafından olduğu kadar hastalar tarafından da tedavi sonuçlarının fonksiyonel yönlerinden estetik yönlerine doğru bir kayma gözlemlenmiştir (Cosyn et al. 2021).

Tekli implant üstü protezlerin estetik değerlendirmesi, hastaların memnuniyetini artırmak, tedavi sonuçlarını optimize etmek ve diş hekimlerinin klinik uygulamalarını iyileştirmek için büyük bir önem taşımaktadır. Bu çalışmada da bu estetik yönelim nedeniyle Uşak Üniversitesi Diş Hekimliği Fakültesi'nde yapılan tekli implant üstü protezlerin estetik performansını detaylı olarak değerlendirmeyi hedeflemektedir. Bu araştırma tekli implant üstü protezlerin estetik performansını değerlendirerek, bu protezlerin estetik başarı oranlarını artırmak için klinik uygulamalara yönelik bilimsel bir temel sunmayı hedefleyerek literatüre katkı sağlamayı amaçlamaktadır. Böylece, hastaların estetik beklentilerine daha etkili bir şekilde karşılanabilir ve uzun vadeli tedavi başarıları artırılabilir.

## 2. GENEL BİLGİLER

### 2.1 Dental İmplantın Tanımı ve Tarihçesi

"İmplant" kelimesinin kökeni Latince 'ye dayanır; "in" kelimesi "içerisinde" anlamına gelirken, "planto" kelimesi "ekme" veya "yerleştirme" anlamına gelmektedir (Geng, Tan, and Liu 2001). Protez terimleri sözlüğüne göre dental implantlar, hareketli ya da sabit protezlere destek vermek amacıyla periost veya mukoza tabakasının altına, kemik seviyesinin üzerine veya altına yerleştirilen biyoyumlu ve biyofonksiyonel materyallerdir. İmplantoloji, dental implantların ağıza yerleştirilmesi ve implant destekli protezlerin yapılmasıyla, tam veya kısmi dişsiz hastaların fonksiyonel ve estetik ihtiyaçlarını karşılamayı amaçlayan bir bilim dalıdır (Erozan 2019).

Arkeolojik çalışmalar, dental implantların tarihinin çok eski dönemlere dayandığını göstermektedir. Ancak, modern implantolojinin temellerinin 1960'ların başında PI Branemark tarafından atıldığı genel olarak kabul görmektedir (Branemark 1977'a; Richard M Sullivan 2001). Modern diş hekimliğinde, eksik dişlerin implant destekli protezlerle tedavisi konsepti, İsveç'te Branemark ve ekibinin öncülük ettiği deneysel çalışmalarla başlamıştır. Bu araştırmalarda, titanyumdan yapılmış silindirik implantların insanlar üzerinde klinik uygulamaları gerçekleştirilmiş ve bu çalışmalar sonucunda osseointegrasyon kavramı geliştirilmiştir (Sandallı P 2000; Tunalı 2000).

Amerikan İmplant Diş Hekimliği Akademisi'nin (American Academy of Implant Dentistry) sözlüğünde dental implantlar; fonksiyonel, terapötik veya estetik amaçlarla mukozal ve/veya periostal tabakanın altına ve kemiğin içine yerleştirilen alloplastik materyaller veya protez aygıtlar olarak tanımlanmaktadır (Mentag 1986). Diş implantları, doğal dişlerin yerini almak üzere çene kemiğine yerleştirilen biyoyumlu materyallerden yapılan yapay diş kökleridir. Bu implantlar, fonksiyonel ve estetik kayıpları telafi ederek hastaların yaşam kalitesini artırmayı hedefler. Diş implantları, modern diş hekimliğinde eksik dişlerin yerine konmasında altın standart olarak kabul edilmektedir.

#### 2.1.1 Diş İmplantlarının Yapısı ve Bileşenleri

Diş implantları üç temel bileşenden oluşur:

- 1. İmplant Gövdesi:** İmplantın çene kemiğine yerleştirilen kısmıdır. Genellikle titanyum veya zirkonyumdan yapılır çünkü bu materyaller biyouyumlu özellik gösterirler ve implantın çevresindeki kemik dokusuyla kaynaşmasını sağlarlar. Titanyum, biyouyumluluğu ve yüksek mukavemeti nedeniyle en yaygın kullanılan malzemedir (Jokstad 2009; Misch 1999).
- 2. Abutment:** İmplant gövdesi ile protez dişi birleştiren ara parçadır. Abutment adı verilen bu parça, implantın diş eti seviyesinin üstüne çıkar ve protez dişin stabil bir şekilde yerleştirilmesini sağlar (Buser, Sennerby, and De Bruyn 2017).
- 3. Protez Diş:** Abutment üzerine yerleştirilen ve doğal diş görünümünde olan kısımdır. Bu kısım genellikle estetik ve dayanıklı malzemelerden, örneğin porselen veya zirkonyumdan yapılmaktadır (Jivraj and Chee 2006).

### 2.1.2 Diş İmplantlarının Avantajları

Diş implantlarının birçok avantajı bulunmaktadır:

- **Estetik Görünüm:** Doğal dişlere benzer bir görünüm sunarak, hastaların estetik kaygı yaşamadan gülebilmesini ve konuşabilmesini sağlar (Buser, Martin, and Belser 2004a).
- **Fonksiyonellik:** Diş kaybı sonucu oluşan çiğneme zorluklarını giderir. İmplantlar, besinlerin daha iyi çiğnenmesine yardımcı olarak doğal dişler gibi işlev görür (Lang and Lindhe 2015).
- **Kalıcılık:** Doğru bakım ile ömür boyu kullanılabilir. İmplantlar, düzenli diş hekimi kontrolleri ve uygun bakım ile uzun ömürlü olabilir (Dixon and Breeding 2008).
- **Çene Kemiği Sağlığı:** Diş kaybının neden olduğu kemik erimesini engeller. Doğal dişlerin kaybı sonrası çene kemiği, işlevselliğini yitirdiği için zamanla erimeye başlar. İmplantlar, kemik dokusunun korunmasını sağlar (Esposito et al. 2006).

### 2.1.3 Diş İmplantı Süreci

Diş implantı tedavisi, titiz bir planlama ve aşamalı bir süreç gerektirir:

1. **Değerlendirme:** Hastanın genel sağlık durumu, ağız sağlığı ve çene kemiği yapısı detaylı bir şekilde incelenir. Bu aşamada, özellikle hastanın çene kemiği yoğunluğu ve kalitesi belirlenir. Ayrıca, hastanın genel sağlık durumu ve implantın yerleştirilmesine engel teşkil edebilecek durumlar değerlendirilir (Misch 1999).
2. **Cerrahi Yerleştirme:** İmplant gövdesi cerrahi olarak çene kemiğine yerleştirilir. Bu işlem, steril koşullar altında ve lokal anesteziyle yapılmaktadır (Lang and Lindhe 2015).
3. **Osseointegrasyon:** İmplantın kemik ile sağlam bir şekilde kaynaşması için gereken bekleme süresidir. Bu süre genellikle 3 ile 6 ay arasında farklılık göstermektedir. Osseointegrasyon, implantın çevresindeki kemik dokusu ile sağlam bir şekilde kaynaşmasını ifade eder (Buser et al. 2017).
4. **Abutment ve Protez Diş:** Osseointegrasyon süreci tamamlandıktan sonra, implant üzerine abutment yerleştirilir ve bunun üzerine protez diş takılır. Bu aşamada, hastanın estetik tercihleri göz önünde bulundurularak protez dişin rengi ve şekli belirlenir (Jivraj and Chee 2006).

## 2.2 Osseointegrasyon Tanımı Ve Tarihçesi

Osseointegrasyon terimi, Latince "os" (kemik) ve "integrate" (bir araya gelerek bir bütün oluşturmak) kelimelerinin birleşmesiyle ortaya çıkmıştır.

Osseointegrasyon terimi, biyolojik bir olgu olarak ilk kez 1977 yılında PI Branemark tarafından ortaya konulmuştur (Branemark 1977b). Branemark, 1977 yılında dental implant tedavisi uygulanan hastaların 10 yıllık izlem sonuçlarını yayımlamıştır (Albrektsson 1988). Prof. Andre Schroeder ve İsviçre'den Dr. Fritz Straumann, dental implant osseointegrasyonu ile ilgili ilk histolojik bulguları 1976 yılında yayımlamışlardır. Bu bilgiler, kemik biyolojisi, dental implant yüzey özellikleri ve malzeme bilimi alanındaki bilgilerden yararlanılarak yeni dental implantların geliştirilmesine katkı sağlamıştır. Dental implantların gelişimi ve teknoloji ilerlemesi birbirleriyle paralellik göstermektedir (Greenberg 2015). 1980'lerin sonu ve 1990'ların başında ivme kazanan osseointegrasyon ve implant yüzey tasarımı araştırmaları, Tomas Albrektsson'un osseointegrasyon terimine yeni bir anlam katmasıyla önem kazandı. Albrektsson, terimi "Fonksiyonel yükleme sırasında kemik içindeki alloplastik materyalin, klinik olarak asemptomatik rijit fiksasyon reaksiyonlarının tümü" olarak tanımlamıştır. Bu yaklaşım,

implant stabilitesinin klinik deęerlendirmesini vurgularken, implant ile kemik arasındaki yeni kemik oluşumunu ve bu kemik dokusunun korunmasını dikkate almamaktadır (Albrektsson and Lekholm 1989; Albrektsson and Sennerby 1991).

İlk kez doğrudan kemik-implant teması, 50 yıl önce titanyum implantlarla gerçekleştirildi ve oral rehabilitasyon alanında önemli gelişmelere yol açtı. Osseointegrasyon sürecinde, yumuşak doku interpozisyonu olmaksızın oluşan yapısal ve fonksiyonel bir kemik-implant arayüzü meydana gelir. İmplantın yerleştirilmesiyle birlikte, yabancı cisim dokusu etrafındaki stres ve gerilim oluşturur, bu da kemik metabolizmasına zorluklar getirir. Yüksek düzeyde integrasyon sağlar ve karmaşık immün-modülatör ve enflamatuvar reaksiyonları tetikler, sonuç olarak da yeni kemik oluşumuna katkıda bulunur. Osseointegrasyon süreci, implantın başarısını deęerlendirmek için kritik öneme sahiptir. Geometrik özelliklerinden kaynaklanan ilk temas, implantın primer stabilitesini kolaylaştırır. İmplantın gücünü etkileyen osseointegrasyon süreci, iyi bir implant tasarımı ile potansiyelini ve stabilitesini artırabilir (Saleh Hasani Jebelli et al. 2024).

İmplant yerleştirilmesinden sonra immedat yükleme, genel tedavi süresini kısaltabilir. İmplant yerleştirilmesini takiben protezlerin rehabilitasyonu fonksiyonel veya fonksiyonel olmayan olabilir. Fonksiyonel olanda implant yerleşiminden sonraki 72 saat içinde protez takılır ve karşı ark ile oklüzyona yerleştirilir. Fonksiyonel olmayanda ise 72 saat içinde protez takılır ve karşı ark ile temas halinde değildir. İmplant yerleştirilmesinden hemen sonra protez tedaviye başlanması sonucunda toplam tedavi süresi önemli ölçüde kısalır ve alveolar kemik rezorpsiyonu daha da azalır (Singh et al. 2015).

Osseointegrasyonda, hücrel ve moleküler süreçler implant yüzeyini ve kemięi doğrudan birbirine bağlar. Osseointegrasyon için dört aşama vardır. İmplant yerleştirildikten hemen sonra ilk iyileşme aşaması vardır. Çevredeki kemikle temas ederken implantın yüzeyinde kan pıhtıları oluşur. Enflamatuvar hücreler ve trombositler implant yüzeyine göç ederken, iltihaplanma başlar. Nötrofiller ve makrofajlar gibi hücreler, inflamasyonun ikinci aşamasında implant bölgesine alınır. Bu hücreler, bakterileri uzaklaştırmanın yanı sıra hasarlı dokuyu onarır (Alfaraj et al. 2023; Saini,

Mosaddad, and Heboyan 2023). Büyüme faktörleri ve sitokinler de bir yaralanmadan sonra iyileşmek için çok önemli olan inflamasyona yanıt olarak salınır. Proliferasyon üçüncü aşamadır. Osteoblastlar, kemik oluşturan hücreler, bu dönemde göç etmeye ve artmaya başlar. İmplant yüzeyini yeni bir kemik matrisi çevreler. Osteoblastlar tarafından implant ve kemik arasında kademeli olarak mineralize bir matris oluşur. Tadilat son aşamadır. Eski ve hasarlı kemiğin çıkarıldığı ve yeni kemiğin değiştirildiği bu aşamada bir yeniden yapılanma süreci gerçekleşir. Kemik ve implant arasındaki arayüzü güçlendirmenin yanı sıra, yeniden modelleme, implantın kendisinin mekanik özelliklerini optimize eder (Alfaraj et al. 2023; Mosaddad, Hussain, and Tebyaniyan 2023).

Osseointegrasyonun, orijinal immatür kemiğin yerini lamel kemiğinin aldığı kırık iyileşmesine benzediği kaydedilmiştir. Bunların aksine kırık iyileşme bölgeleri, osseointegrasyonda farklılaşan progenitör hücreler nihayetinde osteoblastlara farklılaşır, ardından kondroblastlara ve endokondral ossifikasyona farklılaşma olmadan intramembranöz ossifikasyon izler. Ayrıca, implantlar ve implant yüzeyleri çok önemli bir rol oynamaktadır. İmplantlarla, implantın gövdesi kemik boşluğunun çoğunu doldurur ve yeni kemikle doldurulması gereken alanı en aza indirir. İmplantın yüzey özellikleri daha da osteojenik bir yanıtı indükler. Birincil kemik iyileşme sürecini takip eden kemik entegrasyonunun fizyolojik halidir (Pandey, Rokaya, and Bhattarai 2022). İmplantı çevreleyen kemikte nanosaniyeler içinde bir su tabakası oluşur ve protein emilimini kolaylaştırır. Hücreler arası matris proteinleri daha sonra implant yüzeyinde, yüzey tipine göre önce interstisyel sıvı ve kan, sonra hücresel aktivite ile kaplanır. Hücre yapışması, göçü ve farklılaşma bu protein katmanı aracılığıyla başlatılır ve hücreler ve implant yüzeyi arasındaki uzun vadeli etkileşimleri kolaylaştırır. Hücre dışı matristeki (ECM) proteinler, sitoskeletondaki proteinler, hücre yüzeyindeki proteinler, bağlanma topoğrafyaları, kimyasal özellikleri ve iyon salınımı daha fazla ayarlamaya katkıda bulunur. Hücreler ve koheziv yapılar, ECM proteinlerinden şekillerini, hareketliliklerini, polaritelerini, gen ekspresyonlarını, hayatta kalmalarını ve çoğalmalarını belirleyerek kodlanabilir bilgiler alır (Saleh Hasani Jebelli et al. 2024).

Hücresel ve moleküler olaylar, osseointegrasyonu başarısına katkıda bulunacak şekilde etkiler. Oksijen, besin maddeleri ve hücreleri iletmek için implant bölgesinde yeni kan damarları oluşur. Sonraki iyileşme süreci için bu erken aşamada bir vasküler tedarik

oluşturulur. Osteoblastların farklılaşması ve oluşumu da çok önemli olaylardır. Mezenkimal kök hücrelerden kaynaklanan osteoblastlar tarafından yeni kemikler oluşur. Mezenkimal kök hücreler, büyüme faktörleri ve sinyal moleküllerinin etkisiyle osteoblast hücrelerine dönüşür. Kolajen bakımından zengin matris üreten bu osteoblastların bir sonucu olarak yeni kemik oluşur. Osseointegrasyonun yeniden modelleme sürecinin bir parçası olarak osteoklast aktivitesi esastır. Kemiğin emilimi, osteoklastlar hasarlı veya yaşlı kemiği parçaladığında meydana gelir. Sonuç olarak, osteoblastlar tarafından yeni kemik biriktirilebilir, bu da kemik kalitesini sağlar ve implant adaptasyonunu kolaylaştırır (Pandey et al. 2022).

### **2.3 İmplant Başarısı ve Başarı Kriterleri**

İmplant başarısı, dental implantların uzun vadeli fonksiyon ve estetik performansını tanımlayan bir kavramdır (Misch et al. 2008a). İmplant başarısı, günümüzde diş hekimlerinin çok fazla odaklandığı konulardan birisidir. Dental implant tedavisi planlanan hastaların kapsamlı klinik ve radyolojik değerlendirmelerden geçirilmesi, risk faktörlerinin belirlenmesi ve implant sonrası takip edilmesi hem implantın başarısını hem de ömrünü artırmaktadır (Buser et al. 1997). Dental implant başarısının değerlendirilmesi için çeşitli kriterler önerilmiştir (Zarb n.d.).

Osseointegrasyon kavramının tanımlanmasından sonra, klinik başarı uzun süre yalnızca osseointegrasyona bağlanmıştır. Ancak bir dental implantın başarılı sayılması için fizyolojik, işlevsel ve estetik fonksiyonlarını da yerine getirmesi gerekmektedir. Sadece kemik içinde bulunması, implant başarısı için yeterli değildir (Goodacre et al. 2003a; Papaspyridakos et al. 2012; Wood and Vermilyea 2004).

Dental implantların kullanımından bu yana birçok klinik çalışma yapılmış ve yayınlanmıştır. Bu çalışmalar incelendiğinde, başarı tanımının çalışmadan çalışmaya değişiklik gösterdiği fark edilmektedir. Araştırmacılar implant başarısını belirlemek için çeşitli kriterler öne sürmüşlerdir ve bu kriterler, ülkelere ve kullanılan implant sistemlerine bağlı olarak farklılık gösterebilir. Ayrıca, klinik çalışmalarda başarı, başarısızlık ve sağkalım terimlerindeki çeşitlilik, klinisyenlerin deneyim ve yetenekleri, hasta seçim kriterleri, çalışmanın türü ve tasarımı, verilerin sunumu ve yorumlanması gibi faktörler nedeniyle farklılık göstermektedir. Bu nedenle, aynı verilerin incelendiği iki klinik çalışmada farklı sonuçlara ulaşılabilmektedir (Morris and Ochi 2000).

Branemark 1977'de implantlarının diş hekimliğine tanıtılmasından bu yana, çeşitli materyal, tasarım ve yüzey özelliklerine sahip birçok farklı implant piyasaya sürülmüştür (Branemark 1977b). Farklı implantların klinik çalışmalarıyla elde edilen sonuçların karşılaştırılması, işlemlerin başarısının değerlendirilmesi açısından önemlidir. Ancak bu çalışmaların verilerinin güvenilir ve başarıyı objektif bir şekilde tanımlayabilecek nitelikte olması gerekmektedir (Weng et al. 2003). İmplant tedavilerinin başarısını tanımlamak için Amerika Sağlık Enstitüsü tarafından başlatılan ilk çalışmalar, 1978'de Harvard Üniversitesi Konsensüs Konferansı'nda implant tedavilerinin riskleri ve avantajlarını incelemiştir. Bu uzlaşmada, implant tedavilerinin başarısı subjektif ve objektif kriterlerle değerlendirilmiştir (Schnitman and Shulman 1979a). Günümüzde en çok kullanılan başarı kriterleri Albrektsson ve arkadaşlarının kriterleri olmakla birlikte, 1978'den günümüze kadar önerilen başarı kriterleri tabloda yer almaktadır (Kürkçüoğlu et al. 2010). (Çizelge 2.1.)

#### **Çizelge 2.1.: İmplant Başarı Kriterleri**

Harvard Uzlaşma ( <i>Konsensus</i> ) Kriterleri/1978
Albrektsson ve ark. Tarafından Önerilen Kriterler/1986
Smith ve Zarb Tarafından Önerilen Kriterler/1989
Buser'in Başarı Kriterleri/1990
Naert ve Ark. Tarafından Önerilen Kriterler/1992
Albrektsson ve Zarb'ın Modifiye Kriterleri/1993
Roos ve Ark. Tarafından Önerilen Kriterler/1997
Amerikan Periodontoloji Akademisi ( <i>American Academy Of Periodontology, AAP</i> ) Tarafından Kabul Edilen Kriterler/2000
Karoussis ve Ark. Tarafından Önerilen Kriterler/2003
Oral İmplantolojistlerin Uluslararası Kongresi (Oiu, <i>International Congress Of Oral Implantologists, Icoi</i> ) Uzlaşma ( <i>Konsensus</i> ) Konferansı'nda Belirlenen Kriterler/2007

#### **2.3.1 Harvard Uzlaşma Kriterleri**

Harvard Konsensüsü (1978), dental implantların başarı kriterlerini belirlemek için önemli bir dönüm noktasıydı. Harvard Konsensüsü, bu kriterlerin belirlenmesi ve dental implantların uzun vadeli başarısını değerlendirmek için standartların oluşturulması açısından önemli bir rol oynamıştır. İmplant tedavilerinin başarısı subjektif ve objektif ölçütlere göre değerlendirilmiştir. (Çizelge 2.2.) Bu kriterlere ek olarak beş yılda %75 oranında fonksiyonel kullanımın sağlanması da beklenmektedir (Schnitman and Shulman 1979b).

**Çizelge 2.2.: Harvard Uzlaşma Kriterleri**

<b>Subjektif Kriterler</b>	<b>Objektif Kriterler</b>
<input type="checkbox"/> Yeterli fonksiyon	<input type="checkbox"/> Kemik kaybı, implantın vertikal boyutunun 1/3 ünden az olmalıdır.
<input type="checkbox"/> Rahatsızlık hissinin olmaması	<input type="checkbox"/> Uygun oklüzal denge ve vertikal boyut
<input type="checkbox"/> Estetiğin daha iyi hale gelmesi	<input type="checkbox"/> Tedavi edilebilir gingival enflamasyon
<input type="checkbox"/> Duygusal ve psikolojik açıdan	<input type="checkbox"/> İmplantın herhangi bir yöndeki mobilitesinin 1 mm'den az olması
<input type="checkbox"/> Hastanın daha iyi duruma gelmesi	<input type="checkbox"/> Enfeksiyon semptomlarının olmaması
	<input type="checkbox"/> Komşu dişlere zarar verilmemesi
	<input type="checkbox"/> Anatomik yapılarla ilgili herhangi bir komplikasyon durumunun olmaması

### **2.3.2 Albrektsson ve Arkadaşları Tarafından Önerilen Kriterler**

Albrektsson ve arkadaşları, 1986 yılında, özellikle implantın hareketliliği ve çevresindeki kemik miktarını temel alan, ancak periodontal kriterleri içermeyen daha dar kapsamlı bir değerlendirme kriterleri önermişlerdir. 1988'de Amerikan Ulusal Sağlık Enstitüleri (US-NIH), farklı implant tiplerinin karşılaştırılmasının zorluğu ve başarı kriterlerinin bu tiplere göre değişebileceği konusunda bir konsensüs toplantısı düzenlemiştir. Ancak bu toplantıda, 1978'deki kararların yerini alabilecek spesifik yeni kriterler önerilmemiştir (Ten Bruggenkate, Van der Kwast, and Oosterbeek 1990). Günümüzde başarılı bir implantın değerlendirilmesinde en sık kullanılan kriterler tablo halinde sunulmuştur (Albrektsson et al. 1986).

**Çizelge 2.3.: Albrektsson ve Arkadaşları Tarafından Önerilen Kriterler**

1. İmplantta klinik olarak mobilite görülmemesi,
2. Radyografide peri-implant radyölüseni görülmemesi,
3. İmplant yapımını takiben 1 sene sonra yıllık 0.2mm'yi aşmayan marjinal kemik rezorpsiyonu,
4. Mandibular kanalda geçici ve/veya kalıcı ağrı, parestezi, enfeksiyon veya nöropati bulunmaması,
5. Bu sayılan kriterler dahilinde 5 sene sonunda minimum %85, 10 sene sonunda ise minimum %80 başarı sağlanmış olması

### **2.3.3 Smith ve Zarb Tarafından Önerilen Kriterler**

Albrektsson ve arkadaşlarının 1986'da belirlediği başarı kriterleri, klinik çalışmalarda başarı oranını değerlendirmek için yaygın olarak kullanılmaktadır. Ancak,

estetik açısından hassas durumlarda, yalnızca osseointegrasyona odaklanan bu kriterler yeterli olmayabilir. Osseointegrasyon ve fonksiyonun sağlanmasının yanı sıra, hastaların memnuniyeti implant tedavisinin başarısında kritik bir rol oynamaktadır. Smith ve Zarb (1989) ise, başarılı bir implantın estetik açıdan tatmin edici bir görünüm sağlaması gerektiğini belirterek bu kriterleri genişletmiştir (Lai et al. 2008). Smith ve Zarb (1989), Albrektsson'un kriterlerine ek olarak, başarı değerlendirmesinde hasta memnuniyetinin de önemli bir ölçüt olması gerektiğini savunmuş ve iyatrojenik komplikasyonların başarı yüzdesi hesaplanırken ayrı bir şekilde ele alınması gerektiğini sunmuşlardır. Tabloda yer alan kriterler implantların aktif kullanım durumuna göre ayrı ayrı değerlendirilmesi gerektiği vurgulanmıştır (Smith and Zarb 1989).

#### **Çizelge 2.4.: Smith ve Zarb Tarafından Önerilen Kriterler**

1. Klinik olarak tek başına implantların (köprü varsa söküldükten sonra) mobilitesinin olmaması,
2. Radyografide implant çevresinde herhangi bir radyolüsent alan olmaması,
3. İlk senenin ardından yıllık ortalama vertikal kemik kaybının 0.2 mm veya daha az olması,
4. İmplant kaynaklı enfeksiyon, rahatsızlık veya ağrı olmaması,
5. İmplantın hem hasta hem de hekim için, üzerine yapılacak kron veya protez için estetik görünümü engellememesi,
6. Bu kriterlerle 5 yıllık bir gözlem periyodu sonucunda %85 ve 10 yıllık bir gözlem periyodu sonucunda da %80 minimum başarı değerleri elde edilmelidir.

#### **2.3.4 Buser'in Başarı Kriterleri**

Buser ve arkadaşları, 1990 yılında başarı kriteri olarak implantların orijinal yerlerinde kalmalarının zorunlu olduğunu değerlendirmişlerdir. Yıllık kemik kaybı değerlerini belirtmeden, sadece implantların mobilite olmamasını başarı için yeterli kabul etmişlerdir. Kriterler tabloda verilmiştir (Buser, Weber, and Lang 1990). (Çizelge 2.5.)

#### **Çizelge 2.5.: Buser'in Başarı Kriterleri**

1. İmplantların orijinal yerlerinde bulunmaları,
2. Parestezi, ağrı, yabancı cisim hissi gibi semptomların olmaması,
3. Tekrarlayan peri-implant süpürasyonun olmaması,
4. Mobilitenin bulunmaması,
5. Radyografik olarak implant etrafında sürekli bir radyolüsensinin olmaması

### 2.3.5 Naert ve Arkadaşları Tarafından Önerilen Kriterler

Naert ve arkadaşları, 1992'de diğer kriterlerden farklı olarak mobilite testi sonuçlarını raporlamışlar ve implant fraktürlerini başarısızlık kriterleri arasına dahil etmişlerdir. Naert ve arkadaşlarının kriterleri şunlardır (Naert et al. 1992).

#### Çizelge 2.6.: Naert ve Arkadaşları Tarafından Önerilen Kriterler

1. İmplantların orijinal yerlerinde olması,
2. Periotest sonuçlarının +5'den küçük olması,
3. İmplant etrafında radyografik olarak devamlı bir radyolüsensinin olmaması,
4. Ağrı, enfeksiyon, parestezi gibi komplikasyonların olmaması,
5. İmplant fraktürünün olmaması

### 2.3.6 Albrektsson ve Zarb'ın Modifiye Kriterleri

Albrektsson ve Zarb, daha önce sundukları değerlendirme ölçütlerini temel alarak yeni kriterler sunmuşlardır. Başarı kriterleri objektif olarak değerlendirilemiyorsa, implant "fonksiyonel" olarak değerlendirilir. Ölüm veya kontrol randevularına katılamama gibi durumlar nedeniyle takip edilemeyen implantlar "değerlendirilememiş implant" olarak adlandırılır. Çıkarılan implantlar ise "başarısız implant" şeklinde değerlendirilir (Albrektsson et al. 1986; Albrektsson and Zarb 1993). Bu kriterler şu şekildedir. (Çizelge 2.7.)

#### Çizelge 2.7.: Albrektsson ve Zarb'ın Modifiye Kriterleri

1. Protez çıkarıldığında implantlarda mobilite olmaması,
2. Radyolojik olarak implant çevresinde radyolüsent alan bulunmaması,
3. İmplant çevresi kemiğin stabil olması,
4. Ağrı olmaması

### 2.3.7 Roos ve Arkadaşlarının Tarafından Önerilen Kriterler

Roos ve arkadaşları, 1997 yılında Albrektsson ve Zarb'ın belirlediği kriterleri temel alarak, başarı kriterlerini üç farklı derecede tanımlamışlar ve implantlarda ağrı veya mobilite bulunmasını osseointegrasyon kaybı olarak kabul etmişlerdir (Çizelge 2.8.) (Roos et al. 1997).

**Çizelge 2.8.: Roos ve Arkadaşlarının Tarafından Önerilen Kriterler**

1. Derece	2. Derece	3. Derece
1. Mobilite olmamalıdır. 2. Radyografik değerlendirmelerde her implant için yüklemmeden bir yıl sonra marjinal kemik kaybının 1.0 mm'den az olması ve takip eden her yıl 0.2 mm'den fazla rezorpsiyon görülmemesi gereklidir 3. Periapikal radyolüseni benzeri periapikal patolojiler görülmemelidir 4. Ciddi yumuşak doku enfeksiyonları, ağrı, parestezi gibi komplikasyonlar olmamalıdır.	1. Radyografik değerlendirmelerde her bir implant için yüklemmeden bir yıl sonra marjinal kemik kaybı 1.0 mm'den az olmalı, sonraki her yıl 0.2 mm'den fazla rezorpsiyon görülmemeli, 2. Radyografide implant çevresinde radyolüseni görülmemeli, 3. Ciddi yumuşak doku enfeksiyonları, ağrı, parestezi gibi komplikasyonlar olmamalıdır.	1. Radyografik değerlendirmelerde her bir implant için daha önce 1.0 mm'den fazla kemik kaybı olduğu ancak son yılda 0.2 mm'den daha fazla marjinal kemik kaybı görülmemeli, 2. Ciddi yumuşak doku enfeksiyonları, ağrı, parestezi olmamalıdır.

### 2.3.8 Amerikan Periodontoloji Akademisi (American Academy of Periodontology, AAP) Tarafından Kabul Edilen Kriterler

Amerikan Periodontoloji Akademisi'nin 2000 yılında yayınladığı raporda, implant başarı kriterleri olarak Albrektsson ve diğerlerinin (Albrektsson et al. 1986) (1986) ile Smith ve Zarb'ın (Smith and Zarb 1989) (1989) kriterlerine dayanılmıştır (Iacono 2000). (Çizelge 2.9.)

### Çizelge 2.9.: Amerikan Periodontoloji Akademisi Tarafından Kabul Edilen Kriterler

1. Enfeksiyon, ağrı, parestezi, nöropati gibi ısrarcı semptomların olmaması 2. İmplantlarda mobilite görülmemesi. 3. İmplant çevresinde radyografik olarak radyolüsent alan olmaması. 4. Fonksiyonun ilk yılındaki fizyolojik remodeling'den sonra, yılda 0.2 mm'den az kemik kaybı olması 5. İmplant destekli restorasyonun hem hekimi hem de hastayı memnun etmesi.
---

### 2.3.9 Karoussis ve Arkadaşları Tarafından Önerilen Kriterler

Karoussis ve çalışma arkadaşları 2003 yılında implant başarısını değerlendirmek amacıyla periodontolojik bulguları da kapsayan kriterler önermiş ve "başarı" ve "klinik

başarı"yı farklı iki kavram olarak tanımlamışlardır. Başarılı bir implant, klinik ve radyografik başarı ölçütlerini sağlayan implant olarak tanımlanırken, sadece klinik olarak başarılı olan ve en fazla 5 mm cep derinliği gösteren implantlar da ayrıca belirtilmiştir (Karoussis et al. 2003). (Çizelge 2.10.)

**Çizelge 2.10.: Karoussis ve Arkadaşları Tarafından Önerilen Kriterler**

1. İmplant mobilitesinin olmaması.
2. Israrcı ağrı, yabancı cisim hissi, disestezi gibi şikayetlerin olmaması.
3. Peri-implant sondlama derinliğinin 5 mm'den büyük olmaması
4. Peri-implant sondlama derinliğinin 5 mm olduğu durumlarda sondlamada kanamanın bulunmaması.
5. Radyolojik değerlendirmede implant etrafında radyolüsensinin bulunmaması.
6. İlk bir yılı takiben, yıllık vertikal kemik kaybının 0.2 mm'yi geçmemesi.

**2.3.10 Oral İmplantolojistlerin Uluslararası Kongresi Uzlaşma Konferansında (OİUK, Intertional Congress of Oral Implantologists Consensus Conference, ICOI) Belirlenen Kriterler**

Oral İmplantolojistlerin Uluslararası Kongresi (OİUK) tarafından gerçekleştirilen uzlaşma konferanslarında belirlenen kriterler, dental implantların başarı, hayatta kalma ve başarısızlık durumlarını standartlaştırmak amacıyla oluşturulmuştur. 2007 yılında Pisa'da düzenlenen OİUK konsensus konferansında, Misch Skalası üzerinde düzenlemeler yapılarak başarılı implant ölçütleri tanımlanmıştır. Bu kriterler dört ana başlık altında toplanmış ve her durum için klinik tedavi protokolleri oluşturulmuştur. Konferansta, "başarılı implant" tanımının ideal klinik şartları ifade etmek için kullanılması ve bu implantların en az 12 aydır fonksiyonda olması gerektiği vurgulanmıştır. Ayrıca, başarı süresinin önemli bir faktör olarak değerlendirilmesi gerektiği belirtilmiştir. Bu doğrultuda, 1-3 yıl arasındaki implantlar "erken dönem başarısı", 3-7 yıl arasındakiler "orta dönem başarısı" ve 7 yıl veya daha uzun süre ağızda kalan implantlar ise "geç dönem başarısı" olarak adlandırılmıştır. Ayrıca, implant başarı oranının yanı sıra protezin sağkalım oranının da değerlendirilmesi gerektiği belirtilmiştir (Misch et al. 2008b) . (Çizelge 2.11.)

**Çizelge 2.11.: Oral İmplantolojistlerin Uluslararası Kongresi Uzlaşma Konferansında Belirlenen Kriterler**

<b>GRUP</b>	<b>KLİNİK TEDAVİ</b>	<b>KLİNİK DURUMLAR</b>
<b>1.Başarı (Optimum Sağlık)</b>	-Normal İdame	- Fonksiyonda ağrı veya hassasiyet (-) - Mobilite (-) - İlk cerrahiden sonra <2mm radyografik kemik kaybı -Sondlama derinliği <5mm -Geçmişte eksüda görülmemesi
<b>2.Survival (Yeterli Sağlık)</b>	-Streslerin azaltılması -Hijyen randevularının arasının kısaltılması - Gingivoplasti - Yıllık radyograflar	- Fonksiyonda ağrı veya hassasiyet (-) - Mobilite (-) - 2-4 mm lik yıllık kemik kaybı - 5-7 mm lik sondlama derinliği -Geçmişte eksüda görülmemesi
<b>3.Survival (Düzelebilecek sağlık durumu)</b>	- Streslerin azaltılması -İlaç tedavisi (antibiyotik, Klorheksidinli gargara) Cerrahi müdahale ve revizyon - Protez veya implantta değişiklik	- Fonksiyonda ağrı (-) - Mobilite (-) -Radyografik kemik kaybı >4 mm - Sondlama derinliği >7 mm - Eksüda hikayesi olabilir
<b>4.Klinik veya kesin kayıp</b>	- İmplantın çıkarılması - Kemik grefti	- Fonksiyonda ağrı - Mobilite (+) -İmplant uzunluğunun yarısından fazla radyografik kemik kaybı - Kontrol edilemeyen eksüda - Çıkarılmış implant -Uykuya bırakılmış implant

#### **2.4 Dental İmplant Uygulamalarının Yapım Aşamasına Göre Sınıflandırılması**

Branemark'ın 1985'te tanımladığı iki aşamalı cerrahi protokole göre, diş çekimi sonrası implant uygulaması için 6-8 aylık iyileşme süresi ve implant yerleştirildikten

sonra 3-6 aylık bir bekleme süresi gereklidir. Toplam tedavi süresi 1 yıl veya daha uzun olabilir. Bu uzun tedavi süresi, alveol kemik hacmi kaybı, ek cerrahi müdahaleler ve hastalar üzerindeki olumsuz psikolojik etkiler gibi dezavantajlara sahiptir (Branemark 1983; Koh, Rudek, and Wang 2010) .

Diş çekimi sonrasında alveol kemik duvarlarında, özellikle bukkal duvarda, bukkal-lingual/palatinal ve apiko-koronal yönde rezorpsiyon meydana gelir. Sert dokuların yanında, yumuşak dokularda da değişiklikler meydana gelir ve mukoza konturu bu değişimlere uyum sağlar. Zamanla kemik konturunda azalma görülürken, soket içinde kemik dolgunluğu artar ve yumuşak doku iyileşerek bölgeyi kapatır. Ancak, diş çekimi sonrası sokette kemik dolgunluğunun maksimum olduğu ve yumuşak dokunun tamamen kapandığı ideal bir zamanın olmadığı belirtilmiştir (Petrokovski and Massler 1967; Voruganti 2008).

Araştırmacılar, hastaların beklentilerini hızlı bir şekilde karşılayabilmek amacıyla yeni yöntemler aramışlardır. Toplam tedavi süresini kısaltmak amacıyla, implant yerleştirildikten sonra kısa sürede veya immedat yükleme yapılması, implant yüzeylerinin değiştirilmesi veya diş çekiminden hemen sonra implantların yerleştirilmesi gibi yaklaşımlar geliştirilmiştir. Bu yöntemlerle diş çekimi ile implant yerleştirilmesi veya implant yerleştirilmesi ile yükleme arasındaki süre kısaltılmıştır (Bhola, Neely, and Kolhatkar 2008; Schropp, Kostopoulos, and Wenzel 2003).

İmmedat yükleme ve immedat yerleştirme genellikle karıştırılır. İmmedat yerleştirme, diş çekiminden hemen sonra implantın yerleştirilmesi, immedat yükleme ise implantın yerleştirilmesinin hemen ardından protezin yüklenmesi anlamına gelir. Yükleme/restorasyon zamanı, protezin uygulanma zamanını belirtir.

#### **2.4.1 İmplantasyon Türleri**

##### **İmmedat (Hemen) İmplantasyon**

Diş çekimi yapıldıktan hemen sonra implant uygulaması gerçekleştirilir. İmmedat implantasyon kavramı, Schulte tarafından 1970'lerde ortaya konmuştur (Schulte et al. 1978).

Diş çekimi ile implant uygulamasının eş zamanlı yapılması, cerrahi müdahale sürecini ve tedavi süresini azaltır. İmmedat implant, kemik formasyonunu ve osseointegrasyonu teşvik eder, alveoler kret yüksekliğini korur, daha uzun ve geniş implant kullanımı sağlar, kemik rezorpsiyonunu azaltır ve diş eti estetiğini artırır. Ayrıca,

iyileşme döneminde kanlanmayı artırır ve bukkal duvar rezorpsiyonunu engeller. Ancak primer stabilite zor sağlanır. İmplantın iyileşme sürecinde yumuşak doku sorunları yaşanabilir. Çekim soketindeki rezorpsiyon ve kemik seviyesini tahmin etmek zordur. Yaranın kapatılması ve enfeksiyon önlenmesi zor olabilir. Atravmatik diş çekimi zor olabilir ve implant boyutu ile diş kökü arasındaki uyumsuzluk defekt riskini artırır (Ataullah et al. 2008; Augthun et al. 1995).

### **Erken İmplantasyon**

Yumuşak dokunun iyileştiği erken implantasyon: Çekimden sonra yaklaşık 4-8 hafta beklenir. Bu süre zarfında yumuşak doku iyileşir ve ardından implant yerleştirilir (Chen, Wilson Jr, and Hammerle 2004).

Kemiğin kısmen iyileştiği durumlarda uygulanan erken implantasyon: Çekimden sonra 12-16 hafta beklenir, bu süre zarfında yumuşak doku tamamen kemik doku büyük ölçüde iyileşir (Chen et al. 2004).

İmmediat implant uygulamalarında karşılaşılabilecek sorunlar göz önüne alındığında, riskli vakalarda yumuşak ve sert doku iyileşmesi tamamlanıp enfeksiyon riski azaltılana kadar implant yerleştirilmeden önce beklenmesi gerektiği düşünülmüştür (Esposito et al. 2013).

Erken implantasyon sayesinde enfekte dişte, çekim sonrası enfeksiyonun temizlenmesi için yeterli bekleme süresi vardır. Yumuşak doku iyileştiğinde, implant sonrası flep kapatılması kolaylaşır ve yumuşak doku miktarı artar. Ayrıca, osteoblastik aktivite 6-8 hafta içinde maksimuma ulaşır (Nir-hadar, Palmer, and Soskolne 1998). Ancak dezavantaj olarak bölge morfolojisi implantın optimal yerleştirilmesini zorlaştırabilir, tedavi süresi uzayabilir, soket duvarlarında farklı seviyelerde rezorpsiyon olabilir ve ek cerrahi işlemler gerekebilir (Hämmerle, Chen, and Wilson Jr 2004).

### **Geç İmplantasyon**

Çekimden sonra en az 6 ay beklenir. Bu süreçte kemik tam olarak iyileşir ve implant yerleştirilir. Genellikle kemik kaybı olan hastalarda tercih edilir. Beklenen süre zarfında yumuşak doku iyileştiğinden flep daha kolay kapanır ve kemik iyileşmesi tamamlandığında implant yerleştirilirken primer stabilite sağlanır. Enfekte bir diş çekildikten sonra, geç implant uygulamalarında enfeksiyon ortadan kalktığından risk oluşturmaz. Ancak bu durumda tedavi süresi uzayabilir, soket duvarlarında rezorpsiyon görülebilir ve horizontal kayıplar nedeniyle implant yerleştirilmesi zorlaşabilir. Ek

olarak, kemik augmentasyonu gibi ilave cerrahi müdahaleler gerekebilir (Esposito et al. 2007; Hämmerle et al. 2004; SITES 2009).

#### **2.4.2 Yükleme Çeşitleri**

İmplantlara uygulanan dinamik veya statik kuvvetlere yükleme denir. Hem az hem de fazla yüklemeye kemikte rezorpsiyon görülebilir. Aşırı yükleme nedeniyle oluşan mikro hareketler, osseointegrasyon yerine fibröz tamire yol açabilir. Klinik araştırmalar, implant çevresindeki kemik kaybının yükleme süreciyle bağlantılı olduğunu ortaya koymaktadır. Sonlu eleman modelleri ve fotoelastik tekniklerle yapılan in vitro deneyler, özellikle implant boyun bölgelerinde stres yoğunlaşmalarının meydana geldiği ve kemiğin yapısının bu stres dağılımını etkilediğini ortaya koymuştur (Esposito et al. 1998).

#### **Hemen (İmmediat) Yükleme Protokolü**

İmplant yerleştirildikten hemen sonra (çoğunlukla 48 saat içinde) protez yerleştirilir. Bu yöntemde hastalar hemen fonksiyonel dişlere sahip olurlar (Chung, McCullagh, and Irinakis 2011).

Hemen yüklemeye yönelik ilk çalışma, Ledermann'ın mandibular overdenture'ları stabilize etmek için TPS (Titanyum Plazma Spreyi) yüzeyli vida şeklindeki implantları hemen yüklemesidir. Çalışmada, mandibulanın ön bölgesine bikortikal ankraj sağlamak amacıyla 3-4 implant yerleştirilmiş ve aynı gün splintlenerek yüklenmiştir. Çalışma sonunda Ledermann %91,2 başarı oranına ulaşmıştır (Ledermann 1979, 1984). Schnitman ve arkadaşları implant üstü köprülerin hemen yükleme prensiplerini ilk kez açıkladığından beri bu konu üzerine bugüne dek birçok çalışma gerçekleştirilmiştir (Schnitman, Wohrle, and Rubenstein 1990).

Hemen yükleme, tedavi süresinin kısaltılması taleplerini karşılar. Ayrıca geleneksel yükleme protokollerine kıyasla çeşitli diğer avantajlar sunar:

- Toplam tedavi süresinin kısaltılması,
- Alveolar kemik rezorpsiyonunun azalması,
- Estetik açıdan kabul edilebilir ve/veya hoş restoratif çözümler,
- Artan hasta kabulü ile sonuçlanan psikolojik fayda,
- Daha hızlı fonksiyon geri dönüşü,
- İyileşmeyi engelleyebilecek veya aynı anda kemik grefti gerektirebilecek hareketli protezlerden kaçınılması,

- Anında dental implant yerleştirme ile potansiyel olarak üstün yumuşak doku profili,
- Azaltılmış cerrahi travma ve kolay cerrahi,
- Daha uzun implantların yerleştirilmesine olanak tanıdığı için daha az implant kullanımı ve böylece daha fazla destek sağlanması (ikinci implantların nihai restorasyonlar için ara dönem olarak kullanıldığı, ana implantlar tarafından desteklenen eski yükleme protokollerinin bir avantajı)(Chung et al. 2011).

Dezavantajları:

- İmplantın tam osseointegrasyon sağlamadan yük altında kalması riski.
- Başarısızlık oranının yüksek olma ihtimali (Szmukler-Moncler et al. 2000).

### **Erken Yükleme Protokolü**

İmplant yerleştirildikten sonraki 48 saat ile 12 hafta arasındaki dönemde protez yerleştirilir. Bu yöntemde kemik iyileşmesi büyük ölçüde gerçekleşmiş olur ancak hemen yüklemeye göre daha fazla zaman gerektirir (Chung et al. 2011).

Araştırmalarda, erken fonksiyonel yükleme ve tek aşamalı cerrahi için iki ana tasarım modeli bulunmaktadır:

1. İmplant gövdelerinin, primer stabilizasyonu sağlamak amacıyla, kök formuna benzer konik bir hazırlık yapılması.
2. Dayanak ile implant gövdesinin yekpare hazırlanması, böylece protetik aşamada aşırı torkun uygulanmasının ve implant yatağının zarar görmesinin önlenmesi (O’Sullivan, Sennerby, and Meredith 2000).

Erken fonksiyonel yükleme ile tek aşamalı cerrahi uygulamanın avantajları ve dezavantajları bulunmaktadır. Avantajları arasında daha kısa tedavi süresi ve hasta memnuniyetinin artması yer alır. Ancak, dezavantajları arasında implantın tam olarak osseointegrasyonunu tamamlamadan yük uygulanması riski bulunmaktadır (Cochran, Morton, and Weber 2004).

### **Geç (Klasik-konvansiyonel) Yükleme Protokolü**

Sekonder stabiliteyi artırmanın en güvenli yöntemlerinden biri, yükleme öncesinde implant ve kemik arasında iyileşme sürecine yeterince zaman tanımadır. Bu yaklaşım, Branemark ve arkadaşlarının 1977 yılında geliştirdiği çift basamaklı cerrahi

teknikinin temelini oluşturmuştur (Branemark 1977b). İmplant yerleştirildikten en az 3 ay ve sonrasında protez yerleştirilir. Bu yöntem, kemiğin tamamen iyileşmesini sağlar ve implantın kemikle bütünleşmesi için yeterli süreyi tanır (Grütter and Belser 2009).

İmplantın çevresindeki kemik dokunun tam olarak osseointegrasyonunun sağlanması, geç yükleme yönteminin önemli avantajlarından biridir. Ayrıca, tedavi süresinin uzaması ve hastanın uzun süre dişsiz kalma riski gibi dezavantajları da bulunmaktadır (Adell et al. 1981).

### **2.4.3 Komplikasyonlar**

Dental implantlar son zamanlarda oldukça yaygınlaşmış ve dolayısıyla komplikasyonların sayısı da artmıştır. Dental implantların temel komplikasyonlarını üç ana başlık altında anlatılabilir: biyomekanik aşırı yüklenme, enfeksiyon ve diğer nedenler (Liaw, Delfini, and Abrahams 2015).

#### **Biyomekanik Aşırı Yüklenme**

Biyomekanik aşırı yüklenme, kötü implant açısı veya pozisyonu, yetersiz arka destek (örneğin, eksik arka dişler), yetersiz çevresel kemik veya parafonksiyonel alışkanlıklar (örneğin, brüksizm) gibi durumlar sonucunda meydana gelebilir. Aşırı yükleme, bir implant bileşeninin gevşemesi veya kırılmasıyla ortaya çıkar (Abrahams 2001).

#### **İmplant Kırığı:**

Kırıklar, biyomekanik aşırı yüklenmeye bağlı olarak sıkça karşılaşılan bir durumdur. Bir implant etrafındaki kemik rezorpsiyonu, destekleyici kemik miktarını azaltarak implantın etrafındaki kemiğin azalmasına ve dolayısıyla implant üzerinde aşırı stres oluşmasına neden olarak implant kırıklarına katkıda bulunabilir. İmplant kırıkları şunları içerebilir: gerçek implant fikstürü, abutment vidası veya protez vidası. İmplantın kendisinin hareketliliği genellikle implantın kırılmasından, osseointegrasyon eksikliğinden veya kemik desteğinin kaybına neden olan enfeksiyon veya iltihaplanmadan kaynaklanır (Goiato et al. 2014; Sakka, Baroudi, and Nassani 2012).

#### **Gevşeme, Osseointegrasyon Başarısızlığı:**

Gevşeme şu durumlarda meydana gelebilir: protezi abutmente tutan siman başarısız olursa, protez vidası veya abutment vidası gevşerse veya implant fikstürü, osseointegrasyon başarısızlığı varsa. (Sakka et al. 2012).

Siman başarısızlığı ve abutment vidasının gevşemesi genellikle protez bağlantısını etkiler ve bu durum, protezi tekrar simanlamak veya abutment vidasını sıkmak ya da değiştirmek suretiyle oldukça kolay bir şekilde çözülebilir. Bazen abutment vidası gerçekten kırılabilir ve bu durumda değiştirilmesi gerekebilir(Froum 2015).

### **Enfeksiyon**

İyi ağız hijyeni, implantın korunması için önemlidir. Ağız hijyenine dikkat edilmemesi, mikroorganizma birikimine ve implant çevresinde enfeksiyona yol açabilir. Hastalar, implant çevresindeki diş etlerinde kızarıklık, sertleşme ve ağrılı iltihaplanma (peri-implantitis) ile başvururlar (Tanner et al. 1997).

Enfeksiyon meydana geldiğinde, genellikle implant çevresindeki kemiğin erozyonuna ve rezorpsiyonuna neden olur (Mombelli and Lang 1998).

İmplant kemiğe başarıyla entegre olduktan sonra, üzerine genellikle simanla veya vida ile sabitlenen bir protez yerleştirilir. Siman fazla kullanıldığında diş eti altına sızabilir. Siman, dokuya toksik olup yabancı cisim reaksiyonuna yol açabilir. Bu reaksiyon hemen veya zamanla diş eti iltihabı, kızarıklık ve rahatsızlık şeklinde ortaya çıkabilir (Pauletto, Lahiffe, and Walton 1999).

### **Diğer Nedenler**

Diş implantlarının komplikasyonları arasında kemik ve doku kaybı, kemik yetersizliği, diş çekimi sonrası doku ve kemik korunmaması, estetik sorunlar ve yumuşak dokuyu koruyamama yer alır. Diş kaybı, alveolar kemik ve yumuşak dokunun küçülmesine yol açarak kemik desteğinin yetersiz hale gelmesine sebep olabilir, bu da implant yerleştirilmesini zorlaştırabilir. Eksik dişlerin olduğu bölgelerde kemik artırma işlemleri gerekebilir. Diş çekimi sırasında kemik ve doku yeterince korunmazsa, kemik kaybı devam eder ve estetik sorunlar ortaya çıkabilir. Ayrıca, diş çekimi sonrası yumuşak dokunun korunamaması beklenmedik estetik sonuçlar doğurabilir; geçici protezler bu dokunun korunmasına yardımcı olabilir (Si et al. 2012).

Diş implant cerrahisi sırasında zarar görebilecek çevresel önemli yapılar arasında mandibular kanal (nörovasküler demet), maksiller sinüs, burun boşluğu ve incisive foramen bulunmaktadır. İmplant çevre yapılara zarar verebilir. Maksiller sinüsün ihlali enfeksiyonlara veya oroantral fistüllere (ağız boşluğu ile maksiller sinüs arasında oluşan anormal yol) yol açabilir ve implant başarısızlığı riskini artırabilir (Zohrabian, Poon, and Abrahams 2015).

İmplant cerrahisine bağı diğer komplikasyonlar arasında; mandibular kırık, implantın aspirasyonu veya yutulması, kanama ve bitişik dişlerin devitalizasyonu yer alır (Misch and Wang 2008).

### 2.5. Estetiğin Tanımı Ve Tarihçesi

"Estetik" kelimesi, kökeni Yunanca "aisthesis" ya da "aisthanshai" kelimesine dayanmaktadır. "Aisthesis" duygu, duyuş anlamına gelirken, "aisthanshai" ise duymak ve algılamak anlamlarına gelir. "Estetik" terimini ilk kullanan kişi, şiirin bağlamsal anlatımına karşılık gelen bir terim olduğunu düşünen Alexander Baumgarten'dir. Baumgarten'in tanımına göre estetik, duyuşsal bilginin bilimidir ve temel konusu duyuşsal yetkinliktir. Estetik, güzel olanı arama ve duyuşsama ile ilgili bir kavramdır ve güzel düşünmenin sanatını kapsar. Ayrıca, duygu ve beğeniyi değerlendiren duyuşsal ve duyuşsal değerleri inceler. Estetiğin duyuşlarla bağlantılı olduğunu düşündüğümüzde, bu kavramın öznel bir değer taşıdığını ifade edebiliriz. Bireyin kültürel ve sosyal perspektifi ile içinde bulunduğu toplumun estetik değerlerine bağı olarak değişkenlik gösterir (Albayrak 2019; Pepperell 2011).

Estetiğin tarihine baktığımızda, Platon'un yanı sıra ondan önce de bazı düşünürlerin var olduğunu görürüz. Örneğin, Pythagorasçılar, sayılar, matematik ilkeler ve müziğin sesleriyle veya insan vücudunun durumlarıyla bilginin anlaşılması arasında bağlantı kurmuşlardır. Ayrıca, Sokrates, güzeli "bir işe yarayan veya yararlı olduğu zaman kabul edilen" olarak tanımlamıştır. Güzelin, haz kaynağı olduğu zaman kabul edilmediğini belirtmiştir. Platon ise güzeli iyi kavramından ayırmaz ve iyi ile hoş olanın birleşiminin güzelliği oluşturduğunu savunur. Bu şekilde, estetik kavramına dair çeşitli yaklaşımlar ortaya konmuştur (Albayrak 2019).

Estetik iki temel başlık altında değerlendirilebilir: objektif ve sübjektif. Objektif estetik, objenin kendi özellikleri ve görünür güzelliği ile ilgilidir. Sübjektif estetik ise, daha çok değerlendiren kişinin kişisel beklentileri ve zevklerine dayanır (Bhuvaneshwaran 2010; Yargıcı Çağlayan And Evlioğlu 2015).

Bireylerin sosyal yaşamlarında ilk fark edilen kısım yüzleridir; bu yüzden yüz görünümü tarih boyunca önemli olmuştur. Yüzde dikkat çeken bölgelerden biri olan ağızda meydana gelen herhangi bir değişiklik hemen fark edilir. Hastalar, özellikle ön bölgede çürük, renk değişikliği veya çapraşıklık varsa hızlıca tedavi olmayı isterler. Bu

istek, güzel ve etkileyici bir yüze sahip olma arzusundan kaynaklanır. Böyle bir görünüm, kişilerin özgüvenini ve kendine saygısını artırır, psikolojik olarak güçlü hissettirir ve sosyal ilişkilerinde olumlu etkiler sağlar (Rinck et al. 2013).

Diş hekimliğinde ise kaybolan fonksiyonun geri kazandırılmasına yönelik tedaviler, 20. yüzyılın sonlarından itibaren teknolojideki ilerlemeler ve estetiğe verilen önemin artmasıyla birlikte daha karmaşık hale gelmiştir (Jivraj and Chee 2006).

### **2.5.1 Dental Estetik**

Diş hekimliğinde estetik; dental ve gingival dokuların sağlığına, yapısal kriterlere uygunluğuna, gülme esnasında diş, diş eti ve dudakların birbiriyle ilişkisine ve bu unsurların yüzün genel uyumuna katkısına bağlıdır (Esper et al. 2012a).

Estetik bir gülümseme, yüz yapısı ile diş kompozisyonunun mükemmel uyumunu gerektirir. Yüz yapısı, yüzün sert ve yumuşak dokularını içerirken, diş kompozisyonu daha çok dişler ve onların ilişkide olduğu yumuşak dokularla ilgilidir. Gülüş tasarımı, daima yüz ve diş kompozisyonunun analizini ve değerlendirmesini kapsar. Estetik diş hekimliği, porselen venerler, tam seramik restorasyonlar, adeziv sistemler ve implantlar gibi çeşitli tedavi seçeneklerini içeren geniş bir alanı kapsamaktadır (Bhuvanewaran 2010).

Diş hekimleri, hastalarının tüm ağız radyografilerini ve ağız içi durumlarını değerlendirirken, çene, dudak, burun pozisyonu ve yüz konturlarının incelenmemesi eksik bir teşhise neden olabilir. Yanak ve dudak desteği, burun tabanındaki değişiklikler, çenenin konumu ve boyunun uzunluğu protez sonuçlarını etkiler (Rifkin 2000).

Diş hekimliğinde başarılı bir tedavi için hastanın beklentilerini anlamak ve tedavi planını hastaya net bir şekilde açıklamak gereklidir. Estetik bölgelerde bu daha da önemlidir. İnternette erişilen bilgiler, hastaların yüksek beklentilerle gelmesine neden olabilir, bu nedenle gerçekçi olmayan beklentileri olan hastalara detaylı açıklamalar yapılmalıdır (Bhuvanewaran 2010; Topcu 2014).

### **2.5.2 Dental İmplantolojide Estetik**

Dental implant uygulamalarının sonuçların estetik olarak, konvansiyonel yöntemlerle elde edilen sonuçlar kadar tatmin edici olması beklenir. Son 15 yılda implant kemik ilişkisi konusunda elde edilen büyük başarılar, estetiği ve doğal görünümü taklit etme konusuna artan ilgiyi beraberinde getirmiştir. Çenelerin ön bölgelerinde hastaların yüksek beklentileri, estetik konusunu daha önemli hale getirmekte ve hekimleri bu alanda

arařtırmalara yönlendirmektedir. Geliřen cerrahi ve restoratif teknikler, estetik bölgelerde önemli ilerlemeler saęlasa da peri-implant estetięi etkileyen birçok faktör ve estetik başarısızlık durumunda düzeltmenin zorluęu bu konunun önemini artırmaktadır. Estetięin tamamen öznel bir kavram olduęu ve ideal estetik anlayışında hasta, hekim ve uzmanlıklar arasında uzlaşma saęlanamadığı göz önünde bulundurulmalıdır (Kan and Kois 2001; Ricciardi and Pizzi 2013; R M Sullivan 2001).

## **2.6 Estetik Bölgedeki Tek Diş Eksikliği Ve Tedavi Seçimi**

Estetik bölge, genellikle ön dişler (üst çene ön dişleri ve alt çene kesiciler) olarak tanımlanır. Bu bölgede bir dişin eksik olması, bireyin estetik görünümünü doğrudan etkiler ve kişinin sosyal etkileşimlerinde rahatsızlık yaratabilir. Gülümseme, günlük hayatta önemli yüz ifadelerindedir. Estetik bir gülümseme, yüz güzelliğini artırarak bireyin kişisel özelliklerini güçlü bir şekilde yansıtır. Aynı zamanda, estetik ve sağlıklı bir gülüş, bireyin öz güvenini artırır ve sosyal ilişkilerde daha rahat hissetmesine katkıda bulunur (Bhuvaneshwaran 2010; Esper et al. 2012b). Hastalar estetik bölgede diş kaybı yaşadığında duygusal tepkiler verir ve dişin acilen yerine konması gerektiğini düşünürler. Bu bölgede yapılacak tedavilere karşı endişeli ve şüpheli bir tutum sergilerler. Yüksek beklentiler hekimi zorlayabilir. Hekim, hastanın beklentilerini doğru anlamalı, estetik alanında dişleri ve çevresindeki dokuları, aynı zamanda yüzün anatomik özelliklerini titizlikle değerlendirerek en uygun tedavi planını geliştirmelidir (Gerritsen et al. 2010).

Hastalar genellikle endodontik başarısızlık, travma, parsiyel anodonti, çürükler ve rezorpsiyonlar nedeniyle üst çene ön bölgedeki dişlerini kaybederler. Bu estetik açıdan önemli bölgede hem yumuşak hem de sert doku restorasyonları yapılması gerekir. Yumuşak dokunun örtülmesi, tedavinin en zor kısmıdır. Arka bölgedeki tek dişin implant restorasyonları daha öngörülebilir ve kolayken, üst çene ön bölgedeki tek dişin restorasyonu genellikle zordur ve diş hekiminin beceri ve deneyiminden bağımsız olarak zorlayıcı olabilir (Misch and St Louis 2005).

Estetik bölgedeki tek diş eksikliğinde tedavi seçenekleri hem fonksiyonel hem de estetik açıdan başarılı sonuçlar elde etmek amacıyla dikkatle seçilmelidir. Tedaviye karar verirken protezin ömrü, sık karşılaşılan komplikasyonlar ve bu komplikasyonların tedavi edilebilirliği göz önünde bulundurulmalıdır. Ayrıca hastanın uyumu, isteęi, tedavi süresi, maliyet, yaşı, estetik beklentileri, komşu dişlerin mobilitesi, kron yüksekliği, oklüzal

ilişkisi, meziodistal aralık, kullanılabilir kemik genişliği, yüksekliği ve çevreleyen gingival dokular gibi diğer faktörler de dikkate alınmalıdır. Üst çenede tek ön diş eksikliklerinde kullanılan tedavi alternatifleri arasında adeziv köprüler, kanatlı sabit protezler, hareketli bölümlü protezler, implant destekli restorasyonlar ve geleneksel sabit protezler yer almaktadır (Den Hartog et al. 2008).

### **2.6.1 Sabit Bölümlü Protezler**

Sabit bölümlü protezler, diş eksikliğini gidermek için genellikle komşu dişlerin üzerine yerleştirilen destekler (abutment dişler) kullanılarak yapılan protezlerdir. Bu tür protezler estetik ve fonksiyonel avantajlar sağlar. Sabit protezler, kısa sürede tedavi sağlama, öngörülebilirlik, fonasyon, fonksiyon ve estetik açısından tatmin edici restorasyonlar sunma özellikleriyle iyi bir tedavi seçeneğidir (Millî Eğitim Bakanlığı 2012).

Metal seramik restorasyonlara karşılık olarak zirkonya destekli restorasyonların ortaya çıkması, estetik imkanların artması, cerrahi işlem gerektirmemesi ve daha kısa sürede sonuçlanması nedeniyle hastalar tarafından oldukça talep edilmektedir (Le, Papia, and Larsson 2015).

Sabit protezlerin avantajları arasında mukoza desteğine ihtiyaç duymamaları, doğal dişler kadar yer kaplamaları, bu nedenle ek alan gerektirmemeleri, ısırma kuvvetini artırabilmeleri, kullanım kolaylığı sunmaları ve estetik olarak tatmin edici olmaları, yabancı cisim hissi vermemeleri sayılabilir. Ancak, sabit protezlerin dezavantajları da vardır. Endikasyon sahası sınırlıdır ve yapımı için uygun koşullar gereklidir; dişlerin eğimsiz ve destek dişlerin sağlıklı olması gerekir. Ayrıca, yapımı daha zor ve pahalıdır, temizlenmesi zor alanları vardır ve diş etinde enfeksiyon riski yüksektir. Tamiri neredeyse imkansızdır, diş kesimi sonucu madde kaybı yaşanır ve destek diş çekildiğinde ilave yapılamaz (Millî Eğitim Bakanlığı 2012).

Sabit bölümlü protezlerin uygulanamadığı durumlar arasında destek dişlerin zayıf olması, gövde konturu için yeterli kemik bulunmaması, diastemaların varlığı, hastanın komşu dişlerin preparasyonunu istememesi ve genç hastalarda pulpa boynuzunun geniş olması sayılabilir (Misch and St Louis 2005).

Sabit bölümlü protezlerde en sık karşılaşılan komplikasyonlar ise çürük, endodontik sorunlar, restorasyonun yerinden çıkması ve porselen kısmında görülen kırık ve çatlaklardır (Schley et al. 2010).

### **2.6.2 Hareketli Bölümlü Protez**

Hareketli bölümlü protezler, diş eksikliği olan bölgedeki eksik dişi ve çevresindeki dokuya uyum sağlayacak şekilde tasarlanmış, çıkarılabilir protezlerdir. Genellikle, diş eksikliğinin geniş olduğu veya komşu dişlerin sağlam olmadığı durumlarda tercih edilir (Misch 1999).

Tek maksiller ön bölge diş eksikliğinde, genellikle geçici protez olarak kullanılmaktadır. Protetik rehabilitasyonda, mümkün olan her durumda sabit protezler tercih edilmektedir. Ayrıca, gömülü implantın iyileşme sürecinde estetik amaçla kullanılacak bir restorasyon türüdür. Ancak, kemik greftlemesi uygulanan durumlarda, ilk iyileşme sürecinde mikro hareketlilik riskini artırdığı için oklüzal tırnaklı döküm metal iskelet protez tercih edilmelidir (Shillingburg et al. 2012).

Hareketli bölümlü protezler, çıkarılabilirlikleri sayesinde kullanıcı tarafından kolayca temizlenebilir ve sabit protezlere göre daha düşük maliyetlidir. Ayrıca, diş kaybı durumunda protez kolayca yeniden uyarlanabilir veya tamir edilebilir. Ancak, başlangıçta konfor sağlamak zorluklar yaşanabilir ve bazı kişilerde rahatsızlık verebilir. Sabit protezler kadar doğal bir görünüm sunmayabilir, bu da estetik açıdan dezavantaj oluşturabilir (Misch 1999).

### **2.6.3 Rezin Bağlı Protezler**

Rezin bağlı protezler, genellikle akrilik reçinelerle yapılmış ve dişlere bağlanan protezlerdir. Estetik ve fonksiyonel amaçlarla kullanılan bu protezler, eksik diş bölgelerindeki estetiği ve fonksiyonu iyileştirmede etkili olabilirler. Özellikle ön dişlerde tercih edilen bu uygulama, hızlı bir şekilde gerçekleştirilebilir. Bu restorasyon türü, maksiller ön bölgede diğer bölgelerden daha uzun ömürlü olabilir. Ancak, dayanıklılığı ve uzun ömürlülüğü sınırlı olabilir, bu nedenle düzenli bakım gerektirir. Ekonomik bir seçenek olarak avantaj sağlar (Shillingburg et al. 2012).

Genellikle, implant yerleştirilmeden önce kemik ve yumuşak doku greftlemeleri yapıldığında geçici bir çözüm olarak kullanılır. Mine dokusundan aşındırma yapılmadan uygulanabildiği için destek dişler tedavi sonrasında ek restorasyon gerektirmez. Ancak, rezin bağlı protezler, destek dişte ince mine veya hareketlilik, derin kapanış (deep bite), brüksizm, ön bölgede diastema, kısa klinik kron veya bozuk oklüzal ilişki gibi durumlarda kontrendike olabilir (Shillingburg et al. 2012).

#### **2.6.4 İmplant Destekli Kronlar**

İmplant destekli kronlar, diş eksikliğinde doğal diş kökleri yerine diş implantlarının kullanıldığı protezlerdir. İmplantlar çene kemiğine yerleştirilir ve üzerine kronlar yerleştirilir. Bu yöntem hem estetik hem de fonksiyonel olarak çok başarılı sonuçlar verebilir. İmplantlar, doğal dişlerin işlevini ve görünümünü en iyi şekilde taklit eder (Lindh et al. 1998).

İmplant destekli kronlar, 1990 sonrası yapılan uzun vadeli araştırmalar sayesinde 1993'ten itibaren tek diş eksikliğinin rehabilitasyonlarında en güvenilir ve uzun ömürlü tedavi yöntemi olarak kabul edilmiştir. Bu yöntem, komşu dişlere splintli restorasyon gerektirmemesi ve sağlam dişlere zarar vermemesi gibi avantajlar sunar. Ayrıca, çevredeki kemiği koruyarak doğru oklüzyon ve düzenli temizlikle uzun vadeli başarılı sonuçlar sağlar. Bu nedenlerle, implant destekli kronlar genellikle sabit bölümlü protezlere kıyasla daha iyi bir prognoz sunar (Goodacre et al. 2003b; Priest 1999).

İmplant destekli kronlar, doğal dişlerin görünümüne yakın estetik sunarak güçlü bir çiğneme fonksiyonu sağlar ve uzun ömürlüdür. Ayrıca, çene kemiği ile bütünleşen implantlar kemik kaybını önlemeye yardımcı olabilir. Ancak, bu protezlerin uygulanması cerrahi müdahale gerektirir ve iyileşme süreci birkaç ay sürebilir. Ayrıca, genellikle yüksek maliyetli olabilirler ve düzenli ağız hijyeni ile kontrol gerektirir. İmplant çevresinde enfeksiyon riski de vardır, bu sebeple dikkatli bir bakım gerektirir.

Her bir tedavi seçeneği, hastanın genel ağız sağlığı, estetik ihtiyaçları ve fonksiyonel gereksinimleri doğrultusunda değerlendirilmelidir. Tedavi seçimi, diş hekiminin klinik deneyimi ve hastanın bireysel durumu göz önüne alınarak yapılmalıdır.

#### **2.7 Yumuşak Doku Şekillendirilmesi**

İmplant destekli estetik restorasyonlar, çevre dokularla doğal bir diş gibi uyumludur (Fürhauser et al. 2005). Dişler arasındaki geçişlerin, restorasyonun ve yumuşak dokuların doğal bir görünüm sunması gerekir; ayrıca ortaya çıkış profili (EP) genellikle özelleştirilmiş modifikasyonlar gerektirir (Chu et al. 2012). Peri-implant yumuşak dokuların kondisyonlanması için farklı teknikler geliştirilmiştir; bu teknikler arasında hemen uygulanan geçici restorasyonlar, custom iyileşme başlığı ve implantın entegrasyonundan sonra uygulanan yöntemler bulunmaktadır. Üç boyutlu implant konumu ve mevcut yumuşak dokuların miktarı, EP'nin şeklini etkileyen önemli

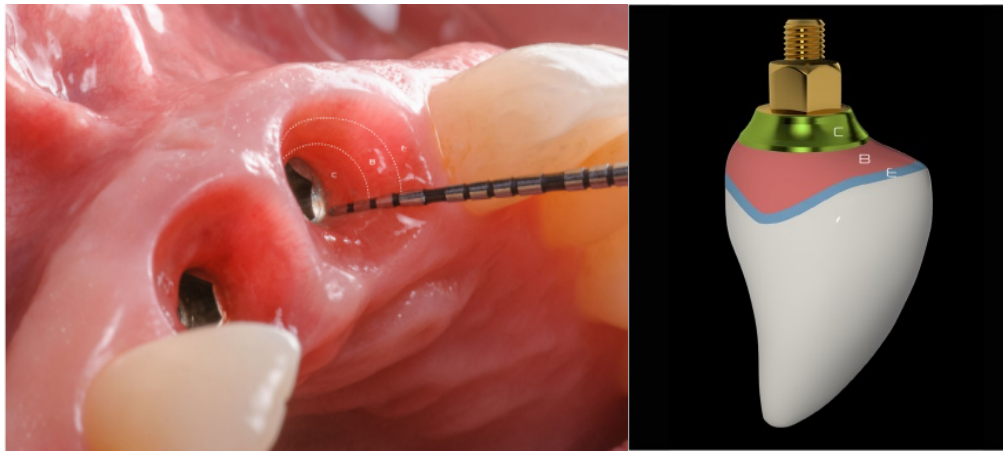
faktörlerdir. Estetik bir restorasyonun elde edilmesi için geçici restorasyon uygulamaları zorunludur (Gamborena, Sasaki, and Blatz 2020; Gomez-Meda, Esquivel, and Blatz 2021). Estetik açıdan zorlayıcı durumlarda, elde edilen sonucun başarısı yalnızca restorasyonun kendisine değil, aynı zamanda diş eti dokusunun restorasyonu çevreleme biçimine, yani "pembe estetik" denilen faktöre de bağlıdır. Alveolar kemiğin interproksimal tepelerinin korunması ve implantların doğru bir şekilde yerleştirilmesi bu süreçte kritik bir rol oynar. İnterproksimal papillaların uygun şekilde desteklenmesi, onların istenen formu almasını sağlar (Goldberg, Higginbottom, and Wilson Jr 2001; Yılmaz et al. 2015).

### 2.7.1 Çıkış Profil Bölgeleri

Bir implant restorasyonunun çıkış profili altında üç bölge bulunmaktadır. Bu bölgelerin her biri belirli bir doku türü ile temas eder ve tasarımı farklı bir işlevi yerine getirir(Gomez-Meda et al. 2021).(Çizelge 2.12.) Estetik biyolojik kontur bölgeleri Resim 2.1.'de yer almaktadır (Gomez-Meda et al. 2021).

**Çizelge 2.12.:** Estetik Biyolojik Kontur Bölgeleri, Perio-Protez Özellikleri

Bölge	Fonksiyon	Dizayn	Doku	Histoloji	Uzunluk
ZON E	Estetik yönlendirme	Diş etinin kenarına destek sağlamak için konveks	Sulkular epitel	Çok katlı yassı epitel	1 mm
ZON B	Biyolojik sınır alanı	İmplant pozisyonuna ve yumuşak doku kalınlığına bağlı	Junctional epitel	Non-keratinize epitel	1-2 mm
ZON C	Krest kemik stabilitesi	Düz	Bağ Doku	Bağ Doku	1-1.5 mm



**Resim 2.1.:** Estetik Biyolojik Kontur Bölgelerinin Klinik Görünümü ve İmplant Üstü Protezin Çıkış Profili

**Zon E Estetik Zon (Esthetic Zone (E)):** Estetik bölge, serbest diş eti kenarının (FGM- Free Gingival Margin) apikalinde yer alan 1 mm'lik subgingival alan olarak tanımlanır ve kritik bölge olarak adlandırılır. Bu alan, doğal bir diş kronunun görünümünü taklit etmeli ve FGM'yi doğru konumda destekleyecek şekilde konveks olmalıdır. İmplant çok bukkal yerleştirilmedikçe, bu alan düz veya konkav olmamalıdır. Yanlış planlama, yumuşak doku desteğini kaybettirir ve kenarın görünümünü olumsuz etkiler. Aşırı konvekslik ise kenarın apikal olarak kaymasına neden olur. Bu alan, FGM'nin konumunu ve implant restorasyonlarının görünümünü etkilediği için estetik bölge olarak adlandırılır (Rungcharassaeng et al. 2012; Su et al. 2010).

**Zon B Sınırlanmış Zon (Bounded Zone ((B)):** İdeal olarak yerleştirilmiş, restoratif zenit noktasından 3-4 mm apikalde bulunan bir implantta, bu bölge E bölgesinin apikalinde yer alır. Yaklaşık 1-2 mm olup, yumuşak doku miktarı ve implant pozisyonundan önemli ölçüde etkilenir. Eğer dokular yetersizse, diş eti fenotipini iyileştirmek, kemik seviyesinin stabilitesini sağlamak ve estetik bir sonuç elde etmek için bağ dokusu grefti gerekebilir. Bağ dokusu grefti olmadan, bu bölgede konveks bir tasarım, dokuların daha kalın olduğu yanılsamasını yaratabilir. B bölgesinin tasarımı, implant boynunun pozisyonu ve tasarımından da etkilenir (Esquivel, Meda, and Blatz 2021; Thoma et al. 2018).

**Zon C Krestal Zon (Crestal Zone (C)):** C zonu, implant platformunun hemen koronalinde yer alan 1-1,5 mm'lik alandır (Abrahamsson et al. 1998; Moon et al. 1999). Bu bölgedeki abutment tasarımı, restorasyonun yanındaki sert dokulara baskı yapmamak için düz veya hafifçe konkav olmalıdır. Apiko-koronal boyut, implantın derinliğine bağlı olarak değişebilir. Bu bölgede supra-krestal bağ dokusunun bulunduğu ve dokuların bütünlüğünü korumak ve kemik yeniden şekillenmesini önlemek için geçici restorasyonun fazla şekillendirilmemesi gerektiği unutulmamalıdır. Galindo Moreno, implant bağlantısından abutmentin ilk konveksliğine kadar olan dikey alanın etkisini açıklamıştır. İmplantın tasarımı, genişliği ve derinliği bu bölgenin boyutunu değiştirdiğinden, burası en değişken bölge olarak kabul edilir (Askar et al. 2020; Galindo-Moreno et al. 2014).

## **2.8 Estetik Bölgede Sonuçları Etkileyen Faktörler**

Estetik bölgelerdeki estetik rehabilitasyonlar, implantoloji ve protetik diş hekimliğinin en karmaşık ve zorlu alanlardan birini oluşturur (Wittneben et al. 2016).

Estetik bölgedeki tek diş eksikliklerinin tedavisinde, genellikle mevcut kemik kalitesi ve miktarı dikkate alındığında, implantın sağkalım oranları beklenenden düşük olabilir. Diş kaybı sonrası kemik rezorpsiyonu meydana gelen bu bölgelerde estetiğin sağlanabilmesi için; gingival biyotip, implantın konumu, dişsiz kret formu, kontak noktalarının pozisyonu, komşu dişlerin gingival formu ve açısı ile tedavinin cerrahi ve protetik aşamaları sırasında yumuşak ve sert dokuların en iyi şekilde şekillendirilmesi oldukça önemlidir (Wittneben et al. 2013).

Estetik açıdan, bu kusurların restorasyonunda karşılaşılan en büyük zorluk, implant kronu etrafındaki yumuşak doku konturlarını simetrik hale getirmek, komşu dişlerin zenith noktaları ile uyum sağlamak ve interproksimal alanı interdental papilla ile doldurmaktır. Estetik bölgelerde papil oluşumu, implantın vertikal ve horizontal konumu, protetik parçanın tasarımı, mukozayla temas eden materyal (zirkonya seramik, titanyum vb.), transmukozal bileşenin şekil ve konturu, yumuşak doku biyotipi gibi birçok farklı etkene bağlıdır (Güder et al. 2015; Levine et al. 2018).

Martin ve arkadaşları, 12 risk faktörünü içeren estetik risk değerlendirmesini daha pratik bir şekilde kullanılabilmesi için tablo şeklinde düzenlemiştir (Buser, Martin, and Belser 2007). (Çizelge 2.13.)

**Çizelge 2.13.: Estetik Risk Değerlendirmesi**

Estetik Risk Faktörü	Düşük	Orta	Yüksek
<b>Medikal durum</b>	Sağlıklı, bağışıklık sistemi iyi durumda		Baskılanmış bağışıklık sistemi
<b>Sigara alışkanlığı</b>	Kullanmıyor	Günde 10 sigaradan az kullanım	Günde 10 veya daha fazla sigara kullanımı
<b>Hastanın estetik beklentileri</b>	Düşük	Orta	Yüksek
<b>Gülme hattı</b>	Düşük	Orta	Yüksek
<b>Dokunun biyotipi</b>	Kalın – düz	Orta kalınlıkta	İnce – bıçak sırtı sonlanan
<b>Kronların şekli</b>	Kare		Üçgen
<b>İmplant bölgesinde enfeksiyon</b>	Yok	Kronik	Akut
<b>Komşu dişin kemik seviyesinin kontak noktasına uzaklığı</b>	5 mm veya az	5,5 – 6,5 mm arasında	7 mm veya daha fazla
<b>Komşu dişlerin restoratif durumu</b>	Yok		Var
<b>Dişsiz alanın genişliği</b>	7 mm veya daha fazla	7 mm'den az (1 diş)	2 diş veya daha fazla
<b>Yumuşak doku anatomisi</b>	Sağlıklı, dokunulmamış		Defektli
<b>Alveolar kretin anatomisi</b>	Kemikte eksiklik yok	Yatay kemik kaybı	Dikey kemik kaybı

### **2.8.1 Medikal Risk Faktörleri**

Yara iyileşmesi ve kemik remodelasyon kapasitesini olumsuz etkileyebilecek tüm hastalık ve durumları kapsar. Risk yaratan faktörler belirli bir sınıflamaya tabi tutulmuştur. Bu risk faktörleri; osteogenezis imperfekta veya bağışıklık sistemi baskılanmış hastalar, osteomalazi gibi ciddi kemik rahatsızlıkları (HIV+ hastalar, kortikosteroid veya kemoterapi görenler), hastanın uyumunu etkileyebilecek psikolojik veya mental rahatsızlıklar, radyoterapi alanlar, Tip 1 diyabet veya kontrol altında olmayan Tip 2 diyabet, kanama bozuklukları ve intravenöz bifosfonat kullanan hastalardır (Buser, Wismeijer, and Belser 2019).

### **2.8.2 Sigara Kullanımı**

Sigara kullanımı, implant üstü restorasyonların başarısını ve estetik sonuçlarını önemli ölçüde etkileyebilir. Sigaranın, özellikle ağız içi doku iyileşmesi ve osseointegrasyon süreci üzerindeki olumsuz etkileri iyi bilinmektedir. Nikotin ve diğer toksinler, periodontal sağlığı bozarak peri-implantitis riskini artırabilir ve kemik kaybına neden olabilir. Sigara içen hastalarda, diş etlerinin iyileşmesi ve estetik sonuçların uzun süreli korunması zorlaşır. Sigara, vaskülarizasyonu bozarak yumuşak doku kalitesini de olumsuz etkileyebilir (Sánchez-Pérez, Moya-Villaescusa, and Caffesse 2007).

### **2.8.3 Hasta Beklentileri**

Estetik bölgede implant tedavisi planlanırken, hasta beklentileri kritik bir faktördür. Hastalar, doğal dişlerle uyumlu ve yüksek estetik standartlarda sonuçlar beklerler. Son yıllarda, hastaların dental implant konusunda artan bilinci, bu tedaviye olan talebi artırarak klinik uygulamaları olumlu yönde etkilerken, bazen de gerçek dışı beklentilere ve yanlış bilgilere yol açabilmektedir. Bu nedenle, özellikle estetiğin önemli olduğu durumlarda, hastanın beklentilerini iyice anlamak ve tedavi öncesinde estetik hedefler, sınırlar ve olası sonuçları ayrıntılı bir şekilde tartışmak, başarılı bir tedavi için esastır (Morton, Martin, and Ruskin 2004).

### **2.8.4 Gülme Hattı**

Yüksek gülme hattı olan bireylerde, estetik bölgedeki dişeti ve restorasyonun tamamı görünür olduğundan, tatmin edici bir estetik sağlamak zordur. Düşük gülme hattı olanlarda ise estetik, genellikle maksiller dişlerin insizal yarısıyla ilgilidir ve dudağın doğal kamuflaj yeteneği estetik sorunları gizleyebilir. Normal gülme hattına sahip bireylerde ise estetik, diş boyutları, restorasyon rengi ve şekli gibi faktörlerle ilişkilidir.

Yüksek gülme hattı olanlarda ise bu faktörlere ek olarak, dişeti rengi, formu ve konturu da değerlendirilmelidir (Dong et al. 1999).

### **2.8.5 Diş Pozisyonu**

Estetik bölgede implant yerleştirilmeden önce, doğal dişin apikokoronal, meziodistal ve fasiyolingual konumu dikkatle değerlendirilmelidir. Dişin pozisyonu dişeti yapısını ve bukkal veya interproksimal kemik kalınlığını etkileyebilir. Çekim sonrası remodelasyon, marjinal dişeti kenarının apikal yönde göçüne neden olabilir, bu da daha uzun klinik kronlar yapmayı zorlaştırarak estetiği olumsuz etkiler. Proksimal ve interdental papil oluşumu için komşu dişin yakınlığı önemlidir ve diastemaların kapatılması kararı dikkatle değerlendirilmelidir, çünkü bu işlem siyah üçgenler oluşmasına neden olabilir (Balasubramaniam, Raja, and Thomas 2013; Becker et al. 1997).

### **2.8.6 Komşu Dişin Kök Pozisyonu ve İnterproksimal Kemik Seviyesi**

İmplantın komşu dişe çok yakın olması, implant ve diş arasındaki ince kemik nedeniyle dikey yönde kemik kaybı riskini artırır. Tek diş implantlarında diş eti papili yüksekliğini belirleyen en önemli etken, komşu dişin interproksimal kemik seviyesidir. Restorasyonun kontak noktalarındaki kontur, interdental papil oluşumu ve estetik sonuç, komşu kemik yüksekliği ile doğrudan ilişkilidir. Komşu dişlerde travmatik çekim veya enfeksiyon sonucu oluşan vertikal kemik kaybı, kontak noktasında siyah üçgenlere yol açabilir ve estetiği riske atabilir. İmplant yerleştirilirken, komşu dişlerin kök pozisyonu ve interproksimal kemik seviyesi kritik rol oynar. Yeterli mesafe sağlanmalı ve köklerin doğru pozisyonlanması, implantın optimal yerleştirilmesini ve dişeti papillerinin korunmasını sağlar (Chow and Wang 2010a).

### **2.8.7 Kemiğin Konturu**

Başarılı bir estetik sonuç için kemik üç boyutlu olarak dikkatlice değerlendirilmelidir. Yetersiz kemik yapısı dişeti şekillendirmesini etkileyebilir ve yumuşak doku sorunlarına yol açabilir. Optimum estetik için yumuşak veya sert doku greftleme seçenekleri göz önünde bulundurulmalıdır. Hasta, sadece eksik dişin restorasyonu ile istenen estetik sonucun elde edilemeyeceğini anlamalıdır (Grey et al. 2013). Fasiyolingual kret anatomisi ve implant çapı çıkış profilini etkiler; kretin içbükey bölgeleri implant yerleşimini zorlaştırabilir. Yetersiz kret genişliği durumunda augmentasyon veya dar çaplı implantlar tercih edilebilir. Meziodistal genişlik,

restorasyonun estetiği üzerinde önemli bir etkidir; dar kret genişliğinde ortodontik tedavi veya mine möllemesi alternatif olabilir. Apiko-koronal yöndeki boyut yetersizliklerinde, implant kron uzunluğu ve çıkış profili etkilenir, uzun kronlar veya pembe porselen kullanımı gerekebilir. Kemik anatomisini iyileştirmek için yumuşak ve sert doku cerrahileri gerekebilir. Vertikal yükseltme, sinüs augmentasyonu ve kısa implantlar gibi tedavi seçenekleri mevcut olabilir. Endodontik başarısızlıklar ve periapikal enfeksiyonlar, bölgedeki kanlanmayı ve estetik sonuçları etkileyebilir. Bu zorlukları aşmak için hekimlerin eğitimli ve uzman olması gerekir, aksi takdirde estetik ve fonksiyonel sonuçlar tehlikeye girebilir (Garavaglia, Mojon, and Belser 2012; Higginbottom et al. 2004).

### **2.8.8 Fasiyal kemiğin Fenotipi**

Fasiyal kemiğin fenotipi, yani kalınlığı ve yoğunluğu, implant üstü restorasyonların estetik sonuçlarını doğrudan etkileyen bir diğer önemli faktördür. Diş etinde orta bölgede meydana gelebilecek bir çekilmenin olası sebeplerinden biri, fasiyal duvarın kalınlığının 1 mm'nin altında olması ya da bu duvarın hiç bulunmamasıdır. İnce fenotipli hastalarda, implant yerleştirilmesi sonrasında fasiyal kemiğin bukkal yüzeyde ince kalması, yumuşak doku çekilmelerine ve implantın görünmesine neden olabilir. Kalın fenotipli hastalar, bu risklere daha az maruz kalır (Buser, Chen, and Wismeijer 2019).

### **2.8.9 Biyolojik Genişlik**

Biyolojik genişlik, krestal kemik üzerindeki bağ dokusu ve birleşim epitelinin toplam uzunluğudur ve implant çevresinde genellikle yaklaşık 3 mm olarak belirlenir. Estetik bölgelerde tek diş restorasyonlarında bu genişlik özellikle önemlidir. İmplant ile dayanak arasındaki boşluk ve implantın krestal kemikle ilişkili konumu biyolojik genişliği etkiler; derin bağlantılar biyolojik genişliği genişletir. İmplant veya restorasyonun kenarları normal biyolojik genişlik sınırlarında kaldığında, biyofilm oluşur ve bu, birleşim epitelinde biyolojik reaksiyona neden olur. Bu reaksiyon, komşu kemiğin rezorpsiyonuna yol açarak biyolojik genişliğin yeniden sağlanmasını etkiler. Sağlıklı ve sabit bir biyolojik genişlik için bu alanın dokunulmamış olması gereklidir. Riskli hastalarda estetik bölgede biyolojik genişliğin korunması zor olabilir; ince labial kemik ve yumuşak dokular, biyolojik genişliğin yeniden oluşturulması sırasında kemik rezorpsiyonuna ve peri-implant dokuların apikal göçüne neden olabilir. Bu risk, ince

gingival dokular, tekrarlayan enfeksiyonlar veya cerrahi müdahaleler geçirmiş hastalar ve düşük krestal kemik yüksekliği olan hastalar için özellikle önemlidir (Eggert and Levin 2018; Todescan et al. 2002).

#### **2.8.10 Periodontal Biyotip**

Diş eti biyotipleri, diş çevreleyen diş etinin durumu, kemik seviyeleri ve bağ dokusu ataçmanının etkisiyle şekillenir ve iki ana tipe ayrılır: ince dantela (scalloped) ve kalın düz dişeti biyotipi. İnce biyotipler, az miktarda keratinize gingiva ve translusent mukoperiosteum ile karakterizedir; bu tür biyotipe sahip hastalarda, cerrahi işlemler sırasında yumuşak doku kaybı ve biyolojik genişliğin apikale migrasyonu riski vardır. İnce biyotiplere sahip ağızlarda, yumuşak doku kaybını en aza indirmek için cerrahi işlemler özenli yapılmalıdır. Kalın düz biyotipler ise bol miktarda keratinize dişeti ve kalın, yoğun mukoperiosteum ile tanımlanır; bu biyotipler cerrahi işlemlere daha az hassastır ve yumuşak doku kaybı ile krestal kemik kaybı riski daha düşüktür. Geçici restorasyonlar veya anatomik konturlara sahip iyileşme başlıkları, ince biyotiplerde interdental papillayı destekleyerek kaybını önlemeye yardımcı olabilir (Joseph Y K Kan et al. 2003; Nisapakultorn et al. 2010).

#### **2.8.11 İmplant Konumu**

Estetik implant yerleşimi, biyolojik ve restoratif faktörlerin birleşimiyle belirlenir. Sert ve yumuşak dokuların korunması ve estetik ile fonksiyonun sağlanması kritik öneme sahiptir. Özellikle estetik bölgelerde, implantın hassas yerleştirilmesi gereklidir zira 1 mm'den daha az bir hatalı yerleşim, tedavi sonuçlarını riske sokabilir. İmplantın her üç düzlemde (apiko-koronal, mezio-distal, fasiyo-lingual) ve komşu dişle olan ilişkisi dikkate alınmalıdır. Bukkolingual yönde, implant komşu dişlerin vestibülünden 1-2 mm geride konumlandırılmalı; aksi halde kemik rezorpsiyonu ve dişeti çekilmesi riski oluşabilir. Palatinal yönde yanlış yerleşim hijyen sorunları ve biyomekanik komplikasyonlara neden olabilir. Mesiodistal yönde, implantın doğal dişe 1,5 mm, komşu implanta ise 3 mm'den daha yakın yerleştirilmesi horizontal kemik kaybı ve dişeti papili kaybına yol açabilir. Ayrıca, apikal yönde, implantın komşu dişlerin interproksimal kontak noktalarından 5 mm apikalde yerleştirilmesi önerilir; aksi takdirde protetik işlemler zorlaşabilir ve biyolojik ile mekanik komplikasyonlar ortaya çıkabilir. Supragingival yerleşim metal kenarlarının görünmesine ve kötü bir çıkış profiline neden olabilir (Belser et al. 2000; Belser, Bernard, and Buser 1996).

### 2.8.12 Komşu Dişlerin Restoratif Durumu

Dişsiz bölgeyi çevreleyen veya cerrahi işlem planlanan bölgeye komşu dişlerde restorasyonlar, diğer faktörlerle birlikte değerlendirilmelidir. Komşu dişlerde restorasyon (kron veya veneer) varsa ve bu restorasyon gingival sulkus alanına uzaniyorsa, estetik risk artar. Özellikle periodontal sorunları olan dişlerin çekilmesi durumunda bu risk daha belirgin hale gelir. Bu sebeple, cerrahi işlem titizlikle planlanmalı, gerektiğinde komşu restorasyonlar yenilenmeli ve cerrahi yaklaşım modifiye edilmelidir (Chappuis V and Martin W 2017).

### 2.9 Peri-İmplant Estetiği Değerlendirmede Kullanılan Estetik İndeksler

İmplant üstü restorasyonların estetiğinde, doğal diş-mukoza ilişkisine ait anatomik oluşumlar (dişeti papili, serbest ve yapışık dişeti, alveoler mukoza) büyük önem taşır. Bu yapıların cerrahi ve protetik aşamalarda doğal konumlarının korunması, estetik başarının anahtarıdır. Uyumlu bir dişeti çizgisi ve korunmuş papil, daha iyi estetik sonuçlar sağlar. İmplant estetiğinin amacı, doğal ve uzun süre kalıcı ilişkiler kurmaktır (Buser, Martin, and Belser 2004b; Chow and Wang 2010b).

Literatürde, peri-implant estetiği daha objektif değerlendirmek, kıyaslama yapabilmek ve hasta takibini kolaylaştırmak için estetik indeksler geliştirilmiştir. Bu indeksler kronolojik olarak sıralanmaktadır (Afrashtehfar et al. 2021).

- Papilla Presence Index (PPI) (Papil Varlık İndeksi) – 1997
- Pink Esthetic Score (PES)(Pembe Estetik Skoru) – 2005
- Implant Crown Aesthetic Index (ICAI) (İmplant Kron Estetik İndeksi) – 2005
- White Esthetic Score (WES) (Beyaz Estetik Skoru) – 2009
- Esthetic Implant Positioning Index (EIP) (Estetik İmplant Pozisyonlandırma İndeksi – 2009
- Soft Tissue Stability Index (STSI) (Yumuşak Doku Stabilite İndeksi) – 2009
- Crown to Implant Ratio Index (CIRI) (Kron-İmplant Oranı İndeksi)- 2010
- Facial-Lingual Implant Position Index (FLIPI) (Fasiyal-Lingual İmplant Pozisyon İndeksi)- 2011
- Cervical Mucosa Contour Index (CMCI) (Servikal Mukoza Kontur İndeksi) – 2013

□ Esthetic Tissue Rating Index (ETRI) (Estetik Doku Derecelendirme İndeksi)- 2014

Fürhauser ve arkadaşları pembe estetik skor (PES) olarak adlandırılan ve esasen anterior implant restorasyonu ile ilişkili yumuşak doku özelliklerine odaklanan bir indeks önermiştir (Belser et al. 2009). Yedi farklı yumuşak doku parametresi tanımladılar: mezial ve distal papilla varlığı veya yokluğu, implant restorasyonunun fasiyal mukoza hattından çıkışının seviyesi ve eğriliği, fasiyal yumuşak doku konveksliği ve fasiyal marjindeki peri-implant mukozasının rengi ve dokusu. Araştırmacılar, bu yedi parametrenin her birinin uyumuna göre 2, 1 veya 0 puan verdiler ve sonuç olarak en yüksek 14 puanlık bir skorla sonuçlandı (Belser et al. 2009). Tek diş implantlarının uzun vadeli performansını estetik açıdan kapsamlı bir şekilde değerlendirmek için uygun bir indeksin şu kriterleri karşılaması gerekir: ilgili peri-implant yumuşak dokuların ve restorasyona özgü parametrelerin dahil edilmesi, klinik olarak kabul edilebilir bir eşik belirlenmesi, kullanım kolaylığı ve tekrarlanabilirlik. Bu doğrultuda, araştırmacılar daha önce yayınlanmış bir peri-implant yumuşak doku endeksini (PES) modifiye etmiş ve Belser ve arkadaşlarının yapmış olduğu çalışmada geliştirilen yeni bir implant restorasyon endeksi (WES) ile birleştirmiştir (Belser et al. 2009; Fürhauser et al. 2005).

Pink Estetik Skoru (PES) (Pembe Estetik Skoru), dental implantların etrafındaki yumuşak dokuların estetik değerlendirilmesinde kullanılan bir ölçüttür. PES, özellikle diş eti dokusunun görünümü ve uyumu üzerine odaklanır. PES tek implantlar üzerinde klinik araştırma için en iyi niteliğe sahiptir. PES, tek implantların estetik değerlendirmesi için en uygun yöntemdir. PES şu beş değişkenden oluşmaktadır: mezial papilla, distal papilla, fasiyal mukozasının eğriliği, fasiyal mukozasının seviyesi ve implant bölgesinin fasiyal tarafındaki kök konveksliği/yumuşak doku rengi ve dokusudur. Beş PES parametresinin tamamına 2, 1 veya 0 puan verilir. İki papiller skor (mezial ve distal) papiller dokunun tam varlığı (skor 2), tam olmayan varlığı (skor 1) veya yokluğu (skor 0) açısından değerlendirilir. İmplant restorasyonun yumuşak dokulardan çıkış hattı olarak da tanımlanan fasiyal yumuşak doku hattının eğriliği, doğal kontrol dişine kıyasla aynı (skor 2), biraz farklı (skor 1) veya belirgin şekilde farklı (skor 0) olarak değerlendirilir ve böylece doğal simetrik veya kontralateral diş ile aynı dikey seviye (skor 2), hafif ( $\leq 1$  mm) farklılık (skor 1) veya majör ( $> 1$  mm) farklılık açısından karşılaştırma (0 puan). Beş tanımlanan parametre (5x2), optimum koşullarda 10'a kadar bir puan oluşturur; klinik

kabul düzeyi 6 olarak belirlenmiştir. Yüksek bir PES puanı, implant etrafındaki yumuşak dokuların estetik açıdan doğal ve uyumlu olduğunu gösterir. Pink Estetik Skoru'nun (PES) değerlendirilmesinde kullanılan kriterleri ve her bir kriterin değerlendirilme ölçütleri tabloda yer almaktadır (Cosyn et al. 2021). (Çizelge 2.14.)

**Çizelge 2.14.: PES Kriterleri**

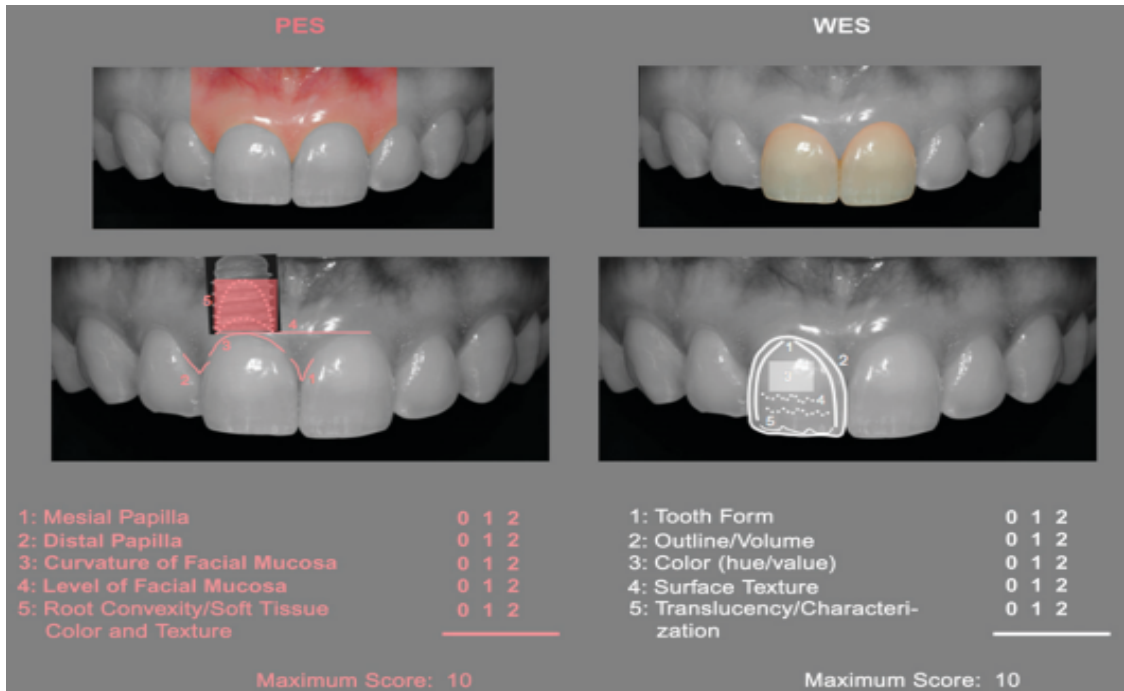
<b>Kriter</b>	<b>2 Puan</b>	<b>1 Puan</b>	<b>0 Puan</b>
<b>Mezial Papil</b>	Tamamı var	Kısmen var	Yok
<b>Distal Papil</b>	Tamamı var	Kısmen var	Yok
<b>Fasiyal Mukoza Kurvatur</b>	Doğal diş benzer	Hafif farklı	Belirgin farklı
<b>Fasiyal Mukoza Seviyesi</b>	Komşu dişlerle aynı hizada	$\leq 1$ mm farklılık	$> 1$ mm farklılık
<b>Kök Konveksliği / Doku Rengi ve Yapısı</b>	Tam uyumlu	Kısmen uyumlu	Uyumsuz

Belser ve arkadaşları beyaz estetik skor (WES, White Esthetic Score) olarak adlandırılan tek bir implant üzerine yapılan kronun estetik sonucunu objektif olarak değerlendirmek için geliştirilmiştir. White Estetik Skoru (WES), dental restorasyonların estetik değerlendirilmesinde kullanılan bir ölçüttür. WES özellikle implant restorasyonunun görünür kısmına odaklanır (yani, peri-implant mukozadan çıkan implant kron kısmı) ve beş aşağıdaki parametreye dayanır: genel diş formu; klinik kronun çizgisi ve hacmi, renk(hue/value), temel renk ve parlaklık derecesinin değerlendirmesini içerir; yüzey yapısı ve translüsens ve karakterizasyon. Beş parametre için 2, 1 veya 0 puan atanır. Bu nedenle, optimum implant restorasyonu durumunda, maksimum toplam WES 10'a ulaşılır. Beş parametre de doğal, kontralateral referans dişi ile doğrudan karşılaştırma yoluyla değerlendirilir, eşleşme derecesi veya olası uyumsuzluk tahmin edilir. Estetik olarak önemli özelliklerin optimum bir şekilde kopyalanması durumunda, maksimum WES puanı 10'dur. Yine de klinik kabul eşiği 6 olarak belirlenmiştir (Belser et al. 2009). Yüksek bir WES puanı, restorasyonun estetik açıdan doğal ve uyumlu olduğunu gösterir. White Estetik Skoru' nun (WES) değerlendirilmesinde kullanılan kriterleri ve her bir kriterin değerlendirilme ölçütleri tabloda yer almaktadır (Cosyn et al. 2021).(Çizelge 2.15.)

**Çizelge 2.15.: WES Kriterleri**

Kriter	2 Puan	1 Puan	0 Puan
<b>Diş Formu</b>	Doğal ve komşu dişlerle uyumlu	Kısmen uyumlu	Uyumlu değil
<b>Diş Konturları</b>	Doğal konturlarla uyumlu	Kısmen uyumlu	Uyumlu değil
<b>Diş Rengi</b>	Doğal dişlerle tam uyumlu	Kısmen uyumlu	Uyumlu değil
<b>Diş Translüsensi</b>	Doğal dişlerle uyumlu	Kısmen uyumlu	Uyumlu değil
<b>Diş Yüzeyi Dokusu</b>	Doğal diş dokusuyla uyumlu	Kısmen uyumlu	Uyumlu değil

Literatürde tek implantlar için en anlamlı estetik objektif indeksler Pembe Estetik Skor (PES), Papilla Varlığı İndeksi (PPI), Peri-İmplant ve Kron İndeksi (PICI), PES/Beyaz Estetik Skor (PES/WES), İmplant Kron Estetik İndeksi (ICAI) ve ICAI'nin modifiye edilmiş bir versiyonu (mod-ICAI) indeksidir. Modifiye edilmiş PES ve WES, genel estetiği değerlendirmek için "PES/WES indeksi" olarak birleştirilmiştir. Açıkçası, PES/WES hala en yaygın kabul gören indekstir (Afrashtehfar et al. 2021). Bu nedenle tekli implant üstü protezlerde objektif estetik sonuç değerlendirmesi için pembe estetik skor ve beyaz estetik skordan (PES/WES; mümkün olan en yüksek kombine skor 20'dir) oluşan kapsamlı indeks uygulanacaktır (Resim 2.2.)



**Resim 2.2: PES/WES Skoru**

### 3. GEREÇ VE YÖNTEM

#### 3.1 Araştırmanın Türü ve Kapsamı

Araştırmamız Uşak Üniversitesi Diş Hekimliği Fakültesi'nde Ocak 2019 ile Mart 2024 tarihleri arasında hastalara yapılan tekli implant üstü protezlerin intraoral fotoğrafları incelemeyi amaçlayan tanımlayıcı kesitsel, retrospektif bir çalışmadır. Bu kesitsel çalışma fotoğraf analizi ile gerçekleştirildi. Yapılan protezler Nikon d7100 body ve Nikon 105mm mikro lens (f/2.8G) ile çekilmiş olup ışık kaynağı olarak Nikon R1C1 makro twin flaş kullanıldı.

#### 3.2 Araştırmanın Yapıldığı Yer ve Özellikleri

Araştırmamız, Uşak Üniversitesi Diş Hekimliği Fakültesi Hastanesi protetik diş tedavisi polikliniğine başvuran hastalar üzerinde yürütülmüştür. Uşak Üniversitesi Diş Fakültesi'ne bağlı olan bu hastane, 3. basamak sağlık hizmeti sunan bir eğitim ve araştırma hastanesidir.

Uşak Üniversitesi Diş Hekimliği Fakültesi Hastanesi Başhekimliği ile Protetik Diş Tedavisi Anabilim Dalı Başkanlığı'ndan resmi izin alınmış ve bu izin belgesi EK-1'de sunulmuştur.

#### 3.3 Araştırmanın Etik Kurul İzni

“Tekli İmplant Üstü Restorasyonların Estetik Sonuçlarının Değerlendirilmesi” başlıklı çalışmamız, Uşak Üniversitesi Girişimsel Olmayan Klinik Araştırmalar Etik Kurulu tarafından 04.04.2024 tarihinde 361-361-19 numaralı kararla onay alındı. Etik kurul onayı, EK-2 belgesi olarak sunulmuştur.

#### 3.4 Araştırmanın Evreni ve Örneklemi

Araştırmanın evrenini Uşak Üniversitesi Diş Hekimliği Fakültesi Hastanesi'nde Protetik Diş Tedavisi Polikliniği'ne Ocak 2019 ile Mart 2024 tarihleri arasında başvuran hastalar oluşturmaktadır. Örneklem büyüklüğü için çalışma öncesi G\*Power 3.1 programında hesaplama yapıldı. Belser ve arkadaşlarının yaptığı çalışma referans alınarak etki büyüklüğü d:0.742 olarak hesaplandı (Belser et al. 2009). Hata payı %5 ve %95 güven aralığında ve %80 güç temelinde toplam 48 hasta hesaplanmıştır. Olabilecek veri kaybından ötürü %5 kayıp hesaplanarak 51 hastaya ulaşılması planlanmıştır. Belirlediğimiz tarihler arasında 51 hastaya ulaşıldı. İki hasta araştırmanın kriterlerine uymadığı için çalışmaya dahil edilemedi. Çalışma sonrası G\*Power 3.1 programı ile

yaptığımız analizde hata payı %5 ve %95 güven düzeyinde etki büyüklüğü d:0,748 hesaplanarak çalışmanın power değeri %80,8 güç ile tamamlanmıştır.

### **3.5 Araştırmaya Dahil Edilme Kriterleri**

Araştırmaya dahil edilme kriterleri, konuyla ilgili gerçekleştirilen literatür taraması sonucunda belirlenmiştir.

Dahil edilme kriterleri:

- 18 yaş üstü erkek ve kadınlar,
- Tekli implant üstü protezin Uşak Üniversitesi Diş Hekimliği Fakültesi'nde yapılmış olması,
- Çekilmiş intraoral fotoğraflarda karşılaştırılabilirliği sağlamak için referans dişin yeterince görünür olması,
- Her iki komşu dişin varlığı,
- Tek diş değişiminin gerekli olması,
- Kontrolsüz veya tedavi edilmemiş diş eti iltihabının olmaması,
- Tedavi edilmemiş, çürük lezyonların olmaması,
- Yeterli doğal kemiğin varlığı,
- İyi oral hijyen olması,

Dışlama Kriterleri:

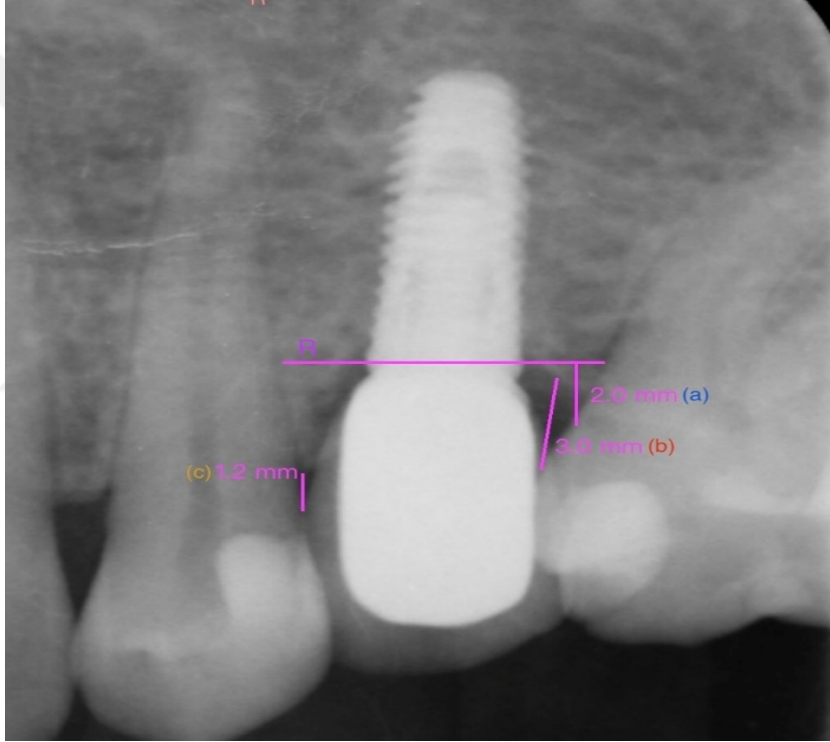
- 18 yaş altındaki hastalar,
- Hamile ve emziren kadın hastalar,
- İntraoral fotoğraflara ulaşılamayan hastalar,
- Ciddi oral lezyonların varlığı,
- Oral durumu etkilediği bilinen herhangi bir ilaç, (örn. fenitoin, dihidropiridin, kalsiyum antagonistleri, siklosporin) kullanan hastalar,

### **3.6 Verilerin Toplanması**

Uşak Üniversitesi Diş Hekimliği Fakültesi Hastanesi'nde Protetik Diş Tedavisi Polikliniği'ne başvurmuş olan hastalarda çalışmaya dahil edilme kriterlerine uyan hastalar çalışmaya dahil edildi. Yumuşak doku şekillendirmesi tarafımızca bizzat yapılmış olan hastaların tekli implant üstü protezlerin intraoral fotoğraflarının analizi ile gerçekleştirildi. Yapılan protezler Nikon d7100 body ve Nikon 105mm mikro lens

(f/2.8G) ile çekilmiş olup ışık kaynağı olarak Nikon R1C1 makro twin flaş kullanılmıştır. Tekli implant üstü protezlerde objektif estetik sonuç değerlendirmesi için pembe estetik skor ve beyaz estetik skordan (PES/WES; mümkün olan en yüksek kombine skor 20'dir) oluşan kapsamlı indeks uygulandı. Hastaların fotoğrafları 8 protez uzmanına gösterilerek yapılan protezlerin estetiği PES/WES kullanılarak kontralateral referans dişlerle karşılaştırılarak değerlendirildi.

Hastaların protezlerinin radyografileri paralel teknikle elde edilen periapikal röntgeni, Bee DICOM viewer programı üzerinden radyoloji uzmanı tarafından incelenerek, ölçümler yapıldı. Ölçümlerin PES/WES ile ilişkisi değerlendirildi. Yapılan ölçümler Resim 3.1. 'de yer almaktadır.



**Resim 3.1.:** Röntgen Üzerindeki Ölçümler

- a:** İmplant Derinliği (İmplant boyundan çizilen referans çizgiden komşu dişin mine-sement sınırına mesafesi)
- b:** Distal Kontakt Noktası- Kemik Tepesi Seviyesi (Distal kontakttan kemik tepesine mesafesi)
- c:** Mezial Kontakt Noktası- Kemik Tepesi Seviyesi (Mezial kontakttan kemik tepesine mesafesi)
- R:** İmplant Boyuna Paralel Çizilen Referans Çizgi

PES řu beř deęiřkenden oluřmaktadır: mezial papilla, distal papilla, fasiyal mukozasının eęrilięi, fasiyal mukozasının seviyesi ve implant bۆlgesinin fasiyal tarafındaki kۆk konvekslięi/yumuřak doku rengi ve dokusudur. Beř PES parametresinin tamamına 2, 1 veya 0 puan verilir. İki papiller skor (mezial ve distal) papiller dokunun tam varlıęı (skor 2), tam olmayan varlıęı (skor 1) veya yokluęu (skor 0) aęısından deęerlendirilir. İmplant restorasyonun yumuřak dokulardan ıkıř hattı olarak da tanımlanan fasiyal yumuřak doku hattının eęrilięi, doęal kontrol diřine kıyasla aynı (skor 2), biraz farklı (skor 1) veya belirgin řekilde farklı (skor 0) olarak deęerlendirilir ve bۆylece doęal simetrik veya kontralateral diř ile aynı dikey seviye (skor 2), hafif ( $\leq 1$  mm) farklılık (skor 1) veya majۆr ( $> 1$  mm) farklılık aęısından karřılařtırma (0 puan). Beř tanımlanan parametre (5x2), optimum kořullarda 10'a kadar bir puan oluřturur; klinik kabul dۆzeyi 6 olarak belirlenmiřtir (Cosyn et al. 2021).

WES ۆzellikle implant restorasyonunun gۆrүнür kısmına odaklanır (yani, peri-implant mukozadan ıkan implant kron kısmı) ve beř ařaęıdaki parametreye dayanır: genel diř formu; klinik kronun izgisi ve hacmi, renk(hue/value), temel renk ve parlaklık derecesinin deęerlendirmesini ierir; yۆzey yapısı ve translüsens ve karakterizasyon. Beř parametre iin 2, 1 veya 0 puan atanır. Bu nedenle, optimum implant restorasyonu durumunda, maksimum toplam WES 10'a ulařılır. Beř parametre de doęal, kontralateral referans diři ile doęrudan karřılařtırma yoluyla deęerlendirilir, eřleřme derecesi veya olası uyumsuzluk tahmin edilir. Estetik olarak ۆnemli ۆzelliklerin optimum bir řekilde kopyalanması durumunda, maksimum WES puanı 10'dur. Yine de klinik kabul eřięi 6 olarak belirlenmiřtir. Bu nedenle, mۆmkүн olan en yۆksek kombine PES/WES skoru 20'dir (Cosyn et al. 2021).

### **3.7 İstatiksel Analiz**

Toplanan verilerin istatistiksel analizi iin SPSS 27 (IBM Inc., Chicago, IL, ABD) yazılımı kullanılmıřtır. Analiz ۆncesinde veri giriř hatalarının olmadığı ve parametrelerin beklenen aralıklarda yer aldığı doęrulanmıřtır. Arařtırmamızda tanımlayıcı istatistikler sayı, yۆzde, ortalama ve standart sapma biiminde sunulmuřtur. Hastalara ait PES/WES skorlarının daęılımını gۆstermek amacıyla frekans ve yۆzde deęerleri kullanılmıřtır. Sۆrekli deęiřkenlerin normallik varsayımları Kolmogorov-Smirnov testiyle, varyans homojenlikleri ise Levene's testi ile analiz edilmiřtir. Verilerin normal daęılıma uygunluęunu belirlemek iin arpıklık ve basıklık deęerleri dikkate alınmıřtır. İki grup

arasındaki farkları incelemek için Student's t-testi uygulanmış, üç veya daha fazla kategori söz konusu olduğunda ise ANOVA testi tercih edilmiştir. Sürekli değişkenler arasındaki ilişkiyi değerlendirmek amacıyla Pearson korelasyon analizi kullanılmıştır. Katılımcıların yanıtları arasındaki uyumu değerlendirmek için Kappa testi kullanılmıştır. Kappa istatistiğinde elde edilen  $\kappa$  değerlerinin Landis ve Koch'in (1977) değer aralıklarına göre yorumlandı. Landis ve Koch'un kappa istatistiğine göre; 0'ın altı zayıf, 0.00- 0.20 çok düşük, 0.21- 0.40 düşük, 0.41- 0.60 orta, 0.61- 0.80 iyi ve 0.81- 1.00 mükemmel uyum olarak kabul edilir (Landis and Koch 1977). Çalışma sonrası güç hesaplamasında G\*Power 3.1 programı kullanılmıştır. Bağımlı değişken olan PES/WES toplam puanı üzerinde yaş, implant derinliği, mezial ve distal kontakt noktası-kemik seviyesi gibi bağımsız değişkenlerin etkisini incelemek amacıyla çoklu lineer regresyon analizi uygulanmıştır. Çoklu lineer regresyon analizinde modelin genel anlamlılığını test etmek için p değeri kullanılmış ve modelin açıklayıcılık gücü  $R^2$  değeri ile değerlendirilmiştir. Analiz sonuçları tablolar halinde sunulmuş olup p değeri olarak anlamlılık düzeyi  $p < 0,05$  olarak kabul edilmiştir.

### **3.8 İntihal Raporu**

Tez çalışmamızdaki intihal oranı, Turnitin™ 2023 programı tarafından sağlanan raporla %7 olarak belirlenmiştir.

#### 4. BULGULAR

Çalışmamıza toplam 49 hasta katılmıştır. Hastaların %44,9'u (n=22) kadın, %55,1'i (n=27) erkekti.

Hastaların yaş ortalamasının  $38,75 \pm 11,54$  (yıl) olduğu belirlenmiştir. Hastaların yaşı minimum 21 maksimum 66 dır. Hastaların %10,2'si (n=5) 18-24 yaş aralığında, %24,5'i (n=12) 25-34 yaş aralığında, %40,8'i (n=33) 35-44 yaş aralığında, %10,2'si (n=5) 45-54 yaş aralığında, %14,3'ü (n=7) 55-65 yaş aralığında bulunmaktadır. 25-34 yaş ve 35-44 yaş grubu, araştırmaya katılanların en yoğun olduğu gruplardır.

Hastaların kronik periodontist durumuna baktığımızda; %38,8'inde (n=19) varken, %61,2'sinde (n=30) yoktu.

Hastaların implantlarının implantasyon yöntemine baktığımızda; %46,9'unda (n=23) immedat implantasyon varken, %53,1'inde (n=26) immedat implantasyon yoktu.

Hastaların implantlarının yükleme protokolüne baktığımızda; %28,6'sında (n=14) immedat yükleme varken, %71,4'ünde (n=35) immedat yükleme yoktu.

Hastaların implantlarının implant derinliğinin ortalaması  $4,47 \pm 1,45$  (mm) dir. Ölçümlerin minimum ve maksimum değeri 1 mm-8mm iken, modu 4 mm ve 5 mm idi.

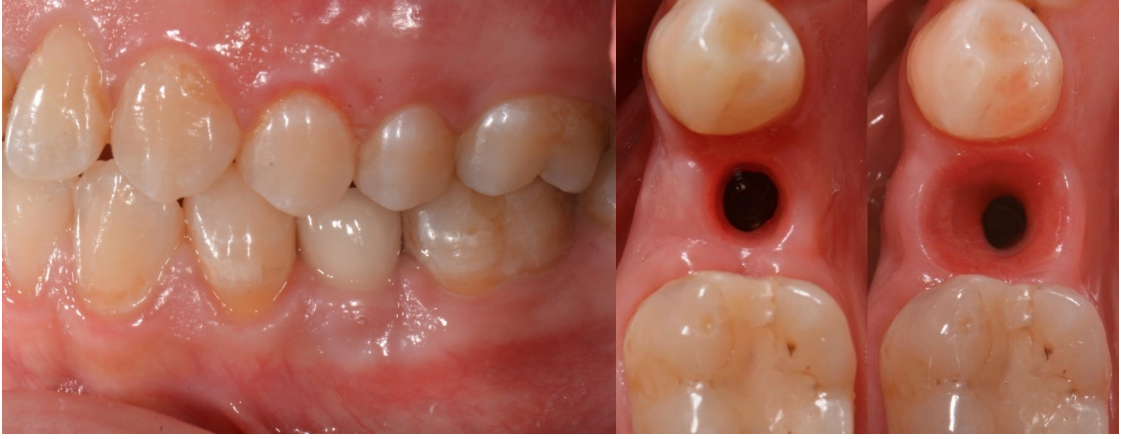Hastaların protezinin mezial kontakt noktası-kemik tepesi seviyesine baktığımızda; %79,6'sının (n=39)  $\leq 5$  mm iken, %20,4'ünün (n=10)  $> 5$  mm idi. Hastaların implantlarının mezial kontakt noktası-kemik tepesi seviyesinin ortalaması  $4,41 \pm 1,48$  (mm) dir. Ölçümlerin minimum ve maksimum değeri 2 mm-8mm iken, modu 4 mm idi.

Hastaların protezinin distal kontakt noktası-kemik tepesi seviyesine baktığımızda; %81,6'sının (n=40)  $\leq 5$  mm iken, %18,4'ünün (n=9)  $> 5$  mm idi. Hastaların implantlarının distal kontakt noktası-kemik tepesi seviyesinin ortalaması  $4,06 \pm 1,4$  (mm) dir. Ölçümlerin minimum ve maksimum değeri 2 mm-8mm iken, modu 3 mm idi. Hastaların ve implantların özelliklerinin verileri tabloda yer almaktadır. (Çizelge 4.1.)

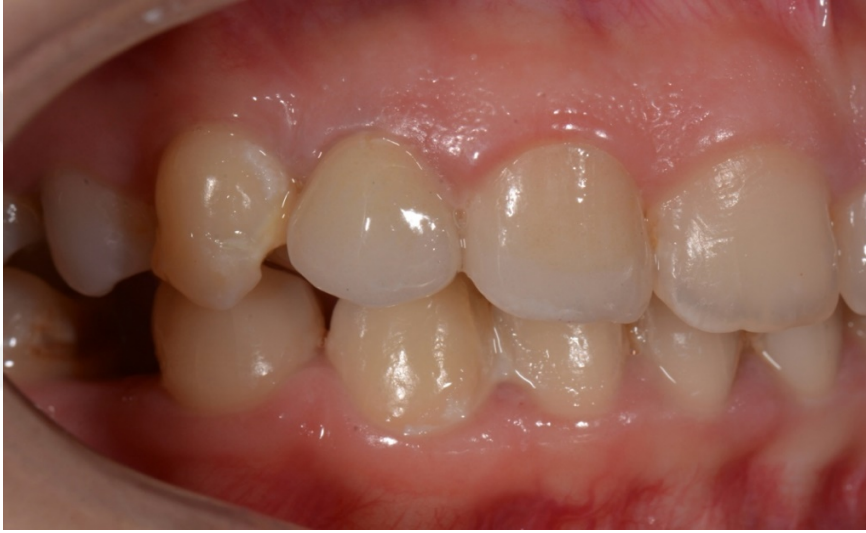**Çizelge 4.1.: Hastaların ve İmplantların Özellikleri**

		Sayı (n)	Yüzde (%)	ORT±SS
<b>Cinsiyet</b>	Erkek	27	55,1	-
	Kadın	22	44,9	
<b>Yaş</b>	18-24	5	10,2	38,75±11,54
	25-34	12	24,5	
	35-44	20	40,8	
	45-54	5	10,2	
	55-66	7	14,3	
<b>Kronik Periodontist</b>	Var	19	38,8	-
	Yok	30	61,2	
<b>İmmediat İmplantasyon</b>	Var	23	46,9	-
	Yok	26	53,1	
<b>İmmediat Yükleme</b>	Var	14	28,6	
	Yok	35	71,4	
<b>İmplant Derinliği</b>	ORT±SS (mm)		-	4,47±1,45
<b>Mezial Kontakt Noktası- Kemik Tepesi Seviyesi</b>	≤5 mm	39	79,6	4,41±1,48
	>5 mm	10	20,4	
<b>Distal Kontakt Noktası- Kemik Tepesi Seviyesi</b>	≤5 mm	40	81,6	4,06±1,4
	>5 mm	9	18,4	

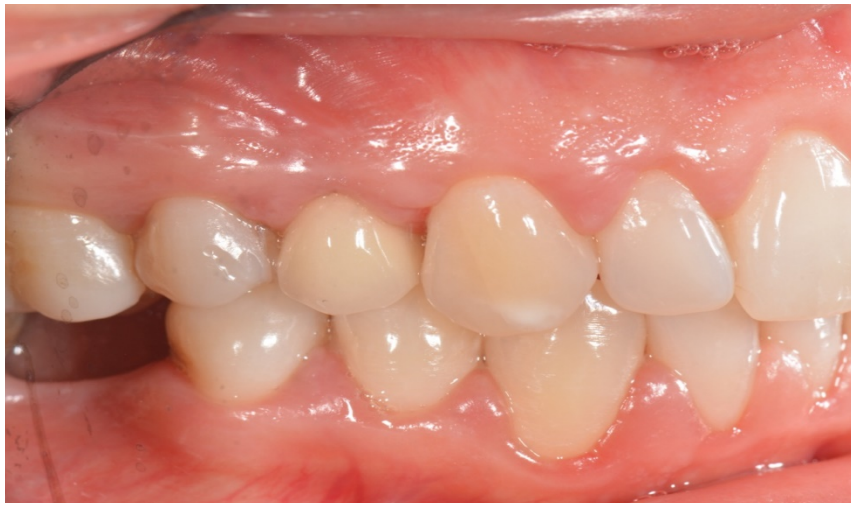Hastaların protezlerinin estetiği, beşi Uşak Üniversitesi Diş Hekimliği Fakültesi Hastanesi'nden, üçü dış merkezden olmak üzere toplamda sekiz protez uzmanı tarafından değerlendirildi. 49 görüntü sekiz denetçi tarafından 10 değerlendirme kriteri kullanılarak incelenmiş ve analiz için 3920 puan elde edilmiştir. Uzmanların PES ve WES'in her parametresi için verdiği skorlar hastalar için tek tek değerlendirildi ve verilen skorların modu alınarak toplam PES/WES skoru elde edildi. Yapılan değerlendirmede WES'in ortalaması 8,04±2,46, PES'in ortalaması 7±3 iken PES/WES 15,04±4,96 idi. Minimum ve maksimum değerleri WES 1-10, PES 0-10, PES/WES'in 1-20 dir. Hastaların her parametre için aldıkları skorlar ve implant bölgeleri aşağıdaki tabloda yer almaktadır. (Çizelge 4.2.) PES/WES puanlaması yapılan hastalarımızdan birkaç örnek fotoğraflar aşağıda yer almaktadır. (Resim 4.1.-4.2.-4.3.)



**Resim 4.1.:** Yumuşak Doku Şekillendirilmesi Fotoğrafi ile Birlikte 45 Nolu Diş (Ayna Görüntüsü)



**Resim 4.2.:** 13 Nolu Diş (Direkt Görüntü)



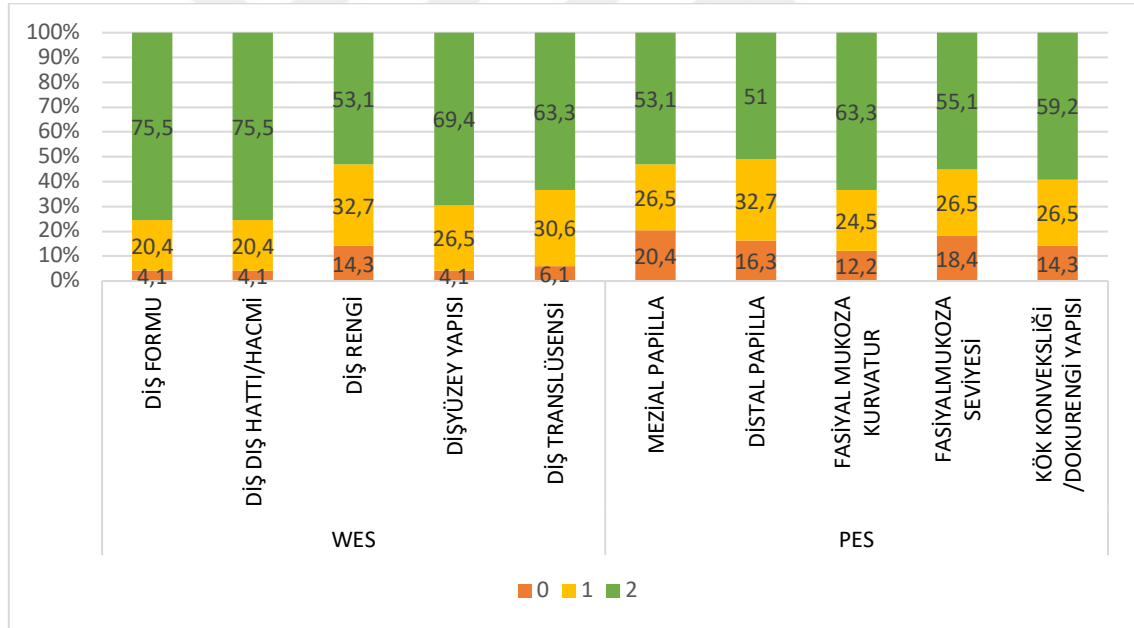
**Resim 4.3.:** 24 Nolu (Diş Ayna Görüntüsü)

**Çizelge 4.2.: Hastaların İmplantlarının Detaylı PES/WES Skoru**

HASTA	WES							PES						TOPLAM PES/WES
	İMLANT BÖLGESİ	DİŞ FORMU	DİŞ DİŞ HATTI/HACMI	DİŞ RENGİ	DİŞ YÜZEY YAPISI	DİŞ TRANSLÜSENSİ / KARAKTERİZASYON	TOPLAM WES	MEZIAL PAPİLLA	DİSTAL PAPİLLA	FASİYAL MUKOZA KURVATUR	FASİYAL MUKOZA SEVİYESİ	KÖK KONVEKSİĞİ / DOKU RENGİ YAPISI	TOPLAM PES	
1	21	2	2	2	2	2	10	1	2	2	2	2	9	19
2	24	1	1	1	1	1	5	2	1	2	2	1	8	13
3	14	2	2	1	1	1	7	0	1	2	2	1	6	13
4	11	1	1	1	1	1	5	2	2	1	0	1	6	11
5	14	2	2	1	2	2	9	2	2	2	2	2	10	19
6	21	2	2	2	2	2	10	0	0	2	2	2	6	16
7	14	2	1	1	2	2	8	2	2	0	0	2	6	14
8	15	1	1	1	1	1	5	0	1	0	0	1	2	7
9	22	2	2	2	2	2	10	2	2	2	2	2	10	20
10	13	1	1	0	1	1	4	2	2	1	1	0	6	10
11	21	1	1	2	2	1	7	0	0	1	1	1	3	10
12	24	2	2	2	2	2	10	2	2	2	2	2	10	20
13	21	2	2	1	1	1	7	1	1	1	1	1	5	12
14	42	2	2	2	2	2	10	1	1	2	2	2	8	18
15	21	2	2	0	1	2	7	0	1	2	2	2	7	14
16	11	2	2	2	2	2	10	1	1	2	2	2	8	18
17	21	2	0	1	0	2	5	1	1	0	0	0	2	7
18	22	1	2	1	2	2	8	2	2	2	2	2	10	18
19	12	2	2	1	2	1	8	1	1	1	1	1	5	13
20	13	2	2	2	2	2	10	2	1	2	2	2	9	19
21	12	2	2	2	2	2	10	1	2	2	2	2	9	19
22	15	2	2	1	1	1	7	2	2	2	2	2	10	17
23	23	2	2	2	2	2	10	2	2	2	2	2	10	20
24	22	2	2	0	2	2	8	1	1	1	0	2	5	13
25	22	2	2	2	2	2	10	2	2	2	1	2	9	19
26	14	2	2	1	1	1	7	1	0	2	1	2	6	13
27	46	1	1	1	1	1	5	1	1	1	1	1	5	10
28	46	2	2	1	2	1	8	2	2	2	2	1	9	17
29	15	1	1	0	1	1	4	0	0	1	1	0	2	6
30	45	2	2	2	2	2	10	2	2	2	2	2	10	20
31	15	2	2	2	2	2	10	2	2	2	1	2	9	19
32	21	0	0	0	2	0	2	2	2	0	0	0	4	6
33	22	2	2	2	2	2	10	2	2	2	2	2	10	20
34	23	2	2	2	2	2	10	2	2	2	2	2	10	20
35	22	2	2	2	2	2	10	0	0	1	1	1	3	13
36	22	2	2	2	2	2	10	2	2	2	2	2	10	20

37	22	2	2	2	2	2	10	1	1	1	1	1	5	15
38	11	2	2	2	2	2	10	0	0	0	0	0	0	10
39	21	0	1	0	0	0	1	0	0	0	0	0	0	1
40	23	1	1	0	1	0	3	0	0	1	1	0	2	5
41	13	2	2	2	2	2	10	2	2	2	2	2	10	20
42	14	2	2	2	2	2	10	2	2	2	2	2	10	20
43	14	2	2	1	2	2	9	1	1	2	1	1	6	15
44	46	1	2	2	2	1	8	2	2	2	2	2	10	18
45	14	2	2	1	1	1	7	2	2	1	0	1	6	13
46	22	2	2	2	2	2	10	2	2	2	2	2	10	20
47	14	2	2	2	2	2	10	1	1	2	2	2	8	18
48	13	2	2	2	2	2	10	2	2	2	2	2	10	20
49	36	2	2	2	2	2	10	2	1	2	2	2	9	19
<b>ORT</b>		1,71	1,71	1,38	1,65	1,57	8,04	1,32	1,34	1,51	1,36	1,44	7	15,04
<b>SS</b>		0,54	0,54	0,73	0,56	0,61	2,46	0,8	0,75	0,71	0,78	0,73	3	4,96

PES/WES'in her parametresi için alınan skorların yüzdeleri grafikte yer almaktadır. (Resim 4.4.)



**Resim 4.4.:** PES/WES İndeksindeki Değişkenlerin Frekans Dağılım

WES'in parametreleri içerisinde dış formu ve dış hattı/hacmi için hastaların %75,5'i (n=37) en yüksek skor olan 2'yi almışken, dış renginde hastaların %14,3'ü (n=7) en düşük skor olan 0'ı alarak çoğunluğu oluşturmaktadır. PES'in parametreleri içerisinde ise fasiyal mukoza kurvatur için hastaların %63,3'ü (n=31) en yüksek skor olan 2'yi

almışken, mezial papilla varlığında hastaların %20,4'ü (n=10) en düşük skor olan 0'ı olarak çoğunluğu oluşturmaktadır. (Çizelge 4.3.)

**Çizelge 4.3.: PES ve WES'in Özetlenmiş Hali**

SKOR	WES					PES				
	DIŞ FORMU	DIŞ DIŞ HATTI/HACMI	DIŞ RENGİ	DIŞYÜZEY YAPISI	DIŞ TRANSLÜSENSİ KARAKTERİZASYON	MEZIAL PAPİLLA	DİSTAL PAPİLLA	FASİYAL KURVATUR	MUKOZA FASİYAL MUKOZA SEVİYESİ	KÖK /DOKURENGİ YAPISI
0	2 (4,1)	2 (4,1)	7 (14,3)	2 (4,1)	3 (6,1)	10 (20,4)	8 (16,3)	6 (12,2)	9 (18,4)	7 (14,3)
1	10 (20,4)	10 (20,4)	16 (32,7)	13 (26,5)	15 (30,6)	13 (26,5)	16 (32,7)	12 (24,5)	13 (26,5)	13 (26,5)
2	37 (75,5)	37 (75,5)	26 (53,1)	34 (69,4)	31 (63,3)	26 (53,1)	25 (51)	31 (63,3)	27 (55,1)	29 (59,2)

Protez uzmanları tarafından değerlendirilen PES/WES skorları arasındaki uyum için Kappa uyum testi ile değerlendirildi. Yanıtlar iç merkez ve dış merkez halinde iki grup olarak değerlendirildi. PES/WES skorları arasında istatistiksel olarak anlamlı orta düzeyde uyum olduğu saptandı. ( $p=0,001$   $\kappa=0,49$ ). PES/WES skorları arasında yapılan korelasyon testinde istatistiksel olarak anlamlı pozitif, çok güçlü korelasyon saptandı. ( $p=<0,001$   $r=0,87$ ) (Çizelge 4.4.)

**Çizelge 4.4.: Uzmanların Yanıtları Arasındaki Uyum**

	Kappa Testi		Korelasyon Testi	
	$\kappa$	p	r	p
PES/WES	0,49	0,001	0,87	<0,001

*Kappa Uyum Testi, Pearson korelasyon testi*

Yapılan değerlendirmede WES 'in ortalaması  $8,04\pm 2,46$ , PES 'in ortalaması  $7\pm 3$  iken PES/WES  $15,04\pm 4,96$  idi. Minimum ve maksimum değerleri WES 1-10, PES 0-10,

PES/WES'in 1-20 dir. Verilerin normal dağılıma uygunluğunu değerlendirmek amacıyla çarpıklık ve basıklık değerleri kullanılmıştır. Hastaların aldığı puanlara ilişkin çarpıklık ve basıklık değerleri hesaplanmış olup, bu değerler -1 ile +1 arasında yer almıştır. Bu sonuç, verilerin normal dağılıma uygun olduğu şeklinde değerlendirilmiştir. Veriler tabloda yer almaktadır. (Çizelge 4.5.)

**Çizelge 4.5.: Hastaların PES, WES, PES/WES Skorlarının Betimsel İstatistiği**

	Sayı (n)	Min	Max	ORT	SS	Çarpıklık	Basıklık
<b>PES</b>	49	0	10	7	3	-0,58	-0,52
<b>WES</b>	49	1	10	8,04	2,46	-0,58	-0,39
<b>PES/WES</b>	49	1	20	15,04	4,96	-0,40	-0,63

*Kolmogorov-Smirnov testi ve Lilliefors testi*

Kadın hastalarda WES, PES, PES/WES puanı ortalaması sırasıyla 8,73 ( $\pm 1,9$ ), 7,5( $\pm 2,85$ ), 16,23( $\pm 4,1$ ) iken; erkek hastalarda WES, PES, PES/WES puanı ortalaması sırasıyla 7,48 ( $\pm 2,75$ ), 6,59 ( $\pm 3,11$ ), 14,07( $\pm 5,44$ )'dir. Kadınlar ve erkekler arasında istatistiksel olarak anlamlı bir fark bulunmadı. ( $p > 0,05$ ) (Çizelge 4.6.)

Hastaların yaşları 18-24 yaş, 25-34 yaş, 35-44, 45-54 yaş, 55-65 yaş aralığı olmak üzere beş grup WES, PES, PES/WES puanı arasında ilişki değerlendirildi. Gruplar arasında istatistiksel olarak anlamlı bir fark bulunmadı. ( $p > 0,05$ ) (Çizelge 4.6.)

Kronik periodontitis olan hastalarda WES, PES, PES/WES puanı ortalaması sırasıyla 7,47 ( $\pm 2,65$ ), 5,37( $\pm 3,41$ ), 12,84( $\pm 5,24$ ) iken; kronik periodontitis olmayan hastalarda WES, PES, PES/WES puanı ortalaması sırasıyla 8,4 ( $\pm 2,31$ ), 8,03 ( $\pm 2,2$ ), 16,43( $\pm 4,3$ )'dir. Kronik periodontitisi olan ve olmayan hastaların WES ile anlamlı ilişki saptanmazken, PES ve PES/WES skoru arasındaki ilişkide istatistiksel olarak anlamlı bir fark bulundu. ( $p < 0,05$ ). Kronik periodontitisi olmayan hastaların skorları anlamlı olarak yüksekti. (Çizelge 4.6.)

İmmediat implantasyon yapılan hastalarda WES, PES, PES/WES puanı ortalaması sırasıyla 8,26( $\pm 2,59$ ), 7,52( $\pm 2,81$ ), 15,78( $\pm 4,91$ ) iken; immediat implantasyon yapılmayan hastalarda WES, PES, PES/WES puanı ortalaması sırasıyla 7,85 ( $\pm 2,37$ ), 6,54 ( $\pm 3,15$ ), 14,38( $\pm 5$ )'dir. İmmediat implantasyon yapılan ve yapılmayan hastaların

WES, PES, PES/WES arasındaki ilişkisinde istatistiksel olarak anlamlı bir fark bulunmadı. ( $p>0,05$ ) (Çizelge 4.6.)

İmmediat yükleme protokolü uygulanan hastalarda WES, PES, PES/WES puanı ortalaması sırasıyla  $8,57(\pm 2,47)$ ,  $7,36(\pm 3,22)$ ,  $15,93(\pm 5,29)$  iken; İmmediat yükleme protokolü uygulanmayan hastalarda WES, PES, PES/WES puanı ortalaması sırasıyla  $7,83(\pm 2,46)$ ,  $6,86(\pm 2,95)$ ,  $14,69(\pm 4,85)$ 'dir. İmmediat yükleme protokolü uygulanan ve uygulanmayan hastaların WES, PES, PES/WES arasındaki ilişkisinde istatistiksel olarak anlamlı bir fark bulunmadı. ( $p>0,05$ ) (Çizelge 4.6.)

Hastaların protezinin mezial kontakt noktası-kemik tepesi seviyesi  $\leq 5$  mm olan hastaların WES, PES, PES/WES puanı ortalaması sırasıyla  $8,26(\pm 2,42)$ ,  $7,69(\pm 2,62)$ ,  $15,95(\pm 4,69)$  iken; hastaların protezinin mezial kontakt noktası-kemik tepesi seviyesi  $>5$  mm olan hastaların WES, PES, PES/WES puanı ortalaması sırasıyla  $7,2(\pm 2,57)$ ,  $4,3(\pm 2,98)$ ,  $11,5(\pm 4,57)$ 'dir. Hastaların protezinin mezial kontakt noktası-kemik tepesi seviyesi  $\leq 5$  mm olan ve  $>5$  mm olan hastaların WES ile anlamlı ilişki saptanmazken, PES ve PES/WES skoru arasındaki ilişkide istatistiksel olarak anlamlı bir fark bulundu. ( $p<0,05$ ). Hastaların protezinin mezial kontakt noktası-kemik tepesi seviyesi  $\leq 5$  mm olan hastaların skorları anlamlı olarak yüksekti. (Çizelge 4.6.)

Hastaların protezinin distal kontakt noktası-kemik tepesi seviyesi  $\leq 5$  mm olan hastaların WES, PES, PES/WES puanı ortalaması sırasıyla  $8,23(\pm 2,28)$ ,  $7,68(\pm 2,63)$ ,  $15,9(\pm 2,28)$  iken; hastaların protezinin distal kontakt noktası-kemik tepesi seviyesi  $>5$  mm olan hastaların WES, PES, PES/WES puanı ortalaması sırasıyla  $7,22(\pm 3,19)$ ,  $4(\pm 2,82)$ ,  $11,22(\pm 3,19)$ 'dir. Hastaların protezinin distal kontakt noktası-kemik tepesi seviyesi  $\leq 5$  mm olan ve  $>5$  mm olan hastaların WES ile anlamlı ilişki saptanmazken, PES ve PES/WES skoru arasındaki ilişkide istatistiksel olarak anlamlı bir fark bulundu. ( $p<0,05$ ). Hastaların protezinin distal kontakt noktası-kemik tepesi seviyesi  $\leq 5$  mm olan hastaların skorları anlamlı olarak yüksekti. (Çizelge 4.6.)

**Çizelge 4.6.: Hastalar ve İmplantlarının Özelliklerinin PES/WES Skoru ile Karşılaştırılması**

		WES			PES			PES/WES Skoru		
		ORT	SS	p	ORT	SS	p	ORT	SS	p
<b>Cinsiyet</b>	Erkek	7,48	2,75	0,07 <sup>t</sup>	6,59	3,11	0,29 <sup>t</sup>	14,07	5,44	0,13 <sup>t</sup>
	Kadın	8,73	1,9		7,5	2,85		16,23	4,1	
<b>Yaş</b>	18-24	8,8	2,68	0,48 <sup>a</sup>	8,4	3,57	0,61 <sup>a</sup>	17,2	6,26	0,63 <sup>a</sup>
	25-34	7,83	2,65		7,67	2,18		15,5	4,54	
	35-44	7,9	2,46		6,65	3,24		14,55	5,27	
	45-54	9,6	0,89		6,8	4,08		16,4	3,78	
	55-66	7,14	2,73		6	2,51		13,14	4,94	
<b>Kronik Periodontitis</b>	Var	7,47	2,65	0,2 <sup>t</sup>	5,37	3,41	0,005 <sup>t</sup>	12,84	5,24	0,012 <sup>t</sup>
	Yok	8,4	2,31		8,03	2,2		16,43	4,3	
<b>İmmediat İmplantasyon</b>	Var	8,26	2,59	0,56 <sup>t</sup>	7,52	2,81	0,25 <sup>t</sup>	15,78	4,91	0,33 <sup>t</sup>
	Yok	7,85	2,37		6,54	3,15		14,38	5	
<b>İmmediat Yükleme</b>	Var	8,57	2,47	0,34 <sup>t</sup>	7,36	3,22	0,6 <sup>t</sup>	15,93	5,29	0,43 <sup>t</sup>
	Yok	7,83	2,46		6,86	2,95		14,69	4,85	
<b>Mezial Kontakt Noktası-Kemik Tepesi Seviyesi</b>	≤5 mm	8,26	2,42	0,23 <sup>t</sup>	7,69	2,62	<0,001 <sup>t</sup>	15,95	4,69	0,01 <sup>t</sup>
	>5 mm	7,20	2,57		4,3	2,98		11,5	4,57	
<b>Distal Kontakt Noktası-Kemik Tepesi Seviyesi</b>	≤5 mm	8,23	2,28	0,27 <sup>t</sup>	7,68	2,63	<0,001 <sup>t</sup>	15,9	2,28	0,009 <sup>t</sup>
	>5 mm	7,22	3,19		4	2,82		11,22	3,19	

<sup>t</sup>Student's t test, <sup>a</sup>Tek yön ANOVA testi

Hastaların yaşı, implant derinliği, mezial kontakt noktası-kemik tepesi seviyesi, distal kontakt noktası-kemik tepesi seviyesi ile WES, PES, PES/WES puanı arasındaki ilişki Pearson Korelasyonu ile ölçülmüştür. Hastaların yaşı ( $Ort = 38,75$   $SS = 11,54$ ) ile WES ( $Ort = 8,04$   $SS = 2,46$ ) skorları arasında orta seviyede, negatif ve anlamlı bir ilişki bulunmuştur. ( $r(47) = -0,32$   $p = 0,022$ ). Yaş azaldıkça WES artmaktadır. Hastaların yaşı ( $Ort = 38,75$   $SS = 11,54$ ) ile PES ( $Ort = 7$   $SS = 3$ ) skorları arasında anlamlı bir ilişki

saptanmadı. ( $r(47) = -0,25$   $p = 0,08$ ). Hastaların yaşı ( $Ort = 38,75$   $SS = 11,54$ ) ile PES/WES ( $Ort = 15,04$   $SS = 4,96$ ) skorları arasında orta seviyede, negatif ve anlamlı bir ilişki bulunmuştur. ( $r(47) = -0,33$   $p = 0,02$ ). Yaş azaldıkça PES/WES artmaktadır. Genç hastalarda WES ve PES/WES skoru daha yüksektir. (Çizelge 4.7.)

Hastaların implant derinliği ( $Ort = 4,47$   $SS = 1,45$ ) ile WES ( $Ort = 8,04$   $SS = 2,46$ ) skorları arasında anlamlı bir ilişki saptanmadı ( $r(47) = -0,27$   $p = 0,055$ ). Hastaların implant derinliği ( $Ort = 4,47$   $SS = 1,45$ ) ile PES ( $Ort = 7$   $SS = 3$ ) skorları arasında güçlü seviyede, negatif ve anlamlı bir ilişki bulunmuştur. ( $r(47) = -0,51$   $p = <0,001$ ). Hastaların implant derinliği ( $Ort = 4,47$   $SS = 1,45$ ) ile PES/WES ( $Ort = 15,04$   $SS = 4,96$ ) skorları arasında orta seviyede, negatif ve anlamlı bir ilişki bulunmuştur. ( $r(47) = -0,471$   $p = <0,001$ ). Hastaların implant derinliği arttıkça PES ve PES/WES skoru azalmaktadır. (Çizelge 4.7.)

Hastaların mezial kontakt noktası-kemik tepesi seviyesi ( $Ort = 4,41$   $SS = 1,48$ ) ile WES ( $Ort = 8,04$   $SS = 2,46$ ) skorları arasında anlamlı bir ilişki saptanmadı ( $r(47) = -0,22$   $p = 0,12$ ). Hastaların mezial kontakt noktası-kemik tepesi seviyesi ( $Ort = 4,41$   $SS = 1,48$ ) ile PES ( $Ort = 7$   $SS = 3$ ) skorları arasında güçlü seviyede, negatif ve anlamlı bir ilişki bulunmuştur. ( $r(47) = -0,51$   $p = <0,001$ ). Hastaların mezial kontakt noktası-kemik tepesi seviyesi ( $Ort = 4,41$   $SS = 1,48$ ) ile PES/WES ( $Ort = 15,04$   $SS = 4,96$ ) skorları arasında orta seviyede, negatif ve anlamlı bir ilişki bulunmuştur. ( $r(47) = -0,44$   $p = =0,002$ ). Hastaların mezial kontakt noktası-kemik tepesi seviyesi arttıkça PES ve PES/WES skoru azalmaktadır. (Çizelge 4.7.)

Hastaların distal kontakt noktası-kemik tepesi seviyesi ( $Ort = 4,02$   $SS = 1,36$ ) ile WES ( $Ort = 8,04$   $SS = 2,46$ ) skorları arasında anlamlı bir ilişki saptanmadı ( $r(47) = -0,22$   $p = 0,12$ ). Hastaların distal kontakt noktası-kemik tepesi seviyesi ( $Ort = 4,02$   $SS = 1,36$ ) ile PES ( $Ort = 7$   $SS = 3$ ) skorları arasında güçlü seviyede, negatif ve anlamlı bir ilişki bulunmuştur. ( $r(47) = -0,53$   $p = <0,001$ ). Hastaların distal kontakt noktası-kemik tepesi seviyesi ( $Ort = 4,02$   $SS = 1,36$ ) ile PES/WES ( $Ort = 15,04$   $SS = 4,96$ ) skorları arasında orta seviyede, negatif ve anlamlı bir ilişki bulunmuştur. ( $r(47) = -0,45$   $p = =0,001$ ). Hastaların distal kontakt noktası-kemik tepesi seviyesi arttıkça PES ve PES/WES skoru azalmaktadır. (Çizelge 4.7.)

**Çizelge 4.7.: Hastaların Yaşı, İmplantlarının Özellikleri ile PES/WES Skoru Arasındaki Korelasyon Analizi**

N=49	WES		PES		PES/WES Skoru	
	r	p	r	p	r	p
Yaş	-0,32	<b>0,022</b>	-0,25	0,08	-0,33	<b>0,02</b>
İmplant Derinliği	-0,27	0,055	-0,51	<b>&lt;0,001</b>	-0,471	<b>&lt;0,001</b>
Mezial Kontakt Noktası- Kemik Tepesi Seviyesi	-0,22	0,12	-0,51	<b>&lt;0,001</b>	-0,44	<b>0,002</b>
Distal Kontakt Noktası- Kemik Tepesi Seviyesi	-0,22	0,12	-0,53	<b>&lt;0,001</b>	-0,45	<b>0,001</b>

*Pearson korelasyon testi*

Hastaların protezinin mezial kontakt noktası-kemik tepesi seviyesi  $\leq 5$  mm olan hastaların PES'in parametrelerinden biri olan mezial papil skoru ortalaması  $1,51 (\pm 0,68)$ , iken; hastaların protezinin mezial kontakt noktası-kemik tepesi seviyesi  $> 5$  mm olan hastaların mezial papil skoru ortalaması  $0,6 (\pm 0,58)$ 'dir. Hastaların protezinin mezial kontakt noktası-kemik tepesi seviyesi  $\leq 5$  mm olan ve  $> 5$  mm olan hastaların mezial papil skoru ilişkide istatistiksel olarak anlamlı bir fark bulundu. ( $p < 0,05$ ). Hastaların protezinin mezial kontakt noktası-kemik tepesi seviyesi  $\leq 5$  mm olan hastaların mezial papil skoru skorları anlamlı olarak yüksekti. (Çizelge 4.8.)

Hastaların mezial kontakt noktası-kemik tepesi seviyesi ( $Ort = 4,41$   $SS = 1,48$ ) ile PES'in parametrelerinden biri olan mezial papil skoru ( $Ort = 1,32$   $SS = 0,8$ ), skorları arasında güçlü seviyede, negatif ve anlamlı bir ilişki bulunmuştur. ( $r(47) = -0,57$   $p = < 0,001$ ). Hastaların mezial kontakt noktası-kemik tepesi seviyesi arttıkça mezial papil skoru azalmaktadır. (Çizelge 4.8.)

**Çizelge 4.8.: Mezial Papil Seviyesinin Mezial Papil Skoru ile PES Skoruyla Karşılaştırılması**

N=49			Mezial Papil Skoru	
				p
Mezial Kontakt Noktası- Kemik Tepesi Seviyesi	≤5 mm	ORT±	1,51±0,68	<b>0,001<sup>t</sup></b>
	>5 mm	SS	0,6±0,58	
Mezial Kontakt Noktası- Kemik Tepesi Seviyesi		r	-0,57	<b>&lt;0,001<sup>p</sup></b>

<sup>t</sup>Student's t test, <sup>p</sup>Pearson korelasyon testi

Hastaların protezinin distal kontakt noktası-kemik tepesi seviyesi ≤5 mm olan hastaların PES'in parametrelerinden biri olan distal papil skoru ortalaması 1,45 ( $\pm 0,71$ ), iken; hastaların protezinin distal kontakt noktası-kemik tepesi seviyesi >5 mm olan hastaların distal papil skoru ortalaması 0,89 ( $\pm 0,78$ )'dir. Hastaların protezinin distal kontakt noktası-kemik tepesi seviyesi ≤5 mm olan ve >5 mm olan hastaların distal papil skoru ilişkide istatistiksel olarak anlamlı bir fark bulundu. ( $p < 0,05$ ). Hastaların protezinin distal kontakt noktası-kemik tepesi seviyesi ≤5 mm olan hastaların distal papil skoru skorları anlamlı olarak yüksekti. (Çizelge 4.9.)

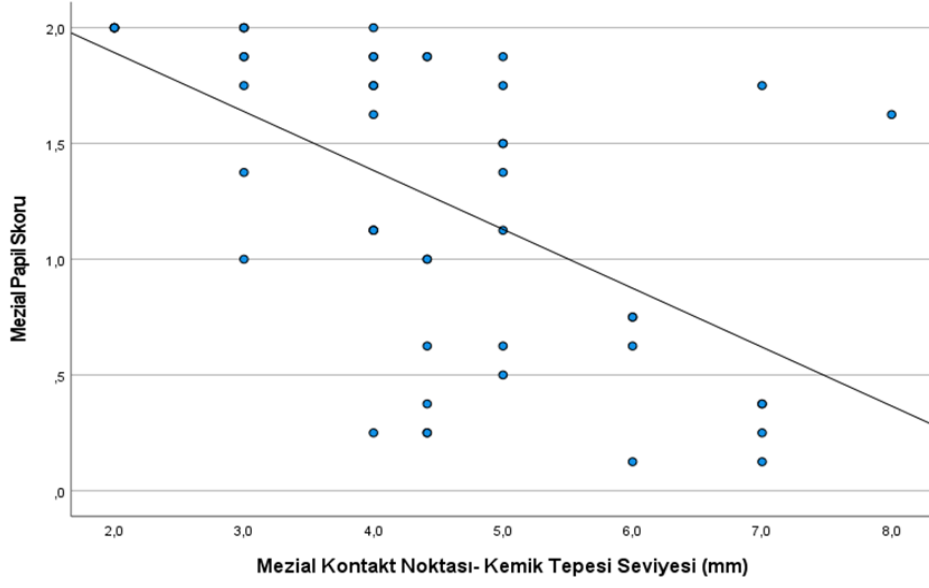
Hastaların distal kontakt noktası-kemik tepesi seviyesi ( $Ort = 4,02$   $SS = 1,36$ ) ile PES'in parametrelerinden biri olan distal papil skoru ( $Ort = 1,34$   $SS = 0,75$ ), skorları arasında orta seviyede, negatif ve anlamlı bir ilişki bulunmuştur. ( $r(47) = -0,47$   $p = < 0,001$ ). Hastaların distal kontakt noktası-kemik tepesi seviyesi arttıkça distal papil skoru azalmaktadır. (Çizelge 4.9.)

**Çizelge 4.9.: Distal Papil Seviyesinin Distal Papil Skoru ile PES Skoruyla Karşılaştırılması**

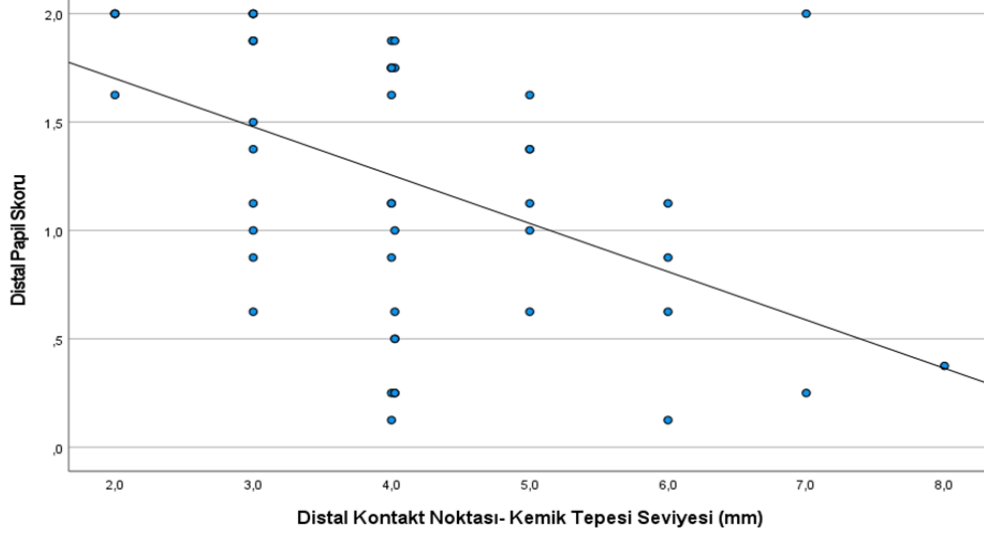
N=49			Distal Papil Skoru	
				p
Distal Kontakt Noktası- Kemik Tepesi Seviyesi	≤5 mm	ORT±	1,45±0,71	<b>0,04<sup>t</sup></b>
	>5 mm	SS	0,89±0,78	
Distal Kontakt Noktası- Kemik Tepesi Seviyesi		r	-0,47	<b>&lt;0,001<sup>p</sup></b>

<sup>t</sup>Student's t test, <sup>p</sup>Pearson korelasyon testi

Kontakt noktası-kemik tepesi seviyesi ile papil skoru arasındaki ilişkiyi gösteren saçılım diyagramı grafiklerde yer almaktadır. (Resim 4.5., Resim 4.6.)



**Resim 4.5.:** Mezial Kontakt Noktası- Kemik Tepesi Seviyesine Göre Mezial Papil Skoru Dağılım Grafiği



**Resim 4.6.:** Distal Kontakt Noktası- Kemik Tepesi Seviyesine Göre Distal Papil Skoru Dağılım Grafiği

Hastaların yaşı, implantlarının derinliği, mezial ve distal kontakt noktası-kemik seviyesinin PES/WES toplam puanını anlamlı düzeyde etkileyip etkilemediğini belirlemek için çoklu lineer regresyon analizi yapılmıştır. Regresyon analizi sonucuna göre model anlamlı bulunmuştur ( $p<0,001$ ).  $R^2$  değeri incelendiğinde hastaların yaşı, implantlarının derinliği, mezial ve distal kontakt noktası-kemik seviyesinin PES/WES toplam puanının %30'unu açıkladığı tespit edildi. (Çizelge 4.10.)

**Çizelge 4.10.: Hastaların Yaşı, İmplantlarının Derinliği, Mezial ve Distal Kontakt Noktası-Kemik Seviyesi ile PES/WES Lineer Regresyon Analizi**

	Standartlanmamış Katsayılar		B için %95 Güven Aralığı	
	B	Standart hata	Alt sınır	Üst sınır
<b>Yaş</b>	-0,06	0,05	-0,16	0,04
<b>İmplant Derinliği</b>	-0,769	0,49	-1,76	0,22
<b>Mezial Kontakt Noktası- Kemik Tepesi Seviyesi</b>	-0,48	0,46	-1,42	0,45
<b>Distal Kontakt Noktası- Kemik Tepesi Seviyesi</b>	-0,17	0,63	-1,45	1,1
<b>Sabit</b>	22,43	2,2	17,98	26,88

*Lineer Regresyon, Bağımlı değişken: PES/WES Toplam Puanı  $p<0,001$*

## 5. TARTIŞMA

Estetik, diş implant tedavisinde hasta memnuniyeti ve tedavi başarısı için kritik bir faktördür. Özellikle ön bölge implantlarında doğal diş görünümünü ve çevre dokularla uyumu sağlamak zorlayıcı olabilir, bu da estetik değerlendirmeyi gerekli kılar. Özellikle estetik bölgelerde başarılı sonuçlar elde etmek amacıyla klinik ve teknik bilgi birikiminin artırılması gerekmektedir. Bu çalışma kapsamında elde edilen bulgular, tekli implant üstü protezlerin estetik performansının değerlendirilmesine önemli katkılar sağlamıştır. PES ve WES skorlarının kullanılması, implant restorasyonlarının estetik başarısını objektif bir şekilde değerlendirmek için etkili bir yöntem sunmuştur ve literatürdeki bulgularla uyumlu olarak tedavi süreçlerini iyileştirme imkânı sunmaktadır.

Literatürde implant üstü protezlerin estetik performansı ile ilgili farklı estetik indeksler kullanılmakta ve bu konuyu araştıran birçok çalışma yer almaktadır. Bizim çalışmamıza toplam 49 hasta dahil edildi. Literatür taraması yaptığımız benzer çalışmalarda katılımcı sayısı 15-102 arasında değişmektedir (Boardman, Darby, and Chen 2016; Chen, Chiang, and Zhang 2018; Hartlev et al. 2014; Priyadharshini et al. 2020). Priyadharshini ve arkadaşlarının 2020’de Hindistan’da yapmış oldukları benzer çalışmada 15 hasta dahil edilmiştir (Priyadharshini et al. 2020). Tettamani ve ark. 2015 ‘de İsviçre’deki çalışmasında 15 hasta 30 vaka varken, Fürhauser ve ark. 2005’deki benzer çalışmalarında ise 30 hasta yer almaktadır (Fürhauser et al. 2005; Tettamanti et al. 2016). Belser ve arkadaşlarının Bern Üniversitesi’nde 2009 yılında maksiller anterior tek diş implant üstü protezlerinin estetik skorunu araştırdığı çalışmada 45 hasta dahil edilmiştir (Belser et al. 2009). Arora ve arkadaşlarının 2017’de Avustralya’da ön maksillada immedat implantasyon yapılan tekli implant üstü protezlerde immedat yükleme yapılan ve yapılmayan hastaları estetik ve klinik sonuçlarını kıyasladığı çalışmasında 40 hasta dahil edilmiştir (Arora and Ivanovski 2018). Vidigal ve arkadaşlarının 2017’de Brezilya ‘da PES ve WES kullanarak immedat implantasyon ile geçici protez yapılan implantların estetiğini değerlendirdiği çalışmaya 53 hasta dahil edilmiştir (Vidigal et al. 2017). Chen ve arkadaşlarının 2018’de yaptığı doğal dişlerin estetik skorunu PES/WES ile değerlendirdiği çalışmada 102 birey vardır. Çalışmamızda yer alan hasta sayısı literatürdeki diğer benzer çalışmalarla karşılaştırıldığında ortalamaya yakın bir büyüklüktedir. Ancak, literatürde hasta sayısının çeşitliliği ve her çalışmanın kendi popülasyon özellikleri göz önüne alındığında, bu durumun çalışmamızın

sonuçlarının genellenebilirliği üzerinde nasıl bir etkisi olabileceği tartışılmalıdır. Ayrıca, çalışma sonrası yaptığımız güç analizinin %80,8 ile tamamlanmış olup; bu oran, kabul edilebilir bir güç seviyesi olmakla birlikte, çalışmamızın sonuçlarının istatistiksel olarak yeterli bir güçle desteklendiğini göstermektedir.

Çalışmamızda 49 hastanın %44,9'u (n=22) kadın, %55,1'i (n=27) erkekti. Bu dağılım, Vidigal ve arkadaşlarının. 53 hastanın yer aldığı çalışmada gözlenen %58,5 kadın ve %41,5 erkek oranına kıyasla daha dengeli bir dağılım sunmaktadır. (Vidigal et al. 2017) Arora ve arkadaşlarının çalışmasında da 40 hastanın %40'ı erkek, %60'ı kadındı (Arora and Ivanovski 2018). Belser ve arkadaşlarının tarafından yapılan çalışmada ise erkek katılımcıların oranı %64,4 ile çoğunluğu oluşturmuştur (Belser et al. 2009). Chen ve ark. 102 hasta ile yaptığı çalışmada ise %54'ü kadın %46'sı erkek idi (Chen et al. 2018). Cinsiyet dağılım yüzdeleri benzese de çoğunluğu oluşturan gruplar çalışmalar arasında farklılık göstermektedir. Çalışmamızdaki cinsiyet dağılımının literatürdeki diğer çalışmalarla kıyaslandığında nispeten dengeli olduğu, ancak erkek katılımcı oranının daha yüksek olduğu görülmektedir. Bu durum, örneklem popülasyonlarının demografik özelliklerinden kaynaklanabileceği gibi, çalışmamızın yapıldığı coğrafi bölge, sosyoekonomik durum ve sağlık hizmetlerine erişim farkları gibi faktörlerden de etkilenmiş olabilir.

Hastalarımızın yaş ortalaması  $38,75 \pm 11,54$  yıl olup, yaş aralığı 21-66 arasında değişmektedir. Chen ve ark. 2018 de doğal dişleri PES/WES kullanarak yaptığı çalışmada yaş ortalaması 25,66 olup yaş aralığı 18-53 arasındadır (Chen et al. 2018). Arora ve arkadaşlarının çalışmasında yaş ortalaması  $50,55 \pm 12,79$  iken yaş aralığı 19-74 olup popülasyonu daha yaşlı kesimden oluşmaktaydı (Arora and Ivanovski 2018). Çalışmamızdaki yaş ortalaması ve yaş aralığının literatürdeki bazı çalışmalarla uyumlu olduğu, ancak diğer çalışmalara kıyasla farklılıklar gösterdiği görülmektedir. Örneğin, Chen ve arkadaşlarının doğal dişlerin estetiğini araştırdığı çalışmasında yaş ortalaması daha genç bir popülasyonu kapsarken, Arora ve arkadaşlarının çalışmasında daha yaşlı bir katılımcı grubu bulunmaktadır. Yaşın, implant üstü protezlerin estetik performansı ve klinik sonuçlar üzerindeki etkisi göz önünde bulundurulduğunda, bu demografik farklılıkların sonuçların yorumlanmasında dikkate alınması önemlidir. Ancak, Belser ve arkadaşlarının modifiye PES/WES indeksinin ilk kez kullanıldığı benzer çalışmasında hastaların yaş ortalaması 39,9 iken yaş aralığı 17-81 olup bizim çalışmamız ile çok

benzerdir (Belser et al. 2009). Özellikle yaş faktörünün doku iyileşme süreci, estetik beklentiler ve implant stabilitesi üzerindeki etkileri nedeniyle, farklı yaş gruplarına yönelik daha spesifik araştırmaların yapılması ve sonuçların bu faktöre göre alt gruplar halinde değerlendirilmesi, implant estetiği ile ilgili daha güvenilir veriler elde edilmesi açısından önemli olmakta ve Belser 'in modifiye PES/WES'i kullandığı çalışmayla yaş ortalamamızın uyumlu olması genellenebilir veriler elde edilmesine katkı sağlayabilir.

Liu ve arkadaşlarının Çin'de yaptığı çalışmada kronik periodontitisli hastalarda dental implant rehabilitasyonunun klinik değerlendirilmesini araştırdığı çalışmada 98 hastanın %48,9'unda (n=48)'i periodontitisi varken %51,1'inde (n=50) kronik periodontitis yoktu (Liu et al. 2019). Bizim çalışmamızda ise hastaların kronik periodontitis durumunda; %38,8'inde (n=19) varken, %61,2'sinde (n=30) yoktu. Çalışmamızda hastalarımızın kronik periodontitis oranının daha az olması hastalarımızın yaş ortalamasının (38,75±11,54) Liu ve arkadaşlarının çalışmasındaki yaş ortalamasına (44,7±9,6) göre daha düşük olmasından kaynaklandığı düşünmekteyiz. Ancak, bu durumun yalnızca yaş faktörüyle açıklanması yeterli olmayabilir. Kronik periodontitis prevalansındaki bu farklılık aynı zamanda çalışmanın yapıldığı coğrafi bölge, sosyoekonomik durum, katılımcıların genel ağız sağlığı alışkanlıkları ve sağlık hizmetlerine erişim düzeyleri gibi diğer çevresel ve yaşam tarzı faktörlerinden de etkilenmiş olabilir.

Belser 2009'da implant üstü protezlerin estetik skorları araştırdığı modifiye PES/WES indeksini kullanan çalışmasında ideal olarak estetik kıyaslamada implant yerleştirme zamanlamasının (immediat, erken ve geç implantasyon) kullanılan implantın tasarımının ve tipinin PES/WES üzerindeki etkisini de karşılaştırılmasını önermiştir (Belser et al. 2009). Biz de bunu dikkate alarak çalışmamızda %46,9'unda (n=23) immediat implantasyon yapıldığı, %53,1'inde (n=26) immediat implantasyon yapılmadığı değerlendirdik. Carini ve arkadaşlarının İtalya' da 2014 yılında yaptığı 10 hastanın 15 implantının %46,6 'sı (n=7) immediat implantasyon, %54,4'ü immediat implantasyon yapılmayan fakat her iki gruba da immediat yükleme protokolü uygulanan hastaların karşılaştırılmasının yapıldığı çalışmada implantasyon türlerinin oranı bizim çalışmamızla benzerdi (Carini et al. 2014). İmplant yerleştirme zamanlaması ve protokol farklılıklarının estetik sonuçlar üzerindeki potansiyel etkilerinin daha derinlemesine incelenmesi gerekliliği düşünmekteyiz.

Arora ve arkadaşlarının Avustralya'daki implantların yükleme protokolleri ile ilgili çalışmasında 40 hastanın %50 'si immediat yükleme yapılan hastalardan oluşturuyordu (Arora and Ivanovski 2018). Araştırmamızda Arora ve arkadaşlarının çalışması ile karşılaştırıldığında, bizim çalışmamızda hastaların %28,6'sında (n=14) immediat yükleme yapılmış olup oran daha düşüktü. Bu oran farklılığı çalışmamızın retrospektif olduğu için işlem yapılan hastaları değerlendirdiğimizde seçme imkânı bulunmamakla birlikte Arora ve arkadaşlarının çalışmasında hasta grupları çalışma öncesinden seçilmişti.

Dental implantın yerleştirilmesi çok koronalde ise restorasyon kontralateral dişle kıyasla daha kısa görünecektir veya protezin tasarımı alveol krete sırt şeklinde bindirilmesi gerekecektir ve bu durum yumuşak doku sağlığını tehlikeye atacaktır. Dental implant çok apikale yerleştirilirse yüksek miktarda kemik kaybı meydana gelecek ve hem proksimal kemik yapısını hem de fasiyal kemik duvarının yüksekliğini etkileyerek estetik olmayan yumuşak doku şekline yol açacaktır (Forna and Agop-Forna 2019; Jivraj And Reshad 2017). Bu durumun implant üstü protezin estetiğini etkileyeceğinden ötürü PES skorunu da etkileyeceğini düşünmekteyiz. Jivraj ve arkadaşlarına göre bir maksiller santral kesici diş yumuşak dokudan çıkarken ortalama 7-8 mm mezio-distal, 6 mm fasiyal-lingual ölçütlerindedir. Restorasyonunun doğal bir çıkış profiliyle ortaya çıkmasını sağlamak için 4 mm çapında bir implantın, kontralateral dişin diş eti sınırının 3-4 mm apikale yerleştirilmesi gerekir. İmplant platformunun 4 mm çapından diş eti sınırındaki 7-8 mm çapına kademeli geçiş için 3-4 mm'lik dikey mesafeye ihtiyaç olduğunu belirtmiştir (Jivraj And Reshad 2017). Bizim çalışmamızda da ise implant derinliğinin ortalaması  $4,47 \pm 1,45$  mmdir. Çalışmamızdaki implant derinliği ortalamasının, Jivraj ve arkadaşlarının belirttiği optimal derinlik ölçütleri ile uyumlu olduğunu saptadık.

Kan ve arkadaşlarının 2003 yılında Kaliforniya'da anterior-maksiller bölgedeki tekli implantların peri-implant mukoza boyutlarını ölçtükleri çalışmada mezial kontakt noktası-kemik tepesi seviyesinin ortalaması  $4,2 \pm 0,77$  (mm) iken, distal kontakt noktası-kemik tepesi seviyesinin ortalaması  $4,2 \pm 0,64$  (mm) ölçmüştür (Joseph Y.K. Kan et al. 2003). Bizim çalışmamızda ise da ölçümlerimiz sırasıyla mezialde  $4,41 \pm 1,48$  (mm), distalde  $4,06 \pm 1,4$  (mm) saptadık. Kan ve arkadaşlarının çalışması ile kıyaslandığında, bizim çalışmamızda mezial ve distal kontakt noktası-kemik tepesi seviyelerindeki

ölçümlerin benzerlik gösterdiği, ancak mezial seviyede biraz daha yüksek bir ortalamaya sahip olduğumuz görülmektedir. Bu farklılık, peri-implant yumuşak doku sağlığı farklılığı ve ölçüm yöntemlerindeki farklılıklardan kaynaklanabilir.

Çalışmamızda yapılan değerlendirmede WES 'in ortalaması  $8,04 \pm 2,46$ , PES 'in ortalaması  $7 \pm 3$  iken PES/WES  $15,04 \pm 4,96$  idi. Chen ve arkadaşlarının 2018 yılında yaptığı 12 parametrelilik PES/WES kullanılarak doğal işlerin estetiğini araştırdığı çalışmada WES  $8,75 \pm 0,98$ , PES  $12,92 \pm 1,03$ , (max: 24 puan) idi (Chen et al. 2018). Belser ve arkadaşlarının tekli implant üstü protezlerin estetik skorlamasında 10 parametrelilik PES/WES kullandığı çalışmada WES  $6,9 \pm 1,47$ , PES  $7,8 \pm 0,88$  PES/WES  $14,7 \pm 4,96$  idi (Belser et al. 2009) . Priyadharshini ve arkadaşlarının yaptığı 10 parametrelilik PES/WES kullandığı çalışmasında ise WES  $8,48 \pm 0,99$ , PES  $7,46 \pm 1,12$ , PES/WES  $16 \pm 1,3$  idi (Priyadharshini et al. 2020). Vidigal ve ark. 2017 yılında yaptığı 12 parametrelilik PES/WES kullanılarak immedat implantasyon ve immedat yükleme yapılan implant üstü protezlerin estetiğini araştırdığı çalışmada WES  $6,92 \pm 1,67$ , PES  $8,63 \pm 2,4$ , PES/WES  $15,55 \pm 3,45$  (max: 24 puan) idi (Vidigal et al. 2017). PES ve WES skorlarımız diğer araştırmalarla kıyaslandığında ortalama düzeylerde seyrettiği, Priyadharshini'nin çalışmasına oldukça benzer olduğu, Belser'in çalışmasına göre PES'de düşük skor, Vidigal'in PES' i 7 parametrelilik kullanmasına rağmen benzer skorlar elde ettik. Ancak Chen ve arkadaşlarının doğal dişlere yönelik çalışmasında elde edilen değerlerin daha yüksek olduğu görülmektedir. Bu sonuç beklenildiği gibi doğal diş estetiğinin implant üstü protez estetiğiyle karşılaştırıldığında daha üstün olarak değerlendirilmiştir. Çalışmamızda PES skorlarımız WES'e göre daha düşük puan almış olup, Priyadharshini'nin çalışması ve Cho ve arkadaşlarının benzer çalışmasında da PES skoru WES skoruna göre daha düşük saptanmıştır (Cho et al. 2010).

Chen ve ark. çalışmasında 102 hasta içerisinde PES için %99'u WES için %97'si klinik eşik değerin üzerinde saptanmıştır (Chen et al. 2018). Belser ve ark çalışmasında 45 hastanın WES' de 9 hasta, klinik eşik değeri olan 6 puanın altında kalırken PES' de hiçbir hasta altı puanın altında kalmamıştır. PES/WES 'de ise 1 hasta <12 puan almıştır (Belser et al. 2009). Vidigal 53 hastanın PES'de 17 (%32,07) WES'DE 13 ü (%24,52) PES/WES 'de 19 hasta (%35,85) klinik eşik değerin altında saptandı (Vidigal et al. 2017). Bizim çalışmamızda ise hasta oranlarımız ise 49 hastanın WES' de 10 hasta (%20,4), klinik eşik değeri olan 6 puanın altında kalırken PES' de 14 hasta (%28,5) klinik eşik değeri

olan 6 puanın altında kaldı. PES/WES 'de ise 11 hasta (%22,4) <12 puan almıştır. Klinik eşik değeri geçen hasta oranlarımız Vidigal'e göre daha yüksek Belser'e göre daha düşüktü. Bu farklılığın estetik puanlama yapan denetçi sayısından, implant üstü protezi yapan protez uzmanın hep aynı protez uzmanı olmamasından, protezleri yapan laboratuvar farklılıklarından kaynaklandığını düşünmekteyiz.

Belser PES' de en yüksek ortalamayı fasiyal mukoza kurvaturu ( $1,9\pm 0,29$ ), ve fasiyal mukoza seviyesinden ( $1,78\pm 0,42$ ) en yüksek puanı alırken, kök konveksliği /doku rengi yapısından ( $1,2\pm 0,53$ ) en düşük puanı almıştır. WES'de en yüksek puanı diş rengi ( $1,56\pm 0,55$ ) ve translüsens ve karakterizasyon ( $1,6\pm 0,5$ ), en düşük puanı diş hattı/volüm ( $1,2\pm 0,4$ ) almıştır (Belser et al. 2009). Chen PES' de en yüksek ortalamayı distal papil ( $1,9\pm 0,19$ ), ve alveolar prosesinden ( $1,93\pm 0,11$ ) en yüksek puanı alırken, fasiyal mukoza seviyesinden ( $1,71\pm 0,25$ ) ve fasiyal mukoza kurvaturu ( $1,76\pm 0,24$ ), en düşük puanı almıştır. WES'de en yüksek puanı diş yüzey yapısı ( $1,88\pm 0,15$ ), en düşük puanı diş hattı/volüm ( $1,56\pm 0,3$ ) almıştır (Chen et al. 2018). Fürhauser'in 2005 yılında tek implant üstü protezler sadece 7 parametrelili PES ile değerlendirdiği 30 hasta ile yaptığı çalışmada mezial papil skorunda en yüksek puanı alırken, fasiyal mukoza seviyesinde en düşük puanı almıştır (Fürhauser et al. 2005). Vidigal 2017 çalışmasında PES' de en yüksek ortalamayı mezial papil ( $1,39\pm 0,4$ ), en yüksek puanı alırken, distal papil ( $0,87\pm 0,54$ ) en düşük puanı almıştır. WES'de en yüksek puanı diş yüzey yapısı ( $1,54\pm 0,34$ ), en düşük puanı diş formu ( $1,25\pm 0,43$ ) almıştır (Vidigal et al. 2017). Bizim çalışmamızda. WES'in parametreleri içerisinde diş formu ve diş hattı/hacmi için hastaların %75,5'i (n=37) en yüksek skor olan 2'yi almışken, diş renginde hastaların %14,3'ü (n=7) en düşük skor olan 0'ı alarak çoğunluğu oluşturmaktadır. PES'in parametreleri içerisinde ise fasiyal mukoza kurvatur için hastaların %63,3'ü (n=31) en yüksek skor olan 2'yi almışken, mezial papilla varlığında hastaların %20,4'ü (n=10) en düşük skor olan 0'ı alarak çoğunluğu oluşturmaktadır. Yapılan benzer çalışmalarda estetik skorların parametrelerinde en yüksek ve en düşük puanı alan parametreler arasında birlik bulunmamaktadır. Bunun klinisyen becerisi, çalışmalara dahil edilen hastanın diş eti biyotipi, kemik seviyesi ve yapısındaki farklılıklar, teknisyen laboratuvar farklılıklarından kaynaklanabileceğini düşünmekteyiz. Ayrıca Chen ve arkadaşlarının çalışmasında doğal dişlerin estetiğini değerlendirdiğinden diş çekimi olmaması, diş çekimi olmadığından kemik ve yumuşak

doku kaybının olmaması papil skor oluşumunda yüksek puan almasını etkilemekte olduğunu düşünmekteyiz.

Estetik skorları değerlendiren denetçileri incelediğimizde; Chen ve arkadaşlarının çalışmasında üçü protez olmak üzere 12 uzman, Belser ve arkadaşlarının çalışmasında bir uzman. Cosyn ve arkadaşlarının çalışmasında bir uzman, Vidigal arkadaşlarının çalışmasında iki uzman, Cho ve arkadaşlarının sekiz uzman, Fürhauser arkadaşlarının çalışmasında ise içinde diş hekimliği öğrencilerinin de yer aldığı beşi protez uzmanı olmak üzere 20 denetçi değerlendirmiştir (Belser et al. 2009; Chen et al. 2018; Cho et al. 2010; Cosyn et al. 2012; Fürhauser et al. 2005; Vidigal et al. 2017). Tettamani ve arkadaşlarının PICI, ICAI, PES/WES indekslerini karşılaştırdığı çalışmasında ise 10'u protez uzmanı olmak üzere 40 denetçi değerlendirmiş ve PES/WES ve PICI'nın tek implant üstü protezlerin estetik olarak değerlendirilmesi için daha uygun olduğunu saptamıştır (Tettamanti et al. 2016). Çalışmamız ise sekiz protez uzmanı tarafında değerlendirildi ve PES/WES indeksi kullanıldı.

Vidigal ve arkadaşları çalışmasında iki denetçi tarafından iki kez yapılan değerlendirmede kendi içlerinde ve iki denetçi arasında yapılan skorlamalar arasındaki uyum kappa analizi ile değerlendirilmiştir. Denetçilerin kendi içindeki uyum güçlü-çok güçlü saptanırken, denetçiler arası uyum zayıf-orta saptanmıştır (Vidigal et al. 2017). Benzer şekilde Hof ve arkadaşları ve Cosyn ve arkadaşlarının 2012' de yaptığı çalışmalarda kappa istatistiğinde denetçiler arası uyumu denetçiler içi uyumdan daha düşük saptanmışlardır. (Cosyn et al. 2012; Hof et al. 2013). Gehrke ve arkadaşları ile Noelken ve arkadaşları denetçiler arası uyumu değerlendirirken kappa uyumunun yanında sperman korelasyonu kullanmışlar. Sperman korelasyon katsayında uyum kappa istatistiğine göre daha yüksek bulmuşlardır (Gehrke, Lobert, and Dhom 2008; Noelken et al. 2014). Bizim çalışmamızda ise denetçiler kurum içi ve kurum dışı şeklinde ayrılmış olup aralarındaki uyum hem kappa istatistiğine göre hem de sperman korelasyon katsayısıyla değerlendirilmiş olup kappa uyumu orta düzeyde bulundu. Sperman korelasyon testinde pozitif, anlamlı çok güçlü korelasyon saptandı. Çalışmamızda, Sperman korelasyon testinde güçlü bir pozitif korelasyon bulunması ise, denetçiler arasında genel bir paralellik olduğunu ve skorların birbirleriyle uyumlu şekilde değerlendirildiğini göstermektedir. Bu da çalışmamızda elde edilen verilerin güvenilirliği açısından önemli bir bulgu olarak değerlendirilebilir. Özellikle estetik skorlamalarda,

kappa uyumuna ek olarak Sperman korelasyon katsayısının kullanılması, daha bütüncül bir güvenilirlik analizi sunmaktadır. Böylece, estetik değerlendirmede hem bireysel yorum farklılıkları hem de kurum içi ve kurum dışı genel uyumu dikkate alarak değerlendirme yaptık.

Çalışmamızda kadın hastalarda WES, PES, PES/WES puanı ortalaması sırasıyla 8,73 ( $\pm 1,9$ ), 7,5 ( $\pm 2,85$ ), 16,23 ( $\pm 4,1$ ) iken; erkek hastalarda WES, PES, PES/WES puanı ortalaması sırasıyla 7,48 ( $\pm 2,75$ ), 6,59 ( $\pm 3,11$ ), 14,07 ( $\pm 5,44$ )'dir. Chen ve ark. yaptığı çalışmada kadın hastalarda WES, PES, puanı ortalaması sırasıyla 8,93 ( $\pm 0,6$ ), 13 ( $\pm 0,067$ ), iken; erkek hastalarda WES, PES, PES/WES puanı ortalaması sırasıyla 8,54 ( $\pm 0,85$ ), 12,68 ( $\pm 1,03$ ), dir. Cinsiyet ile puanların ilişkisi değerlendirildiğinde WES'de istatistiksel olarak anlam saptanırken PES'de saptanmamıştır. Ancak kadınların estetik skorları erkeklere oranla daha yüksek saptanmıştır (Chen et al. 2018). Bizim çalışmamızda grupların hem PES hem de WES'de istatistiksel olarak anlam saptanmasa da kadınların estetik skorları benzer şekilde erkeklere göre daha yüksek çıkmıştır.

Çalışmamızda hastaların yaş grupları ile WES, PES, PES/WES puanı arasındaki ilişkide istatistiksel olarak anlamlı bir fark bulunmadı. Benzer şekilde Chen ve arkadaşlarının çalışmasında yaş grupları arasında PES ve WES ilişkisinde genel olarak istatistiksel olarak anlamlı fark saptamazken, PES parametrelerinden distal ve mezial papillada genç hastalarda anlamlı yüksek bulunmuştur. Gruplar arasında anlamlı fark bulunmasa da genç hastaların PES ve WES estetik skor ortalamaları daha yüksekti (Chen et al. 2018). Çalışmamızda ise hastaların yaşı ile PES skorları arasındaki korelasyonda anlamlı bir ilişki bulunmazken, hastaların yaşı ile WES skorları ve PES/WES arasında orta seviyede, negatif ve anlamlı bir ilişki bulunmuştur. Benzer şekilde çalışmamızda da genç hastalarda WES ve PES/WES skoru daha yüksektir. Yaşlanmaya bağlı kemik ve yumuşak dokudaki değişiklikler, dişlerdeki aşınmalar, abrazyonlar, erozyonlar ve renkleşmelere bağlı olarak tekli implant üstü protez restorasyonların estetik başarısızlığında etkili olduğunu düşünmekteyiz.

Liu ve arkadaşlarının 2019' da kronik periodontitisli hastaların implant rehabilitasyonunu 7 parametrelilik PES ile baktığı çalışmasında 12 aylık kontrollerinde kronik periodontitisi olan (10,23 ( $\pm 2,94$ )) ve olmayan hastaların (13,35 ( $\pm 3,21$ )), PES puanlarında anlamlı fark bulmuştur. Kronik periodontitisi olmayan hastaların PES skoru anlamlı daha yüksekti (Liu et al. 2019). Bizim çalışmamızda ise kronik periodontitis olan

hastalarda, PES, ortalaması  $5,37(\pm 3,41)$ , iken; kronik periodontitisi olmayan hastalarda, PES, ortalaması  $8,03 (\pm 2,2)$ , idi. Kronik periodontitis olan ve olmayan hastaların PES skorları arasındaki ilişkide istatistiksel olarak anlamlı bir fark bulundu. Sonuçlarımız benzer şekilde kronik periodontitisi olmayan hastalarda PES puanları anlamlı yüksekti ve estetik olarak daha başarılı bulundu. Liu ve ark. çalışmasına göre PES puan ortalamalarında farklılığın; daha fazla parametrelili PES skorunun kullanılmasından, puanlayan denetçi sayısının az olmasından ve 60. aya kadar hastaların kontrolünün yapılmasından dolayı yüksek çıktığı tahmin edilmektedir. Bu durum, sağlıklı peri-implant dokuların korunmasının estetik başarısının anahtarı olduğunu bir kez daha vurgulamaktadır.

Carini ve arkadaşlarının immedat implantasyon yapılan ve yapılmayan hastaların PES ve WES ile estetik yönünü de değerlendirdikleri çalışmasında PES ve WES skoru sırasıyla  $8,6(\pm 1,3)$ ,  $8,4(\pm 1,3)$  idi. İki grup arasında PES ve WES skorları arasında istatistiksel olarak anlam saptanmamıştır. Çalışmada immedat yükleme yapılan implant üstü protezlerin estetik skor ortalamalarının daha yüksek olduğunu saptamışlardır (Carini et al. 2014). Chen ve arkadaşları 2014'deki implantasyon protokollerinin estetik sonuçlarını araştırdığı 114 makaleyi inceledikleri meta-analiz çalışmasında grupları estetik açıdan PES ile değerlendirmiş olup grupların PES skorları arasında anlamlı fark gözlenmemiştir (Chen and Buser 2014). Sanchez ve arkadaşlarının 2022 'de dental implantların hemen ve gecikmeli yerleştirilmesinin klinik sonuçlarını karşılaştırdığı, 59 makaleyi incelediği meta-analiz çalışmasında immedat implantasyon yapılan hastaların PES skorları diğer gruba göre daha yüksek saptamışlardır (Garcia-Sanchez et al. 2022). Puisys ve arkadaşlarının 2022'de immedat ile erken implant yerleşiminin estetik durumunu kıyasladığı çalışmasında grupların PES/WES skorları arasında anlamlı fark bulamamıştır ( $p > 0,05$ ) (Puisys et al. 2022). Bizim çalışmamızda da sonuçlar benzer şekilde olup immedat implantasyon yapılan hastalarda WES, PES, PES/WES puanı ortalaması sırasıyla  $8,26(\pm 2,59)$ ,  $7,52(\pm 2,81)$ ,  $15,78(\pm 4,91)$  iken; immedat implantasyon yapılmayan hastalarda WES, PES, PES/WES puanı ortalaması sırasıyla  $7,85 (\pm 2,37)$ ,  $6,54 (\pm 3,15)$ ,  $14,38(\pm 5)$ 'di. İmmedat implantasyon yapılan ve yapılmayan hastaların WES, PES, PES/WES arasındaki ilişkisinde istatistiksel olarak anlamlı bir fark bulunmadı. İstatistiksel olarak anlam saptanmasa da immedat implantasyonla beraber

immediat yüklenen protezlerin estetik skorlarının yüksek olması, peri-implant yumuşak dokunun uygun şekilde şekillenmesine katkıda bulunup estetik skoru yükseltmiştir.

Arora ve arkadaşlarının 2017 yılında yaptığı 12 parametrelili PES/WES kullanılarak immediat implantasyon yapılan ve yükleme protokolünün kıyaslandığı çalışmasında immediat yükleme yapılan hastalarda puan ortalamaları WES 8,4 iken, PES 11,1±2,08, idi. İmmediat yükleme yapılmayan hastalarda puan ortalamaları WES 7,8 iken, PES 10,3±2,23 idi. İki grup arasında estetik skorlarla olan ilişkisine bakıldığında anlamlı sonuç saptanmadı (Arora and Ivanovski 2018). Rieder ve ark. 2016 yılında Almanya'da implantların implantasyon yöntemi ve yükleme protokolünü araştırdığı çalışma ve Slagter ve ark. 2015 yılında Hollanda 'da yaptıkları benzer çalışma sonuçları da bizimkilerle uyumluydu (Rieder et al. 2016; Slagter et al. 2015). Hassani ve arkadaşlarının 2021 yılında immediat ve gecikmiş yükleme yapılan implantları kıyasladığı çalışmasında 12 parametrelili PES/WES kullanılmış olup immediat yükleme yapılan hastaların PES /WES skorları sırasıyla 11,2±1,1; 8±1,02, iken gecikmiş yükleme yapılan hastaların skorları 10,2±0,97; 7,65±1,2 bulmuşlar. İki grup arasında anlamlı fark saptanmayıp immediat yükleme yapılan hastaların skorları daha yüksekti. (p>0,05) (Hassani, Hassani, and Bitaraf 2021) .Bizim çalışmamızda immediat yükleme protokolü uygulanan hastalarda WES, PES, PES/WES puanı ortalaması sırasıyla 8,57(±2,47), 7,36(±3,22), 15,93(±5,29) iken; immediat yükleme protokolü uygulanmayan hastalarda WES, PES, PES/WES puanı ortalaması sırasıyla 7,83 (±2,46), 6,86 (±2,95), 14,69(±4,85)'dir. Bizim çalışmamızda immediat yükleme protokolü uygulanan ve uygulanmayan hastaların WES, PES, PES/WES arasındaki ilişkisinde anlamlı fark bulunmadı ancak immediat yükleme yapılan hastaların estetik skorları her iki çalışmada da daha yüksek olduğu saptandı. İmmediat yükleme protokolü, implant çevresindeki yumuşak dokuyu hızlıca destekleyerek doku adaptasyonunu iyileştirir; bu durum interproksimal papilla ve fasiyal mukozanın korunmasını sağlayarak estetik sonuçları olumlu etkiler. Ayrıca, erken yüklenen implantlarda protez ile çevre dokular arasındaki çıkış profili daha doğal bir geçiş sunarak estetik görünümü güçlendirse de çalışmamıza göre istatistiksel olarak anlamlı fark oluşturmamıştır.

Apiko-koronal implant yerleştirme hatalarının ciddi estetik ve biyomekanik sonuçları olabilir. Çok koronal olarak yerleştirilen implant, implantın başından restorasyonun serbest diş eti sınırından çıktığı noktaya kadar yeterli geçişe izin

vermeyecektir. Restorasyon kontralateral dişe kıyasla kısa görünecektir (Jivraj And Reshad 2017). Bunun sonucunda estetik başarı düşmektedir. Çalışmamızda da bu durumu destekler nitelikte hastaların implant derinliği ile WES skorları arasında anlamlı bir ilişki saptanmazken; PES skorları arasında güçlü seviyede, negatif anlamlı bir ilişki, PES/WES skorları arasında ise orta seviyede, negatif ve anlamlı bir ilişki bulunmuştur. Sonuç olarak implant derinliği arttıkça yumuşak doku estetiğinde kayıp yaşandığı bilgisini destekler nitelikte çalışmamızda implant derinliği arttıkça PES ve PES/WES skoru azalmaktadır.

Tarnow ve arkadaşlarının kontak noktasından kemik tepe seviyesine olan mesafesine göre interproksimal papillanın varlığı ve yokluğu üzerine olan etkisine baktığı çalışmada kontak noktasından kemik tepesine olan mesafe 3,4 veya 5 mm olduğunda papil neredeyse %100 oranında mevcutken, mesafe 7,8,9 veya 10 mm olduğunda papil çoğu zaman oluşmamıştı. İncelenen ölçümlerinin çoğunluğunun 5-7 mm mesafede olduğunu saptamışlar (Tarnow, Magner, and Fletcher n.d.). Bu bilgi doğrultusunda hastaların mezial ve distal kontakt noktası- kemik tepesi seviyelerini  $\leq 5$  mm ve  $>5$ mm olarak iki grup halinde inceledik. Hastaların protezinin mezial kontakt noktası-kemik tepesi seviyesine baktığımızda; %79,6'sının (n=39)  $\leq 5$  mm iken, %20,4'ünün (n=10)  $>5$  mm idi. Distal kontakt noktası-kemik tepesi seviyesi ise; %81,6'sının (n=40)  $\leq 5$  mm iken, %18,4'ünün (n=9) idi. İnterproksimal papillanın oluşumu PES parametrelerinde yer alan mezial ve distal papil skoruyla ilişkili olup hastanın implant üstü protezinin estetiğini ve estetik skorlarını etkilemektedir. Yaptığımız değerlendirmede hastaların protezinin mezial ve distal kontakt noktası-kemik tepesi seviyesi  $\leq 5$  mm olan ve  $>5$  mm olan hastaların WES ile anlamlı ilişki saptanmazken, PES ve PES/WES skoru arasındaki ilişkide istatistiksel olarak anlamlı bir fark bulundu. ( $p < 0,05$ ) . Hastaların protezinin mezial ve distal kontakt noktası-kemik tepesi seviyesi  $\leq 5$  mm olan hastalarımız %79.6 gibi bir oranla çoğunluğu oluşturmuş olup skorları anlamlı olarak yüksekti. Bu sonuçlar, protezin genel estetik başarısında papilla yüksekliğini korumanın ve  $\leq 5$  mm mesafeyi sağlamanın önemini vurgulamaktadır.

Choquet ve arkadaşlarının 2001'de Belçika'da yaptığı tekli implant üstü protezlerde papilla düzeyinin klinik ve radyolojik olarak değerlendirildiği çalışmada 5 mm ve daha az olan ölçümlerde %100 papil oluşmuşken mesafe 6 mm ve üzeri olduğunda papil %50 ve daha azında mevcuttu (Choquet et al. 2001). Gastaldo ve arkadaşları 2004

yılında Brezilya’da yaptığı komşu implantlar ve diş ile implant arasındaki mesafelerin interproksimal papil oluşumuna etkisini araştırdığı çalışmada ise kontakttan kemik tepesine olan mesafe 3-5 mm olduğunda papilin çoğunlukla mevcut olduğunu istatistiksel olarak anlamlı bulmuştur. Mesafe 6 mm ve üzeri olduğunda vakaların %75’inde papil olmadığı saptamışlar (Gastaldo, Cury, and Sendyk 2004). Belser ve arkadaşlarının çalışmasında PES mezial ve distal papil skoru sırasıyla  $1,6\pm0,5$ ,  $1,3\pm0,46$  olup bizim çalışmamızda da değerler benzer şekilde  $1,32\pm0,8$ ,  $1,34\pm0,75$  saptadık. PES parametrelerinden mezial ve distal papil skor 0-1-2 şeklinde puanlar alıp sırasıyla papil oluşumu yok, kısmen var, tamamı var şeklinde olan değerlendirme tamamıyla papil oluşumu ile ilintili olduğundan kontakt noktası-kemik tepesi seviyesi ile papil skorlar değerlendirdik. Bizim çalışmamızda Gastaldo ve arkadaşlarının çalışmasını destekler nitelikte ise hem mezial kontakt- kemik tepe seviyesi hem de distal kontakt- kemik tepe seviyesi sırasıyla mezial ve distal papil skor ile kıyaslamasında 5 mm ve altında olanlar istatistiksel olarak anlamlı bulundu ( $p<0,05$ ). Hastaların protezinin distal ve mezial kontakt noktası-kemik tepesi seviyesi  $\leq 5$  mm olan hastaların distal ve mezial papil skorları anlamlı olarak yüksekti. Kontakt noktası-kemik tepesi seviyesi ile papil skorun korelasyonunda ise mezialde güçlü seviyede, negatif, anlamlı bir ilişki varken distalde orta seviyede, negatif, anlamlı bir ilişki bulundu. Kontakt- kemik tepesi seviyesi arttıkça papil skor azalmakta ve estetik skor düşmektedir. İnterproksimal papil üzerine yapılmış benzer çalışmalarda peri-implant papillerin yüksekliği öncelikle komşu kök yüzeylerindeki kemik seviyesi yüksekliğine bağlı olduğu saptanmıştır (Choquet et al. 2001; Schropp et al. 2005)

Bu çalışma, PES/WES indeksinin tekli, diş implantlarının estetik performansını değerlendirmede güvenilir ve tekrarlanabilir bir yöntem olduğunu ortaya koymuştur. Kronik periodontitis, implant derinliği ve kontakt noktası-kemik tepesi seviyeleri gibi faktörler estetik sonuçlar üzerinde belirleyici bir etkiye sahiptir. Gelecekte yapılacak prospektif ve çok merkezli çalışmalar, PES/WES indeksinin klinik uygulamalardaki gücünü daha da pekiştirecek ve estetik implantoloji alanındaki standardizasyonu artıracaktır. Bu retrospektif çalışma, modifiye PES/WES indeksinin tekli diş implantlarının estetik performansını değerlendirmede güvenilir bir yöntem olduğunu ortaya koymuştur. Yaptığımız bu araştırma ile ideal olarak bir cerrah, protez uzmanı ve diş teknisyeni ile yapılacak gelecekteki protezlerin estetik açıdan başarılı olabilmesi için,

yapılacak olan prospektif çalışmalar, çalışmamızın güçlü yönlerini veya nihai eksikliklerini daha net bir şekilde tanımlamak ve implant başarısını değerlendiren çalışmaların ayrılmaz bir parçası haline getirmek için kaynak olarak kullanılarak literatüre katkı sağlamaktadır.

Araştırmamız tanımlayıcı, tek merkezli, retrospektif bir çalışmadır. Bu çalışmanın en belirgin güçlü yönlerinden biri, estetik değerlendirme için literatürde kabul görmüş değerlendirme yöntemlerinin kullanılmasıdır. PES (Pink Esthetic Score) ve WES (White Esthetic Score) skorlarının kullanılması, dental implant restorasyonlarının estetik performansını değerlendirmede oldukça geçerli ve güvenilir bir yöntem sunmaktadır. Çalışmanın bir diğer güçlü yanı, implant estetiği üzerine yapılan değerlendirmelerde kullanılan farklı parametrelerin derinlemesine analiz etmemizdir. Katılımcıların implant derinliği, mezial ve distal kontakt noktası-kemik tepesi mesafesi, kronik periodontitis durumu gibi birçok parametre değerlendirilmiştir. Bu durum, implant tedavisinin estetik performansına etki eden çeşitli faktörlerin bütüncül bir şekilde ele alınmasına olanak tanımış ve bulguların daha kapsamlı bir şekilde analiz edilmesini sağlamıştır. Denetçi değerlendirmelerinin kapsamlı bir şekilde ele alınması da çalışmanın güçlü yönlerinden biridir. Denetçilerin kurum içi ve kurum dışı olarak ayrılması ve her iki grup arasındaki uyumun analiz edilmesi, değerlendirme sürecindeki olası yanlılıkları en aza indirmeyi amaçlamaktadır.

Öte yandan çalışmanın kısıtlı yanlarına bakıldığında, çalışmanın tek merkezli olması, çalışmanın tüm nüfusa genellenememesi, demografik özelliklerdeki dengesizlikler de çalışmanın kısıtlı yanlarından biridir. Bu sınırlılıkları göz önünde bulundurarak çalışmamızın daha da geliştirilebilmesi ve bulgularımızın daha genellenebilir olabilmesi için bu alanlarda iyileştirmeler yapılabilir.

## 6. SONUÇLAR

Uşak Üniversitesi Diş Hekimliği Fakültesi'nde yapılan tekli implant üstü restorasyonların estetik performansı, Pembe Estetik Skor (PES) ve Beyaz Estetik Skor (WES) kullanılarak kapsamlı bir şekilde değerlendirilmiştir. Çalışma, implant destekli restorasyonların estetik sonuçlarını değerlendirilerek klinik başarı açısından önemli bulgular sunmaktadır. Çalışmamızda elde ettiğimiz sonuçlar aşağıdaki gibidir:

- Cinsiyet, yaş, immedat implantasyon, immedat yüklemenin WES, PES ve PES/WES skorları arasındaki ilişkide istatistiksel olarak anlam saptanmadı. Ancak genç yaş gruplarındaki hastaların estetik skorları, ileri yaştaki hastalara kıyasla anlamlı derecede yüksek bulunmuştur; bu da yaşlanmanın yumuşak ve sert dokular üzerindeki etkilerinin estetik sonuçları olumsuz yönde etkilediğini göstermektedir.
- Periodontal sağlık açısından, kronik periodontitis olmayan hastaların PES ve PES/WES skorlarının anlamlı derecede daha yüksek olduğu belirlenmiştir. Bu sonuç, periodontal sağlığın estetik sonuçların başarısındaki kritik rolünü ortaya koymaktadır.
- İmplant derinliğinin artmasıyla birlikte PES ve PES/WES skorlarında anlamlı bir düşüş gözlenmiştir. Bu bulgu, implant derinliğinin estetik performans üzerindeki kritik etkisini ve implant yerleştirme sırasında doğru derinliğin korunmasının önemini vurgulamaktadır.
- Mezial ve distal kontakt noktası ile kemik tepesi seviyesi 5 mm ve altında olan hastalarda PES ve PES/WES skorları, >5 mm olanlara göre anlamlı derecede yüksektir. Bu durum, papil formasyonunun korunmasının estetik sonuçları iyileştirdiğini göstermektedir.
- Hastaların yaşı, implantlarının derinliği ve mezial ve distal kontakt noktası-kemik seviyesinin PES/WES toplam puanını anlamlı düzeyde etkileyip etkilemediğini belirlemek için yapılan çoklu lineer regresyon analizi sonucunda model anlamlı bulunmuştur ( $p < 0,001$ ).  $R^2$  değerine göre, bu değişkenler PES/WES toplam puanının %30'unu açıklamaktadır.

Bu araştırmanın sonuçları, tekli implant üstü restorasyonların estetik değerlendirilmesinde kullanılan PES ve WES kriterlerinin klinik uygulamalar için değerli bir rehber olduğunu göstermektedir. Gelecekte yapılacak arařtırmaların, implant materyalleri, tasarımı ve çevre dokuların biyolojik tepkileri üzerine yoğunlaşması, klinik uygulamalarda estetik başarı oranlarını daha da artırmaya yönelik stratejiler geliştirilmesine katkı sağlayacaktır.



## 7.ÖNERİLER

Tekli implant üstü restorasyonların estetik başarısını artırmak için implantın doğru pozisyonlanması ve peri-implant yumuşak dokunun uygun şekilde şekillendirilmesi büyük önem taşır. Tedavi planlamasında hasta yaşı ve dokusal iyileşme kapasitesi gibi özelliklerin dikkate alınması önerilir. İmplant yerleştirme ve doku yönetimi konularında diş hekimlerinin yetkinlik sağlaması estetik sonuçları olumlu etkileyebilir. Ayrıca, yeni materyal ve tekniklerin geliştirilmesi için daha fazla araştırma yapılması literatüre katkı sağlayacaktır.



## 8.KAYNAKÇA

- Abrahams, James J. 2001. "Dental CT Imaging: A Look at the Jaw." *Radiology* 219(2):334–45.
- Abrahamsson, I., T. Berglundh, P-O Glantz, and J. Lindhe. 1998. "The Mucosal Attachment at Different Abutments: An Experimental Study in Dogs." *Journal of Clinical Periodontology* 25(9):721–27.
- Adell, Ragnar, Ul Lekholm, Brånemark Rockler, and P. I. Brånemark. 1981. "A 15-Year Study of Osseointegrated Implants in the Treatment of the Edentulous Jaw." *International Journal of Oral Surgery* 10(6):387–416.
- Afrashtehfar, Kelvin I., Mansour K. A. Assery, and S. Ross Bryant. 2021. "Aesthetic Parameters and Patient-Perspective Assessment Tools for Maxillary Anterior Single Implants." *International Journal of Dentistry* 2021.
- Albayrak, Ahmet Kürşad. 2019. "Estetik Kavramı Üzerine Bir Değerlendirme." *The Journal of Academic Social Science* 10(10):612–20.
- Albrektsson, Th. 1988. "A Multicenter Report on Osseointegrated Oral Implants." *The Journal of Prosthetic Dentistry* 60(1):75–84.
- Albrektsson, Tomas, and Ulf Lekholm. 1989. "Osseointegration: Current State of the Art." *Dental Clinics of North America* 33(4):537–54.
- Albrektsson, Tomas, and Lars Sennerby. 1991. "State of the Art in Oral Implants." *Journal of Clinical Periodontology* 18(6):474–81.
- Albrektsson, Tomas, and George A. Zarb. 1993. "Current Interpretations of the Osseointegrated Response: Clinical Significance." *International Journal of Prosthodontics* 6(2).
- Albrektsson, Tomas, George Zarb, P. Worthington, and A. R. Eriksson. 1986. "The Long-Term Efficacy of Currently Used Dental Implants: A Review and Proposed Criteria of Success." *Int j Oral Maxillofac Implants* 1(1):11–25.
- Alfaraj, Turki Abu, Sarah Al-Madani, Nadeen S. Alqahtani, Abdulrhman A. Almohammadi, Albatool M. Alqahtani, Haifaa S. AlQabbani, Mohammed K. Bajunaid, Badr A. Alharthy, and Norah Aljalfan. 2023. "Optimizing Osseointegration in Dental Implantology: A Cross-Disciplinary Review of Current and Emerging Strategies." *Cureus* 15(10).

- Arora, Himanshu, and Saso Ivanovski. 2018. "Clinical and Aesthetic Outcomes of Immediately Placed Single-Tooth Implants with Immediate vs. Delayed Restoration in the Anterior Maxilla: A Retrospective Cohort Study." *Clinical Oral Implants Research* 29(3):346–52. doi: 10.1111/clr.13125.
- Askar, Houssam, I. Wang, Lorenzo Tavelli, Hsun-Liang Chan, and Hom-Lay Wang. 2020. "Effect of Implant Vertical Position, Design, and Surgical Characteristics on Mucosal Vertical Dimension: A Meta-Analysis of Animal Studies." *International Journal of Oral & Maxillofacial Implants* 35(3).
- Ataullah, Khurram, Loh Fun Chee, Lim Lum Peng, Chiew Yim Tho, Willy Chang Shian Wei, and Mirza Rustum Baig. 2008. "Implant Placement in Extraction Sockets: A Short Review of the Literature and Presentation of a Series of Three Cases." *Journal of Oral Implantology* 34(2):97–106.
- Augthun, Michael, Murat Yildirim, Hubertus Spiekermann, and Stefan Biesterfeld. 1995. "Healing of Bone Defects in Combination with Immediate Implants Using the Membrane Technique." *International Journal of Oral & Maxillofacial Implants* 10(4).
- Balasubramaniam, Aarthi S., Sunitha V Raja, and Libby John Thomas. 2013. "Peri-Implant Esthetics Assessment and Management." *Dental Research Journal* 10(1):7.
- Becker, William, Clifford Ochsenein, Leonard Tibbetts, and Burton E. Becker. 1997. "Alveolar Bone Anatomic Profiles as Measured from Dry Skulls: Clinical Ramifications." *Journal of Clinical Periodontology* 24(10):727–31.
- Belser, Urs C., Jean-Pierre Bernard, and Daniel Buser. 1996. "Implant-Supported Restorations in the Anterior Region: Prosthetic Considerations." *Practical Periodontics and Aesthetic Dentistry: PPAD* 8(9):875–84.
- Belser, Urs C., Linda Grütter, Francesca Vailati, Michael M. Bornstein, Hans-Peter Weber, and Daniel Buser. 2009. "Outcome Evaluation of Early Placed Maxillary Anterior Single-Tooth Implants Using Objective Esthetic Criteria: A Cross-Sectional, Retrospective Study in 45 Patients With a 2- to 4-Year Follow-Up Using Pink and White Esthetic Scores." *Journal of Periodontology* 80(1):140–51. doi: 10.1902/jop.2009.080435.

- Belser, Urs C., Regina Mericske-Stern, Jean-Pierre Bernard, and Thomas D. Taylor. 2000. "Prosthetic Management of the Partially Dentate Patient with Fixed Implant Restorations Note." *Clinical Oral Implants Research: Chapter 8* 11:126–45.
- Bhola, Monish, Anthony L. Neely, and Shilpa Kolhatkar. 2008. "Immediate Implant Placement: Clinical Decisions, Advantages, and Disadvantages." *Journal of Prosthodontics: Implant, Esthetic and Reconstructive Dentistry* 17(7):576–81.
- Bhuvaneshwaran, Mohan. 2010. "Principles of Smile Design." *Journal of Conservative Dentistry* 13(4):225–32.
- Boardman, Nicholas, Ivan Darby, and Stephen Chen. 2016. "A Retrospective Evaluation of Aesthetic Outcomes for Single-Tooth Implants in the Anterior Maxilla." *Clinical Oral Implants Research* 27(4):443–51. doi: 10.1111/clr.12593.
- Branemark, Per-Ingvar. 1977a. "Osseointegrated Implants in the Treatment of the Edentulous Jaw: Experience from a 10-Year Period." *Scand J Plast Reconstr Surg* 16:1–132.
- Branemark, Per-Ingvar. 1977b. "Osseointegrated Implants in the Treatment of the Edentulous Jaw: Experience from a 10-Year Period." *Scand J Plast Reconstr Surg* 16:1–132.
- Branemark, Per-Ingvar. 1983. "Osseointegration and Its Experimental Background." *The Journal of Prosthetic Dentistry* 50(3):399–410.
- Ten Bruggenkate, C. M., W. A. Van der Kwast, and H. S. Oosterbeek. 1990. "Success Criteria in Oral Implantology. A Review of the Literature." *The International Journal of Oral Implantology: Implantologist* 7(1):45–51.
- Buser, D., W. Martin, and U. C. Belser. 2007. "Achieving Optimal Esthetic Results." *ITI Treatment Guide: Implant Therapy in the Esthetic Zone: Single Tooth Replacement*. Batavia: Quintessence Publishing.
- Buser, Daniel, Stephen Chen, and Daniel Wismeijer. 2019. *Implant Therapy in the Esthetic Zone: Current Treatment Modalities and Materials for Single-Tooth Replacements*. Vol. 10. Quintessenz Verlag.
- Buser, Daniel, William Martin, and Urs C. Belser. 2004a. "Optimizing Esthetics for Implant Restorations in the Anterior Maxilla: Anatomic and Surgical Considerations." *International Journal of Oral & Maxillofacial Implants* 19(7).

- Buser, Daniel, William Martin, and Urs C. Belser. 2004b. "Optimizing Esthetics for Implant Restorations in the Anterior Maxilla: Anatomic and Surgical Considerations." *International Journal of Oral & Maxillofacial Implants* 19(7).
- Buser, Daniel, Regina Mericske-stern, Jean Pierre Pierre Bernard, Alexandra Behneke, Niklaus Behneke, Hans Peter Hirt, Urs C. Belser, and Niklaus P. Lang. 1997. "Long-term Evaluation of Non-submerged ITI Implants. Part 1: 8-year Life Table Analysis of a Prospective Multi-center Study with 2359 Implants." *Clinical Oral Implants Research* 8(3):161–72.
- Buser, Daniel, Lars Sennerby, and Hugo De Bruyn. 2017. "Modern Implant Dentistry Based on Osseointegration: 50 Years of Progress, Current Trends and Open Questions." *Periodontology 2000* 73(1):7–21.
- Buser, Daniel, H-P Weber, and Nikolaus P. Lang. 1990. "Tissue Integration of Non-submerged Implants. L-year Results of a Prospective Study with 100 ITI Hollow-cylinder and Hollow-screw Implants." *Clinical Oral Implants Research* 1(1):33–40.
- Buser, Daniel, Daniel Wismeijer, and Urs C. Belser. 2019. *Implant Placement in Post-Extraction Sites: Treatment Options*. Vol. 3. Quintessenz Verlag.
- Carini, Fabrizio, Salvatore Longoni, Valeria Pisapia, Manuel Francesconi, Vito Saggese, and Gianluca Porcaro. 2014. *Immediate Loading of Implants in the Aesthetic Zone: Comparison between Two Placement Timings*.
- Chappuis V, and Martin W. 2017. "ITI Treatment Guide Implant Therapy in the Esthetic Zone: Current Treatment Modalities and Materials for Single-Tooth Replacements ." *Berlin: Quintessence Publishing* Vol 10:29–169.
- Chen, Jiang, Chaoyou Chiang, and Yuqing Zhang. 2018. "Esthetic Evaluation of Natural Teeth in Anterior Maxilla Using the Pink and White Esthetic Scores." *Clinical Implant Dentistry and Related Research* 20(5):770–77. doi: 10.1111/cid.12631.
- Chen, Stephen, and Daniel Buser. 2014. "Esthetic Outcomes Following Immediate and Early Implant Placement in the Anterior Maxilla—A Systematic Review." *The International Journal of Oral & Maxillofacial Implants* 29(Supplement):186–215. doi: 10.11607/jomi.2014suppl.g3.3.
- Chen, Stephen T., Thomas G. Wilson Jr, and C. H. Hammerle. 2004. "Immediate or Early Placement of Implants Following Tooth Extraction: Review of Biologic Basis,

- Clinical Procedures, and Outcomes.” *Int J Oral Maxillofac Implants* 19(Suppl):12–25.
- Cho, Hae Lyung, Jae Kwan Lee, Heung Sik Um, and Beom Seok Chang. 2010. “Esthetic Evaluation of Maxillary Single-Tooth Implants in the Esthetic Zone.” *Journal of Periodontal and Implant Science* 40(4):188–93. doi: 10.5051/jpis.2010.40.4.188.
- Choquet, Vincent, Marc Hermans, Philippe Adriaenssens, Philippe Daelemans, Dennis P. Tarnow, and Chantal Malevez. 2001. “Clinical and Radiographic Evaluation of the Papilla Level Adjacent to Single-Tooth Dental Implants. A Retrospective Study in the Maxillary Anterior Region.” *Journal of Periodontology* 72(10):1364–71. doi: 10.1902/jop.2001.72.10.1364.
- Chow, Yiu Cheung, and Hom-Lay Wang. 2010a. “Factors and Techniques Influencing Peri-Implant Papillae.” *Implant Dentistry* 19(3):208–19.
- Chow, Yiu Cheung, and Hom-Lay Wang. 2010b. “Factors and Techniques Influencing Peri-Implant Papillae.” *Implant Dentistry* 19(3):208–19.
- Chu, Stephen J., Maurice A. Salama, Henry Salama, David A. Garber, Hanae Saito, Guido O. Sarnachiaro, and Dennis P. Tarnow. 2012. “The Dual-Zone Therapeutic Concept of Managing Immediate Implant Placement and Provisional Restoration in Anterior Extraction Sockets.” *Compend Contin Educ Dent* 33(7).
- Chung, Sean, Anthony McCullagh, and Tassos Irinakakis. 2011. “Immediate Loading in the Maxillary Arch: Evidence-Based Guidelines to Improve Success Rates: A Review.” *Journal of Oral Implantology* 37(5):610–21.
- Cochran, David L., Dean Morton, and Hans-Peter Weber. 2004. “Consensus Statements and Recommended Clinical Procedures Regarding Loading Protocols for Endosseous Dental Implants.” *International Journal of Oral & Maxillofacial Implants* 19(7).
- Cosyn, Jan, Aryan Eghbali, Hugo De Bruyn, Melissa Dierens, and Tim De Rouck. 2012. “Single Implant Treatment in Healing Versus Healed Sites of the Anterior Maxilla: An Aesthetic Evaluation.” *Clinical Implant Dentistry and Related Research* 14(4):517–26. doi: 10.1111/j.1708-8208.2010.00300.x.
- Cosyn, Jan, Retief Wessels, Ricardo Garcia Cabeza, Julie Ackerman, Célien Eeckhout, and Véronique Christiaens. 2021. “Soft Tissue Metric Parameters, Methods and

- Aesthetic Indices in Implant Dentistry: A Critical Review.” *Clinical Oral Implants Research* 32(S21):93–107.
- Dixon, D. R., and L. C. Breeding. 2008. “The Effect of Crown Height Space on Stress Distribution in an Implant-Supported Fixed Prosthesis.” *Journal of Prosthodontics* 17(6):465–71.
- Dong, Jin-Keun, Tai-Ho Jin, Hye-Won Cho, and Sang-Chun Oh. 1999. “The Esthetics of the Smile: A Review of Some Recent Studies.” *International Journal of Prosthodontics* 12(1).
- Eggert, F., and Liran Levin. 2018. “Biology of Teeth and Implants: The External Environment, Biology of Structures, and Clinical Aspects.” *Quintessence International* 49(4).
- Erozan, Ç. 2019. “Dijital Diş Hekimliğinde Farklı Intraoral Tarayıcı-Cad Yazılımı Kombinasyonlarının Hassasiyetlerinin Değerlendirilmesi.” Doktora Tezi, Yakın Doğu Üniversitesi Diş Hekimliği Fakültesi Sağlık Bilimleri Enstitüsü .
- Esper, Luis Augusto, Michyele Cristhiane Sbrana, Mércia Jussara da Silva Cunha, Guilherme Santos Moreira, and Ana Lucia Pompéia Fraga de Almeida. 2012a. “Esthetic Composition of Smile in Individuals with Cleft Lip, Alveolus, and Palate: Visibility of the Periodontium and the Esthetics of Smile.” *Plastic Surgery International* 2012(1):563734.
- Esper, Luis Augusto, Michyele Cristhiane Sbrana, Mércia Jussara da Silva Cunha, Guilherme Santos Moreira, and Ana Lucia Pompéia Fraga de Almeida. 2012b. “Esthetic Composition of Smile in Individuals with Cleft Lip, Alveolus, and Palate: Visibility of the Periodontium and the Esthetics of Smile.” *Plastic Surgery International* 2012(1):563734.
- Esposito, M., J. M. Hirsch, U. Lekholm, and P. Thomsen. 1998. “Biological Factors Contributing.” *Eur J Oral Sci* 106(1):527–51.
- Esposito, Marco, Maria Gabriella Grusovin, Paul Coulthard, and Helen V Worthington. 2006. “The Efficacy of Various Bone Augmentation Procedures for Dental Implants: A Cochrane Systematic Review of Randomized Controlled Clinical Trials.” *International Journal of Oral & Maxillofacial Implants* 21(5).

- Esposito, Marco, Maria Gabriella Grusovin, Hassan Maghaireh, and Helen V Worthington. 2013. "Interventions for Replacing Missing Teeth: Different Times for Loading Dental Implants." *Cochrane Database of Systematic Reviews* (3).
- Esposito, Marco, Maria Gabriella Grusovin, Mark Willings, Paul Coulthard, and Helen V Worthington. 2007. "The Effectiveness of Immediate, Early, and Conventional Loading of Dental Implants: A Cochrane Systematic Review of Randomized Controlled Clinical Trials." *International Journal of Oral & Maxillofacial Implants* 22(6).
- Esquivel, Jonathan, Ramon Gomez Meda, and Markus B. Blatz. 2021. "The Impact of 3D Implant Position on Emergence Profile Design." *International Journal of Periodontics & Restorative Dentistry* 41(1).
- Forna, Norina, and Dorian Agop-Forna. 2019. "Esthetic Aspects in Implant-Prosthetic Rehabilitation." *Medicine and Pharmacy Reports* 92(1):S6–13. doi: 10.15386/mpr-1515.
- Froum, Stuart J. 2015. *Dental Implant Complications: Etiology, Prevention, and Treatment*. John Wiley & Sons.
- Fürhauser, Rudolf, Dionisie Florescu, Thomas Benesch, Robert Haas, Georg Mailath, and Georg Watzek. 2005. "Evaluation of Soft Tissue around Single-Tooth Implant Crowns: The Pink Esthetic Score." *Clinical Oral Implants Research* 16(6):639–44. doi: 10.1111/j.1600-0501.2005.01193.x.
- Galindo-Moreno, P., A. León-Cano, I. Ortega-Oller, A. Monje, F. Suárez, F. ÓValle, S. Spinato, and A. Catena. 2014. "Prosthetic Abutment Height Is a Key Factor in Peri-Implant Marginal Bone Loss." *Journal of Dental Research* 93(7\_suppl):80S-85S.
- Gamborena, Iñaki, Yoshihiro Sasaki, and Markus B. Blatz. 2020. "Updated Clinical and Technical Protocols for Predictable Immediate Implant Placement." *J Cosmet Dent* 35(4):36–51.
- Garavaglia, Giovanni, Philippe Mojon, and Urs Belser. 2012. "Modern Treatment Planning Approach Facing a Failure of Conventional Treatment. Part I: Analysis of Treatment Options." *European Journal of Esthetic Dentistry* 7(4).
- Garcia-Sanchez, Ruben, Jose Dopico, Zamira Kalemaj, Jacopo Buti, Guillermo Pardo Zamora, and Nikos Mardas. 2022. "Comparison of Clinical Outcomes of Immediate

- versus Delayed Placement of Dental Implants: A Systematic Review and Meta-analysis.” *Clinical Oral Implants Research* 33(3):231–77.
- Gastaldo, Jose Fabio, Patricia Ramos Cury, and Wilson Roberto Sendyk. 2004. “Effect of the Vertical and Horizontal Distances Between Adjacent Implants and Between a Tooth and an Implant on the Incidence of Interproximal Papilla.” *Journal of Periodontology* 75(9):1242–46. doi: 10.1902/jop.2004.75.9.1242.
- Gehrke, Peter, Markus Lobert, and Günter Dhom. 2008. “Reproducibility of the Pink Esthetic Score - Rating Soft Tissue Esthetics around Single-Implant Restorations with Regard to Dental Observer Specialization.” *Journal of Esthetic and Restorative Dentistry* 20(6):375–84. doi: 10.1111/j.1708-8240.2008.00212.x.
- Geng, Jian-Ping, Keson B. C. Tan, and Gui-Rong Liu. 2001. “Application of Finite Element Analysis in Implant Dentistry: A Review of the Literature.” *The Journal of Prosthetic Dentistry* 85(6):585–98.
- Gerritsen, Anneloes E., P. Finbarr Allen, Dick J. Witter, Ewald M. Bronkhorst, and Nico H. J. Creugers. 2010. “Tooth Loss and Oral Health-Related Quality of Life: A Systematic Review and Meta-Analysis.” *Health and Quality of Life Outcomes* 8:1–11.
- Goiato, Marcelo Coelho, Marcela Filié Haddad, Humberto Gennari Filho, Luiz Marcelo Ribeiro Villa, Daniela Micheline Dos Santos, and Aldiéris Alves Pesqueira. 2014. “Dental Implant Fractures–Aetiology, Treatment and Case Report.” *Journal of Clinical and Diagnostic Research: JCDR* 8(3):300.
- Goldberg, Perry V, Frank L. Higginbottom, and Thomas G. Wilson Jr. 2001. “Periodontal Considerations in Restorative and Implant Therapy.” *Periodontology 2000* 25(1):100–109.
- Gomez-Meda, Ramon, Jonathan Esquivel, and Markus B. Blatz. 2021. “The Esthetic Biological Contour Concept for Implant Restoration Emergence Profile Design.” *Journal of Esthetic and Restorative Dentistry* 33(1):173–84. doi: 10.1111/jerd.12714.
- Goodacre, Charles J., Guillermo Bernal, Kitichai Rungcharassaeng, and Joseph Y. K. Kan. 2003a. “Clinical Complications with Implants and Implant Prostheses.” *The Journal of Prosthetic Dentistry* 90(2):121–32.

- Goodacre, Charles J., Guillermo Bernal, Kitichai Rungharassaeng, and Joseph Y. K. Kan. 2003b. "Clinical Complications with Implants and Implant Prostheses." *The Journal of Prosthetic Dentistry* 90(2):121–32.
- Greenberg, Alex M. 2015. *Dental Implants: An Evolving Discipline, An Issue of Oral and Maxillofacial Clinics of North America*. Vol. 27. Elsevier Health Sciences.
- Grey, E. B., Diana Harcourt, D. O'sullivan, H. Buchanan, and N. M. Kilpatrick. 2013. "A Qualitative Study of Patients' Motivations and Expectations for Dental Implants." *British Dental Journal* 214(1):E1–E1.
- Grütter, Linda, and Urs C. Belser. 2009. "Implant Loading Protocols for the Partially Edentulous Esthetic Zone." *International Journal of Oral & Maxillofacial Implants* 24.
- Güder, Zinde, Önjen Tak, Bahadır Kan, and Fatih Mehmet Coşkunes. 2015. "Trauma Sonucu Oluşan Anterior Tek Diş Eksikliklerinin Implant Destekli Sabit Restorasyonlar İle Tedavisi: 2 Olgu Sunumu." *Selcuk Dental Journal* 2(3):136–43.
- Hämmerle, Christoph H. F., Stephen T. Chen, and Thomas G. Wilson Jr. 2004. "Consensus Statements and Recommended Clinical Procedures Regarding the Placement of Implants in Extraction Sockets." *International Journal of Oral & Maxillofacial Implants* 19(7).
- Hartlev, Jens, Peter Kohberg, Søren Ahlmann, Niels T. Andersen, Søren Schou, and Flemming Isidor. 2014. "Patient Satisfaction and Esthetic Outcome after Immediate Placement and Provisionalization of Single-Tooth Implants Involving a Definitive Individual Abutment." *Clinical Oral Implants Research* 25(11):1245–50. doi: 10.1111/clr.12260.
- Den Hartog, Laurens, James J. R. Huddleston Slater, Arjan Vissink, Henny J. A. Meijer, and Gerry M. Raghoobar. 2008. "Treatment Outcome of Immediate, Early and Conventional Single-tooth Implants in the Aesthetic Zone: A Systematic Review to Survival, Bone Level, Soft-tissue, Aesthetics and Patient Satisfaction." *Journal of Clinical Periodontology* 35(12):1073–86.
- Hassani, Ali, Mohammad Hassani, and Tahereh Bitaraf. 2021. "Immediate vs Delayed Restorations of Immediately Placed Single Implants in the Anterior Maxilla: A Nonrandomized Clinical Study." *International Journal of Oral & Maxillofacial Implants* 36(6).

- Higginbottom, Frank, Urs Belser, John D. Jones, and Scott E. Keith. 2004. "Prosthetic Management of Implants in the Esthetic Zone." *International Journal of Oral & Maxillofacial Implants* 19(7).
- Hof, M., B. Pommer, G. D. Strbac, D. Sütö, G. Watzek, and W. Zechner. 2013. "Esthetic Evaluation of Single-Tooth Implants in the Anterior Maxilla Following Autologous Bone Augmentation." *Clinical Oral Implants Research* 24(A100):88–93. doi: 10.1111/j.1600-0501.2011.02381.x.
- Iacono, V. J. 2000. "Dental Implants in Periodontal Therapy." *Journal of Periodontology* 71(12):1934–42.
- Jivraj, S., and W. Chee. 2006. "Treatment Planning of Implants in the Aesthetic Zone." *British Dental Journal* 201(2):77–89.
- Jivraj, S. A. J., And Mamaly Reshad. 2017. "Esthetic Implant Dentistry: Diagnosis and Treatment Planning." *Oral and Maxillofacial Surgery-Inkling Enhanced E-Book: Oral and Maxillofacial Surgery-E-Book* 391.
- Jokstad, Asbjorn. 2009. *Osseointegration and Dental Implants*. John Wiley & Sons.
- Kan, J. Y., and J. C. Kois. 2001. "Predictable Peri-Implant Gingival Aesthetics: Surgical and Prosthodontic Rationales." *Pract Proced Aesthet Dent* 13(9):691–98.
- Kan, Joseph Y K, Kitichai Rungcharassaeng, Kiyotaka Umezu, and John C. Kois. 2003. "Dimensions of Peri-implant Mucosa: An Evaluation of Maxillary Anterior Single Implants in Humans." *Journal of Periodontology* 74(4):557–62.
- Kan, Joseph Y.K., Kitichai Rungcharassaeng, Kiyotaka Umezu, and John C. Kois. 2003. "Dimensions of Peri-Implant Mucosa: An Evaluation of Maxillary Anterior Single Implants in Humans." *Journal of Periodontology* 74(4):557–62. doi: 10.1902/jop.2003.74.4.557.
- Karoussis, Ioannis K., Giovanni E. Salvi, Lisa J. A. Heitz-Mayfield, Urs Brägger, Christoph H. F. Hämmerle, and Niklaus P. Lang. 2003. "Long-term Implant Prognosis in Patients with and without a History of Chronic Periodontitis: A 10-year Prospective Cohort Study of the ITI® Dental Implant System." *Clinical Oral Implants Research* 14(3):329–39.
- Koh, Richard U., Ivan Rudek, and Hom-Lay Wang. 2010. "Immediate Implant Placement: Positives and Negatives." *Implant Dentistry* 19(2):98–108.

- Kürkçüoğlu, Işın, Ayşegül Koroğlu, And Serhat Özkır. 2010. *Dental İmplantlarda Başarı Kriterleri Ve Başarı Yöntemleri*. Erzurum.
- Lai, Hong Chang, Zhi Yong Zhang, Feng Wang, Long Fei Zhuang, Xin Liu, and Yi Ping Pu. 2008. "Evaluation of Soft-Tissue Alteration around Implant-Supported Single-Tooth Restoration in the Anterior Maxilla: The Pink Esthetic Score." *Clinical Oral Implants Research* 19(6):560–64. doi: 10.1111/j.1600-0501.2008.01522.x.
- Landis, J. Richard, and Gary G. Koch. 1977. "The Measurement of Observer Agreement for Categorical Data." *Biometrics* 159–74.
- Lang, Niklaus P., and Jan Lindhe. 2015. *Clinical Periodontology and Implant Dentistry, 2 Volume Set*. John Wiley & Sons.
- Le, Minh, Evaggelia Papia, and Christel Larsson. 2015. "The Clinical Success of Tooth- and Implant-supported Zirconia-based Fixed Dental Prostheses. A Systematic Review." *Journal of Oral Rehabilitation* 42(6):467–80.
- Ledermann, P. 1979. "Bar-Prosthetic Management of the Edentulous Mandible by Means of Plasma-Coated Implantation with Titanium Screws." *Deutsche Zahnärztliche Zeitschrift* 34(12):907–11.
- Ledermann, P. D. 1984. "A Surface-Treated Titanium Screw Implant after 7 Years of Use." *Die Quintessenz* 35(11):2031–41.
- Levine, Robert A., Jeffrey Ganeles, Joseph Kan, and Phil L. Fava. 2018. "Keys for Successful Esthetic-Zone Single Implants: Importance of Biotype Conversion for Lasting Success." *Compend Contin Educ Dent* 39(8):522–29.
- Liaw, Kevin, Ronald H. Delfini, and James J. Abrahams. 2015. "Dental Implant Complications." Pp. 427–33 in *Seminars in Ultrasound, CT and MRI*. Vol. 36. Elsevier.
- Lindh, Tomas, Johan Gunne, Anders Tillberg, and Margareta Molin. 1998. "A Meta-analysis of Implants in Partial Edentulism." *Clinical Oral Implants Research* 9(2):80–90.
- Liu, Linjuan, Jianhui Xu, Lei Wang, Jun Li, Feijun Zhou, Xiaojun Ding, Anjun Tao, and Xueqin Lv. 2019. *Clinical Evaluation of Dental Implant Rehabilitation in Patients with Chronic Periodontitis*. Vol. 12.
- Mentag, P. J. 1986. "American Academy of Implant Dentistry. Glossary of Terms." *J Oral Implantol* 12:284–92.

- Millî Eğitim Bakanlığı. 2012. *Diş Protez Sabit Protezlerde Model 724DC0034*. Ankara.
- Misch, Carl E. 1999. "Contemporary Implant Dentistry." *Implant Dentistry* 8(1):90.
- Misch, Carl E., Morton L. Perel, Hom-Lay Wang, Gilberto Sammartino, Pablo Galindo-Moreno, Paolo Trisi, Marius Steigmann, Alberto Rebaudi, Ady Palti, and Michael A. Pikos. 2008a. "Implant Success, Survival, and Failure: The International Congress of Oral Implantologists (ICOI) Pisa Consensus Conference." *Implant Dentistry* 17(1):5–15.
- Misch, Carl E., Morton L. Perel, Hom-Lay Wang, Gilberto Sammartino, Pablo Galindo-Moreno, Paolo Trisi, Marius Steigmann, Alberto Rebaudi, Ady Palti, and Michael A. Pikos. 2008b. "Implant Success, Survival, and Failure: The International Congress of Oral Implantologists (ICOI) Pisa Consensus Conference." *Implant Dentistry* 17(1):5–15.
- Misch, Carl E., and Mosby St Louis. 2005. "Maxillary Anterior Single-Tooth Replacement." *Dental Implant Prosthetics* 368–413.
- Misch, Kelly, and Hom-Lay Wang. 2008. "Implant Surgery Complications: Etiology and Treatment." *Implant Dentistry* 17(2):159–68.
- Mombelli, Andrea, and Niklaus P. Lang. 1998. "The Diagnosis and Treatment of Peri-implantitis." *Periodontology 2000* 17(1):63–76.
- Moon, I-S, T. Berglundh, I. Abrahamsson, E. Linder, and J. Lindhe. 1999. "The Barrier between the Keratinized Mucosa and the Dental Implant: An Experimental Study in the Dog." *Journal of Clinical Periodontology* 26(10):658–63.
- Morris, Harold F., and Shigeru Ochi. 2000. "Clinical Studies of Endosseous Dental Implants: The Good, the Bad and the Ugly." *Annals of Periodontology* 5(1):6–11.
- Morton, Dean, William C. Martin, and James D. Ruskin. 2004. "Single-Stage Straumann Dental Implants in the Aesthetic Zone: Considerations and Treatment Procedures." *Journal of Oral and Maxillofacial Surgery* 62:57–66.
- Mosaddad, Seyed Ali, Ahmed Hussain, and Hamid Tebyaniyan. 2023. "Green Alternatives as Antimicrobial Agents in Mitigating Periodontal Diseases: A Narrative Review." *Microorganisms* 11(5):1269.
- Naert, I., M. Quirynen, D. Van Steenberghe, and P. Darius. 1992. "A Six-Year Prosthodontic Study of 509 Consecutively Inserted Implants for the Treatment of Partial Edentulism." *The Journal of Prosthetic Dentistry* 67(2):236–45.

- Nir-hadar, Orly, Michael Palmer, and Wilfred Aubrey Soskolne. 1998. "Delayed Immediate Implants: Alveolar Bone Changes During the Healing Period." *Clinical Oral Implants Research* 9(1):26–33.
- Nisapakultorn, Kanokwan, Supreda Suphanantachat, Onanong Silkosessak, and Suthee Rattanamongkolgul. 2010. "Factors Affecting Soft Tissue Level around Anterior Maxillary Single-tooth Implants." *Clinical Oral Implants Research* 21(6):662–70.
- Noelken, Robert, Bettina Anna Neffe, Martin Kunkel, and Wilfried Wagner. 2014. "Maintenance of Marginal Bone Support and Soft Tissue Esthetics at Immediately Provisionalized OsseoSpeed™ Implants Placed into Extraction Sites: 2-Year Results." *Clinical Oral Implants Research* 25(2):214–20. doi: 10.1111/clr.12069.
- O'Sullivan, Dominic, Lars Sennerby, and Neil Meredith. 2000. "Measurements Comparing the Initial Stability of Five Designs of Dental Implants: A Human Cadaver Study." *Clinical Implant Dentistry and Related Research* 2(2):85–92.
- Pandey, Chandrashekhar, Dinesh Rokaya, and Bishwa Prakash Bhattarai. 2022. "Contemporary Concepts in Osseointegration of Dental Implants: A Review." *BioMed Research International* 2022(1):6170452.
- Papaspyridakos, P., C. J. Chen, M. Singh, H. P. Weber, and GO22157097 Gallucci. 2012. "Success Criteria in Implant Dentistry: A Systematic Review." *Journal of Dental Research* 91(3):242–48.
- Pauletto, Nathalie, Brian J. Lahiffe, and Joanne N. Walton. 1999. "Complications Associated with Excess Cement around Crowns on Osseointegrated Implants: A Clinical Report." *International Journal of Oral & Maxillofacial Implants* 14(6).
- Pepperell, Robert. 2011. "Connecting Art and the Brain: An Artist's Perspective on Visual Indeterminacy." *Frontiers in Human Neuroscience* 5:84.
- Pietrokovski, Jaime, and Maury Massler. 1967. "Alveolar Ridge Resorption Following Tooth Extraction." *The Journal of Prosthetic Dentistry* 17(1):21–27.
- Priest, George. 1999. "Single-Tooth Implants and Their Role in Preserving Remaining Teeth: A 10-Year Survival Study." *International Journal of Oral & Maxillofacial Implants* 14(2).
- Priyadharshini, Vaishali, Priya Lochana Gajendran, Thiyaneswaren Nesappan, and Abhinav Rajendra Prabhu. 2020. "Clinical Evaluation of Pink Esthetic Score and White Esthetic Score between Natural Teeth and Single Implant Supported Crown

- in the Anterior Maxilla.” *International Journal of Pharmaceutical Research* 12(4):2474–82. doi: 10.31838/ijpr/2020.12.04.342.
- Puisys, Algirdas, Viktorija Auzbikaviciute, Egle Vindasiute-Narbutė, Mindaugas Pranskunas, Dainius Razukevicius, and Tomas Linkevicius. 2022. “Immediate Implant Placement vs. Early Implant Treatment in the Esthetic Area. A 1-year Randomized Clinical Trial.” *Clinical Oral Implants Research* 33(6):634–55.
- Ricciardi, Michael T., and Peter Pizzi. 2013. “High-Risk Esthetically Driven Restoration: Begin With the End in Mind.” *Compendium of Continuing Education in Dentistry (15488578)* 34(3).
- Rieder, Dominik, Jochen Eggert, Tim Krafft, Hans Peter Weber, Manfred G. Wichmann, and Siegfried M. Heckmann. 2016. “Impact of Placement and Restoration Timing on Single-Implant Esthetic Outcome - a Randomized Clinical Trial.” *Clinical Oral Implants Research* 27(2):e80–86. doi: 10.1111/clr.12539.
- Rifkin, Robert. 2000. “Facial Analysis: A Comprehensive Approach to Treatment Planning in Aesthetic Dentistry.” *Practical Periodontics and Aesthetic Dentistry* 12(9):865–71.
- Rinck, Mike, Sibel Telli, Isabel L. Kampmann, Marcella L. Woud, Merel Kerstholt, Sarai Te Velthuis, Matthias Wittkowski, and Eni S. Becker. 2013. “Training Approach-Avoidance of Smiling Faces Affects Emotional Vulnerability in Socially Anxious Individuals.” *Frontiers in Human Neuroscience* 7:481.
- Roos, Johan, Lars Sennerby, U. L. F. Lekholm, Torsten Jemt, Kerstin Gröndahl, and Tomas Albrektsson. 1997. “A Qualitative and Quantitative Method for Evaluating Implant Success: A 5-Year Retrospective Analysis of the Brånemark Implant.” *International Journal of Oral & Maxillofacial Implants* 12(4).
- Rungcharassaeng, Kitichai, Joseph Y. K. Kan, Shuji Yoshino, Taichiro Morimoto, and Grenith Zimmerman. 2012. “Immediate Implant Placement and Provisionalization with and without a Connective Tissue Graft: An Analysis of Facial Gingival Tissue Thickness.” *International Journal of Periodontics and Restorative Dentistry* 32(6):657.
- Saini, Ravinder Singh, Seyed Ali Mosaddad, and Artak Heboyan. 2023. “Application of Density Functional Theory for Evaluating the Mechanical Properties and Structural Stability of Dental Implant Materials.” *BMC Oral Health* 23(1):958.

- Sakka, Salah, Kusai Baroudi, and Mohammad Zakaria Nassani. 2012. "Factors Associated with Early and Late Failure of Dental Implants." *Journal of Investigative and Clinical Dentistry* 3(4):258–61.
- Saleh Hasani Jebelli, Mohammad, Amir Yari, Nariman Nikparto, Sahar Cheperli, Amirali Asadi, Amirmohammad Arabi Darehdor, Sayna Nezaminia, Dorara Dortaj, Saeed Hasani Mehraban, and Lotfollah Kamali Hakim. 2024. "Tissue Engineering Innovations to Enhance Osseointegration in Immediate Dental Implant Loading: A Narrative Review." *Cell Biochemistry and Function* 42(2):e3974.
- Sánchez-Pérez, Arturo, M. J. Moya-Villaescusa, and R. G. Caffesse. 2007. "Tobacco as a Risk Factor for Survival of Dental Implants." *Journal of Periodontology* 78(2):351–59.
- Sandallı P. 2000. *Oral İmplantoloji*. Vol. 1. Erler Matbaacılık. İstanbul.
- Schley, Jaana-Sophia, Nicole Heussen, Sven Reich, Jan Fischer, Klaus Haselhuhn, and Stefan Wolfart. 2010. "Survival Probability of Zirconia-based Fixed Dental Prostheses up to 5 Yr: A Systematic Review of the Literature." *European Journal of Oral Sciences* 118(5):443–50.
- Schnitman, Paul A., and Leonard B. Shulman. 1979a. *Recommendations of the Consensus Development Conference on Dental Implants*. Department of Health, Education, and Welfare, Public Health Service ....
- Schnitman, Paul A., and Leonard B. Shulman. 1979b. *Recommendations of the Consensus Development Conference on Dental Implants*. Vol. 3. Journal of the American Dental Association.
- Schnitman, Paul A., P. S. Wohrle, and Jeffrey E. Rubenstein. 1990. "Immediate Fixed Interim Prostheses Supported by Two-Stage Threaded Implants: Methodology and Results." *The Journal of Oral Implantology* 16(2):96–105.
- Schropp, Lars, Flemming Isidor, Lambros Kostopoulos, and Ann Wenzel. 2005. "Interproximal Papilla Levels Following Early versus Delayed Placement of Single-Tooth Implants: A Controlled Clinical Trial." *International Journal of Oral & Maxillofacial Implants* 20(5).
- Schropp, Lars, Lambros Kostopoulos, and Ann Wenzel. 2003. "Bone Healing Following Immediate versus Delayed Placement of Titanium Implants into Extraction Sockets:

- A Prospective Clinical Study.” *International Journal of Oral & Maxillofacial Implants* 18(2).
- Schulte, W., H. Kleineikenscheidt, K. Lindner, and R. Schareyka. 1978. “The Tübingen Immediate Implant in Clinical Studies.” *Deutsche Zahnärztliche Zeitschrift* 33(5):348–59.
- Shillingburg, Herbert T., Sumiya Hobo, Lowell D. Whitsett, Richard Jacobi, and Susan E. Brackett. 2012. *Fundamentals of Fixed Prosthodontics*. Quintessence Publishing Company Hanover Park, IL.
- Si, Mi-Si, Long-Fei Zhuang, Xin Huang, Ying-Xin Gu, Chung-Hao Chou, and Hong-Chang Lai. 2012. “Papillae Alterations around Single-Implant Restorations in the Anterior Maxillae: Thick versus Thin Mucosa.” *International Journal of Oral Science* 4(2):94–100.
- Singh, J. P., A. K. Gupta, R. K. Dhiman, and S. K. Roy Chowdhury. 2015. “Comparative Study of Immediate Functional Loading and Immediate Non-Functional Loading of Monocortical Implants.” *Medical Journal Armed Forces India* 71:S333–39.
- Sites, Implants I. N. Postextraction. 2009. “Consensus Statements and Recommended Clinical Procedures Regarding Surgical Techniques.” *E International Journal of Oral & Maxillofacial* 24.
- Slagter, Kirsten W., Henny J. A. Meijer, Nicolaas A. Bakker, Arjan Vissink, and Gerry M. Raghoobar. 2015. “Feasibility of Immediate Placement of Single-Tooth Implants in the Aesthetic Zone: A 1-Year Randomized Controlled Trial.” *Journal of Clinical Periodontology* 42(8):773–82. doi: 10.1111/jcpe.12429.
- Smith, Dale E., and George A. Zarb. 1989. “Criteria for Success of Osseointegrated Endosseous Implants.” *The Journal of Prosthetic Dentistry* 62(5):567–72.
- Su, Huan, Oscar González-Martín, Arnold Weisgold, and Ernesto Lee. 2010. “Considerations of Implant Abutment and Crown Contour: Critical Contour and Subcritical Contour.” *International Journal of Periodontics & Restorative Dentistry* 30(4).
- Sullivan, R M. 2001. “Perspectives on Esthetics in Implant Dentistry.” *Compendium of Continuing Education in Dentistry (Jamesburg, NJ: 1995)* 22(8):685–92.

- Sullivan, Richard M. 2001. "Implant Dentistry and the Concept of Osseointegration: A Historical Perspective." *Journal of the California Dental Association* 29(11):737–44.
- Szmukler-Moncler, Serge, Adriano Piattelli, Gian Antonio Favero, and Jean-Hermann Dubruille. 2000. "Considerations Preliminary to the Application of Early and Immediate Loading Protocols in Dental Implantology." *Clinical Oral Implants Research* 11(1):12–25.
- Tanner, A., M. F. J. Maiden, K. Lee, L. B. Shulman, and H. P. Weber. 1997. "Dental Implant Infections." *Clinical Infectious Diseases* 25(Supplement\_2):S213–17.
- Tarnow, Dennis P., Anne W. Magner, and Paul Fletcher. n.d. *The Effect of the Distance From the Contact Point to the Crest of Bone on the Presence or Absence of the Interproximal Dental Papilla*.
- Tettamanti, Sandro, Christopher Millen, Jelena Gavric, Daniel Buser, Urs C. Belser, Urs Brägger, and Julia Gabriela Wittneben. 2016. "Esthetic Evaluation of Implant Crowns and Peri-Implant Soft Tissue in the Anterior Maxilla: Comparison and Reproducibility of Three Different Indices." *Clinical Implant Dentistry and Related Research* 18(3):517–26. doi: 10.1111/cid.12306.
- Thoma, Daniel S., Nadja Naenni, Elena Figuera, Christoph H. F. Hämmerle, Frank Schwarz, Ronald E. Jung, and Ignacio Sanz-Sánchez. 2018. "Effects of Soft Tissue Augmentation Procedures on Peri-implant Health or Disease: A Systematic Review and Meta-analysis." *Clinical Oral Implants Research* 29:32–49.
- Todescan, Francisco F., Francisco E. Pustigliani, Ana V Imbronito, Tomas Albrektsson, and Marco Gioso. 2002. "Influence of the Microgap in the Peri-Implant Hard and Soft Tissues: A Histomorphometric Study in Dogs." *International Journal of Oral & Maxillofacial Implants* 17(4).
- Topcu, Ali Orkun. 2014. "Estetik Zonda Gerçekleştirilen Dental Implant Uygulamalarına İlişkin Hasta Memnuniyetinin Değerlendirilmesi."
- Tunalı, Barış. 2000. *Multi-Disipliner Bir Yaklaşımla Oral Implantoloji*. Vol. 1. Basım. İstanbul : Nobel Tıp Kitabevleri.
- Vidigal, Guaracilei, Mario Groisman, Victor Clavijo, Igor Santos, and Ricardo Fischer. 2017. "Evaluation of Pink and White Esthetic Scores for Immediately Placed and

- Provisionally Restored Implants in the Anterior Maxilla.” *The International Journal of Oral & Maxillofacial Implants* 32(3):625–32. doi: 10.11607/jomi.5149.
- Voruganti, K. 2008. “Clinical Periodontology and Implant Dentistry.” *British Dental Journal* 205(4):216.
- Weng, Dietmar, Zhimon Jacobson, Dennis Tarnow, Markus B. Hürzeler, Ove Faehn, Farshid Sanavi, Pål Barkvoll, and Renée M. Stach. 2003. “A Prospective Multicenter Clinical Trial of 3i Machined-Surface Implants: Results after 6 Years of Follow-Up.” *International Journal of Oral & Maxillofacial Implants* 18(3).
- Wittneben, Julia-Gabriela, Urs Brägger, Daniel Buser, and Tim Joda. 2016. “Volumetric Calculation of Supraimplant Submergence Profile after Soft Tissue Conditioning with a Provisional Restoration.” *Int J Periodontics Restorative Dent* 36(6):785–90.
- Wittneben, Julia-Gabriela, Daniel Buser, Urs C. Belser, and Urs Brägger. 2013. “Peri-Implant Soft Tissue Conditioning with Provisional Restorations in the Esthetic Zone: The Dynamic Compression Technique.” *International Journal of Periodontics & Restorative Dentistry* 33(4).
- Wood, Melanie R., and Stanley G. Vermilyea. 2004. “A Review of Selected Dental Literature on Evidence-Based Treatment Planning for Dental Implants: Report of the Committee on Research in Fixed Prosthodontics of the Academy of Fixed Prosthodontics.” *The Journal of Prosthetic Dentistry* 92(5):447–62.
- Yargıcı Çağlayan, Müge, And Gülümser Evlioğlu. 2015. “İmplant Destekli Restorasyonlarda Pembe Ve Beyaz Estetik Pink And White Aesthetics İn Implant Supported Restorations.” *Aydın Dental* 8(2):159–75. doi: 10.17932/iau.dental.2015.009/dental\_v08i2004.
- Yılmaz, Metehan, Esra Özge Aydın, Berkay Enes Güngör, Ongun Çelikkol, And Umut Yiğit. 2015. “İmplant Destekli Protezlerde İmmediat Yükleme, Yumuşak Doku Şekillendirmesi Ve Bireysel Ölçü Postu Üretilmesi: Olgu Sunumu Immediate Loading, Soft Tissue Manipulation And Manufacture Of Individual Impression Posts İn Implant Supported Protheses: Case Report.” *Aydın Dental* 8(1):93–103. Doi: 10.17932/İau.Dental.2015.009/Dental\_V08i1008.
- Zarb, George A. n.d. *The Long-Term Efficacy of Currently Used Dental Implants: A Review and Proposed Criteria of Success*.

Zohrabian, Vahe M., Colin S. Poon, and James J. Abrahams. 2015. "Embryology and Anatomy of the Jaw and Dentition." Pp. 397–406 in *Seminars in Ultrasound, CT and MRI*. Vol. 36. Elsevier.



## 9.EKLER

### EK-1: KURUM ONAY İZNİ

T.C.

UŞAK ÜNİVERSİTESİ  
Diş Hekimliği Fakültesi Dekanlığına

Sorumlu yürütücüsü olduğum “Tekli İmplant Üstü Restorasyonların Estetik Sonuçlarının Değerlendirilmesi” isimli çalışma Uşak Üniversitesi Girişimsel Olmayan Klinik Araştırmalar Etik Kurulu’na sunulacaktır.

Bu araştırmanın Uşak Üniversitesi Diş Hekimliği Fakültesi’nde yapılabilmesi için gereken iznin verilmesini arz ederim.

Anabilim Dalı Başkanı  
Doç. Dr. Bengisu YILDIRIM  
Protetik Diş Tedavisi A.D  
İmza

Sorumlu Araştırmacı  
Prof. Dr. Mehmet Ali GÜNGÖR  
Protetik Diş Tedavisi A.D  
İmza

UYGUNDUR

27.03.2024

Dekan  
Prof. Dr. Mehmet Ali GÜNGÖR  
İmza

**EK-2: ETİK KURUL İZİNİ**

T.C.  
UŞAK ÜNİVERSİTESİ GİRİŞİMSEL OLMAYAN  
KLİNİK ARAŞTIRMALAR ETİK KURULU  
KARAR FORMU



<b>Araştırmanın Açık Adı: Tekli İmplant Üstü Restorasyonların Estetik Sonuçlarının Değerlendirilmesi</b>				
<b>Dosya kabul Tarihi</b>	<b>Gelen Evrak No</b>	<b>Etik Kurul Toplantı Tarihi</b>	<b>Karar No</b>	
27/ 03 /2024	361-361	04/04/2024	19	
<b>Sorumlu Araştırmacı</b> Unvanı/Adı-Soyadı/Uzm. Alanı	Prof. Dr. Mehmet Ali GÜNGÖR			
<b>Yardımcı Araştırmacılar</b> Unvanı/Adı-Soyadı/Uzm. Alanı	Arş. Gör. Ahmet Mahir AKTÜRK			
<b>Destekleyici</b>				
<b>Araştırmaya Katılan Merkezler</b>	Tek Merkezli <input checked="" type="checkbox"/>	Çok Merkezli <input type="checkbox"/>	Ulusal <input checked="" type="checkbox"/>	Uluslararası <input type="checkbox"/>
<b>KARAR BİLGİLERİ</b>	<b>Karar No: 361-361-19</b>	<b>Tarih: 04.04.2024</b>		
	Yukarıda bilgileri verilen başvuru dosyası ile ilgili belgeler araştırmacı/çalışmanın gerekçe, amaç, yaklaşım ve yöntemleri dikkate alınarak incelenmiş ve uygun bulunmuş olup araştırmacı/çalışmanın başvuru dosyasında belirtilen merkezlerde gerçekleştirilmesinde etik ve bilimsel sakınca bulunmadığına toplantıya katılan etik kurul üye tam sayısının <b>salt çoğunluğu</b> ile karar verilmiştir.			
<b>UŞAK GOKAEK</b>				
<b>ETİK KURULUN ÇALIŞMA ESASI</b>	UŞAK GOKAEK Yönergesi			
Unvanı/Adı/Soyadı	Uzmanlık Alanı	Araştırma ile ilişki		
Dr. Öğr. Üyesi Metin ÇALIŞKAN (Başkan)	Tıbbi Biy. Gen.	E <input type="checkbox"/>	H <input checked="" type="checkbox"/>	e-imza
Dr. Öğr. Üyesi Yasin AKINCI (Başkan Yardımcısı)	Antrenörlük Eğitimi Böl.	E <input type="checkbox"/>	H <input checked="" type="checkbox"/>	<b>Katılmadı</b>
Doç. Dr. İsmail KAYA	Beyin Cerrahisi	E <input type="checkbox"/>	H <input checked="" type="checkbox"/>	e-imza
Dr. Öğr. Üyesi Ferhat DİNDAŞ	Kardiyoloji	E <input type="checkbox"/>	H <input checked="" type="checkbox"/>	e-imza
Dr. Öğr. Üyesi Feyza KÜÇÜK	Çocuk Sağ. Hast. Hem.	E <input type="checkbox"/>	H <input checked="" type="checkbox"/>	e-imza
Dr. Öğr. Üyesi Ahmet DEMİRDAĞ (Raportör)	Psikoloji	E <input type="checkbox"/>	H <input checked="" type="checkbox"/>	e-imza

## EK-3: ÖZGEÇMİŞ

### Kişisel Bilgiler

Adı Soyadı : Ahmet Mahir AKTÜRK

### Eğitim

Derece	Eğitim Birimi	Mezuniyet tarihi
Lisans	İstanbul Üniversitesi Diş Hekimliği Fakültesi	2018
Lise	Özel Zafer Anadolu Lisesi	2012

### Mesleki Denevim

Yıl	Yer	Görev
2021-2024	Uşak Üniversitesi	Araştırma Görevlisi

### Yabancı Dil

İngilizce

### Yayınlar

- 1.Son, A., Çelikkol, O., Aktürk, A. M., & Yiğit, U. (2024). Full Mouth Rehabilitation with Zygomatic Implants. *International Dental Journal*, 74, S394.
- 2.Anterior Bölgede İmplant ve Lamina Veneer Restorasyon ile Estetiğin Rehabilitasyonu: Olgu raporu, Ahmet Mahir Aktürk, Ongun Çelikkol, Cansu Gül Koca, 24/11/2023,30.İZDO uluslararası kongresi
- 3.All On X Konsepti ile İmmediat Yükleme protokollü: Olgu raporu: Ahmet Mahir Aktürk, Metehan Yılmaz, Ongun Çelikkol, Cansu Gül Koca, 4/11/2022, 29.İZDO Uluslararası kongresi