



Tıp Fakültesi

T.C.

MARMARA ÜNİVERSİTESİ

TIP FAKÜLTESİ AİLE HEKİMLİĞİ ANABİLİM DALI

**AİLE HEKİMLİĞİ ASİSTANLARININ GÖZ DİBİ MUAYENESİNDE
DİYABETİK VE HİPERTANSİF RETİNOPATİ BULGULARININ
DEĞERLENDİRİLMESİ SIRASINDA AKILLI TELEFON FUNDUS
KAMERA KULLANIMININ ETKİNLİĞİNİN ARAŞTIRILMASI**

DR. VUSALA JAFAROVA

UZMANLIK TEZİ

İSTANBUL 2024



Tıp Fakültesi

T.C.

MARMARA ÜNİVERSİTESİ

TIP FAKÜLTESİ AİLE HEKİMLİĞİ ANABİLİM DALI

**AİLE HEKİMLİĞİ ASİSTANLARININ GÖZ DİBİ MUAYENESİNDE
DİYABETİK VE HİPERTANSİF RETİNOPATİ BULGULARININ
DEĞERLENDİRİLMESİ SIRASINDA AKILLI TELEFON FUNDUS
KAMERA KULLANIMININ ETKİNLİĞİNİN ARAŞTIRILMASI**

DR. VUSALA JAFAROVA

UZMANLIK TEZİ

Danışman

Dr. Öğr. Üyesi BUĞU USANMA KOBAN

İSTANBUL 2024

ÖNSÖZ

Uzmanlık eğitimim boyunca yanımda çalışmaktan her zaman onur duyduğum, insani ve mesleki değerlerini örnek aldığım, bilgi ve deneyimlerinden sürekli yararlandığım, tez danışmanım, çok kıymetli hocam sayın Dr. Öğr. Üyesi Buğuş Usanma Koban'a, tezin planlanma sürecinde değerli katkılarından dolayı diğer bölüm hocalarım sayın Prof. Dr. Saliha Serap Çifçili' ye, Prof. Dr. Pemra Cöbek Ünal'a, sayın Prof. Dr. Mehmet Akman'a, sayın Prof. Dr. Memnune Çiğdem Apaydın Kaya'ya, sayın Prof. Dr. Arzu Uzuner'e sayın Dr. Öğr. Üyesi Ülkü Sur Ünal'a ve tezime katkı ve yardımları için Başakşehir Çam Sakura Şehir Hastanesinde Aile Hekimliği Anabilim Dalında çalışan sayın Prof. Dr. Hilal Öztürk'e, Uzm. Dr. Başak Korkmazer 'e, Göz Hastalıkları Anabilim Dalında çalışan sayın Prof. Dr. Altan Sadık'a , Uzm. Dr. Ece Özal'e, Uzm. Dr. Serhat Ermiş'e ve Uzm. Dr. Murat Karapapak hocama teşekkür ederim .

Her zaman yanımda olan ve tüm eğitim hayatım boyunca beni destekleyen eşim Halit Cafer'e, canım anneme, canım babama ve canım ablam Dr. Ayten Mircavadova'ya teşekkür ederim.

Vusala JAFAROVA

İSTANBUL , 2024

İÇİNDEKİLER	ii
TABLolar LİSTESİ	iii
ŞEKİLLER LİSTESİ	iv
KISALTMALAR.....	v
ÖZET	vi
ABSTRACT	ix
1. GİRİŞ VE AMAÇ	1
2. GENEL BİLGİLER	1
2.1. Hipertansif Retinopati Tanıtımı.....	3
2.1.1. Hipertansif Retinopati Epidemiyolojisi.....	4
2.1.2. Hipertansif Retinopati Patogenezi	5
2.1.3. Hipertansif Retinopati Sınıflandırma	8
2.1.4. Hipertansif Retinopati Tedavi ve Yöntem.....	10
2.1.5. Hipertansif Retinopati Komplikasyonlar.....	11
2.2. Diyabetik Retinopati Tanıtımı	13
2.2.1. Diyabetik Retinopati Epidemiyoloji	13
2.2.2. Diyabetik Retinopati Risk Faktörleri.....	15
2.2.3. Diyabetik Retinopati Patogenezi	16
2.2.4. Diyabetik Retinopati Sınıflandırma	19
2.2.5. Diyabetik Retinopati Tedavi ve Yöntem	22
2.3. Aile Hekimliğinde Göz Dibi Muayenesinin Önemi.....	23
2.4. Fundus Muayene Uygulama Yöntemleri.....	24
2.5. Akıllı Telefon Tabanlı Fundus Kamera.....	25
2.6. Çekim ve Görüntüler.....	28
3. GEREÇ VE YÖNTEM	30
3.1. Araştırma Grupları	30
3.2. Örneklem Seçimi.....	31
3.3. Veri Toplama Araçları.....	33
3.4. Veri Toplama Süreci.....	33
3.5. Çalışmaya Dahil Edilme kriterleri.....	34
3.6. Çalışmadan Hariç Bırakılma Kriterleri	34
3.7. Etik Kurul ve İzinler.....	35
3.8. İstatistik Analiz.....	35
4. BULGULAR.....	36
5. TARTIŞMA	43
6. SONUÇ VE ÖNERİLER.....	46
7. KAYNAKÇA.....	48
9. EKLER.....	56

TABLULAR LİSTESİ

Tablo 1. Eğitim Akışı

Tablo 2. Araştırmaya katılan asistanların genel özellikleri

Tablo 3. Asistanların özdeğerlendirme sorularına verdikleri yanıtlar

Tablo 3. Kontrol grubu (Oftalmoskop) ve Müdahale grubu (ATK) ile optik disk değerlendirmesinde asistan muayenesinin göz hekimi muayenesi ile sonuçları

Tablo 4. Kontrol grubu (Oftalmoskop) ve Müdahale grubu (ATK) ile makula değerlendirmesinde asistan muayenesinin göz hekimi muayenesi ile sonuçları

Tablo 5. Kontrol grubu (Oftalmoskop) ve Müdahale grubu (ATK) ile Hipertansif Retinopati değerlendirmesinde asistan muayenesinin göz hekimi muayenesi ile sonuçları

Tablo 6. Kontrol grubu (Oftalmoskop) ve Müdahale grubu (ATK) ile Diyabetik Retinopati değerlendirmesinde asistan muayenesinin göz hekimi muayenesi ile sonuçları

Tablo 7. Müdahale ve kontrol grubu sonuçlarının karşılaştırılması

Tablo 8. Müdahale ve kontrol gruplarının doğru teşhis etme sıklıkları

ŞEKİLLER LİSTESİ

Şekil 1. DRP'li olguda fundus ve FFA görüntüsü (mikroanevrizma , intraretinal hemoraji, sert eksuda).

Şekil 2. DRP'li olguda fundus ve FFA görüntüsü (makuler ödem).

Şekil 3. DRP'li olguda fundus görüntüsü (optik disk başında ve periferik retinada neovaskülarizasyon).

Şekil 4. Hafif NPDRP fundus görüntüsü.

Şekil 5. Orta NPDRP fundus görüntüsü.

Şekil 6. Şiddetli NPDRP fundus görüntüsü

Şekil 7. Göz Dibi Muayenesi Eğitimi

Şekil 8. Oftalmoskopla Göz dibi Muayene

Şekil 9. Akıllı Telefon Tabanlı Fundus Kamera (ATK) ile Göz Dibi Muayene

Şekil 10. DM ve HT tanılı Hastalarda ATK ile Çekilmiş Görüntüler.

Şekil 11. ATK ile Göz Dibi Muayene Görüntüsü, Retinopati Değerlendirme

KISALTMALAR

Kısaltma	Açıklaması
DM	:Diabetes Mellitus
HT	:Hipertansiyon
HRP	:Hipertansif Retinopati
DRP	:Diyabetik Retinopati
DSÖ	:Dünya Sağlık Örgütü
KHT	:Kontrolsüz Hipertansiyon
HOH	:Hedef Organ Hasarı
KB	:Kan Basıncı
RPE	:Retinal Pigment Epiteli
AV	:Arteriovenöz
DMÖ	:Diyabetik Maküler Ödem
MA	:Mikroanevrizmalar
FFA	:Fundus Floresein Anjiografi
İRMA	:İntraretinal Mikrovasküler Anormallik
NV	:Neovaskülarizasyon
VİH	:Vitreus içi Hemoraji
NPDRP	:Non-Proliferatif Diyabetik Retinopati
PDRP	:Proliferatif Diyabetik Retinopati
DNV	:Disk Neovaskülarizasyon

RNV :Retina Neovaskularizasyonu

ADA : American Diabetes Association (Amerikan Diyabet
Derneđi)

YBMD :Yaş Bađlı Makula Dejenerasyonu



ÖZET

Aile Hekimliği Asistanlarının Göz Dibi Muayenesinde Diyabetik ve Hipertansif Retinopati Bulgularının Değerlendirilmesi Sırasında Akıllı Telefon Fundus Kamera Kullanımının Etkinliğinin Araştırılması

Giriş ve Amaç:

Toplumda sık görülen göz hastalıklarının çoğu, tanısı birinci basamakta konula bilecek veya olası ön tanılar ile göz hastalıkları uzmanına sevk edilebilecek ve ilerlemesi engellenebilecek hastalıklardır.

Diyabet ve hipertansiyon gibi oldukça sık görülen kronik hastalıkların komplikasyonlarının takibinde de göz dibi muayenesi şarttır ve bunun olması gereklidir. Aile hekimleri tarafından retinopati değerlendirme yapılması önemlidir. Buna rağmen yapılan bir çok çalışmalarda aile hekimlerinin göz dibi muayenesinde kendilerini yeterli görmedikleri, bu nedenle muayeneden kaçınarak hastaları göz hekimine sevk etme eğiliminde olduğu bilinmektedir. Bu duruma etki eden faktörler arasında oftalmoskop kullanımının zorluğu, eğitim sürecinde uzman gözetiminde yeterli sayıda fundoskopik (göz dibi) değerlendirme yapılmayışı olduğu görülmüştür. Bu çalışma ile birinci basamakta hekimlik yapmak üzere uzmanlık eğitimi alan aile hekimlerinin birinci basamakta izlenmesi gereken kronik hastalıklar arasında en sık karşılaşılan hipertansiyon ve diyabet hastalarının göz dibi muayenelerini kolaylaştırmak için tasarlanmış Akıllı Telefon Fundus Kamera (ATK) kullanarak bir eğitim müdahalesi sonrasındaki yeterliliklerinin altın standart ile karşılaştırılarak geçerlilik ve güvenilirliğinin değerlendirilmesi amaçlanmıştır. Bu nedenle katılımcıların standardizasyonuna uygun bir eğitim planlanmış ve birinci basamakta yapılan göz dibi muayenesini oftalmoskop kullanımından daha avantajlı hale getiren Akıllı Telefon tabanlı Fundus Kamera kullanımı standart oftalmoskop kullanan gruba karşılık çalışma kolu olarak yürütülmüştür.

Amaç: Bu çalışmanın amacı, aile hekimi tarafından yapılan retinopati değerlendirmesi sırasında akıllı telefon fundus kamerası (ATK) kullanımının standart göz dibi muayene yöntemine kıyasla doğru muayene sıklığının araştırılmasıdır. Birinci Basamak'ta Aile

hekimliđi asistanlarının göz dibi muayenesi yapma konusunda aldıkları eğitim ile ilgili görüşlerini değerlendirmek ve yaklaşımlarını geliştirecek önerileri tespit etmek ve göz dibi tanıma becerilerini geliştirmek için amaçlanmıştır.

Yöntem: Araştırma müdahalesi: 1 Temmuz - 1 Eylül 2024 tarihleri arasında, Başakşehir Çam ve Sakura Şehir Hastanesi'nde standart (Oftalmoskop grubu-Kontrol grubu) ve Marmara Üniversitesi Aile hekimliđi kliniklerinde (ATK grubu-Müdahale grubu) iki gruba bölünerek kliniklerde görev yapan asistanlar ile yürütülmüştür. Her iki gruba göz dibi muayene pratiđi konusunda düzenlenmiş olan eğitim aynı eğitici tarafından verilerek gruplar standardize edilmiştir. Diyabetik veya Hipertansif retinopati bulguları olan veya olmayan hastalar Oftalmologlar tarafından göz dibi değerlendirildikten sonra bu değerlendirmenin sonuçlarına aile hekimliđi kliniđinde asistanlar tarafından bağımsız (kör) olarak yeniden aynı gün içinde değerlendirilmiştir, ardından Müdahale ve Kontrol gruplar arasındaki bulgular karşılaştırılarak analiz edilmiştir.

Bulgular: Randomize olmayan deneysel tipte tasarlanmış bu araştırmaya katılan 49 asistanın 24'ü oftalmoskopa Kontrol grubunda 104 muayene , 25'i ATK ile Müdahale grubunda olup 110 muayene, her iki grupta toplam 214 muayene gerçekleştirilmiştir. Muayenede optik diski ayırt edebilmede Müdahale grubu Kontrol grubundan daha başarılı olmuştur ($p<0,001$). Makula değerlendirmesinde Kontrol grubunda seçicilik %19 iken Müdahale grubunda %55,1'dir($p<0.005$). Diyabetik retinopatini tanımada Kontrol ve Müdahale gruplarında seçicilik sırasıyla %57,1 ve %72,4'tür ($p<0.0034$). Hipertansif retinopati tanısında ise seçicilik Kontrol grubunda %61,9 iken Müdahale grubunda %72,4'tür.

Sonuç: Birinci basamak hekimleri tarafından göz dibi muayenede ATK kullanımı, sağlam bireyleri ayırt etmede oftalmoskop kullanımına göre üstün bulunmuştur. Oftalmoskop kullanımında yetkin olmadığı konusunda kaygılanan aile hekimlerinin, standart bir eğitimden sonra bile ATK kullandıklarında retinopati açısından daha doğru bir tarama yaptıkları görülmüştür.

ANAHTAR KELİMELELER: retinopati, tarama, fundoskopi, oftalmoskop, aile hekimliđi

ABSTRACT

Investigation of the Effectiveness of Using a Smartphone Fundus Camera in the Evaluation of Diabetic and Hypertensive Retinopathy Findings in Fundus Examination of Family Medicine Assistants

Introduction and Aim: The majority of common eye diseases in the community can either be diagnosed at the primary care level or referred to an ophthalmologist with potential preliminary diagnoses to prevent disease progression. Fundus examination is essential and necessary in monitoring complications of prevalent chronic diseases such as diabetes and hypertension. Retinopathy assessment by family physicians is crucial in this regard. However, many studies have shown that family physicians often feel inadequate in performing fundus examinations. As a result, they tend to avoid the procedure and prefer referring patients to ophthalmologists. Factors contributing to this include the challenges of using an ophthalmoscope and the lack of sufficient supervised funduscopy evaluations during medical training. This study aims to evaluate the validity and reliability of family physicians' competency in fundus examinations after a training intervention using a Smartphone Fundus Camera (SFC) compared to the gold standard. The intervention focuses on facilitating fundus examinations for hypertension and diabetes patients—two of the most common chronic diseases encountered in primary care. For this purpose, a standardized training program was developed for the participants. The study design included the use of the Smartphone-based Fundus Camera, which offers advantages over traditional ophthalmoscope use for fundus examinations in primary care. The intervention group utilizing the Smartphone Fundus Camera was compared to the group using the standard ophthalmoscope.

Objective: This study aims to investigate the accuracy of fundus examinations performed by family physicians using a Smartphone Fundus Camera (SFC) compared to the standard fundus examination method. Additionally, it seeks to assess the opinions of family medicine residents regarding the training they receive on fundus examination, identify recommendations to improve their approaches, and enhance their skills in recognizing fundus pathology.

Method:

The research intervention was conducted between July 1 and September 1, 2024, at Başakşehir Çam and Sakura City Hospital (Control group - Ophthalmoscope group) and Marmara University Family Medicine Clinics (Intervention group - SFC group). Family medicine residents working in these clinics were divided into two groups. Both groups received standardized training on fundus examination practice, delivered by the same instructor to ensure consistency. Afterward, patients with or without diabetic or hypertensive retinopathy findings were evaluated by ophthalmologists. On the same day, these findings were re-evaluated independently (blinded) by family medicine residents in their respective clinics. The results from the Intervention and Control groups were then compared and analyzed.

Results: This non-randomized experimental study included 49 family medicine residents. Of these, 24 participants in the Control group (using an ophthalmoscope) performed 104 examinations, while 25 participants in the Intervention group (using a Smartphone Fundus Camera - SFC) conducted 110 examinations, resulting in a total of 214 examinations across both groups. The Intervention group demonstrated significantly better performance in identifying the optic disc compared to the Control group ($p < 0.001$). In macula assessments, selectivity was 19% in the Control group and 55.1% in the Intervention group ($p < 0.005$). Regarding the detection of diabetic retinopathy, selectivity was 57.1% in the Control group and 72.4% in the Intervention group ($p < 0.0034$). Similarly, for hypertensive retinopathy, selectivity was 61.9% in the Control group and 72.4% in the Intervention group.

Conclusion:

The use of SFC in fundus examinations by primary care physicians was found to be superior to ophthalmoscope use in distinguishing healthy individuals. Family physicians concerned about their proficiency with the ophthalmoscope demonstrated more accurate retinopathy screening results when using SFC, even after receiving standardized training.

Keywords: retinopathy, screening, fundoscopy, ophthalmoscope, family medicine.



1.GİRİŞ

Retinopati, retinanın herhangi bir nedenle ötürü hasar görmesi sonucu ortaya çıkan ve bu duruma bağlı olarak oluşan görme bozukluklarını ifade eden bir terimdir. (1) Genellikle bu terim, retinal damar hastalıkları ya da anormal kan akışlarının sebep olduğu hasarlar için bu terim kullanılmaktadır. Retinopatinin en yaygın iki türü, diyabetik retinopati ve prematüre retinopatidir. Diyabetik retinopati, yaklaşık 5 milyon insanı etkilerken, prematüre retinopatisi dünya genelinde her yıl yaklaşık 50.000 prematüre bebeği etkilemektedir. (2) Ayrıca, hipertansif retinopati, diyabetik olmayan yetişkinlerin %3 ile %14'ünü etkileyen bir diğer yaygın retinopati çeşididir. (3)

Retinopati, genel olarak "proliferatif" ve "proliferatif olmayan" olarak iki gruba ayrılabilir. Bu hastalık genellikle sistemik bozuklukların (diyabet veya hipertansiyon gibi) gözdeki yansımaları olarak kendini gösterir ve 2008 yılı itibarıyla, ABD'de diyabet, retinopati sebepleri arasında en yaygın olanıdır. (4) Diyabetik retinopati, çalışma çağındaki bireylerde körlüğün en önemli nedenlerinden birini oluşturmaktadır olup, dünya genelindeki körlük vakalarının yaklaşık %5'ini kapsamaktadır. Dünya Sağlık Örgütü (DSÖ), bu durumu öncelikli göz hastalığı olarak sınıflandırmaktadır. (5) Çoğu insan, hastalığın ilerleyen evrelerine kadar belirgin bir semptom göstermemekte; genellikle geri dönüşü olmayan hasar meydana geldiğinde şikayetler ortaya çıkmaktadır. (6)

Proliferatif olmayan retinopatinin sık görülen nedenleri arasında hipertansif retinopati, prematüre retinopatisi, radyasyon retinopatisi, güneş retinopatisi, orak hücreli anemi retinopatisi ve anemik retinopati bulunmaktadır. (7) Proliferatif retinopati ise, kan damarlarının aşırı büyümesi veya neovaskülarizasyon sonucunda retina üzerinde anormal kan akışının oluşmasına bağlıdır. Patolojik şekilde genişlemiş bu kan damarları genellikle zayıf ve kırılmandır, bu nedenle retina dokusunu yeterince beslemekte başarısız kalırlar. Bu tür damarlar, sıvı ve diğer maddelerin retinaya sızmasına neden olurken, aynı zamanda kanama riski taşır. (8)

Proliferatif olmayan retinopatide belirtilen nedenlerden birçoğu, ilerleyen zamanlarda proliferatif retinopatiye dönüşme potansiyeline sahip olabilir; anjiyogenez ve neovaskülarizasyon, proliferatif olmayan retinopatinin son aşamalarında görülen önemli durumlar arasındadır. Diabetes mellitus, dünya genelinde proliferatif retinopatinin en sık rastlanan nedenidir. (9) Genasyonlar, belirli retinopatilerin nadir nedenlerini oluşturur ve örneğin Norrie hastalığı, Fevr ve Coats hastalığı gibi durumlarla ilişkilendirilen NDP gen ailesi, genellikle X kromozomu üzerinden kalıtılmaktadır. Ayrıca, prematüre retinopatisi ve diyabetik retinopati geliştiren hastalarda genetik yatkınlığın olabileceğine dair bazı kanıtlar bulunmaktadır. (10)

Toplumda sıkça görülen göz hastalıklarının çoğu, birinci basamak sağlık hizmetlerinde erken tanı konularak veya ön tanılarla göz hastalıkları uzmanlarına yönlendirilebilir; bu sayede hastalıkların ilerlemesi engellenebilir. Özellikle diyabet ve hipertansiyon gibi yaygın kronik hastalıkların komplikasyonlarının izlenmesi sürecinde aile hekimlerinin retinopati değerlendirmesi konusunda yeterli olmaları büyük önem taşımaktadır. (11) Ancak, yapılan birçok çalışma, aile hekimlerinin göz dibi muayenesinde kendilerini yetersiz gördüklerini ve bu nedenle hastaları göz hekimlerine yönlendirme eğiliminde olduklarını ortaya koymaktadır.(12) Bu durumun sebepleri arasında oftalmoskop kullanımının zorluğu ve eğitim süreçlerinde uzman rehberliğinde yeterli düzeyde değerlendirme yapılamaması yer almaktadır. (13)

Bu çalışma, birinci basamakta hekimlik yapmak amacıyla uzmanlık eğitimi alan aile hekimlerinin, hipertansiyon ve diyabet gibi kronik hastalıklar arasında en sık karşılaşılanların göz dibi muayenesi ile ilgili tanıma becerilerinin, altın standartla karşılaştırılarak geçerlilik ve güvenilirliğinin değerlendirilmesini amaçlamaktadır. Bu nedenle katılımcıların standardizasyonu için bir eğitim müdahale çalışması planlanmış ve birinci basamakta yapılan göz dibi muayenesini daha erişilebilir hale getiren akıllı telefon tabanlı fundus kamera kullanımı, standart oftalmoskop kullanılan bir grup ile ikinci bir çalışma kolu olarak dahil edilmiştir.

Ayrıca, birinci basamak aile hekimliği asistanlarının göz hastalarına yaklaşımına yaklaşımlarını geliştirecek önerileri belirlemek ve göz dibi tanıma becerilerini artırmak hedeflenmektedir. Bunun yanında, retinopati değerlendirmesi sırasında akıllı telefon fundus kamerası (ATK) kullanımının tanıma becerisine katkısının araştırılması da amaçlanmaktadır.

2.GENEL BİLGİLER

2.1. Hipertansif Retinopati

Kontrolsüz hipertansiyon (KHT), kardiyovasküler, böbrek, serebrovasküler sistemler ve retina gibi çeşitli organ sistemlerine zarar vererek hedef organ hasarına (HOH) yol açar. Hipertansiyonun göze olan etkileri üç temel oküler hasara neden olur: koroidopati, retinopati ve optik nöropati. Hipertansif retinopati (HR), yüksek kan basıncı sonucu retina damarlarının hasar görmesiyle ortaya çıkar. HR, aynı zamanda sistemik morbidite ve mortalitenin bir belirleyicisi olarak da önemli görülmektedir. (15)

Erden ve arkadaşları tarafından yapılan bir çalışma, retinopati insidansındaki artışın hipertansiyonun şiddeti ve süresi ile doğrudan ilişkili olduğunu göstermiştir.(15) Esansiyel ve ikincil hipertansiyonun yanı sıra, hipertansif retinopatinin gelişiminde rol oynayan diğer faktörler de bulunmaktadır. Örneğin, hipertansif retinopati prevalansı Afro-Caribbean kökenli bireylerde Avrupalılara göre daha fazla, kadınlarda ise erkeklere kıyasla daha fazladır. Ayrıca genetik faktörlerin de HR gelişiminde önemli bir etkisi olduğu gösterilmiştir.(15)

Çevresel faktörler incelendiğinde, sigara kullanımının malign hipertansif retinopati ile güçlü bir ilişkisinin olduğu düşünülmektedir. Ayrıca böbrek fonksiyon bozuklukları, özellikle kalıcı mikroalbuminüri ve düşük kreatinin klerensi, hipertansif retinopati ve diğer hedef-organ hasarları için bir belirteç olarak değerlendirilmektedir.

Uckaya ve arkadaşları, esansiyel hipertansiyonlu hastalarda retinopatiji etkileyen faktörleri inceleyen çalışmalarında, sistolik kan basıncı ≥ 160 mmHg ve/veya diyastolik kan basıncı ≥ 100 mmHg olan ve normal böbrek fonksiyonuna sahip 84 hasta üzerinde incelemeler yapmıştır. (15) Bu çalışmada, retinopati düzeyi ile plazma leptin seviyeleri arasında bir ilişki tespit edilmiştir. Hipertansif retinopatili hastalarda plazma leptin seviyelerinin daha yüksek olduğu ve vasküler endotel hasarı ile ilişkili olabileceği öne sürülmüştür. (15)

2.1.1 Hipertansif Retinopati Epidemiyoloji

Hipertansif retinopati, diğer hipertansif kalp hastalıkları gibi, yaygın bir halk sağlığı sorunudur. Küresel olarak hipertansiyonun 1 milyardan fazla insanı etkilediği ve bu sayının her yıl artmakta olduğu tahmin edilmektedir. (51) Hipertansif retinopatinin bu bireylerin yaklaşık %35-40'ında görüldüğü bildirilmiştir. (50) Ancak bu oran, hipertansiyonun kontrol altında olup olmamasına, hastalığın süresine ve ciddiyetine bağlı olarak değişiklik göstermektedir.

Türkiye'de yapılan çalışmalara göre, hipertansiyon prevalansı %30-40 arasında değişmekte olup, bu oran yaşla birlikte artış göstermektedir. (49) Türkiye'deki hipertansif hastalar arasında retinopati prevalansını değerlendiren bir çalışmada, hipertansif hastaların %28'inde retinopati tespit edilmiştir. (54) Ayrıca Türkiye genelinde yapılan çok merkezli bir çalışmada, hipertansiyonu kontrol altında olmayan bireylerde hipertansif retinopati insidansının önemli ölçüde yüksek olduğu bildirilmiştir. (52)

Hipertansif retinopati prevalansı, ülkelerin gelişmişlik düzeyine, sağlık hizmetlerine erişime ve hipertansiyon yönetimi politikalarına bağlı olarak ülkeden ülkeye değişiklik göstermektedir. Örneğin, Afrika ve bazı Latin Amerika ülkelerinde hipertansiyonun kontrol altında tutulma seviyelerinin düşük olmasına bağlı olarak hipertansif retinopati oranlarının daha yüksek olduğu tespit edilmiştir. (55) Öte yandan, gelişmiş ülkelerde hipertansif retinopati oranları daha düşük olmasına rağmen, yaşlı popülasyonda hastalığın prevalansında artış gözlenmektedir. (53)

Bu veriler, hipertansif retinopatinin küresel ve ulusal düzeyde önemli bir morbidite nedeni olduğunu ve hipertansiyon yönetiminin iyileştirilmesinin bu komplikasyonun önlenmesinde kritik rol oynadığını göstermektedir.

Hipertansif retinopati, yalnızca göz sağlığını tehdit etmekle kalmaz, aynı zamanda sistemik morbidite ve mortalitenin bir göstergesi olarak da kabul edilir. Bu durum, vücutta hipertansiyonun neden olduğu daha yaygın vasküler hasarın bir yansımasıdır. Retina, göz dibi muayeneleri sırasında kolayca gözlemlenebilen bir damar ağına sahiptir, bu da hipertansiyona bağlı olarak oluşan hasarın erken dönemde tespit

edilmesini sağlar. Bu nedenle, hipertansif retinopati, hipertansiyonun vücutta oluşturduğu genel hasarı gösterebilen kritik bir belirteçtir.

Erden ve arkadaşları tarafından yapılan bir araştırmada, hipertansif retinopati insidansının hipertansiyonun şiddeti ve süresi ile doğrudan ilişkili olduğu gösterilmiştir. Bu çalışmada, hipertansif retinopati oranı %66,3 olarak tespit edilmiştir. (15) Kabedi ve arkadaşları ise, hipertansiyon hastalarının %83,6'sında hipertansif retinopati görüldüğünü rapor etmiş ve şiddetli hipertansif retinopatiyi öngören en önemli faktörün kronik böbrek hastalığı olduğunu bulmuşlardır.

2.1.2 Hipertansif Retinopatinin Patogenezi

Retina damarları, diğer vücut damarlarından farklı özellikler gösterir. Sempatik sinir kaynağının olmaması, kan akışının oto-regülasyonu ve kan-retina bariyerinin varlığı, bu farklı özellikler arasında yer alır. Bu özellikler, kan basıncındaki bir artışın retina damarları üzerinde doğrudan etkili olmasına neden olur. Başlangıçta, kan basıncındaki artış damarların daralmasına yol açar, ancak kan basıncındaki daha ileri artışlar, bu telafi edici mekanizmaların yetersiz kalmasına ve damar duvarlarında hasar meydana gelmesine neden olur.”

Vazokonstrüktif Faz

Hipertansif retinopatinin ilk aşaması olan vazokonstrüktif fazda, kan basıncındaki akut artışa yanıt olarak retina damarları daralır. Bu daralma, yerel oto-regülatör mekanizmaların devreye girmesiyle gerçekleşir ve bu aşamada retinal damarların vasküler tonları artar. Klinik olarak bu durum, retina damarlarının genelleştirilmiş arteriolar daralması olarak gözlenir. Aynı zamanda, belirli vasküler segmentlerde arteriyoskleroz geliştiğinde, daha fazla fokal arteriolar daralma meydana gelir. Arteriyovenöz çentiklenme, bir arteriyolün bir venül üzerine baskı yaparak daralmasına neden olduğu bir bulgu olarak tanımlanır. Ayrıca, artan arteriyoller ışık refleksi, retinal arteriyollerin yüzeylerinden gelen ışık yansımalarının artması anlamına gelir ve bu durum, bu fazın önemli bir klinik bulgusudur.

Sklerotik Faz

Hipertansif retinopatinin ikinci aşaması olan sklerotik faz, kronik yüksek kan basıncının neden olduğu damar duvarlarındaki değişikliklerle karakterizedir. Bu aşamada, damar duvarlarında intima tabakasının kalınlaşması, orta tabakanın hiperplazisi ve arteriyoler duvarlarda hiyalin dejenerasyonu gibi yapısal değişiklikler meydana gelir. Bu durum, arteriyovenöz geçiş değişikliklerine, arteriyollerde kıvrılmanın artmasına ve arteriyoler ışık refleksinin yoğunlaşmasına neden olur. Arteriyovenöz geçiş değişiklikleri, kalınlaşmış bir arteriyolün bir venül üzerinden geçmesiyle oluşur ve venülün sıkışmasına yol açar.

Eksüdatif Faz

Hipertansif retinopatinin en ileri aşaması olan eksüdatif faz, kan-beyin bariyerinin bozulması ve plazma elemanlarının damar duvarlarından dışarı sızması ile karakterizedir. Bu aşamada retina kanamaları, sert eksüda birikimi ve retina iskemisi gibi belirtiler ortaya çıkar. Pamuk-yünü lekeleri, iskemik retina dokusunun bir göstergesi olarak bu aşamada sıkça görülür. Eksüdatif faz, genellikle ciddi hipertansiyon durumlarında ortaya çıkar ve retina dokusunda kalıcı hasara yol açabilir.

Malign Hipertansiyon ve Koroidopati

Malign hipertansiyon, şiddetli intrakraniyal basıncın optik sinirde iskemik hasara ve ödem gelişimine neden olduğu bir durumdur. Malign hipertansiyonda, koroidal arteriyollerin fibrinoid nekrozu ve koroid enfarktüsleri meydana gelir. Bu enfarktüsler, retina pigment epiteli (RPE) üzerinde belirgin sarı lekeler olan Elschnig lekelerine ve RPE'de hiperplaziyle sonuçlanan Siegrist çizgilerine yol açar. Ayrıca nörosensoryel retina ve RPE arasında dekolmanlar oluşabilir. Tüm bu bulgular, hipertansiyona bağlı olarak gözlenen koroidopati belirtileri olarak kabul edilir.

Hipertansif retinopati, yalnızca göz sağlığı açısından değil, aynı zamanda genel sağlık durumu açısından da önemli bir belirteçtir. Retina damarlarında meydana gelen bu hasarlar, yüksek tansiyonun vücutta yol açtığı yaygın vasküler hasarın bir yansıması olarak değerlendirilir ve bu nedenle hipertansiyon hastalarının düzenli göz kontrollerinden geçmesi büyük önem taşır.

2.1.3 Hipertansif Retinopati Belirtileri

1. Arteriyovenöz (AV) Geçiş Değişiklikleri:

Salus İşareti: Retina veninin, arteriyolün geçtiği noktada sapma göstermesi durumudur. Bu sapma, arteriyovenöz geçişte oluşan basınç değişikliklerinin bir sonucudur.

Gunn İşareti: AV geçişinde retinal venin her iki ucunda sivrilme gözlemlenir. Bu, arteriyol ve venüller arasındaki anormal etkileşim nedeniyle oluşur.

Bonnet İşareti: AV geçişinde, retinal venin distal ucunda şişkinlik oluşur. Bu durum genellikle retinal venin arteriyol tarafından sıkıştırılmasından kaynaklanır.

2. Arteriyel Değişiklikler:

Arteriyovenöz Oranın Azalması: Normalde 2:3 olan arteriyovenöz oran, hipertansif retinopatide 1:3'e kadar düşebilir. (15) Bu, retina arteriyollerindeki daralmayı gösterir.

Arteriyolar Işık Refleksi Değişiklikleri: Hipertansiyonun yol açtığı sklerotik değişiklikler nedeniyle retinal arteriyoller daha fazla ışık yansıtır. Bu durum oftalmoskopik olarak "bakır kablolama" veya ileri evrelerde "gümüş kablolama" olarak adlandırılır. Bakır kablolama arteriyollerde orta düzeyde sklerozu, gümüş kablolama ise daha ileri düzeyde sklerozu gösterir.

3. Retinal Değişiklikler:

Retinal Kanamalar:

Nokta Lekesi Kanamaları: Retina içindeki derin damar katmanlarında oluşur. Genellikle hipertansiyonun neden olduğu küçük damar yırtılmaları sonucu meydana gelir.

Alev Şeklinde Kanamalar: Yüzeysel retina tabakasında oluşan bu kanamalar, kanın yüzeysel lif tabakaları arasında yayılmasıyla karakterizedir. Alev şeklinde görünümü, kanamanın yüzeysel tabakada yayılmasından kaynaklanır.

Retinal Eksüdalar:

Sert Eksüdalar: Retinada biriken lipidler nedeniyle oluşur. Retina damarlarının artan geçirgenliği sonucu lipidler damar dışına sızar ve sert, parlak beyaz eksüdalar şeklinde birikir.

Yumuşak Eksüdalar (Pamuk Yünü Lekeleri): Sinir liflerindeki iskemi sonucunda ortaya çıkan beyaz, pamuksu görünümlü lekelerdir. Bu lezyonlar, sinir liflerindeki oksijenlenme yetersizliği nedeniyle biriken materyalleri temsil eder.

4. Makula Değişiklikleri:

Hipertansif retinopati, makula çevresinde lipid birikimi ile "makula yıldız görünümü" olarak adlandırılan bir tabloya neden olabilir. Bu, sert eksüdaların makula bölgesinde birikmesiyle oluşur.

5. Optik Sinir Değişiklikleri:

Optik Disk Şişmesi (Papillödem): Optik diskte ödem oluşumu, özellikle malign hipertansiyon vakalarında görülür. Optik sinirin şişmesi, hipertansiyonun optik sinir üzerindeki etkisini ve optik nöropati ile ilişkisini gösterir. Optik sinir başında bulanıklık ve sınırların kaybolması ile karakterizedir.

Wong ve arkadaşlarının yaptığı bir çalışmada, hipertansif retinopatinin bazı oftalmoskopik bulgularının inme riski ile ilişkili olduğu belirlenmiştir. Bu bulgular arasında arteriyovenöz çentiklenme (AV nicking), fokal arteriolar daralma, mikroanevrizmalar, pamuk yünü lekeleri, retina kanamaları (nokta lekesi ve alev şeklinde) ve arteriyovenöz oranının azalması yer alır. Bu bulgular, hipertansiyonun beyin üzerindeki etkilerini yansıtabilir ve büyük vasküler olayların erken uyarı işaretleri olarak kabul edilmektedir. (15)

2.1.4 Hipertansif Retinopatinin Sınıflandırılması

Hipertansif retinopatinin tanısında en yaygın kullanılan sınıflandırma sistemlerinden biri **Keith-Wagner-Barker** sınıflandırmasıdır. Bu sistem, hipertansif retinopatinin şiddetini dört evrede değerlendirir: (16)

Evre 1: Retina arteriyollerinde hafif daralma ile karakterizedir. Genellikle erken evre hipertansif retinopati vakalarını temsil eder ve ciddi retina hasarı bulunmaz.

Evre 2: Retina arteriyollerinde fokal daralmalar ve arteriyovenöz çentiklenme gözlemlenir. Bu aşamada retinada daha belirgin vasküler değişiklikler ortaya çıkar.

Evre 3: Alev şeklinde kanamalar, pamuk-yünü lekeleri ve sert eksüdalar eklenir. Bu evre, hipertansiyonun retinada daha ciddi hasara yol açtığını gösterir.

Evre 4: Optik disk ödemi görülür, bu durum genellikle malign hipertansiyon belirtisidir ve ciddi oküler ve sistemik riskler taşır.

Bir diğer sınıflandırma sistemi olan **Scheie** sınıflandırması, hipertansif retinopatiyi dört aşamada değerlendirir:

Aşama 0: Gözle görülür anormallik yoktur.

Aşama 1: Yaygın arteriolar daralma mevcuttur, ancak başka bulgu bulunmaz.

Aşama 2: Yaygın arteriolar daralmaya ek olarak fokal daralmalar mevcuttur.

Aşama 3: Retina kanamaları gözlemlenir.

Aşama 4: Retina kanamalarına ek olarak sert eksüdalar, retina ödemi ve optik disk şişmesi bulunur.

Scheie sınıflandırması aynı zamanda **arteriyosklerozu** da dört aşamada değerlendirir:

Aşama 0: Normal görünümde damarlar, arteriyoskleroz bulgusu yoktur.

Aşama 1: Arteriyollerde artmış ışık refleksi mevcuttur, ancak arteriyovenöz geçiş değişiklikleri yoktur.

Aşama 2: Arteriyollerin ışık refleksi artmış ve arteriyovenöz geçiş değişiklikleri görülmektedir.

Aşama 3: Arteriyoller "bakır tel" görünümü alır; damar duvarları kalınlaşmış ve yansıtıcı hale gelmiştir.

Aşama 4: Arteriyoller "gümüş tel" görünümündedir, bu durum arteriyosklerozun ileri evresi olup damarların sertleştiğini ve tamamen yansıtıcı hale geldiğini gösterir.

Bu sınıflandırmalar, hipertansiyonun göz sağlığı üzerindeki etkilerini ve sistemik hipertansiyonun ciddiyetini değerlendirmede önemli bir rol oynamaktadır.

2.1.5 Tedavi ve yöntem

Hipertansif retinopati taramasının en önemli amacı, sistemik hipertansiyonun göz üzerindeki etkilerini değerlendirerek, bu hastalığın diğer organlarda neden olabileceği vasküler değişiklikleri öngörebilmektir. Retinal damarlar, hipertansiyonun etkileri sonucunda değişiklikler gösterdiği için, göz muayenesi hipertansif hastaların genel durumu hakkında önemli ipuçları sunar. Uzun süre yüksek seyreden kan basıncının gözdeki etkileri, hipertansif retinopati ve koroidopati şeklinde kendini gösterebilir. Bu nedenle göz doktorları ve genel hekimler, hipertansiyonun gözdeki etkilerini taramak ve bu hastaların sistemik ve oküler komplikasyonlarını önlemek amacıyla iş birliği içinde çalışmalıdır. Bu şekilde, hem oküler hem de sistemik morbidite ve mortalite riski önemli ölçüde azaltılabilir.

Ancak, Henderson ve çalışma arkadaşları tarafından yapılan bir araştırmada, hipertansif retinopatinin, kan basıncının kontrol altına alınmış olmasına rağmen inme riskini artırdığı saptanmıştır . (17) Bu nedenle, hipertansif retinopatiye sahip hastaların yalnızca kan basıncı kontrolüne odaklanmak yeterli olmayabilir; aynı zamanda vasküler risk faktörlerinin de yakından izlenmesi gerekmektedir.

Hipertansif retinopatinin yönetimi, hastalığın şiddetine göre değişiklik göstermektedir:

- Hafif Hipertansif Retinopati: Bu evrede tedavi, düzenli gözlemler ve kan basıncının kontrol altında tutulması ile sınırlıdır. Kan basıncının sürekli olarak izlenmesi ve gerektiğinde ayarlanması, hastalığın ilerlemesini önlemede kilit rol oynar.
- Orta Dereceli Hipertansif Retinopati: Bu aşamada, hastanın detaylı bir muayene için bir uzmana sevk edilmesi gerekmektedir. Özellikle diyabet gibi diğer ilişkilendirilebilir faktörlerin varlığı kontrol edilmelidir. Ek olarak, hastada

herhangi bir kardiyovasküler anormallik olup olmadığı da değerlendirilmeli ve buna göre tedavi planlanmalıdır. Kan basıncı kontrolü ve yılda bir düzenli takip zorunludur.

- Şiddetli Hipertansif Retinopati: Bu durum, acil müdahale gerektiren bir durumdur ve hastanın hızla bir sağlık merkezine sevk edilmesi şarttır. Hipertansiyon, sadece retinayı değil, aynı zamanda böbrekler, kalp ve beyin gibi diğer organ sistemlerini de etkileyebilir. Bu nedenle, bu organlarda hipertansiyona bağlı gelişebilecek komplikasyonlar yakından izlenmelidir. Tedavide, kan basıncının dikkatli ve kontrollü bir şekilde düşürülmesi büyük önem taşır. Aksi takdirde, optik sinir ve beyin gibi hayati organlarda kalıcı iskemik hasar meydana gelebilir.

2.1.6 Komplikasyonlar

Hipertansif retinopati, uygun şekilde tedavi edilmediğinde ya da yeterince kontrol altına alınmadığında çeşitli komplikasyonlara yol açabilir. Bu komplikasyonlar şunları içerir (18)

- Retinal Arter Tıkanıklığı: Retina arterlerinde kan akışının engellenmesi sonucu meydana gelen bu durum, ciddi görme kaybına neden olabilir.
- Retina Ven Tıkanıklığı: Retina damarlarındaki kan akışının kısıtlanması veya tıkanması sonucunda ortaya çıkar. Genellikle ani ve ağrısız görme kaybı ile karakterizedir.
- Retinal Arteriyolün Makroanevrizması: Retinal arteriyoller, hipertansiyonun etkisiyle genişleyebilir ve zayıflayabilir, bu da makroanevrizma oluşumuna yol açabilir.
- Diyabetik Retinopati (DR): Hipertansif retinopati, diyabetik retinopati ile birleştiğinde, "karışık retinopati" olarak adlandırılır. Hipertansiyon, diyabetik retinopatinin ilerlemesi için önemli bir risk faktörü olarak kabul edilir ve bu durum her iki hastalığın komplikasyonlarını artırabilir.
- Ön İskemik Optik Nöropati: Optik sinire kan akışının azalmasıyla ortaya çıkan bu durum, genellikle hipertansiyonun optik sinire olan etkisi sonucu gelişir ve kalıcı görme kaybına neden olabilir.

- Yaşa Bağlı Makula Dejenerasyonu (YBMD): Hipertansiyonun makula bölgesindeki kan damarları üzerindeki etkisi, yaşa bağlı makula dejenerasyonu riskini artırabilir.
- Glokom: Hipertansiyon, göz içi basıncını artırarak glokom gelişimine zemin hazırlayabilir.
- Retinal Arteriyolar Emboli: Hipertansiyona bağlı olarak retinadaki küçük arteriyoller içinde pıhtılar veya emboliler oluşabilir.
- Epiretinal Membran Oluşumu: Retina yüzeyinde oluşan ince zarlar, retina tabakasında çekintilere neden olarak görme bozukluklarına yol açabilir.
- Sistoid Maküla Ödemi: Retina tabakasında sıvı birikimi sonucunda maküla bölgesinde ödem gelişebilir. Bu durum, merkezi görmeyi bozar ve tedavi edilmezse kalıcı görme kaybına neden olabilir.

Kronik hipertansif retinopati genellikle ciddi görme kaybına yol açmaz. Ancak tedavi edilmediğinde veya kontrolsüz hipertansiyon durumunda, hastalık ilerleyebilir ve komplikasyonlar kaçınılmaz hale gelebilir. Hipertansiyonun tedavi edilmesiyle birlikte retinal değişiklikler de durdurulabilir. Ancak arteriyolar daralma ve arteriyovenöz geçiş değişiklikleri kalıcı olabilir. Tedavi edilmeyen malign hipertansiyon vakalarında ise mortalite oranları oldukça yüksektir. Tanı konulduktan sonraki ilk iki ay içinde bu hastaların %50'si hayatını kaybederken, bir yıl sonunda bu oran %90'a kadar yükselir . Hipertansif retinopatiye bağlı görme kaybı genellikle, uzun süreli papillödem sonrası gelişen sekonder optik atrofi veya eksüdatif retina dekolmanı sonucu meydana gelen retina pigment değişikliklerinden kaynaklanır.

2.2. Diyabetik Retinopati

Diyabetik retinopati, halk arasında diyabetik göz hastalığı olarak bilinen ve diabetes mellitusun neden olduğu bir komplikasyondur. (20) Bu hastalık, retina adı verilen gözün arka kısmındaki ince sinir tabakasında meydana gelen hasarlara yol açarak görme kaybına neden olabilecek ciddi bir durumdur. (20) Dünya genelinde körlüğün en önemli sebeplerinden biri olan bu rahatsızlık, özellikle uzun yıllar boyunca diyabetle yaşayan bireylerde sıkça görülmektedir. Diyabetik retinopati, özellikle 20 yıl ve üzeri süredir diyabet hastası olan kişilerin %80'ini etkileyen yaygın bir sorundur. (20) Ancak, bu durumun önüne geçmek mümkündür; yeni gelişen vakaların %90'ı düzenli göz muayeneleri ve uygun tıbbi tedavi ile büyük ölçüde azaltılabilir. Diyabet süresi uzadıkça, bu hastalığın gelişme riski de doğru orantılı olarak artış gösterir. Diyabet teşhisi alan bireylerin yaklaşık üçte birinde, diyabetin herhangi bir aşamasında retinopati ortaya çıkmakta ve bu hastaların önemli bir kısmında görme kaybına yol açabilecek ciddi göz hastalıkları bulunmaktadır. Tip 1 diyabet hastalarında, genellikle hastalık tanısı konulduktan sonraki ilk 5 yıl içinde retinopatiye rastlanmaz. Ancak bu süre geçtikten sonra retinopati riski artar. Tip 2 diyabet hastaları ise, tanı anında çoğu zaman uzun süredir diyabetik olduklarından, yaklaşık %20'sinde teşhis sırasında retinopati tespit edilmektedir. Tip 2 diyabette, görme kaybının en sık nedeni ise makula adı verilen retina bölgesinin etkilenmesi ile oluşan maküler tutulumdur. (20) Bu durum, özellikle yasal körlük vakalarının büyük bir bölümünden sorumlu tutulmaktadır.

2.2.1 Diyabetik Retinopati Epidemiyolojisi

Diyabetik retinopati, dünya genelinde 20 ile 65 yaş arasındaki bireylerde görülen ve önlenemez ya da tedavi edilebilir körlük vakalarının başlıca nedenlerinden biri olarak öne çıkmaktadır. Bu hastalık, diabetes mellitusun en ciddi komplikasyonları arasında yer almakta olup, genel nüfusa oranla diyabetik bireylerde körlük riski 25 kat daha fazladır. Dünya çapında yapılan araştırmalara göre, dünya nüfusunun yaklaşık %1.5 ila %2'si diyabet hastasıdır. Türkiye özelinde ise diyabet hastası sayısının 2 milyon civarında olduğu tahmin edilmektedir ve bu hastaların yaklaşık %25'inde diyabetik retinopati çeşitli derecelerde mevcuttur. (21) Toplum temelli araştırmalarda, 40 yaş ve üzeri yetişkinler arasında diyabetik retinopatinin yaygınlığı %29 olarak tespit edilmiştir. Bu oran, ırksal farklılıklara göre değişiklik göstermekte; siyahi bireylerde %38.8 gibi yüksek bir oran görülürken, beyaz bireylerde bu oran %26.4 olarak kaydedilmiştir. (22)

Diyabetik retinopati, diyabetin diğer komplikasyonlarına sahip olan bireylerin yaklaşık %49'unda görülmektedir. Amerika Birleşik Devletleri'nde bu oran %47 civarındayken, gelişmiş Avrupa ülkelerinde bu oran %39'a kadar düşmektedir. Tüm dünyada diyabet hastalarının yaklaşık %25'inde, yaşamlarının bir döneminde, diyabetik retinopatinin çeşitli aşamaları tespit edilmektedir. Amerika Birleşik Devletleri'nde, 20 ile 64 yaş arasındaki yeni körlük vakalarının en yaygın sebebi diyabetik retinopatidir. (22) Her yıl kaydedilen yeni körlük vakalarının %10'undan ve 45 yaş üstü bireylerde ise %20'sinden bu hastalık sorumludur. Diyabet teşhisi konulan hastaların yaklaşık %25'inde, retinopatinin farklı evrelerinden biri teşhis edilmektedir. Hastalığın görülme sıklığı ve şiddeti, diyabetin süresine ve kontrolüne bağlı olarak zamanla artmaktadır. Sonuç olarak, diyabetik hastaların %90'ından fazlasında yaşamlarının bir döneminde diyabetik retinopati gelişmektedir. (24) Bu süreç, erken tanı ve tedavi ile kontrol altına alınmadığı takdirde, ileri aşamalarda körlüğe kadar gidebilecek ciddi görme kayıplarına yol açabilmektedir.

Diyabetik retinopati (DR), dünya genelinde diyabetin yaygın bir komplikasyonu olup, özellikle uzun süreli diyabetli bireylerde körlüğün önde gelen nedenlerinden biridir. Dünya Sağlık Örgütü'ne göre, dünya genelinde diyabetli birey sayısı 2020 itibariyle yaklaşık 422 milyon olarak tahmin edilmektedir ve bu sayının giderek artacağı öngörülmektedir. (58) Diyabetik retinopati, diyabetli bireylerin yaklaşık %35'ini etkilemektedir. Ayrıca, diyabetin süresi ve kontrol altında olup olmaması, DR gelişiminde önemli rol oynamaktadır. Uzun süreli ve kontrolsüz diyabetli bireylerde retinopati insidansı belirgin şekilde daha yüksektir.

Türkiye'de de diyabet ve buna bağlı komplikasyonlar önemli bir halk sağlığı sorunu olarak karşımıza çıkmaktadır. TURDEP-II çalışmasına göre, Türkiye'de diyabet prevalansı %13.7'ye ulaşmış olup, bu oran yıllar içinde artış göstermiştir. (48) Türkiye'de yapılan çalışmalara göre, diyabetik bireylerin %23-30'u arasında diyabetik retinopati görülmektedir. (49) Ayrıca, Türkiye'deki sağlık sisteminde yapılan iyileştirmelere rağmen, özellikle diyabet yönetiminde zorluk yaşayan bireylerde DR prevalansı yüksek kalmaktadır.

Dünya genelinde DR prevalansı ülkeden ülkeye değişiklik göstermektedir. Örneğin, gelişmiş ülkelerde diyabet yönetimi daha iyi olmasına rağmen, yaşlı popülasyonlarda DR prevalansı yüksek kalmaktadır. (55) Buna karşılık, düşük ve orta gelirli ülkelerde

sağlık hizmetlerine erişimdeki sınırlamalar ve diyabetin kontrol altına alınamaması, DR prevalansını artırmaktadır. Özellikle Sahra altı Afrika ve Güneydoğu Asya'da DR'nin ciddi bir halk sağlığı sorunu olarak devam ettiği bildirilmektedir. (56)

2.2.2 Diyabetik Retinopati Risk Faktörleri

Diyabetik retinopatinin (DRP) ortaya çıkışı, bireyin metabolik kontrolüyle yakından ilişkilidir. Hastalığın evresi, ilerleyişi ve komplikasyonlarının gelişimi, diyabetin kontrol altında olup olmamasına bağlıdır. (25) Yetersiz metabolik kontrol, DRP'nin kötüleşmesine ve daha ciddi sonuçlar doğurmasına zemin hazırlar. Diyabetik retinopati için risk faktörleri ise şu şekildedir:

Yaş: Tip 1 diyabetin başlangıç yaşı, DRP'nin gelişme sıklığı ve şiddetini etkileyen önemli bir faktördür. (26) Tip 1 diyabet teşhisi 5-14 yaşları arasında konulan bireyler, retinopati gelişimi açısından yüksek riskli grupta yer alırken, bu teşhisin 15 ila 40 yaşları arasında konulduğu kişilerde retinopati riski daha düşüktür. Tip 2 diyabet için ise 45 yaşın altında tanı alan hastalarda diyabetik retinopatinin görülme sıklığı ve şiddeti daha fazladır. (27)

Diyabetin Süresi: Diyabetin süresi, retinopati riskini belirleyen başlıca etkenlerden biridir. Özellikle 30 yaşın altında diyabet teşhisi alan hastalarda, hastalığın 10 yıl içinde retinopati geliştirme olasılığı %50'dir. Bu oran, diyabetin 30 yıllık sürecinde ise %90'a kadar çıkar. (27) Diyabet süresi uzadıkça, retinopatinin ortaya çıkma olasılığı da artar.

Glisemik Kontrol: Kan şekeri düzeyleri, retinopati gelişiminde önemli bir rol oynar. Kan şekeri seviyelerinin kontrolsüz bir şekilde yüksek seyretmesi, hem retinopati insidansını hem de hastalığın ilerleyişini hızlandırır. (28) Tip 2 diyabet hastalarında HbA1c düzeyinin %7.9'dan %7'ye düşürülmesi, lazer tedavisi gereksiniminde azalmaya yol açmıştır. (29) Tip 1 diyabet hastalarında ise HbA1c seviyesinin %9.1'den %7.1'e düşmesi, 6.5 yıl içinde retinopati gelişme riskini %76 oranında azaltmıştır. (30) Aynı şekilde bu düzeydeki bir düşüş, retinopatinin ilerleme riskini %54 ve proliferatif diyabetik retinopati (PDRP) gelişme riskini %47 oranında düşürmüştür. (31) Ayrıca, Tip 1 diyabetli bireylerin 4 yıllık takibi sonucunda, HbA1c seviyesi %12'nin üzerinde

olanlarda, bu seviyenin altında olanlara göre 3.2 kat daha fazla retinopati geliştiği gözlemlenmiştir .(32)

Hiperlipidemi: Kanda yüksek lipid seviyelerinin, diyabetik retinopati ve diyabetik maküler ödem (DMÖ) gelişme riskini artırdığı kanıtlanmıştır. (33)

Hipertansiyon: Yüksek tansiyon, hem tip 1 hem de tip 2 diyabet hastaları için bağımsız ve önemli bir risk faktörü olarak kabul edilir. Yüksek diyastolik kan basıncı, retinopatinin ilerlemesine ve diyabetik maküler ödemin görülme sıklığının artmasına neden olur. (34)

Diyabetik Nefropati: Diyabetik nefropati, kandaki lipidler ve trombositler üzerindeki olumsuz etkilerinden dolayı retinopati gelişimi ile ilişkilendirilmiştir. (35)

Gebelik: Diyabet hastası olan hamile kadınlarda hipertansiyon ve proteinüri varlığı, retinopatinin ilerleme riskini artırır ve aynı zamanda diyabetik maküler ödem gelişme olasılığı ve şiddetini yükseltir. Her ne kadar DMÖ genellikle hamileliğin son trimesterinde azalma eğiliminde olsa da bazı durumlarda uzun vadede görme keskinliğinde kalıcı kayıplara yol açabilir. (32)

Alkol ve Sigara: Sigara kullanımıyla retinopati riski arasındaki ilişki bazı çalışmalarda belirgin bir artış gösterirken, diğer çalışmalarda kesin bir bağlantı saptanamamıştır. Ancak, Howard ve arkadaşlarının yaptığı bir çalışmada, günde üç kadehten fazla alkol tüketen bireylerde retinopati riskinin önemli ölçüde arttığı belirtilmiştir. (36)

2.2.3 Diyabetik Retinopati Patogenezi

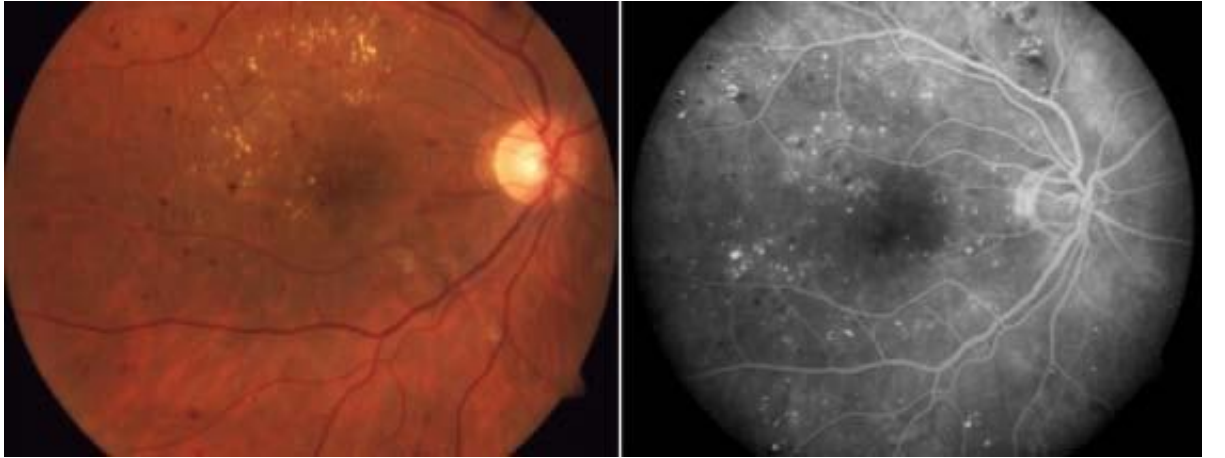Mikroanevrizmalar (MA): Diyabetik retinopatide görülen ilk oftalmoskopik değişiklikler mikroanevrizmalardır. Göz muayenesinde retina üzerinde küçük kırmızı noktalar şeklinde gözlemlenirler. Bu anevrizmalar, retina kapillerlerinde meydana gelen tıkanmalar, hidrostatik basıncın artması ve perisit hücrelerinin kaybı sonucu ortaya çıkar. Genellikle makülanın temporal bölgesinde 12-125 µm çapında küçük, yuvarlak ve düzgün sınırlı noktalar şeklinde görünürler. Fundus floresein anjiyografisi (FFA) ile yapılan incelemelerde, mikroanevrizmalar hiperfloresans gösterirler.

Intraretinal Hemorajiler: Retina içinde meydana gelen kanamalar, prekapiller arteriyoller veya venüllerdeki yırtılmalar sonucu oluşur. Bu kanamalar, buldukları yere göre farklı şekillerde gözlemlenir. Derin ve orta retina tabakalarında, yuvarlak, nokta, leke şeklinde (dot, blot) kanamalar ortaya çıkarken, yüzeysel retina katmanlarında mum alevi şeklinde uzayan kanamalar görülür. Fundus floresein anjiyografisi ile yapılan tetkiklerde hemorajiler hipofloresans olarak izlenir. Bu kanamalar genellikle 6 hafta ile 4 ay arasında kendiliğinden kaybolur ve iz bırakmaz. (37)

Sert Eksudalar: Kan-retina bariyerinin bozulması sonucu lipoproteinler ve lipid yüklü makrofajlar damar dışına çıkarak retina katmanlarında sarımsı beyaz, mum benzeri, keskin sınırlı küçük depozitler oluşturur. Sert eksudalar, diyabetik maküler ödemin ilerlemesiyle yakından ilişkilidir ve retinanın merkezine yakın bölgelerde yoğunlaşabilirler. . Şekil 1.

Atılmış pamuk görünümlü eksüda (Cotton Wool Spotları):

Prekapiller arteriyollerde meydana gelen tıkanıklıklar nedeniyle sinir lifi tabakasında iskemik hasar sonucu oluşan küçük enfarktüslerdir. Bu lezyonlar, sinir liflerine paralel olarak yerleşmiş, yuvarlak ya da oval şekilli, sınırları belirsiz, beyaz ve pamuksu bir görünüm sunan yapılar olarak gözlemlenirler. İsimlerini, görünüm itibarıyla atılmış pamuk parçalarını andıran yapılarından alırlar. Cotton wool spotları, retinal damar hastalıklarının göstergesi olarak kabul edilir ve retinanın oksijen ihtiyacını karşılayamaması sonucu ortaya çıkan lokalize iskemilerin bir işaretidir.(37)

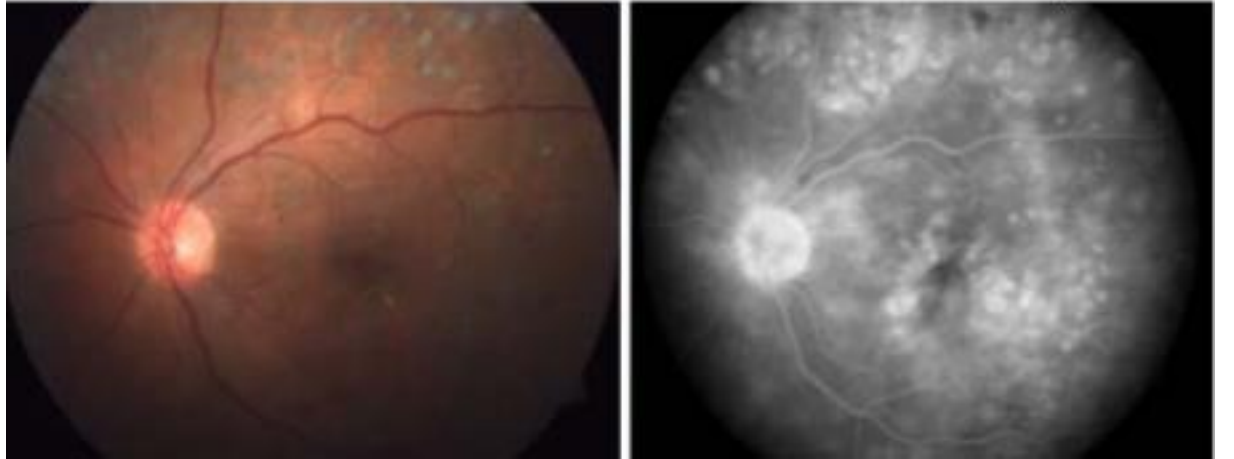


Şekil 1. DRP'li olguda fundus ve FFA görüntüsü (mikroanevrizma ,intraretinal hemoraji,sert eksüda) (38)

Venöz Değişiklikler: İskemi varlığında venlerde generalize dilatasyon, kıvrımlanma artışı, boncuklanma ve sosis benzeri segmentasyon görülür. Venöz değişikliklerin retinal alanda dağılımının fazlalığı proliferatif hastalığın gelişimi ile doğru orantılıdır.

İntra Retinal Mikrovasküler Anormallikler (IRMA): IRMA arteriol ve venüller arasındaki genişlemiş, kıvrımlı ve telenjektazik kanallardır. Kapiller yatak bypass edildiği için genellikle kapiller hipoperfüzyon alanlarının yakınında gözlenirler. Yeni damar oluşumundan ziyade, var olan damarların endotelial proliferasyonu sonucu oluşur .

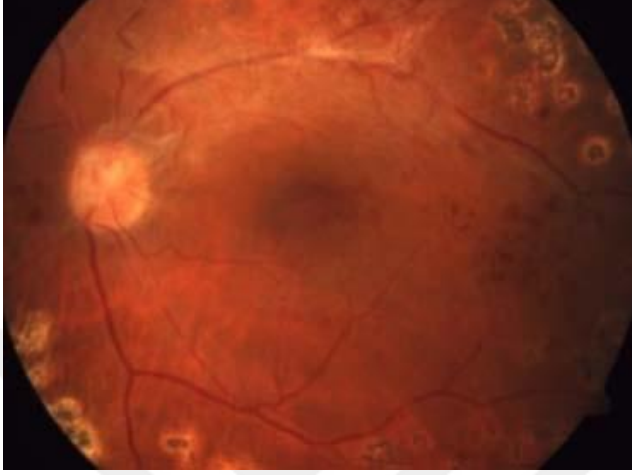
Makular ödem: Mikroanevrizmalardan, kapillerden ve IRMA'lerden sızan serum lipoproteinleri ve diğer plazma elemanları ekstraselüler boşlukta birikerek makula ödeme yol açarlar (Şekil 2). Diyabetik makula ödemi, diyabetik hastalarda özellikle tip 2 diyabetiklerde görme azlığının önemli sebebidir.



Şekil 2. DRP'li olguda fundus ve FFA görüntüsü (makuler ödem) (37)

Neovaskülarizasyon (NV): Neovaskülarizasyon PDRP'nin en önemli bulgusudur. Retina kapillerinin obstrüksiyonu sebebiyle iç retina katlarının iskemisi nedeniyle meydana gelir.

(Şekil 3). NVD (neovascularization of the disk), optik sinir başı üzerinde veya 1 disk çapı uzaklıktaki neovaskularizasyonlar için kullanılan terimdir. Eğer 1 disk çapından daha uzakta neovaskularizasyon varsa NVE (neovascularization elsewhere) terimi kullanılır.



Şekil 3. DRP'li olguda fundus görüntüsü (optik disk başında ve periferik retinada neovaskularizasyon) (38)

Vitre içi hemorajiler (VIH): Retinal iskemi sonucu yeni oluşan fragil damarların kanaması sonucu oluşur.

Retina Dekolmanı: NV gelişimi ile birlikte damar çevresindeki fibröz doku oluşmakta kontrakte olmaktadır. Bu durum traksiyonel retina dekolmanına sebep olmaktadır.

2.2.4 Diyabetik Retinopati Sınıflandırması

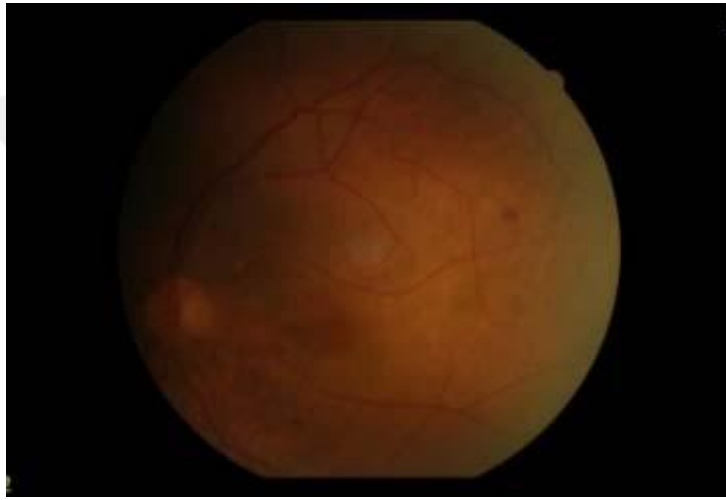Diyabetik retinopatinin sınıflandırılmasında, modifiye Airlie House sınıflaması ve fundus görüntülerinin evrelendirilmesine dayanan "Early Treatment Diabetic Retinopathy Study" (ETDRS) çalışması, altın standart olarak kabul edilmektedir. ETDRS'ye göre, diyabetik retinopati (DRP) iki ana gruba ayrılır: nonproliferatif diyabetik retinopati (NPDR) ve proliferatif diyabetik retinopati (PDR). Bu ana gruplar kendi içinde alt sınıflara ayrılır; NPDR hafif, orta ve şiddetli olarak sınıflandırılırken, PDR erken ve yüksek riskli alt grupları içerir.

A. Nonproliferatif Diyabetik Retinopati (NPDR)

NPDR, bulguların yalnızca retina düzeyinde olduğu bir durumdur. Retina damarlarındaki geçirgenlik artışı, vasküler tıkanma, hipoksi (oksijen eksikliği) ve iskemi (yetersiz kanlanma) ile bağlantılı belirtiler gözlemlenir.

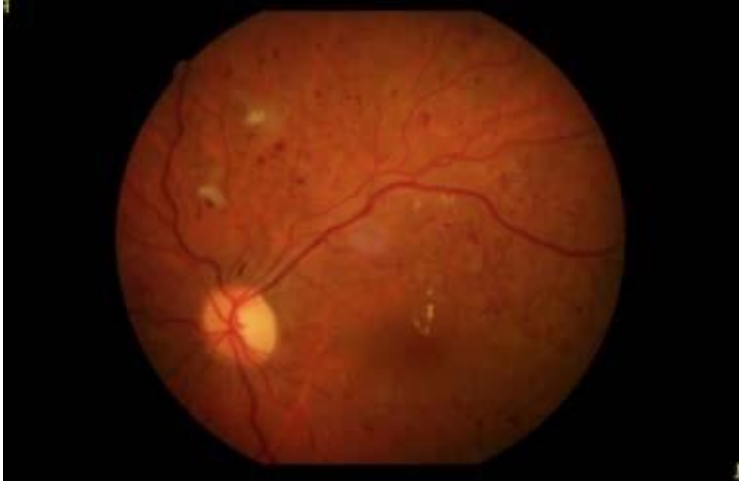a) Hafif NPDR: Bu evrede en az bir mikroanevrizmanın bulunması yeterlidir.

Mikroanevrizmalar, retinada damarların genişlemesi sonucu oluşan küçük damar balonlaşmalarıdır (Şekil 4).



Şekil 4. Hafif NPDRP fundus görüntüsü (38)

b) Orta NPDR: Sert ve yumuşak eksudaların (kan damarlarından sızan sıvılar ve proteinler), mikrohemorajilerin (küçük kanamalar) ve venöz boncuklanmaların varlığı bu evrede görülen belirtilerdir (Şekil 5). Venöz boncuklanma, venlerin anormal bir şekilde genişleyip kıvrımlı hale gelmesidir.

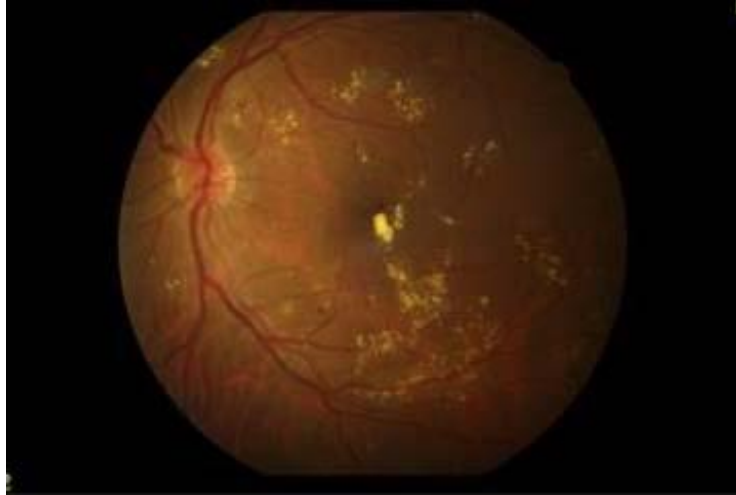

Şekil 5. Orta NPDRP fundus görüntüsü(38)

c) Şiddetli NPDR: Aşağıdaki üç bulgudan en az birinin bulunması durumunda şiddetli

NPDR tanısı konur:

- Retinanın dört kadranda hemoraji (kanama) ve mikroanevrizma izlenmesi.
- İki veya daha fazla kadranda venöz boncuklanmanın varlığı.
- En az bir kadranda intraretinal mikrovasküler anomali (IRMA) gözlemlenmesi (40). (Şekil 6).



Şekil 6. Şiddetli NPDRP fundus görüntüsü (38)

B. Proliferatif Diyabetik Retinopati (PDR)

Proliferatif Diyabetik Retinopati (PDR), retinadaki damarların yeni ve anormal bir şekilde büyümesiyle karakterize edilir. PDR'deki ana unsurlar arasında optik disk veya retinanın herhangi bir bölgesinde gelişen neovaskülarizasyon (NV), preretinal hemoraji (retina önünde kanama), vitreus içi hemoraji (VİH), ve fibröz doku proliferasyonu (bağ dokusu gelişimi) bulunur . PDR'de, disk üzerinde yeni damar oluşumu (NVD) meydana gelmesi için retinanın %25'inden fazlasının iskemik olması gerekir .

a) Erken PDR: Bu aşamada, optik disk üzerinde (NVD) veya retinanın başka bir yerinde (NVE) neovaskülarizasyon oluşur.

b) Yüksek Riskli PDR: Bu durum, aşağıdaki belirtilerle tanımlanır:

- NVD'nin 1/3-1/2 optik disk alanı veya daha geniş bir alanda görülmesi,
- NVD'nin vitreus içi veya preretinal hemoraji ile birlikte görülmesi,
- NVE'nin 1/2 optik disk veya daha fazla alanda olup, vitreus içi veya preretinal hemoraji ile beraber görülmesi .

2.2.5 Diyabetik Retinopati Tedavisi

Diyabetik retinopati tedavisinde erken teşhis ve glisemik kontrol, hastalığın ilerlemesini yavaşlatmada büyük önem taşır. Tip 1 diyabetli hastalar için 10 yaşından sonra, hastalığın başlangıcından itibaren 3-5 yıl içinde göz muayenesi yapılmalıdır. Tip 2 diyabetli hastalar ise teşhisle birlikte hemen göz muayenesine başlanmalıdır. Diyabetik retinopati bulgusu olmayan gözler yılda bir, bulgu olan ve takip edilen gözler ise 4 ayda bir muayene edilmelidir .

A. Glisemik Kontrol

- Retinopatisi olmayan Tip 1 diyabetli bireylerde sıkı glisemik kontrol, retinopati geliştirme riskini %76 oranında azaltır. Diyabet Kontrol ve Komplikasyonlar Denemesi'nde (DCCT) HbA1C'nin %7,2'ye karşı %9,1 olması bu sonucu göstermiştir.
- Retinopatisi olan Tip 1 diyabetlilerde sıkı kontrol, hastalığın ilerleme riskini %54 oranında düşürür.

- Tip 2 diyabetli hastalarda daha iyi glisemik kontrol, mikrovasküler komplikasyon (retinopati ve nefropati) riskini %16-25 oranında azaltır (HbA1C'nin %7,9'a karşı %7 olması, UKPDS çalışmasında ve ADVANCE çalışmasında da %6,5'e karşı %7,2).
- Tip 2 diyabetli bireylerde HbA1C'de her yüzde puanı azalma, mikrovasküler komplikasyon riskini %35 oranında azaltır .

B. Kan Basıncı (BP) Kontrolü: Daha iyi kan basıncı kontrolü, diyabetik retinopati insidansını ve ilerlemesini azaltır.

C. Aspirin Kullanımı : Aspirin, diyabetik retinopatiyi iyileştirmez veya kötüleştirmez. Diyabetik retinopatinin varlığı, aspirin tedavisi için bir kontrendikasyon teşkil etmez.

D. Lazer Fotokoagülasyon: Lazer fotokoagülasyon, proliferatif diyabetik retinopati (PDR) ve seçilmiş şiddetli nonproliferatif diyabetik retinopati (NPDR) vakaları için endikedir.

E. Anti-Vasküler Endotelyal Büyüme Faktörü (Anti-VEGF): Göz içi enjeksiyon ile verilen anti-VEGF, hastaların görme yetisini iyileştirmede etkilidir .

Tarama : Birleşik Krallık'ta, diyabetik retinopati taraması, diyabet hastaları için bakım standardının bir parçası olarak yapılmaktadır. Normal bir tarama sonucunda, hastalara her iki yılda bir tarama önerilir; ancak Birleşik Krallık'ta bu tarama her yıl yapılmaktadır. Türkiye'de diyabetik retinopati taraması yılda bir, erken evrede periodik kontrollerin sıklığı 4 aya kadar , ileri evrede ise 2 aya kadar düşürülür. Hastaların düzenli göz muayeneleri yaptırması, hastalığın ilerlemesi için önemlidir.

2.3. Aile Hekimliğinde Göz Dibi Muayenesinin Önemi

Aile hekimliğinde göz dibi muayenesi, erken teşhis ve tedavi açısından büyük önem taşır. Bu muayene, özellikle diyabet ve hipertansiyon gibi sistemik hastalıkların gözde yol açtığı komplikasyonları erken dönemde saptamaya yardımcı olur. Göz dibi muayenesiyle damar yapısı, optik sinir ve retina incelenerek hastalıkların belirtileri fark edilebilir. Bu, aile hekimlerinin hastaları zamanında göz hastalıkları uzmanlarına yönlendirmesini sağlar, böylece hastalık ilerlemeden tedavi süreci başlatılabilir.

Özellikle aile hekimliğinde bu muayenenin yapılabilmesi, hastaların göz sağlığı konusunda daha düzenli takip edilmesine olanak tanır ve görme kaybı gibi ciddi sonuçların önüne geçilmesine katkı sağlar.

Türkiye’de yapılan çalışmalar, aile hekimlerinin göz dibi muayenesi yapmaktan kaçınmasının yaygın olduğunu ve hastaların göz sağlığı için göz doktorlarına yönlendirildiğini göstermektedir. Örneğin, bir çok çalışmada aile hekimlerinin göz dibi tanıma becerilerindeki eksiklik nedeniyle sevk oranlarının arttığı belirtilmiştir (13.14)

Dünya genelinde göz sağlığı farkındalığının düşük olduğu, özellikle gelişmekte olan ülkelerde göz sağlığına erişim sorunları yaşandığı rapor edilmektedir. WHO’nun göz sağlığına yönelik çalışmaları, farkındalığın artmasının ve erken teşhisin önemi üzerinde durmaktadır. (19)

Göz sağlığı hizmetlerinin maliyeti ve ulaşılabilirliği üzerine yapılan çalışmalarda, ekonomik kısıtlılıkların muayene oranlarını düşürdüğü ve göz damlalarının kullanımına dair kaygıların bazı ülkelerde yaygın olduğu görülmektedir . (23)

2.4. Fundus Muayene Uygulama Yöntemleri

Bu çalışmamızda direkt Oftalmoskop (A - KONTROL GRUBU)ve Akıllı Telefon tabanlı Fundus Kamera (B - MÜDAHELE GRUBU) kullanılmıştır .

Oftalmoskop ile Göz Dibi Muayenesi : Tüm katılımcı hastalara midriatik bir damla % 1 tropikamid topikal olarak uygulanıyor, 20-30 dakika bekleme süresinin ardından Oftalmoskop ile göz dibi muayenesi gerçekleştirilir.

1. Oftalmoskop, hastanın gözünden yaklaşık 15 cm uzakta tutulur ve muayene sırasında hastanın gözüne iyice yaklaşılır.
2. Sağ göz muayenesi için sağ el ve sağ göz kullanılır.
3. Sol göz muayenesi için sol el ve sol göz kullanılır.
4. Hasta karşıya bakarken, ilk olarak optik disk sonra damarlar ve makula incelenir.



Şekil 8. Oftalmoskop ile Göz dibi Muayene

2.5. Akıllı Telefon Tabanlı Fundus Kamera

Akıllı telefon fundus kamera: kendi ışık kaynağı olan, farklı lenslerle kullanılabilen, alternatifleri ile kıyaslandığında, daha çok sayıda telefon tipi ile uyumlu olması ve farklı lenslerle kullanıma olanak sağlaması avantajları mevcuttur. Akıllı telefon destekli fundoskopi: uygun maliyetli ve taşınabilir, yoğunlaştırıcı lensler ile retina ve optik diskin uzaktan değerlendirilmesi yapılabilir.

Araçlar:

1. Akıllı telefon: Android işletim sistemini kullanan iPhone veya akıllı telefon (örneğin, Samsung Galaxy serisi)
2. Kondenser lens: 20 diyoptri (20D) lens en sık bulunur. Ayrıca 28D lens de olabilir.



Şekil 9. Akıllı Telefon Tabanlı Fundus Kamera (ATK) ile Göz Dibi Muayene

1. Hastaya işlemin amacı ve yöntemi açıklanır. Eğer gerekliyse, görüntülerin daha net olması için göz bebeği genişletici damlalar midriatik bir damla %1 tropikamid topikal uygulanır. Göz bebeği genişlemesi için 20-30 dakika beklenir.
2. Hasta rahat bir pozisyona oturtulur. Baş sabit tutulur ve gözler rahatça açılacak şekilde yönlendirilir. Başın ve gözlerin hareket etmemesi için gerekirse baş desteklenir.

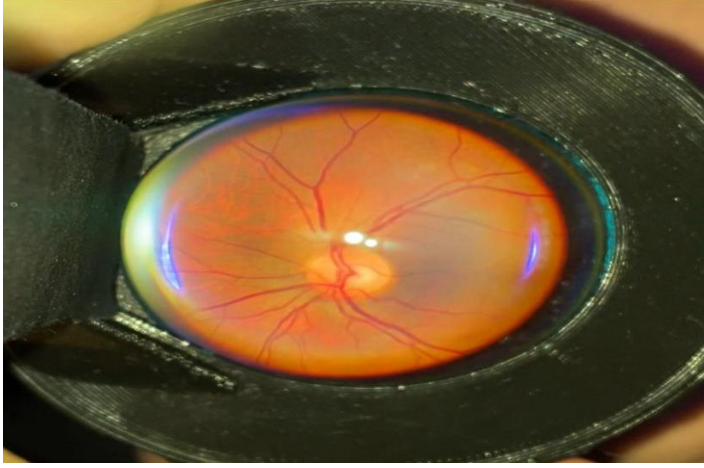
3. Akıllı telefonun kamerasına takılan fundus adaptörü veya lens doğru şekilde yerleştirilir. Cihazın ışık kaynağı ve kamera açısı hastanın gözüyle hizalanır.
4. Fundusu görüntülemek için akıllı telefonun flaşı veya adaptör üzerindeki ışık kaynağı kullanılarak göz içi aydınlatılır.
5. Akıllı telefon yavaşça hastanın gözüne yaklaştırılarak net bir görüntü yakalanana kadar kamera açısı ve mesafesi ayarlanır. Göz içi yapılar, özellikle retinada damarlar ve optik sinir başı görüntülenir. Gerekliğinde farklı açılardan görüntü alınabilir.
6. Elde edilen fundus görüntüleri hemen telefonda görüntülenir ve kalite kontrolü yapılır. Yeterli netlik ve detayda görüntüler elde edildiğinde, bunlar kaydedilir.
7. Görüntüler gerektiğinde uzaktan inceleme için tele-oftalmoloji uygulamaları aracılığıyla uzmanlara gönderilebilir ya da yerinde değerlendirilir.

Görüntü kalitesini etkileyen faktörler şunlar arasından seçilerek belirtildi:


- Bulanıklık, odaklanmamış görüntü
- Fundus aydınlatmasında zayıflık
- Medya opasitesi (arka kapsül opasitesi, katarakt, vitre içi hemoraji şüphesi)
- Artefakt (parlama, ışık yansıması, lenste leke/opasite)

ATK maliyeti: ATK aparatının maliyeti (Choroida) Temmuz 2024 için, seçilecek bileşenlere göre değişmek üzere (300-336 Amerikan Doları) arasında öngörülebilir.

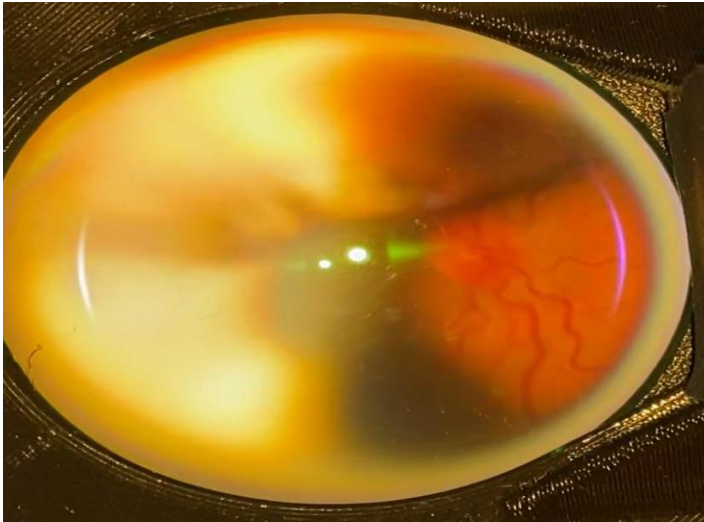
2.6. Çekim ve Görüntüler



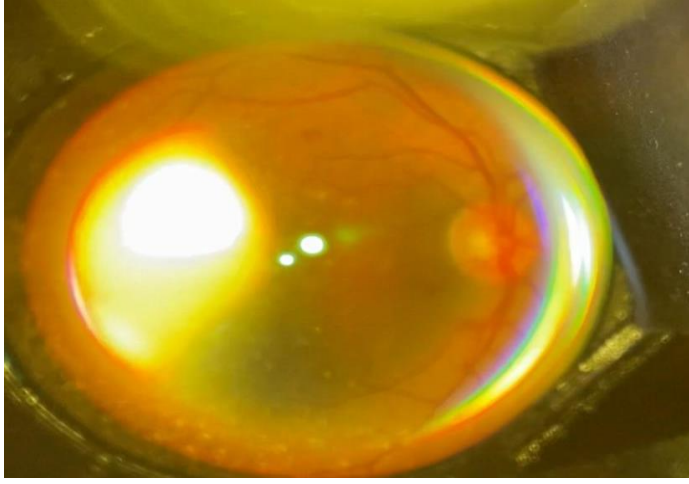
A



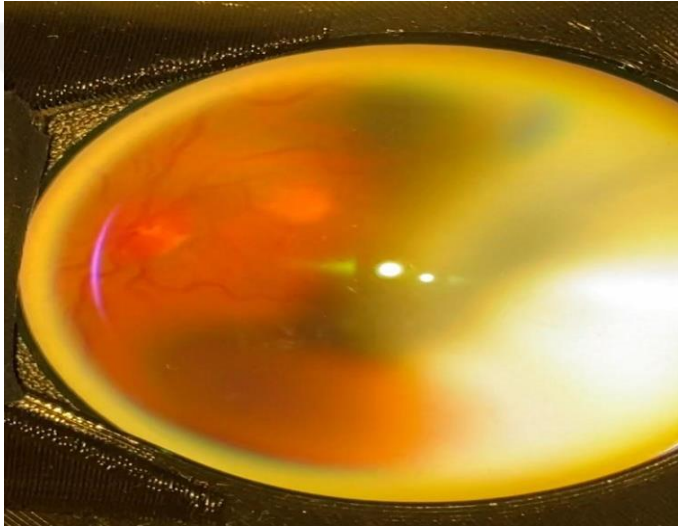
B



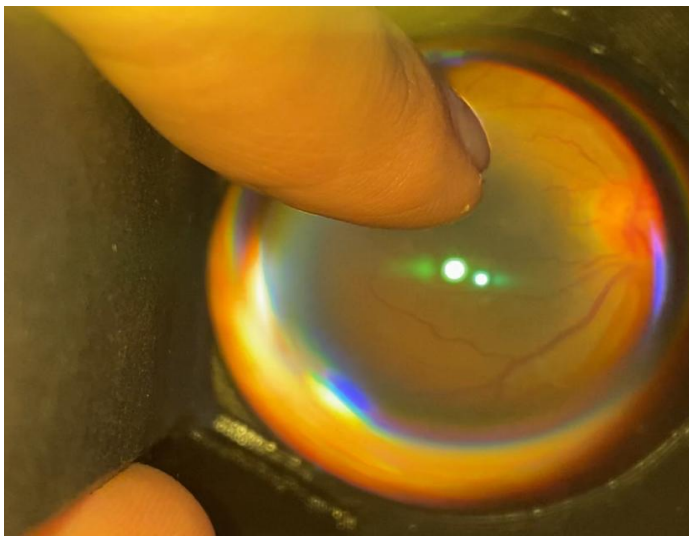
C Şekil 10. DM ve HT tanılı Hastalarda ATK ile Çekilmiş Görüntüler.



D



E



F Şekil 11. ATK ile Göz Dibi Muayene Görüntüsü, Retinopati Değerlendirme

3. GEREÇ VE YÖNTEM

3.1. Araştırma Grupları

Araştırma bir **Müdahale çalışması** olarak tasarlanmış olup ardından **Metodolojik** yöntem ile sonuçlar kıyaslanmıştır. Çalışmanın **müdahale grubu** Marmara Üniversitesi Tıp Fakültesi Aile Hekimliği Anabilim Dalı'nda asistanlığının bitmesine 3 aydan uzun süre bulunan ve E-ASM veya aile hekimliği polikliniklerinde görev yapan gönüllü 25 asistandan oluşmaktadır. **Kontrol grubuna** ise SBÜ Başakşehir Çam ve Sakura Şehir Hastanesi'nde görevli aynı özellikteki 24 asistan katılmıştır. Müdahale grubu muayene için Akıllı Telefon Tabanlı Fundus Kamera (**ATK**) kullanmış, kontrol grubu ise standart **Oftalmoskop** ile muayene yapmıştır. Bu araştırma $n=16*1/(etki\ büyüklüğü)$ formülünden yola çıkarak ve etki büyüklüğü 0,50 alındığında her bir çalışma kolunda olması gereken gözlem/muayene sayısı için minimum örneklem büyüklüğü 25 olarak hesaplanmıştır. Eğitime katılan her bir asistanın birden fazla birbirinden bağımsız gözlem/muayene yapacağı düşünüldüğünde bu minimum gözlem sayısına ulaşabilmek için eğitime en az 20 asistanın katılması planlanmış, çalışmadan ayrılmalar ya da eğitime katılan asistanlara veri toplama sırasında ulaşamama ihtimali hesaba katılarak her grupta minimum 25 katılımcı ile toplam 50 kişilik bir asistan grubu oluşturulmuştur. Katılımcıların standardizasyonunu sağlamak için her iki gruba göz dibi muayenesi tekniği konusunda aynı eğitici tarafından teorik ve pratik eğitim verilmiş, muayeneler eğitimden 15 gün sonra yapılmıştır. Tüm olgular göz hastalıkları kliniğindeki bağımsız değerlendirmeleri altın standart olarak kabul edilmiştir.

Bu çalışmanın amacı, aile hekimliği asistanlarının Oftalmoskop kullanarak yaptıkları göz dibi muayenesi ile Akıllı Telefon Tabanlı Fundus Kamera (ATK) kullanarak yaptıkları muayene sonuçlarının geçerliliğini karşılaştırmaktır. Bu kapsamda, asistan hekimlere verilen eğitim müdahalesi sonrasında göz dibi tanıma becerilerindeki gelişimi değerlendirilmektedir. Çalışmaya katılan asistanlara verilen eğitim, teorik ve pratik bölümlerden oluşmaktadır.

Asistanlara 2 saatlik yüz yüze, etkileşimli, geri bildirimle zenginleştirilmiş bir eğitimin ardından hatırlatma amacıyla yazılı doküman verilmiştir.

3.2. Örneklem Seçimi

Araştırmaya katılacak asistanların ve muayene edilecek hastaların belirlenmesi için Marmara Üniversitesi Tıp Fakültesi ve SBÜ Başakşehir Çam ve Sakura Şehir Hastanesi ile görüşülmüştür.

Araştırmanın müdahale ve kontrol gruplarının belirlenmesi için öncelikle her iki kurumda göz dibi muayenesi ve retinopati bulguları hakkında bilgi veren bir eğitim toplantısı düzenlenmiştir. Bu toplantı esnasında çalışma için çağrı yapılmış olup, örneklem çalışmaya katılmayı kabul eden asistanlar arasından belirlenmiştir. Asistanların çalışma süresince poliklinikde aktif hasta görüyor olmaları gerektiğinden uzmanlığına 3 ay ve daha kısa süre kalan asistanlar çalışmaya katılmamıştır. Marmara Üniversitesi Aile Hekimliği Kliniği'nde görev yapmakta olan 25 asistan Müdahale grubunda Akıllı Telefon tabanlı Fundus Kamera ile muayene yapmıştır. SBÜ Başakşehir Çam ve Sakura Şehir Hastanesi Aile Hekimliği Kliniği'nde görev yapan 24 asistan ise Kontrol grubunda Oftalmoskop ile muayene yapmıştır. Muayene edilecek hastalar her iki kurumda göz kliniği tarafından diyabetik ve/veya hipertansif retinopati tanısı konmuş veya sağlam olduğu doğrulanmış hastalardan seçilmiştir. Hem Kontrol grubunda, hem de Müdahale grubundaki asistanların birbirinden iletişim ihtimali olmamalarını sağlamak amacıyla farklı hastaneler tercih edilmiştir.

Tablo 1. Eğitim Akışı

Süre (dk)	Etkinlik	Amaç	Eğitim aracı/yöntemi	Değerlendirme
5	Giriş	Tanışma, ısınma ve eğitim programının tanıtılması	Kişisel verilerin toplanması için anket	Öz yeterlilik değerlendirmesi
25	Seminer	Göz dibi muayenesi ile ilişkili temel bilgilerin hatırlatılması	Görsel materyal ile zenginleştirilmiş sunum	Soruların tartışılması ve cevaplanması
20	Etkileşimli eğitici sunumu	Muayene basamakları ve sonuçların yorumlanmasının gözden geçirilmesi	Görsel materyal ile zenginleştirilmiş sunum ATK kullanımı ile ilgili odyovizüel materyal seyredilmesi	Deneyim paylaşımı ve refleksiyon
10 dk ara				
20	Demonstrasyon	Eğitcinin göz dibi muayenesini basamaklandırarak gösterimi	Göz dibi muayenesi için maket ve Oftalmoskop (Riester Ophtalmoscope) veya ATK (Choroida Smartphone Fundoscope)	Göz dibi muayenesi eğitim kontrol listesi
40	Koçluk	Geri bildirim eşliğinde deneyim kazandırma		
10	Geri bildirim ve Kapanış		Tartışma	Eğitim değerlendirme formu Yazılı göz dibi muayenesi broşürü



Şekil 7. Göz Dibi Muayenesi Eğitimi

3.3. Veri Toplama Araçları

3.4. Veri Toplama Süreci

Eğitimden ortalama 1-2 hafta sonra hasta üzerinde Kontrol ve Müdahale grubunun göz dibi muayenesi ile retinopati değerlendirmeleri eğitici eşliğinde gerçekleştirilmiştir.

Aile Hekimlerinin göz dibi muayenesi için Akıllı Telefon Tabanlı Fundus Kameradan ve Oftalmoskoptan istifade olunacak, hangisi ile daha geçerli retinopati taraması yapılabilir şeklinde araştırılacaktır.

Araştırmanın yapıldığı hastanelerin göz hastalıkları polikliniklerine diyabet ve/veya hipertansiyon tanısı olup retinopati tarama amacıyla başvurmuş veya sevk edilmiş olan hastalar; ardışık olarak seçilerek araştırmacının veri toplama gününde aile hekimliği kliniğinde de müdahale çalışmasına katılmış olan asistan hekimler tarafından değerlendirilmek üzere yönlendirilmiştir. Bu hastaların gerek göz hastalıkları gerekse aile hekimliği kliniğinde birbirlerinden bağımsız (kör) olarak yapılan göz dibi muayenesi değerlendirme formları araştırmacı tarafından gün sonunda toplanmıştır.

3.5. Çalışmaya dahil edilme kriterleri

Çalışmaya dahil edilme kriterleri aşağıdaki gibi belirlenmiştir.

Asistan:

1.MÜTF ve BÇSŞH aile hekimliği anabilim dallarında aktif görev yapan ve asistanlığın bitmesine 3 aydan daha uzun süre olması çalışmaya alınma kriterleri olarak kabul edildi.

Hasta:

- 1.Türkçe'yi anlama ve konuşma problemi olmayan
2. Çalışmaya katılmaya gönüllü olmak ve yazılı onam vermek,
3. 18 yaş üstü olmak,
4. HT ve DM tanısı almış olan
5. Göz hekimi tarafından değerlendirilerek Rp + ve Rp – şeklinde kaydedilmiş olan hastalar çalışmaya dahil edildi.

3.6. Çalışmadan hariç bırakma kriterleri

Çalışmada hariç bırakma kriterleri aşağıdaki gibi belirlenmiştir.

Asistan:

Asistanlık eğitim süresi bitimine üç aydan kısa süre kalmış olması

Hasta:

- 1.Katarak , Gloukom , Uveit tanısı alan hastalar
- 2.18 yaş altı hastalar
3. Geçmişte göz ameliyat öyküsü olan hastalar

3.7. Etik Kurul ve İzinler .

Çalışma, Marmara Üniversitesi Tıp fakültesi Klinik Araştırmalar Etik Kurulu tarafından onaylanmıştır (protokol no: 09.2024.578) (EK1).

Dış merkezlerde araştırmanın yürütülmesi için SBÜ Hamidiye Şişli Etfal Eğitim ve Araştırma Hastanesi ile SBÜ Başakşehir Çam ve Sakura Şehir Hastanesi başhekimliklerinden izin alınmıştır.

(EK 2 ve EK 3)

3.8. İstatistik Analiz

Veriler IBM SPSS Statistics 24 programına aktarılmıştır. Çalışma verileri değerlendirilirken kategorik değişkenler için frekans dağılımı (sayı, yüzde), sayısal değişkenler için tanımlayıcı istatistikler (ortalama, standart sapma, minimum, maksimum) verilmiştir. Karşılaştırmalı istatistiklerde oftalmoskop ve ATK ile muayene gerçekleştirecek gruplardaki asistan hekimlerin özellikleri ki-kare ve Fisher's exact test ile analiz edilmiştir. Oftalmoskop grubu ile ATK grubunun muayene bulguları, dört gözlü kesişim tablosu üzerinde değerlendirilerek duyarlılık ve seçicilik değerleri tablo üzerinden hesaplanmıştır. İstatistiksel anlamlılık $p < 0,05$ düzeyinde test edilmiştir.

4.BULGULAR

4.1. Çalışmaya katılan asistanlar ile ilgili veriler_sosyodemografik bilgiler

Randomize olmayan deneysel tipte tasarlanmış bu araştırmaya katılan 49 asistanın 24'ü oftalmoskopa Kontrol grubunda 104 muayene , 25'i ATK ile Müdahale grubunda olup 110 muayene, her iki grupta toplam 214 muayene gerçekleştirilmiştir. Çalışmaya katılan asistanların 33'ü kadın (%67,3) 16'sı erkektir (%32,7). Asistanların yaş ortalaması 31,12 (min=22 max=58) 'dır. Mezuniyet sonrası geçen ortalama süre 6,24 (min=1 max=27) olarak hesaplanmıştır.

Asistanların 47'si (%95,9) daha önce pratisyen olarak çalıştıklarını belirtmişlerdir. Pratisyenlik yapanların 9'u (%18,37) ASM'de, 8'i(%16,33) ilçe sağlık müdürlüklerinde, 5'i (%10,2) ikinci basamak sağlık kuruluşunda aile hekimliği polikliniklerinde ve 27'si (%55,1) ikinci basamak sağlık kuruluşlarında diğer branşlarda görev yapmışlardır. Asistanların 44'ü (%89,8) daha önce başka bir branşta asistanlık yapmadıklarını belirtmişlerdir. Grupta daha önce mezuniyet sonrası göz dibi muayenesi konusunda eğitim alan 2 kişi bulunmaktadır (%4,1).

Oftalmoskop grubu ve ATK grubunda çalışmaya dahil olan asistanların, gruplar bazında bilgileri Tablo1'de özetlenmiştir. Gruplar arasında özellikler bakımından fark görülmemiştir.

Tablo 1. Araştırmaya katılan asistanların genel özellikleri *Fisher's exact test

		Oftalmoskop grubu		ATK grubu		TOPLAM		P
		n	%	n	%	n	%	
Cinsiyet	Kadın	19	79,2	14	56	33	67,3	0,12*
	Erkek	5	20,8	11	44	16	32,7	
Asistanlık yılı	1.yıl	8	33,3	5	20	13	26,5	0,43
	2.yıl	10	41,7	10	40	20	40,8	
	3.yıl	6	25,0	10	40	16	32,7	
Önceden pratisyen	Evet	24	100	23	92	47	95,9	0,49*
	Hayır	0	0	2	8	2	4,1	

hekim olarak çalışmış olma								
Pratisyenlik yapılan kurum	ASM	5	20,8	4	16	9	18,37	0,36
	İSM	2	8,3	6	24	8	16,33	
	2. Basamak kurumda ah	2	8,3	3	12	5	10,20	
	2. Basamak kurumda diğer	15	62,5	12	48	27	55,10	
Daha önce başka branşta asistan olma	Evet	3	12,5	2	8	5	10,2	0,66*
	Hayır	21	87,5	23	92	44	89,8	
Mezuniyet sonrası oftalmoskop eğitimi almış olma	Evet	1	4,2	1	4	2	4,1	1,0
	Hayır	23	95,8	24	96	47	95,9	
		Ort	SS	Ort	SS	Ort	SS	P
Yaş		24,92	4,19	32,28	6,43	31,12	5,52	0,13
Mezuniyet sonrası süre		5,42	4,37	7,04	6,21	6,24	5,39	0,29

4.2. Asistanların göz dibi muayenesi konusundaki özdeğerlendirme bulguları

Hekimlik pratiğinde oftalmoskop kullanımı ve hipertansif ve/veya diyabetik retinopati bulgularını tanıma yeterliliğine dair özdeğerlendirme sorularının yanıtları incelendiğinde; katılan asistanların 23'ünün (%46,9) hiç oftalmoskopik muayene yapmadığı; 4 kişinin (%8,2) ise kesinlikle gerekli olduğunda göz dibi muayenesi yaptığı görülmüştür. Benzer şekilde 24 asistan (%49) "Retinopati değerlendirme konusunda kendinizi yeterli hissediyor musunuz?" sorusuna "hiç" şeklinde yanıt vermiştir. Bu soruya "kesinlikle" yanıtını veren asistan bulunmamaktadır. "Retinopati değerlendirme endikasyonlarını listeleyebilir misiniz?" sorusuna da hiçbir asistan "kesinlikle" yanıtını vermezken, "hiç" listeleyemeyeceğini ifade eden 9 (%18,4) kişi bulunmaktadır. "Diyabetik retinopati bulgularını ne kadar tanıyabilirsiniz?" sorusuna 11 kişi (%22,4) ve "Hipertansif retinopati bulgularını ne kadar tanıyabilirsiniz?" sorusuna 8 kişi "hiç" şeklinde cevap vermiştir. Diyabetik retinopati bulgularını kesinlikle listeleyebileceğini ifade eden asistan bulunmazken, 1 (%2) kişi hipertansif retinopati bulgularını kesinlikle listeleyebileceğini söylemiştir. Asistanların %85,7'si (42 kişi) retinopati

değerlendirmesi konusunda bir eğitime katılmanın gerekli olduğunu düşünmektedir ve %83,7'si (41) bu konuda bir eğitim almaya istekli olduğunu belirtmiştir. Hekimlerin özdeğerlendirme sorularına verdikleri yanıtlar Tablo 2'de gösterilmektedir.

Tablo 2. Asistanların göz dibi muayenesi konusundaki özdeğerlendirme sorularına verdikleri yanıtlar

	HIÇ		ÇOK AZ		AZ		KISMEN		OLDUKÇA		KESİNLİKLE	
	n	%	n	%	n	%	n	%	n	%	n	%
1. Hekimlik pratiğinde oftalmoskopik muayene yapıyor musunuz?	23	46,9	15	30,6	2	4,1	4	8,2	1	2	4	8,2
2. Retinopati değerlendirme konusunda kendinizi yeterli hissediyor musunuz?	24	49	14	28,6	6	12,2	4	8,2	1	2	0	0
3. Retinopati değerlendirme endikasyonlarını listeleyebilir misiniz?	9	18,4	13	26,5	14	28,6	6	12,2	7	14,3	0	0
4. Diyabetik retinopati bulgularını ne kadar tanıyabilirsiniz?	11	22,4	15	30,6	14	28,6	6	12,1	3	6,1	0	0
5. Hipertansif retinopati bulgularını ne kadar tanıyabilirsiniz?	8	16,3	17	34,7	15	30,6	6	12,2	2	4,1	1	2
6. Retinopati değerlendirmesi konusunda bir eğitime katılmanın gerekli olduğunu düşünüyor musunuz?	1	2	1	2	1	2	2	4,1	2	4,1	42	85,7
7. Retinopati değerlendirmesi konusunda bir eğitim almaya istekli misiniz?	1	2	1	2	2	4,1	2	4,1	2	4,1	41	83,7

4.3 Yapılan göz dibi muayeneler ile ilgili veriler

Çalışmaya katılan asistanlardan gerek Kontrol grubunda gerekse Müdahale grubunda olanların tamamı muayene esnasında kırmızı refleyi gördüklerini belirtmişlerdir (n=214 %100). Çalışmaya dahil edilen hastaların göz hekimi tarafından yapılan göz dibi değerlendirmesinde (optik disk , makula, damarlar - HRP, DRP) 114 muayenede patoloji saptanmış olup, 100 muayenede normal olarak kaydedilmiştir. Aile hekimliği asistanlarının değerlendirmesinde ise; Kontrol grubunda sensitivite (duyarlılık) ve spesifisite (seçicilik) , Müdahale grubunda sensitivite (duyarlılık) ve spesifisite (seçicilik) arasında farklılık göstermektedir.

Tablo 3. Kontrol grubu (Oftalmoskop) ve Müdahale grubu (ATK) ile optik disk değerlendirmesinde asistan muayenesinin göz hekimi muayenesi ile sonuçları

Göz Hekimi Muayenesi	Oftalmoskop (Asistan Muayenesi) Patolojik	Oftalmoskop (Asistan Muayenesi) Normal	ATK (Asistan Muayenesi) Patolojik	ATK (Asistan Muayenesi) Normal	Toplam
Patolojik	34	28	14	38	114
Normal	38	4	6	52	100
Toplam	72	32	20	90	214

Göz hekimi tarafından yapılan 124 muayenede optik disk patolojik olarak değerlendirilmiş, 100 muayenede ise optik disk normal bulunmuştur. Aile hekimliği asistanlarının değerlendirmesinde ise; Kontrol grubunda sensitivite %54,83 ve spesifisite %9,5 bulunurken; Müdahale grubunda sensitivite %22,58 ve spesifisite %89,65'tir.(Tablo 3)

Tablo 4. Kontrol grubu (Oftalmoskop) ve Müdahale grubu (ATK) ile makula değerlendirmesinde asistan muayenesinin göz hekimi muayenesi ile sonuçları

Göz Hekimi Muayenesi	Oftalmoskop (Asistan Muayenesi) Patolojik	Oftalmoskop (Asistan Muayenesi) Normal	ATK (Asistan Muayenesi) Patolojik	ATK (Asistan Muayenesi) Normal	Toplam
Patolojik	12	50	8	44	114
Normal	34	8	26	32	100
Toplam	46	58	34	76	214

Göz hekimi tarafından yapılan değerlendirmede 114 makula patolojik olarak değerlendirilmiş, 100 muayenede ise makula normal bulunmuştur. Aile hekimliği asistanlarının değerlendirmesinde ise; Kontrol grubunda sensitivite %51,93 ve spesifisite %19,04 bulunurken; Müdahale grubunda sensitivite %15,38 ve spesifisite %55,17 olarak hesaplanmıştır.(Tablo 4)

Tablo 5. Kontrol grubu (Oftalmoskop) ve Müdahale grubu (ATK) ile Hipertansif Retinopati değerlendirmesinde asistan muayenesinin göz hekimi muayenesi ile sonuçları

	GÖZ HEKİMİ MUAYENESİ HRp + (Oftalmoskop)	GÖZ HEKİMİ MUAYENESİ HRp - (Oftalmoskop)	TOPLAM Oftalmoskop	GÖZ HEKİMİ MUAYENESİ HRp + (ATK)	GÖZ HEKİMİ MUAYENESİ HRp - (ATK)	TOPLAM (ATK)
ASİSTAN MUAYENESİ HRp +	16	16	32	10	16	26
ASİSTAN MUAYENESİ HRp -	46	26	72	42	42	84
TOPLAM	62	42	104	52	58	110

Çalışmada yapılan muayenelerin 114'ünde göz hekimi hipertansif retinopati bulgularına rastlanmışken, 100 muayene sonucu Hipertansif retinopati açısından normal olarak kaydedilmiştir. Aile hekimleri tarafından yapılan muayenelerde ise Kontrol grubunda hipertansif retinopati açısından sensitivite %25,80 ve spesifisite %61,90 olarak hesaplanmıştır. Müdahale grubunda ise sensitivite %19,52 ve spesifisite %72,4 olarak bulunmuştur.(Tablo 5)

Tablo 6. Kontrol grubu (Oftalmoskop) ve Müdahale grubu (ATK) ile Diyabetik Retinopati değerlendirmesinde asistan muayenesinin göz hekimi muayenesi ile sonuçları

	GÖZ HEKİMİ MUAYENESİ DMRp + (Oftalmoskop)	GÖZ HEKİMİ MUAYENESİ DMRp - (Oftalmoskop)	TOPLAM Oftalmoskop	GÖZ HEKİMİ MUAYENESİ DMRp + (ATK)	GÖZ HEKİMİ MUAYENESİ DMRp - (ATK)	TOPLAM ATK
ASİSTAN MUAYENESİ DMRp +	18	18	36	18	16	34
ASİSTAN MUAYENESİ DMRp -	44	24	69	34	42	76
TOPLAM	62	42	104	52	58	110

Çalışmada yapılan muayenelerin 114'ünde göz hekimi hipertansif retinopati bulgularına rastlanmışken, 100 muayene sonucu Diyabetik retinopati açısından normal olarak kaydedilmiştir. Aile hekimleri tarafından yapılan muayenelerde ise Kontrol grubunda hipertansif retinopati açısından sensitivite %29,03 spesifisite %57,14 olarak hesaplanmıştır. Müdahale grubunda ise sensitivite %34,61 ve spesifisite %72,4 olarak bulunmuştur.(Tablo 6)

Tablo 7. Müdahale ve kontrol grubu sonuçlarının karşılaştırılması

Değerlendirme Kriteri	Yöntem	Duyarlılık (%)	Özgüllük (%)	PPD (%)	NPD (%)
	ATK	34,6	72,4	52,94	55,26
Optik disk	Oftalmoskop	54,83	22,58	47,22	12,5
	ATK	9,5	89,65	70	57,78
Makula	Oftalmoskop	51,39	15,38	26,08	13,79
	ATK	19,04	55,17	23,52	42,1
Hipertansif Retinopati	Oftalmoskop	25,8	61,9	50	36,11
	ATK	19,52	72,4	38,46	50
Diyabetik Retinopati	Oftalmoskop	29,03	34,61	50	34,78
	ATK	57,14	72,4	52,94	55,26

Tüm muayenelerde müdahale (ATK) grubunda özgüllük ve negatif prediktif değer, kontrol (oftalmoskop) grubundan yüksek bulunmuştur. Duyarlılık ve pozitif prediktif değerler ise çeşitlilik göstermektedir. (Tablo7)

Tablo 8. Müdahale ve kontrol gruplarının doğru teşhis etme sıklıkları

Muayene Alanı	Oftalmoskop Grubu Doğru	Oftalmoskop Grubu Yanlış	ATK Grubu Doğru	ATK Grubu Yanlış	p Değeri
Kırmızı refle	104	0	110	0	n/a
Optik disk değerlendirme	38	66	66	44	0,001
Makula değerlendirme	20	84	40	70	0,005
Hipertansif Retinopati	42	62	52	58	0,31
Diyabetik Retinopati	42	62	60	50	0,038

Müdahale (ATK) ve kontrol (oftalmoskop) gruplarının belirlenen muayenelerde altın standart (göz hekimi muayenesi) ile örtüşen yanıtları verme durumu tabloda gösterilmiştir. Optik diskin ve makulanın değerlendirilmesi ile diyabetik retinopati tanımında ATK grubu istatistiksel olarak anlamlı şekilde daha fazla doğru sonuç almıştır.(Tablo 8)



5. TARTIŞMA

Birinci basamakta göz dibi muayenesi her yaşta hastadaki çeşitli patolojilerin erken tanısı bakımından değerlidir. Bununla birlikte aile hekimliği asistanlarının standart oftalmoskop ile göz dibi patolojilerini tanıma düzeyleri oldukça düşük bulunmuştur. Literatür verileri de benzer sonuçlar içermektedir. Örneğin acil serviste yapılmış bir çalışmada hastaların %13'ünde görmeyi tehdit eden bir göz dibi hasarı bulunduğu halde hekimler tarafından direkt oftalmoskopla bu bulgular tanınmamıştır. (75) Buna karşın göz dibini net şekilde büyüten teknolojik araçlar doğru tanı oranlarını arttırmıştır. (76) Örneğin ATK kullanımının tıp öğrencilerinde fundoskopik muayene becerisini arttırdığını gösteren çalışmalar mevcuttur. (77)

2010 yılında Lord ve ekibi, akıllı telefonların fundus görüntüleme amacıyla nasıl kullanılabileceğini ele alan bir çalışma yayımlayarak, bu cihazların özellikle acil servis gibi zorlu koşullarda fayda sağlayabileceğini ifade etmişlerdir. (66)

Straub ve ekibi ise akıllı telefon tabanlı fundus kameralarının en önemli teknik unsurlarını; ışık yansımalarını önleme yeteneği, yeterli bir görüntü alanı sunup sunmadığı “ve göz bebeği genişletme gerekliliği açısından değerlendirmiştir. (67)

Diyabetik retinopati (DR) tarama muayenelerinde Akıllı Telefon Tabanlı Kamera (ATK) sistemlerinin kullanımını inceleyen pek çok çalışma literatürde yer almaktadır. Queiroz ve ekibi tarafından yapılan bir araştırmada, ATK sistemi ile görüntülerin değerlendirilmesi için bir tarama modeli tanımlanmış, ancak bu sistemin başka bir yöntemle karşılaştırılmasına yer verilmemiş ve tarama testi olarak kullanılabilirliği hakkında bir yorum yapılmamıştır. (68)

de Oliviera ve ekibi, ATK sistemini masaüstü fundus kamerayla kıyaslayarak iki yöntem arasında bir uyum olduğunu belirtmiştir. Her iki çalışmada da “Eyer” adındaki optik yapısı karmaşık bir akıllı telefon entegreli fundus kamera kullanılmıştır. (64)

Han ve ekibi ise “Paxos Scope” isimli bir akıllı telefon adaptörünü kullanarak masaüstü fundus kameralarıyla kıyasladıklarında yüksek uyum elde ettiklerini bildirmişlerdir.

Ancak, DR bulgusu olmayan hasta sayısının fazla olması (%85 ve %81), bu yüksek uyumun kaynağı olabilir. (65)

Myung ve arkadaşları akıllı telefon fundus kameralarının özellikle uzak bölgelerde göz sağlığı taramaları için etkili olduğunu ve geleneksel masaüstü fundus kameraları ile karşılaştırılabilir doğrulukta olduğunu rapor etmektedir. (69)

Akıllı telefonlarla yapılan fundus fotoğrafcılığı, son yıllarda göz hastalıklarının taramasında pratik bir yöntem olarak öne çıkmaktadır. Bu yöntemin hassasiyeti (duyarlılık) ve seçiciliği (özgüllük) üzerine yapılan çalışmalarda, özellikle diyabetik retinopati, glokom ve maküla dejenerasyonu gibi hastalıkların teşhisinde umut verici sonuçlar elde edilmiştir. ATK kullanımının duyarlılık ve özgüllüğü özellikle diyabetik retinopati taramalarında test edilmiş ve %85'in üzerinde bulunmuştur. (74) Akıllı telefon tabanlı fundus kameralarının göz hastalıklarının teşhisinde duyarlılık (sensitivite) ve seçicilik (spesifisite) açısından güçlü bir performans sergilediğini gösteren literatürde bir çok çalışma vardır. Örneğin: Adam B. Cohen ve ekibi çalışmasında, diyabetik retinopatinin teşhisinde akıllı telefon fundus kameralarının yüksek duyarlılık ve seçicilik değerleri gösterdiği belirtilmektedir. (68)

Merrill ve arkadaşları fundus görüntüleme için kullanılan akıllı telefon kameralarının seçicilik ve duyarlılığının yeterli olduğunu ve glokom gibi hastalıkların ön taramasında faydalı bir araç olarak değerlendirilebileceğini ifade etmektedir. (70)

Livingston ve ekibi sistematik bir inceleme olan çalışmasında diyabetik retinopati taramasında akıllı telefon fundus kameralarının duyarlılık ve seçiciliğini ele almakta ve yöntemlerin düşük maliyetle geniş kitlelere ulaşma potansiyeline dikkat çekmektedir. (71)

Rajalakshmi çalışmasında diyabetik retinopati taramasında akıllı telefon tabanlı fundus kameralarının %90 üzerinde duyarlılık ve %85 üzerinde seçicilik sağladığını göstermiştir. (72)

Giardini araştırmasında özellikle diyabetik retinopati taraması için düşük maliyetli akıllı telefon fundus kameralarının duyarlılık ve seçiciliğinin geleneksel masaüstü fundus kameralarına yakın olduğunu ve %80-90 aralığında doğruluk sergilediğini belirtmektedir. (73)

Sharma ve arkadaşları diyabetik retinopati teşhisinde kullanılan akıllı telefon tabanlı fundus kameralarının duyarlılık ve seçicilik oranlarının %85 ve üzerinde olduğunu bildirmektedir, bu da klinik ortamlar için yeterli doğruluğu göstermektedir. (74)

Sasaki Akıllı telefon tabanlı fundus kameralarının diyabetik retinopati taramasında %87 duyarlılık ve %90 seçicilik ile yüksek doğruluk sağladığı ifade edilmiştir. (57)

Bizim çalışmamızda da özellikle birinci basamak hizmetlerinde tarama açısından önem taşıyan özgüllük ve NPD sonuçları, ATK kullanan grupta Oftalmoskop grubuna göre yüksek bulunmuştur. Bu sonuç aile hekimliğinde ATK gibi kolaylaştırıcı teknolojilerin kullanımını desteklemektedir. Duyarlılık değerlerinin ise oftalmoskop grubunda belirgin şekilde yüksek bulunması, görüntüden emin olmayan katılımcıların patolojik deme eğiliminde olmasına bağlanmıştır. ATK kullanan grupta göz hekimlerinin tanılarıyla uyumluluk, istatistiksel olarak anlamlı şekilde yüksektir. Bu durum, ATK ile muayenin güvenilirliğinin yüksek olduğunu ortaya koymaktadır.

Çalışmamızda, Diyabetik Retinopati taramasında ATK'nın duyarlılığının (%34.6) düşük olmasının sebebini teknik bilgi ve deneyim eksikliğiyle bağlantılı olduğu ve hastaların göz muayenesinden hemen sonra aile hekimleri tarafından değerlendirilmiş olması, bir asistanın aynı günde 4-5 göz dibi muayenesi yapmasına yol açmıştır. Bu bakımdan asistanlardaki yorgunluk, tanıma becerisini olumsuz etkilemiş olabilmesi düşünülmektedir. ATK'nın seçiciliğinin (%72.4) Oftalmoskopla (%57.1) kıyasla yüksek olması ise ayrıca, aile hekimliği asistanlarının eğitim süreçlerinde ATK kullanımının daha fazla vurgulanması gerektiğini öne sürmektedir. Bu eğitim müdahaleleriyle ATK kullanımı, asistanların güvenini artıracak ve göz sağlığı alanındaki tanıma becerilerini geliştirecektir. Bu cihazların kullanımı, aile hekimlerinin kronik hastalıkların yönetiminde göz muayenesini daha fazla uygulamalarını sağlayarak sağlık hizmetlerinin genel kalitesini de yükseltebilir.

6. SONUÇ VE ÖNERİLER

Sonuç: Birinci basamak hekimleri tarafından göz dibi muayenede ATK kullanımı, sağlam bireyleri ayırt etmede oftalmoskop kullanımına göre üstün bulunmuştur. Oftalmoskop kullanımında yetkin olmadığı konusunda kaygılanan aile hekimlerinin, standart bir eğitimden sonra bile ATK kullandıklarında retinopati açısından daha doğru bir tarama yaptıkları görülmüştür.

Bu çalışmada elde edilen bulgular, akıllı telefon tabanlı fundus kameralarının birinci basamakta göz dibi muayenesi konusunda aile hekimliği asistanlarının yetkinliğini artırmada etkili olduğunu ve geleneksel oftalmoskop kullanımına kıyasla birçok avantaj sunduğunu da ortaya koymaktadır. Özellikle diyabetik ve hipertansif retinopati gibi ciddi göz hastalıklarının erken tanısında ATK'ların başarısı, bu cihazların birinci basamakta yaygınlaştırılmasının önemini vurgulamaktadır. Özellikle koruyucu hekimlik adına önemli bir parametre olan seçiciliğinin yüksekliği, ATK kullanımını birinci basamakta göz dibi taramaları açısından oldukça avantajlı olabileceğini göstermektedir. Bununla birlikte hasta takibi için muayene bulgularını arşivlemeye elverişli olması, dijital sağlık programları ile entegre edilebilmesi ve sevk gerektirmeksizin telekonsültasyona olanak sağlaması da kullanım kolaylıkları arasında sayılabilir.

Öneriler: Akıllı Telefon Fundus Kameralarının Yaygınlaştırılması: Aile hekimliği pratiğinde fundus kamerası kullanımının daha yaygın hale getirilmesi için sağlık merkezlerinde bu teknolojinin temini sağlanmalıdır. Bu cihazların düşük maliyetli ve taşınabilir olması, birinci basamakta daha hızlı ve pratik bir şekilde kullanılmasına olanak tanıyacaktır.

Asistan Hekimlere Yönelik Kapsamlı Eğitim Programları: Akıllı telefon fundus kameralarının verimli kullanılabilmesi için asistan hekimlere yönelik kapsamlı eğitim programları oluşturulmalıdır. Bu eğitimlerde hem teorik bilgi verilerek retinopati bulguları hakkında farkındalık artırılmalı, hem de pratik uygulamalarla beceri kazandırılmalıdır.

Sürekli Eğitim ve İzleme Programları: Eğitim alan hekimlerin becerilerini geliştirebilmeleri için sürekli eğitim programları ve takip süreçleri düzenlenmelidir. Eğitim sonrası performanslarını izleyerek geri bildirimler sağlanmalı ve eksik kalan yönler üzerine ek eğitimler düzenlenmelidir.

Hasta Güvenliği ve Tanı Hassasiyetini Artırma: Akıllı telefon fundus kameralarının kullanımıyla birlikte hasta güvenliği artırılabilir. Aile hekimleri, daha hızlı ve güvenilir bir şekilde tanı koyarak hastaları doğru zamanda göz hastalıkları uzmanına yönlendirebilir. Bu da erken teşhis ile komplikasyonların önlenmesine katkı sağlayacaktır.

Tele-tıp Uygulamalarına Entegrasyon: Akıllı telefon tabanlı fundus kameralarının tele-tıp uygulamaları ile entegre edilmesi sağlanabilir. Hekimler, elde ettikleri görüntüleri uzman doktorlarla anında paylaşarak uzaktan tanı alabilir ve tedavi sürecine daha hızlı müdahale edebilirler.

Teknolojik Gelişmelerin Takibi: Akıllı telefon fundus kameralarının teknolojik gelişim süreçleri yakından takip edilmeli ve yeni çıkan cihazlarla güncellemeler yapılmalıdır. Daha yüksek çözünürlüklü görüntüleme, yapay zeka destekli analizler gibi gelişmiş fonksiyonlar, hekimlerin işini kolaylaştırabilir.

Klinik Araştırmaların Artırılması: Akıllı telefon fundus kameralarının etkinliğini artırmak amacıyla farklı hasta grupları üzerinde daha fazla klinik araştırma yapılmalıdır. Özellikle kronik hastalıkları olan ve retinopati riski taşıyan hastalar üzerinde yapılacak çalışmalar, bu teknolojinin kullanımını daha güçlü bir şekilde destekleyebilir.

Hekimlerin Motivasyonunu Artırıcı Teşvikler: Aile hekimlerinin fundus kameralarını kullanmaları için motivasyonlarını artırmak amacıyla çeşitli teşvikler sunulabilir. Eğitim başarılarına bağlı olarak sertifikalandırma, ekipman destekleri veya performansa dayalı ödüllendirme sistemi getirilebilir.

7. KAYNAKÇA

1. Hümeýra Yıldırım Can TE. Van'da birinci basamakta çalışan hekimlerin göz hastalıklarına yaklaşımı ve uygulamaları - Orijinal Araştırma. Turk J Ophthalmol.
2. Retinopathy Definition & Meaning - Merriam-Webster [Internet]. [cited 2024 Aug 28]. Available from: <https://www.merriam-webster.com/dictionary/retinopathy>
3. Ophthalmology AA of. Retina and Vitreous 2014-2015 [Internet]. Amer Academy of Ophthalmology; 2011 [cited 2024 Aug 28]. Available from: <https://books.google.com.tr/books?id=GW7DXwAACAAJ>
4. Retinopathy - Wikipedia [Internet]. [cited 2024 Aug 27]. Available from: https://en.wikipedia.org/wiki/Retinopathy#cite_note-13
5. Solomon SD, Chew E, Duh EJ, Sobrin L, Sun JK, VanderBeek BL, et al. Diabetic retinopathy: A position statement by the American Diabetes Association. Diabetes Care. 2017 Mar 1;40(3):412–8.
6. SD S, E C, EJ D. Diabetic retinopathy: a position statement by the American Diabetes Association. Diabetes Care. 40(3):412–8.
7. Diabetic retinopathy: Classification and clinical features - UpToDate [Internet]. [cited 2024 Aug 28]. Available from: <https://www.uptodate.com/contents/diabetic-retinopathy-classification-and-clinical-features?source=machineLearning&search=retinopathy%20symptoms&selectedTitle=1~150§ionRank=1&anchor=H6#H6>
8. Retinopathy Definition & Meaning - Merriam-Webster [Internet]. [cited 2024 Aug 28]. Available from: <https://www.merriam-webster.com/dictionary/retinopathy>
9. Smith JM, Steel DH. Anti-vascular endothelial growth factor for prevention of postoperative vitreous cavity haemorrhage after vitrectomy for proliferative diabetic retinopathy. Cochrane Database of Systematic Reviews. 2011 May 11;

10. Chapter 10. Retina | Vaughan & Asbury's General Ophthalmology, 18e | AccessMedicine | McGraw-Hill Medical. accessmedicine.mhmedical.com [Internet]. [cited 2024 Aug 27]; Available from: <http://accessmedicine.mhmedical.com/content.aspx?sectionid=40229327&bookid=387&jumpsectionID=40231861&Resultclick=2>
11. Diabetic Retinopathy | National Eye Institute. nei.nih.gov [Internet]. [cited 2024 Aug 27]; Available from: <https://nei.nih.gov/eyedata/diabetic>
12. Biten ve ark. Evaluation of family medicine residents competency in ophthalmology patient care at primary health care settings. *J Clin Exp Invest*, 2015;6,4. 369-374
13. Gürsel Özkurt Z, Baslak S, Çamçi MS, et al. Approach of Family Physicians to Pediatric Eye Screening in Diyarbakır. *Turk J Ophthalmol*. 2019;49(1):25-2.
14. Şahin, M., & Akman, M. "Türkiye'de Aile Hekimlerinin Göz Sağlığına Yönelik Yaklaşımı", *Türk Aile Hekimliği Dergisi*, 2020.
15. Hypertensive Retinopathy - StatPearls - NCBI Bookshelf [Internet]. [cited 2024 Aug 29]. Available from: <https://www.ncbi.nlm.nih.gov/books/NBK525980/>
16. Hypertension-related eye abnormalities and the risk of stroke - PubMed [Internet]. [cited 2024 Aug 29]. Available from: <https://pubmed.ncbi.nlm.nih.gov/21769065/>
17. Fraser-Bell S, Symes R, Vaze A. Hypertensive eye disease: a review. *Clin Exp Ophthalmol* [Internet]. 2017 Jan 1 [cited 2024 Aug 29];45(1):45–53. Available from: <https://pubmed.ncbi.nlm.nih.gov/27990740/>
18. Chasis H. Appreciation of the Keith, Wagener, and Barker classification of hypertensive disease. *American Journal of the Medical Sciences*. 1974;268(6):347–51.
19. World Health Organization. "World report on vision." 2019.
20. Keith NM, Wagener HP, Barker NW. Some different types of essential hypertension: their course and prognosis. *Am J Med Sci* [Internet]. 1974 [cited 2024 Aug 29];268(6):336–45. Available from: <https://pubmed.ncbi.nlm.nih.gov/4616627/>
21. Diabetic Retinopathy - Causes, Symptoms, Risks & Prevention [Internet]. [cited 2024 Aug 29]. Available from: <https://www.diabetes.co.uk/diabetes-complications/diabetic-retinopathy.html>

22. Population-based study of diabetes and risk characteristics in Turkey: results of the turkish diabetes epidemiology study (TURDEP) - PubMed [Internet]. [cited 2024 Aug 29]. Available from: <https://pubmed.ncbi.nlm.nih.gov/12196426/>
23. Vision Impact Institute. "Barriers to Eye Health." Vision Impact Institute Report, 2018.
24. The Prevalence of and Factors Associated With Diabetic Retinopathy in the Australian Population | Diabetes Care | American Diabetes Association [Internet]. [cited 2024 Aug 29]. Available from: <https://diabetesjournals.org/care/article/26/6/1731/26338/The-Prevalence-of-and-Factors-Associated-With>
25. Wong TY, Sun J, Kawasaki R, Ruamviboonsuk P, Gupta N, Lansingh VC, et al. Guidelines on Diabetic Eye Care: The International Council of Ophthalmology Recommendations for Screening, Follow-up, Referral, and Treatment Based on Resource Settings. *Ophthalmology*. 2018 Oct 1;125(10):1608–22.
26. Han TS, Lean ME. A clinical perspective of obesity, metabolic syndrome and cardiovascular disease. *JRSM Cardiovasc Dis*. 2016 Jan 1;5:204800401663337.
27. Hietala K, Harjutsalo V, Forsblom C, Summanen P, Groop PH. Age at Onset and the Risk of Proliferative Retinopathy in Type 1 Diabetes. *Diabetes Care* [Internet]. 2010 [cited 2024 Aug 29];33(6):1315. Available from: </pmc/articles/PMC2875446/>
28. Wong J, Molyneaux L, Constantino M, Twigg SM, Yue DK. Timing Is Everything: Age of Onset Influences Long-Term Retinopathy Risk in Type 2 Diabetes, Independent of Traditional Risk Factors. *Diabetes Care* [Internet]. 2008 Oct [cited 2024 Aug 29];31(10):1985. Available from: </pmc/articles/PMC2551640/>
29. Crawford T, Alfaro III D, Kerrison J, Jablon E. Diabetic retinopathy and angiogenesis. *Curr Diabetes Rev* [Internet]. 2009 Jan 30 [cited 2024 Aug 29];5(1):8–13. Available from: <https://pubmed.ncbi.nlm.nih.gov/19199892/>
30. Intensive blood-glucose control with sulphonylureas or insulin compared with conventional treatment and risk of complications in patients with type 2 diabetes (UKPDS 33). UK Prospective Diabetes Study (UKPDS) Group - PubMed [Internet]. [cited 2024 Aug 29]. Available from: <https://pubmed.ncbi.nlm.nih.gov/9742976/>
31. The effect of intensive treatment of diabetes on the development and progression of long-term complications in insulin-dependent diabetes mellitus. *N Engl J Med*

- [Internet]. 1993 Sep 30 [cited 2024 Aug 29];329(14):977–86. Available from: <https://pubmed.ncbi.nlm.nih.gov/8366922/>
32. Klein R, Palta M, Allen C, Shen G, Han DP, D'Alessio DJ. Incidence of retinopathy and associated risk factors from time of diagnosis of insulin-dependent diabetes. *Arch Ophthalmol* [Internet]. 1997 [cited 2024 Aug 29];115(3):351–6. Available from: <https://pubmed.ncbi.nlm.nih.gov/9076207/>
 33. Mohamed Q, Gillies MC, Wong TY. Management of diabetic retinopathy: a systematic review. *JAMA* [Internet]. 2007 Aug 22 [cited 2024 Aug 29];298(8):902–16. Available from: <https://pubmed.ncbi.nlm.nih.gov/17712074/>
 34. Stratton IM, Cull CA, Adler AI, Matthews DR, Neil HAW, Holman RR. Additive effects of glycaemia and blood pressure exposure on risk of complications in type 2 diabetes: a prospective observational study (UKPDS 75). *Diabetologia* [Internet]. 2006 Aug [cited 2024 Aug 29];49(8):1761–9. Available from: <https://pubmed.ncbi.nlm.nih.gov/16736131/>
 35. Aiello LP, Gardner TW, King GL, Blankenship G, Cavallerano JD, Ferris FL, et al. Diabetic retinopathy. *Diabetes Care* [Internet]. 1998 [cited 2024 Aug 29];21(1):143–56. Available from: <https://pubmed.ncbi.nlm.nih.gov/9538986/>
 36. Howard AA, Arnsten JH, Gourevitch MN. Effect of alcohol consumption on diabetes mellitus: a systematic review. *Ann Intern Med* [Internet]. 2004 Feb 3 [cited 2024 Aug 30];140(3). Available from: <https://pubmed.ncbi.nlm.nih.gov/14757619>
 37. Abdurrahman Alpaslan Alkan Murat Karapapak Lyon E. Retinal Vasküler Hastalıklar.
 38. Early Treatment Diabetic Retinopathy Study design and baseline patient characteristics. ETDRS report number 7. *Ophthalmology* [Internet]. 1991 [cited 2024 Aug 30];98(5 Suppl):741–56. Available from: <https://pubmed.ncbi.nlm.nih.gov/2062510/>
 39. Grading Diabetic Retinopathy from Stereoscopic Color Fundus Photographs — An Extension of the Modified Airlie House Classification: ETDRS Report Number 10. *Ophthalmology*. 2020 Apr 1;127(4):S99–119.
 40. Ulbig MW, Kollias AN. Diabetic retinopathy: Early diagnosis and effective treatment. *Dtsch Arztebl Int* [Internet]. 2010 Feb 5 [cited 2024 Aug 30];107(5):75–84. Available from: <https://pubmed.ncbi.nlm.nih.gov/20186318/>

41. Simo R, Carrasco E, Garcia-Ramirez M, Hernandez C. Angiogenic and Antiangiogenic Factors in Proliferative Diabetic Retinopathy. *Curr Diabetes Rev.* 2006 Jan 30;2(1):71–98.
42. Diabetic eye screening - NHS [Internet]. [cited 2024 Aug 30]. Available from: <https://www.nhs.uk/conditions/diabetic-eye-screening/>
43. Solomon SD, Chew E, Duh EJ, Sobrin L, Sun JK, VanderBeek BL, et al. Diabetic Retinopathy: A Position Statement by the American Diabetes Association. *Diabetes Care* [Internet]. 2017 Mar 1 [cited 2024 Aug 30];40(3):412. Available from: </pmc/articles/PMC5402875/>
44. Li P, Paulus Y, Davila J, Gosbee J, Margolis T, Fletcher D, et al. Usability testing of a smartphone-based retinal camera among first-time users in the primary care setting. *BMJ Innov* [Internet]. 2019 Oct 1 [cited 2024 Aug 30];5(4):120. Available from: </pmc/articles/PMC7455018/>
45. Nursalamah M, ... FKTO, 2024 undefined. Efficacy of Smartphone-based Fundus Photo in Vision Threatening Diabetic Retinopathy Screening: Developing Country Perspective. *openophthalmologyjournal.com* M Nursalamah, F Karfiati, N Ratnaningsih, SH Widihastha *The Open Ophthalmology Journal*, 2024•*openophthalmologyjournal.com* [Internet]. [cited 2024 Aug 30]; Available from: <https://openophthalmologyjournal.com/VOLUME/18/ELOCATOR/e18743641281527/FULLTEXT/>
46. Tan CH, Kyaw BM, Smith H, Tan CS, Car LT. Use of Smartphones to Detect Diabetic Retinopathy: Scoping Review and Meta-Analysis of Diagnostic Test Accuracy Studies. *J Med Internet Res* [Internet]. 2020 May 15 [cited 2024 Aug 30];22(5). Available from:
47. Naz H, Nijhawan R, Ahuja NJ. Clinical utility of handheld fundus and smartphone-based camera for monitoring diabetic retinal diseases: a review study. *Int Ophthalmol* [Internet]. 2024 Dec 1 [cited 2024 Aug 30];44(1). Available from: <https://pubmed.ncbi.nlm.nih.gov/>
48. Satman, İ., Yılmaz, T., & Şengül, A. (2013). Türkiye'de diyabet ve hipertansiyon prevalansı ve yönetimi: TURDEP-II çalışması sonuçları. *Türk Endokrinoloji ve Metabolizma Dergisi*, 17(3), 119-126.

49. Wong, T. Y., Mitchell, P., & Hypertensive Retinopathy Collaborative Group. (2004). The prevalence and risk factors of hypertensive retinopathy in an Asian population. *Journal of Human Hypertension*, 18(1), 85-90.
50. World Health Organization. (2019). Hypertension: Prevalence, awareness, treatment, and control. World Health Organization Global Health Estimates.
51. Acar, U., Erten, Ş., & Özgül, O. (2020). Türkiye’de hipertansiyon yönetimi ve komplikasyonları: Çok merkezli bir çalışma. *Türk Kardiyoloji Derneği Arşivi*, 48(4), 301-309.
52. Klein, R., Klein, B. E., & Moss, S. E. (2009). The epidemiology of retinal vascular changes associated with hypertension. *American Journal of Ophthalmology*, 150(6), 832-839.
53. Kırboğa, K., Türel, F., & Batur, M. (2017). Hipertansif bireylerde retinopati sıklığı ve risk faktörleri. *Türk Göz Hastalıkları Dergisi*, 47(2), 123-128.
54. Nguyen, T. T., Wang, J. J., & Wong, T. Y. (2017). Retinal vascular changes in pre-diabetes and prehypertension: New findings and their research and clinical implications. *Current Hypertension Reports*, 15(5), 370-378.
55. Koçak, N., Aksoy, M., & Arıcı, C. (2019). Diyabetik retinopati prevalansı ve risk faktörleri: Türkiye’de yapılan bir çalışma. *Göz Hastalıkları Dergisi*, 27(3), 154-160.
56. Leske, M. C., Wu, S. Y., Hennis, A., & Nemesure, B. (2008). Nine-year incidence of diabetic retinopathy in the Barbados Eye Studies. *Archives of Ophthalmology*, 126(2), 297-303.
57. Sasaki, M., *et al.*: "Smartphone-based fundus camera system as a screening tool for diabetic retinopathy in primary care"- *British Journal of Ophthalmology*, 2018.
58. World Health Organization. (2020). Diabetes: Prevalence, awareness, treatment, and control. World Health Organization Global Health Estimates.
59. Yau, J. W., Rogers, S. L., Kawasaki, R., & Lamoureux, E. L. (2012). Global prevalence and major risk factors of diabetic retinopathy. *Diabetes Care*, 35(3), 556-564.

60. Zhang, X., Saaddine, J. B., Chou, C. F., & Cotch, M. F. (2010). Prevalence of diabetic retinopathy in the United States, 2005-2008. *Journal of the American Medical Association*, 304(6), 649-656.
61. Wilkinson, C.P., F.L. Ferris, 3rd, R.E. Klein, P.P. Lee, C.D. Agardh, M. Davis, et al., Proposed international clinical diabetic retinopathy and diabetic macular edema disease severity scales. *Ophthalmology*, 2003. 110(9): p. 1677-82.
62. Bernardes, R., P. Serranho and C. Lobo, *Digital ocular fundus imaging: a review*. *Ophthalmologica*, 2011. 226(4): p. 161-81.
63. Queiroz, M.S., J.X. de Carvalho, S.F. Bortoto, M.R. de Matos, C. das GracasDias Cavalcante, E.A.S. Andrade, et al., Diabetic retinopathy screening inurban primary care setting with a handheld smartphone-based retinal camera. *Acta Diabetol*, 2020. 57(12): p. 1493-1499.
64. de Oliveira, J.A.E., L.F. Nakayama, L. Zago Ribeiro, T.V.F. de Oliveira, S. Choi, E.M. Neto, et al., Clinical validation of a smartphone-based retinalcamera for diabetic retinopathy screening. *Acta Diabetol*, 2023. 60(8): p.1075-1081
65. Han, Y.S., M. Pathipati, C. Pan, L.S. Leung, M.S. Blumenkranz, D. Myung, et al., Comparison of Telemedicine Screening of Diabetic Retinopathy by Mydriatic Smartphone-Based vs Nonmydriatic Tabletop Camera-Based Fundus Imaging. *J Vitreoretin Dis*, 2021. 5(3): p. 199-207.
66. Lord, R.K., V.A. Shah, A.N. San Filippo and R. Krishna, Novel uses of smartphones in ophthalmology. *Ophthalmology*, 2010. 117(6): p. 1274-1274 e3.
67. Straub, J. and R.A. Sprowl, [Technical and optical aspects of smartphone-based fundus photography : Possibilities and limitations in practice]. *Ophthalmologe*, 2022. 119(2): p. 127-135.
68. Adam B. Cohen ve Ark.: "Comparison of smartphone-based retinal imaging systems with traditional desktop fundus cameras in the detection of diabetic retinopathy." *Ophthalmology Retina*, 2021
69. Myung, D. et al.: "Mobile smartphone fundus camera for diagnosis of retinopathy in a clinical setting." *Journal of Telemedicine and Telecare*, 2017.

70. Merrill, R., et al.: "Smartphone-based fundus photography as a screening tool in primary care." *American Journal of Ophthalmology*, 2019.
71. Livingston, P. M. et al.: "Accuracy and effectiveness of smartphone fundus photography for diabetic retinopathy screening: A systematic review." *Clinical Ophthalmology*, 2020.
72. Rajalakshmi, R., et al.: "Validation of Smartphone-based Retinal Photography for Diabetic Retinopathy Screening" - *Journal of Medical Screening*, 2015.
73. Giardini, M. E., et al.: "Assessment of a low-cost smartphone-based fundus camera for screening for diabetic retinopathy" - *Journal of Telemedicine and Telecare*, 2019
74. Sharma, A., et al.: "Accuracy of Smartphone-Based Retinal Imaging for Diabetic Retinopathy Screening" - *JAMA Ophthalmology*, 2019.
75. Bruce BB, Lamirel C, Biousse V, Ward A, Heilpern KL, Newman NJ, et al. Feasibility of nonmydriatic ocular fundus photography in the emergency department: phase I of the FOTO-ED study. *Acad Emerg Med* 2011;18:928–933.
76. Li K, He JF. Teaching ophthalmoscopy to medical students (the TOTeMS study). *Am J Ophthalmol* 2014;157:1328–1329.
77. Mandal N, Harborne P, Bradley S, Salmon N, Holder R, Denniston AK, et al. Comparison of two ophthalmoscopes for direct ophthalmoscopy. *Clin Exp Ophthalmol* 2011;39:30–36.

8. EKLER

vb

ORJİNALLİK RAPORU

% 10 <small>EN</small>	% 9	% 5	% 0
BENZERLİK ENDEKSİ	İNTERNET KAYNAKLARI	YAYINLAR	ÖĞRENCİ ÖDEVLERİ

BİRİNCİL KAYNAKLAR

1	www.ncbi.nlm.nih.gov İnternet Kaynağı	% 2
2	ebin.pub İnternet Kaynağı	% 1
3	en.wikipedia.org İnternet Kaynağı	% 1
4	psasir.upm.edu.my İnternet Kaynağı	% 1
5	healthdocbox.com İnternet Kaynağı	<% 1
6	dspace.sctimst.ac.in İnternet Kaynağı	<% 1
7	Moshood, Nafisat Abimbola. "Biodegradation of Reactive Black Dye-5 by Bacteria Isolated From Soil Contaminated With Textile Effluent", Kwara State University (Nigeria), 2024 Yayın	<% 1
8	pubmed.ncbi.nlm.nih.gov İnternet Kaynağı	<% 1

9 Mojapelo, Jerry. "Employees' Adherence to the Occupational Health and Safety Act in the Steel Manufacturing Sector", Vaal University of Technology (South Africa), 2024
Yayın <% 1

10 bookchapter.org
İnternet Kaynağı <% 1

11 eprints.arums.ac.ir
İnternet Kaynağı <% 1

12 de Sousa Pires, Isabel Alexandra. "Contribuições para a Avaliação Clínica do Edema Macular Diabético", Universidade de Coimbra (Portugal), 2024
Yayın <% 1

13 scitepress.org
İnternet Kaynağı <% 1

14 worldwidescience.org
İnternet Kaynağı <% 1

15 www.nmji.in
İnternet Kaynağı <% 1

16 Luah Batina Tomas. "Prejudice, marriage and motherhood: national and international perceptions on the 1938 prohibition of women in Brazilian foreign service", Universidade de Sao Paulo, Agencia USP de <% 1

Gestao da Informacao Academica (AGUIA),
2020

Yayın

- | | | |
|----|--|------|
| 17 | journals.plos.org
İnternet Kaynağı | <% 1 |
| 18 | vdoc.pub
İnternet Kaynağı | <% 1 |
| 19 | www.schererclin.com
İnternet Kaynağı | <% 1 |
| 20 | R. Helen, R. Sindhuja, V. Mounika, M. Sharmila. "Detection and Classification of Diabetic Retinopathy by Fuzzy Based Decision-Making System", 2023 2nd International Conference on Automation, Computing and Renewable Systems (ICACRS), 2023
Yayın | <% 1 |
| 21 | www.coursehero.com
İnternet Kaynağı | <% 1 |
| 22 | "Nephrology Worldwide", Springer Science and Business Media LLC, 2021
Yayın | <% 1 |
| 23 | thesis.eur.nl
İnternet Kaynağı | <% 1 |
| 24 | Enrique Soto-Pedre, Maria C. Hernaez-Ortega, Jose A. Piniés. "Duration of Diabetes | <% 1 |

and Screening Coverage for Retinopathy
Among Patients With Type 2 Diabetes",
Ophthalmic Epidemiology, 2009

Yayın

25 www.healio.com <% 1
İnternet Kaynağı

26 d.docksci.com <% 1
İnternet Kaynağı

27 David Huang, Bruno Lumbroso, Yali Jia, Nadia
K. Waheed. "Optical Coherence Tomography
Angiography of the Eye", CRC Press, 2024 <% 1
Yayın

28 E. Y. K. Ng, Jen Hong Tan, U. Rajendra
Acharya, Jasjit S. Suri. "Human Eye Imaging
and Modeling", CRC Press, 2019 <% 1
Yayın

29 doi.org <% 1
İnternet Kaynağı

Alıntılarını çıkart Kapat
Bibliyografyayı Çıkart Kapat

Eşleştirmeleri çıkar Kapat

