

T.C.
GENELKURMAY BAŐKANLIĐI
GÜLHANE ASKERİ TIP AKADEMİSİ
ASKERİ TIP FAKÜLTESİ
GENEL CERRAHİ ANABİLİM DALI BAŐKANLIĐI

FITİK CERRAHİSİNDE TENSİON-FREE TEKNİĐİ VE YERİ

ANKARA ÜNİVERSİTESİ TIP FAKÜLTESİ
DOKÜMANLAMA VE KÜTÜPHANE BÖLÜMÜ

UZMANLIK TEZİ

O.Kubilay BÖLÜKBAŐI
Tbp.Yzb.

99414

ANKARA-2000

ÖNSÖZ

“Fitik Cerrahisinde Tension-Free Tekniđi ve Yeri” adlı tez konusu, Gülhane Askeri Tıp Akademisi Komutanlığı'nın 3 Nisan 1997 gün ve Pl.Eđt.Öđrt.Ş.:4033-47-97/ Mz.Sn.(798) sayılı yazısı ile verilmiş ve çalışmaya başlanmıştır.

Kasık fitiđi onarımının halen tüm dünyada genel cerrahların en çok uyguladıđı ameliyat olması, konunun ekonomik boyutunun da ön plana alınmasını gerektirmiş ve ideal teknik arayışına yeni bir boyut kazandırmıştır. Bu çalışmada Lichtenstein hernioplasti ile Bassini onarımını karşılaştırarak; birbirlerine olan üstünlüklerini, olumlu ve olumsuz yanlarını ortaya koymaya çalıştık. Amacımız halen arayış içinde olan fitik cerrahisine, ideal metodu bulma yolunda katkıda bulunmaktır.

Asistanlık eğitim süresince büyük emeđi geçen, ilgisini ve hoşgörüsünü esirgemeyen değerli hocam, G.A.T.A. Genel Cerrahi Anabilim Dalı Başkanı, Sayın Prof.Tbp.Tuđđ.Derviş ŞEN'e sonsuz saygı ve şükranlarımı sunarım. Tezimin hazırlanmasında ve asistanlık eğitimimde büyük emeđi geçen, tez hocam Prof.Dr.Turgut TUFAN'a sonsuz saygı ve şükranlarımı sunarım.

Cerrahi bilgi ve görgümün temellerinin atılmasında büyük desteđini gördüğüm sayın hocalarım; Prof.Dr.Ü.SARIKAYALAR'a, Prof.Dr.M.PEKCAN'a, Prof.Dr.A.AKDENİZ'e, Prof.Dr.İ.ASLAN'a, Prof.Dr.K.ÖNER'e, Prof.Dr.S.ÇETİNER'e, Doç.Dr.O.KOZAK'a, Doç.Dr.M.YILDIZ'a, Doç.Dr.Y.PEKER'e, Doç.Dr.A.İ.UZAR'a, Doç.Dr.N.KAYMAKÇIOđLU'na, Doç.Dr.M.YAKUT'a, Yrd.Doç.Dr.M.BALKAN'a, Yrd.Doç.Dr. A.TAN'a, Yrd.Doç.Dr.A.ŞİMŞEK'e, Yrd.Doç.Dr. B.GÜLEÇ'e, Yrd.Doç.Dr. C.YİđİTLER'e saygı ve şükranlarımı sunarım.

Ayrıca cerrahi eğitimim ve tez çalışmam boyunca yardımlarını gördüğüm, tüm uzmanlık öğrencisi arkadaşlarıma, klinik hemşire ve personeline teşekkür ederim.

Dr.O.Kubilay BÖLÜKBAŞI
ANKARA-2000

İÇİNDEKİLER

Sayfa

I	-GİRİŞ.....	1
II	-GENELBİLGİLER.....	2
	1. TARİHÇE.....	2
	2. ANATOMİ.....	3
	3. İNGUİNAL HERNİ TİPLERİ.....	13
	4. İNGUİNAL HERNİ ETYOLOJİSİ.....	15
	5. TANIL.....	17
	6. AYIRICI TANIL.....	18
	7. KOMPLİKASYONLAR.....	18
	8. SINIFLAMA.....	19
	9. TEDAVİ VE POSTOPERATİF KOMPLİKASYONLAR.....	21
III	-GEREÇ VE YÖNTEMLER.....	26
IV	-BULGULAR.....	29
V	-TARTIŞMA.....	33
VI	-SONUÇ.....	36
VII	-ÖZET.....	37
VIII	-YABANCI DİLDE ÖZET.....	38
IX	-KAYNAKLAR.....	39

GİRİŞ

İntraabdominal bir organın, tamamının veya bir kısmının, peritondan oluşmuş bir kese ile sarılı olarak, karın duvarındaki doğmalık veya edinsel bir fasya defekti ya da açıklığından geçerek, karın duvarı altına çıkıp, kendisini belli etmesine, “eksternal herni” denir. (13,31,39,48,56)

Eksternal karın duvarı fitiklarının yaklaşık beşte dördü kasık bölgesinde oluşmaktadır.(56) İnguinal herniler toplumumuzda %3-8 oranında görülerek çok sık rastlanan hastalık grubunu oluşturur. Kasık fitiği ameliyatı, tüm genel cerrahi ameliyatların %10'unu oluşturmaktadır. (7,27)

Kasık fitiği onarımının, halen tüm dünyada genel cerrahların en çok uyguladığı ameliyat olması, konunun ekonomik boyutunun da ön plana alınmasını gerektirmiş ve ideal teknik arayışına yeni bir boyut kazandırmıştır. Kasık fitiğinin modern cerrahisi, Bassini'nin 19. yüzyıl sonlarında tanımladığı ameliyatla başlamış ve günümüze kadar sürekli bir değişim ve aşama süreci geçirmiştir. Mükemmel onarım arayışı ise henüz bitmemiştir. (23) Kasık fitiklerinin cerrahisinde amaç: İnguinal kanalın arka duvarının onarılması, süratli rehabilitasyon ve düşük nüks oranlarıdır. (32,33) Arka duvar onarımında transvers fasyanın güçlendirilmesi en önemli konudur. Bu görüş 1922'de Paul N.Harrison tarafından ortaya atılmıştır. (33) H.O.Marcy'nin raporunda kasık fitiği tamiri için 81, femoral fitik tamiri için 79 ameliyat şekli tanımlandığı bildirilmektedir. Tanımlanan bu ameliyat tekniklerinin çoğunda değişik yapıdaki dokular (fasya ile kas gibi) karşı karşıya getirildiğinden ya da dikiş hattında gerilim oluşturduğundan güvenli arka duvar takviyesi her zaman mümkün olmamaktadır. Lichtenstein ve arkadaşları 1989 yılında; yapay yama kullanarak gerilimsiz fitik tamiri tekniğini tanımlamıştır. Bu tekniğin postoperatif ağrı, erken taburcu olma ve erken işe dönüş konusunda sağladığı avantajlar diğer tekniklerden daha üstündür. (18)

Biz bu çalışmada, klasik olarak kabul edilen Bassini onarımı ile son yıllarda popülerize olan, gerginliksiz (tension-free) teriminin literatüre girmesini sağlayan, Lichtenstein hernioplasti tekniğini karşılaştırdık. Birbirlerine olan üstünlüklerini, olumlu ve olumsuz yanlarını ortaya koymaya çalıştık. Amacımız, halen arayış içinde olan fitik cerrahisine, ideal metodu bulma yolunda katkıda bulunmaktır.

TARİHÇE

Fıtık hakkında bilinen ilk yazılı kaynak Mısırlılar tarafından İ.Ö.1550 yıllarında yazılmış olan Ebers papirusudur. Fıtık tedavisine ait bilgiler Hipokrat ile başlar. Çağlar ilerledikçe tıp alanında yeni bilgiler edinilmekle beraber, fıtık cerrahisinde önemli bir değişiklik olmamıştır. Ancak Gimbernat (1793), Camper (1804) ve Skarpa (1806) inguinal bölge anatomisi hakkında çalışmalarını yayınladıktan sonra fıtık cerrahisi sağlam temellere oturabilmiştir. Fıtık cerrahisinde çığır açan gelişmeler ancak Lister'in aseptik cerrahi kurallarını ortaya koyması ile başlamıştır. (1871) Bu devrede Czerny (1877), Lucas-Championiere (1881), Marcy (1881), Mac Even (1886), Halsted (1893) ve Girard faydalı çalışmalar yapmışlardır. Edoardo Bassini (1884) kanalis inguinalisin arka duvarını sağlamlaştırarak, fıtık cerrahisinde modern çağı açan cerrahdir. Bassini'nin fıtık cerrahisine getirdiği yeni görüş, Mc-Vay'in çalışmaları ile yeni bir yön kazanmıştır.(19)

Bassini'nin ilk kez 1884'de, halen yaygın olarak kullanılmakta olan klasik herni onarımını tarif etmesinden bu yana, inguinal herni tedavisinde relaksasyon insizyonu, Cooper ligamanı kullanımı, Shouldice tekniği, prostetik materyal kullanımı gibi çok değişik yeni cerrahi teknikler geliştirilmiştir. (47)

1950 lerde sentetik plastik meshlerin tanımlanmasından hemen sonra, cerrahlar doku defektlerinin tamirinde bunları denemeye başladılar.1958'de Harswish; geniş ve tekrarlayan inguinal hernisi olan hastalarda, elastik naylondan yapılmış protez kullandı. Bu kişi nüksün protezin kenarında meydana gelebileceğini ve defekti geniş bir şekilde kapatacak yeterli büyüklükteki implantın gerekli olduğunu bildirdi. Aynı yıl, Usher ve Wallace prostetik meshlere doku reaksiyonu konusunda deneysel çalışmalarını yayınladılar ve ardından Marlex meshinin klinik kullanımını tanımladılar. Usher, geleneksel onarımı güçlendirmek için nispeten ince Marlex şeritini (2,5 cm x 7 cm) ek destek olarak kullandı. İlk denemesi infeksiyon komplikasyonu olmaksızın başarılı oldu. Usher gibi Collier ve Grisword nüks açısından gerilimin primer neden olduğunu düşündüler ve Marlex mesh kullandılar, 225 uygulamada sadece 1 nüks bildirdiler.

1970'de Lichtenstein yayınladığı makalesinde, ilk defa fıtık cerrahisinin "hastayı yatırmadan" yapılabileceğinden bahsetti. Lichtenstein 1974'de femoral ve rekürren inguinal hernilerin tedavisinde herni defektinin polipropilen mesh ile tıkanmasından oluşan serisini yayınladı. (Plug hernioplasti)

1989'da Lichtenstein ve meslektaşları gerilimsiz hernioplasti tekniğini 1000 hastada gözlemlədiler. 1 ila 5 yıllık takibin sonunda sıfır nüks oranı ve minimal komplikasyon tespit ettiler. Lichtenstein, prostetik mesh'in nüks ve zor inguinal hernilerde kullanılmasını savunan cerrahların aksine, bütün kasık fitiklarında kullanılmasını savunmuştur. (42) Gilbert 1992'de, ilk defa "dikişsiz onarım" tekniğini tanımladı. (23)

Günümüzde popüler olan, laparoskopik herni onarımına ilk ışığı tutan laparoskopi dışı girişimler olarak: 1982'de Ger'in major abdominal cerrahiye ek olarak uyguladığı ve sadece iç halkanın klipslerle daraltılmasına dayanan yöntemi ile Stoppa'nın preperitoneal alanda geniş bir prostetik grefti onarım için kullanması gösterilebilir. Ger, 1982'de 13 hastalık serisinde, son hastada onarımı laparoskop ile gerçekleştirerek ilk laparoskopik fitik onarımı yapan kişi ünvanını almıştır. Günümüzde laparoskopik fitik onarımı yaygın olarak kullanılmakta olup, transabdominal preperitoneal mesh (TAPP) ve ekstraperitoneal teknik en çok tercih edilen laparoskopik yöntemlerdir. (14)

İNGUİNAL BÖLGENİN ANATOMİSİ

Karın ön duvarında, aşağıda ligamentum inguinale, medialde musculus rektus abdominus'un lateral kenarı, yukarıda spina iliaca anterior superior'ları birleştiren çizginin sınırladığı alana "inguinal bölge" denir. (19,27,41)

Inguinal bölgeyi örten deri, altındaki dokulara gevşek olarak yapışmıştır. Corium'un bağ dokusu bantları tarafından meydana gelen ve "Langer çizgileri" denilen çok ince deri kıvrımları önem taşırlar. Bu çizgilere paralel yapılan deri insizyonları, gerilme doğrultularını çaprazlamadığı için yara dudakları birbirinden fazla ayrılmazlar ve yara daha az skar bırakarak iyileşir. (19)

Derinin hemen altındaki yüzeysel fasya, karın duvarının yukarı tarafında bir tek tabaka halinde iken, inguinal bölgede aşikar olarak iki fasyal tabakaya ayrılmıştır. Daha yüzeysel ve kalın alanı Kamper fasyası, daha derinde ve ince alanı skarpa fasyası ismini alır. Yüzeysel fasya yukarıya doğru abdominal duvardan, göğüse doğru devam ederken, aşağıya skrotum ve alt ekstremiteye, uyluğun yüzeysel fasyası olarak devam eder. (19,56)

Anterolateral karın duvarı üç tabaka kastan oluşmuştur. (Eksternal oblik, internal oblik ve transversus abdominus) Herbiri ayrı fasya ile sarılmış olup aşağıda yassı bir tendon veya aponevroz olarak sonlanırlar.

M.Oblikus Eksternus: Bu kas kot kenarından başlar, aşağıya ve içe ilerleyerek krista iliaka'nın dış dudağına yapışır. Kasın inguinal bölgedeki uzantısı tamamen aponevrotiktir. Kas ön ve arkadan iki ince fasya ile sarılıdır. Dıştaki fasya'ya Gallaudet'in "fasya innominata"sı ismi verilir. (19,43)

Ligamentum İnguinalle (Poupart): M.Oblikus eksternus aponevrozunun alt ucu spina iliaka anterior süperior'dan tuberkulum pubikum'a doğru uzanırken, alt kenarda kendi üzerine katlanarak ligamentum inguinalle'yi oluşturduktan sonra uyluğa doğru fasya lata ile devam eder. (19,20,43)

Ligamentum Lakunare (Gimbernat): Ligamentum inguinalinin medial lifleri, tüberculum pubicum civarında, linea pectina'ya transvers bir planda yapışarak üçgen şeklinde bir yapı meydana getirirler. Bu yapıya "ligamentum lakunare" denir. (19) Tendinöz kısmının inguinal ligamentten, fasyal kısmının ise fasya latadan kaynaklandığı gösterilen bu ligament, yelpaze şeklinde yayılarak femoral kılıfın medial kenarını yapar. (48)

Anulus İnguinalis Superficialis (Dış Halka): Halka deęimi kullanılmakla beraber, bu delik üçgen şeklindedir. Üçgenin tabanı ortalama 1 cm, yükseklięi 3 cm kadardır, oblik bir doğrultuda bulunur, tabanı krista pubikaya oturmuştur.

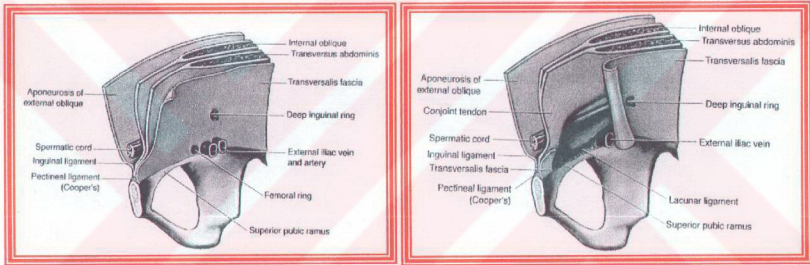
Fasya Spermatika Eksterna: M.oblikus eksternus aponevrozu dış halkayı yaptıktan sonra ince bir fasya halinde devam ederek funikulus spermaticus'u (kadınlarda ligamentum teres) kısmen sarar ve fasya spermatika eksterna ismini alır. (19)

M.Oblikus İnternus: İnguinal ligamentin lateral yarısından ve komşu iliak fasyadan, iliak krestin anterior 2/3'ünden ve iliak kreste komşu lumbur aponevrozun alt kısmından başlar. Bu kasın aponevrozu mediale doğru uzanır, transversus abdominus kasının aponevrozu ile birleşerek semisirküler çizginin altında anterior rektus kılıfını oluşturur. İnternal oblik kasının en alt kısımları da spermatic korda yapışarak kremaster kasını oluşturur. (56)

M.Transversus Abdominus: Abdominal duvarın en önemli tabakasıdır ve bu kasın sağlamlığı fitik oluşumunu engeller. İnguinal bölgenin en derin planını transversus abdominus kası ve aponevrozu ile beraber onu saran transversalis fasyası oluşturur. Her üç tip kasık fitiğın da oluşumu kasığın bu en derin muskuloaponevrotik katındaki primer defekt, gerginlik ve bağlantıları ile ilgilidir. Basitçe söylemek gerekirse, kasık fitiğı m.transversus abdominustaki bir defektir. M.transversus abdominus iliopubik traktın lateral kısmı, iliak krestin iç kısmı, lumbodorsal fasya ve alt altı kaburga kırıkdağının iç yüzeyinden başlar. Karın yan duvarından mediale doğru transvers bir yüzeyde uzanır. Rektus kılıfının lateralinde

kas lifleri tendinöz aponevrozu ile birleşerek rektus kılıfını yapar. Transversus abdominus kası alt serbest kısmı ise internal inguinal halka üstünden kıvrılarak serbest bir kenar oluşturur. Buna arka transversus abdominus aponevrotik arkı ile birleşerek “birleşik” (konjuan) tendonu oluşturur. Aslında birleşik tendon nadir rastlanılan bir oluşum olup, cerrahlarca birleşik tendon olarak nitelendirilen yapı genellikle, rektus kılıfının lateral kılıfıdır. (56)

Fasya Transversalis: M.transversus abdominus’u örten endoabdominal fasyaya, “fasya transversalis” denir. Modern fitik cerrahisinde çok önemli bir yapı olan fasya transversalis medial tarafa doğru ilerleyerek m.rektus abdominusun kılıfının yapımına katılır. Fasya transversalis inguinal bölgenin alt kısımlarında yer yer kalınlaşmalar göstererek aşağıdaki anatomik yapıları oluşturur:



Şekil-1- İnguinal bölgenin kas katlarının posteriordan görünümü

İliopubik Traktus (Thomson ligmanı): Ligamentum inguinale öne ve aşağıya çekildiğinde Henle ligamentinin alt yüzünden ve Cooper ligamentinden başlayarak ligamentum inguinale’ye paralel bir doğrultuda ilerleyen ve iç halkanın inferiorundan, femoral damarların üzerinden geçtikten sonra spina iliaca anterior superior’a yapışan bir yapıdır. İliopubik traktus, fasya transversalis ile fasya iliaca’nın birbirine karışmaları ile sağlamlığı artmış bir fasyal kalınlaşmadır. İliopubik traktus, inguinal ligamanın kesilerek ekarte edilmesiyle rahatça görülebilir.

Henle Ligmanı: Fasya transversalis pubise yapıştığı yerde bir kalınlaşma göstermektedir. İnguinal kanalın posteromedialinde, m.rektus abdominus kılıfının pubise yapıştığı yerde bulunan bu yapıya, “Henle ligmanı” denmektedir. Gerçek bir ligaman değil, fasyal kalınlaşmadır.

Ligamentum İnterfoveolare (Hasselbach Ligamanı): Fasya transversalis'in kalınlaşmasıyla meydana gelen bu yapı iç halkanın hemen medialindedir. Gerçek bir ligaman değildir. A.V. epigastrica inferiorlar bu yapının arkasından geçerler. (19,49)

Ligamentum Pektineale (Cooper Ligamanı): Bu yapı, tuberculum pubikum'dan başlayarak linea pektinea boyunca devam eder. Eminentia ileopektinea yakınında inceleyerek kaybolur. Bu ligament, Poupart ligamanı ile yaklaşık otuz derecelik açı yapar.

Anulus Inguinalis Profundus (İç Halka): Funikulus spermaticus karın duvarı dışına, fasya transversalis'teki bu oval delikten dışarı çıkar. İnguinal ligamanın ortalama 1,5 cm üstünde ve tam ortası hizasındadır. Halka medial tarafta vasa epigastrica inferiorlar, lateral ve süperiora m.transversus abdominus'un serbest kenarı ile sınırlıdır. Fasya transversalis bu halkadan bir huni gibi ilerleyerek fasya spermatica interna'yı (infundibuliform fasya) meydana getirir. (19)

Transvers Fasyal Halka: Derin inguinal kanalda fasya transversalis tubuler bir uzantı yaparak internal spermatic fasya'yı oluşturur. Bu yapı ise ductus deferens'i ve spermatic damarsal yapıları sarar. Bu tünelsi yapının medial tarafından fasya transversalis kordona doğru biraz sarkık durur, bu sarkık fasyal kıvrıma "transvers fasyal sling" denir. Bu yapı inguinal bölgedeki kepenk mekanizmasından sorumludur. Artan karın içi basınç sonrası transversus abdominus kası kasıldığı zaman, bu fasyal sling krusları bir araya gelir ve laterale çekilir. Bu hareket fasya transversalis'i kasılan transversus abdominus liflerine doğru yaklaştırır. Bu krusların birbirine yaklaşması internal halkayı kapatır ve laterale çekilen iç halkadaki kordon yapıları çıkışa doğru olan eğimlerini daha da artırırlar. (20)

M.Rektus Abdominus: 5-7. kaburgaların kırıldıklarının ve processus ksifoideus'un dış yüzünden başlar ve pubis'in üst kenarında tuberculum pubikum ve simfisis pubise yapışarak sonlanır. 3-4 adet "intersectiones tendinea'sı" vardır.

M.Piramidalis: M.rektus abdominus'un sonuç yerinin ön tarafından başlar, linea alba ve simfisis pubisin üst kısmında sonlanır. Bu kas linea alba'yı gerer. (21)

Rektus Kılıfı: Karın ön duvarını meydana getiren kas tabakalarının aponevrotik uzantıları rektus kılıfını yapmak üzere mediale doğru ilerler ve m.rektus abdominis sararak bir kılıf meydana getirirler. (19)

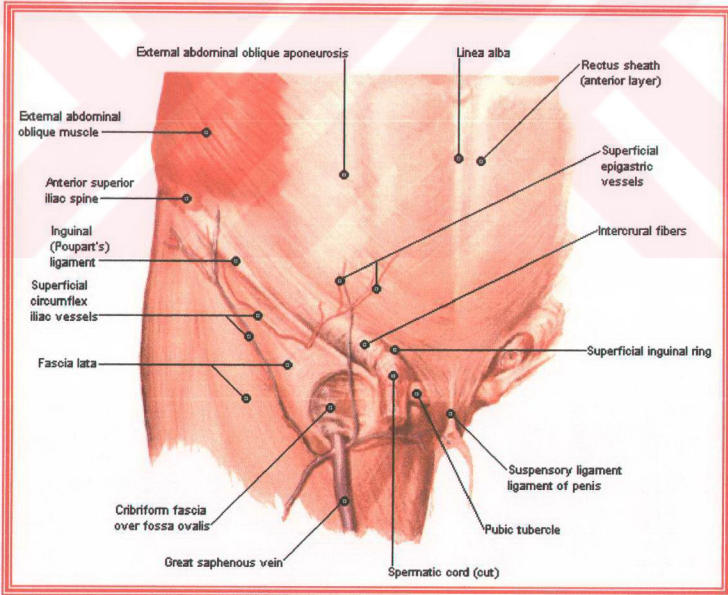
Rektus kılıfı, linea arcuata üzerinde üç geniş karın kasının aponevrozları tarafından oluşturulur. M.oblikus eks. aponevrozu'nun üst yarısı ön yaprağı oluşturur. M.oblikus internus aponevrozu'nun alt yarısı ile m.transversus abdominis aponevrozu'nun tümü, arka

yaprağı oluşturur. Linea arcuata'nın altında her üç aponevrozda önde bulunurlar ve burada arka duvar sadece fasya transversalis tarafından teşkil edilir. (21)

Umblikus ve simpisis pubis'i birleştiren çizginin yaklaşık ortalarında, m.oblikus int. ve m.transversus abdominis aponevrozları rektus kasının önüne geçer. Bu noktadan itibaren arka duvarı terk ederler. Posterior rektus kılıfındaki bu kesilme noktası "linea arkuata" (Douglas'ın semisirküler hattı) olarak bilinir. (50)

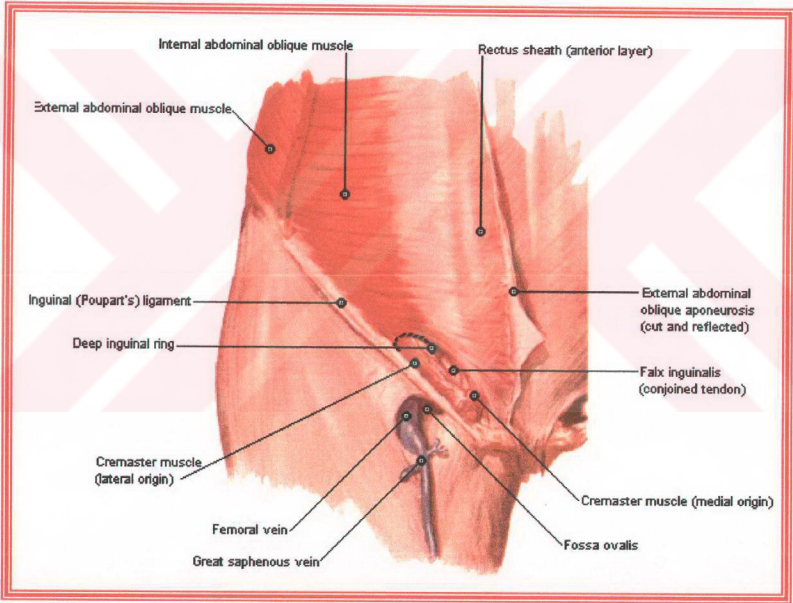
Linea arkuata'nın altında m.oblikus eksternus, rektus kılıfının oluşumuna direkt olarak katılmaz. M.oblikus int. ve m.trans.abd.aponevrozları linea semisirkularis'te birleştikten sonra ön rektus kılıfını oluştururlar. M.oblikus eks. aponevrozu linea alba'nın lateralinde bu birleşik tendona katılarak linea alba'yı oluştururlar.

Linea arkuata ile linea semisirkularis'in kesişim yerinde spontan olarak gelişen lateral ventral hernilere, spigel herni denir. Göbek üstünde muskuloaponevrotik katlar birbirine açı yapacak şekilde uzanmışken, altında bu lifler birbirine paraleldir ve katlar arasında açıklıklar oluşur. Bu nedenle spigel fitiği inferior epigastrik damar hizasında veya üstünde bulunur. (56)



Resim-1- İnguinal bölgenin önden görünümü.

Hasselbach Üçgeni: İnguinal bölgede, alt kenarı inguinal ligaman, üst kenarı a.v epigastrica inferior'lar iç yan kenarı m.rektus'un lateral kenarı ile sınırlanan üçgen şeklindeki alana "Hasselbach Üçgeni" denir. (19) İlk kez Hasselbach bu alanı tanımlarken, lateral kenara v.femoralis, inferior kenar olarak pektineal ligaman, medial kenarında rektus adalesi ve superior kenar olarak da derin epigastrik damarları tanımlamıştır. Ancak günümüzdeki tanımlama yukarıda ilk bahsedilen tanımlamadır. Bugün Hasselbach üçgeni'ni orijinalinden daha küçük ancak, daha yararlı olacak şekilde tanımlanmıştır. Buna göre; üst sınırı epigastrik damarlar, medial sınırı rektus kılıfı ve alt sınırı da pubisin Sup. Ramus'u yapar. Bu üçgenden direkt inguinal herniler oluşur. (56) İndirekt inguinal herniler, inguinal kanaldan, femoral herniler ise femoral kanaldan meydana gelirler.

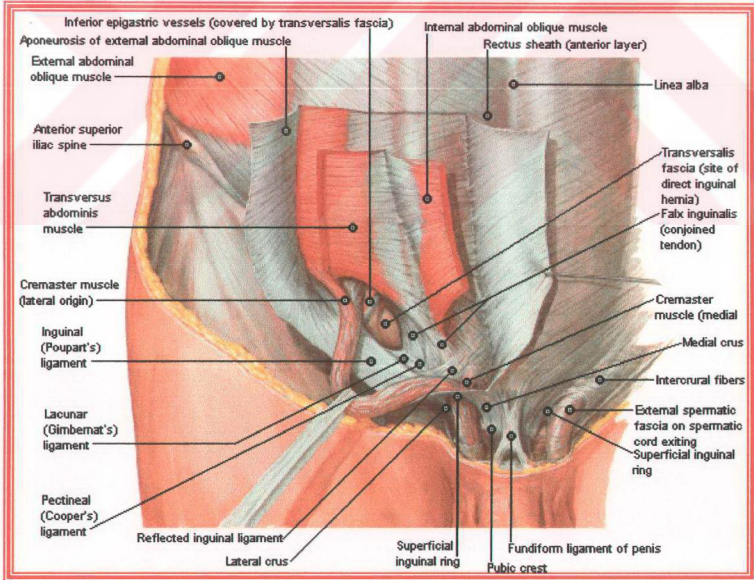


Resim-2-İnguinal bölgenin m.obd.eks.aponevrozu açıldıktan sonraki önden görünümü

Kanalıs İnguinalıs: Karın duvarı muskuloaponevrotik yapılarının meydana getirdikleri, oblik bir kanaldır. Erkeklerde testis ve funnikulus spermatikus, kadınlarda ligamentum teres (raund) bu kanaldan geçerek karın dış tarafına çıkar. Ligamentum

inguinale'ye paralel olarak iç ve dış halkalar arasında ve yukarıdan aşağıya, dıştan içe bir doğrultuda uzanan kanalis inguinalis'in boyu erkeklerde 3,5-4 cm, kadınlarda ise daha uzun olup 4-5 cm'dir. Genellikle kanalis inguinalis, iki deliği, dört duvarı olan tünel şeklinde bir yapı olarak tarif edilmektedir. Fakat bu tarif anatomik olmaktan çok şematik karakter taşır. Ön duvar, m.oblikus eksternus aponevrozu ve m.oblikus internusa ait bazı liflerden ibarettir. Üst duvar veya tavan ise m.oblikus internus ve m.transversus abdominus'un funnikulus spermaticus üzerinde arcus yapan serbest alt kenarından ibarettir. Alt duvar, fasya transversalis ve onu sağlamlaştıran yapılardan oluşur. (19)

Bazı otörler kanalis inguinalisi "üçgen prizma" şeklinde bir yapı olarak tanımlarlar. Tarifin bu şekilde olmasının sebebi; fasya transversalis'in, lig. İnguinal'e değil de Cooper ligamanı'na yapıştığını savunan anatomik görüştür. Buna göre kanalis inguinalis'in duvarı şöyle tanımlanmaktadır. Ön duvarı m.oblikus eksternus aponevrozu, m.oblikus int., m.transversus abdominus'un fasiküler yapıları tarafından meydana gelir. Alt duvar ise lig. inguinalenin kıvrık olan iç yüzü, iliopubic tractus ve lig. lakunareden ibarettir. Arka duvar tek başına fasya transversalis'ten meydana gelmiştir. (56)

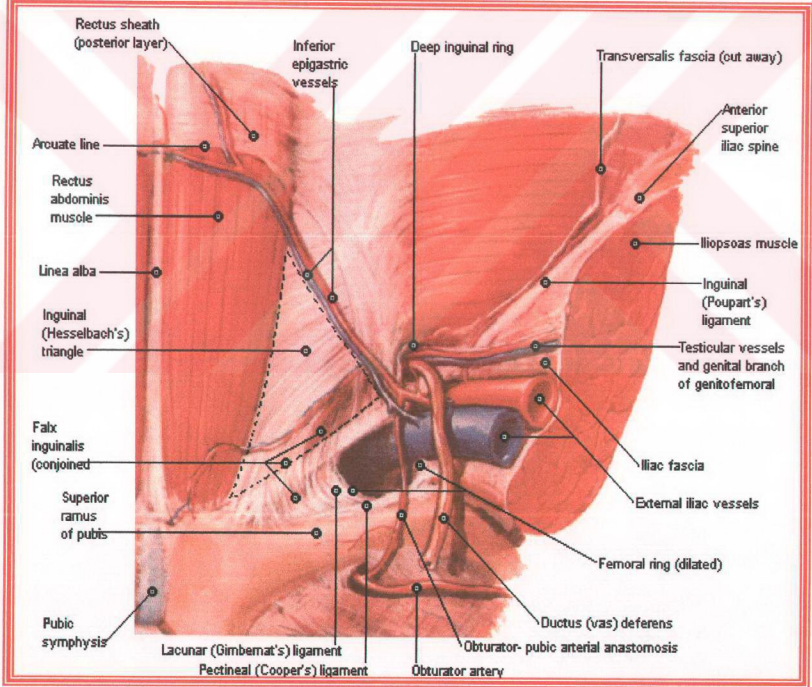


Resim-3-İnguinal kanal ve etraf dokuların önden görünümü.

Kanalis İnguinalis İçindeki Yapılar: Funnikulus spermaticus; erkekte inguinal kanalın içi bu yapıyla doldurulmuştur. Funnikulus spermaticus içinden; Ductus deferens, a.spermatika int.ve eks., A., V. ductus deferentialis, plexus pampiniformis, lenf damarları, oblitere olmuş rudimenter prosesus vajinalis geçer. Kadında inguinal kanaldan raund ligamanı, a. ovarica ve a. epigastrica inferior'dan çıkan ince arterial dallar geçer. (56)

İnguinal bölgenin kanlanmasına değinecek olursak;

Kutanöz damarlar : Bazı arterler interkostal sinirlere komşudur. Ancak inguinal bölgeye dağılan arterlerin büyük çoğunluğu a. femoralis'ten çıkmaktadırlar. Bu arterler a. sirkumfleksa iliaca superfisialis, a. epigastrica süperficialis, a. pudentalis superfisialis eksterna ve a.pudentalis eksternadır. İnguinal bölgenin yüzeyel venleri v. femoralis'e dökülürler ve genellikle aynı isimli arterlere eşlik ederler.



Resim-4- İnguinal bölgenin ve damarlarının önden görünümü.

İnguinal bölgenin derin arterleri: A. iliaka, ligamentum inguinalenin hemen altında lakuna vasorum'a girerken üst yüzünden a. epigastrika inferior dalını verir. Arter, periton ve fasya transversalis arasından ilerleyerek iliopubik traktusu çaprazlar, iç halkanın medial kenarı hizasına gelir, iç ve yukarı tarafa doğru ilerler. M.rektus'un lateral kenarına gelince bu kasın arka yüzünden yukarı doğru yükselir, linea semisircularis'in altından geçerek rektus kılıfının arka yaprağı içine girer. Bu doğrultuda göbeğe kadar ilerleyerek a. epigastrika superior ile anastomoz yapar.

Diğer derin arterler a. sirkumfleksa ilyum profunda, a. spermatika, a. obturatoria'dır. a.obturatoria genellikle a. iliaka interna'dan çıkar. Kanalis obturatorius'a girerken ramus pubikus adında bir dal verir. Ramus ossis pubisin arkasında dağılan bu dal a. epigastrika inferiorun yan dalı olan ramus pubis dalı ile anastomoz yapar. Ligamentum lakunare üzerinde isabet eden bu anastomoz ameliyat sırasında tehlike doğurabilir. (ölüm kavsi)

Yüzeyel inguinal lenf düğümleri : Lenf bezleri 8-10 adet olup ligamentum inguinale'nin üst ve alt bölümlerine yerleşmişlerdir. Superfisyel inguinal lenf düğümleri sayı olarak az olmasına rağmen (ortalama 8) belki de vücudun en büyük, tek grup lenf düğümleridir.

Derin inguinal lenf düğümleri : Femoral ven boyunca fasya lata'nın altında 2 veya 3 küçük lenf düğümü bulunur. Bunlardan en büyüğü femoral halkada, femoral ven ile laküner bağ arasında bulunur ve "Claquet Düğümü" adını alır. Claquet düğümüne metastaz, tıpkı meme kanserinde koltukaltı lenf bezlerinin tutuluşu gibi kötü prognoz göstergesidir.

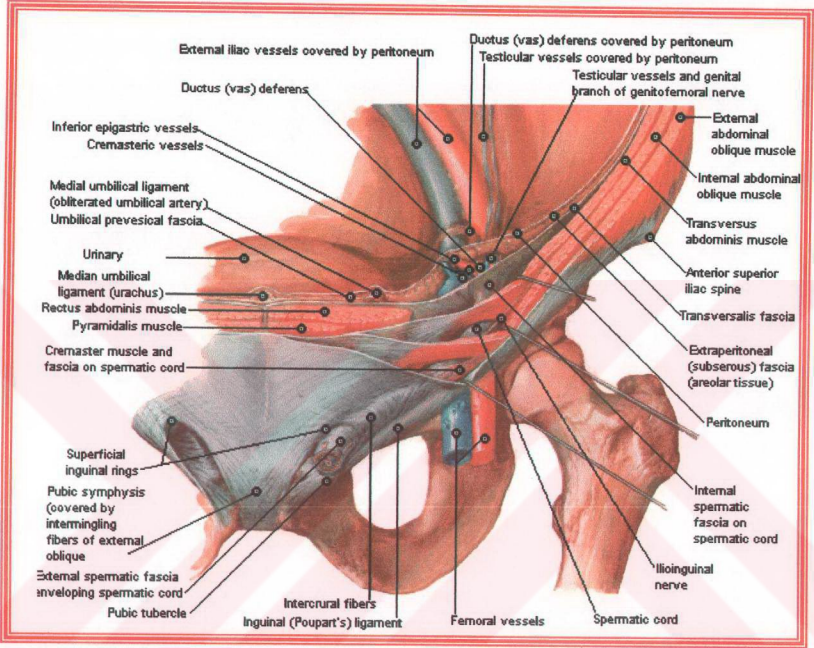
Süperfisyel inguinal lenf düğümlerine drenajı olan bu bölgeler: alt ekstremiteler, göbek altı karın duvarı, kalça, perine, anal kanal. Penis veya klitorislenfatik drenajının derin inguinal lenf düğümlerine olduğu bilinir.

İnguinal bölgenin sinirleri : İnguinal bölgenin derisinde dağılan sinirler n.interkostalis'lerin dallarıdır. İnguinal bölgede 11. ve 12. n. interkostalis'lerin uç dalları sonlanır. İnguinal bölgenin derin sinirleri lomber pleksustan çıkarlar;

1. N.iliohipogastrikus : Birinci lomber sinirin en üst dalıdır.

2. N.ilioinguinalis : Birinci lomber sinirin ikinci dalıdır. Ameliyat sırasında oblikus eksternus aponözünün alt yüzüne yapışma olduğu için bu aponevroz kesilirken yaralanması söz konusudur.

3. N.genitofemoralis : Birinci ve ikinci lomber sinirlerden çıkmaktadır. M.psoas ön yüzünde seyrederek ilerlemesine devam ederek a. iliaca'nın lateral tarafında yer alır ve ligamentum inguinale'ye kadar ulaşır.



Resim-5- İnguinal bölgenin derin diseksiyon yapılmış halinin önden görünümü

Femoral üçgen (SCARPA ÜÇGENİ) : Tabanı lig. inguinale'nin alt kenarı, yan kenarları medialde m. sartorius, lateralde m. adductor magnus kenarları tarafından oluşturulan alandır. (19)

Kanalis femoralis'i daha net anlayabilmek için bölgedeki kasları, damarları ve bunların pelvis kemiği ile olan anatomik yakınlıkları incelenecektir. Kalça kemiği ile pelvis kemiği arasında ilişkisi olan en önemli yapı m. iliopsoas'tır. Bu kas m.psoas major ile m. iliacus'tan oluşur. Her iki kas pelvis içinde fasya iliaca ile örtülüdür. Bu fasya karın duvarı kaslarını iç yüzden örten endoabdominal fasya'nın devamıdır ve m. iliopsoas'ı örterken "fasya

iliaca" adını alır. Bu kasın lig. inguinale ile eminentia ileopectinea arasında septum yapacak şekilde gerili olan kısmına "lig. ileopectinea" adı verilir. Böylece, lig. ileopectinea, lig. inguinale ile pelvis kemiği arasında lacuna musculorum içinde m. iliopsoas vardır. Lacuna vasorum ise femoral damarları karın bölgesinden uyluk ön yüzüne çıkışlarını sağlayan bir boşluktur. Bu boşluk "kanalis femoralis" adını alır ve femoral hernilerin meydana gelmesine sebep olan potansiyel boşluktur. (19)

Femoral damarlar : A.,v.iliaca eksterna, lig. inguinale altına gelince, a.,v.femoralis adını alarak, lacuna vasorum'a girerler.

Femoral bölge sinirleri : N.femoralis, lomber pleksustan çıktıktan sonra fasya iliaca'nın altından ilerleyerek, lig. inguinale'nin altından geçtikten sonra alt dallara ayrılır. N.genitofemoralis, lomber pleksus'tan başlar, lig. inguinale civarında femoral ve genital olmak iki dala ayrılır. (19)

Kanalis femoralis : Lacuna vasorum, lig. iliopectinea'nın medial tarafında, arkada Cooper ligamanı, önde lig. inguinale ve iç köşede lig. lakunarenin yarım ay şeklindeki serbest kenarı ile sınırlıdır. Lig. lakunare ile vena femoralis'in medial yüzü arasında ufak koni şeklinde bir aralık vardır. Tabanı os pubis'in ramus superior'u yüzünde, tepesi uyluğa doğru olan ve boyu 1-1,5 cm. uzunlukta bulunan bu potansiyel boşluğa "kanalis femoralis" denir. (19)

İNGUİNAL HERNİ TİPLERİ

Fıtık, her iki cinste, tüm ırklarda ve her yaşta sık görülebilen bir antitedir. (27)
Fıtıkların % 75-83 kadarı kasık bölgesinde oluşmaktadır. (31,56)

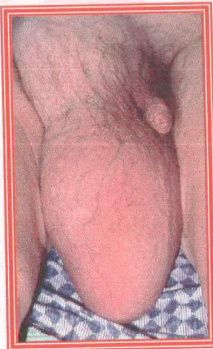
Kasık bölgesi fıtıkları; indirekt, direkt ve femoral fıtıklar olarak üçe ayrılır.

İndirekt İnguinal Fıtıklar : Testisin skrotuma inişinden sonra, prosessus vaginalisin kapanmaması sonucu meydana gelen fıtıklardır. Fıtık kesesi inferior epigastrik damarların lateralinde bulunur. En sık hayatın ilk bir yılında görülür. Bebeklerdeki, çocuklardaki ve genç erişkinlerdeki fıtıkların hemen hemen tamamı indirekttir. İleri yaşlarda da ortaya çıkabilir. Fakat büyük çoğunluğu 50 yaşın altındadır. Her ne kadar "konjenital" terimi kullanılabilirse de fıtık karın için basıncının yeterince arttığı veya iç halkanın karın içi organların çıkabileceği genişliğe eriştiği orta veya ileri yaşlara kadar ortaya çıkmayabilir. Tedavi edilmeyen kasık fıtığı zamanla iç halkayı genişletip, bu bölgeyi örten fasyal yapıların zayıflamasına yol açabilir. Bu durumda; periton kesesi, inferior epigastrik damarların her iki yanından sarkarak

“pantolon fitiđı” denen, direkt ve indirekt fitıkların kombinasyonu olan bir klinik türe dönüŖebilir.

Direkt İnguinal Fitık : Hasselbach alanından çıkarlar. İnfierior epigastrik damarların medialinde, trauersvers fasyadaki zayıf alandan kaynaklanırlar. GeniŖ ve diffüz bir ŖiŖkinlik halinde belirirler. Direk kasık fitıkları çocuklarda, kadınlarda ve genç eriŖkinlerde nadirdir. YaŖlılarda ve özellikle iki taraflı olan fitıkların direkt fitık olma ihtimali daha kuvvetlidir. Bu tür fitıklar genellikle fizik muayene sırasında fark edilir ve yalnızca çok büyüdükleri zaman rahatsızlıđa yol açarlar. En sık rastlanan semptom, kasıkta dolgunluk ve gözle görülebilen bir kabarıklıktır. Direkt fitıklar nadiren bođulurlar. Bunun bir istisnası transvers fasyadaki küçük bir defektten çıkan funiküler fitıktır. Funiküler fitık; bođulma ve strangülasıyona daha yatkındır. (31,45)

Femoral Fitık : Ligamentum inguinale'nin altından çıkarlar. Fitık kesesi kasık kanalı tabanından baŖlar, ligamentum inguinale'nin altından septum femorale'yi çökerterek, femoral kanala girer ve fasya kribriformis arasından geçerek, fossa ovalis'de ortaya çıkar. (8) Fitık kesesi içinde en fazla omentum ve ince bađırsaklara rastlanılır. SertleşmiŖ fasya kribriformis ve ligamentum lakunare'nin gergin kenarları sıklıkla fitığın bođulmasına neden olurlar. Genellikle "Richter" fitiđı Ŗeklinde bođulma femoral herni'lerde sık görülür. Femoral fitık kadınlarda daha sık görülür. Bilateral biçimde olabilir. Genellikle karın duvarını gevŖeten ve halkaları genişleten nedenler, özellikle multipl gebelikler sorumlu tutulurlar. Bu tür fitıklara dođuŖtan bir yatkınlık yoktur. Femoral fitıklar tüm kasık fitıklarının % 2,5'ini oluŖtururlar. (8,31,45)



Resim-6- ÇeŖitli boyutlarda inguinal hernili hastalar.

Bu fitiklar dışında bazı özel fitik tipleri mevcuttur. Bunlar;

Sliding Fitiklar: Fitik kesesinin bir duvarını, bir organ veya mezenter yapar. Hastaların büyük kısmı büyük indirekt fitiklı hastalar olup, bu tip fitiklar, inguinal fitikların % 2-3'ünü oluştururlar. Sol tarafta 4-5 kat daha fazla görülürler.

Littre Fitığı : Fitik kesesi içinde Meckel divertikülü bulunan fitiklara, "Littre fitığı" denir.

Richter Fitığı : Bağırsak duvarının bir kısmının herni kesesi içine girdiği fitik şeklindedir. En çok femoral kanalda oluşur. En çok distal ileum bu şekilde fitikleşir. (56)

ETYOLOJİ

Yeni doğan ve çocukluk döneminde fitik oluşumunda konjenital faktörler en önemli etyolojik nedendir. İndirekt fitiklar, "prosessus vaginalis" in kapanmaması sonucu oluşur. Bu konjenital fitiklar genellikle yaşamın ilk yılında ortaya çıkarlar. Erkeklerin % 20'sinde klinik belirti vermeyen prosessus vaginalis açıklığı, ileri yaşlarda görülen indirekt kasık fitiklarının nedeni olarak gösterilmektedir.

Direkt inguinal fitiklar, fasya transversalisteki zayıflık sonucu akkiz olarak oluşur. Bu zayıflık kollagen sentezi veya turn-overindeki herediter veya akkiz bir defekt, tekrarlayan lokal travma, obesite, öksürük, konstirpasyon, prostatizm veya asit ile birlikte olan siroz gibi kronik olarak karın içi basıncını artıran durumlar sonucu olabilir. Gebelik ve peritoneal diyaliz, fitik oluşması veya gelişmesine neden olabilir (56)

Normal bir insanda inguinal kanalın bütünlüğünü koruyan ve fitikleşmeyi önleyen iki fizyolojik mekanizma vardır. (42,51) Bunlar; sfinkter ve kepenk fonksiyonu olarak adlandırılır.

Sfinkter fonksiyonu : Transvers fasya, iç halka çevresinde tam olmayan bir halka şeklindedir. Bu halka iki krus şeklinde kalınlaşmadan ibaret olup, anterior krus süperiorda transversus abdominus ve onun aponevrozuna, medialde de iç halkaya fiksedir. Posterior krus ise iliopubik traktla bağlantılıdır. Transversus abdominus kası kasılınca, iç halkayı oblik intern kasının altından kapatır.

Kepenک fonksiyonu : Oblik intern ve transversus abdominus kasları birlikte kasıldığı zaman transversus abdominus arkusu, laterale, iliopubik traktusa ve inguinal ligamente doğru hareket eder. Bu hareket posterior duvarı güçlendirir. Eğer arkus, inguinal ligamente

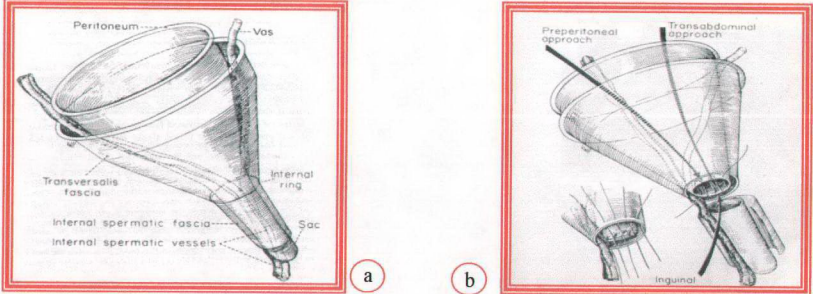
erişmeyecek kadar yetersiz kalırsa, hasta inguinal ve femoral olanların herhangi birinden fitiklaşmaya adaydır.

Yaşlılarda ve kronik debilite ile giden hastalıklarda, fizyolojik yaşlanma, Hasselbach üçgenindeki sfinkter ve kepenk mekanizmalarını oluşturan kas ve aponevrozlarını da etkileyerek bunların zayıflamasına sebep olacaktır. Bu durum fitiklaşma insidansında artışa neden olur.

Kollajenin vücutta hassas bir yapım-yıkım dengesi vardır. Peacock ve Maddeu (1974) çalışmalarında, unilateral hernisi olan hastalarda, iç halka civarındaki sağlam ve hernili taraftaki fasya transversalis'lerin kollajen sentez ve yıkım oranlarını karşılaştırmışlar ve fitikli tarafta her iki fonksiyonun da anlamlı bir şekilde arttığını tespit etmişlerdir. Bu bulgular, fitik oluşumunda kollajen metabolizmasındaki bozukluğun etyolojide rol oynayabileceğini göstermektedir. (20) Kollajen metabolizmasındaki bozukluk, malnutrisyon ve çevresel toksinlere bağlı ortaya çıkabilir. (15) C vitamini eksikliğinde de kollajen metabolizması bozulabilir.

Amfizemli ve aşırı sigara içen bireylerde dolaşımda artmış proteolitik enzim aktivitesi ve azalmış alfa-1-antitripsin aktivitesi kollajen sentezini olumsuz yönde etkileyebilir ve fitik gelişiminde hazırlayıcı faktör olabilir. (20,42)

Daha önce inguinal bölgeden operasyon geçiren hastalarda kasık fitiğinin sık görülmesi, bölge anatomi ve fizyolojisinin bozulmasına bağlıdır. Yapılan çalışmalarda daha önce apendektomi operasyonu geçiren hastalarda daha yüksek oranda sağ inguinal herni saptanmıştır. (20) Apendektomi dışında kasık bölgesinde uygulanan vasküler cerrahi, ürolojik ve jinekolojik operasyonlar da fitik nedeni olabilir.



Şekil-2-İndirekt inguinal hernilerin anatomik (a) ve cerrahi konseptlerinin (b) şematize görünümü.

İNGUİNAL HERNİLERİN TANISI

Fıtıkların çoğunluğu hasta kasiğindeki şişliği fark edinceye kadar semptomla yol açmazlar. Sık olarak da rutin muayeneler sırasında ortaya çıkarlar. İnguinal herni mevcut olan hastaların alışılmış yakınması; kasık bölgesinde aralıklı ya da devamlı ağrı ve şişliktir. Hastalar özellikle indirekt fıtıklarda kasıklarındaki gerilmeden ve skrotuma yayılan ağrıdan şikayet ederler. Fıtık büyüdükçe, şikayetler artar, hasta uzanarak fıtığı redükte etme ihtiyacı duyar. Genel olarak direkt fıtıklar, indirekt fıtıklardan daha az rahatsızlık yapar.

İndirekt fıtığa ait şişlik daha çok eliptik şekilde, direkt fıtığın yaptığı şişlik ise yuvarlaktır. Femoral fıtıklar yalnızca çok büyük oldukları zaman gözle görülebilirler.

Semptom ve bulgularının silik olması nedeniyle, intestinal obstrüksiyon vakalarında, bu olayın ikinci en sık nedeni olan fıtıkları araştırmak için, inguinal ve femoral kanalları dikkatli muayene edilmesi gerekir.

Direkt ve indirekt fıtıkların ayırımı dikkatli bir fizik muayene ile yapılabilir. Klasik inguinal herni muayenesi hasta ayakta iken yapılmaktadır. İşaret parmağı ile skrotum derisi lateralden invagine edilir, parmakla inguinal kanal ve kordon kontrol edildikten sonra parmak iç halkaya kadar ilerletilir ve hasta öksürtülür. İmpuls parmak ucuna çarparsa indirekt, parmak pulpasına çarparsa direkt kasık fıtığı olduğu düşünülür. Ayrıca iç halkaya parmak ile bastırılıp hastaya ıknması söylenirse, direkt fıtıklarda inguinal kanal tabanında direkt fıtık kitlesi kabarıp, halbuki indirekt fıtıklarda iç halka parmak ile tıkanıp için fıtık kitlesi saptanmaz.

Femoral herni, inguinal ligamentin altında ve femoral venin medialinden çıkar. Bazen uylukta inguinal sulkusun hemen altında palpe edilir. Bu tip fıtıklarda karışıklığa neden olabilecek tek durum, fıtık kesesinin yukarıya doğru dönüp, alt karın duvarında, inguinal bölgede cilt altında bulunmasıdır. Fakat fıtık kesesi boyunca dikkatli bir palpasyon, esas çıkış yerinin inguinal ligamentin hemen altından olduğunu anlamamızı sağlayacaktır.

Çocuklarda ise fıtığın yegane belirtisi olarak, kordon tüberkülüm pubikum üzerinde parmakla bastırılarak yuvarlandığı zaman, ipeğin kayması şeklinde bir his veren processus vaginalis kalınlaşması (ipek kese belirtisi) bulunabilir. (31)

Semptom veren bazı küçük fıtıkların fizik muayene ile saptanmaları zor olabilir. Bu durumda kontrast maddenin periton içine enjeksiyonu ile yapılan herniografi tanı amacıyla kullanılabilir. Zorluoğlu A. ve arkadaşlarının yaptığı çalışmada, kasık ağrısı olan, fizik

muayenede fitik saptanmayan 55 sporcuya yapılan herniografi sonucu, 10 olguda direkt, 29 olguda indirekt herni saptanmıştır. (59,60)

Fizik muayene ile saptanamayan inguinal hernilerin tanısı için ultrasonografi ve bilgisayarlı tomografiden de faydalanılabilir. (52)

AYIRICI TANI

Preperitoneal yağ dokusunun internal halkadan spermatik kordon içine doğru fitikleşmesi, fitik kesesiyle karıştırılabilir. Bu olayın gerçek niteliği ise ancak ameliyatta ortaya konabilir.

İndirekt kasık fitikleri kordon hidroselinden, kasıktaki lenfadenopati ve abselerden, varikoselden, travma sonu kalan reziduel hematoma ve antikoagülan kullananlardaki hematomlardan ayırt edilmelidir. Skrotum içinde testisin olmadığı vakalarda, inguinal kanal içindeki inmemiş testisler de akla gelmelidir. Ayrıca inguinal bölgede daha nadir görülen safen varisi, femoral arter anevrizması ve cilt altında görülen yumuşak doku tümörleri (lipom, fibrom, hemanjiom) ile ayırıcı tanı yapılmalıdır. Kadınlarda, Bartholin bezi kistleri de inguinal bölgede şişlik yapabilir. (31)

KASIK FITİĞINDA GÖRÜLEN KOMPLİKASYONLAR

OBSTRÜKSİYON : İntestinal obstrüksiyon belirtileri ile gelen hastada, inguinal fitik için muayene yapılmaması tanıda hatalara neden olabilir. Eğer inguinal ve femoral bölgede inkarsere veya strangüle fitik saptanmaz ise daha nadir obstrüksiyona neden olan diğer bölge fitiklerine (İnternal, pelvik veya ventral) bakılmalıdır.

İNKARSERASYON : Fitik kitlesinin karın içine geri itilememesi, redükte edilememesi halidir. İnkarserasyon, indirekt inguinal ve femoral fitiklerde rölatif olarak sık görülür, insidansı; indirekt inguinal fitiklerde % 10 ve femoral fitiklerde % 20 civarındadır. Eğer fitik parsiyel olarak redükte edilmeden kalıyor ise, sliding fitikten şüphelenilmelidir. Sliding fitikleri inkarsere olmamalarına rağmen redükte edilemezler. İnkarsere fitiğin onarımından sonra rekürrens insidansı, inkarsere olmayan fitiklere göre yüksektir, çünkü inkarsere fitik çevresinde geniş inflamatuvar reaksiyon vardır.

STRANGÜLASYON : Strangülyasyonda fitik kesesi içindeki dokunun kan akımı bası altındadır. Olay genellikle indirekt veya femoral fitiğin boynunun angulasyonu veya daralmasıyla başlar. Direkt fitiklerde strangülyasyon çok nadirdir. Fitik kesesi içindeki organın lenfatik akımı bozulur ve doku ödematöz bir hal alır. Bunun sonucunda fitik kitlesi daha da büyür ve fitik boynu, fitik kesesini daha da sıkıştırır. Ödemi daha da artıran kısır bir döngü başlar. Hastada intestinal obstüksiyonun erken bulguları ortaya çıkar. Fitigi redükte edilemeyen ve fitik bölgesinde ağrısı ve duyarlılığı olan hastada strangülyasyondan şüphelenilmelidir. Hastaya acil cerrahi girişim gerekebilir. Ödem, basınç ve inflamasyon artışı ameliyat ile engellenmez ise fitik dokusundaki basınç venöz basıncı aşar. Venöz tıkanıklık ve tromboz daha sonra doku nekrozuna neden olabilir. Bu durum düzeltilemez ise hipovolemik ve septik şoka neden olur, ağrı, duyarlılık ve ateş artar. (56)

KASIK FITIKLARININ SINIFLAMASI

Kasık fitiklerinin indirekt, direkt ve femoral olarak basitçe sınıflaması, bu durumun fizyopatolojisini açıklamada ve gereken tedavi şekillerinin seçimine karar vermede yarar sağlayamamaktadır. İyi bir klasifikasyon sisteminde amaç; değişik cerrahi onarımlara bilimsel yaklaşılabilmesi, postoperatif semptomları ayırt edebilmesi, başarı ve başarısızlıktaki anatomik problemleri açıklayabilmesi olmalıdır.

Kasık fitiklerinin ilk sınıflaması, 1967'de Casten tarafından yapılmıştır. Daha sonra 1970'de Halverson ve Mc Vay, patolojik anatomi ve onarım tekniklerine göre inguinal hernileri sınıflamıştır. Bu sınıflandırmalar sebebi bilinmeyen bir şekilde referans gösterilmemiş ve benimsenmemiştir.

Günümüzde Gilbert, Nyhus, Bendavid, Stoppa sınıflandırmaları kullanılmaktadır. Bunlar içinden en pratik ve kullanılabilir olanı, Gilbert sınıflandırması olup, yaygın kullanılan bir sınıflamadır. Gilbert'in 1989'da ortaya attığı klasifikasyon sistemi; intraoperatif peritoneal kesenin olup olmamasına, internal ringin büyüklüğüne ve posterior duvarın bütünlüğüne göre kasık fitiklerini sınıflandırmaktadır. Buna göre inguinal herniler beş sınıfa ayrılıyordu; Tip 1,2,3 indirekt, Tip 4 ve 5 direkt hernilerdir. Fitik sınıflaması:

Tip 1 : Sağlam iç halkadan herhangi boyutta bir kesenin çıktığı durumları içerir. Kese eksiz edilince iç halkanın sağlam olması nedeni ile fitikleşme olmaz.

Tip 2 : Orta derecede genişlemiş (4 cm'den küçük çaplı) iç halka mevcuttur. Arka duvar sağlamdır.

Tip 3 : İleri derecede genişlemiş (4 cm'den geniş çapta) iç halka mevcuttur. Bu durum sıklıkla büyük skrotal hernilerde görülür. (sliding komponenti olan) arka duvar oldukça düzensizdir. Keseyi redükte ettikten sonra arka duvar ve iç halkayı birlikte tamir etmek gerekir.

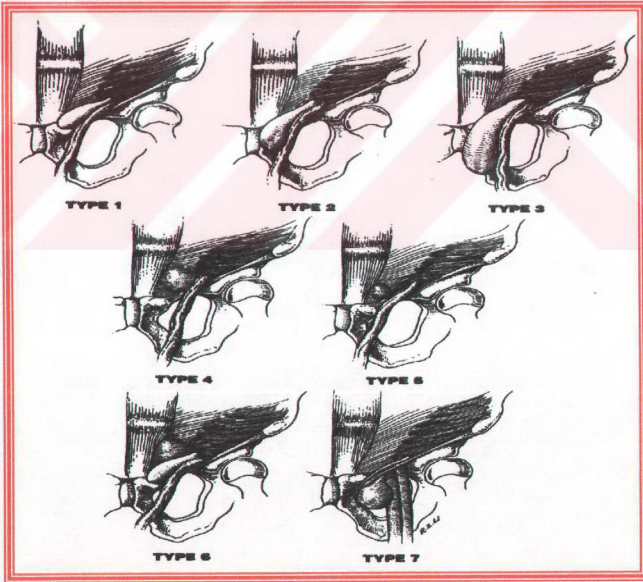
Tip 4 : İç halka sağlam olmasına rağmen, arka duvar çok yetersizdir. Tüm arka duvar dışa protrüze olmuştur.

Tip 5 : Suprapubik pozisyonda direkt divertiküler defekt mevcuttur. Bu defektin çapı 1-2 cm'den büyük değildir.

1993'de Rutkow ve Robbins, Gilbert sınıflandırmasını genişleterek tip 6 ve 7'yi eklediler.

Tip 6 : Direkt ve indirekt komponentleri birlikte içeren fitiklardır.

Tip 7 : Femoral hernilerdir. (42)



Şekil-3- İnguinal hernilerin Gilbert sınıflandırmasına göre tipleri.

İNGUİNAL HERNİ TEDAVİSİ

Özel bir kontraendikasyon olmadığı takdirde fitiklar daima, cerrahi olarak tamir edilmelidir. Bu öneri her yaştaki hasta için geçerlidir; inkarserasyon, obstrüksiyon ve strangülasyon gibi komplikasyonlar, ameliyatın kendisinden daha tehlikelidir.

Semptoma yol açmayan küçük direkt fitiklar, nadiren strangüle olduklarından tedavi gerektirmeyebilir. Bunun dışında facia transversalisteki küçük bir defekten çıkan funiküler tipteki direkt fitiklar, komplikasyonlara aday oldukları için tedavileri gerekir. Çoğu zaman bu tip fitiklar, indirekt fitiklardan ancak ameliyatla ayırt edilebilir. Semptom veren veya devamlı olarak büyüyen direkt hernilerin de cerrahi onarımı gerekir.

Ağrılı ve hassas olan inkarsere fitiklarda, strangülasyon ihtimali bulunduğundan, acil cerrahi müdahale gereklidir. Ciddi sistemik hastalığı olan bazı hastalarda hastayı çok dikkatli kontrol altında tutmak şartıyla reduksiyon denenebilir, hasta kalçası yukarı gelecek şekilde yatırılarak yatarlı kas gevşemesi sağlayacak analjezik ve sedatifler verilir. Dikkatli bir manüplasyonla fitik redukte edilebilirse ve bağırsaklarda strangülasyonu akla getirecek belirtiler gözlenmezse, fitik tamiri ileri bir tarihe ertelenebilir. Strangülasyon olmuşsa, klinik olarak ortaya çıkacaktır. Bununla birlikte Richter fitiğının spontan veya elle reduksiyonunda karın içine gangrene bağırsak gitme ihtimali her zaman vardır ve buna karşı dikkatli olunmalıdır. Böyle bir durumda klinik olarak peritonit bulguları ve lökositoz, tabloya eklenecektir. (31)

İNGUİNAL HERNİDE UYGULANAN CERRAHİ PRENSİPLER

H.O.Marcy'nin raporunda kasık fitiği tamiri için 81, femoral fitik tamiri için 71 ameliyat şekli tanımlandığı bildirilmektedir.(18) Bu kadar çok sayıdaki ameliyat tekniğinin detaylarının burada anlatılması imkansızdır. Ayrıca bütün hastalar için tek tip bir onarımın kullanılması da uygun değildir. Günümüzde, hastanın bireysel ameliyat bulgularına göre cerrahın yaklaşımını değiştirmesi görüşü ağırlık kazanmıştır.

İnguinal herni onarımında defekte iki tür yaklaşım söz konusudur : Anterior ve posterior yaklaşım. Anterior yaklaşım, inguinal kanal yolu ile olur. Bu yaklaşım, direkt ve indirekt inguinal fitikların ve çocuk fitiklarının onarımında önerilir. Posterior yaklaşım ise preperitoneal bölgeden yapılır. Bu yaklaşım, femoral fitikların primer onarımında ve her tip rekürren inguinal fitik onarımında önerilir. (56) Anterior yaklaşım bütün klasik fitik

tamirlerinde yaklaşık yüz yıldır kullanılmaktadır. Posterior yaklaşımın avantajları son zamanlara kadar göz ardı edilmiştir.

Fıtık tamirinde başarılı olabilmek için aşağıdaki temel ilkelere dikkat etmek gerekir.

1. Anatominin iyi bilinmesi.
2. Fıtık alanının uygun diseksiyon ile tamamen ortaya konması.
3. Zayıf ve gevşek dokuların eksize edilmesi.
4. Fıtık sınırının sağlam dokulara kadar belirlenmesi.
5. Defektin herhangi bir gerginlik olmadan kapatılması.

Fıtık onarımında iki temel aşama vardır:

1. Fıtık kesesinin yüksek diseksiyonu ve ligasyonu.
2. Arka duvar ve iç halkanın onarımı

Fıtık onarımında hangi yöntem uygulanırsa uygulansın, birinci kademe, fıtık kesesinin yüksek diseksiyonu ve ligasyonudur. Çocuklarda ve genç erişkinlerde inguinal anatomi normal olduğundan, fıtık tamirinde yüksek ligasyona ilave olarak iç halkanın daraltılması yeterli bir işlemdir. Erişkin fıtıklarının çoğunda ise inguinal bölgenin tabanının sağlamaştırılması gerekir, iç halka kordon ve elemanlarının rahatça girebileceği küçüklükte daraltılmalıdır. Kadınlarda kordon içinde önemli bir oluşum bulunmadığından, buradan olacak nüksleri engellemek için iç halka tamamen kapatılabilir.

Direkt fıtıkların onarımı ise daha çok tecrübe ve beceri isteyen bir iştir. Zayıflamış olan inguinal üçgeni yeniden sağlamaştırmak için uygun doku bulma zorluğu, direkt fıtık onarımını zorlaştırır. Direkt fıtıklarda kese genelde açılmaz ve transvers fasyanın onarımından önce birkaç dikiş ile invagine edilebilir. Eğer yalnızca transvers fasyanın media ve lateral kenarları dikilerek onarım yapılırsa bunun yırtılması kolay olacaktır. Direkt fıtıkların tamirinin başarısında kritik bir nokta da zayıflamış ve atenu olmuş dokuların hangi tamire daha uygun olduğuna iyi karar verilmesidir. Bu arada spermatik kordonla birlikte bulunabilecek indirekt bir kese yönünden eksplorasyon yapılmalıdır; nüks fıtık diye tanı konan fıtıkların bir kısmı bu şekilde unutulmuş indirekt fıtıklardır.

Inguinal kanal arka duvar onarımı sırasında dikkat edilecek en önemli konu, sütür gerginliğidir. Sütür gerginliği olduğu takdirde, nükse neden olmaktadır. Yapılan araştırmalar sonucunda, tendon konjoint'e konulan sütürlerin, kaslar kasıldıkları zaman kas liflerini nekroza uğratarak, kestiklerini göstermiştir. Bu durum, özellikle Bassini ameliyatı

esnasında nükse neden olmaktadır. Sütür gerginliği oluşmaması için günümüzde, sentetik materyaller yaygın olarak kullanılmakta olup, yapılan uygulamalar sonucu nüks oranlarını %0-0,2'lere kadar düşürmüşlerdir. Fıtık cerrahisinde kullanılan prostetik materyallerin aşağıdaki özellikleri taşıması gereklidir :

1. Doku sıvıları tarafından fiziksel olarak değiştirilmemeli,
2. Kimyasal olarak inert olmalı,
3. Herhangi bir inflamatuvar veya yabancı cisim reaksiyonuna neden olmamalı,
4. Alerji ve hipersensitivite oluşturmamalı,
5. Mekanik gerilmelere direnç gösterecek kapasitede olmalı,
6. Gerektiği formda üretilebilmeli,
7. Sterilize edilebilmeli, ekonomik olmalı,
8. Esas doku tarafından iyi tolere edilebilmeli,
9. Yara iyileşmesini engellememeli,
10. Vücut hareketlerine uyum sağlayabilmeli, uygulanan kişiye yabancı

cisim hissi vermemelidir. (12,18,25,31,42,47)

Prostetik materyal seçiminde akılda tutulacak birçok faktör mevcuttur. Kullanılan materyal güçlü olsa bile zayıf doku nükse sebep olur. Bu nedenle kullanılan materyalin uygulanan dokuya güçlü bir fibroblast ve kas gelişimi ile yapışması gerekir. (12) Polipropilen yamalar geçen 35 yıl boyunca cerrahide büyük etkiler yapmış olup, bu materyalin birçok cerrahi problemde uygulanmasıyla sayısız hastanın yaşam kalitesini artırmıştır. Bugün mevcut prostetik yamalar içinde cerrahi implantasyon için, polipropilen yama en popüler olanıdır. (42)

Fıtık cerrahisinde tedavinin başarılı olabilmesi için, hastadaki yandaş hastalıkların (kronik oksürük, prostatizm vs.) cerrahiden önce düzeltilmesi gerekir. (31)

FITIK CERRAHİSİ KOMPLİKASYONLARI

Fıtık cerrahisi, beraberinde birçok komplikasyon riskini de getirir. Bunlar :

Kanama : Kasık fıtık onarımı sırasında ciddi kanama nadirdir fakat obturatur arterin pubik dalına (korona mortis), derin sirkumfleks, iliak ve inferior derin epigastrik damarlara, kremasterik artere ve eksternal iliak damarlara yapılan travma ile ciddi kanama olabilir.

Testiküler kan akımının engellenmesi : Eksternal kollateral dolaşımı bozulmadığı sürece, testise giden majör bir arterin bile derin inguinal halka seviyesinden bağlanması, testis atrofisi veya nekrozuna neden olmayabilir. Bu kollateral dolaşım fitik onarımı esnasında testisin skrotumdan diseke edilmemesi ile korunur. Testisin skrotumdan diseksiyonu ile birlikte iç spermatik arterin yaralanması postoperatif dönemde testik atrofisi ya da nekrozuna neden olur.

Vas deferens kesilmesi : Fitik onarımı sırasında kesilir ve farkına varılırsa tamir edilebilir.

Bağırsak yaralanması : Sliding fitik onarımı sırasında eğer bu tip bir fitik olduğunun farkına varılmaz ise bağırsak içine girilebilir veya bağırsak duvarı devaskülarize edilebilir. Bir indirekt inguinal fitik kesesinin yüksek ligasyonu sırasında dikişlerin yerleştirilmesinde çok dikkatli olunmalıdır. Görmeden dikiş yerleştirme, dikişin bir bağırsak loopundan geçmesi ile fekal fistül, bağırsak duvarında apse ya da intestinal obstrüksiyona yol açabilme riski açısından kabul edilemez.

Mesane Yaralanması : Direkt inguinal fitikların bazılarında medial kenarını mesane duvarının bir bölümü oluşturur. Mesane yaralanması ameliyat sırasında oluşursa, uygun şekilde tamir edilip, 4-5 gün Foley kateter konularak tedavi edilebilir.

Femoral Venin Sıkışması : Femoral ven fitik onarımı sırasında yerleştirilen dikişler tarafından sıkıştırılabilir. Femoral venin sıkışması derin ven trombozuna bağlı olarak pulmoner emboliye yol açabilir.

Üriner Retansiyon : İnguinal fitik onarımı yapılan hastaların 1/3 kadarında üriner retansiyon görülebilir. Basit önlemler ile giderilmezse, mesane kateterizasyonu gerekebilir.

Skrotal Ekimoz : İnguinal kanalı diseke ederek kanın spermatik kord yolu ile skrotum içine gelmesi sonucu oluşur.

Testis Ödemi : İnguinal fitik onarımından sonra testis ödeminin en büyük nedeni iç inguinal halkanın spermatik kord etrafında çok sıkı kapatılmasıdır. Testis elevasyonu ve hastanın aktivitesinin kısıtlanması şikayetleri azaltır.

Hidrosetal : Distal fitik kesesinin kapalı olarak bırakılması spermatik kord boyunca skrotum içinde sıvı toplanmasına neden olabilir. Ayrıca fitik onarımı esnasında istenmeden lenfatik veya venöz drenajın engellenmesi hidrosetal benzeri sıvı toplanmasına neden olabilir. Hastaların çoğu sıvının basit aspirasyonu sonucu düzelir, gerekirse aspirasyon tekrarlanır.

Yara Enfeksiyonu : Primer inguinal fitik onarımını takiben yara enfeksiyonu insidansı yaklaşık % 3'dür. Eğer enfeksiyon eksternal oblik aponevrozu altına uzanır ise rekürrens riski yüksektir. Yara drenaj sağlayacak şekilde yeniden açılmalı ve uygun lokal bakım yapılmalıdır. Sistemik antibiyotikler sadece yüksek veya bacaklı ateş ile kendin gösteren invazif sepsis durumunda ve inflamasyonun yayılması halinde kullanılmalıdır.

Nöroma : İlioinguinal veya femoral nöritis skar veya dikişler ile sinirin sıkıştırılması ile oluşabilir. Bu bölgede sinirin kesilmesi ile semptomatik nöroma gelişebilir.

Gözden Kaçan Fitik : Primer fitik onarımı esnasında gözden kaçan bir fitik ileride yeni bir herni olarak saptanır ve nüks fitikla karıştırılabilir.

Rekürrens : Yayınlanan rekürrens oranları, indirekt fitiklar için % 1-7, direkt fitiklar için % 4-10, femoral fitiklar için % 1-7 ve rekürren fitik onarımı için bu oran % 5-35'dir. Fitik ameliyatlarında ameliyat sayısı arttıkça nüks oranı artmaktadır. Bu artışın nedeni, her ameliyatta anatominin biraz daha bozulması ve nükste dokuların biraz daha zayıflaması, ayrıca ameliyatların biraz daha zorlaşmasıdır. Fitiklarda nükslerin değişik nedenleri vardır. Aşağıdaki önlemler nükslerin minimuma indirilmesi mümkündür.

1. Cerrahi prensiplere dikkat etmek ve iyi bir anatomi bilgisine sahip olmak,
2. Direkt ve indirekt fitiklarda ayrı ayrı ameliyat stratejisi uygulamak,
3. Non-absorbable takviye materyali kullanmak,
4. Nüks oranı düşük yöntemleri seçmek,
5. Sütür hattında gerginliği önlemek,
6. Bilateral fitikları aynı seansta onarıırken dikkatli olmak,
7. Şişman hastaların ameliyattan önce zayıflamasını sağlamak, nükse sebep olacak başka hastalıkları tedavi etmek,
8. Hastanın korse giymesini engellemek,
9. Ameliyat öncesinde kas kuvvetlendirici egzersizler yaptırmak, hastanın metabolik dengesini sağlamak,
10. Ameliyattan sonraki ilk 1 haftada ağır egzersizlerden kaçınmak. (19,23,31,47,56)

Diğer Komplikasyonlar : Çok nadir bir durum olmakla birlikte, Chuback J.A. ve arkadaşlarının yaptıkları vaka sunumunda, “mesh plug” tekniğiyle yapılan gerilimsiz fitik onarımı ameliyatı sonrası, mesh plug'un migrasyonu sonucu ince bağırsak obstrüksiyonu komplikasyonunun olduğunu göstermişlerdir. (16)

GEREÇ VE YÖNTEM

Bu klinik araştırma Ocak 1998-Aralık 1999 tarihleri arasında, prospektif olarak planlanmış ve GATA Genel Cerrahi A.D.'de ameliyat edilen 280 kasık fitıklı hasta üzerinde yapılmıştır. Çalışmaya alınan hastalar iki gruba ayrıldı. **Birinci grubu** oluşturan **140** hastaya Bassini onarımı, **ikinci grubu** oluşturan diğer **140** hastaya Lichtenstein Tension Free tekniği uygulandı.

I. grubu oluşturan **Bassini** grubunda 12 hasta (%8,5) kadın, 128 hasta (%91,5) erkekti. **II.grubu** oluşturan **Lichtenstein** grubunda ise, 9 hasta (%6,5) kadın, 131 hasta (%93,5) erkekti.Bassini grubunun yaş ortalaması 36,8 (20-73), Lichtenstein grubunun ise 35,1 (20-70) idi.

Çalışmamızın başlangıcında Lichtenstein tekniği için polypropylene yama ve polytetrafluoroethylene (Gore-Tex) yamanın karşılaştırmalı kullanılması planlandı ve 10 hastada Gore-Tex kullanıldı. Fakat daha sonra artan maliyet nedeni ile Gore-Tex yamanın kullanımından vazgeçilip çalışmamızda, sadece polypropylene yama kullanıldı.


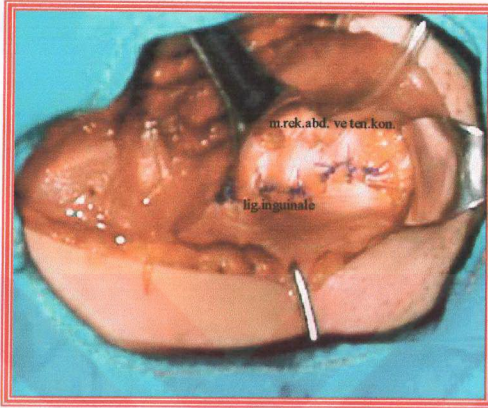
Bu çalışmada; her iki grubu oluşturan hastalarda, ameliyat süresi, hastanede kalış süresi, postoperatif ağrı, postoperatif komplikasyonlar, günlük fiziksel aktiviteye dönüş ve erken nüks açısından karşılaştırmalarını yaparak, aralarındaki farklılıkları tespit etmek amaçlanmıştır. Her iki grupta yapılan operasyonlar bir uzman gözetiminde asistanlar tarafından gerçekleştirilmiştir.

TEKNİK

BASSİNİ ONARIMI (GRUP I)

Bassini grubunda oblik inguinal insizyon ile cilt, cilt altı, kamper ve skarpa fasyaları açılıp, oblik eksternus aponevrozu bulundu. Oblik eksternus aponevrozun medial yaprağı rektus kasına kadar, lateral yaprak ise Poupart ligamenti ile iliopubik trakt ortaya çıkana kadar disseke edildi ve kordon askıya alındı. İndirekt hernilerde, herni kesesi boyun düzeyine kadar disseke edilerek bağlandı ve eksize edildi. (High-ligasyon) Direkt hernilerde protrüze kese 2/0 Vicryl sütürlerle batına invert edildi. Bir numaralı prolen sütür materyali ile pubisten başlanarak tendon konjuan ile poubart ligamentinden geçecek şekilde birer santimetre aralıklarla tek tek takviye sütürleri kondu.İç halka parmak pulpasının geçişine izin

verecek şekilde daraltıldı.Takviye sütürlerinin konulduğu alanda gerginlik gözlemlendiğinde, rektus kılıfının ön alt yüzüne gevşetici insizyon (Tanner plasti) yapıldı.Daha sonra m.oblikus eksternus aponevrozu kontinyu sütürlerle kapatıldı. (61)



Resim-7- İnguinal hernide Bassini onarımının şekil ve resim olarak görünümü.

LİCHTENSTEİN'İN TENSİYON-FREE HERNİOPLASTİSİ (GRUP II)

Birinci grupta anlatıldığı gibi cilt, cilt altı dokuları geçildi, m. oblikus eksternus fasyası açıldı, kordon prepare edilip askıya alındı.İndirekt hernilerde, herni kesesi boyun düzeyine kadar disseke edilerek bağlandı ve distaki eksize edildi.Direkt hernilerde kese,2/0 Vicyl sütürlerle batına invert edildi.Arka duvara uygun ölçülerde (yaklaşık olarak 6 cm x 10 cm) prolen yama* uzun eksenini kordona paralel olacak şekilde hazırlandı ve yerleştirildi.Yerleştirilen yamanın tendon konjuan ile inguinal ligament arasındaki tüm alanı kapatmasına dikkat edildi.Yamanın tespiti için 2/0 prolen sütür** kullanıldı.Yamanın inferio-medial kenarda yumuşak dokunun pubik tüberkül ile birleştiği noktada yamanın bu bölgeyi 2-3 cm. taşacak şekilde örtmesine dikkat edildi. (Nüks olmaması için) Yama, dışta Poupert bağına, içte tendon konjuan ve rektus ön kılıfına seyrek, devamlı dikişlerle tespit

* Ethicon PMM-30 Prolene Mesh

** Ethicon Prolene Suture W 295

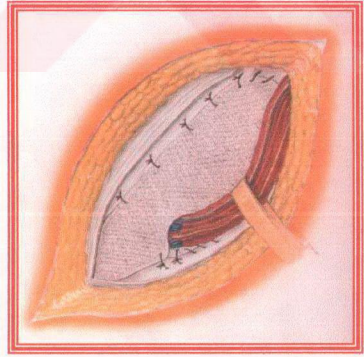
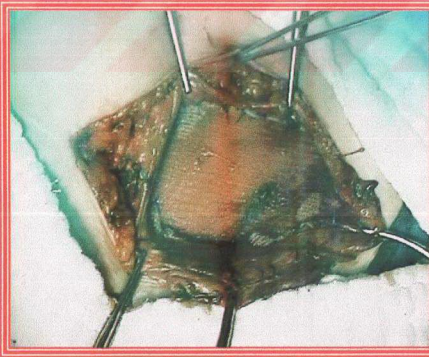
edildi. Yamanın üst kısmına, kordonun içinden rahatça geçebileceği çapta delik açıldı. Bu açılan kısma da iç ve dış kenarların tespitinden sonra, tek tek tespit sütürleri kondu. (Rutkow iç halkanın çok geniş olduğu durumlarda Gilbert sınıflamasında stage 2 ya da 3 huni şeklinde bir yamanın iç halka içine sokulup üstten 2-3 dikişle tutturulmasını önermektedir) Daha sonra m. oblikus eksternus aponevrozu 2/0 prolene sutür ve kontinyu olarak kapatıldı. (61)

Tension-Free tekniğinde;

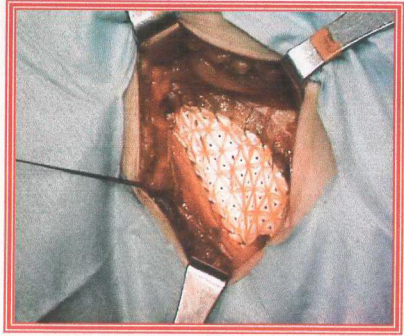
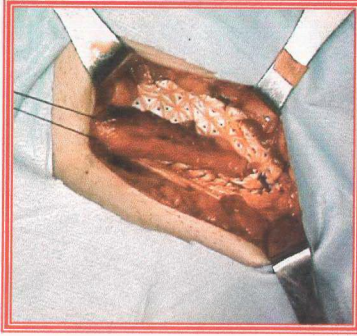
1. Yeterli büyüklükte yama kullanımı,
2. Çok dilate, iç inguinal halkalarda huni şeklinde yama kullanımının tercihi,
3. Yamanın iç alt köşesinin pubik tüberkülü iyi örtmesi,
4. Seyrek devamlı dikişlerle tespit (sık dikişler doku nekrozuna ve ağrıya neden olur),
5. Yamanın üst kısmında kordonun rahat geçebileceği açıklık bırakılması,
6. Hastanın erken hareketlendirilmesi **önemlidir.**(18,32,42,43)

İstatistiksel Yöntem :

Bu çalışma, kesitsel tipte düzenlendi. Veriler SPSS-for Windows 9,0 bilgisayar programı kullanılarak değerlendirildi. İstatistiksel analiz olarak bağımsız t-testi ve ki-kare testleri kullanıldı. Anlam düzeyi olarak, <0,05 seçildi.



Resim-8- Lichtenstein hernioplastinin resim ve şekil olarak görünümü. (Polypropylene yama kullanılarak)



Resim-9-Polytetrafluoroethylene (Gore-Tex) yama ile yapılan Lichtenstein hernioplasti.

BULGULAR

Ocak 1998-Aralık 1999 tarihleri arasında 280 kasık fitıklı hasta üzerinde yapılan bu prospektif çalışmada 140 hastaya Bassini onarımı, 140 hastaya Lichtenstein'in Tension-Free tekniği uygulandı. Hastaların, ortalama takip süresi 18 ay (8-23)'di.

I.grubu oluşturan Bassini grubunda 12 hasta (%8,5) kadın, 128 hasta (%91,5) erkekti. II.grubu oluşturan Lichtenstein grubunda ise, 9 hasta (%6,5) kadın, 131 hasta (%93,5) erkekti.

Bassini grubunun yaş ortalaması 36,8 (20-73), Lichtenstein grubunun ise 35,1 (20-70) idi.

Ameliyat Yöntemi	Toplam Hasta	Erkek Hasta	Kadın Hasta	Yaş Ortalaması
Bassini	140	128	12	36,8
Lichtenstein	140	131	9	35,1

Bassini grubunda ortalama ameliyat süresi 60 dakika olarak tespit edildi. Lichtenstein grubunda ise bu süre ortalama 55 dakika olarak tespit edildi. (Çalışmamızın başlangıcında Lichtenstein grubunda ameliyat süresi 55-60 dakika iken, ilerleyen dönemde tecrübenin artması ile beraber bu süre 45-50 dakikaya inmiştir.) Bassini grubunda 35 hasta (%25) genel anestezi, 105 hasta (%75) spinal anestezi ile opere edildi. Lichtenstein grubunda

ise, 28 hasta (%20) genel, 92 hasta (%66) spinal, 20 hasta (%14) lokal anestezi ile opere edildi.

Ameliyat Yöntemi	Ortalama Ameliyat Süresi	Genel Anestezi Uygulanan Hasta Sayısı	Spinal Anestezi Uygulanan Hasta Sayısı	Lokal Anestezi Uygulanan Hasta Sayısı
Bassini	60 dk.	35 (%25)	105 (%75)	-
Lichtenstein	55 dk.	28 (%20)	92 (%66)	20(%14)

Bassini grubundaki hastaların 86'sına (%62) sağ, 54'üne (%38) sol inguinal herniorafi operasyonu uygulanmıştır. Lichtenstein grubundaki hastaların 86'sına (%59) sağ, 46'sına (%33) sol, 12'sine ise bilateral gerilimsiz yama tekniği ile operasyon uygulanmıştır.

Bassini grubundaki hastaların 100'ünde indirekt (%72), 33'ünde direkt (%23), 7'sinde ise direkt+indirekt (%5) kasık fitiği tesbit edilmiştir. Lichtenstein grubundaki hastaların 97'sinde indirekt (%69), 38'inde direkt (%27), 5'inde ise direkt+indirekt (%4) kasık fitiği tesbit edilmiştir. Lichtenstein grubunda 3 hasta (%2) geçirilmiş operasyon sonrası nüks kasık fitiğine sahipti.

Ameliyat Yöntemi	Sağ	Sol	Bilateral	İndirekt	Direkt	Direkt+İndirekt
Bassini	86(%62)	54(%38)	-	100(%72)	33(%23)	7(%5)
Lichtenstein	82(%59)	46(%33)	12(%8)	97(%69)	38(%27)	5(%4)

Hastaların postoperatif ağrı Vizüel Ağrı Skoruna göre değerlendirildi. Bu skora sistemi, 1'den 100'e kadar puanlandırılan ağrı düzeylerinden oluşmaktadır. Hastalarımız postoperatif ilk 48 saatte duydukları en şiddetli ağrıyı, 1'den 100'e kadar puanlamışlardır. Bassini grubunda ortalama vizüel ağrı skoru 60 iken, Lichtenstein grubunda bu değer ortalama 45 olarak tesbit edildi. (P<0,05)

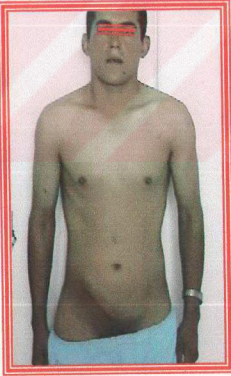
Ameliyat Yöntemi	Vizüel Ağrı Skoru Ortalaması
Bassini	60
Lichtenstein	45

Bassini grubunda ilk mobilizasyon ortalama 9,1 saatte olurken, Lichtenstein grubunda bu süre 5,2 saat olarak tespit edildi. ($P<0,05$) Spinal anestezi uygulanan hastalarda (anestezinin etkisinin uzun sürede ortadan kalkmasından dolayı) bu süre daha uzun olarak tespit edildi. Bassini grubunun post operatif hastanede kalış süresi ortalama 3,5 gün olarak tespit edildi. Lichtenstein grubunda ise bu süre 2,1 gün olarak tespit edildi. ($P<0,05$)

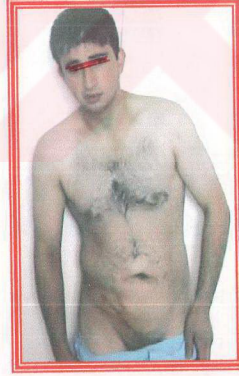
Ameliyat Yöntemi	Ortalama İlk Mobilizasyon Süresi	Ortalama Post-Operatif Hastanede Kalış Süresi
Bassini	9,1 saat	3,5 gün
Lichtenstein	5,2 saat	2,1 gün

Bassini grubunda ise dönüş süresi ortalama 35 günde olurken, bu süre Lichtenstein yöntemi uygulanan grupta 20 gün olarak tespit edildi. ($P<0,05$)

Ameliyat Yöntemi	Ortalama İşe Dönüş Zamanı
Bassini	35 gün
Lichtenstein	20 gün



*Lichtenstein hernioplastili hasta



*Bassini onarımlı hasta

Resim-10-Postoperatif birinci günde Lichtenstein grubunda ameliyat bölgesinde herhangi bir gerginlik ve ağrı yok iken, Bassini onarımı uygulanan hastalarda bu durum gözlemlendi.

Bassini grubunda, takip süresi boyunca toplam 3 nüks (%2,1) görüldü. Lichtenstein yöntemi uygulanan grupta ise takip süresi boyunca 1 nüks (%0,7) gözlemlendi. Bassini grubunda, nüks oranı 3 kat fazla olmasına rağmen, nüks oranının düşük sayıda gerçekleşmesinden dolayı istatistiksel yöntemlerle anlamlı bir fark saptanmadı.

Nükslerin Karşılaştırılması*

Uygulanan Yöntem	Nüks		Toplam
	**Olan	Olmayan	
Bassini	3 (%2,1)	137	140
Lichtenstein	1 (%0,7)	151	152
Toplam	4	288	292

* $\chi^2=1,189$, $P=0,275$

**Tablodaki 2 bölümde beklenen değer 5'ten küçük olduğu için Fisher'in Exact Ki-kare testi kullanıldı.

Bassini grubunda toplam 28 komplikasyon gözlemlendi. Lichtenstein grubunda toplam 18 komplikasyon saptandı. ($P<0,05$) Postoperatif gelişen komplikasyonlar, enfeksiyon, seroma, his kaybı, testis atrofisi ve nüks olarak değerlendirildi.

Komplikasyon	Bassini	Lichtenstein
Enfeksiyon	7	5
Seroma	5	4
His Kaybı	10	7
Testis Atrofisi	3	1
Nüks	3	1
Toplam	28	18

TARTIŞMA

Kasık fitiđi tamiri genel cerrahide en çok yapılan ameliyatlardan birisi olmasına ve pek çok yöntem tanımlanmasına karşın, yeni yöntem arayışı sona ermemiştir. Bu arayışın temelindeki faktör, nüks oranının azaltılması arzusudur. Buna ek olarak, son yıllarda, uygulanan tekniđin zorluđu, komplikasyon oranı, hastanede kalış ve normal aktiviteye dönüş süresi ve maliyet üzerine etkileri de sorgulanmaktadır. Bu tür çalışmalarda, sentetik yama ile yapılan gerilimsiz fitik tamirinin, açık ve laparoskopik diđer tekniklerin alternatifi olduđu ileri sürölmektedir. (18,27)

Herni onarımında sentetik yama kullanımı ilk kez Usher ve ark. tarafından tanımlanmıştır. Bu teknik 1984 yılına kadar daha çok nüks fitikların onarımında kullanılmıştır. Lichtenstein ve arkadaşları 1986 yılında tanımladıkları yöntemin sonuçlarını 1989'da 1000 hastalık serilerinde açıklamışlardır. Bundan sonra herni onarımında deneyimli merkezlerin yayımladığı raporlar sayesinde, yapay yama ile gerçekleştirilen Tension-Free tekniđi, primer fitiklar için de giderek kabul görmeye başlamıştır. (18) Konvansiyonel fitik onarımı tekniklerinde sütür hattında gerginlik oluşmaktadır. Relaksasyon insizyonu ile sütür hattı gerginliđi azaltılabilir ancak, yok edilemez. Herniorafi yetmezliđinin primer etyolojik faktörü, normalde karşı karşıya gelmeyen dokuların gerdirilerek karşı karşıya getirilmesidir. Bu, temel cerrahi prensiplere de aykırıdır. Gergin yapılan fasya onarımlarında sütürler dokuyu yırtar veya nekroza neden olur. Greft ile onarım ise sütür hattı gerginliđine neden olmaz, normal anatomiye deđiştirmeksizin herni onarımını mümkün kılar ve nüks oranı daha düşüktür. Ayrıca teknik, basit, hızlı, daha az ađırlı emin ve etkindir. Gerilim yaratmadığından, bilateral herni onarımı mümkündür. (47)

İnguinal kanalın tabanındaki kollagen sentezi ve depozisyonu arasındaki denge kollagenolizis yönünde bozulduğunda, akkiz inguinal herniler ortaya çıkar. O halde, bu denge düzeltilemedikçe, metabolik defektli bađ dokusunun nispeten sağlam kenarlarını bir araya getirerek dikmeye çalışmanın başarısı %70'i geçmeyecektir. Defektli alanın genişliđi ve sınırlarını dođru olarak tanımlayamadığımız için, sütür ile yapısal bütünlüđu nasıl sağlayabiliriz? Bir metabolik defektli sütüre etmeye çalışmak zaten yanlıştır. Kaldı ki, bir de Cooper ligamanı gibi sağlam ve hareket ettirilemeyen bir yapıya, metabolik bir defektin müsküler kenarını sütüre etmeye çalışmak daha da yanlıştır. Elastik ve kas yapıları restore ederken gerilimden kaçınmak, rekonstrüktif cerrahinin temel prensiplerinden biridir. Bu koşulları sağlayabilecek olan, hareketli dokuların arasına bir yama yerleştirmektir.

Yüzyılı aşkın süredir inguinal herni operasyonunun başarısı nüks oranı ile değerlendirilmektedir. Kark A.E ve arkadaşları tarafından 1098 hasta üzerinde yapılan çalışmada, hastalara Lichtenstein tekniği ile fitik onarımı yapılmış ve %0,1 nüks tespit edilmiştir.(28) Bellona D. ve arkadaşları tarafından 119 hastaya gerilimsiz fitik onarım tekniği uygulanmış ve %0,8 nüks tespit edilmiştir.(10) Mc Gillicuddy J.E tarafından 672 hastaya 717 fitik tamiri operasyonu, Lichtenstein ve Shouldice tekniği ile yapılmış olup, bu tekniklerin karşılaştırmasında Lichtenstein tekniğinde %0,2, Shouldice tekniğinde %1 nüks tespit edilmiştir.(36) Wantz GE ve arkadaşları tarafından 1076 hastaya 1252 Lichtenstein ve Gilbert's yöntemi ile gerilimsiz fitik onarım tekniği uygulanmış ve %0,5 nüks oranı tespit edilmiştir. (1) Koninger J.S. ve arkadaşlarının yaptığı çalışmada gerilimsiz fitik onarımında %0,3 nüks oranı tespit edilmiştir. (30) Soybir G. ve arkadaşları tarafından 116 hastaya gerilimsiz fitik onarım tekniği uygulanmış olup, hiç nüks tespit edilmemiştir. (55) Amid ve arkadaşlarının 4000 kasık fitikli hasta üzerinde yaptıkları çalışmada, hastalar ortalama 5 yıl takip edilmişler ve bunun sonucunda %0,1 nüks oranı tespit edilmiştir. (2,3,4,5,6)

Bassini tekniğine ait nüks oranları, gerilimsiz fitik onarım tekniğine göre daha yüksektir. Berliner tarafından 723 hasta Bassini tekniği ile opere edilmiş, 4-9 yıl takip edilmiş ve bunun sonucunda %11,5 nüks tespit edilmiştir. Lubeth yaptığı çalışmada Bassini tekniği uygulanan hastalarda %20 nüks tespit edilmiştir. Stoppa'nın yaptığı çalışmada, Bassini tekniği uygulanan 91 hasta 1-10 yıl takip edilmiş ve %22,5 nüks tespit edilmiştir.

Bizim çalışma gruplarını oluşturan Lichtenstein tekniğinde 1 (%0,7), Bassini tekniğinde ise 3 adet nüks (%2,1) gözlemlendi. Bassini'de nüks oranı 3 kat fazla olmasına rağmen, nüks oranlarının düşük sayıda gerçekleşmesinden dolayı istatistiksel yöntemlerle anlamlı bir fark saptanmadı.

Yaptığımız çalışmada, her iki gruptaki hastalar postoperatif dönemde duydukları en şiddetli ağrıyı, vizüel ağrı skorlama tekniğine göre değerlendirdiler. Buna göre Bassini grubunda ortalama skor 60 bulunurken, Lichtenstein grubunda bu skor 45 olarak bulunmuştur. (P<0,05) Yapılan birçok çalışmada da Lichtenstein tekniğinin daha az gerilimle birlikte daha az ağrıya neden olduğu tespit edilmiştir ve bizim tespit ettiğimiz sonuç literatür ile uyumludur. (24,28,29,34,35,53)

Bassini grubunda, postoperatif dönemde kasıkta ağrı ve gerginlik hissi, yürümede zorlanma gibi şikayetlere sık olarak rastlanmıştır. Gerilmeye bağlı bu şikayetler nedeniyle, Bassini grubunda ilk mobilizasyon ve hastanede kalış süreleri, Lichtenstein grubundan

istatistiksel olarak yüksek ve anlamlı bulunmuştur. Diğer merkezlerde yapılan arařtırmalara dayanan yayınlarda da benzer sonuçlar elde edilmiř olup, aldığımız sonuçlar literatür ile uyumludur. (28,34,35,53)

Günümüzde ekonomik deęerlendirmeler, yapılan ameliyatın başarısında göz önüne alınmaktadır. Hastanın aktif iř hayatına atılması, postoperatif olarak ne kadar kısa sürede gerçekteşiyorsa uygulanan yöntem o derece başarılı kabul edilmektedir. Kingsnorth ve ark. Yaptıkları çalışmada Lichtenstein hernioplastili hastaların postoperatif 20,8 günde işlerine döndükleri saptanmıştır. Bizim çalışmamızda Bassini grubunun ortalama işe dönüş süresi 35 gün olarak bulunurken, Lichtenstein grubunda bu süre 20 gün olarak tespit edilmiştir. ($P<0,05$) İstatistiksel olarak anlamlı olan bu fark literatürle uyumludur. (28,29,34,35,46,53) Bizim çalışmamızda, Lichtenstein grubunda görülen komplikasyonlar, Bassini grubunda görülenlerden istatistiksel olarak anlamlı sayıda düşük tespit edildi. Bu sonuç, Lichtenstein tekniğinin kolay uygulanabilir, düşük komplikasyona sahip, hastanın postoperatif konforunu artıran, ekonomik bir yöntem olduğunun da bir göstergesidir.

Lichtenstein tekniğinin önemli avantajlarından biri de bilateral inguinal hernilerde uygulanabilir olmasıdır. İki taraflı fitiğın eş zamanlı ameliyatı, hasta için daha az psikolojik stres oluşturmakta, hasta daha az süre işinden uzak kalmakta ve daha ucuza mal olmaktadır. Bilateral inguinal hernilerde, dokular üzerinde gerilim oluşmadığından ve daha düşük nüks oranına sahip olduğundan Lichtenstein yöntemi önerilmektedir. (3,6,17) Bizim çalışmamızda da 12 hastaya aynı seansta Lichtenstein tekniğı ile iki taraflı fitik tamiri uygulandı ve herhangi bir komplikasyon gelişmedi. (Bu hastaların hastanede kalış süresi olarak 2,1 olarak saptanmıştır.)

Dünyada birçok merkez Lichtenstein onarımını lokal anestezi ile uygulamaktadır. Sonuçlar oldukça yüz güldürücüdür. (28,42) Bu yöntemle hastalar aynı gün evlerine taburcu edilebilmektedir. Bizim çalışmamızda toplam 20 hasta lokal anestezi ile opere edilmiştir. Bu şekilde opere edilen hastaların postoperatif takiplerinde herhangi bir problemle karşılaşılması olup, hastalar postoperatif birinci günde evlerine taburcu edilmişlerdir. Lichtenstein tekniğinde operasyon esnasında dokuların fazla gerilmemesi ve bu tekniğın aşırı diseksiyona gerek kalmadan uygulanabilmesi nedeni ile lokal anestezi problemsiz uygulanabilir. Fitik ameliyatlarında, lokal anestezinin kullanılması hem hasta hem de ülkemiz ekonomisi yönünden olumlu sonuçlar doğuracaktır.

SONUÇ

İnguinal herni onarımında ideal yöntem arayışları günümüzde halen devam etmektedir. Bir yöntemin yaygın olarak kabul görmesinde, tekniğin anlaşılır, kolay uygulanabilir olması, postoperatif nükslerin, komplikasyonlarının olmaması, ekonomik olması ve sonuçlarının ideal nitelikleri taşıması şarttır.

Dünyadaki birçok cerrahi merkezlerinin yaptıkları araştırmalar göstermiştir ki; Lichtenstein hernioplasti tekniği, basit, güvenilir ve efektif bir fitik tamir yöntemidir. Bu teknik diğer konvansiyonel yöntemlerle karşılaştırıldığında, postoperatif konfor, erken günlük normal aktiviteye dönüş, düşük oranda nüks, düşük maliyet, erken işe dönüş, düşük komplikasyon oranı ile avantajlıdır. Ayrıca lokal anestezi ile uygulanabilir olması önemli bir avantajdır. Bu şekilde hastalar operasyon günü evlerine taburcu edilebilmektedir. Ayrıca nüks hernilerde güvenle kullanılacak bir yöntem olması Lichtenstein hernioplasti için önemli bir avantajdır.

Postoperatif ağrı, Lichtenstein yönteminde, diğer yöntemlere göre oldukça azdır. Bu durum hastanın konforunu ve güvenini arttıran önemli bir unsurdur. Ayrıca hasta mobilizasyonunun kısa sürede ve sorunsuz, ağrısız şekilde sağlanması, Lichtenstein yöntemini diğer yöntemlere üstün kılar. Günlük aktiviteye dönüşün kısa sürede olması, iş gücü kaybının azaltılması ve kısa hospitalizasyon süresi gibi faktörler hastalığın, hastaya ve topluma olan ekonomik maliyetini düşürmektedir. Günümüzde popüler olan laparoskopik fitik onarımının ekonomik boyutu ele alındığında Lichtenstein hernioplasti'nin avantajlı olduğu şüphesizdir.

Fitik onarımında yeni bir yöntemin başarılı olup olmadığını anlayabilmek için hastaların en az 3 yıl süre ile takip edilmesi gereklidir. Bizim yaptığımız bu çalışmada ortalama takip süremizin 18 ay olması nedeni ile geç dönem komplikasyonları ile ilgili takiplerimiz yetersizdir. Bu nedenle takiplerimizin dünya standartlarına yakın hale getirilebilmesi, sonuçlarımızın daha objektif ve güvenilir olmasını sağlayacaktır.

Bu çalışmanın sonucunda; Lichtenstein Tension-Free tekniğinin; postoperatif konfor, erken günlük aktiviteye dönüş, düşük oranda nüks, erken işe dönüş, düşük komplikasyon oranı ve düşük maliyetle ideal bir herni onarım yöntemi olduğu ve yaygın olarak kullanılacağı **kanısına varılmıştır.**

ÖZET

Kasık fitiği tamiri genel cerrahide en çok yapılan ameliyatlardan birisi olmasına ve pek çok yöntem tanımlanmasına karşın, yeni yöntem arayışı henüz sona ermemiştir. Bu arayışın temelindeki faktör, nüks oranının azaltılması arzudur. Buna ek olarak, son yıllarda; uygulanan tekniğin zorluğu, komplikasyon oranı, hastanede kalış ve normal aktiviteye dönüş süresi ve maliyet üzerine etkileri de sorgulanmalıdır.

GATA Genel Cerrahi Anabilim Dalı'nda Ocak 1998 - Aralık 1999 yılları arasında toplam 280 kasık fitıklı hastaya 140 Bassini, 152 Lichtenstein hernioplasti operasyonu uygulanmıştır. Hastalar; postoperatif ağrı, hastanede kalış süresi, komplikasyon oranı, ilk mobilizasyon süresi, işe dönüş zamanı, nüks oranı açısından değerlendirilmiştir. Bu çalışma kesitsel tipte düzenlenmiştir. Veriler SPSS-for Windows 9,0 bilgisayar programı kullanılarak değerlendirildi. İstatistiksel analiz olarak bağımsız t-testi ve ki-kare testleri kullanıldı. Anlam düzeyi olarak 0,05 seçildi.

Her iki gurubun hastaları ortalama 18 ay (8-23) takip edildi. Vizüel ağrı skorlama sistemine göre, postoperatif ağrıları sorgulanan hastaların ağrı skorları, Lichtenstein hernioplastide ortalama 45 olarak bulunurken, Bassini tekniğinde 60 olarak bulunmuştur ($P<0,05$). Postoperatif ilk mobilizasyon süresi, Lichtenstein hernioplastide 5,2 saat bulunurken, Bassini tekniğinde 9,1 saat bulunmuştur ($P<0,05$). Ortalama işe dönüş zamanı, Lichtenstein hernioplastide 20 gün iken, Bassini tekniğinde bu süre 35 gün olarak bulunmuştur ($P<0,05$). Postoperatif komplikasyon Lichtenstein grubunda 18 iken, Bassini grubunda 28 olarak tespit edilmiştir ($P<0,05$). Lichtenstein grubunda toplam 1 nüks(%0,7) tespit edilirken, Bassini grubunda 3 nüks(%2,1) görülmüştür. Fakat her iki grupta da nüks oranının düşük sayıda gerçekleşmesinden dolayı, istatistiksel yöntemlerle anlamlı bir fark saptanmamıştır ($P=0,275$).

Bu çalışmanın sonucunda; Lichtenstein Tension-Free tekniğinin postoperatif konfor, erken günlük aktiviteye dönüş, düşük oranda nüks, erken işe dönüş, düşük komplikasyon oranı ve düşük maliyetle ideal bir herni onarım yöntemi olduğu ve yaygın olarak kullanılabileceği **kanısına varılmıştır.**

SUMMARY

Although inguinal hernia repair is the most frequent operation, performed by surgeons and although too many techniques are described, looking for new methods haven't been stopped. The basic factor in this investigation is the purpose of decreasing the recurrence rates. In addition; recurrently, the difficulty of technique performed, complication rate, hospitalization period, the period needed for returning back to normal activity and the cost-effectiveness are being questioned.

Between January 1998 and December 1999; of the 280 patients with inguinal hernia, 140 were operated with technique of Bassini and 152 with technique of Lichtenstein hernioplasty in General Surgery Department of GMMA.

The patients were evaluated in means of postoperative pain, hospitalization period, complication rate, first mobilization period, returning time to work and recurrence rates. This study was arranged in sectional type. The data was evaluated with using computer program of SPSS-for Windows 9,0. Independent t-test and chi-squared test were used for statistical analyse. The value of $< 0,05$ was statistically significant.

The patients were followed 18 month (8-23) in both groups. While the pain scores of the patients, questioned according to the scoring system of visual pain, were 45 in Lichtenstein hernioplasty, it was 60 in Bassini technique ($P < 0,05$). While the first mobilization period postoperatively was 5,2 hours in Lichtenstein hernioplasty, it was 9,1 hours in Bassini technique ($P < 0,05$). While the mean period of returning back to work was 20 days in Lichtenstein hernioplasty, it was 35 days in Bassini technique ($P < 0,05$). Postoperative complication rate was 18 in Lichtenstein group and 28 in Bassini group. While there was 1 recurrence (%0,7) in Lichtenstein group, there were 3 recurrence(%2,1) in Bassini group. But we couldn't find statistically significant difference ($P = 0,275$) because of the lower recurrence rates in both groups.

At the end of this study; it is concluded that the method of Lichtenstein tension-free hernioplasty is an ideal method of hernia repair and it can be used widely with the advantages of postoperative comfort, early return to daily activity, low rates of nux, early return to work, low complication rates and low cost effectivity.

KAYNAKLAR

- 1.Amid G.E., Shulman A.G., Lichtenstein I.L.,My experience in repairing, without tension, primary inguinal hernia in men, *Chirurgie*,122, 1997:111-116
- 2.Amid G.E., Shulman A.G., Lichtenstein I.L., Open tension-free repair of inguinal hernias: the Lichtenstein technique, *Eur. J. Surg.* 162 1996:447-453
- 3.Amid G.E., Shulman A.G., Lichtenstein I.L.,Simultaneous repair of bilateral inguinal hernias under local anesthesia, *Ann.of Surg.* 223, 1996:249-252
- 4.Amid G.E., Shulman A.G., Lichtenstein I.L., The Lichtenstein open tension-free mesh repair of inguinal hernias, *Chir.* 74, 1995:296-301
5. Amid G.E., Shulman A.G., Lichtenstein I.L.,A critical evaluation of the Lichtenstein tension-free hernioplasty, *İnt.Surg.* 79, 1994:76-79
- 6.Amid G.E., Shulman A.G., Lichtenstein I.L.,Critical scrutiny of the open tension-free hernioplasty,*Am. J. Surg.* 165 1993:369-371
- 7.Alican F., Cerrahi dersleri, *İst. Cer. Tıp Fak.*, 1994:575-579
- 8.Arat İ.R., Fitiklar, Genel Cerrahi, Değerli Ü.(Ed),*İst. Tıp Fak.*, 1983:461-468
- 9.Bauer K.H., Kemen M., Senkal M., Zumbotel V., 10 years results after repair of recurrent problem inguinal hernia with prolene mesh, *Zentralbl Chir.* 123(2), 1998:163-166
- 10.Bellone D., Sacco D., Spidalieri G.,Cardino L., Tension-free hernioplasty, *Minerva Chir.* 54, 1999:123-125
- 11.Barnes J.P., İnguinal hernia repair with routine use of marlex mesh, *Surg. Gynecol. Obstet.* 165, 1987:33-37
- 12.Baver J.J., Solky B.A., Gelernt R.M., Kneel R., Repair of the longe abdominal wall defects with expendedpolytetraflouroethylene(PFRE),*Ann. Surg.* 206, 1987
- 13.Bumin O., İnguinal herniler, Cerrahide Muayene Usülleri, *Onikinci Basım*, 1998:164-174
- 14.Berberoğlu M., Total ekstraperitoneoskopik herni onarımı,*Ankara*,1999:1-12
- 15.Corner W.T., Peacock E.E., Some studies on the etiology of inguinal hernia,*Am. J. Surg.*, 126, 1973:732-735
- 16.Chuback J.A., Singh R.S., Sills C., Dick L., Small bowell obstruction resulting from mesh plug migration after open inguinal hernia repair, *Surg.*, 2000:475-476

- 17.Çolak T., Ertürk C., İki taraflı kasık fitıklarının polipropilen mesh ile eş zamanlı açık onarımı, Klinik ve Deneysel Cerrahi ,8, 2000:31-35
- 18.Çubukçu A., Gönüllü L., Alponat A., Özbay O., Yapay yama ile kasık fıtığı tamirinde iki farklı tespit yönteminin karşılaştırılması, Çağdaş Cerrahi Der., 14, 2000:92-95
- 19.Demir A.U., İnguinal ve femoral fitıkların cerrahi tedavisi, Ankaran 1974:9-110
- 20.Donahue P.E.,Theoretic aspect of hernia in:Nyhus L.M.; Condom R.E., Hernia 3rd Ed.,Philadelphia, 1989:65-77
- 21.Ferner H.,Staubesand J., Sobotta İnsan Anatomi Atlası 2, Urban&Schwarzenberg, 1985:107-111
- 22.Friis E., Lindahl F., The tension free hernioplasty in a randomized trial, Am. J. Surg., 172, 1991:315-319
- 23.Gillbert A.L., Suturless repair of inguinal hernia,Am. J. Surg., 163, 1992:331-335
- 24.Gianetta E., Cuneo S., Vitale B., Marinari G., Surgical treatment of inguinal hernia using a tension-free technique and local anesthesia.Initial exprience, Minerva Chir.,51 1996:405-412
- 25.Jenkins S.D., Klamer Th. W., A comperison of prosthetic materials used by repair abdominal wall defects, Surgery, 94, 1983
- 26.Kama N.A., Fıtık ameliyatları ile ilgili komplikasyonlar ve nüks, Çağdaş Cerrahi Dergisi, 5, 1991:35-41
- 27.Kuterdem E., Fıtıklar, A.Ü.Tıp Fak. Cerrahi, Türkiye Klinikleri ,41, Ankara, 1992:573-582
- 28.Kark A.E., Kurzer M., Waters K.J., Tension-Free mesh hernia repair : Reviev of 1098 cases using lokal anaesthesia in day unit, Ann.R. Coll. Surg. Engl. 77, 1995:299-304
- 29.Kingsnorth A.N., Porter S.C., Bennett D.H., Walker J.A., Hyland M.E., Sadergren S., Lichtenstein patch or perfix plug and patch in inguinal hernia, Surgery, 127, 2000:276-283
- 30.Koninger J.S., Management of inguinal hernia , Chirurg., 69, 1999:1340-1344
- 31.Lawrence W.W., Karın duvarı fitıkları,Current Surgical Diagnosis & Treatment, Seventh Ed., California, 1983:755-772
- 32.Lichtenstein I.L., Shulman A.G., Amid P.K., The tension-free hernioplasty, Am.J. Surg., 571, 1989:188-193
- 33.Lichtenstein I.L., Hernioraphy, Am. J. Surg., 153, 1987:533-559

34. Loke M., Abassiute G., The Lichtenstein open tension free hernioplasty., *Acta Chir. Hung.*, 36, 1997:201-203
35. Leardi S., Pietroletti R., Riseti A., The use of prosthetic meshes in the surgical treatment of inguinal hernia., *Miner. Chir.*, 53, 1998:581-585
36. McGillicuddy J.E., Prospective randomized comparison of the Shuldice and Lichtenstein hernia repair procedures., *Arch. Surg.*, 133, , 1998:974
37. McVay B.C., *Surgical Anatomy, Sixth Ed., Volume 1, Philadelphia 1984:518-555*
38. Nyhus L.M., Inguinal hernia, *Curr. Prob. Surg.* 1991:407-450
39. Nyhus L.M., Baker J.R., Cooper's Ligament repair of groin hernia, *Mastery of surgery*, 1984:1239-1288
40. Öner K., İnguinal bölge hernileri, *GATA Ders Notları*, 1996:380-387
41. Prior M.J., Williams E.V., Shukla H.S., Phillipps S., Vig S., Lewis M., Prospective randomized controlled trial comparing Lichtenstein with modified Bassini repair of inguinal hernia., *J.R.Coll. Surg. Edinb.* 43, 1998:82-86
42. Palumbo P., Pulcini M., Turano R., Mercuri E., Local anaesthesia in the surgery of inguinal hernia, *Minerva Chir.*, 52, 1997:509-512
43. Rutkow İ.M., Groin Hernia Surgery, *The Surgical Clinics Of North America*, Philadelphia, 1998:921-1155
44. Raymond C.R., Hernia Surgery, *The Surgical Clinics Of North America*, Philadelphia, 1994:545
45. Rusthon W.F., Abdominal Wall Hernias, *Hardy's Textbook Of Surgery*, (eds) Hardy J.D., J.B. Lippincott Company, 1983:760-776
46. Rulli F., Percudani M., Muzi M., Tucci G., Sianesi M., From Bassini to tension-free mesh hernia repair. Review of 1409 consecutive cases., *G.Chir.* 19, 1998, 285-289
47. Saygun O., Özlem N., Erdoğan B., Demirbaş B., Aydın R., İndirekt inguinal hernilerin sütürsüz onarımı, *GATA Bülteni* 40, 1998:22-28
48. Sayek İ., İnguinal fitik cerrahisi, *Ulusal Cerrahi Dergisi*, 4, 1985:59-67
49. Skandalakis J.E., Hernias In Anatomical Complications in General Surgery, 1986:252-285
50. Shackelford R.T., Zuidema G.D., Abdominal Incisions, in. *Surgery of Alimentary Tract*, Vol 2, 2nd Ed. Philadelphia, 1981:467-524

51. Skandalakis, J.E., Colborn G.L., Embryolojik And Anatomic Basis Of Inguinal Herniorhaphy, Surg. Clin. North Am., 73, Philadelphia 1993:799-836
52. Schwartz S.S., Hernias, Principles Of Surgery, Sixth Ed., Schwartz Companion Handbook, Singapore, 1994:541-550
53. Shulman A.G., Amid P.K., The safety of mesh repair for primary inguinal hernials, The Am. Surgeon, 58, 1992:255-257
54. Shulman A.G., Amid P.K., Lichtenstein I.L., Prostetic mesh plug repair of femoral and recurrent inguinal hernias: the American experience, Annal of the Royal Col. of Sur. of England, vol.74, 1992:97-99
55. Soybir G., Aker Y., K ksoy F., Yal ın O., K se H., Primer inguinal fitıklarda rutin polipropilen greft kullanımı, ulusal cerrahi dergisi, 8, 1992:118-121
56. Tekin E., Condon R.E., karın duvarı fitikleri, Temel Cerrahi, ed. Sayek İ., ikinci baskı, Ankara 1996:1442-1471
57. Thomas S.M., et al., Recurrent inguinal hernia in relation to ideal body weighth. Surg. Gyn. Obst., 170, 1992:510-512
58. Wantz G.E., Experience with the tension-free hernioplasty for primary inguinal hernias in men, J. Am. Coll. Surg. 183, 1996:351-356
59. Zorluođlu A., Ulusal Cerrahi Kongresi Bildirileri, Ulusal Cerrahi Derneđi, İstanbul 1994:265
60. Zinner J.M., Schwartz S.I., Ellis H., Hernias, Maingot's Abdominal Operations (Tenth Ed), USA 1997:479-580
61. Zollinger M.R., Repair of inguinal hernia, Atlas of Surgical Operations, USA 1993:424-446