



**KEDİ ve KÖPEKLERDE MAGGOT DEBRİDEMAN  
TEDAVİSİNİN DEĞERLENDİRİLMESİ**

**Hüseyin Koray AKDENİZ  
YÜKSEK LİSANS TEZİ**

**Danışman  
Prof. Dr. İbrahim DEMİRKAN  
Tez no: 2024-015  
Afyonkarahisar-2024**

**T.C.  
AFYON KOCATEPE ÜNİVERSİTESİ  
SAĞLIK BİLİMLERİ ENSTİTÜSÜ  
CERRAHİ ANABİLİM DALI**

**CERRAHİ ANABİLİM DALI  
YÜKSEK LİSANS TEZİ**

**KEDİ ve KÖPEKLERDE MAGGOT DEBRİDEMAN TEDAVİSİNİN  
DEĞERLENDİRİLMESİ**

**Hüseyin Koray AKDENİZ**

**Danışman  
Prof. Dr. İbrahim DEMİRKAN**

**2. Danışman  
Prof. Dr. Uğur USLU**

**Tez no: 2024-015**

**AFYONKARAHİSAR-2024**

**T.C.**  
**AFYON KOCATEPE ÜNİVERSİTESİ**  
**SAĞLIK BİLİMLER ENSTİTÜSÜ**  
**ENSTİTÜ ONAYI**

<b>Öğrencinin</b>	<b>Adı- Soyadı</b>	Hüseyin Koray AKDENİZ
	<b>Numarası</b>	213312011
	<b>Anabilim Dalı</b>	Veteriner Cerrahi
	<b>Programı</b>	Yüksek Lisans
	<b>Program Düzeyi</b>	<input checked="" type="checkbox"/> Yüksek Lisans <input type="checkbox"/> Doktora
<b>Tezin Başlığı</b>	Kedi ve Köpeklerde Maggot Debrideman Tedavisinin Değerlendirilmesi	
<b>Tez Savunma Sınav Tarihi</b>	13.02.2024	
<b>Tez Savunma Sınav Saati</b>	10.00-11.00	

Yukarıda bilgileri verilen öğrenciye ait tez, Afyon Kocatepe Üniversitesi Lisansüstü Eğitim-Öğretim ve Sınav Yönetmeliği'nin ilgili maddeleri uyarınca jüri üyeleri tarafından değerlendirilerek oy birliği / oy çokluğu ile kabul edilmiştir.

Afyon Kocatepe Üniversitesi  
Sağlık Bilimleri Enstitüsü Yönetim Kurulu'nun  
..... / ..... / ..... tarih ve  
..... sayılı kararıyla onaylanmıştır.

***e-imzalıdır***

**Prof. Dr. Esmâ KOZAN**  
**Enstitü Müdürü**

## **BİLİMSEL ETİK BİLDİRİMİ**

**Afyon Kocatepe Üniversitesi**

**Sağlık Bilimleri Enstitüsü**

**Sağlık Bilimleri Enstitüsü, Bilimsel Yayın Etiği İlkeleri ve Tez Yazım**

**Kurallarına uygun olarak hazırladığım bu tez çalışmada;**

- Tez içindeki bütün bilgi ve belgeleri akademik kurallar çerçevesinde elde ettiğimi,
- Görsel, işitsel ve yazılı tüm bilgi ve sonuçları bilimsel ahlak kurallarına uygun olarak sunduğumu,
- Başkalarının eserlerinden yararlanılması durumunda ilgili eserlere bilimsel normlara uygun olarak atıfta bulunduğumu,
- Atıfta bulunduğum eserlerin tümünü kaynak olarak gösterdiğimi,
- Kullanılan verilerde herhangi bir tahrifat yapmadığımı,
- Bu tezin herhangi bir bölümünü Afyon Kocatepe Üniversitesi veya başka bir üniversitede başka bir tez çalışması olarak sunmadığımı

**beyan ederim.**

21/03/2024

Hüseyin Koray AKDENİZ

## ÖZET

### **KEDİ ve KÖPEKLERDE MAGGOT DEBRİDEMAN TEDAVİSİNİN DEĞERLENDİRİLMESİ**

Maggot debridman terapisi, tıbbi maggotlar kullanılarak yara temizliği ve yaraların iyileşme sürecinin hızlandırılması amacıyla yapılan bir çeşit tedavi yöntemidir. Hastanın yaşı, ırkı, cinsiyeti, canlı ağırlığı, travma-lezyonun tipi, maggot uygulaması öncesi, sırasında ve sonrasında kullanılan ilaçlar ve tedavi yöntemleri ve klinik sonuçlar ayrıntılı olarak kayıt edilcektir. Maggot debridman tedavinin klinik başarısı ortaya konulacaktır. Yapılan çalışmada 1 adet köpek ve 15 adet kedinin çeşitli yaraları üzerinde maggot debridman tedavisi yapılmıştır, çeşitli etiyolojilere sahip bu yaralar, hayvanın durumuna göre planlanan sayıda ve sürede maggotlar hem debridman hemde dezenfeksiyon aşamalarında kullanılmıştır. Yara iyileşmeleri belirli günlerde yara alanları ve yaraların makroskobik özellikleri kayıt edildi. İlk uygulamadan itibaren yaralarda debridman gerçekleşmiştir. Sonuç olarak maggot debridman terapi kedi ve köpeklerde kullanılabilir bir yara sağıltım yöntemi olarak ucuz, kolay ve etkilidir. Kedi ve köpeklerde kullanımı ve üzerine yapılan araştırma sınırlı olduğu için daha fazla çalışma yapılması gerektiği düşünüldü.

Anahtar kelimeler: Maggot, Debridman, Yara

## **SUMMARY**

### **EVALUATION OF MAGGOT DEBRIDEMENT TREATMENT IN CATS AND DOGS**

The aim of this study is to report the clinical success of the treatment of animals that have undergone maggot debridement treatment in the Muğla region. The patient's age, race, gender, body weight, type of trauma-lesion, drugs used before, during and after maggot application, treatment methods and clinical results will be recorded in detail. The clinical success of maggot debridement treatment will be demonstrated. In the study, maggot debridement treatment was performed on various wounds of 1 dog and 15 cats. These wounds, which have a wide variety of etiologies, were used in both debridement and disinfection stages in the planned number and time according to the condition of the animal. Wound healing was recorded within the wound areas and macroscopic features of the wounds on certain days. Debridement occurred in all wounds from the first application. As a result, maggot debridement therapy is cheap, easy and effective as a wound healing method that can be used in cats and dogs. Further studies are needed.

Key Words: Maggot, Debridement, Wound

## ÖNSÖZ

Yüksek lisans eğitimim süresince bitmek tükenmek bilmeye sorularıma bütün içtenliği ile her zaman cevap veren, sadece mesleğe ve bilime değil hayata dair konularda da yoluma ışık tutan danışmanım Prof. Dr. İbrahim DEMİRKAN'a,

Paylaştığı bilgiler ve deneyimleriyle her zaman desteğini arkamda hissettiğim Cerrahi Anabilim Dalı Başkanı Prof. Dr. Zülfükar Kadir SARITAŞ'a, net çizgileri ve değerli bilgileri ile eğitimime katkı sağlayan Prof. Dr. Musa KORKMAZ'a, yenilikçi ve farklı yaklaşımları ile beni her zaman daha fazla düşünmeye ve cevaplar aramaya iten Doç. Dr. Mustafa Volkan YAPRAKÇI'ya, eğitimim ve tez dönemim yardımlarını esirgemeyen Dr. Öğr. Üyesi Fatma GÖRÜCÜ'ye ve Arş. Grv. Yusuf KOÇ'a,

Tez dönemim boyunca elinden gelen tüm imkânları kullanan ve her zaman arkamda olan Vet. Hek. Enver AYKIRI'ya, olgular sırasında özverili çalışmasından ve yardımlarından dolayı İntörn Vet. Hek. Volkan ÖĞÜT'e

Eğitim hayatımda her zaman motivasyon kaynağım olan sevgili annem Sündüs AKDENİZ, karşılaştığım bütün problemlerde yol göstericim olan dayım Kadir AVCI'ya ve hayatımın ışığı olan yıkılmaz kalem Eşim Maria Akdeniz'e teşekkür ederim.

En önemlisi Türkiye Cumhuriyeti'ni kuran ve inşa eden başta Mustafa Kemal ATATÜRK olmak üzere tüm iradeye sonsuz şükranlarımı sunarım.

# İÇİNDEKİLER

	SAYFA
<b>ÖZET</b>	<b>i</b>
<b>SUMMARY</b>	<b>i</b>
<b>ÖNSÖZ</b>	<b>iii</b>
<b>İÇİNDEKİLER</b>	<b>i</b>
<b>SİMGELER ve KISALTMALAR</b>	<b>iii</b>
<b>ÇİZELGELER ve GRAFİKLER</b>	<b>viii</b>
<b>RESİMLER</b>	<b>x</b>
<b>1.GİRİŞ</b>	<b>1</b>
1.1. Derinin Yapısı ve Anatomisi	1
1.2. Yara	2
1.3. Yara Tipleri	3
1.3.1. Enfeksiyon Durumlarına Göre Yaralar	3
1.3.1.1. Temiz Yaralar	4
1.3.1.2. Temiz Kontamine Yaralar	4
1.3.1.3. Kontamine Yaralar	4
1.3.1.4. Kirli ve Enfekte Yaralar	5
1.3.2. Etiyolojilerine Göre Yaralar	5
1.3.3. Yaranın Derinliğine Göre Yara Tipleri	6
1.3.4. Yaranın Oluşma Zamanına Göre Yara Tipleri	7
1.4. Yara İyileşmesi	8
1.4.1. Yara İyileşme Şekilleri	8
1.4.1.1. Birincil (Primer) Yara İyileşmesi	8
1.4.1.2. İkincil (Sekonder) Yara İyileşmesi	9
1.4.1.3. Üçüncül (Tersiyer) Yara İyileşmesi	9
1.4.2. Yara İyileşme Aşamaları:	10
1.4.2.1. Hemostaz	10
1.4.2.2. İnflamasyon	12
1.4.2.2.1. Erken İnflamatuvar Faz	12
1.4.2.2.2. Geç İnflamatuvar Dönemi	13

1.4.2.3. Proliferasyon	14
1.4.2.3.1. Fibroblast Göçü	15
1.4.2.3.2. Kollajen Sentezi	15
1.4.2.3.3. Anjiogenezis ve Granülasyon Evresi	16
1.4.2.3.4. Epitelizasyon	17
1.4.2.4. Matürasyon	17
1.4.3. Yara İyileşmesine Etki Eden Faktörler	18
1.4.3.1. İyileşmeyi Etkileyen Sistemik Faktörler	18
1.4.3.2. İyileşmeyi Etkileyen Lokal Faktörler	19
1.4.3.3. Yara İyileşmesini Olumsuz Etkileyen Lokal Faktörler	19
1.4.3.4. Yara İyileşmesini Olumsuz Etkileyen Sistemik ve Çevresel Faktörler	20
1.5. Açık Yara Tedavisinde Genel Kurallar	21
1.5.1. Açık Yara Tedavisinin Genel Kuralları	21
1.5.1.1. Yara Çevresinin Hazırlanması	21
1.5.1.2. Yara Lavajı	21
1.5.1.3. Debridman	22
1.5.1.3.1. Seçici Olmayan Debridman Yöntemleri	23
1.5.1.3.2. Seçici Olan Debridman Yöntemleri	24
1.5.2. Topikal Yara Tedavisinde Kullanılan İlaçlar	27
1.5.2.1. Bal	27
1.5.2.2. Hidrojen peroksit	27
1.5.2.3. Povidon iodine	28
1.5.2.4. Klorheksedin	28
1.5.2.5. Gümüş	28
1.5.2.6. Topikal Yara Tedavisinde Kullanılan Antibiyotikler	29
1.6. Maggot Terapi	30
1.6.1. Maggot Terapinin Tarihçesi	30
1.6.2. Tedavide Kullanılacak Maggotlar	32
1.6.3. Maggotların Etki Mekanizması	34
1.6.3.1. Yara Debridman Aktivitesi	34
1.6.3.2. Antimikrobiyal Aktivite (dezenfeksiyon)	35
1.6.3.3. Büyüme Teşvik Edici Aktivite	35

1.6.4. Maggotların Kullanım Alanları	36
1.6.4.1. Beşeri Hekimlikte Maggot Debridman Terapi	36
1.6.4.2. Veteriner Hekimlikte Maggot Debridman Terapi	36
1.6.5. Kontraendikasyonları ve Yan Etkileri	37
1.6.6. Maggot Debridman Terapi Uygulaması	38
1.6.7. Maggotların Yara Üzerinde Hayatta Kalmasını Etkileyen Faktörler	40
1.6.7.1. Sistemik Antibiyotik Tedavi	40
1.6.7.2. Topikal Tedaviler	40
1.6.7.3. Röntgen Işınları	41
1.6.7.3. Yaranın Hava Alması	41
1.6.8. Maggot Debridman Terapinin Avantajları	41
1.6.9. Maggot Debridman Terapinin Dezavantajları	42
<b>2. MATERYAL VE METOT</b>	<b>43</b>
2.1. Hayvan Materyali	43
2.2. Yaraların Hazırlanması	43
2.3. Maggotların Hazırlanması ve Kullanımı	44
2.4. Yaraların Takibi	44
2.5. Verilerin Analizi	45
<b>3. BULGULAR</b>	<b>46</b>
<b>4. TARTIŞMA</b>	<b>82</b>
<b>5. SONUÇ VE ÖNERİLER</b>	<b>86</b>
<b>6. KAYNAKLAR</b>	<b>87</b>
<b>7. EKLER</b>	<b>102</b>
7.1. Olguların Resimleri	102

## SİMGELER ve KISALTMALAR

**%:** yüzde

**cm:** Santimetre

**cm<sup>2</sup>:** Santimetre kare

**cm<sup>3</sup>:** Santimetre küp

**EGF:** Epidermal Growth factor ( Epidermal büyüme faktörü)

**FGF:** fibroblast growth factor ( Fibroblast büyüme faktörü)

**n:** Adet

**Maks:** Maksimum

**MDT:** Maggot debridman terapi

**Min:** Minimum

**mm<sup>2</sup>:** Milimetre kare

**Ort:** Ortalama

**P:** Olasılık ( İstatistiksel anlamlılık)

**PDGF:** Platelet kaynaklı büyüme faktörü

**Ss:** Standart sapma

**MRSA:** Methicillin-resistant Staphylococcus aureus

**TGF- $\beta$  :** Transforme edici büyüme faktörü- $\beta$

**Vb:** Ve benzeri

**VEGF:** Vascular endothelial growth factor (Vasküler entotidial büyüme faktörü)

## ÇİZELGELER ve GRAFİKLER

	<b>Sayfa</b>
<b>Çizelge 1.1.</b> Etiyolojisine göre yaralar	<b>6</b>
<b>Çizelge 1.2.</b> Kliniklerde sık karşılaşılan yaralanmalar	<b>8</b>
<b>Çizelge 1.5.</b> Topikal yara tedavisinde kullanılan antibiyotikler	<b>30</b>
<b>Çizelge 3.1.</b> Olgu verileri (1-4)	<b>46</b>
<b>Çizelge 3.2.</b> Olgu verileri (5-8)	<b>47</b>
<b>Çizelge 3.3.</b> Olgu verileri (9-12)	<b>48</b>
<b>Çizelge 3.4.</b> Olgu verileri( 13-16 )	<b>49</b>
<b>Çizelge 3.5.</b> Olgu 2 yara alan ölçümleri	<b>53</b>
<b>Çizelge 3.6.</b> Olgu 4 yara alan ölçümleri	<b>57</b>
<b>Çizelge 3.7.</b> Olgu 5 yara alan ölçümleri	<b>59</b>
<b>Çizelge 3.8.</b> Olgu 6 yara alan ölçümleri	<b>60</b>
<b>Çizelge 3.9.</b> Olgu 7 yara alan ölçümleri	<b>62</b>
<b>Çizelge 3.10.</b> Olgu 8 yara alan ölçümleri	<b>63</b>
<b>Çizelge 3.11.</b> Olgu 9 yara alan ölçümleri	<b>65</b>
<b>Çizelge 3.12.</b> Olgu 10 yara alan ölçümleri	<b>66</b>
<b>Çizelge 3.13.</b> Olgu 11 yara alan ölçümleri	<b>67</b>
<b>Çizelge 3.14.</b> Olgu 12 yara alan ölçümleri	<b>69</b>
<b>Çizelge 3.15.</b> Olgu 13 yara alan ölçümleri	<b>70</b>
<b>Çizelge 3.16.</b> Olgu 14 yara alan ölçümleri	<b>72</b>
<b>Çizelge 3.17.</b> Olgu 15 yara alan ölçümleri	<b>73</b>

<b>Çizelge 3.18.</b> Olgu 16 yara alan ölçümleri	<b>75</b>
<b>Grafik 3.1. :</b> Günlük yara Alan (mm <sup>2</sup> ) ölçümleri	<b>75</b>
<b>Grafik 3.2.</b> Günlük yara Alan (mm <sup>2</sup> ) ölçümleri	<b>76</b>
<b>Çizelge 3.19.</b> Olgu numaraları ve yaralarının günlük iyileşme alanları ortalamaları (mm <sup>2</sup> )	<b>77</b>
<b>Grafik 3.3. :</b> Olgulara ait yaraların günlük ortalama iyileşme değerleri	<b>77</b>
<b>Çizelge 3.20.</b> Olguların yaralarının İyileşme alan ortalamaları	<b>78</b>
<b>Çizelge 3.21.</b> İlk MDT sonrası yara büyüklüğü artan olgulara ilişkin ortalama dağılımları	<b>78</b>
<b>Çizelge 3.22.</b> İlk MDT sonrası yara büyüklüğü azalan olgulara ilişkin ortalama dağılımları	<b>78</b>
<b>Çizelge 3.23.</b> Hayvanların ilk MDT uygulaması sonrasında yara alanının değişimi ile etiyolojilerinin karşılaştırılması	<b>79</b>
<b>Çizelge 3.24.</b> Hayvanların yaralarının günlük iyileşme ortalaması ile istatistiklere dahil edilen Olgularda uygulanan MDT sayılarının karşılaştırılması	<b>79</b>

## RESİMLER

	SAYFA
<b>Resim 1.1.</b> Derinin anatomisi	2
<b>Resim 1.2.</b> Yara resimleri	3
<b>Resim 1.3.</b> Yara tipleri	5
<b>Resim 1.4.</b> Yara iyileşmesinin aşamaları	10
<b>Resim 1.5.1.</b> Yara Lavajı	22
<b>Resim 1.5.2.</b> Cerrahi debridman öncesi ve sonrası	23
<b>Resim 1.5.3.</b> Enzimatik debridman	25
<b>Resim 1.5.4.</b> Biyocerrahi ile yapılan debridman aşamaları	26
<b>Resim 1.6.1.</b> Lucilia sericata sineği	32
<b>Resim 1.6.2.</b> Lucilia sericata sineği	33
<b>Resim 1.6.3.</b> Maggotların yaşam döngüsü	34
<b>Resim 1.6.4.</b> Maggot debridman tedavide kullanılacak örnek bir bandaj	39
<b>Resim 2.1.</b> Image J Programı yardımıyla yüzey alan ölçümü	45
<b>Resim 3.1.</b> Olgu 1 04.03.2023 (1. gün) klinik görünümü	50
<b>Resim 3.2.</b> Olgu 2 27.05.2023 klinik görünümü	52
<b>Resim 3.3:</b> Olgu 3 27.01.2023 klinik görünümü	54
<b>Resim 3.4.</b> Olgu 4 12.04.2023 klinik görünümü	56
<b>Resim 3.5.</b> Olgu 5 04.03.2023 klinik görünümü	58
<b>Resim 3.6.</b> Olgu 6 01.02.2023 (1. gün) klinik görünümü	59
<b>Resim 3.7.</b> Olgu 7 22.04.2023 (1. gün) klinik görünümü	61

<b>Resim 3.8.</b> Olgu 8 14.06.2023 (1. gün) klinik görünümü	<b>62</b>
<b>Resim 3.9.</b> Olgu 9 27.05.2023 (1. gün) klinik görünümü	<b>64</b>
<b>Resim 3.10.</b> Olgu 10 14.04.2023 (1. gün) klinik görünümü	<b>65</b>
<b>Resim 3.11.</b> Olgu 11 29.01.2023 (1. gün) klinik görünümü	<b>66</b>
<b>Resim 3.12.</b> Olgu 12 15.07.2023 klinik görünümü	<b>68</b>
<b>Resim 3.13.</b> Olgu 13 15.07.2023 klinik görünümü	<b>69</b>
<b>Resim 3.14.</b> Olgu 14 31.07.2023 (1. gün) klinik görünümü	<b>71</b>
<b>Resim 3.15.</b> Olgu 15 31.07.2023 (1. gün) klinik görünümü	<b>72</b>
<b>Resim 3.16.</b> Olgu 16 20.07.2023 (1. gün) klinik görünüm	<b>74</b>

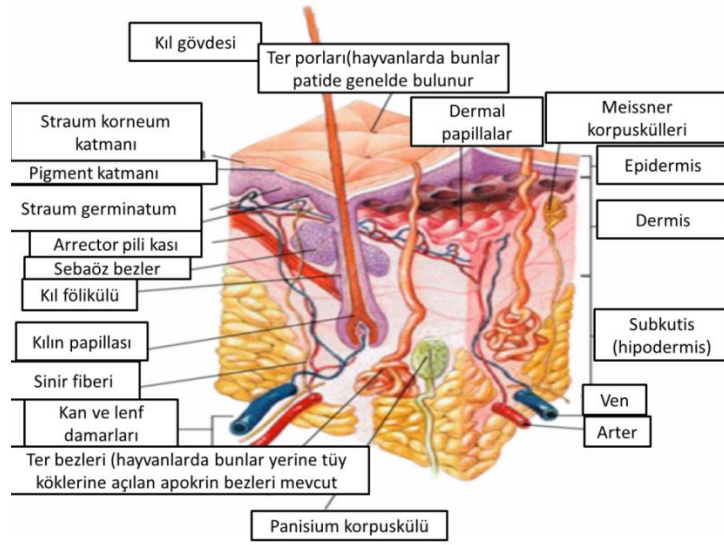
## 1.GİRİŞ

Yara sađaltımı bugün hala önemini koruyan ve tek bir yöntemin tüm sorunlara cevap vermediđi, üzerine birçok çalışma yapılan, 250'den fazla ajan ve birçok yöntemin kullanıldığı bir konudur. Normal iyileşme sürecinin bozulması sonucu kronik hale gelen yaraların ise tedavisi hem beşeri hekimlikte hemde veteriner hekimlikte maliyetli, zor ve uzun bir süreçtir (Werdin vd., 2008).

Kronik yaralar, enfekte yaralar, nekrotik ve gangrenöz yaralar hala beşeri ve veteriner hekimlikte tedavisi zorlu olabilen durumlardır. Bazı yaralar geleneksel tedavi yöntemlerine cevap vermez ve böyle yaraların tedavi yöntemlerin biri de maggot terapidir. Maggot debridman terapi insan hekimliğinde uzun yıllardır kullanılan fakat hayvanlara kullanımı sınırlı kalmış ve az sayıda çalışma yapılmış bir yöntemdir. Fakat günümüzde artan antibiyotik direnciyle kronik enfekte yaralarda ilk tercih olarak bile kullanımı yaygınlaşmaktadır (Choudhary vd., 2016).

### 1.1. Derinin Yapısı ve Anatomisi

Deri, organizmanın vücudundaki en büyük organdır ve vücudu dış etkilerden korumak, sıcaklık ve dokunmayı duyusu gibi birçok önemli işlevi yerine getirir. Deri, ince hücresel bir epidermis, epidermise göre daha az hücresel ve kollajen açısından daha zengin olan bir dermisten oluşur. Epidermis temel olarak dermisten bir bazal membran ile ayrılan keratinosit katmanlarından oluşur. Epidermis vücudumuzun en dış bariyeridir, oldukça geçirgendir, vücudu dış etkenlerden korur ve su kaybını kontrol eder. Dermis esas olarak hücre dışı matrinden oluşur ve fibroblastlar içerir. Bu tabaka deriye mekanik güç ve esneklik verir ve lenfatik sistemi, sinirleri ve kan damarlarını destekler (Resim 1.1) (Zhong vd., 2010).

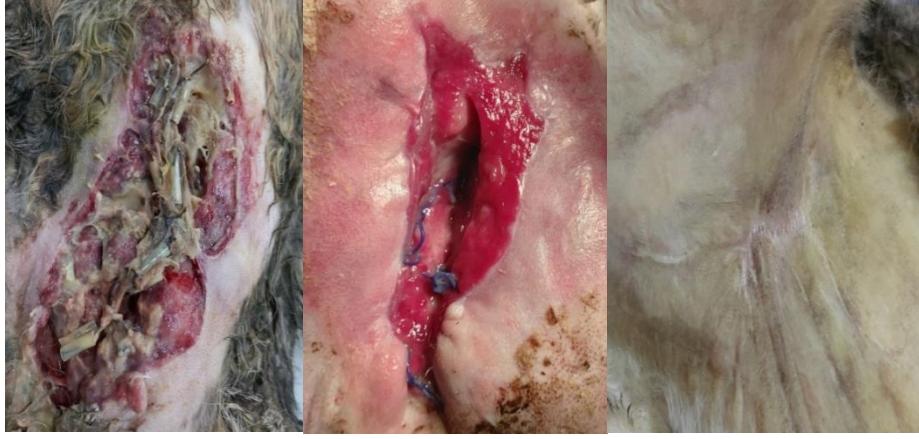

**Resim 1.1.** Derinin anatomisi ( İnt. Kay. 1)

Dermis iyi vaskülarizedir ve dokunma, ısı ve ağrı reseptörleri içerir. Epidermal tabaka 0,1–0,2 mm kalınlığındadır ve sürekli yenilenmeye programlanmış bazal membran bazal hücreleri ve keratinositlerden oluşur (MacNeil 2008). Fibroblastlar dermiste en bol bulunan hücre tipidir ve yara iyileşmesinde önemli roller oynayan proteazlar ve kollajenazlar gibi enzimleri üretme yeteneğine sahiptir (Metcalf ve Ferguson, 2007).

## 1.2. Yara

Fiziksel, kimyasal, cerrahi ve mikroskobik nedenlerle deri bütünlüğünün bozulması veya doku kaybı sonucunda organizmanın fizyolojik özelliklerinin geçici veya tamamen kaybıdır. Tıbbi olarak “Travma, cerrahi girişim vb. gibi bir dış etkenle meydana gelen deri ya da mukoza lezyonu” olarak tanımlanır (Gönül, 2009; Şahin, 2010). Veteriner hekimlik de ise, “yumuşak dokuların bütünlük halinin bozulması yani bu dokuları oluşturan yapıların birbirinden ayrılması” olarak tanımlanmıştır (Resim 1.2.) (Anteplioglu vd., 1990).



**Resim 1.2.** Yara resimleri

Yara iyileşmesi, hücresel, fizyolojik ve biyokimyasal süreçlerin bir kombinasyonu sonucu gerçekleşir. İyileşme süreci ise yaralanmadan hemen sonra başlar ve günler, aylar hatta yıllarca devam eden aktif ve dinamik bir süreçtir. Sınırları tam olarak tanımlanmamış karmaşık bir iyileşme aşamaları ağıdır. Bu süreci hızlandırmak ve iyileşmeyi tamamlamak için tedavi yöntemlerinde net bir standardizasyon yoktur (Witte ve Barbul, 1997; Diegelmann ve Evans, 2004; Janis ve Attinger, 2006)..

### **1.3. Yara Tipleri**

Yaraları çeşitli şekillerde sınıflandırmak mümkündür bunlara enfeksiyon, etiyolojilerine göre vb örnekleri vardır (Wenzel, 1993; Mangram ve Horan, 1999).

#### **1.3.1. Enfeksiyon Durumlarına Göre Yaralar**

Enfeksiyon 1 gr dokuda da 10 üzeri 5 mikro organizma kolonisinden fazla zararlı mikroorganizma bulunmasıdır (Tobin, 1984).

### **1.3.1.1. Temiz Yaralar**

Cerrahi diseksiyon sırasında yapılan birçok yara steril koşullarda yapılır ve nadiren enfeksiyon gelişir. Temiz bir yara antibiyotik profilaksisi gerektirmez. Bu gruba tiroidektomi, mastektomi, biyopsi, splenektomi, adrenalektomi, sempatektomi ve lümen (bağırsak) açılması gerektirmeyen fitik ameliyatlarıdır. Temiz yaralarda solunum, gastrointestinal, genitoüriner ve orofaringeal sistemlere girilmemiştir (Halasz, 1977; Onyekwelu vd., 2017).

### **1.3.1.2. Temiz Kontamine Yaralar**

Bu yaralarda deri dışında sindirim, solunum ve genitoüriner sistemlerin de açılmasıyla kontaminasyon meydana gelir. Başka bir deyişle, cerrahi diseksiyon sırasında mukusla kaplı bir boşluğa girmek, başlangıçta temiz bir yarayı bakterilerle kontamine eder. Komplike olmayan ülserler için yapılan gastrektomiler, histerektomi ve kolesistektomi bu gruba girer. Bu tür yaralar antibiyotik profilaksisi gerektirir (Halasz, 1977; Onyekwelu vd., 2017).

### **1.3.1.3. Kontamine Yaralar**

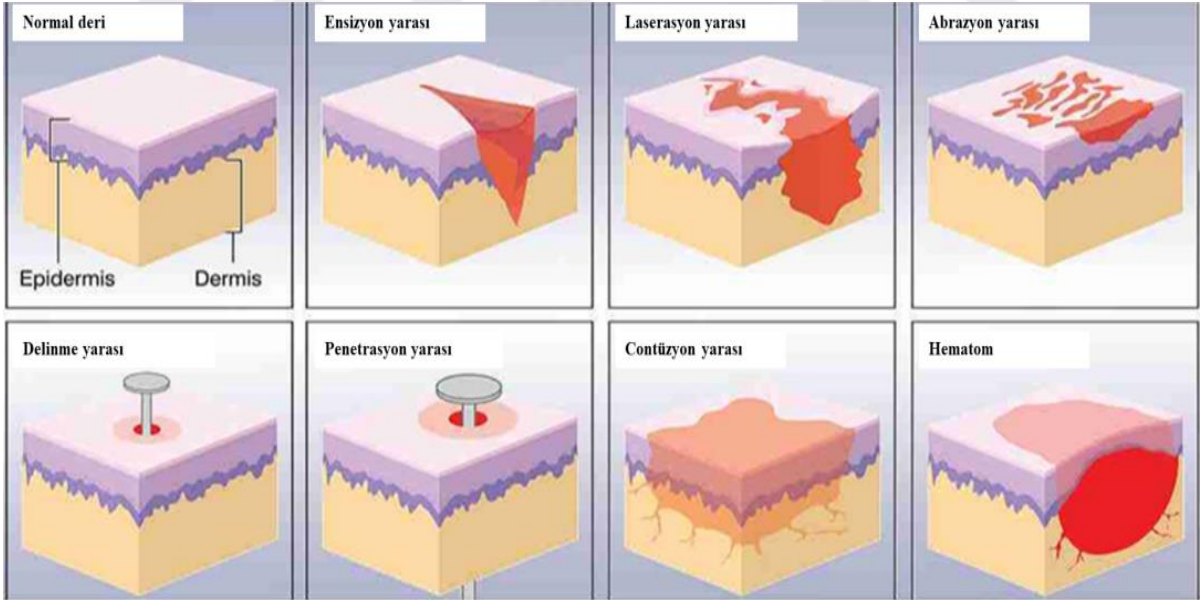
Bu yaralar ameliyat sırasında zaten mikroorganizmalarla kontamine olmuştur. Açık yaralanmalar, ameliyattan önce gastrointestinal, genitoüriner ve biliyer sistemlerin doğrudan açılmaş bulunması bu tip yaralanmalara örnektir. Bu tür yaralar, kolondan fekaloid maddeler, safra kesesi veya safra kanallarından enfekte olmuş safra veya kanser için rezeke edilmiş bir midenin boş içeriği karın boşluğunu kontamine ettiğinde oluşur. Mide cerrahisi ve ince ve kalın bağırsağın rezeksiyonu bu gruptaki tipik girişimlerdir (Halasz, 1977; Onyekwelu vd., 2017).

#### 1.3.1.4. Kirli ve Enfekte Yaralar

Bu tür yaralarda yukarıdaki nedenlere ek olarak çevreden bulaşma da söz konusudur. Pürülan materyal doğrudan yaranın içindedir. Tüm peritonit türleri bu gruba girer (Halasz, 1977; Onyekwelu vd., 2017).

#### 1.3.2. Etiyolojilerine Göre Yaralar

Travmatik yaralar fiziksel veya kimyasal sebeplerden kaynaklanabilir. Doku hasarının fiziksel nedenleri arasında kesikler veya morluklar, aşırı ısı veya radyasyon, dehidrasyon ve arteriyel veya venöz dönüşün bozulması yer alır. Kimyasal nedenler arasında protein bütünlüğünü bozan fizyolojik olmayan pH ve vasküler oklüzyon veya trombus yer alır (Resim 1.3; Çizelge 1.1).



**Resim 1.3.** Yara tipleri (İnt. kay.2)

**Çizelge 1.1:** Etiyolojisine göre yaraların sınıflandırılması (Ellis vd., 2003; Fossum 2017)

Travmatik Yaralar	a) Mekanik travmalara bağlı yaralar:	<ul style="list-style-type: none"><li>• Küt travmatik yaralar</li><li>• Kesici alet yaraları</li><li>• Kesici – Delici alet yaraları</li><li>• Kesici – Ezici alet yaraları</li><li>• Delici alet yaraları</li><li>• Ateşli silah yaraları</li></ul>
	b) Fiziksel travmalara bağlı yaralar	<ul style="list-style-type: none"><li>• Isı yaraları</li><li>• Işık yaraları</li><li>• Elektrik yaraları</li></ul>
	c) Kimyasal travmalara bağlı yaralar	<ul style="list-style-type: none"><li>• Asit</li><li>• Baz</li></ul>
	d) Biyolojik etkenlere bağlı yaralar	
Vasküler Nedenli Yaralar	a) Arteriel yetmezlik yaraları	<ul style="list-style-type: none"><li>• Ateroskleroza bağlı yaralar</li><li>• Vaskülitler sonucu oluşan yaralar</li><li>• Embolizme bağlı yaralar</li><li>• Damar anomalileri sonucu ortaya çıkan yaralar</li></ul>
	b) Venöz yetmezlik yaraları	
	c) Lenfatik yaralar	
Nörojenik Yaralar		
Basınç Yaraları	<ul style="list-style-type: none"><li>• Hava</li><li>• Kimyasal maddeler</li></ul>	
Termal Yaralar	<ul style="list-style-type: none"><li>• Yanıklar</li><li>• Donuklar</li></ul>	
Hastalıklar Sırasında Ortaya Çıkan Yaralar	<ul style="list-style-type: none"><li>• Malign tümörler</li><li>• Metabolik hastalıklar</li><li>• Enfeksiyon hastalıkları</li><li>• Hematolojik hastalıklar</li></ul>	

### 1.3.3. Yaranın Derinliğine Göre Yara Tipleri

- Yüzeysel yaralar; Derinin katmanlarından dermis'e kadar olmayan, organların ve deri altı dokuların etkilenmediği yaralardır.
- Derin yaralar; Derinin katmanlarından dermis'e veya daha derine ulaşmış organ veya deri altı dokuların etkilenebileceği yaralardır.

### 1.3.4. Yararın Oluşma Zamanına Göre Yara Tipleri

- Akut yaralar; Yaralanmadan sonraki 1-2 haftalık süreyi kapsar. Travmatik ya da cerrahi kaynaklı doku hasarlarıdır.
- Kronik yaralar; Yaralanmadan sonra 1-2 hafta geçmiştir ve iyileşmenin çeşitli nedenlerle baskılandığı zor iyileşen ya da iyileşmeyen yaralardır.

Veteriner kliniklerinde sık gözlenen yara çeşitleri Çizelge 1.2' de verilmiştir.

**Çizelge 1.2:** Kliniklerde sık karşılaşılan yaralanmalar (Ellis vd., 2003)

Ensizyonel Yaralanmalar	Genellikle bistüri veya cam gibi keskin bir cisim tarafından temiz ve düzgün kenarlı derin veya yüzlek kesik yaralarıdır.
Sürtünme Yaraları (sıyrık)	Yüzeysel uygulanan aşındırıcı kuvvetler sonucu deride oluşan genellikle epidermis ile sınırlı kalan sıyrık yaralarıdır.
Avülsiyon Yaralanmaları	Mekanik (bir kuvvet deriyi yapışık olduğu yerden söker) veya fizyolojik (dokuların beslenme kaynakları hasar alıp öldüğünde kendiliğinden dökülür) nedenlerle genelde ekstremiteden derinin yırtılmasıdır.
Doku Kayıplı Kesilme ve Kopma Yaraları	Avülsiyon yaralanmaları gibi oluşur fakat ayrılan kısmın vücut ile bağlantısı kopmuş ve derin dokular (Kas, Facia, tendon ve kemikler gibi) hasar almış ve açığa çıkmıştır.
Bandaj Kaynaklı Yaralanmalar	Çoğu uygun olmayan bandaj tekniği veya kötü bandaj bakımı yüzünden oluşan iatrojenik özellikli yaralanmalardır.
Delinme Yaraları	Keskin bir nesnenin hızla girip çıkması sonrasında oluşur Veteriner hekimliğinde çoğunlukla ısırık yaraları bu gruba girer.

**Çizelge 1.2:** devam.

Yanık Yaraları	Yanık yaraları genelde aşırı sıcak veya soğuktan kaynaklanır fakat başka kaynakları da vardır (elektrik, radyasyon ve kostik maddeler gibi).
Ateşli Silah Yaralanmaları	Çeşitli silahlardan çıkan mermilerin yarattığı karmaşık travma şekilleridir, yaralanmanın şiddeti ve etkisi hem silahın cinsi ve gücüne hemde isabet eden bölgeye ve açısına göre değişir.
Miyazlı Yaralar	Kurtçuklar tarafından enfeste edilmiş enfeksiyonlu kötü karakterde yaralardır.

#### **1.4. Yara İyileşmesi**

"Yara iyileşmesi", yaralanmadan sonra doku bütünlüğünü ve işlevini eski haline getirmek için ince ayarlı, yüksek oranda düzenlenmiş hücresel ve biyokimyasal reaksiyonlar dizisidir. İyileşme genelde komplikasyonsuz sonuçlanır; ancak çeşitli iç veya dış faktörler iyileşme sürecini engelleyebilir (Miloró, 2004).

##### **1.4.1. Yara İyileşme Şekilleri**

Yara iyileşmesi; birincil, ikincil ve üçüncül iyileşme olmak üzere üç başlık altında incelenir (Strodtbeck, 2001).

###### **1.4.1.1. Birincil (Primer) Yara İyileşmesi**

Yara kenarlarının suture, stapler veya yapışkan bantlar ile birbirine yaklaştırılarak, enfeksiyonsuz, minimal doku kaybı ve minimum skar dokusu oluşumu ile meydana gelen iyileşmelere birincil (primer) iyileşme denir (Milorio, 2004; Kumar vd., 2005).

Epidermis her iki yara bölgesinde de dikiş atıldıktan birkaç saat sonra kalınlaşır ve bu da birincil yara iyileşmesinde önemli bir etkiye sahiptir. Kesi hattı boyunca kesi boşluğunun derinliğine kadar ilerler ve 24-48 saat içinde orta hat ile birleşerek sürekli ince bir tabaka oluşturur. Bu bakteri istilasına karşı bir bariyer sağlar. Matriks proteinlerinin sentezi ve depolanması ile kollajen liflerinin oluşumu dengeli bir süreç içinde gerçekleşir (Witte ve Barbul, 1997).

#### **1.4.1.2. İkincil (Sekonder) Yara İyileşmesi**

Doku kusurlarının uzun süre müdahale edilmeden granülasyon ve bağ dokusu ile doldurulması sonucu oluşan iyileşmedir. Dikişlerin alınıp yara yerinin ayrıldığı cerrahi yara iyileşmesi de bu gruba girer. Birincil (primer) iyileşmeden farkı, enflamatuvar yanıtın daha şiddetli olması ve granülasyon dokusu oluşumu ve yara kontraksiyonu ile skarlaşmanın daha sık meydana gelmesidir. Ayrıca marjinal epitelizasyon gözlenir (Witte ve Barbul, 1997; Li vd., 2007). İkincil (seconder) iyileşme genellikle abrazyon, lokal enfeksiyon veya zayıf yara kapanmasını içerir. Bu tür yaralar büyük miktarlarda nekrotik doku kalıntıları, eksudatif akıntılar ve fibrin içerebilir (Henry ve Garner, 2003; Miloro, 2004).

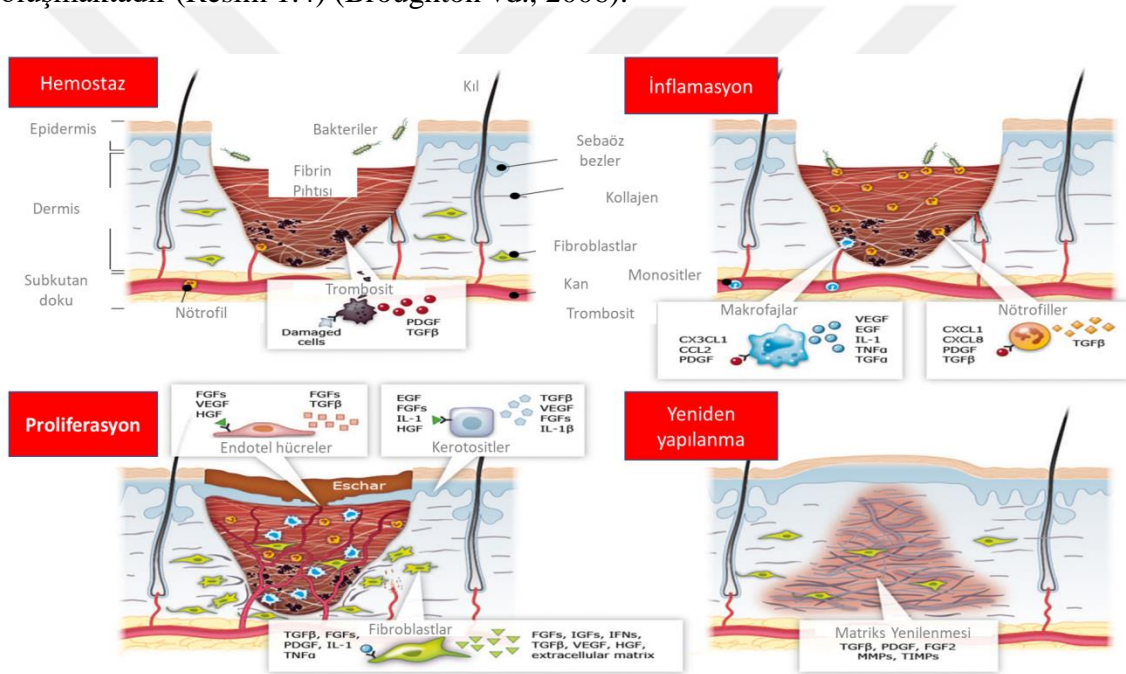
#### **1.4.1.3. Üçüncül (Tersiyer) Yara İyileşmesi**

Buna gecikmiş birincil (primer) iyileşme de denir. Bu tür iyileşmede enfeksiyon bulaştığı düşünülen bir yara açık bırakılır ve dokunun kanaması sağlanır. Enfeksiyonu önlemek için rutin yara bakımı ile ölü doku debridmanı yapılarak bakteriyel

kontaminasyon en aza indirilir. Yeterli granülasyon dokusu oluştuğunda yara bakımı yapılır doku hazırlanıp yara cerrahi olarak kapanır (Önerci ve Haberal, 2001; Miloro, 2004).

#### 1.4.2. Yara İyileşme Aşamaları:

Yara iyileşmesi kompleks bir süreç olup, etiyojisi ne olursa olsun genellikle hemostaz, inflamasyon, proliferasyon ve maturasyon süreçlerini içeren dört temel fazdan oluşmaktadır (Resim 1.4) (Broughton vd., 2006).



Resim 1.4. Yara iyileşmesinin aşamaları (İnt. Kay. 3)

##### 1.4.2.1. Hemostaz

Yaralanmadan hemen sonra yarada pıhtılaşma ve hemostaz gerçekleşir (Pool 1977; Broughton vd., 2006). Bu mekanizmaların temel amacı kanamayı önlemektir. Bunun ilk sebebi damar sistemini korumak ve hayati organların işlevi için dolaşım sistemini çalıştır

halde tutmaktır. İkinci sebebi ise daha uzun vadeli olarak iyileşmenin sonraki adımlarında bölgeye gelicek hücelere matris sağlamaktır (Jespersen 1988; Lawrence 1998; Robson vd., 2001;). Endotel hücreler, trombositler, koagulasyon ve fibrinoliz arasındaki dinamik denge yara bölgesinde ne kadar fibrin depo edilceğini belirler (Pool 1977; Lawrence 1998).

Yaralanma bölgede mikrovasküler hasara ve o bölgedeki damarlardan kanamaya sebep olur (Pool 1977; Broughton vd., 2006; Strecker-McGraw vd., 2007). Nöronal refleks ile aktive olan yaralı damarlar dairesel kas tabakasındaki kas hücrelerinin kontraksiyonu ile hızla daralır. Enine kesilmiş damarlarda kasılma 0,5 cm çapında bir arteriyolden kanamayı önleyecek kadar güçlüdür ve kanamayı tamamen durdurabilir fakat kesik damarın uzunlamasına meydana gelirse kanama artabilir (Pool 1977; Lawrence 1998). Refleks vazokontraksiyonu kanamayı azaltır veya durdurabilir ancak bu yaradaki hipoksi ve asidoz sonucu yara duvarının pasif gevşemesi ve kanamanın devam etmesinden önce birkaç dakika işe yarar, bu sebeple fibrin tıpaç oluşmaz ise hemostatik mekanizma kendi başına uzun süreçlerde yeterli olamaz (Robson vd., 2001; Strecker-McGraw vd., 2007).

Kan pıhtısı ve plateletler sadece kanamayı durdurmakla kalmaz sonrasında buraya göç edecek (hemostaz ve inflamasyon süreçlerinde) hücreler içinde bağlanabilecekleri bir matriks yapısı oluşturur. Plateletlerin oluşturduğu bu yapı  $\alpha$ -granülleri içerisinde çeşitli (PDGF, TGF- $\beta$ , epidermal büyüme faktörü, insülin benzeri büyüme faktörü ) iyileşme için hayati önem taşıyan bazı büyüme faktörleri ve stokin molekülleri bulundurur (Lawrence 1998). Bu moleküller iyileşme sırasında oluşan yara onarım kaskadında öncelikle nötrofilleri sonrasında makrofajları, endotel hücreleri ve fibroblastları aktive ederek yara bölgesine yönlendirir (Lawrence 1998; Broughton vd., 2006). Trombositler serotonin benzeri damar geçirgenliği fazla olan aminler ile damar permeabilitesini arttırarak sıvıların damarların dışına çıkmasına yardımcı olur. Bu moleküller yara onarım kaskadında ilk olarak nötrofilleri daha sonra da makrofajları, endotel hücreleri ve fibroblastları aktive ederek yara bölgesine çeker (Broughton vd.,

2006). Ayrıca trombositler serotonin gibi vasküler geçirgenliği yüksek vazoaaktif aminler ile inflamasyon sırasında sıvının damar dışına çıkmasını sağlar ve ödem oluşur yaranın inflamatuvar dönemini güçlendirir (Jespersen 1988).

#### **1.4.2.2. İnflamasyon**

Bu fazın amacı hümmoral ve hücrel savunma sistemlerini kullanarak yara bölgesini istila edebilecek mikro organizmalardan korumak ve mevcut yabancı cisim ve bakterileri uzaklaştırmaktır. İnflamatuvar faz erken inflamatuvar ve geç inflamatuvar faz olmak üzere ikiye ayrılmıştır istilacı (Hart 2002).

##### **1.4.2.2.1. Erken İnflamatuvar Faz**

Erken inflamatuvar faz koagülasyonun sonunda veya hemen sonrasında başlar, kompleman kaskadını aktif hale getirecek moleküler olayları başlatarak nötrofillerin yara bölgesine gelmesiyle enfeksiyonu önler (Broughton, vd., 2006). Nötrofiller fagositoz ile hasarlı dokuyu, yabancı cisimleri ve bakterileri parçalar ve uzaklaştırır. Fagositoz ilerleyen süreçlerde önemli rol oynar çünkü bakteri istilasına uğramış yaralarda iyileşme hayli gecikebilir (Robson 1997; Robson vd., 2001; Hart 2002).

Nötrofiller 4-36 saat içinde Transforme edici büyüme faktörü- $\beta$  (TGF- $\beta$ ), C3, C5a, bakterilerden salgılanan formilmetionil peptitler, sitokinler ve trombosit ürünleri gibi kemotaktik ajanlarla yara bölgesine çekilir (Robson vd., 2001). nötrofiller yapışkan bir hale gelir ve yara çevresindeki venlere ve endotel hücrelerine yapışmaya başlar, Sonrasında ise kan akımı ile birlikte endotel yüzeyinden yuvarlanarak sürüklenirler. Bu bağlanma ve yuvarlanma mekanizması selektif-bağlı bir yapıdır ve zayıf bağlı olarak adlandırılır (Skover 1991; Hart 2002). Endotel hücrelerden salgılanmış olan kemokinler ve integrinler güçlü bir adezyon meydana getirir (Skover 1991; Flanagan 2000).

Yuvarlanmayı bırakan ve venüllere geçen hücreler diapedez yoluyla endotel hücrelerin arasından geçer (Flanagan 2000; Hart 2002). Nötrofiller bakterileri ve yabancı cisimleri fagosite ettikten sonra salgıdıkları proteolitik enzimler ve serbest oksijen radikalleri ile artıkları yok ederler (Skover 1991; Richardson 2004; Broughton 2006).

Fazla hücreler, doku hasarı olmadan veya enflamatuar yanıtı güçlendirmeden tüm nötrofil popülasyonunun ortadan kaldırılmasına izin vererek, yara yüzeyine kabuk olarak ekstrüzyon ve apoptoz yoluyla atılır (Hunt vd., 2000; Hart 2002). Hücre kalıntıları ve apoptotik cisimler daha sonra makrofajlar tarafından fagositozlanır.

Nötrofillerin yara bölgesindeki aktivitesi birkaç gün içinde değişir, bölgeyi kontamine eden bakterilerin elimine edilmesinden sonra biter ve yara iyileşmesinin sonraki fazına kadar nötrofiller elimine edilir (Skover 1991; Hart 2002). Hücrelerden arta kalanlar daha fazla doku hasarına sebep olmadan apoptoza uğrayarak yara yüzeyinden kabuk olarak atılır. Kalan hücre kalıntıları ve apoptotik cisimler ise makrofajlar tarafından fagositoza uğrayarak bölgeden uzaklaştırılır (Hunt vd., 2000; Robson vd., 2001; Hart 2002; Diegelmann ve Evans 2004; Broughton 2006)

#### **1.4.2.2. Geç İnflamatuar Dönemi**

Yaralanmadan sonraki 48-72 saat olan geç inflammatuar dönemde makrofajlar ağırlıklı olarak yara bölgesinde bulunur ve yapılan fagositoz işlemini sürdürür (Hunt 1988; Samuels ve Tan 1999; Hart 2002). Bu hücreler kandaki monositlerin yara bölgesindeki dokularda fenotipik olarak bir değişime girmesi ile oluşur. Makrofajlar pıhtılaşma faktörleri, kompleman bileşenleri, Platelet kaynaklı büyüme faktörü (PDGF), TGF- $\beta$ , lökotrien B4 ve trombosit faktörü IV gibi sitokinler ayrıca elastin ve kollajen yıkım

ürünleri birçok ajan tarafından yara bölgesine çekilirler burada nötrofillerden daha uzun süre daha düşük pH'larda görevlerini yaparlar (Pierce vd., 1991; Ramasastry 2005).

Bu hücreler geç inflamatuvar dönemin temelini oluşturur bir nevi anahtar görevi görürler. Güçlü doku büyüme faktörlerini özellikle TGF- $\beta$ 'nın dışında diğer araçların da (TGF- $\alpha$ , heparin bağlayıcı epidermal büyüme faktörü, fibroblast büyüme faktörü [FGF], kollajenaz) bol miktarda rezervuarlığını sağlayarak keratinositleri, fibroblastları ve endotel hücreleri aktive ederler (Witte ve Barbul 1997; Diegelmann ve Evans 2004; Ramasastry 2005; Broughton 2006). Yara bölgesindeki monositlerin ve makrofajların zamanından önce tükenmesi zayıf yara debridmanı, gecikmiş fibroblast proliferasyonu ve olgunlaşması, gecikmiş anjiyogenezise yol açabilir bu da yetersiz fibroz ve zayıf bir yara iyileşmesi ile sonuçlanır (Skover 1991; Witte ve Barbul 1997; Ennis ve Meneses 2000).

Geç inflamatuvar fazda yara bölgesine en son gelen hücreler ise lenfositlerdir bunlar interlökin-1(IL-1), tamamlayıcı bileşenler ve immüoglobulin G (IgG) parçalanma ürünlerinin etkisi ile yara bölgesine gelirler (Hunt vd., 2000; Hart 2002; Broughton 2006). İnterlökin-1 kollejen enzimlerinin regülasyonuna etki ederek kollajenin yeniden şekillenmesi, ekstra sellüler matriks bileşenlerinin üretimi ve parçalanmasında önemli etki eder (Sieggreen 1987; Hunt 1988; Hart 2002).

#### **1.4.2.3. Proliferasyon**

Hemostaz sağlandıktan ve inflamatuvar yanıt süreci tamamlandıktan sonra dokunun onarımına başladığı süreçtir (Hart 2002; Richardson 2004). Proliferatif faz genelde yaralanmadan 72 saat sonra başlar ve 2 haftaya kadar sürebilir. Fibrin ve Fibronektinden oluşan bir matriks oluşumu ve bölgeye fibroblastların gelmesi ile karakterizedir. Bu aşamada makroskobik olarak görülebilen bir granülasyon dokusu oluşumu başlamıştır (Velnar vd., 2009).

Proliferatif faz fibroblast göçü, kollojen sentezi, anjiogenez ve granülasyon dokusunun oluşumu olarak kendi içinde 4 faza ayrılabilir (Velnar vd., 2009).

#### **1.4.2.3.1. Fibroblast Göçü**

Yaralanmayı takip eden 3 gün boyunca çevre dokularda bulunan fibroblast ve myofibroblastlar sayılarını arttırmaları için uyarılırlar ve inflamatuvar hücreler ve trombositler tarafından salgılanan çeşitli faktörlerce (TGF- $\beta$  ve PDGF gibi ) bu bölgeye çekilirler (Witte ve Barbul 1997). Yaralanmayı takip eden 3. günden sonra alandaki sayıca artmış fibroblastlar matriks proteinleri, proteoglikan, tip 1, tip 3 prokollejen ve fibronektin üretirler. İlk haftanın sonuna doğru ise artık hücre göçünü destekleyen ve onarımda önemli görev alan matriks birikmiş ve fibroblastlar myofibroblastlara dönüşme yoluna girmiştir (Sieggreen 1987; Ramasastry 2005). Fibroblastlar değişerek fenotipik (plazma zarlarının kalınlaşıp aktif kullandıkları pseudopod uzantılara sahip olmak gibi) olarak myofibroblasta dönüşür. Gelişen myofibroblastlar yara kontraksiyonunu mümkün kılar ve yara kenarlarını birbirine yakınlaştırırlar, bu süreçten arta kalan ve artık ihtiyaç olmayan fibroblastlar ise apoptoz ile bölgeden yok edilirler (Servold 1991; Greenhalgh 1998).

#### **1.4.2.3.2. Kollajen Sentezi**

Kollajenler yara iyileşmesinin her evresinde önemlidir. Fibroblastlar tarafından sentezlenir ve iyileşmenin proliferatif ile maturasyon fazlarında yara bölgesinde bulunan dokuların bütünlüğünü sağlamak, gücünü kazandırmak ve için hücre içi matriks oluşumu kilit rol oynar (Clark 1993; Baum ve Arpey 2005). Kollajenler normal dermişte %80 tip 1 %25 tip 3 bulundururken yaralanmış dermişte ise %40 a kadar tip 3 bulundurabilirler (Robson vd., 2001).

#### 1.4.2.3.3. Anjiogenezis ve Granülasyon Evresi

Anjiogenezden sonra meydana gelen ve iyileşmenin her aşamasında oluşan yeni kan damarları yaraların iyileşmesinde hayati önem taşır. Hemostaz aşamasında nötrofil ve makrofajları çekmenin yanı sıra salınan birçok faktör anjiogenezi uyarır (Pierce vd., 1991; Servold 1991; Takeshita vd., 1994). Yara bölgesindeki endotel hücreleri de çeşitli anjiogenik faktörlere yanıt verir bu yanıt anhiostatin ve steroid gibi inhibitörlerin etkisi ile kontrol altında tutulur (Ribatti vd., 1991; Oike vd., 2004) .

Hipoksi durumunda yara etrafındaki dokulardan salgılanan çeşitli moleküller endotel hücrelerin büyümesini ve proliferasyonunu sağlar. Bu çeşitli moleküllere 4 aşamalı bir cevap verilir, İlk aşamada endotel hücrelerin ekstrasellüler matriks boyunca ilerleyebilmek için ana damarların bazal laminasının bozulması gerekir bunun için proteaz üretirler. İnhibitör ve uyarıcı ajanlar endotel hücrelerinin çoğalmasında direkt görev alırlarken aynı zamanda indirekt olarak da EGF'yi serbest bırakmak için konak hücreleri uyarır ve mitozu aktive ederler, sonrasında Fibroblast büyüme faktörü (FGF) ve Vasküler entotidial büyüme faktörü (VEGF) nün kilit rol oynar, sonrasında ise proliferasyon ve maturasyon takip eder (Folkman ve Klagsbrun 1987; Risau 1990; Takeshita vd., 1994; Zhang vd., 1997). Yara merkezin de damarlaşma bulunmaz yara kenarları ile sınırlı alan yaralanmamış damarlar ve çevre dokulardan gelen kaynaklarla beslenir sonrasında ise yara kenarlarından gelişen kılcal damarlar bir damar ağı meydana getirir. Kemotaksis hücrelerin kimyasal madde iletimi ile hareket etme yeteneğidir (Manes vd., 2000).

Bu mekanizma sayesinde hareket eden hücreler iyileşmeyi ve aşamaları mümkün hale getirir. Katkı sağlayan faktörler (TGF-alfa, anjiopietin-1, EGF, fibrin ve lipid büyüme faktörleri VEGF) mediatörler gibi hareket ederek neovaskülerizasyon ve yaralı bölgede damar oluşumunu sağlar, hücre büyümesini ve farklılaşmasını modüle eder (Dejana vd., 1985; Grotendorst vd., 1989). Kemotaktik aktivite sonucu hücre göçü meydana gelir ve bu anjiogenesis için gereklidir (Krizbai vd., 2000; Li vd., 2005).

Karmaşık bir dizi işlem hücre iskeletini, sinyal iletimini, göçü, plazma membranının altında aktinden zengin bir ağ ve damarlardaki fiziksel ve kimyasal faktörlerle düzenlenir. Bu düzenlenme mekanizması 3 adımda gerçekleşir. Kemotaksis (kemotaktik maddelerin yüksek olduğu ortama doğru hücre göçü), mekanotaksis (mekanik güçler tarafından yapılan hücre göçü), haptotaksis (hareketsiz ligand gradiendine cevap olarak olan hücre göçü) (Krizbai vd., 2000; Li vd., 2005).

Hücrelerin hareket etmesi için 3 eylemi yapabiliyor olması gerekir; protüzyon (hücre önüne uzanma), adezyon (aktin hücre iskeletine yapışmak için), traksiyon (sitoplazmayı ilerletmek için ) (Holly vd., 2000; Wolgemuth 2005).

#### **1.4.2.3.4. Epitelizasyon**

Epitel hücrelerinin göçü yaralanmadan birkaç saat içinde yara kenarlarından başlar. Tek bir katmandan oluşan bir defektin üzerini kapatır. Bölgedeki epitel hücrelerinin mikotik aktivitesi artar, ne zamanki gelişmiş epitel hücreleri bir araya gelirse göç durur ve bazal membran oluşmaya başlar (Hunt vd., 2000; Diegelmann ve Evans 2004; Baum ve Arpey 2005).

#### **1.4.2.4. Matürasyon**

Yara iyileşmesinin son aşaması olan maturasyon yeni epitel hücresi ve skar dokusu oluşmasından sorumludur, 1-2 yıl bazen ise daha uzun sürebilir (Witte ve Barbul 1997; Ramasastry 2005). Akut yaralarda iyileşme süresince yara bölgesinde oluşan yapım ve yıkım işlemleri maturasyon sürecindeki mekanizmalarca kontrol edilir. Yara bölgesinde biriken kollejen miktarı arttıkça yaranın gerilme gücü artar, dokular bu yolla yaralanmadan önceki güçlerinin %80 ini yeniden kazanabilirler fakat asla eski gücünü tamamen kazanamazlar (Clark 1993; Robson vd., 2001). Kollajenlerin sentezi ve yıkımı

ekstra sellüler matriksin yeniden şekillenmesi durmaksızın devam eden ve genelde 3 hafta sonunda kararlı bir duruma gelen bir olaydır. Matriks metalloproteinaz enzimleri yara bölgesinde bulunan nötrofiller, makrofajlar ve fibroblastlar tarafından üretilir ve mevcutta ki kollojenin yıkımından sorumludur. Bu aktivite inhibitörler tarafından sıkı bir şekilde kontrol edilir. Kademeli olarak, metalloproteinazların doku inhibitörlerinin aktivitesi artar, metaloproteinaz enzimlerinin aktivitesinde bir düşüşle sonuçlanır ve böylece yeni matris birikimini destekler (Clark 1993; Robson 1997; Toy 2005).

Kollajen demetlerinin ilk birikimi oldukça düzensiz olmasına rağmen, yeni kollajen matrisi zamanla daha odaklı ve çapraz bağlı hale gelir. Müteakip organizasyonu, büyük ölçüde proliferatif fazda hâlihazırda başlamış olan yara kontraksiyonu ile yeniden şekillenme fazının son safhalarında elde edilir. Altta yatan bağ dokusu, hücre dışı matris ile fibroblast etkileşimleri nedeniyle boyut olarak küçülür ve yara kenarlarını birbirine yaklaştırır. Süreç bir dizi faktör (PDGF, TGF- $\beta$  ve FGF vb.) tarafından düzenlenir (Pierce vd., 1991; Clark 1993).

Bu aşamada yara dokusunun olgunlaşması 2 yıla kadar sürebilir ve normal epitelin oluşumu gerçekleşir. Sürekli olarak kollojen ve diğer proteinlerin oluştuğu ve yıkıldığı devam eden bu sürecin sonunda yaralanmamış normal dokuya benzer bir yapı oluşur. Orijinal mukavemetinin %50'sine üç haftada ulaşılırken uzun vadede ancak %80'ine kadar ulaşılabilir (Young ve Naught, 2011).

### **1.4.3. Yara İyileşmesine Etki Eden Faktörler**

#### **1.4.3.1. İyileşmeyi Etkileyen Sistemik Faktörler**

Yaş, vücut kondisyonu, besin alımı ve eşlik eden hastalıklar. Özellikle büyük yaralara sahip hayvanların günlük kalori ve protein ihtiyacı artar, hipoproteinemi (<2.0g/dL)

yara iyileşmesinde gecikme ve yara güçsüzlüğü ile bağdaştırılmıştır (Cornell, 2012.). Diabetes mellitus, hiperadrenokortisizm ve üremi gibi altta yatan metabolik hastalıklar da yara iyileşmesini geciktirir. Kortikosteroidler ve kemoterapötik ilaçlar birçok çalışmada yara iyileşmesini geciktirdiği ve yara güçsüzlüğü ile ilişkilendirilmiştir (Amsellem, 2011).

#### **1.4.3.2. İyileşmeyi Etkileyen Lokal Faktörler**

İyileşmeyi etkileyen lokal faktörler doku perfüzyonu, dokunun canlılığı, enfeksiyon varlığı (1 gr dokuda da 10 üzeri 5 mikro organizma kolonisinden fazla zararlı mikro organizma bulunması), hematoma veya seroma varlığı, yaranın gerginliği, yaranın hareketliliği, kir, kıl, tüy vb yabancı maddelerin varlığı ve Halstedin cerrahi ilkelerine uyulması (hassas doku kullanımı, katı aseptik teknik, keskin anatomik diseksiyon, titiz hemostaz, ölü boşluğun obliterasyonu, gerilimden kaçınma, korunmuş vaskülerite ve dokuların dikkatli bir şekilde yakınlaştırılması) olarak tanımlanır (Tobin, 1984).

#### **1.4.3.3. Yara İyileşmesini Olumsuz Etkileyen Lokal Faktörler**

- Uygun biçimde yapılmayan cerrahi işlemler (yaranın aşırı gerilmiş kapatılması, aşırı ekstansiyon, elektrokoterin yanlış veya gereğinden fazla kullanılması vb.).
- Yaranın vaskülarizasyonunun bozulması ve doku iskemisi.
- Yara bölgesinde meydana gelen enfeksiyonun kontrol edilememesi.
- Uzun süreler aynı pozisyonda yatmaya bağlı oluşan basınç ülserleri ve ödem.
- Kronik travmaya maruz kalınması.
- Yabancı cisimlerin yara bölgesinde var olması.

- Uygun olmayan dikiş malzemeleri ve dikiş teknikleri.
- Yara bölgesinde ölü boşlukların bulunması ve hematoma veya seroma gibi gerilimi arttıran komplikasyonlar.
- Aşırı sıkı pansuman veya yaranın uygunsuz kapatılması.
- Yetersiz hareket kısıtlaması (Yaranın erken mobilizasyonu).
- Nekrotik dokuların yeterince debride edilmemesi olarak sıralanabilir (Erdem ve Çelebi, 1996; Engin, 2000; Williams ve Harding, 2003).

#### **1.4.3.4. Yara İyileşmesini Olumsuz Etkileyen Sistemik ve Çevresel Faktörler**

- Yetersiz beslenme veya sindirimde bozukluk (vitamin eksikliği, protein-kalori eksikliği, eser elementler).
- Dokunun perfüzyonunu olumsuz etkileyen dolaşım sistemi hastalıkları.
- Metabolik hastalıklar (demir eksikliği anemisi, hipokalsemi, C vitamini eksikliği).
- Endokrin hastalıkları (diabetes mellitus, hipotroidizm).
- Aşırı kilo (obezite) veya Aşırı zayıflık (Letarlik durumu).
- Yaşlılık.
- Kronik hastalıklar (renal ve hepatik yetmezlik, hematopoetik, konnetif doku ve otoimmün hastalıklar, malignite).
- İlaçlar (kortikosteroid, antikoagülan ve antiagregan benzer biçimde kanamayı etkileyen ilaçlar, antineoplastikler, non-steroidal antiinflamatuar ilaçlar).
- İyonize radyasyona maruz kalma.
- Bağ dokusunda değişim icra eden genetik hastalıklar (Osteogenezis imperfekta).
- Oksidatif stres.

- Çevre sıcaklığı gibi faktörlerden etkilenir (Reiser, 1993; Erdem ve Çelebi, 1996; Engin, 2000; Biger, 2001).

## **1.5. Açık Yara Tedavisinde Genel Kurallar**

Açık yara tedavisi yaranın düzenli drenajına, kontrolüne, lavajına ve gerektiğinde debridmanına izin verir bundan dolayı bir yaranın kapatılması ile ilgili her hangi bir şüphe varsa o yarayı konteminasyona uğramış saymak ve açık yara tedavisi uygulamak genelde en iyi seçenektir. Yara bütün konteminantlardan ve cansız dokulardan kurtulduktan sonra kapatılma kararı verilebilir (Williams, 1999).

### **1.5.1. Açık Yara Tedavisinin Genel Kuralları**

#### **1.5.1.1. Yara Çevresinin Hazırlanması**

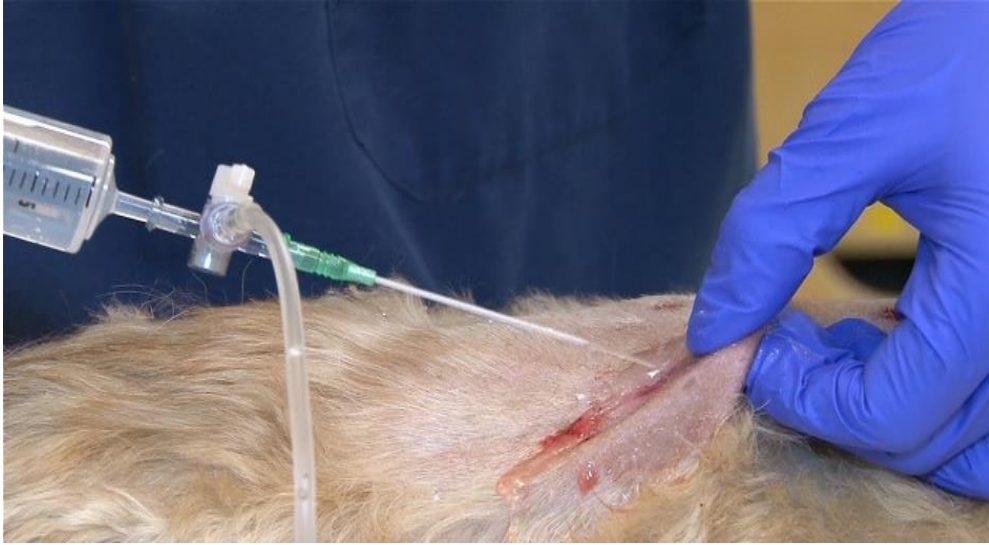Yara çevresi tüy, kıl, akıntılar ve yabancı cisimlerden arındırılır bu yapılırken yara üstü daha ileri konteminasyondan kaçınmak için bir jel, ıslatılmış bir bandaj vb. bir koruyucu ile örtülür (Williams 1999).

#### **1.5.1.2. Yara Lavajı**

Yara lavajı bakteri sayısını önemli ölçüde azalttığı ve yabancı cisimleri yaradan uzaklaştırdığı için yara tedavisin önemli bir adımıdır. Yara lavajı için kullanılacak basınç 4-15 psi arası tercihen 8 psi olmalıdır, Bundan daha yüksek 40-50 psi gibi basınçlar bakterileri yara içindeki dokulara gömüp enfeksiyon ihtimalini arttırabilir. İdeal lavaj sıvısı; steril, izotonik, sitotoksik olmayan bir sıvı olmalıdır (laktatlı ringer [hartmann solution] vb.) (Williams 1999).

Bu amaçla laktatlı ringer, izotonik (normal saline) temiz çeşme suyu da kullanılabilir fakat çeşme suyu sitotoksik olması, steril olmaması ve iz elementler içermesi sebebiyle ideal değildir. Serum fizyolojik de kullanılabilir fakat sitotoksik olması herhangi bir tamponlayıcı içermemesi onu ideal yapmaz (Williams 1999).

Lavaj yapılacak sıvı içerisine antiseptikler de ilave edilebilir bunlardan en çok tercih edilenleri 0.05% lik klorheksedin ve %1 lik povidon iode'dur, Klorheksedin sahip olduğu rezidüel etkiden dolayı povidon iodine üstün görülür (Resim 1.5.1) (Williams 1999).



**Resim 1.5.1.** Yara lavajı (İnt Kay 4)

### **1.5.1.3. Debridman**

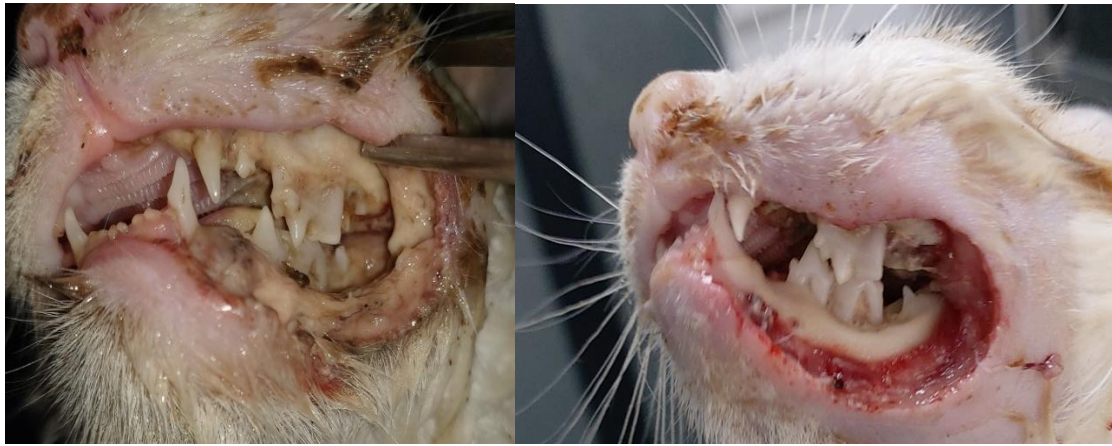Bir yarada bulunan yabancı cisimleri, hasarlı, enfekte veya ölü dokuları, yara kabuklarını, apse materyalini yabancı cisimleri, eskarı ve doku artıklarını temizleme işlemine debridman denir. Primer veya seconder kapatma için taze, temiz bir yara yatağı oluşturmayı hedefler. Debridman cerrahi, enzimatik, otolitik, mekanik veya biyolojik

yöntemlerden oluşabilir. Debridman yöntemleri kendi içinde ikiye ayrılır seçici olan debridman yöntemleri ve seçici olmayan debridman yöntemleri olarak (Williams 1999).

### 1.5.1.3.1 Seçici Olmayan Debridman Yöntemleri

#### a) Cerrahi Debridman Yöntemi

Büyük miktarlarda nekrotik kalıntının çıkarılması gerekiyorsa cerrahi debridman endikedir. Cansız veya nekrotik doku sıklıkla mor siyah renkte görülür eğer dökülüyorsa sarı ila kahverengi de olabilir. Uygun dokular blok olarak alınabilir. Canlı dokulara zarar vermemek ve çok fazla canlı doku almamak için dikkat edilmelidir. Canlılığı şüpheli doku ertesi gün yeniden değerlendirmeye bırakılabilir tipik olarak doku nekrozunun boyutu 24-48 saat içinde belirgin olacaktır. Mümkünse dokuların beslenmesini sağlayan dokular ve damar ağları cerrahi işlem sırasında korunmalıdır (Resim 1.5.2) ( Mickelson vd., 2016; Sezer ve Aktaş, 2020).



**Resim 1.5.2.** Cerrahi debridman öncesi ve sonrası

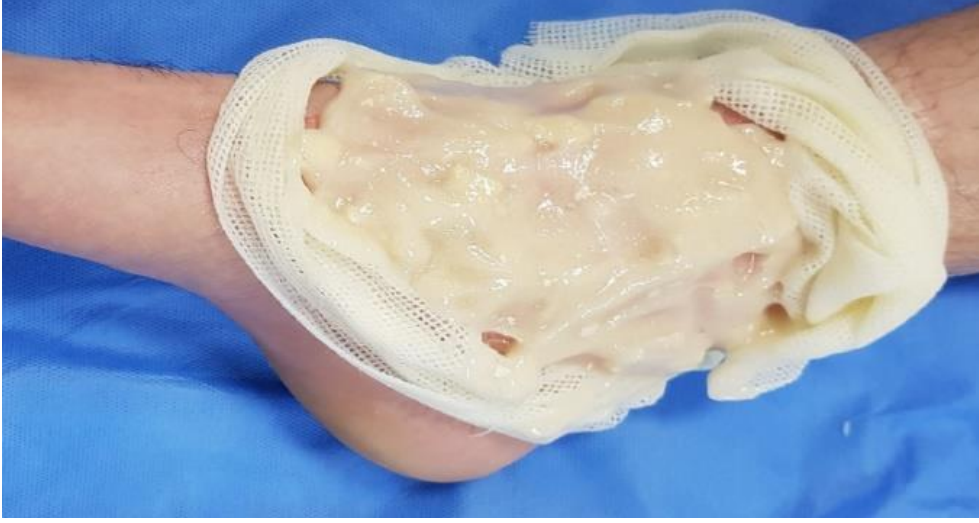## **b) Mekanik Debridmanı**

Yara yüzeyinin mekanik debridmanı, seçici olmayan debridman sağlayan kuru/kuru ve yaş/kuru pansuman ve teknikleriyle sağlanabilmektedir. Yaş-kuru pansuman ve kuru-kuru pansuman hızlıca yara yüzeyine yapışır. Bu pansumanlar erken dönemde yara iyileşmesi ve enfeksiyonla baş edilmesinde gayet etkilidir fakat debridman ağırlıdır ve seçici olmadığı için özellikle sağlıklı iyileşme dokusunu da travmatize edebilir. Bu nedenle kuru-yaş ve kuru-kuru pansumanlar sağlıklı granülasyon dokusu oluştuktan sonra kullanılmamalıdır (Sezer ve Aktaş, 2020).

### **1.5.1.3.2. Seçici Olan Debridman Yöntemleri**

#### **a) Enzimatik Debridman**

Enzimatik debridman nekrotik dokuları, pıhtılaşmış sıvı ve biyofilmi yok etmek için enzimlerin kullanılmasıdır (Resim 1.5.3). Şu anda en sık kullanılan enzimatik debridman ürünleri kollajenaz, tripsin, papain ve üre içerir merhem ve jel formundalardır. Avantajları ağırlı değildirler genel anestezi olmadan uygulanabilir. Cerrahi eksizyondan sonra sağlıklı dokulara zarar vermemek için ek olarak kullanılabilir. Dezavantajları ise yavaşlardır, büyük yaralara uygun değildir ve maliyeti yüksektir (İngrid vd., 2015; Mickelson vd., 2016; Sezer ve Aktaş, 2020).



**Resim 1.5.3.** Enzimatik debridman (İnt. Kay. 5)

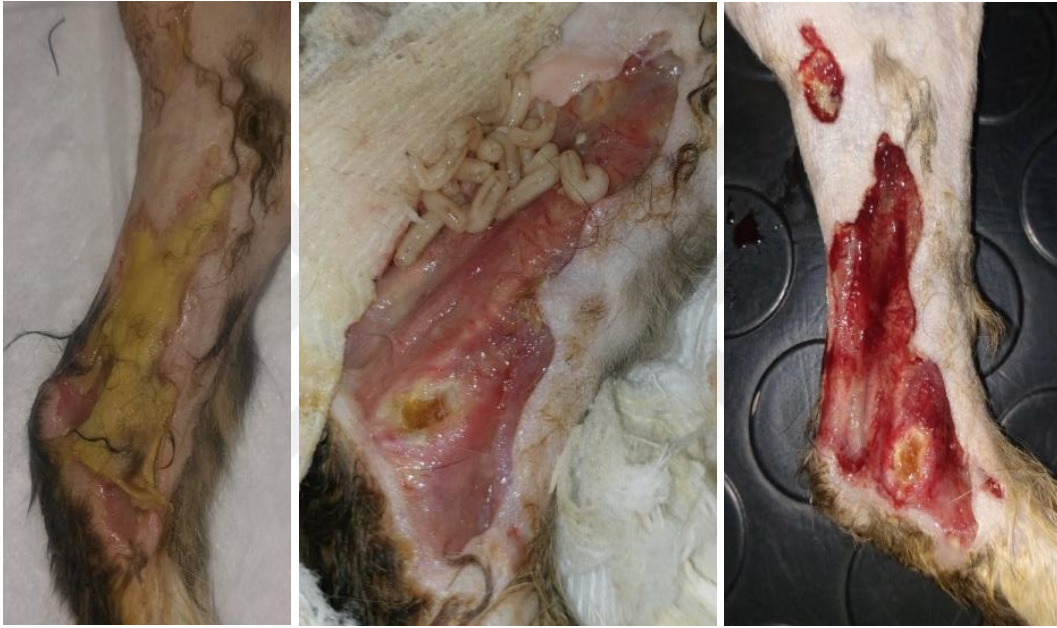### **b) Otolitik Debridman**

Otolitik debridman nemli yara çevresindeki ölü dokunun, endojen enzimler tarafınca yıkımlanmasını sağlayan doğal bir süreçtir. Bu işlem yaradaki nemi korumak ve yaradan gelen eksüdatın yara yüzeyinde kalmasını sağlamak için yapılan bandajlarla kolaylaştırılır. Yara eksüdatı nekrotik dokuyu sindiren ve granülasyon, damarlaşma ve epitelizasyonu arttıran endojen enzimler, sitokinler ve büyüme faktörleri içerir (Mickelson vd., 2016).

### **c) Biyocerrahi Debridman**

Maggot debridman tedavisi (MDT), larva tedavisi, biyodebridman ve biyocerrahi olarak da bilinen kurtçuk tedavisi, yara debridmanına (temizleme), dezenfeksiyona ve iyileşmeye yardımcı olmak için canlı sinek larvalarının yaralara uygulanmasıdır. Temel olarak, etkinliği ve güvenliği optimize etmek için kontrol edilen, terapötik yara miyazisidir (Sherman vd., 2013).

Derin dokulara ulaşan yaralarda azalan kan akımı, enfekte bölgeye sistematik antibiyotiklerin ulaşmasını ve immunolojik medyatörlerin iş görmesini engelleyerek, iyileşmeyi geciktirmektedir. Bu yöntem özellikle antibiyotik, cerrahi debridman, hidrokolloid pansuman, drenaj ve diğer geleneksel tedavi yöntemlerinin yetersiz kaldığı doku kaybını engelleyemediği durumlarda tercih edilmektedir (Resim1.5.4.).



**Resim 1.5.4.** Biyocerrahi ile yapılan debridman aşamaları

Sinek türlerini ve suşunu dikkatlice seçip, larvaları dezenfekte ederek, larvaları yara üzerinde tutmak için özel pansumanlar kullanarak yapılır. Genellikle iyileşmeyen, cerrahi debridman için uygun olmayan kronik veya ağır nekrotik ve enfekte yaralarda kullanılır. Olumsuz etki eğer larvalar beslenecek nekrotik doku bulamaz ise sağlam dokuya saldırımları ile ortaya çıkabilir. Maggot terapi güvenli ve kolay uygulanabilen bir yöntem olması, yara iyileşmesi ve ilerleyen doku yıkımının geleneksel tıbbi ve cerrahi metotlarla cevap vermediği olgularda tedavinin verimliliği, düşük maliyeti ve antibiyotik dirençli enfeksiyonlarda bile etkili olabilmesi gibi avantajları sebebiyle sıklıkla kullanılan bir yöntemdir (Sherman vd., 2000).

## **1.5.2. Topikal Yara Tedavisinde Kullanılan İlaçlar**

Topikal yara tedavisinde 250 den fazla madde bulunmaktadır hepsine değinmemiz mümkün olmasa da aşağıda sık kullanılan ve önemli olan bazı maddelere değinilmiştir. Antibiyotik etkili olan maddeler tablo halinde verilmiştir (Çizelge 1.5.).

### **1.5.2.1. Bal**

Bal eski bir tariftir fakat son dönemde tekrar popülerlik kazanmaya başlamıştır. Bala antibakteriyel aktivite ve iyileşmeyi uyarıcı gibi birçok tedavi edici özellik atfedilmiştir. Balın 70'den fazla mikroba etkisi belirlenmiştir, fakat osmaleritesi, asitliği ve ne kadar dilüe edilmiş hidrojen peroksit barındırdığına balın nereden toplandığı, hangi floraya ait olduğu ve toplandıktan sonra yapılan işlemler etki eder bu yüzden balın identifiye edilmiş olması önemlidir (Çelimli, 2011).

### **1.5.2.2. Hidrojen peroksit**

Hidrojen peroksit antiseptik ve dezenfektan olarak kendine geniş bir kullanım alanı bulmaktadır. Bu solüsyon genellikle yaraları temizlemekte kullanılır ve bakterilere karşı geniş spektrumlu bir etkisi vardır (Çoğunlukla gram positive bakterilere). Hidrojen peroksidin yara iyileşmesi üzerinde ne insanlarda ne hayvanlarda yapılan çalışmalarda bir negatif etkisi bulunamamıştır (bir adet emboli olgusu hariç) ( Loo vd., 2012; Lu ve Hansen, 2017).

### 1.5.2.3. Povidon iodine

Povidon iodine klinik olarak yara temizliđi dıřında ameliyatlardan önce deri antiseptiđi olarak da kendine geniř bir kullanım alanı bulmuřtur. İodinin yara temizlemek dıřında hem tedavi olarak hemde önleyici olarak yaralarda kullanımı yaygındır, özellikle uzun süreli yara sađaltımından ziyade akut ve küçük yaralarda ilk müdahale olarak kullanılır. Fakat hayvanlardada uygulanan modellerde lökositler, keratositler, fibroblastlar üzerine sitotoksik olduđu insan çalıřmalarında ise bakteri yükünü, enfeksiyon oranını azalttıđı ve iyileřmeyi arttıđı bulunmuřtur. Basınç ülserlerinde kullanımı önerilmez (Gilman vd., 1990; Guaguere, 1996).

### 1.5.2.4. Klorheksedin

Klorheksedin çođunlukla operasyonların öncesinde el yıkamak için kullanılan bir cerrahi sabun olsada yara tedavisinde büyük çođunlukla bir irigasyon ile sınırlı kalmıřtır. Fakat yapılan çalıřmalar ile geniř bir antibakteriyel özelliđi olduđu (*Staphylococcus aureus*, *Pseudomonas aeruginosa* ve diđer sporsuz bakteriler) ortaya konulmuřtur. Povidon iodine oranla daha az sitotoksik oluřu ve kalıntı etkisinin fazla olması onu ön plana çıkarır ( Gilman vd., 1990; Guaguere, 1996).

### 1.5.2.5. Gümüş

Gümüş uzun zamandır özellikle yanıklar olmak üzere antimikrobiyal olarak kullanılmaktadır. Gümüş memeli vücut sisteminde toksik olabilir. Fakat uzun zamandır özellikle yanıklardaki *psödomonas* enfeksiyonlarının önlenmesinde yara iyileřmesini hızlandırmada, geniř spektrumlu antibakteriyel olarak, antifungal olarak, antiviral olarak kullanıldı. Günümüzde özellikle yanıklarda ve bazı medikal ürünlerde yara kapatıcı ve bandaj malzemelerine emdirilmiř zamanla gümüş iyonlarını bırakan ürünlerde kullanılmaktadır (Ip vd., 2006; Rai vd., 2008; Chai vd., 2018).

### 1.5.2.6. Topikal Yara Tedavisinde Kullanılan Antibiyotikler

**Çizelge 1.5:** Topikal yara tedavisinde kullanılan antibiyotikler (Akkan ve Karaca, 2003; Lipsky ve Hoey, 2009; Pavletic, 2018)

Ürün	Etki Spekturumu	Avantajları	Dezavantajları
Fusidik asit	<i>Staphylococcus aureus</i> , <i>streptokoklar</i> (topikal konsantrasyonlarda), korinebakteriler ve <i>Clostridia</i>	Sağlam ve hasarlı cilde de nüfuz eder, yara kabuğu ve hücre artıklarının içinden geçebilir	Nadir görülen aşırı duyarlılık reaksiyonları; stafilokoklar arasında direnç gelişmektedir; günde 3 defa uygulanmalıdır
Basitrasin	<i>Aerobik stafilokoklar ve streptokoklar</i> , <i>korinebakteriler</i> , <i>anaerobik koklar ve klostridia</i> dâhil birçok gram-pozitif organizmaya etkili; çoğu gram negatife karşı etkisiz	Aktivitesi Kan, irin, nekrotik doku veya büyük bakterilerden etkilenmez, direnç nadirdir ancak stafilokoklar arasında artmaktadır, çapraz direnç yok Topikal formu minimum emilir	Alerjik reaksiyonlara, kontakt dermatite ve (nadiren) anafilaktik reaksiyonlara neden olabilir, mantar dâhil antibiyotik direncine yol açabilir.
Gentamisin	<i>Streptokoklar</i> , <i>stafilokoklar</i> , <i>Pseudomonas aeruginosa</i> , <i>Enterobacter aerogenes</i> , <i>Escherichia coli</i> , <i>Proteus vulgaris</i> ve <i>Klebsiella pnömonisi</i>	Geniş spektrumlu ve ucuzdur. Günde 3-4 kez uygulanmalıdır	Sistemik ilaçlara direnç oluşturabilir
Mafenid Asetat	<i>P. aeruginosa</i> ve bazı gram-pozitif organizmalar dâhil birçok gram-negatif organizmaya karşı bakteriyostatiktir fakat stafilokoklar ve bazı zorunlu Anaeroblara minimal etki yapar	İrin varlığında aktif kalır ve ortamın asitliğinden aktivitesi etkilenmez	Sistemik absorpsiyon meydana gelebilir, metabolitleri potansiyel olarak metabolik asidoza neden olan karbonik anhidrazı inhibe edebilir, böbrek hastalarında dikkatli kullanılmalı, uygulamada ağrı ve aşırı duyarlılık reaksiyonları görülebilir

### Çizelge 1.5. devam

Neomisin Sülfat	<i>P. aeruginosa</i> hariç Gram-negatif organizmalara etkili, <i>S. aureus</i> da dâhil olmak üzere bazı gram pozitif bakterilere karşı aktiftir, ancak streptokoklar genellikle dirençlidir, zorunlu anaeroblara karşı inaktiftir	Düşük maliyetli, günde sadece 1-3 kez uygulama yeterli, yeniden epitelizasyonu arttırabilir	Yara irrigasyon solüsyonunda kullanıldığında topikal doz sistemik toksisiteye neden olabilir (FDA yasak), azotemi ile büyük yaralarda dikkatli kullanılmalıdır, aşırı duyarlılık reaksiyonları görülebilir
Nitrofurazon	<i>S. aureus</i> ve streptokok dâhil Geniş gram-pozitif ve gram-negatif aktivite, <i>P. aeruginosa</i> etkisiz	Genellikle yanık yaralarında faydalı olur ve genişçe kullanır	Aşırı duyarlılık reaksiyonları görülebilir, Polietilen glikoller (bazı formülasyonlarda) emilebilir ve azotemik hastalarda sorunlara neden olabilir.
Polimiksin B	<i>P. aeruginosa</i> dâhil birçok gram negatif organizmaya karşı bakterisidal etkiye sahip, gram-pozitif bakterilere az etkili	Ucuz	Bazı aşırı duyarlılık, nörolojik ve renal yan etkiler görülebilir, Basitrasin ile çapraz reaksiyon göster
Retapamulin	<i>Stafilokoklara</i> ve streptokoklar ve bazı zorunlu anaeroblara karşı etkili	Günde sadece bir veya iki kez uygulanır, düşük aşırı duyarlılık reaksiyonu oranı	Diğer sülfonamidlerle potansiyel çapraz reaksiyon ve nadiren cilt lekelenmesine neden olabilir

## 1.6. Maggot Terapi

### 1.6.1. Maggot Terapinin Tarihçesi

Muhtemelen insan miyazisinden ilk yazılı söz İncil'dedir.

“Şikâyet etti, . . . Vücudum solucanlar ve kabuklarla kaplı, cildim kırık ve iltihaplı.”(Bible Soc., 1978).

Ambroise Pare' (1509-1590), baş cerrah Charles IX ve Henri III'e, 1557'de St. Quentin savaşında gözlenen enfekte yaralarda birçok kez kurtçukları gözlemlemiştir (Goldstein H, 1931.). Hieronymus Fabricus (Fabricius Ab Aquapendente H. 1634) ayrıca yaralarda kurtçukların varlığını da tanımladı. 1829'da Napolyon'un cerrahı Başsavcı Baron Dominic Larrey, yaralarda kurtçuklar oluştuğunda savaşta sürdürülen enfeksiyon gelişimini engellediğini ve iyileşmeyi hızlandırdıklarını bildirdi (Larrey DJ., 1829.). Bununla birlikte, Larrey'nin kasıtlı olarak yaralara maggot yerleştirdiğine yönelik bir kanıt yoktur. Açık enfekte yaraların miyaz larvalarıyla tedavi edilebileceğini ilk kez bildiren John Forney Zacharias'dır (1837- 1901) (Sherman vd., 2000).

Robert Koch ve Louis Pasteur gibi bilim adamlarının yaşadığı 19. Yüzyılın ikinci yarısından itibaren enfeksiyona neden olduklarına inanıldığından yara tedavisinde larva kullanımını savunan az sayıda doktor kalmıştır. William S. Baer (1917) kırıklar ve mide yaralarını miyaz larvalarıyla tedavi etmiş, savaş sırasında elde ettiği bu tecrübesini daha sonra (1929) 21 osteomyelitli hastası üzerinde sürdürmüştür (Sherman vd., 2000).

Antibiyotiklerin 1940'lı yıllardan itibaren kullanılmaya başlanmasıyla maggot terapi bir süre kullanım dışı kalmıştır. Ancak bakterilerin antibiyotiklere karşı direnç geliştirmeye başladıkları 1990'lı yıllarda maggot terapi yeniden yara tedavisinde gündeme gelmeye başlamıştır (Nigam vd., 2006; Whitaker vd., 2007).

Maggot terapi, Türkiye'de ilk kez 2002 yılında Tanyüksel ve arkadaşları tarafından Ankara Gülhane Askeri Tıp Akademisi'nde kullanılmıştır. Ayrıca Cerrahpaşa Tıp Fakültesinde TÜBİTAK desteğiyle kurulan laboratuvarında yetiştirilen miyaz larvaları 2006 yılından itibaren yara tedavisinde kullanılmaya başlanmıştır (Polat E., 2007).

## 1.6.2. Tedavide Kullanılacak Maggotlar

Maggot debridman tedavinin başarılı olması için kullanılacak maggotlar ile ilgili iki önemli husus bulunmaktadır:

1) Yara yüzeyine bırakılacak larvaların beslenme süreci boyunca sadece nekrotik dokuyla beslenecek ve sağlıklı dokuya zarar vermeyecek olan doğru türün seçilmesidir (Thyssen vd., 2013).

Birçok türün miyazis yapabildiği bilirse de sadece birkaç tür medikal tedavi yöntemlerinde yer almaktadır (Francesconi ve Lupi, 2012) bunlardan biri *Calliphorids*'tir (siyah şişe sineği) fakat litaretürlerin çoğunluğunda ise *Lucilia (Phaenicia) Sericata* (yeşil şişe sineği) öncelik bulur (Resim 1.6.1. ; Resim 1.6.2.) (Sherman, 2000; Nigam, 2006a). Bir maggotun yaşam döngüsü (Resim 1.6.3.) gösterilmiştir.

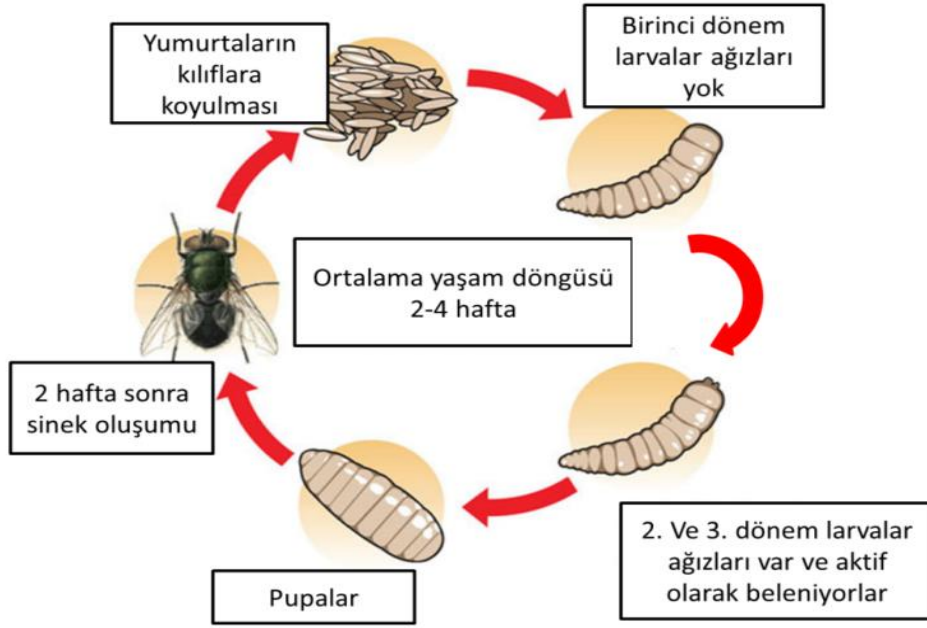


**Resim 1.6.1.** *Lucilia sericata* sineği (İnt. Kay. 6)



**Resim 1.6.2.** *Lucilia sericata* sineđi (İnt. Kay. 7)

2) Açılan yumurtalardan steril larva almak için yumurta sterilizasyonunda etkili bir teknik kullanılmasıdır (Baer, 1931; Sherman ve Wyle, 1996). İlk kullanılan larvalar steril olmayan *L. Sericata* larvaları idi bunlar debridman ve yara dezenfeksiyonu için kullanıldı ve tetanoz dışında bir yan etki görülmemiştir fakat başarılı bir maggot debridement terapi için steril larvalar kullanılması gerekmektedir. Medikal olarak kullanılacak steril larvaları elde etmek için sineklerin yumurtaları toplanır ve %5 lik dilüe edilmiş sodyum hipoklorit solüsyonu ile yıkanır, steril suyla durulanır sonrasında formaldehit (%4) içerisinde çalkalanır, taze karaciđer veya steril et agar üzerinde çatlaması için bırakılır, çıkan larvalar uygun boyuta gelince toplanır ve serin ortamda büyümeleri yavaşlatılarak kullanılmayı bekletilir (Wollina vd., 2000; Estrela vd., 2002; Mumcuođlu ve Özkan, 2009).



**Resim 1.6.3.** Maggotların yaşam döngüsü (İnt. Kay. 8)

### 1.6.3. Maggotların Etki Mekanizması

#### 1.6.3.1. Yara Debridman Aktivitesi

Maggotlar ağızları ile parçalayarak başladıkları süreci salgıladıkları proteolitik enzimler (serin proteinaz, aspartil proteinaz ve metallo proteinaz, tripsin, lösin aminopeptidaz, karboksipeptidaz, elastaz ile peptid bağlarının yıkımını katalizlerler) sayesinde nekrotik dokuyu sıvılaştırarak yarı sıvı bir hale getirir ve bununla beslenirler (Casu, 1996; Chambers vd., 2003; Chan vd., 2007; Cazander vd., 2009; Honda, 2011).

### **1.6.3.2. Antimikrobiyal Aktivite (dezenfeksiyon)**

1) Yaradaki artan eksudat miktarının yaradan akması sayesinde bakteriler için bir mekanik yıkama işlevi görür (Vowden ve Vowden, 2003; Marineau, 2011).

2) Maggotların salgıları antimikrobiyal maddeler (özellikle Gram-pozitif ve Gram-negatif bakterilerden Methicilline duyarlı olan *Staphylococcus aureus* ve Methicilline dirençli olan *Staphylococcus Aureus* (MRSA), *Escherichiacoli* ve *Pseudomonas Aeruginosa*'a karşı etkili) içerir (Pavillard ve Wright, 1957; Greenberg, 1968; Mumcuoglu, 2001; Bexfield vd., 2004; Kruglikova ve Chernysh, 2011; Poeppel, 2015 and Yan, 2018).

3) Maggotların salgıları amonyak içerdiği için yara pH sını asitten alkaliye çevirir ve bu da yara dezenfeksiyonuna katkıda bulunur (Guerrini, 1988).

### **1.6.3.3. Büyüme Teşvik Edici Aktivite**

1) Maggotlar salgılarında bulunan allantoin ve üre gibi maddeler sayesinde hem yara iyileşmesini hızlandırır hemde antimikrobiyal etkilerine katkı sağlarlar (Marineau, 2011; Sherman, 2014b).

2) Yara üzerindeki sürekli hareketleri sayesinde yaradaki dokuların oksijenlenmesini arttırmaları ve sağlıklı granülasyon dokusu oluşumunu teşvik eder ve buda yaranın daha hızlı iyileşmesine katkı sağlar (Wollina vd., 2002).

#### **1.6.4. Maggotların Kullanım Alanları**

Larva yara tedavisi özellikle antibiyotik, cerrahi debridman, hidrokolloid pansuman, drenaj ve diğer geleneksel tedavi yöntemlerinin sonuç vermediği olgularda tercih edilir (Sherman, 2003).

##### **1.6.4.1. Beşeri Hekimlikte Maggot Debridman Terapi**

İnsanlarda MRSA enfeksiyonlarında, basınç ülserleri, geniş ve derin yanıklar, selülitler, gangrenleşmiş dokuların debridmanında, osteomyelit, mastoidit, vasküler ülserler (arteriyel ve venöz), post-operatif yaralar, abseler, travmatik iyileşmeyen yaralar, ülseratif deri kanserleri, buerger hastalığına bağlı ayak ülseri gibi durumlarda kullanılır (Horn vd., 1976; Mumcuoğlu vd., 1997; Thomas vd., 1999; Sherman, 2003; Tanyüksel ve Araz, 2007).

##### **1.6.4.2. Veteriner Hekimlikte Maggot Debridman Terapi**

Veteriner hekimlikte son dönemde bir artış olmasına rağmen beşeri hekimlikteki kullanım oranıyla kıyaslandığında kullanımı kısıtlı kalmıştır. Veteriner hekimlikte yaralı bir boğada, iki eşekte, iki ponyde bir katır ve bir atta başarı ile uygulanmıştır (Dicke, 1953; Bell, ve Thomas, 2001; Thiemann, 2003; Lepage vd., 2012; Sherman vd., 2007b).

Atlarda suprasinuous bursitislerinde, septik navicular bursitiste, komplike hale gelmiş laminitlerde, pedal kemiğini enfekte ederek osteomyelite sebep olan apselerde, kronik distal interphangeal eklem sepsislerinde, iyileşmeyen ayak ülserlerinde ve diğer tırnak hastalıklarında kullanılmıştır (Bell ve Thomas, 2001; Jurga ve Morrison, 2004; Wolff ve Hansson, 2005; Bras ve Morrison, 2009; Lepage vd.- 2012).

Koyunlarda 6 koyunda akut interdigital dermatitte purulent pododermatitlerde ve tırnaktaki 3. phalanksın osteomyelitine bağı hastalıklarda kullanılmıştır (Kociova, vd., 2006).

Küçük hayvanlarda ise daha çok iyileşmeyen ve geleneksel tedavilere cevap vermeyen yaralar, MRSA enfekte yaralarda, amputasyon ile karşı karşıya olan ekstremitte yaraları, ötenaziye varabilecek hayat tehdit eden enfeksiyonlarda, nekrotik dokuların debridmanında , dezenfeksiyonunda ve granülasyonunda yardımcı olarak kullanım alanı bulmuştur (Kociova vd., 2006; Sherman, vd. 2007; Sherman, 2007b; Morrison, 2010; Nigam, vd., 2010; Lepage vd., 2012).

#### **1.6.5. Kontraendikasyonları ve Yan Etkileri**

Maggot debridman terapi sırasında genelde yan etkiler gözlenmez (Wollina vd., 2000; Bras ve Morrison, 2009). Görünebilen yan etkiler ise bölgede tutulması gerekenden (24-48 saat) daha uzun süre tutulursa sağlıklı canlı dokulara zarar verme, iritasyon, kaşınma, yara bölgesinde hassaslık ve acı gözlenmiştir (Morrison, 2010). Özellikle atlar bandaj değişimi sırasında huzursuzlanmıştır küçük hayvanlarda böyle bir etki görülmemiştir (Sherman vd., 2007).

Kuru yaralarda maggotlar hayatta kalamayacağı için maggotlar buralarda kullanılmamalıdır (Michelle vd., 2011; Dar vd., 2013). Vücut boşluklarına, sinüslere veya fistüllere açılan, büyük damarlarla yakın, beyne yakın, tümörleşen veya tümör şüphesi olan yaralarda ve aşırı hızlı ilerleyen enfeksiyonlu açık yaralarda kullanılmamalıdır (Jones ve Wall, 2007; Lepage vd., 2012).

Uygulama sırasında ya da sonrasında yaralara uygulanan aşırı basınç maggotları öldürebileceği için basınca maruz kalan bölgelerde buna uygun önlemler alınarak kullanılmalıdır. En fazla 4 gün içinde yaradan alınmalıdırlar (Morrison, 2010). Raf ömürleri kısa olduğu için mümkün olduğu en kısa süre içinde kullanılmalıdırlar (Chan, 2007; Nancy, T. vd. 2010).

Diğer bir problem ise küçük hayvanlarda bandaj yapmanın ve onu korumanın zor olmasıdır (Sherman vd., 2007).

### **1.6.6. Maggot Debridman Terapi Uygulaması**

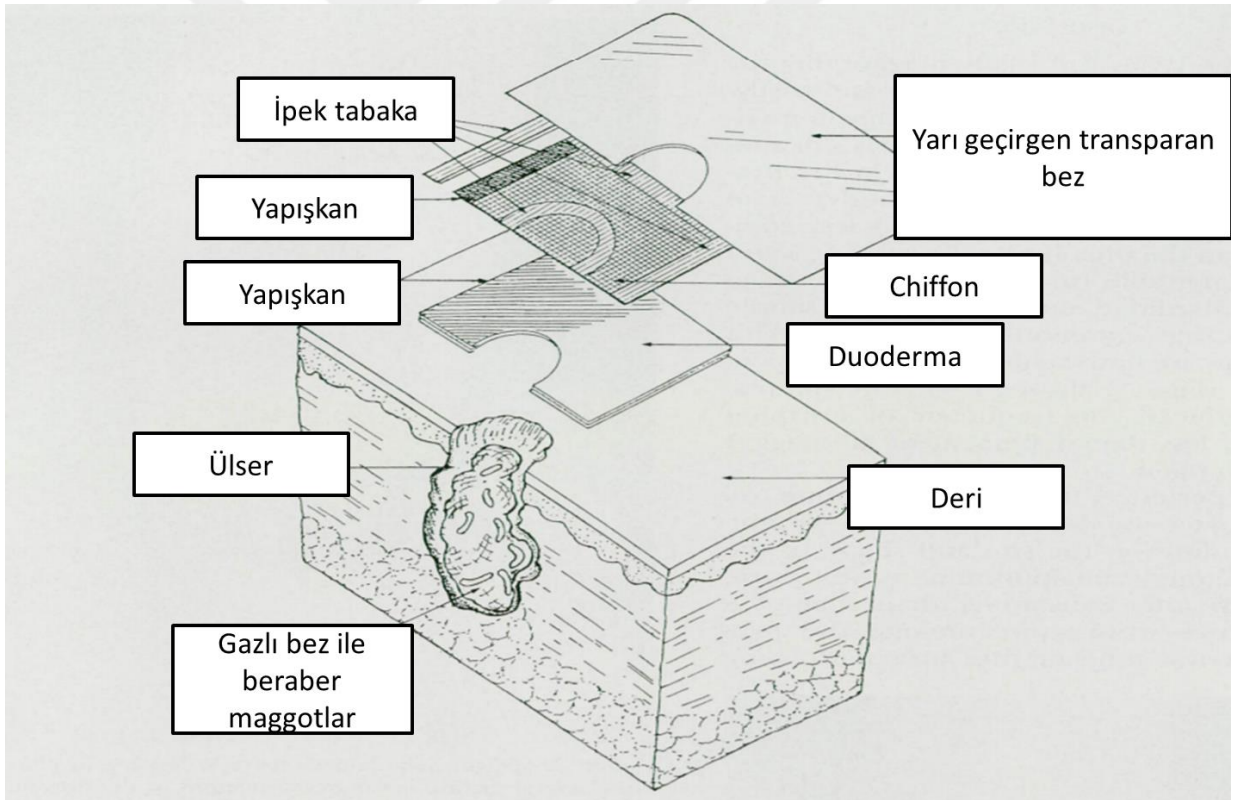
Uygulama öncesi yara bölgesinin mekanik temizliği (döküntülerin ve pisliklerin yabancı cisimlerin) sonrasında ise yaranın lavajı yapılır (tercihen laktatlı ringer ile veya serum fizyolojik ile) (Baer., 2011).

Maggotlar bölgeye 2 şekilde uygulanabilir (Choudhary, 2016):

- 1) Serbest method (maggotlar yara ile direk temas halinde )
- 2) Biobag (bio paketler methodu) (maggotlar yara ile direk temas halinde değil) (Janssen, 2005; Jones ve Wall, 2007; Lepage, 2012; Brown, 2013).

Serbest methodta maggotlar yaraya 3 güne kadar serbestce gezmeleri için bırakılır, böylece yüzeyde nekrotik dokuların olduğu alanları ararlar fakat bu süreçte yaradan kaçabilir ya da düşebilirler (Brown, 2013; Choudhary, 2016). Bio paket methodunda ise maggotlar hidrofilik poliüretandan bir kesede direk yara yüzeyine yerleştirilirler bu sayede maggotlar kaçamaz ya da düşemezler (Jones ve Wall, 2007).

Yaraya koyulacak maggot sayısı yaranın alanına, derinliğine ve yarada bulunan nekrotik ve enfekte doku miktarına göre belirlenir (Lepage, 2012; Abdolmaleki, 2015). Yaranın alanı ölçülür ve 1 santimetre kare yara alanına ort. 5-10 maggot gelecek şekilde hesaplanır ve maggotlar yaraya uygulanır (Sherman, 2009; Singh, 2014). Maggotların serbest methotta kaçmalarını engellemek ve sağlıklı deriyi korumak için yara etrafına bir koruyucu bandaj yapılır ve maggotlar yaraya bırakılır. Maggotların hayatta kalması için yaranın nemli olması gerekir. Bunu sağlamak için de serum fizyolojikle ıslatılmış bir gazlı bez ile hava alabilecek bir şekilde yara kapatılır (Resim 1.6.4.). Genel bir prensip olarak küçük maggotlar daha fazla nekrotik doku tükettiğinden az sayıda maggot ile uzun uygulama yapmaktansa çok sayıda maggot ile kısa uygulamalar yapmak daha uygun maliyetli ve etkili olur (Sherman, 2009; Singh, 2014).



**Resim 1.6.4.** Maggot debridman tedavide kullanılacak örnek bir bandaj (Sherman, 1997).

Maggotların yarada ne kadar kalacağını belirleyen kriterler

- a)Yaranın derinliği ve genişliği
- b)Vücudun etkilenen bölgesi
- c)Yaradaki maggot sayısı

Maggotlar yaraya konulduktan sonra 24-48 saat boyunca yarada bırakılır ve sonrasında tek tek toplanarak veya yaranın lavajı ve yıkaması ile yaradan dökülerek uzaklaştırılırlar. Genelde haftada iki uygulama şeklinde yaradaki debridman tamamlanana ve sağlıklı granülasyon dokusu oluşana kadar uygulama tekrar edilir (Baer, 2011).

### **1.6.7. Maggotların Yara Üzerinde Hayatta Kalmasını Etkileyen Faktörler**

#### **1.6.7.1. Sistemik Antibiyotik Tedavi**

Maggotların uygulandığı hastaların büyük çoğunluğu hali hazırda antibiyotik tedavisi alan hastalardır. Bazı antibiyotiklerin maggotlar üzerine yan etkileri olabiliği bildirilmiştir fakat bazı antibiyotiklerin ise maggotlarla sinerjik bir şekilde çalışabiliceğine yönelik çalışmalar vardır (Shi ve Shofler, 2014; Kenawy, vd. 2020).

#### **1.6.7.2. Topikal Tedaviler**

Genellikle maggotlar yara tedavisinde ilk seçenek olarak kullanılmadığı için yaralar üzerinde daha önceden kullanılmış topikal ajanların kalıntıları bulunur. Bazı çalışmalar bu ajanlardan bir kısmının (Özellikle hidrojeller) maggotların yara üzerinde hayatta

kalma ihtimalini azalttığını göstermiştir bu yüzden tüm topikal ajanlar ve kalıntıları maggot uygulamasından önce uzaklaştırılmalıdır (Thomas ve Andrews, 1999).

### **1.6.7.3. Röntgen Işınları**

Röntgen ışınlarının maggotların yarada ki sağkalımlarına bir etkileri bulunmamaktadır. Röntgen uygulamalarından önce yaradan uzaklaştırılmaları gerekmez (Shi ve Shofler, 2014; Kenawy, vd. 2020).

### **1.6.7.3. Yaranın Hava Alması**

Maggotların hayatta kalması için yapılan bandajın hava alması ve ortamın nemli olması şarttır (Sherman, 1997).

### **1.6.8. Maggot Debridman Terapinin Avantajları**

- a) Enfekte ve nekrotik yaraların yaygın olarak reçete edilen diğer tedavilerden çoğundan daha hızlı ve daha etkili bir tedavidir.
- b) Şu anda MRSA ile enfekte yaralarla mücadele etmekte en etkili yöntemlerden biridir.
- c) Uygulaması kolaydır herhangi bir uzman gerektirmez.
- d) Sistemik antibiyotikler gibi normal gastrointestinal sistem florasına zarar verip yok etmez.
- e) Diğer kronik, enfekte, nekrotik yara tedavilerinin maliyetleri yanında ucuzdur.
- f) Hızlı yara debridmanı, enfeksiyonun yok edilmesi, azalan iyileşme süresi, amputasyon ve gereksiz ötenazilerin engellenmesi gibi birçok klinik faydası vardır (Sherman, vd. 2007; Shi ve Shofler, D. 2014; Kenawy, vd. 2020).

### 1.6.9. Maggot Debridman Terapinin Dezavantajları

- a) Kurtçukların raf ömrü kısadır ve kullanımdan önce uzun süreler saklanamazlar.
- b) Bazı klinisyenler ve hastalar sahipleri kurtçukları edilemez bulabilir.
- c) Kurtçuklar pansuman iyi yapılmazsa kaçabilir.
- d) Eczanelerde bulunmaz.
- e) Keskin veya cerrahi debridmandan daha yavaş çalışır.
- f) Tüm yaralar için uygun değildir, örneğin vücut boşluklarında veya büyük damarların yakınında yaraların tedavisinde kullanılamaz (Vowden ve Vowden, 2003).
- g) Etkililik çevre (yara pH'ı, sıvı ve oksijen) ile sınırlıdır.

## **2.MATERYAL VE METOT**

Bu çalışma Tarım Orman Bakanlığının E-64053752-325.99-8721906 sayılı izni ve Muğla Sıtkı Koçman Üniversitesi Veteriner Fakültesi Yerel Deney Hayvanları Yerel Etik Kurulu 17.03.2023 tarihli E-40051172-100-591985 sayılı izni ile 01.02.2023-31.07.2023 arasında Muğla ilinde yapıldı.

### **2.1. Hayvan Materyali**

Hayvan materyalini ( $n=16$ ) maggot debridman tedavisi gören değişik yaşlarda (6 aylık ile 15 yaş), cinsiyetlerde, vücut ağırlığında (1.5-15 kg) ve ırklarda, kedi ( $n=15$ ) ve köpek ( $n=1$ ) seçilmiştir. Çalışmaya dahil edilen olgular En'pati, Kıvanç, Turkuaz, Sherlock veteriner kliniklerine gelen nekrotik, iyileşmeyen, komplike, enfekte, kronik veya inatçı yara şikayeti ile getirilen ve Maggot Debridman Terapi (MDT) tedavi edilen kedi ve köpekler dahil edildi. Sahiplerine detaylı bir şekilde bilgi verilmiş ve aydınlatılmış onam formları alındı, bir kısmı klinikte tedavi edilirken bir kısmı ise evlerinde tedavi edildi.

### **2.2. Yaraların Hazırlanması**

Yara bölgeleri öncelikle çevre tüyler kesildi, mekanik olarak temizlendi, debrisler ve yabancı cisimler uzaklaştırıldı, uygun bir yara yatağı hazırlandı.

### **2.3. Maggotların Hazırlanması ve Kullanımı**

Tedavi sırasında kullanılan steril 1. ve 2. Dönem larvaları (Lucilia [Phaenicia] Sericata sineğinin) Selçuk Üniversitesi Veteriner Fakültesi Maggot Üretim Laboratuvarı tarafından temin edildi.

Maggotlar soğuk zincir ile petri kapları içerisinde steril besi yerleri ile birlikte temin edilip kullanılıcağı zamana kadar + 4 derecede (buz dolabı) bekletildi, kullanılıcağı zaman 25 derece oda sıcaklığında 15 dk bekletilip biyolojik aktivitesini (hareket etme ve beslenme) tekrar kazanması sağlandı

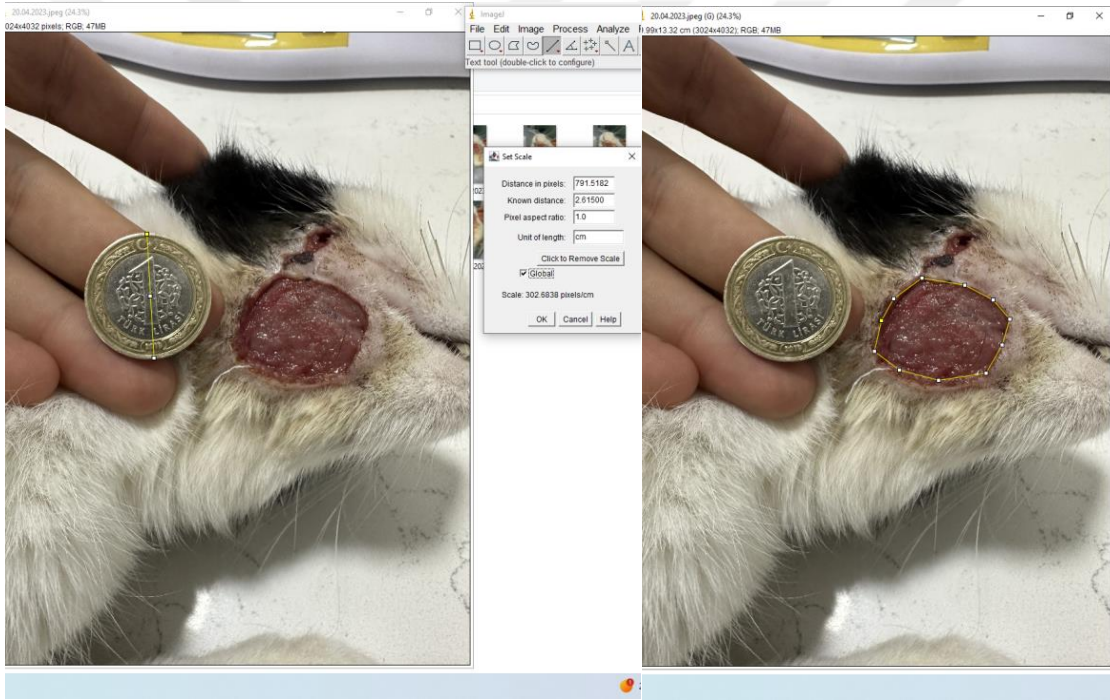
Yara alanları ölçüldü. 1 santimetre kare'ye 5-10 (sayı dokuda bulunan nekrotik ve enfekte doku miktarına, maggotların bölgede kaç saat tutulabileceğine ve yaralanan bölgeye göre değişiklik göstermektedir) adet gelecek şekilde hazırlanmış maggotlar yara yüzeyine yerleştirildi. Yara üzerine koruyucu bir bandaj yapılarak ( önce bir hava boşluğu yaratıp üstünü gazlı bez ile kapatıp sargı bezi ile sarıp flasterler ile sabitleyip hava alabilen bir bandaj oluşturularak ) 24- 48 saat yara üzerinde bırakılıp toplandı, imha edildi ve süreç tamamlandı.

### **2.4. Yaraların Takibi**

Bütün hayvanlara Elizabeth yakalığı uygulanıp pansuman yapılmıştır. Epitelizasyon aşamasında olguların bir kısmında Centella asiatica ekstresi (MADECASSOL merhem, Bayer Consumer Care AG, isviçre lisansı ile Bayer Türk Kimya San. Ltd. Şti.) ve nitrofurazon içeren merhem (FURACİN Krem, Sanofi İlaç San. ve Tic. A.Ş. Şişli-İstanbul) kullanılmıştır. Sepsis tehlikesinde olan hayvanlarda ise çeşitli antibiyotikler kullanılmış olup bulgularda detaylı olarak bahsedilmiştir.

Yaralar debrideman ve sonrasındaki iyileşme dönemleri boyunca düzenli olarak fotoğrafları çekildi. Amerikan Ulusal Sağlık Enstitüsü tarafından desteklenen Image J Programı yardımıyla yüzey alan ölçümler yapıldı (Fotoğraf ve program ölçümlerinin uyumsuzluğunun giderilmesi amacıyla dijital fotoğraf çekimleri esnasında çeşitli objeler [1 Türk Lirası] kullanılarak ölçek yerleştirildi) ve yaranın makroskopik özellikleri değerlendirildi.

Ölçek ile fotoğrafı çekilen yaralara ait görüntüler daha sonra Image J Programı yardımıyla yüzey alan ölçümüne tabi tutulmuştur (Resim 2.1.).



**Resim 2.1.** Image J Programı yardımıyla yüzey alan ölçümü

## 2.5. Verilerin Analizi

Tüm istatistiksel analizler IBM SPSS 25.0 programı kullanılmıştır. Araştırmada değişkenlere ait frekans ve ortalama gibi betimleyici istatistiklerden yararlanılmıştır. 2 grup karşılaştırmalarında t- Testi yapılmıştır. Ulaşılan bütün sonuçlarda anlamlılık değeri  $p < 0.05$  olarak kabul edilmiştir.

### 3. BULGULAR

Çalışmaya dâhil edilen hayvanlara ait bilgiler ve bulgular çizelgeler 3.1, 3.2, 3.3 ve 3.4'te verilmiştir.

**Çizelge 3.1:** Çalışmaya dahil edilen hayvanlara ait bulgular (Olgu no: 1-4)

<b>Olgu numarası</b>	1	2	3	4
<b>Tür</b>	<b>Köpek</b>	<b>Kedi</b>	<b>Kedi</b>	<b>Kedi</b>
<b>Yaş (yıl) ve cinsiyet</b>	5 E	1 D	0.5 D	15 E
<b>Altta yatan hastalık veya durum</b>	Yok	Yok	Kronik bronşit	Tümör
<b>Yara bölgesi</b>	Sağ aklık çukuru	Tarsotibial	Ventral thoraks\abdomen	Sağ mandibula\ maksilla facial bölge
<b>Etiyoloji</b>	Kronik enfekte ısırık yarası Fistül	Nekrozite Isırık yarası	Deri altı amfizeme Bağlı nekroze yara	Tümör ektripasyonu sornası flep nekrozu
<b>Yaranın süresi (hafta)</b>	6	8	8	7
<b>MDT öncesi tedavi</b>	Antibiyotik Dren	Antibiyotik Etakridin laktat	Antibiyotik Bandaj	Antibiyotik Günlük pansuman
<b>MDT uygulama sayısı</b>	2	3	4	2
<b>MDT olmasaydı veteriner hekimi tarafından beklenen sonuç</b>	büyük cerrahi girişim	Amputasyon	Ötenazi	Ötenazi
<b>Sonuç</b>	İyi bir debridman ve sonrasında tersiyer Kapatma uygulandı	İyi bir şekilde debridman olan yara seconder Olarak epitelize oldu	İyi bir şekilde debride olan yara Ve sağlıklı bir Granülasyon dokusu	İyi bir şekilde debrimanı yapılan yara bölgesi tekrardan düzeltme operasyonu geçirdi ve flep tutundu Fakat tümör tekrar ettiği için ötenazi yapıldı

**Çizelge 3.2:** Çalışmaya dahil edilen hayvanlara ait bulgular (Olgu no: 5-8).

<b>Olgu numarası</b>	<b>5</b>	<b>6</b>	<b>7</b>	<b>8</b>
<b>Tür</b>	<b>Kedi</b>	<b>Kedi</b>	<b>Kedi</b>	<b>Kedi</b>
<b>Yaş (yıl) ve cinsiyet</b>	0.5 E	7 E	3 E	8 D
<b>Altta yatan hastalık veya durum</b>	panlökopeni	Yok	Yok	Piyotoraks
<b>Yara bölgesi</b>	Medial Tarsotibial Bölge	Supra orbital yağ dokusu	Ventral Phalanks seviyesi	Sağ alt Mandibula
<b>Etiyoloji</b>	Nekroze yara	Yağ Nekrozu	Post operatif enfeksiyon	Nekroze ısırık yarası
<b>Yaranın süresi (hafta)</b>	2	2	1	1
<b>MDT öncesi tedavi</b>	Antibiyotik Nitrofurazon içeren krem	Antibiyotik Hipokloröz içerikli sprey	Antibiyotik Bandaj	Antibiyotik Günlük pansuman
<b>MDT uygulama sayısı</b>	1	1	1	2
<b>MDT olmasaydı veteriner hekimi tarafından beklenen sonuç</b>	Cerrahi debridman fakat anesteziye uygun değil	Geç iyileşme Otolitik debridman	Geç epitelizasyon	Geç epitelizasyon
<b>Sonuç</b>	İyi bir debridman ve sağlıklı bir granülasyon dokusu oluştu fakat hasta panlökopeniden öldü	İyi bir şekilde debridman olan yara seconder Olarak epitelize oldu	İyi bir şekilde debride olan yara Ve sağlıklı bir epitelizasyon	İyi bir şekilde debrimanı yapılan yara bölgesi sağlıklı bir granülasyon dokusu oluştu fakat pyothorakstan kaynaklı solunum yetmezliğinden hayatını kaybetti

**Çizelge 3.3:** Çalışmaya dahil edilen hayvanlara ait bulgular (Olgu no: 9-12).

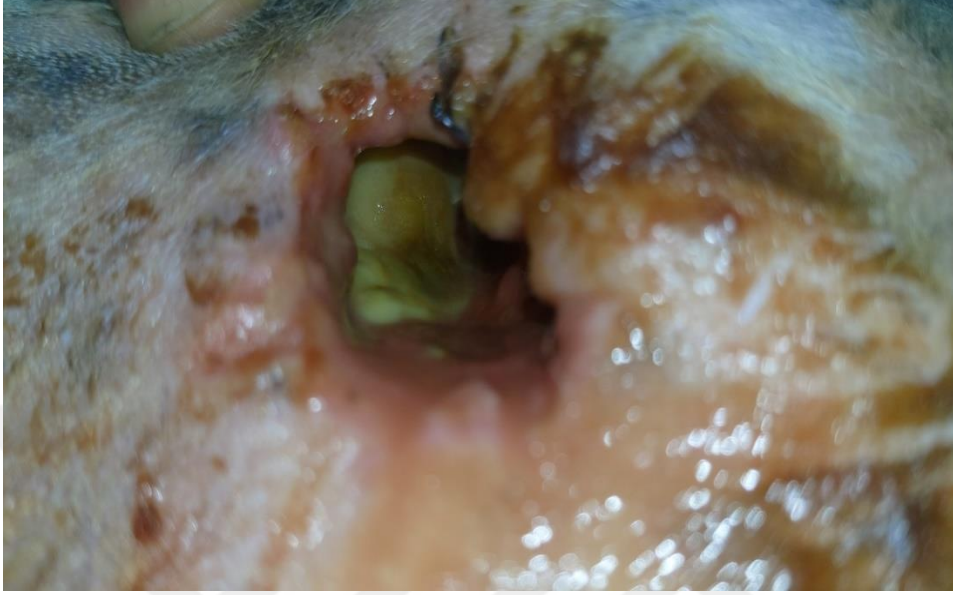<b>Olgu numarası</b>	9	10	11	12
<b>Tür</b>	<b>Kedi</b>	<b>Kedi</b>	<b>Kedi</b>	<b>Kedi</b>
<b>Yaş (yıl) ve cinsiyet</b>	2 E	6 E	2 E	3 D
<b>Altta yatan hastalık veya durum</b>	Yok	Kafa Travması	Yok	Yok
<b>Yara bölgesi</b>	Ventral servical bölge ( boyun)	Mandulada avülsiyon yarası	Sağ aklık çukuru	Ventral Mandibula
<b>Etiyoloji</b>	Isırık yarası	Travmatik enfekte yara	Enjeksiyon sonrası deri nekrozu ve kronik yara	Apse sonrası deri nekrozu ve fistül
<b>Yarının süresi (hafta)</b>	1	1	12	1
<b>MDT öncesi tedavi</b>	Antibiyotik Furacin krem	Antibiyotik Dr.animal	Antibiyotik Bandaj Topikal kremler	Antibiyotik Drenaj (hartman solüsyonu ile)
<b>MDT uygulama sayısı</b>	1	1	1	1
<b>MDT olmasaydı veteriner hekimi tarafından beklenen sonuç</b>	Açık yara tedavisi ve geç epitelizeasyon	Otolitik debridman ve cerrahi kapatma	Geç epitelizeasyon	Cerrahi debridman
<b>Sonuç</b>	İyi bir debridman ve sağlıklı bir granülasyon dokusu oluştu ve yara epitelizeasyon ile seconder olarak kapandı	İyi bir şekilde debridman olan yara cerrahi operasyon ile tersiyer olarak kapatıldı ve iyileşti	İyi bir şekilde debride olan yara Ve sağlıklı bir epitelizeasyon ile iyileşti	Fistül içerisinden gelen akıntı bitti ve içerideki ölü boşluk kapanarak epitelizeasyon ile iyileşti

**Çizelge 3.4:** Çalışmaya dahil edilen hayvanlara ait bulgular (Olgu no: 13-16).

<b>Olgu numarası</b>	13	14	15	16
<b>Tür</b>	<b>Kedi</b>	<b>Kedi</b>	<b>Kedi</b>	<b>Kedi</b>
<b>Yaş (yıl) ve cinsiyet</b>	3 D	1 E	3 (ay) E	1 E
<b>Altta yatan hastalık veya durum</b>	Gebe	Yok	Yavru	Yok
<b>Yara bölgesi</b>	Sağ mandübüla\ maksilla facial bölge	Sağ kol olecranon bölgesi	Sol lateral thoraks seviyesi	Sağ lateral thoraks seviyesi
<b>Etiyoloji</b>	Apse ve deri nekrozu yarası	Septik artrit Enfekte fistül	Kronik iyileşmeyen yara	Isırık yarası ve Enfekte Fistül
<b>Yaranın süresi (hafta)</b>	1	6	4	1
<b>MDT öncesi tedavi</b>	Antibiyotik Furacin krem	Yok	Antibiyotik Furacin ve madecassol krem	Yok
<b>MDT uygulama sayısı</b>	1	1	2	1
<b>MDT olmasaydı veteriner hekimi tarafından beklenen sonuç</b>	Açık yara tedavisi ve geç epitelizasyon	Ampütasyon , uzun süre antibiyotik kullanımı veya cerrahi debridman	Açık yara tedavisi, geç epitelizasyon ve cerrahi debridman	Açık yara tedavisi, Geç iyileşme Veya Cerrahi müdahalen (Fistülektomi)
<b>Sonuç</b>	İyi bir debridman ve sağlıklı bir granülasyon dokusu oluşturdu ve yara epitelizasyon ile seconder olarak kapandı	İyi bir debridman ve sağlıklı bir granülasyon dokusu oluştu ve yara epitelizasyon ile seconder olarak kapandı Eklem hareket açıklığı ve topallık azaldı	İyi bir debridman ve sağlıklı bir granülasyon dokusu oluştu ve yara epitelizasyon ile seconder olarak kapandı	Yara debride oldu ve Fistülün kapladığı alan giderek küçüldü bir süre sonra Stapler ile kapatıldı

Olgulara ait ayrıntılı veriler aşağıda sunulmuştur.

### **Olgu 1:**



**Resim 3.1.** Olgu 1 (1. gün) klinik görünümü

Beş yaşında 15 kg ağırlığında erkek melez ırk köpek sağ ağılık çukurunda ısırık sonucu kronik fistül şikâyeti ile En'pati veteriner kliniğine getirildi. Anemneze göre 40 gün önce açık yara tedavisi uygulanmış geldiği günden itibaren günde bir kere serum fizyolojik (%0,9 NaCl) ve povidon iyot ile pansuman yapılmış ve sistemik olarak amoksisilin ve enroflaksasin kullanılmış fakat yara iyileşmesi bir aşamada durmuş ve ilerlememiştir (Resim 3.1.).

Parenteral olarak 04.03.2023' den itibaren amoksisilin ve metronidazole başlanmış yara boyutları 4x6x3 cm (72 cm<sup>3</sup>) lik bir alan olarak ölçüldü, içeride nekrotik dokular ve yağ nekrozu tespit edildi ve ilk maggot uygulaması yapıldı.

İlk MDT uygulaması 04.03.2023 tarihinde (1. gün) ort. 500 maggot ile yapıldı, maggotlar 24 saat yara bölgesinde kaldıktan sonra yara temizlendi fakat hasta'nın

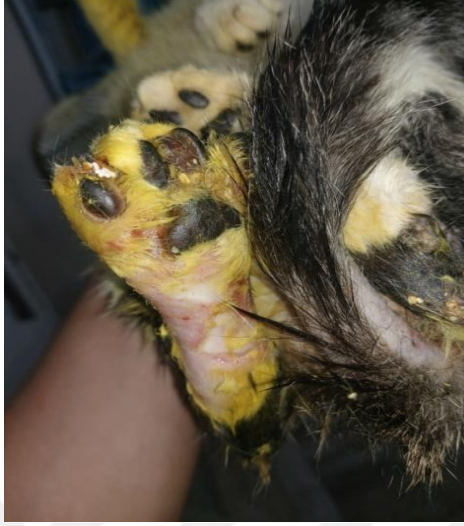bandajı parçaladığı maggotları yediği tespit edildi. Yara bölgesinde bulunan nekrotize yağ dokusu miktarı azalmış ve yara rengi daha kırmızı sağlıklı bir görünüm aldığı gözlemlendi.

İkinci MDT uygulaması 06.03.2023 tarihinde (3. gün) ort. 250 maggot ile yapıldı 24 saat sonra maggotlar yıkanarak bölgeden uzaklaştırıldı ve hayvanın yine maggotları yediği tespit edildi. Yara nekrotize dokulardan arınmış ve sağlıklı bir granülasyon dokusu meydana geldiği tespit edildi.

Yaranın yeterince temiz olduğuna karar verilip Tersiyer iyileşme için cerrahi uygulama (fistülektomi) ve dren uygulaması 11.03.2023 tarihinde (7. gün) yapıldı, dren 14.03.2023 (10.gün) tarihinde çıkmış yara ise 20.03.2023 (16. gün) tarihinde tamamen kapanmış herhangi bir ek uygulama yapılmamıştır.

Hastanın ilk maggot uygulamasından sonra konforunun arttığı, yaradan kaynaklanan kötü kokuların azaldığı ve yemek yemeye başladığı gözlemlendi. Kronik bir ısırık yarasında maggot debridman tedavisi uygulan olguda ve yaranın 16 günde iyileştiği görülmüştür. Tersiyer kapatma ile başarılı bir sonuç elde edilmiştir.

## Olgu 2:



**Resim 3.2.** Olgu 2 (1. gün) klinik görünümü

Bir yaşında 2,6 kg ağırlığında erkek tekir (melez) ırkı kedi 27.05.2023 tarihinde ısırık yarasına bağlı deri nekrozu şikayeti ile En'pati veteriner kliniğine getirildi. Yapılan önceki tedaviye (amoksisilin ve etakridin laktat'a) cevap vermediği için MDT planlandı (Resim 3.2.).

İlk MDT uygulaması 02.06.2023 (1. gün) tarihinde ort. 600 maggot ile 48 saat boyunca yapıldı. 48 saat sonrasında maggotların boylarının büyüdüğü ve yaradaki nekroze doku miktarının azaldığı gözlemlendi.

İkinci MDT uygulaması 05.06.2023 (4. gün) tarihinde ort. 400 maggot ile 24 saat boyunca yapıldı, 24 saat sonunda ise maggotların büyüdüğü ve yaradaki nekroze doku miktarının azaldığı gözlemlendi.

Üçüncü MDT uygulama 06.06.2023 tarihinde (5. gün) ort. 200 maggot ile 24 saat boyunca yapıldı her uygulamadan sonra maggotların büyüdüğü, nekrotik dokular yara bölgesinde azalmış ve daha sağlıklı bir granülasyon yüzeyi oluştuğu gözlemlendi.

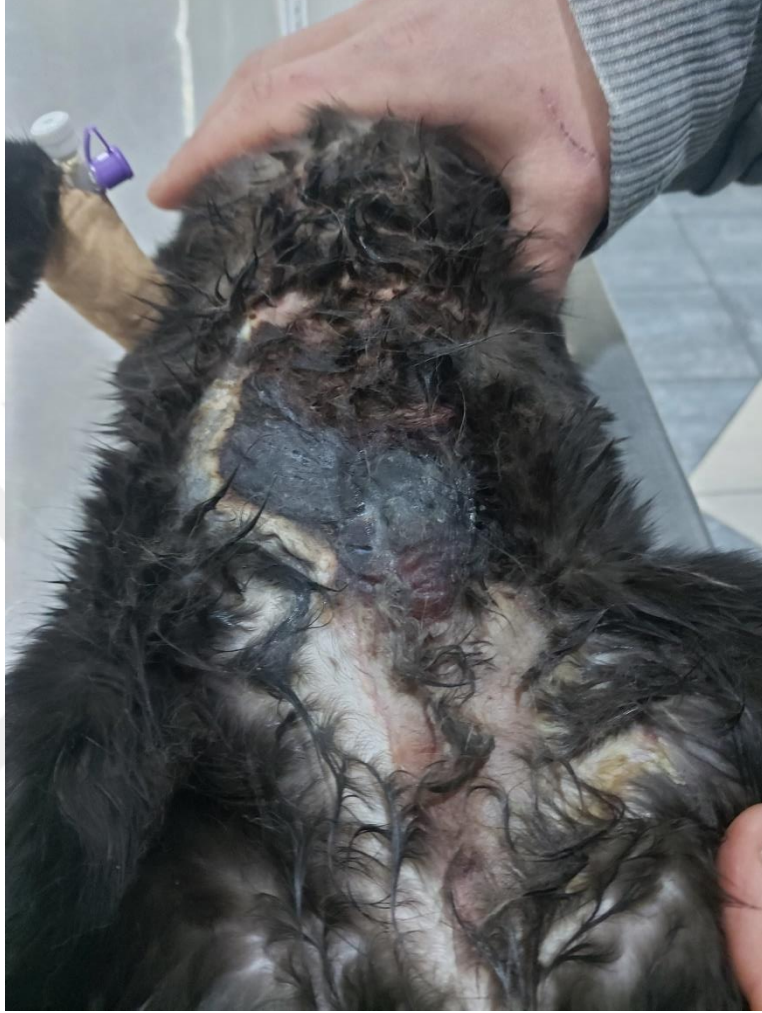MDT uygulamaları sonrasında Centella asiatica ekstresi (Madecassol merhem, Bayer Consumer Care AG, isviçre lisansı ile Bayer Türk Kimya San. Ltd. Şti.) ve nitrofurazon içeren merhem (Furacin Krem, Sanofi İlaç San. ve Tic. A.Ş. Şişli-İstanbul) günde 1 uygulanarak yapılan açık yara tedavisi ile epitelize olmasına izin verilmiştir epitelizasyon 06.08.2023 (65. gün) tarihinde tamamen yaranın kapanması ile tamamlanmıştır.

Nekroz ve enfekte doku içeren yara MDT ile debridmanı yapıldı ve sekonder olarak kapandığı görüldü. Yaranın alan ölçümleri Çizelge 3.5. de verilmiştir.

**Çizelge 3.5:** Olgu 2'ye ait yara alan ölçümleri

<b>Tarih</b>	<b>Yara Alanı (mm<sup>2</sup>)</b>
04.06.2023 (1. gün)	4627,7
06.06.2023 (4. gün)	6253,2
08.06.2023 (6. gün)	4071,9
12.06.2023 (10. gün)	3382,5
20.06.2023 (18. gün)	2341,8
01.07.2023 (29. gün)	1317,4
08.07.2023 (36. gün)	727,7
22.07.2023 (50. gün)	241,8
08.08.2023 (66. gün)	0

### Olgu 3:



**Resim 3.3.** Olgu 3 (1. gün) klinik görünümü

Altı aylık 2,1 kg ağırlığında dişi tekir (melez) ırkı kedi 21.01.2023 tarihinde iştahsızlık ve yoğun koku şikayeti ile En'pati veteriner kliniğine getirildi (Resim 3.3.).

Yapılan muayene sonucunda amfizem kaynaklı deri nekrozu ve dokuda maserasyon tespit edildi. Antibiyotik ( amoksisilin\klamoksil [ 25 mg/kg] SC + metronidazol [15mg/kg] IV günde 2 uygulama 1 Hafta boyunca) ve lokal yara bakımına (etakridin

laktat günde 1 uygulama 1 hafta boyunca) başladı. Demarkasyon alanı ve nekrozun boyutu belirlenince MDT uygulamasına karar verildi.

İlk MDT uygulaması 29.03.2023 tarihinde (1.gün) ort. 400 maggot ile 24 saat boyunca yapıldı. 24 saatin sonunda maggotlar büyümüş ve nekroz olan dokunun bir kısmı debride oldu.

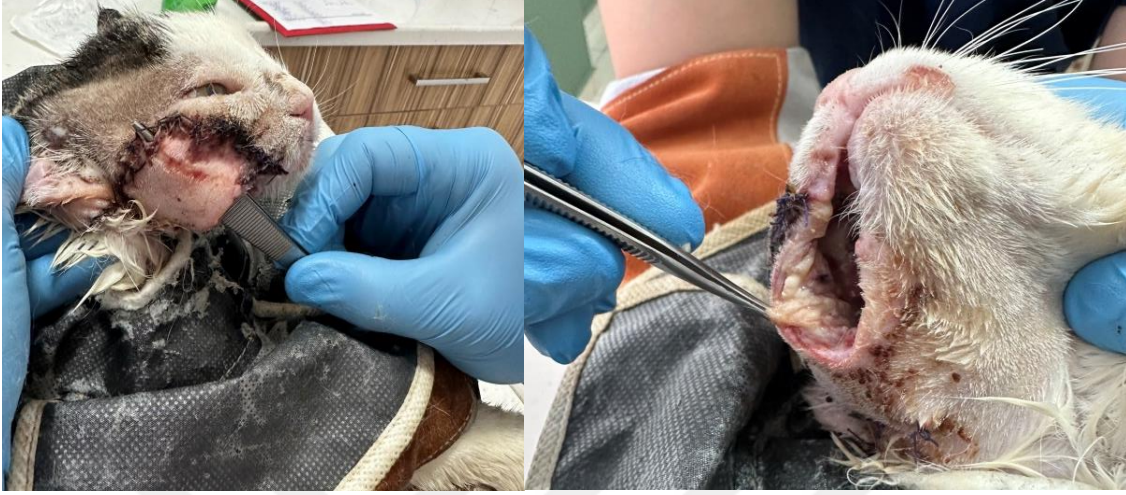İkinci MDT uygulaması 31.03.2023 tarihinde (3. gün) ort. 400 maggot ile 24 saat boyunca yapıldı. 24 saat sonunda maggotlar büyümüş ve nekroz olan dokunun bir kısmı daha debride oldu.

Üçüncü MDT uygulaması 02.04.2023 tarihinde (5. gün) ort. 400 maggot ile 24 saat boyunca yapıldı. 24 saat sonunda maggotlar büyümüş nekroze olan kısım giderek azaldı.

Dördüncü MDT uygulaması 05.04.2023 tarihinde (8. gün) ort. 300 maggot ile 24 saat boyunca yapıldı. 24 saat sonra maggotlar çok fazla büyümemiş ve sayıca çok azalmıştır bundan dolayı nekrozlu kısmın azaldığı ve maggotlar için yeterli olmadığına karar verildiği için son uygulama oldu.

Uygulamalar sonrasında kedinin iştahının yerine geldi, kötü kokuların azaldı, nekrotik doku debride olduğu ve sağlıklı bir granülasyon doku oluştuğu gözlemlendi.

#### **Olgu 4:**



**Resim 3.4.** Olgu 4 (1. gün) klinik görünümü

On beş yaşında 3,2 kg ağırlığındaki erkek tekir (melez) ırkı kedi 06.04.2023 tarihinde oral/maksillofacial bölgede bulunan tümörü En'pati veteriner kliniğinde eksize edilip bir flep ile cerrahi alan kapatıldı (Resim 3.4.).

İştahı kesilen hayvanın 12.04.2023 tarihinde operasyon bölgesinin enfekte olduğu ve flepin nekroze olmaya başladığı tespit edildi ve MDT uygulamasına karar verildi.

İlk MDT uygulaması 14.04.2023 tarihinde (1. gün) ort. 500 maggot ile 48 saat boyunca yapıldı. 48 saat sonra yarada ki maggotlar büyümüş ve nekroze olan iç kısım özellikle debride olduğu gözlemlendi hayvanın yemek yemeğe başladığı tespit edildi.

İkinci MDT uygulaması 16.04.2023 tarihinde (2. gün) ort. 250 maggot ile 24 saat boyunca yapıldı. 24 saat sonra büyüyen maggotlar toplandı sayının beklenenden az olduğu tespit edildi ( bir miktarının kedi tarafından yenilmesi ile ).

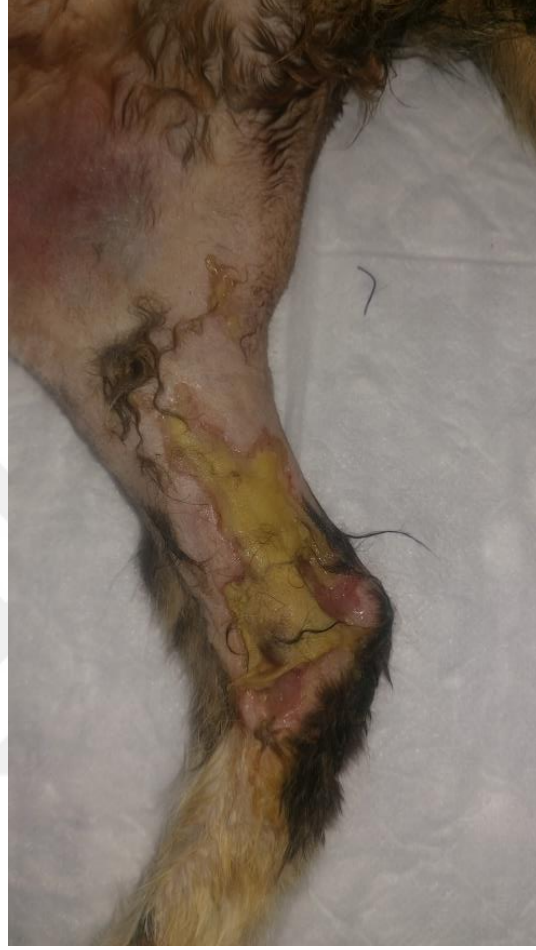Debride olmuş yara 17.04.2023 (3. gün) tarihinde tekrardan cerrahi olarak kapatıldı ve epitelize olmaya bırakıldı.

Yara epitelize olarak kapandı fakat tümörün tekrar etmesinden dolayı 13.05.2023 (30. gün) tarihinde ötenazi kararı alındı. Yaranın alan ölçümleri Çizelge 3.6. da verilmiştir.

**Çizelge 3.6:** Olgu 4'e ait yara alan ölçümleri

<b>Tarih</b>	<b>Yara Alanı (mm<sup>2</sup>)</b>
14.04.2023 (1. gün)	417,2
17.04.2023 (düzeltme öncesi) (4. gün)	862,2
17.04.2023 (düzeltme sonrası) (4. gün)	1303,7
22.04.2023 (9. gün)	389,5
30.04.2023 (17. gün)	825,7
04.05.2023 (21. gün)	424,3
07.05.2023 (24. gün)	247,9
13.05.2023 (30. gün)	093,1

**Olgu 5:**



**Resim 3.5.** Olgu 5 (1. gün) klinik görünümü

Altı aylık 2,5 kg ağırlığındaki erkek tekir (melez) ırkı kedi 04.03.2022 tarihinde Medial Tarsotibial bölge de deri nekrozu şikayeti ile En'pati veteriner kliniğine getirildi. MDT uygulanması kararı alındı (Resim 3.5.).

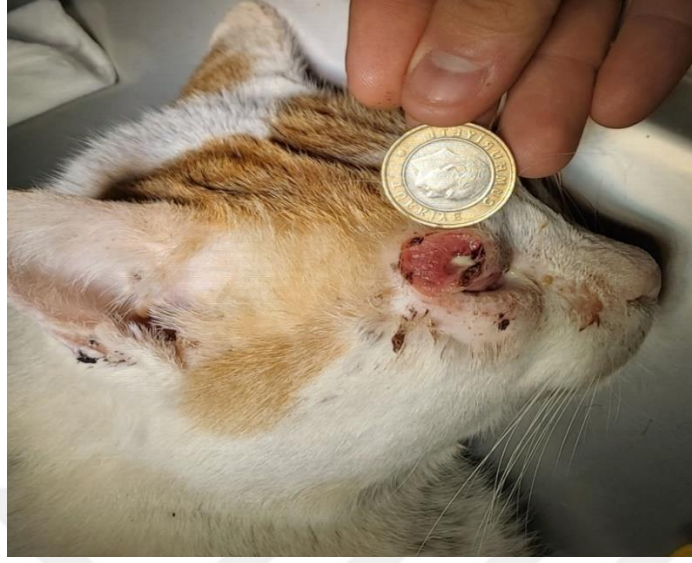İlk MDT uygulaması 05.03.2022 tarihinde (1. gün) ort. 150 maggot ile 24 saat boyunca yapıldı. 24 saat sonunda maggotlar büyümüş ve yaranın büyük bir kısmı debride olduğu gözlemlendi.

Yara bölgesi debride oldu ve daha sağlıklı bir granülasyon dokusu oluştu fakat hasta panlökopeni sebebi ile 12.03.2022 tarihinde (8. gün) öldü. Yaranın alan ölçümleri Çizelge 3.7. de verilmiştir.

**Çizelge 3.7:** Olgu 5'e ait yara alan ölçümleri

<b>Tarih</b>	<b>Yara Alanı (mm<sup>2</sup>)</b>
05.03.2022 (1. gün)	249,1
06.03.2022 (2. gün)	260,6
07.03.2022 (3. gün)	211,7
10.03.2022 (6. gün)	206,2
12.03.2022 (8. gün)	178,4

## Olgu 6:



**Resim 3.6:** Olgu 6 (1. gün) klinik görünümü

Yedi yaşında 5 kg ağırlığındaki erkek tekir kedi 01.02.2023 tarihinde sol supraorbital bölgede (kaş) yağ nekrozu ile En'pati veteriner kliniğine getirildi. MDT yapılmasına karar verildi (Resim 3.6.).

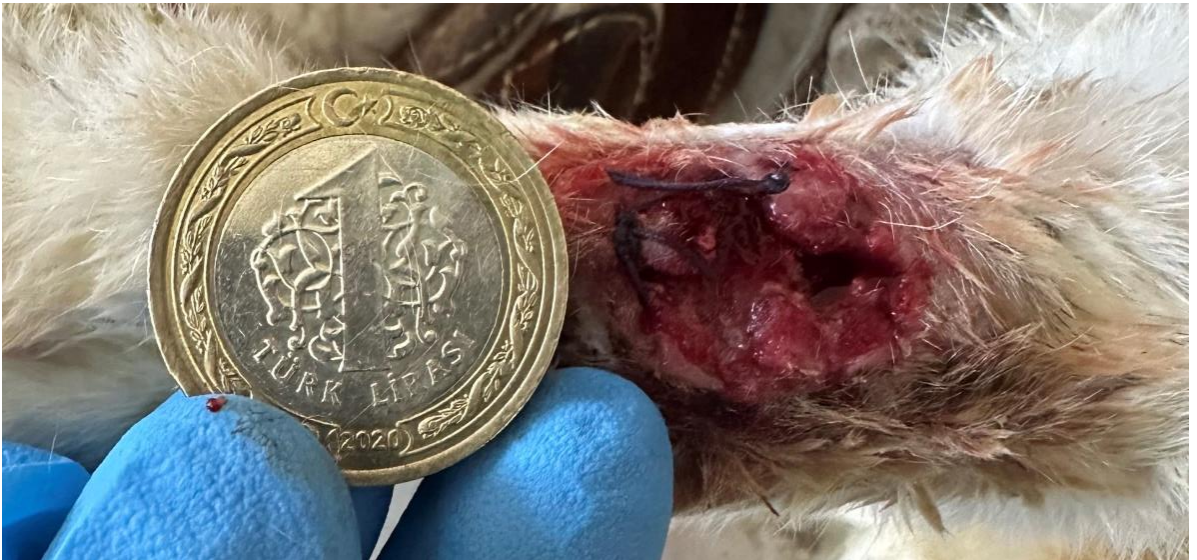İlk MDT uygulaması Anestezi altında göz kapakları dikilerek 01.02.2023 tarihinde (1. gün) ort. 50 adet maggotla 24 saat boyunca uygulandı ve yara sonrasında yarada bulunan nekrozlu yağ dokuları debride oldu ve sağlıklı bir granülasyon dokusu oluştuğu gözlemlendi.

Yara 13.02.2023 tarihinde (13. gün) tamamen kapanarak epitelizasyon yolu ile sekonder olarak iyileşti. Yaranın alan ölçümleri Çizelge 3.8. de verilmiştir.

**Çizelge 3.8:** Olgu 6'ya ait yara alan ölçümleri

<b>Tarih</b>	<b>Yara Alanı (mm<sup>2</sup>)</b>
01.02.2023 (1. gün)	212
02.02.2023 (2. gün)	132,6
05.02.2023 (5. gün)	71,5
09.02.2023 (9. gün)	46,5
13.02.2023 (13. gün)	7,5

**Olgu 7:**



**Resim 3.7:** Olgu 7 (1. gün) klinik görünümü

Üç yaşında 4 kg ağırlığındaki erkek tekir kedi 22.04.2023 tarihinde ventral phalanks bölgesinden geçirdiği operasyon sonrası enfeksiyon kaptığı için En'pati veteriner kliniğine getirildi. MDT uygulamasına karar verildi (Resim 3.7.).

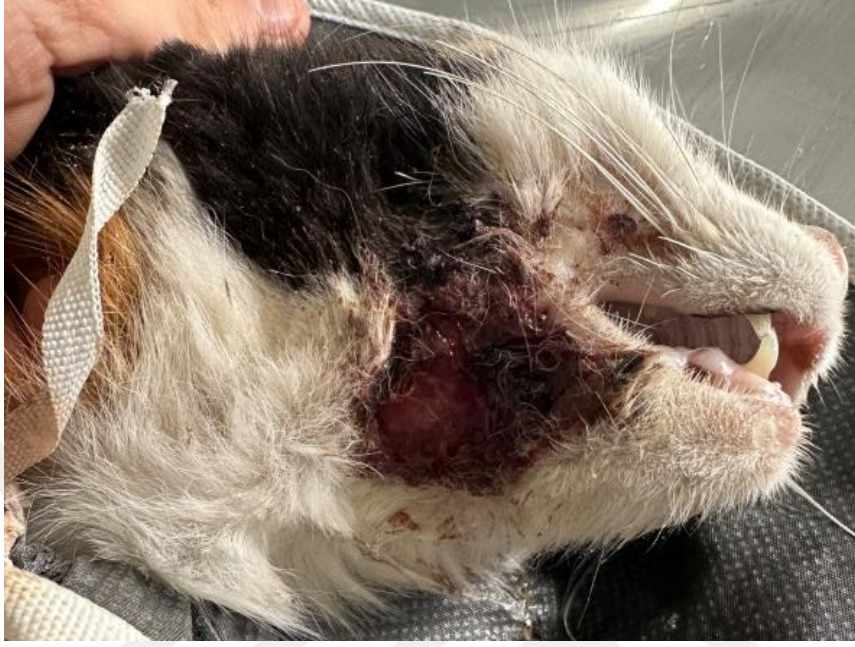İlk MDT uygulaması 22.04.2023 tarihinde (1. gün) ort. 30 adet maggot ile 24 saat boyunca yapıldı. Uygulamadan 24 saat sonra maggotlar büyümüş ancak sayıca azalmıştır ve yara debride olduğu gözlemlendi. Yara tamamen epitelize olup 15.05.2023 (23. gün) tarihinde kapandı.

Post operatif enfeksiyon kapmış yara MDT ile debride edilen yara epitelize olarak iyileşti. Yaranın alan ölçümleri Çizelge 3.9. da verilmiştir.

**Çizelge 3.9:** Olgu 7'ye ait yara alan ölçümleri

<b>Tarih</b>	<b>Yara Alanı (mm<sup>2</sup>)</b>
22.04.2023 (1. gün)	165,3
23.04.2023 (2. gün)	195,5
26.04.2023 (5. gün)	57,0
08.05.2023 (16. gün)	43,2
15.05.2023 (23. gün)	0

## Olgu 8:



**Resim 3.8:** Olgu 8 (1. gün) klinik görünümü

Altı yaşında 2.9 kg ağırlığındaki dişi tekir kedi 14.04.2023 tarihinde enfekte ısırık yarası ile En'pati veteriner kliniğine getirildi. MDT uygulamasına karar verildi (Resim 3.8.).

İlk MDT uygulaması 14.04.2023 tarihinde (1. gün) ort.400 maggot ile 24 saat boyunca yapıldı. 24 saat sonra maggotlar büyümüş ve yaranın debride olduğu gözlemlendi.

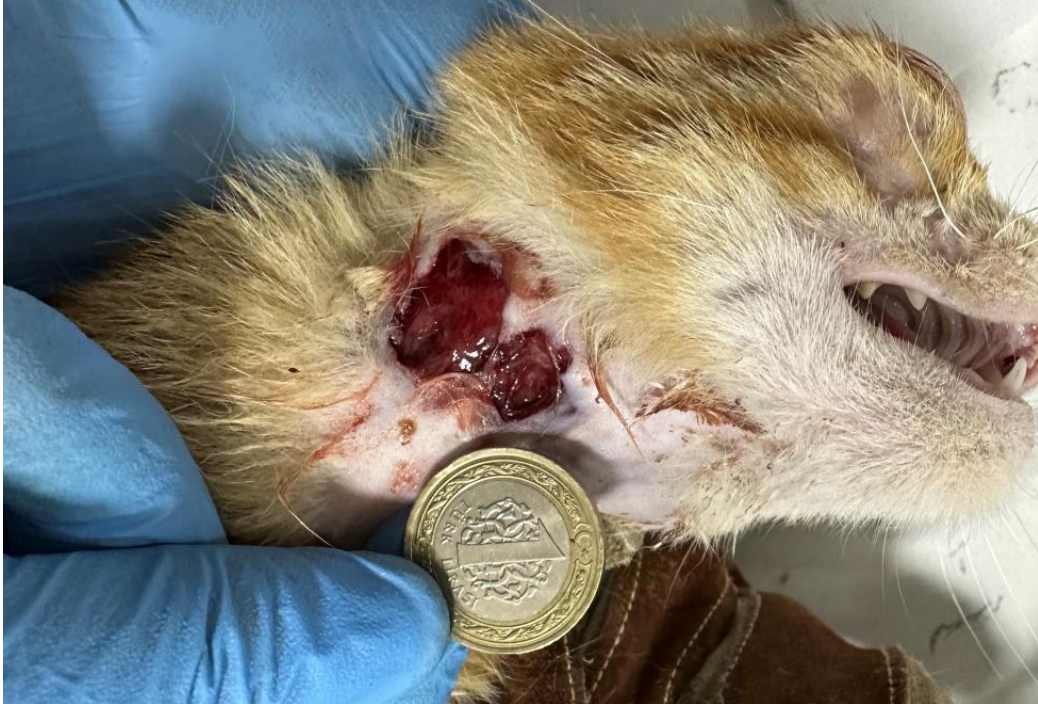İkinci MDT uygulaması 16.04.2023 tarihinde (3. gün) ort. 300 maggot ile 24 saat boyunca yapıldı. 24 saat sonra maggotların büyüdüğü ve yaranın debride olduğu ve sağlıklı bir granülasyon dokusu oluştuğu gözlemlendi.

MDT uygulamaları boyunca yara debride oldu ve sağlıklı bir granülasyon dokusu oluştu fakat hasta eşlik eden piyotorakstan dolayı solunum krizine girerek 20.04.2023 tarihinde (7. gün) öldü. Yaranın alan ölçümleri Çizelge 3.10. da verilmiştir.

**Çizelge 3.10:** Olgu 8'e ait yara alan ölçümleri

<b>Tarih</b>	<b>Yara Alanı (mm<sup>2</sup>)</b>
14.04.2023 (1. gün)	594,1
15.04.2023 (2. gün)	648,8
16.04.2023 (3. gün)	600
17.04.2023 (4. gün)	552,3
18.04.2023 (5. gün)	542,8
20.04.2023 (7. gün)	451,7

**Olgu 9:**



**Resim 3.9:** Olgu 9 (1. gün) klinik görünümü

İki yaşında 4 kg ağırlığındaki erkek tekir kedi 27.05.2023 tarihinde enfekte olmuş bir ısırık yarası şikâyeti ile En'pati veteriner kliniğine getirildi. MDT uygulanmasına karar verildi (Resim 3.9.).

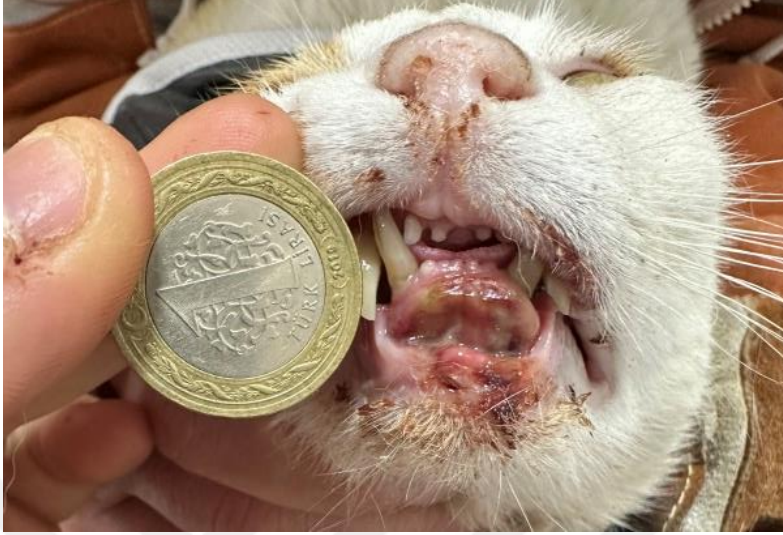İlk MDT uygulaması 27.05.2023 tarihinde (1. gün) ort. 50 adet maggot ile 24 saat boyunca uygulandı. 24 saat sonunda maggotların büyüdüğü ama sayıca azaldığı ve yaranın debride olduğu gözlemlendi.

Uygulama sonrasında debride olan ve sağlıklı bir granülasyon dokusuna kavuşan yara epitelizasyon ile sekonder olarak 04.06.2023 (9. gün) tarihinde kapandı. Yaranın alan ölçümleri Çizelge 3.11. de verilmiştir.

**Çizelge 3.11:** Olgu 9'a ait yara alan ölçümleri

<b>Tarih</b>	<b>Yara Alanı (mm<sup>2</sup>)</b>
27.05.2023 (1. gün)	301,7
28.05.2023 (2. gün)	289,8
29.05.2023 (3. gün)	191,9
01.06.2023 (6. gün)	94,7
04.06.2023 (9. gün)	23,1

### **Olgu 10:**



**Resim 3.10:** Olgu 10 (1. gün) klinik görünümü

Altı yaşında 4,9 kg ağırlığındaki erkek tekir kedi 14.04.2023 tarihinde mandibulada enfekte bir avülsiyon yarası ile şikâyeti ile En'pati veteriner kliniğine getirildi. MDT uygulamasına karar verildi (Resim 3.10.).

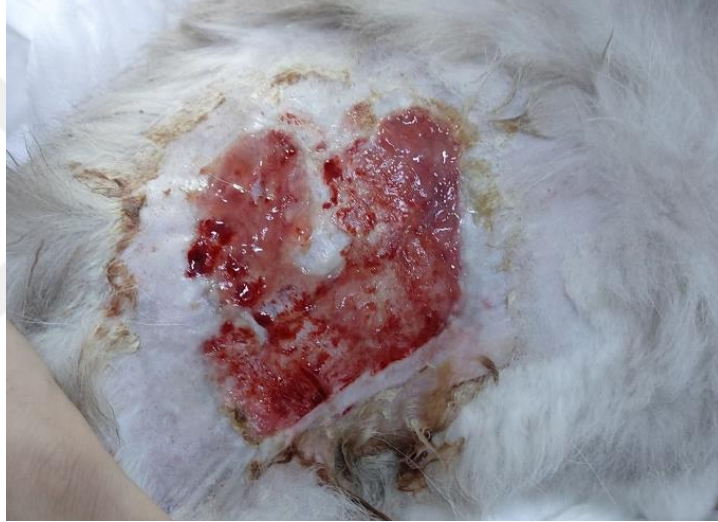İlk MDT uygulaması 14.04.2023 tarihinde (1. gün) ort. 80 maggot ile 24 saat boyunca uygulandı. 24 saat sonunda maggotların büyüdüğü fakat sayısında azalma olduğu ve yaranın debride olduğu gözlemlendi. Yara debridmanı tamamlandıktan ve sağlıklı bir granülasyon dokusu elde edildi.

Yaraya 16.04.2023 (3. gün) tarihinde dikiş uygulandı ve dikişler 21.04.2023 tarihinde (8. gün) alındı, enfekte avülsiyon yarası MDT sonrası uygulanan dikişler sonucu iyileşti. Yaranın alan ölçümleri Çizelge 3.12. de verilmiştir.

**Çizelge 3.12:** Olgu 10'a ait yara alan ölçümleri

<b>Tarih</b>	<b>Yara Alanı (mm<sup>2</sup>)</b>
14.04.2023 (1. gün)	105,6
15.04.2023 (2. gün)	57,4
16.04.2023 (3. gün)	185,4
21.04.2023 (8. gün)	0

**Olgu 11:**



**Resim 3.11:** Olgu 11 (1. gün) klinik görünümü

İki yaşındaki 4 kg ağırlığındaki erkek british shorthair ırkı kedi 28.01.2023 tarihinde enjeksiyon sonrası nekroze olduğu ve daha sonra kronik (2 ay) bir yara haline geldiği görüldü. Kıvanç veteriner kliniğinde MDT tedavisine karar verildi (Resim 3.11.).

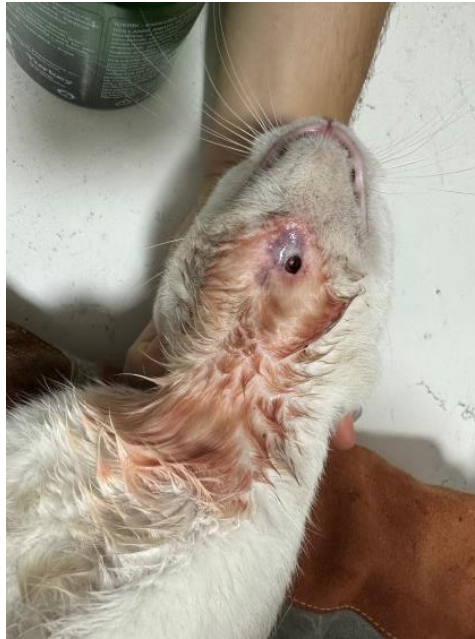İlk MDT uygulaması 28.01.2023 tarihinde (1. gün) ort. 200 maggot kullanılarak 24 boyunca uygulandı. 24 saat sonra maggotlar büyümüş ve yara debride olmuş olduğu gözlemlendi.

Yara açık yara tedavisi Centella asiatica ekstresi (Madecassol merhem, Bayer Consumer Care AG, isviçre lisansı ile Bayer Türk Kimya San. Ltd. Şti.) ve nitrofurazon içeren merhem (Furacin Krem, Sanofi İlaç San. ve Tic. A.Ş. Şişli-İstanbul) günde 1 uygulanarak yapılan açık yara tedavisi epitelizasyon ile kapandı. Yaranın alan ölçümleri Çizelge 3.13. de verilmiştir.

**Çizelge 3.13:** Olgu 11'e ait yara alan ölçümleri

Tarih	Yara Alanı (mm <sup>2</sup> )
28.01.2023 (1. gün)	3296.1
03.02.2023 (7. gün)	2465.6
13.02.2023 (17. gün)	1245.6
15.02.2023 (19. gün)	543.6
22.02.2023 (26. gün)	256.1
08.03.2023 (40. gün)	103.7

**Olgu 12:**



**Resim 3.12.** Olgu 12 (1. gün) klinik görünümü

Üç yaşındaki 4 kg ağırlığındaki dişi melez ırkı kedi 15.07.2023 tarihinde mandibulanın ventralinde apse sonrası deri nekrozu oluşan yara nekrotik fistüllü bir yara ile En'pati veteriner kliniğine getirildi. MDT tedavisine karar verildi (Resim 3.12.).

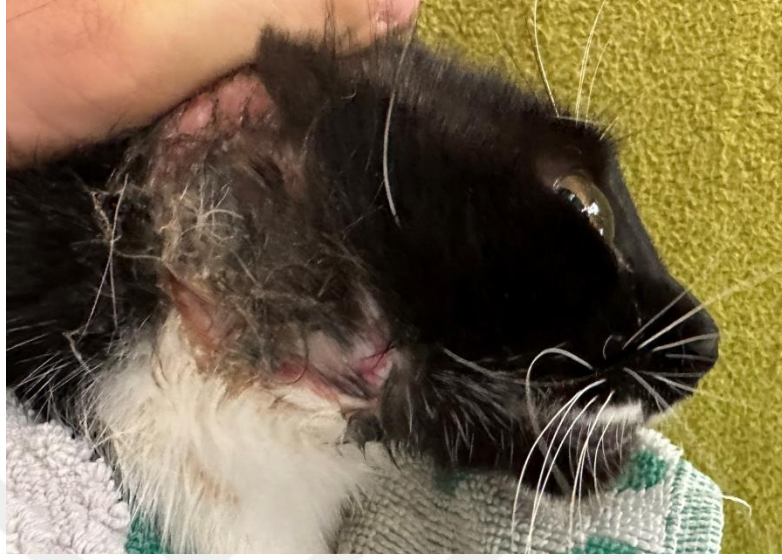İlk MDT uygulaması 20.07.2023 tarihinde (1. Gün) ort. 50 maggot kullanılarak 24 saat boyunca uygulandı. 24 saat sonra az sayıda maggotlar büyüdüğü, yaranın debride olduğu ve akıntının azalmış olduğu gözlemlendi.

Yara Centella asiatica ekstresi (Madecassol merhem, Bayer Consumer Care AG, isviçre lisansı ile Bayer Türk Kimya San. Ltd. Şti.) ve nitrofurazon içeren merhem (Furacin Krem, Sanofi İlaç San. ve Tic. A.Ş. Şişli-İstanbul) günde 1 uygulanarak yapılan açık yara tedavisi ile epitelize olarak 04.08.2023 tarihinde (16. gün) kapandı. Yaranın alan ölçümleri Çizelge 3.14. de verilmiştir.

**Çizelge 3.14.** Olgu 12'ye ait yara alan ölçümleri

<b>Tarih</b>	<b>Yara Alanı (mm<sup>2</sup>)</b>
20.07.2023 (1. gün)	576.0
21.07.2023 (2. gün)	462.8
23.07.2023 (4. gün)	394.9
24.07.2023 (5. gün)	227.2
28.07.2023 (9. gün)	59.2
31.07.2023 (12. gün)	31.3
04.08.2023 (16. gün)	8.9

### Olgu 13:



**Resim 3.13:** Olgu 13 (1. gün) klinik görünümü

Üç yaşında 3 kg ağırlığındaki dişi tekir kedi 13.07.2023 tarihinde apse şikâyeti ile En'pati veteriner kliniğine getirildi, gebe olduğu için anestesiz apse drenajı ve antibiyotik başlanmış yara bölgesinde deri nekroze olduğu tespit edildi. MDT uygulanmasına karar verildi (Resim 3.13.).

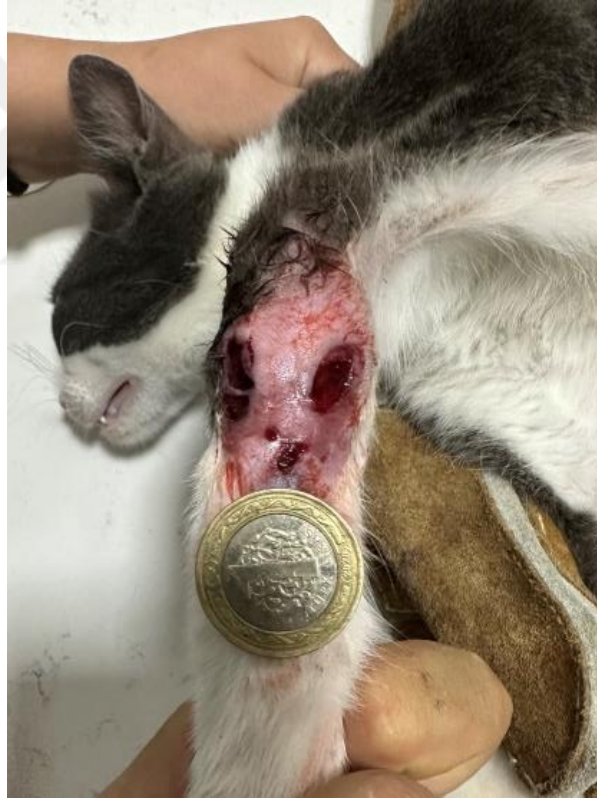İlk MDT uygulaması 20.07.2023 tarihinde (1. gün) ort. 40 adet maggot ile 24 saat boyunca uygulandı. 24 saat sonunda maggotların büyüdüğü ve yaranın debride olduğu gözlemlendi.

Uygulama sonrasında debride olan ve sağlıklı bir granülasyon dokusuna kavuşan yara epitelizasyon ile 04.08.2023 tarihinde (16. gün) kapandı. Yaranın alan ölçümleri Çizelge 3.15. de verilmiştir.

**Çizelge 3.15:** Olgu 13'e ait yara alan ölçümleri

<b>Tarih</b>	<b>Yara Alanı (mm<sup>2</sup>)</b>
20.07.2023 (1. gün)	282,5
21.07.2023 (2. gün)	262,1
26.07.2023 (7. gün)	70,6
30.07.2023 (11. gün)	11,1
04.08.2023 (16. gün)	0

**Olgu 14:**



**Resim 3.14:** Olgu 14 (1. gün) klinik görünümü

Bir yaşında 3 kg ağırlığındaki tekir ırk erkek kedi 31.07.2023 tarihinde topallık şikâyeti ile En'pati veteriner kliniğine getirildi. Olecranon bölgesinde enfekte fistüllerden (septik artrit şüpheli) dolayı ve MDT uygulanmasına karar verildi (Resim 3.14.).

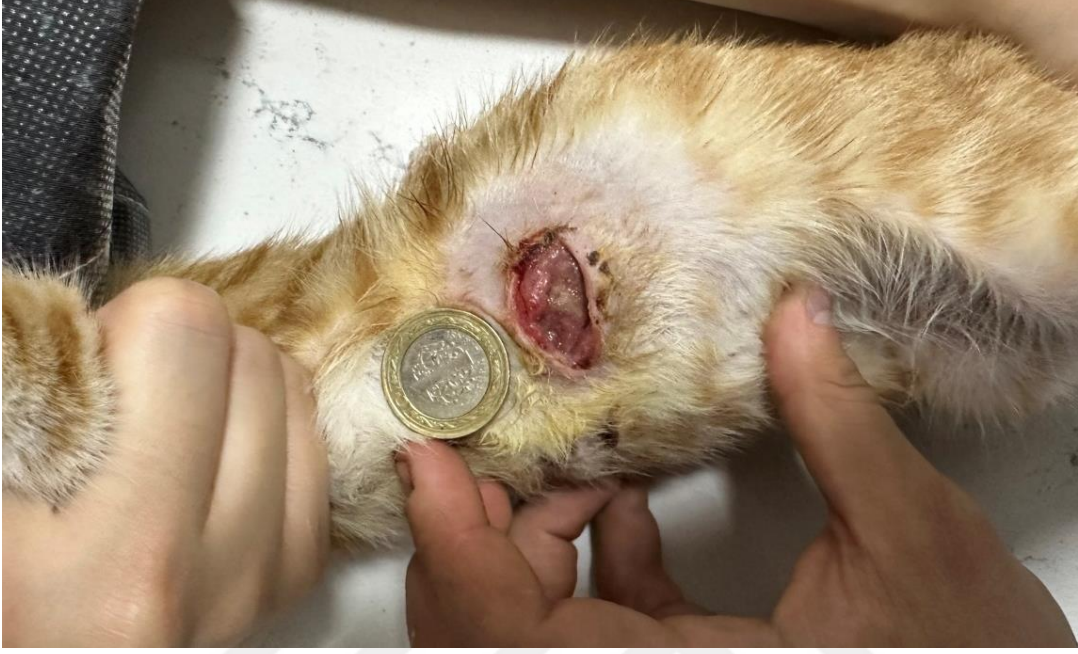İlk MDT uygulaması 31.07.2023 tarihinde (1. gün) ort. 30 adet maggot ile 24 saat boyunca uygulandı. 24 saat sonunda maggotların sayısının azaldığı, büyüdüğü ve yaranın debride olduğu gözlemlendi.

Uygulama sonrasında hayvanın topallığı azaldı, debride olan ve sağlıklı bir granülasyon dokusuna kavuşan yara epitelizasyon ile 10.08.2023 tarihinde (11. gün) kapandı. Yaranın alan ölçümleri Çizelge 3.16. da verilmiştir.

**Çizelge 3.16:** Olgu 14'e ait yara alan ölçümleri

<b>Tarih</b>	<b>Yara Alanı (mm<sup>2</sup>)</b>
31.07.2023 (1. gün)	216,1
01.08.2023 (2. gün)	221,4
03.08.2023 (4. gün)	226,0
05.08.2023 (6. gün)	107,6
10.08.2023 (11. gün)	0

## Olgu 15:



**Resim 3.15:** Olgu 15 (1. gün) klinik görünümü

Üç aylık 1,5 kg ağırlığındaki tekir (sarman) ırk erkek kedi 31.07.2023 tarihinde kronik yara (1 ay) şikâyeti ile En'pati veteriner kliniğine getirildi. Kronik iyileşmeyen yarasından dolayı ve MDT uygulanmasına karar verildi (Resim 3.15.).

İlk MDT uygulaması 31.07.2023 tarihinde (1. gün) ort. 30 adet maggot ile 24 saat boyunca uygulandı. 24 saat sonunda maggotların kaybolduğu ve yaranın yeterince debride olmadığı gözlemlendi (bandajın yeterince iyi olmayıp hayvanın ağırlığı altında ezildiği düşünülüyor).

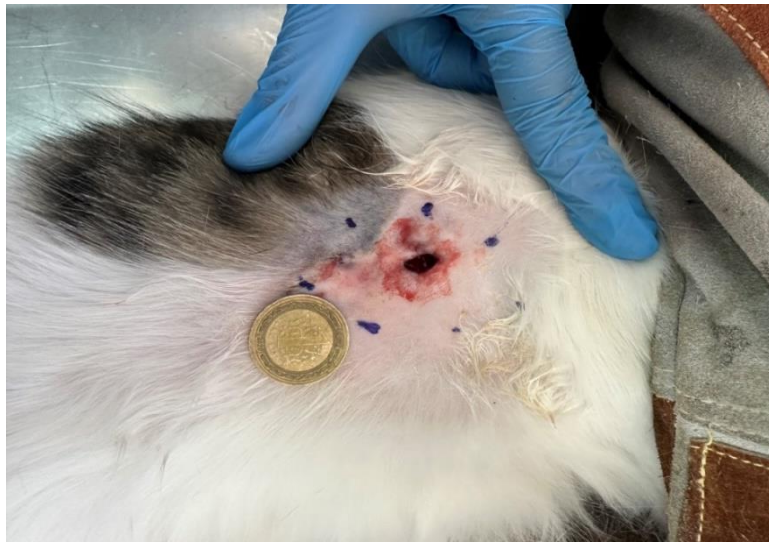İkinci MDT uygulaması 01.08.2023 tarihinde (2. gün) ort. 50 adet maggot ile 24 saat boyunca uygulandı. 24 saat sonunda maggotların sayısının azaldığı ancak büyüdüğü ve yaranın debride olduğu gözlemlendi.

Uygulama sonrasında debride olan ve sağlıklı bir granülasyon dokusuna kavuşan yara epitelizeasyon ile 12.08.2023 tarihinde (13. gün) kapandı. Yaranın alan ölçümleri Çizelge 3.17. de verilmiştir.

**Çizelge 3.17:** Olgu 15'e ait yara alan ölçümleri

Tarih	Yara Alanı (mm <sup>2</sup> )
31.07.2023 (1. gün)	335,2
01.08.2023 (2. gün)	309,7
03.08.2023 (4. gün)	171,3
05.08.2023 (6. gün)	147,0
07.08.2023 (8. gün)	30,6
10.08.2023 (11. gün)	13,0
12.08.2023 (13. gün)	0

**Olgu 16:**



**Resim 3.16:** Olgu 16 (1. gün) klinik görünümü

Bir yaşındaki 4 kg ağırlığındaki erkek melez ırkı kedi ısırık yarası sonrası deri nekrozu oluşan yara sağ lateral thoraks seviyesinde nekrotik fistüllü bir yara ile 20.07.2023 tarihinde En'pati veteriner kliniğine getirildi. MDT tedavisine karar verildi (Resim 3.16.).

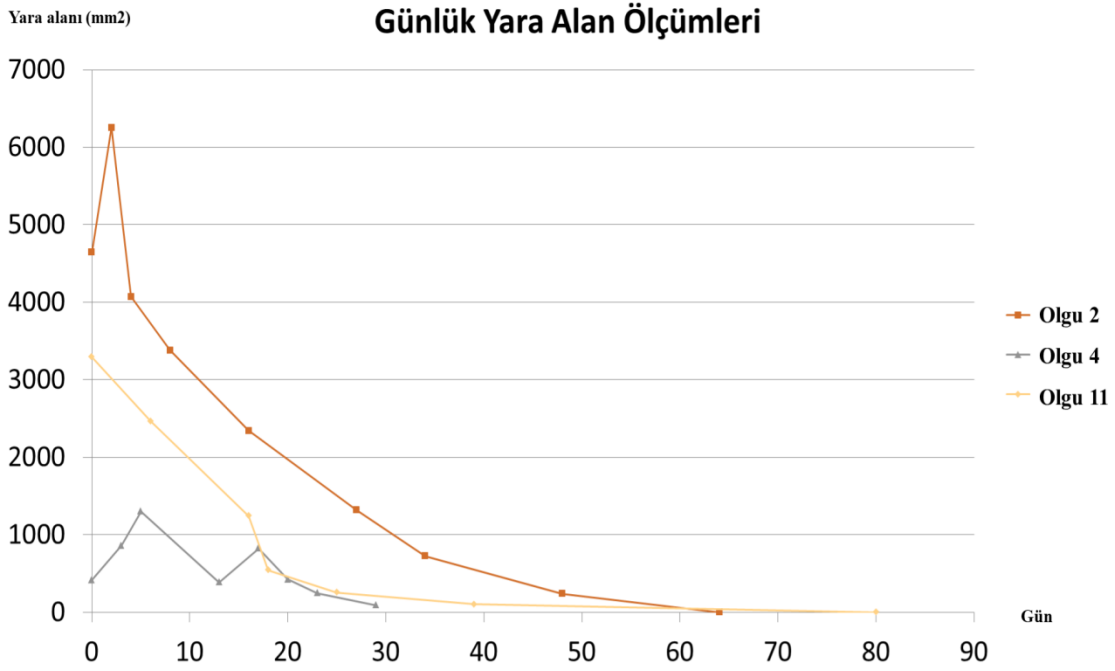İlk MDT uygulaması 20.07.2023 tarihinde (1. gün) ort. 60 maggot kullanılarak 24 saat boyunca uygulandı. 24 saat sonra az sayıda maggotun büyüdüğü, yaranın debride olduğu ve akıntının azalmış olduğu gözlemlendi.

Yara Centella asiatica ekstresi (Madecassol merhem, Bayer Consumer Care AG, isviçre lisansı ile Bayer Türk Kimya San. Ltd. Şti.) ve nitrofurazon içeren merhem (Furacin Krem, Sanofi İlaç San. ve Tic. A.Ş. Şişli-İstanbul) günde 1 uygulanarak yapılan yara tedavisi ile küçültüldükten sonra stapler ile kapatıldı. Yaranın alan ölçümleri Çizelge 3.18. de verilmiştir.

**Çizelge 3.18:** Olgu 16'ya ait yara alan ölçümleri

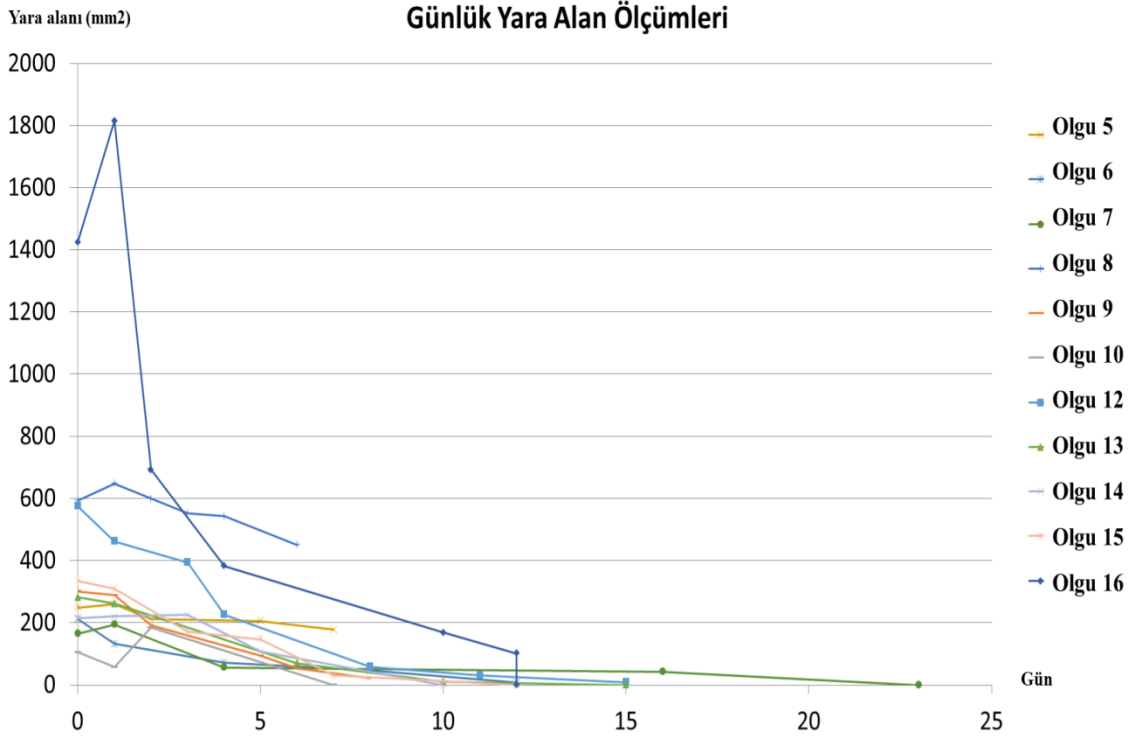
<b>Tarih</b>	<b>Yara Alanı (mm<sup>2</sup>)</b>
20.07.2023 (1. gün)	1425,4
21.07.2023 (2. gün)	1815,7
22.07.2023 (3. gün)	693,4
24.07.2023 (4. gün)	383,0
30.07.2023 (10. gün)	168,8
01.08.2023 (12. gün)	101,6
01.08.2023 (stapler uygulaması) (12. gün)	0

Olgu 1 ve 3 de yaralarının 3 boyutlu olduđu ve standart ölçüm tekniđine uygun olmadıđı için onlar istatistiklere dâhil edilmemiştir. Aşağıdaki şekil 3.1’ de olgu 2, 4 ve 11 gibi iyileşmesi 25 günden uzun zaman alan olguların iyileşme eğrisi verilmiştir



**Şekil 3.1:** Günlük yara alan (mm<sup>2</sup>) ölçümleri (olgu 2, 4 ve 11)

Aşağıdaki şekil 3.2. de olgu 5,6,7,8,9,10,12,13,14,15 ve 16 gibi iyileşmesi 25 günden kısa zaman alan olguların iyileşme eğrisi verilmiştir



**Şekil 3.2:** Günlük yara alan (mm<sup>2</sup>) ölçümleri (olgu 5-10, 12-16).

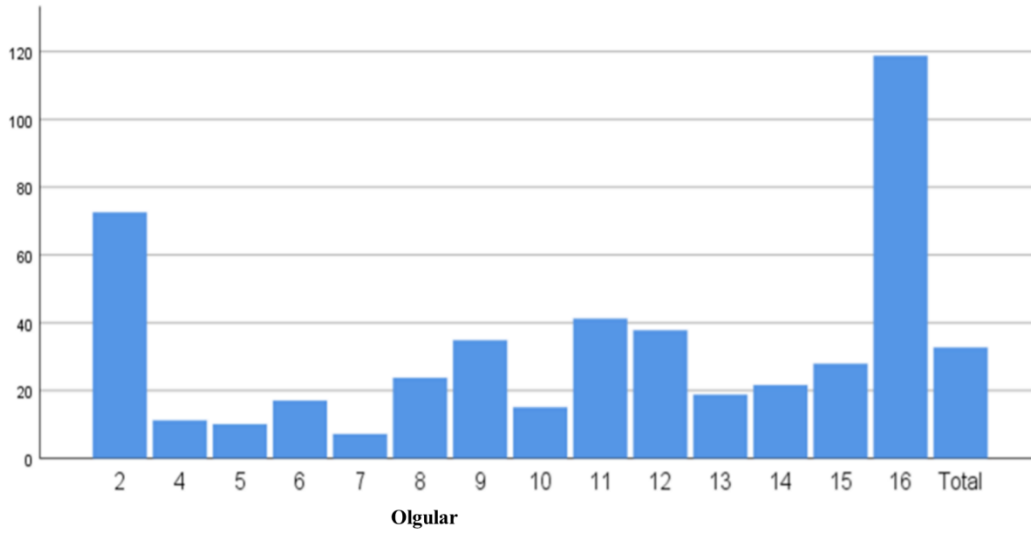
Tüm olgulara ait günlük yara iyileşme değerleri çizelge 3.19'da verildi.

**Çizelge 3.19:** Olgu numaraları ve yaralarının günlük iyileşme alanları ortalamaları (mm<sup>2</sup>)

Olgu numarası	Yara İyileşme Hızları (mm <sup>2</sup> )
2	72,54
4	11,18
5	10,10
6	17,04
7	7,19
8	23,73
9	34,82
10	15,09
11	41,20
12	37,81
13	18,83
14	21,61
15	27,93
16	118,78

Tüm olgulara ait günlük yara iyileşme alanları (mm<sup>2</sup>) şekil 3.3'te özetlendi.

**Yaralarının Günlük İyileşme Alanları Ortalamaları (mm<sup>2</sup>)**



**Şekil 3.3:** Olgulara ait yaraların günlük ortalama iyileşme değerleri

Olguların yara iyileşme alan ortalamaları çizelge 3.20’de gösterilmiştir.

**Çizelge 3.20:** Olguların günlük yaralarının iyileşme alan ortalamaları

	N	Min	Maks	Ort	Ss
Yara İyileşme Hızları (mm)	14	7,19	118,78	32,70	30,00

Olguların ilk MDT uygulaması sonrasında yara alanlarındaki uygulama öncesindeki yüzde bazında meydana gelen değişimler ölçüldü. Olguların yarısında yara alanı artış gösterirken diğer yarısında azalma gözlemlendi (Çizelge 3.21; 3.22).

**Çizelge 3.21:** İlk MDT sonrası yara büyüklüğü artan olgulara ilişkin ortalama dağılımları

Olgu numaraları	Yara Büyüklüğü (mm)
2	0,346889
4	1,066635
5	0,046166
7	0,182698
8	0,092072
14	0,024526
16	0,273818

**Çizelge 3.22:** İlk MDT sonrası yara büyüklüğü azalan olgulara ilişkin ortalama dağılımları

Olgu numaraları	Yara Büyüklüğü (mm)
6	-0,37453
9	-0,03944
10	-0,45644
11	-0,25196
12	-0,19653
13	-0,07221
15	-0,07607

Hayvanların ilk MDT uygulaması sonrasında yara alanının değişimi ile etiyolojilerinin karşılaştırılmasına ilişkin yapılan t-testi sonuçları Çizelge 3.23. ile sunulmuştur.

Hayvanların ilk MDT uygulaması sonrasında yara alanının değişimi ile etiyolojileri arasında anlamlı bir fark olduğu belirlenmiştir ( $p < 0.05$ ). Ayrıca Nekroz olan hayvanların (olgu 2-4-5-6-8-11-) ilk MDT uygulaması sonrasında yara alanının değişimi (%15,0 ortalama ile) artarken enfeksiyon olan hayvanların (olgu 7-9-10-12-13-14-15-16) ilk MDT uygulaması sonrasında yara alanının değişimi (%4,0 ortalama ile) azaldığı belirlendi (Çizelge 3.23.).

**Çizelge 3.23:** Hayvanların ilk MDT uygulaması sonrasında yara alanının değişimi ile etiyolojilerinin karşılaştırılması

		N	Ort	Ss	p
İlk MDT uygulaması sonrasında Yara alanının Değişimi(Yüzde)	Nekroz	6	,15	,52	.048
	Enfeksiyon	8	-,04	,22	

Hayvanların yaralarının günlük iyileşme ortalaması ile MDT uygulama sayıları karşılaştırılmasına ilişkin yapılan t-testi sonuçları Çizelge 3.24. ile sunulmuştur.

**Çizelge 3.24.** Hayvanların yaralarının günlük iyileşme ortalaması ile olgularda uygulanan MDT uygulama sayılarının karşılaştırılması

		Yaraların Günlük Ortalama İyileşme Alanı (%)			
MDT uygulama sayısı		N	Ort	Ss	p
MDT Sayısı	1	10	7,51	3,83	.049
	2	3	5,00	2,96	
	3	1	1,56	1,02.	

Hayvanların yaralarının günlük iyileşme yüzdesi ortalaması ile MDT uygulama sayısı arasında anlamlı bir fark olduğu belirlendi ( $p<0.05$ ). MDT uygulama sayısı arttıkça hayvanların yaralarının günlük iyileşme alanlarının yüzdesinin ortalamalarının da düştüğü (iyileşmenin yavaşladığı) belirlenmiştir (Çizelge 3.24).



#### 4. TARTIŞMA

Yara ‘‘Fiziksel, kimyasal, cerrahi ve mikroskopik nedenlerle deri bütünlüğünün bozulması veya doku kaybı sonucunda organizmanın fizyolojik özelliklerinin geçici veya tamamen kaybıdır’’ (Antepliođlu vd., 1990; Gönül, 2009; Şahin, 2010). Yaraların iyileşmesi sırasında yara iyileştirmesini geciktiren birçok faktör (yetersiz debridman, nekrotik dokuların yarayatađında bulunması, enfeksiyonlar vb.) olduđu ve bunların en aza indirilmesi ile yara iyileşmesinin daha hızlı ve sağlıklı olabileceđi çeşitli çalışmalarda ortaya konmuştur (Bucknall, 1989). Yara iyileşmesinde bu faktörleri iyilemenin sağlıklı ve hızlı olması amacıyla en uygun hale getirmek için birçok yöntem kullanılabilir bunlardan biri de MDT dir. Hayvanlarda oluşan nekrotik, enfekte ve iyileşmeyen kronik yaraların ötenazi ve amputasyonlarla sonuçlanma ihtimali olan olgularda larvalarla tedavi edildiđi bildirmiştir (Sherman vd., 2007).

Maggot debridman tedavisinin insanlarda deđişik yaygın bir şekilde kullanım alanları olduđu fakat veteriner hekimlikte az sayıda çalışma bulunmaktadır. Özellikle kedi ve köpeklerde kullanımı ile ilgili kapsamlı araştırmalar bulunmamaktadır. Bu nedenle bu çalışmada MDT ile tedavi edilen kedi ve köpekler üzerindeki klinik olgulardan yararlanılmıştır (Sherman ve R.A. 2002a; Marineau vd., 2011; Lepage vd., 2012).

Mevcut literatürle uyumlu olarak yapılan çalışmada da MDT ile tedavisi yapılan bazı hayvanlarda Veteriner hekimlerinin MDT uygulanmasa ötenazi veya amputasyon ile sonuçlanabileceđini tahmin ettiđi olgularda (olgu 2-3-4) olası ötenazi ve amputasyonu engellendiđi görüldü (Uslu vd., 2023).

Bazı olgularda Veteriner hekimlerinin geç iyileşme ihtimali olduđunu düşündükleri yaralar da MDT ile tedavi edilmiş bir kısmında sağlıklı granülasyon dokusunu elde edilmesini takiben açık yara tedavisi, dikiş konulmasına uygun hale gelen olgularda ise

dikiş konularak yara iyileşmesi sağlanmıştır (Choudhary vd., 2016; Sherman vd., 2007). Litaretürde nekrotik dokuları maggotların ağızları ile parçaladıkları ve salgıladıkları proteolitik enzimler (serin proteinaz, aspartil proteinaz ve metallo proteinaz, tripsin, lösin aminopeptidaz, karboksipeptidaz, elastaz ile peptid bağlarının yıkımını katalizlerler) ile nekrotik dokuyu sıvılaştırarak yarı sıvı bir hale getirdikleri ve bununla beslenebildikleri belirtilmiştir. Bizim çalışmamızda da özellikle nekrotik karakterde olan yaralarda maggot uygulamasından sonra yara alanlarının artması (Çizelge 3.24.) gözlemlendi (Casu, 1996; Chambers vd., 2003; Chan vd., 2007; Cazander vd., 2009; Honda, 2011).

Seröz karakter dışındaki diğer akıntıların (pürülan, hemopürülan, hemorojik) yara iyileştirmesini geciktirdiği bildirilmiştir (Powers JG 2016) , MDT kullanılan hayvanlarda öncesinde mevcut olan akıntıların MDT uygulaması sonrasında azalması veya tamamen ortadan kalkması yaraların daha uygun bir iyileşme süreci içerisine girmesi ile uyumlu olduğu gözlemlendi (Thyssen vd., 2022).

Litaretürlerde MDT'nin antimikrobiyal etkisi olabileceği ve bunun bazı lokal enfeksiyonları antibiyotik kullanımı olmaksızın tedavi edebileceği belirtilmiştir (Marineau, 2011). Bazı olgularda maggotlar küçük evcil hayvanların enfeksiyonlu yaralarda bile antibiyotik kullanılmadan yaradaki lokal enfeksiyon belirtilerinin geriletmediği ve yaranın bir iyileşme evresine geçtiği gözlemlendi (Çizelge 3.24.)

Maggotların yara üzerinde sürekli hareketleri sayesinde yaradaki dokuların oksijenlenmesini arttırmaları, anjiogenesis'i uyarırlar ve sağlıklı granülasyon dokusu oluşumunu arttırmaları. Bu yaranın daha hızlı iyileşmesine katkı sağlamaktadır (Wollina vd., 2002). Yapılan çalışmada da MDT uygulanan hayvanlarda maggotların sağlıklı granülasyon dokusu oluşumunu uyardığı ve hızlı bir iyileşme için uygun bir ortam yarattığına dair klinik bulgular gözlemlendi.

Çeşitli çalışmalarda MDT kullanılan yaralarda, kullanılmayanlara oranla kontraksiyon ile deri iyileşmesini daha etkili ve hızlı olduğu belirtilmiştir (Borkataki vd., 2018; Dillmann vd., 2022), Yapılan bu klinik çalışmada kontrol grubu bulunmadığı için direkt bir karşılaştırma yapılamasa da MDT kullanılan yaralarda sağlıklı granülasyon dokusu daha hızlı geliştiği için kontraksiyon aşamasının daha hızlı ve sağlıklı olduğu düşünüldü.

Bu çalışma sırasında, klinisyen veteriner hekimlerin ve hasta sahiplerinin maggot debridman tedaviye karşı ön yargı ve şüphelerinin olduğu gözlemlendi. Bazı hasta sahipleri MDT'nin etkinliği konusunda tereddüt ederek geleneksel tedavi yöntemlerine daha fazla güven duymaktadır. Bu önyargılar ve tereddütler hasta sahipleri ve klinisyen veteriner hekimlerin MDT den daha etkili bir şekilde faydalanmasını engelleyebilir.

Yapılan istatistiklerde MDT uygulamasının sayısı arttıkça iyileşme hızlarında (Günlük ortalama iyileşen alan yüzdesi) negatif bir etki yarattığı görüldü. Kötü durumda olan yaraların çok sayıda uygulamaya ihtiyaç duymasından veya MDT uygulama sayısı arttıkça yarada yaptıkları irritasyona bağlı yara iyileşmesini yavaşlatabilecekleri düşünüldü.

Bazı hayvanların yaralarının bulunduğu bölgelerinin bandaj uygulanması için uygun olmaması, MDT uygulamalarında zorluk yaratan bir diğer faktördür (Choudhary vd., 2016). Özellikle bazı bölgelerdeki yara alanları, bandajın düzgün bir şekilde uygulanmasını engelleyerek maggotların etkili bir şekilde yerleştirilmesini ve bölgede tutulmasını zorlaştırdığı görüldü. Bu durum, tedavi sürecini etkilediği ve MDT'nin yara üzerindeki olumlu etkilerini azalttığı görüldü.

Birkaç olgu da yara bölgesine koyulan maggotların bandaj geri açıldıktan sonra az bir kısmın bölge de bulunduğu ve büyüdüğü gözlemlendi. Bu yara bölgesinde yetersiz

beslenme alanı (debride edilecek ve tüketilecilerik ölü doku) sonucu beslenememe, bandajdan düşme, hayvan tarafından yenilme ve maggotlar arası yarışmalı bir hayatta kalma ortamı oluşması sonucu canibalizm sebebiyle sayının azalmış olabileceği bildirilmektedir (Thyssen vd., 2022). Bizim çalışmamızda da bu nedenlerden kaynaklandığı düşünöldü.

Bazı hastaların, tedavi sırasında ve bandaj deęişimi sırasında huzursuz olması dikkat çekmiştir, Maggotların yolda veya yara bölgesinde ölmesi de problemler arasındadır. Maggotların yara tedavisi sürecinde doğru şekilde kullanılması ve kontrollü bir ortamda tutulması önemlidir. Aksi takdirde, bu tür istenmeyen olaylar tedavinin başarısını olumsuz yönde etkileyebilir. Bu çalışma da,

Yapılan bu çalışmada maggot debridman tedavinin nekrotize ve enfekte doku içeren yaraların debridmanında ve iyileşme (epitelizasyon aşamasının başlamasında) aşamasında yardımcı olduğu mevcut literatürlerde bildirilmiştir (Choudhary vd., 2016). Bizim çalışmamızda da yaraların MDT sonrası deęişimleri ve makroskopik olarak iyileşmelerin de MDT'nin yararlı olduğu düşünöldü.

## 5. SONUÇ VE ÖNERİLER

MDT'nin veteriner hekimlikte komplike, nekrotik ve kronik yara sađaltımlarında diđer sađaltım yöntemleri ile kıyaslandığında uygun fiyatı ve etkinliđi ile ön plana çıkmaktadır. Organ kurtaran bir yöntemdir. Birçok olguda yara kaynaklı gereksiz ötenazilerin ve ampütasyonların önüne geçilebileceđi düşünölmektedir

MDT'nin günümüzde kullanımının artması ile enfekte yaraların tedavisinde kullanılan antibiyotik miktarını ve ihtiyacını azaltma potansiyelinden dolayı gelişmekte olan antibiyotik dirençli mikro organizmaların sayısını azaltma potansiyeli taşımaktadır. Ancak bazı sınırlandırıcı unsurlar mevcuttur. Örneđin her yara bölgesine uygun olmaması, maggot temininin zorluđu ve toplumda halen bu uygulamaya karşı bir endişe veya önyargının olması kullanımını ve potansiyel faydalarını azaltabilir.

Yapılan çalışmada klinisyen veteriner hekimler ve hasta sahipleri arasında bu tedavi yönteminin bilinmediđi için ön yargı ile yaklaşılması yaygındır. MDT'nin potansiyel faydalarına rağmen, belirtilen zorlukların (bazı hastaların tedavi sırasında ve bandaj deđişimi sırasında huzursuz olması, maggotların yolda veya yara bölgesinde ölmesi, maggotların yara tedavisi sürecinde dođru şekilde kullanılması ve kontrollü bir ortamda tutulması) dikkate alınması gerektiđini göstermektedir. Bu zorlukların üstesinden gelmek ve MDT'nin etkinliđini artırmak için veteriner hekimlerin ve hasta sahiplerinin bilinçlendirilmesine önem verilmelidir. Bundan dolayı bu alanda bir farkındalık yaratılması ve kabul oluşturulması gerektiđi sonucuna varılmıştır.

Maggot debridman terapi kedi ve köpeklerde kullanılabilir bir yara sađaltım yöntemi olarak ucuz, kolay, etkilidir. Kedi ve köpeklerde kullanımını ve üzerine yapılan araştırma sınırlı olduđu için daha fazla çalışma yapılması gerekmektedir.

## 6. KAYNAKLAR

- Abdolmaleki, A., Mirarab Razi, J., Nourzad Moghaddam, M., Mastari Farahani, H. (2015). Maggot debridement therapy: concepts, methods, issues and future. *Inter. J. of Pharmacotherapy*, 5(1): 27-31.
- Ahmadnejad, M., Rezazadeh, F. (2021). Maggot Therapy for Snakebite Necrotic Wound in a Horse. *Iran J Vet Surg*, 16(2): 156-160.
- Amsellem P. (2011) Complications of reconstructive surgery in companion animals. *Vet Clin North Am Small Anim Pract.* 41(5):995-1006. doi: 10.1016/j.cvsm.2011.05.005. PMID: 21889697.
- Anteplioglu H, Samsar E, Akın F (1990) Genel Şirurji, 4. Baskı, A. Ü. Basımevi, Ankara, 271-308.
- Ayaz, B. A. (2013). EGF, gümüş ve naftalan ile zenginleştirilmiş jelatin bazlı yara örtülerinin klinik uygulamalar ile etkinliklerinin değerlendirilmesi Kırıkkale Üniversitesi Sağlık Bilimleri Enstitüsü, Yüksek Lisans Tezi, 9s, Kırıkkale.
- Baer, W. S. (1931). The treatment of chronic osteomyelitis with the maggot (larva of the blow fly). *JBJS*, 13(3): 438-475.
- Baer, W.S. (2011) The Classic: The Treatment of Chronic Osteomyelitis With the Maggot (Larva of the Blow Fly). *Clin Orthop Relat Res* 469: 920–944.
- Balsa, I. M., Culp, W. T. (2015). Wound care. *Vet. Clin. Small Anim Prac.*, 45(5): 1049-1065.
- Baron Larrey, D. J. (1832). Observations on wounds, and their complications by erysipelas, gangrene and tetanus: and on the principal diseases and injuries of the head, ear and eye. *Key, Mielke & Biddle*, 181 Market Street Chicago
- Baum, C. L., Arpey, C. J. (2005). Normal cutaneous wound healing: clinical correlation with cellular and molecular events. *Dermatologic surgery*, 31(6): 674-686.
- Bell, N. J., Thomas, S. (2001). Use of sterile maggots to treat panniculitis in an aged donkey. *Vet. Rec.*, 149(25): 768-770.

- Bellah, J. R., Williams, J. M. (1999). Wound closure options and decision making. *Manual of canine and feline wound management and reconstruction*, DOI: 10.22233/9781905319558.325-36.
- Bexfield, A., Nigam, Y., Thomas, S., Ratcliffe, N. A. (2004). Detection and partial characterisation of two antibacterial factors from the excretions/secretions of the medicinal maggot *Lucilia sericata* and their activity against *methicillin-resistant Staphylococcus aureus (MRSA)*. *Microbes Infect.*, 6(14): 1297-1304.
- Biger, C. (2001). Cutaneous manifestations of endocrinologic diseases. *Dermatology*, 36: 262-269.
- Borkataki, S., Katoch, R., Goswami, P., Bhat, A., Bhardwaj, H. R., Chakraborty, D., Chandrawathani, P. (2018). Therapeutic use of *Lucilia sericata* maggot in controlling bacterial bio-burden in Rat wound model. *Trop. Biomed*, 35: 627-638.
- Bras, R. J., & Morrison, S. (2009). Retrospective case series of 20 horses (2002-2009) sustaining puncture wounds to the navicular bursa with maggot debridement therapy as an adjunctive treatment. In *Proceedings of the Annual Convention of the American Association Equine Practitioners* 55: 241-250.
- Brown, A. (2013). The role of debridement in the healing process. *Nursing times*, 109(40): 16-19.
- Bucknall, T. E. (1989). Factors affecting wound-healing. *Problems in General Surgery*, 6(2): 194-219.
- Casu, R. E., Eisemann, C. H., Vuocolo, T., Tellam, R. L. (1996). The major excretory/secretory protease from *Lucilia cuprina* larvae is also a gut digestive protease. *International Journal for Parasitology*, 26(6): 623-628.
- Cazander, G. F. J. G., Gottrup, F., Jukema, G. N. (2009). Maggot therapy for wound healing: clinical relevance, mechanisms of action and future prospects. *J Wound Technol*, 5: 18-23.
- Chai, S. H., Wang, Y., Qiao, Y., Wang, P., Li, Q., Xia, C., Ju, M. (2018). Bio fabrication of silver nanoparticles as an effective wound healing agent in the wound

- care after anorectal surgery. *Journal of Photochemistry and Photobiology B: Biology*, 178: 457-462.
- Chambers, L., Woodrow, S., Brown, A. P., Harris, P. D., Phillips, D., Hall, M., Pritchard, D. I. (2003). Degradation of extracellular matrix components by defined proteinases from the greenbottle larva *Lucilia sericata* used for the clinical debridement of non-healing wounds. *British Journal of Dermatology*, 148(1): 14-23.
- Chan, D. C., Fong, D. H., Leung, J. Y., Patil, N. G., Leung, G. K. (2007). Maggot debridement therapy in chronic wound care. *Hong Kong medical journal*, 13(5): 382-386
- Choudhary, V., Choudhary, M., Pandey, S., Chauhan, V. D., Hasnani, J. J. (2016). Maggot debridement therapy as primary tool to treat chronic wound of animals. *Veterinary world*, 9(4): 403.
- Clark, R. A. (1993). Regulation of fibroplasia in cutaneous wound repair. *The American journal of the medical sciences*, 306(1): 42-48.
- Johnston, S. A., Von Pfeil, D. J. F., Déjardin, L. M., Weh, M., Roe, S. (2012). Internal fracture fixation. *Tobias KM, Johnston S. Veterinary Surgery: Small Animal. St. Louis: Elsevier Saunders*, 576-607s.
- Çelimli, N. (2010). Veteriner Hekimlikte Yara Tedavisinde Bal Kullanımı. *Uludağ Arıcılık Dergisi*, 11(3): 85-91.
- Dar, L. M., Hussain, S. A., Abdullah, S., Rashid, A., Parihar, S., Rather, F. A. (2013). Maggot therapy and its implications in veterinary medicine: An overview. *Journal of Advanced Veterinary Research*, 3(1): 47-51.
- Dejana, E., Languino, L. R., Polentarutti, N., Balconi, G., Ryckewaert, J. J., Larrieu, M. J., Marguerie, G. (1985). Interaction between fibrinogen and cultured endothelial cells. Induction of migration and specific binding. *The Journal of clinical investigation*, 75(1): 11-18.
- Dicke, R. J. (1953). Maggot treatment of actinomycosis. *J. Econ. Entomol*, 46: 706-707.

- Diegelmann, R. F., Evans, M. C. (2004). Wound healing: an overview of acute, fibrotic and delayed healing. *Front biosci*, 9(1): 283-289.
- Dillmann, J. B., Lopes, T. R. R., da Rosa, G., Fracasso, M., Barraza, V. C. T., Barbosa, N. V., Monteiro, S. G. (2022). Safety and efficacy of *Lucilia cuprina* maggots on treating an induced infected wound in Wistar rats. *Experimental Parasitology*, 240: 108337.
- Engin, A., Anadol, Z. (2000). *Genel cerrahi: tanı ve tedavi ilkeleri 2*. Atlas Kitapçılık.
- Ennis, W. J., & Meneses, P. (2000). Wound healing at the local level: the stunned wound. *Ostomy/Wound Management*, 46(1): 39S-48S.
- Estrela, C., Estrela, C. R., Barbin, E. L., Spanó, J. C. E., Marchesan, M. A., Pécora, J. D. (2002). Mechanism of action of sodium hypochlorite. *Brazilian dental journal*, 13: 113-117.
- Sherman, R. A., Hall, M. J. R., Thomas, S. (2000). Medicinal maggots: an ancient remedy for some contemporary afflictions. *Annual review of entomology*, 45(1): 55-81.
- Flanagan, M. (2000). The physiology of wound healing. *Journal of wound care*, 9(6): 299-300.
- Folkman, J., Klagsbrun, M. (1987). Angiogenic factors. *Science*, 235(4787): 442-447.
- George Broughton, I. I., Janis, J. E., Attinger, C. E. (2006). The basic science of wound healing. *Plastic and reconstructive surgery*, 117(7S): 12-34.
- Goldstein, H. I. (1931). Maggots in the treatment of wound and bone infections. *JBJS*, 13(3): 476-478.
- Goodman, L. S. (1996). *Goodman and Gilman's the pharmacological basis of therapeutics* Vol. 1549, 1361-1373s, New York McGraw-Hill.
- Gönül, O. (2009). Oral Cerrahi İşlemlerinde Uygulanan Lokal Hemostatik Ajanların Tükürük ve Doku Parametreleri Üzerine Etkilerinin İncelenmesi, Marmara Üniversitesi, Sağlık Bilimleri Enstitüsü, Doktora Tezi, Türkiye

- Skover GR. (1991) Cellular and biochemical dynamics of wound repair. Wound environment in collagen regeneration. *Clin Podiatr Med Surg.* 8(4):723-56.
- Greenberg, B. (1968). Model for destruction of bacteria in the midgut of blow fly maggots. *Journal of medical entomology*, 5(1): 31-38.
- Greenhalgh, D. G. (1998). The role of apoptosis in wound healing. *The international journal of biochemistry & cell biology*, 30(9): 1019-1030.
- Grotendorst, G. R., Soma, Y., Takehara, K., Charette, M. (1989). EGF and TGF- $\alpha$  are potent chemoattractants for endothelial cells and EGF-like peptides are present at sites of tissue regeneration. *Journal of cellular physiology*, 139(3): 617-623.
- Guaguere, E. (1996). Topical treatment of canine and feline pyoderma. *Veterinary Dermatology*, 7(3): 145-151.
- Guerrini, V. H. (1988). Ammonia toxicity and alkalosis in sheep infested by *Lucilia cuprina* larvae. *International journal for Parasitology*, 18(1): 79-81.
- Halasz, N. A. (1977). Wound infection and topical antibiotics: the surgeon's dilemma. *Archives of Surgery*, 112(10): 1240-1244.
- Harper, D., Young, A., McNaught, C. E. (2014). The physiology of wound healing. *Surgery (Oxford)*, 32(9): 445-450.
- Hart, J. (2002). Inflammation 1: its role in the healing of acute wounds. *Journal of wound care*, 11(6): 205-209.
- Henry, G., Garner, W. L. (2003). Inflammatory mediators in wound healing. *Surgical Clinics*, 83(3): 483-507.
- Holly, S. P., Larson, M. K., Parise, L. V. (2000). Multiple roles of integrins in cell motility. *Experimental cell research*, 261(1): 69-74.
- Honda, K., Okamoto, K., Mochida, Y., Ishioka, K., Oka, M., Maesato, K., Noiri, E. (2011). A novel mechanism in maggot debridement therapy: protease in excretion/secretion promotes hepatocyte growth factor production. *American journal of physiology-Cell physiology*, 301(6): C1423-C1430.

Hunt, T. K. (1988). The physiology of wound healing. *Annals of Emergency Medicine*, 17(12): 1265-1273.

Hunt, T. K., Hopf, H., Hussain, Z. (2000). Physiology of wound healing. *Advances in skin & wound care*, 13: 6.

Ip, M., Lui, S. L., Poon, V. K., Lung, I., Burd, A. (2006). Antimicrobial activities of silver dressings: an in vitro comparison. *Journal of medical microbiology*, 55(1): 59-63.

Int. Kay. 1 <https://dogdiscoveries.com/health/dog-hackles>, 05.01.2022

Int. Kay. 2. <https://www.dreamstime.com/stock-illustration-skin-wounds-various-types-wound-shown-as-d-illustration-epidermis-dermis-image74056337>, 21.08.2023

Int. Kay. 3

<https://sso.uptodate.com/contents/image?imageKey=SURG%2F128480>, 08.01.2023

Int. Kay 4 <https://www.youtube.com/watch?v=w7L9zpLQ8XM>, 08.01.2023

Int. Kay. 5 <https://jwmr.org/journal/view.php?number=381>, 08.01.2023

Int. Kay. 6

[https://www.montana.edu/yellowstoneinsects/diptera/calliphoridae/phormia\\_sp2.htm](https://www.montana.edu/yellowstoneinsects/diptera/calliphoridae/phormia_sp2.htm)  
1, 08.01.2023

Int. Kay. 7

<https://bichosdepuertollano.com/artropodos/insectos/dipteros/calliphoridae/lucilia-robinsoni-desvoidy-1830/lucilia-sp/>, 08.01.2023

Int. Kay. 8 <https://www.ambassadorforthebluebirds.net/lets-talk-bluebirds/category/blowfly-larva>, 08.01.2023

Janssen, D. (2005). Types of wound debridement. *Wound Care Information Network*, <http://www.medicaledu.com/debridhp.htm>. 08.01.2023

Jespersen, J. (1988). Pathophysiology and clinical aspects of fibrinolysis and inhibition of coagulation. Experimental and clinical studies with special reference to women on

- oral contraceptives and selected groups of thrombosis prone patients. *Danish Medical Bulletin*, 35(1): 1-33.
- Jones, G., Wall, R. (2008). Maggot-therapy in veterinary medicine. *Research in veterinary science*, 85(2): 394-398.
- Joo, H. S., Choi, J. H. (2021). Experiences of bromelain-based enzymatic debridement (Nexobrid) in burn patients: a clinical report. *Journal of Wound Management and Research*, 17(3): 207-212.
- Jurga, F., Morrison, S. E. (2004). Maggot debridement therapy. *Alternative therapy for hoof infection and necrosis. Hoofcare and Lameness*, 78: 28-31.
- Kenawy, M. A., Abdel-Hamid, Y. M. (2020). Maggot therapy “Use of fly larvae for treatment of wounds”-A review. *Egyptian Academic Journal of Biological Sciences, E. Medical Entomology & Parasitology*, 12(2): 1-10.
- Khalil, R. A., Van Breemen, C. (1995). Mechanisms of calcium mobilization and homeostasis in vascular smooth muscle and their relevance to hypertension. *Hypertension: pathophysiology, diagnosis, and management*, 2. Bask1, Raven press, New York s523-540.
- Kruglikova, A. A., Chernysh, S. I. (2011). Antimicrobial compounds from the excretions of surgical maggots, *Lucilia sericata* (Meigen)(Diptera, Calliphoridae). *Entomological review*, 91: 813-819.
- Kočišová, A., Pistl, J., Link, R., Čonková, E., Goldova, M. (2006). Maggot debridement therapy in the treatment of footrot and foot scald in sheep. *Acta Veterinaria Brno*, 75(2): 277-281.
- Krizbai, I. A., Bauer, H., Amberger, A., Hennig, B., Szabó, H., Fuchs, R., Bauer, H. C. (2000). Growth factor-induced morphological, physiological and molecular characteristics in cerebral endothelial cells. *European Journal of Cell Biology*, 79(9): 594-600.

- Kumar, V., Abbas, A.K., and Fausto, N. 2005. Tissue renewal and repair: regeneration, healing, and fibrosis. *Pathologic basis of disease*. Elsevier Saunders. Philadelphia, Pennsylvania, USA. s87–118
- Lawrence, W. T. (1998). Physiology of the acute wound. *Clinics in plastic surgery*, 25(3): 321-340.
- Lepage, O. M., Doumbia, A., Perron-Lepage, M. F., Gangl, M. (2012). The use of maggot debridement therapy in 41 equids. *Equine Veterinary Journal*, 44: 120-125.
- Li, J., Chen, J., Kirsner, R. (2007). Pathophysiology of acute wound healing. *Clinics in dermatology*, 25(1): 9-18.
- Li, S., Huang, N. F., Hsu, S. (2005). Mechanotransduction in endothelial cell migration. *Journal of cellular biochemistry*, 96(6): 1110-1126.
- Lipsky, B. A., Hoey, C. (2009). Topical antimicrobial therapy for treating chronic wounds. *Clinical infectious diseases*, 49(10): 1541-1549.
- Loo, A. E. K., Wong, Y. T., Ho, R., Wasser, M., Du, T., Ng, W. T., Halliwell, B. (2012). Effects of hydrogen peroxide on wound healing in mice in relation to oxidative damage. *PloS one*, 7(11): e49215.
- Lu, M., Hansen, E. N. (2017). Hydrogen peroxide wound irrigation in orthopaedic surgery. *Journal of bone and joint infection*, 2(1): 3-9.
- MacNeil, S. (2008). Biomaterials for tissue engineering of skin. *Materials today*, 11(5): 26-35.
- Manes, S., Mira, E., Gomez-Mouton, C., Lacalle, R. A., Martinez-A, C. (2000). Cells on the move: a dialogue between polarization and motility. *IUBMB life*, 49(2): 89-96.
- Mangram, A. J., Horan, T. C., Pearson, M. L., Silver, L. C., Jarvis, W. R., Hospital Infection Control Practices Advisory Committee. (1999). Guideline for prevention of surgical site infection, 1999. *Infection Control & Hospital Epidemiology*, 20(4): 247-280.

- Marineau, M. L., Herrington, M. T., Swenor, K. M., Eron, L. J. (2011). Maggot debridement therapy in the treatment of complex diabetic wounds. *Hawaii Medical Journal*, 70(6): 121.
- Mayrand, D., Laforce-Lavoie, A., Larochelle, S., Langlois, A., Genest, H., Roy, M., Moulin, V. J. (2012). Angiogenic properties of myofibroblasts isolated from normal human skin wounds. *Angiogenesis*, 15: 199-212.
- Metcalfe, A. D., Ferguson, M. W. (2007). Bioengineering skin using mechanisms of regeneration and repair. *Biomaterials*, 28(34): 5100-5113.
- Mickelson, M. A., Mans, C., Colopy, S. A. (2016). Principles of wound management and wound healing in exotic pets. *Veterinary Clinics: Exotic Animal Practice*, 19(1): 33-53.
- Miloro, M., Ghali, G. E., Larsen, P. E., Waite, P. D. (2004). *Peterson's principles of oral and maxillofacial surgery*, 1 Eds., Hamilton: BC Decker, s37
- Morrison, S. (2010). Maggot debridement therapy for laminitis. *Veterinary Clinics: Equine Practice*, 26(2): 447-450.
- Mumcuoglu, K. Y. (2001). Clinical applications for maggots in wound care. *American journal of clinical dermatology*, 2(4): 219-227.
- Mumcuoğlu, K. Y., Özkan, A. T. (2009). Süpüratif kronik yaraların maggot debridman Tedavisi. *Türkiye Parazitoloji Dergisi*, 33(4): 307-315.
- Mumcuoglu, K. Y., Miller, J., Mumcuoglu, M., Friger, M., Tarshis, M. (2001). Destruction of bacteria in the digestive tract of the maggot of *Lucilia sericata* (Diptera: Calliphoridae). *Journal of medical entomology*, 38(2): 161-166.
- Nigam, Y., Dudley, E., Bexfield, A., Bond, A. E., Evans, J., James, J. (2010). The physiology of wound healing by the medicinal maggot, *Lucilia sericata*. *Advances in insect physiology*, 39: 39-81.
- NY Int. Bible Soc. (1978) The Holy Bible, New Int. Version, Job. 7:5

- Oike, Y., Ito, Y., Maekawa, H., Morisada, T., Kubota, Y., Akao, M., Suda, T. (2004). Angiopoietin-related growth factor (AGF) promotes angiogenesis. *Blood*, 103(10): 3760-3765.
- Onyekwelu, I., Yakkanti, R., Protzer, L., Pinkston, C. M., Tucker, C., Seligson, D. (2017). Surgical wound classification and surgical site infections in the orthopaedic patient. *Journal of the American Academy of Orthopaedic Surgeons. Global Research & Reviews*, 1(3):
- Pavillard, E. R., Wright, E. A. (1957). An antibiotic from maggots. *Nature*, 180(4592): 916-917.
- Pierce, G. F., Berg, J. V., Rudolph, R., Tarpley, J., Mustoe, T. A. (1991). Platelet-derived growth factor-BB and transforming growth factor beta 1 selectively modulate glycosaminoglycans, collagen, and myofibroblasts in excisional wounds. *The American journal of pathology*, 138(3): 629.
- Pierce, G. F., Mustoe, T. A., Altrock, B. W., Deuel, T. F., Thomason, A. (1991). Role of platelet-derived growth factor in wound healing. *Journal of cellular biochemistry*, 45(4): 319-326.
- Pool, J. G. (1977). Normal hemostatic mechanisms: a review. *The American journal of medical technology*, 43(8): 776-780.
- Powers, J. G., Higham, C., Broussard, K., Phillips, T. J. (2016). Wound healing and treating wounds: Chronic wound care and management. *Journal of the American Academy of Dermatology*, 74(4): 607-625.
- Pöppel, A. K., Vogel, H., Wiesner, J., Vilcinskas, A. (2015). Antimicrobial peptides expressed in medicinal maggots of the blow fly *Lucilia sericata* show combinatorial activity against bacteria. *Antimicrobial agents and chemotherapy*, 59(5): 2508-2514.
- Rai, M., Yadav, A., Gade, A. (2009). Silver nanoparticles as a new generation of antimicrobials. *Biotechnology advances*, 27(1): 76-83.
- Ramasasthy, S. S. (2005). Acute wounds. *Clinics in plastic surgery*, 32(2): 195-208.

- Reiser, K. M. (1993). Nonenzymatic glycation and enzymatic crosslinking in a model of wound healing. *J Ger Dermatol*, 1: 90-9.
- Ribatti, D., Vacca, A., Roncali, L., Dammacco, F. (1991). Angiogenesis under normal and pathological conditions. *Haematologica*, 76(4): 311-320.
- Richardson, M. (2004). Acute wounds: an overview of the physiological healing process. *Nursing times*, 100(4): 50-53.
- Risau, W. (1990). Angiogenic growth factors. *Progress in growth factor research*, 2(1): 71-79.
- Robson, M. C. (1997). Wound infection: a failure of wound healing caused by an imbalance of bacteria. *Surgical Clinics of North America*, 77(3): 637-650.
- Robson, M.C., Steed, D.L., Franz, M.G. (2001). Wound healing; biologic features and approaches to maximize healing trajectories. *Curr Problems Surg*, 38(2): 72-140.
- Samuels P, Tan AK. (1999) Fetal scarless wound healing. *J Otolaryngol*. Oct;28(5):296-302
- Servold, S. A. (1991). Growth factor impact on wound healing. *Clinics in podiatric medicine and surgery*, 8(4): 937-953.
- Sezer, D., Aktaş, M. (2020). Açık Yara Tedavilerine Son Yaklaşımlar. *Turkish Veterinary Journal*, 2(1): 24-28.
- Sherman, R. A., Wyle, F. A. (1996). Low-cost, low-maintenance rearing of maggots in hospitals, clinics, and schools. *The American journal of tropical medicine and hygiene*, 54(1): 38-41.
- Sherman, R. A. (1997). A new dressing for use with maggot therapy. *Plast. Reconstr. Surg.*, 100: 451-6.
- Sherman, R. A., Hall, M. J. R., Thomas, S. (2000). Medicinal maggots: an ancient remedy for some contemporary afflictions. *Annual review of entomology*, 45(1): 55-81.

- Sherman, R. A. (2002). Maggot therapy for foot and leg wounds. *The international journal of lower extremity wounds*, 1(2): 135-142.
- Sherman, R. A., Stevens, H., Ng, D., Iversen, E. (2007). Treating wounds in small animals with maggot debridement therapy: a survey of practitioners. *The Veterinary Journal*, 173(1): 138-143.
- Sherman, R. A., Morrison, S., Ng, D. (2007). Maggot debridement therapy for serious horse wounds—a survey of practitioners. *The Veterinary Journal*, 174(1): 86-91.
- Sherman, R. A. (2009). Maggot therapy takes us back to the future of wound care: new and improved maggot therapy for the 21st century. *Journal of diabetes science and technology*, 3(2): 336-344.
- Sherman RA. (2014) Mechanisms of maggot-induced wound healing: what do we know, and where do we go from here? *Evid Based Complement Alternat Med*. 2014;2014:592419. doi: 10.1155/2014/592419.
- Shi, E., Shofler, D. (2014). Maggot debridement therapy: a systematic review. *British journal of community nursing*, 19(Sup12): 6-13.
- Siefert, S. A., Sarkar, R. (2012). Matrix metalloproteinases in vascular physiology and disease. *Vascular*, 20(4): 210-216.
- Sieggreen, M. Y. (1987). Healing of physical wounds. *Nursing Clinics of North America*, 22(2): 439-447.
- Singh, N. M., Bhatia, S. K., Singh, G. (2014). Maggots therapy in facilitating wound debridement: Present status. *Medical Journal of Dr. DY Patil University*, 7(5): 639-642.
- Strecker-McGraw, M. K., Jones, T. R., Baer, D. G. (2007). Soft tissue wounds and principles of healing. *Emergency medicine clinics of North America*, 25(1): 1-22.
- Şahin, C. (2010). *Deneyisel Diyabetiklerde KTP Lazer ve Bistüri ile Oluşturulan Yumuşak Doku Yara İyileşmelerinin Karşılaştırılması ve Selenyumun Yara*

*İyileşmesine Etkisinin İncelenmesi*, Marmara Üniversitesi, Sağlık Bilimleri Enstitüsü, Doktora Tezi, Türkiye

- Taha, N., Abdel-Meguid, A., El-ebiarie, A. (2010). Application of native excretory/secretory products from third larval instar of *Chrysomya megacephala* (Diptera: Calliphoridae) on an artificial wound. *J. Am. Sci*, 6(7): 313-317.
- Takeshita, S., Zheng, L. P., Brogi, E., Kearney, M., Pu, L. Q., Bunting, S., Isner, J. M. (1994). Therapeutic angiogenesis. A single intraarterial bolus of vascular endothelial growth factor augments revascularization in a rabbit ischemic hind limb model. *The Journal of clinical investigation*, 93(2): 662-670.
- Thiemann, A. (2003). Treatment of a deep injection abscess using sterile maggots in a donkey: a case report. *World Wide Wounds*.
- Thyssen, P. J., Masiero, F. S., Stadler, F. (2022). *A Complete Guide to Maggot Therapy*, s195: <https://doi.org/10.11647/obp.0300>
- Tobin, G. R. (1984). Closure of contaminated wounds. Biologic and technical considerations. *The Surgical Clinics of North America*, 64(4): 639-652.
- Toy, L. W. (2005). Matrix metalloproteinases: their function in tissue repair. *Journal of wound care*, 14(1): 20-22.
- Uslu, U., Ceylan, O., Küçükyağlıoğlu, A., Akdeniz, H. K. (2021). Treatment of a post-operative infected wound of a cat with maggot debridement therapy. *Kafkas Üniversitesi Veteriner Fakültesi Dergisi*, 27(4):
- Uslu, U., Evcı, A., Akdeniz, H.K., Ceylan, O. (2023). Maggot debridement therapy in an infected wounded dog: A case report. *Ankara Üniversitesi Veteriner Fakültesi Dergisi*, 1: 12.
- Velnar, T., Bailey, T., Smrkolj, V. (2009). The wound healing process: an overview of the cellular and molecular mechanisms. *Journal of international medical research*, 37(5): 1528-1542.

- Wenzel, R. P. (1992). Preoperative antibiotic prophylaxis. *New England Journal of Medicine*, 326(5): 337-339.
- Williams, D. T., Harding, K. (2003). Healing responses of skin and muscle in critical illness. *Critical care medicine*, 31(8): 547-557.
- Witte, M. B., Barbul, A. (1997). General principles of wound healing. *Surgical Clinics of North America*, 77(3): 509-528.
- Wolff, H., Hansson, C. (2005). Rearing larvae of *Lucilia sericata* for chronic ulcer treatment--an improved method. *Acta dermato-venereologica*, 85(2): 126-131.
- Wolgemuth, C. W. (2005). Lamellipodial contractions during crawling and spreading. *Biophysical journal*, 89(3): 1643-1649.
- Wollina, U., Karte, K., Herold, C., Looks, A. (2000). Biosurgery in wound healing—the renaissance of maggot therapy. *Journal of the European academy of dermatology and venereology*, 14(4): 285-289.
- Wollina, U., Liebold, K., Schmidt, W. D., Hartmann, M., Fassler, D. (2002). Biosurgery supports granulation and debridement in chronic wounds—clinical data and remittance spectroscopy measurement. *International journal of dermatology*, 41(10): 635-639.
- Yan, L., Chu, J., Li, M., Wang, X., Zong, J., Zhang, X., Wang, S. (2018). Pharmacological properties of the medical maggot: a novel therapy overview. *Evidence-Based Complementary and Alternative Medicine*, V 2018.
- Yang, J., Weinberg, R. A. (2008). Epithelial-mesenchymal transition: at the crossroads of development and tumor metastasis. *Developmental cell*, 14(6): 818-829.
- Young, A., McNaught, C. E. (2011). The physiology of wound healing. *Surgery (Oxford)*, 29(10): 475-479.
- Zhang, Q. X., Magovern, C. J., Mack, C. A., Budenbender, K. T., Ko, W., Rosengart, T. K. (1997). Vascular endothelial growth factor is the major angiogenic factor in

omentum: mechanism of the omentum-mediated angiogenesis. *Journal of Surgical Research*, 67(2): 147-154.

Zhong, S. P., Zhang, Y. Z., Lim, C. T. (2010). Tissue scaffolds for skin wound healing and dermal reconstruction. *Wiley Interdisciplinary Reviews: Nanomedicine and Nanobiotechnology*, 2(5): 510-525.

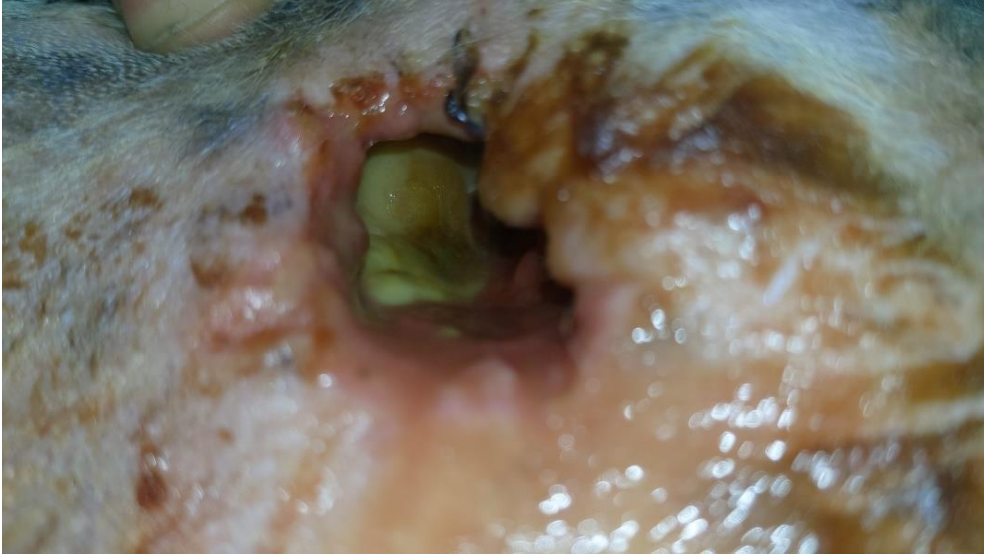

## 7. EKLER

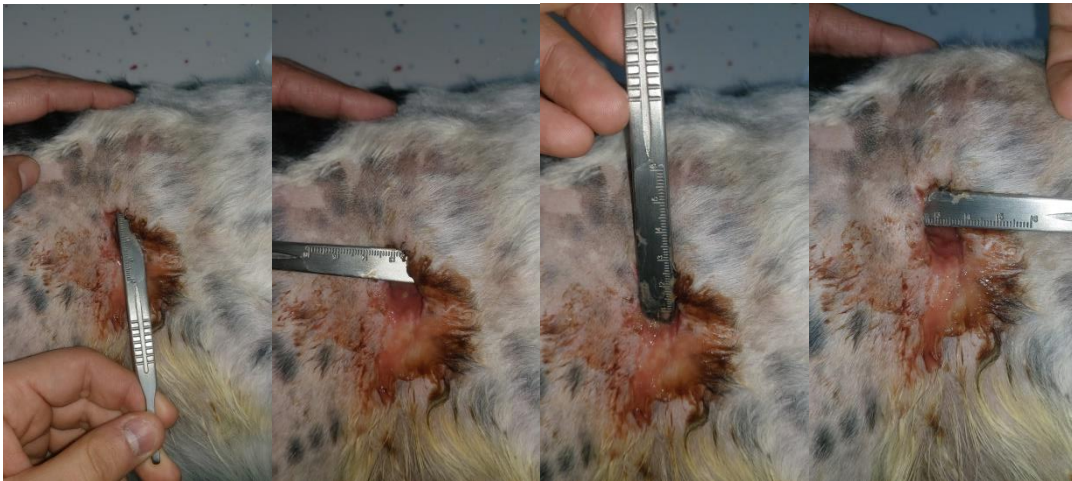
### 7.1. Olguların Resimleri

Tezde kullanılan olguların tarihlere göre iyileşme süreçlerine ait fotoğraflar.

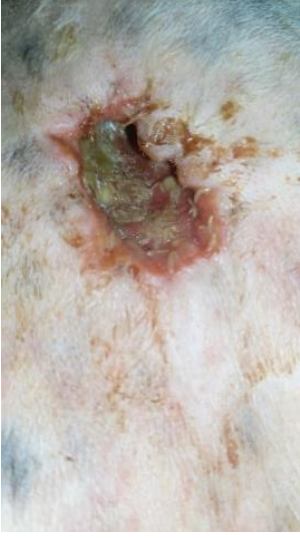#### Olgu 1:



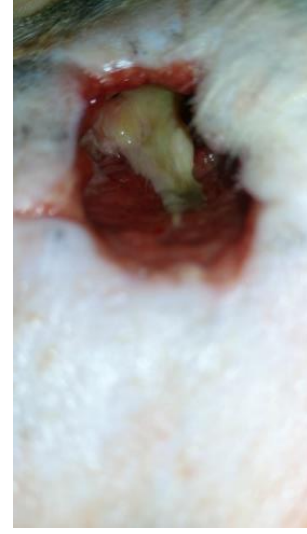#### 1. gün



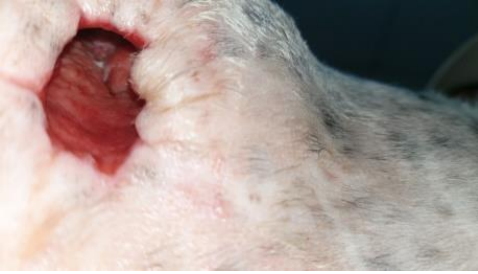#### 1. gün ölçümler



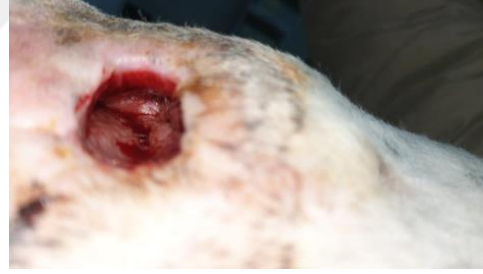**1. gün ilk MDT uygulaması**



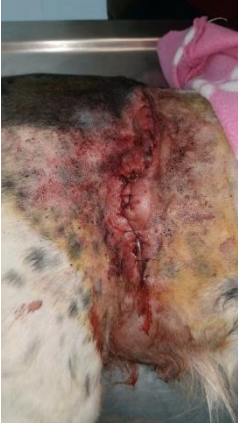**2. gün ilk MDT uygulaması sonrası**



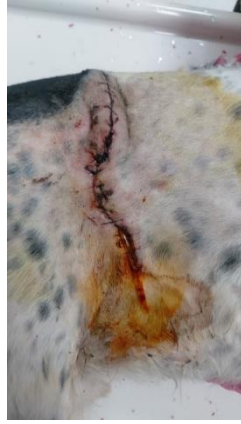**3. gün**



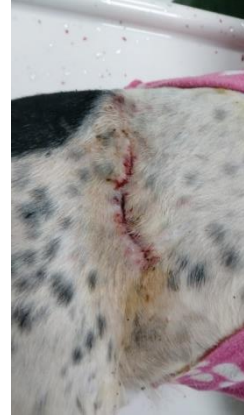**6. gün**



**7. gün**

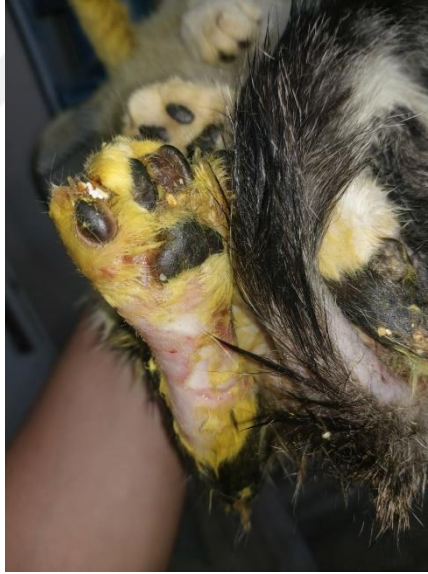

**10. gün**

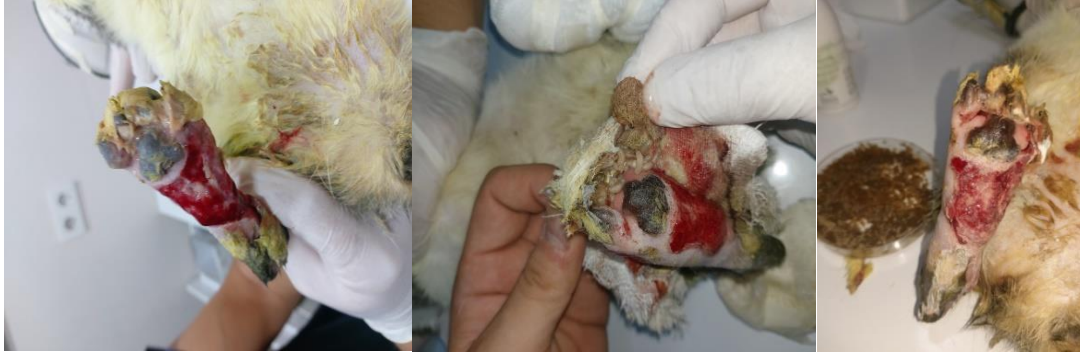

**16. gün**

**Olgu 2:**

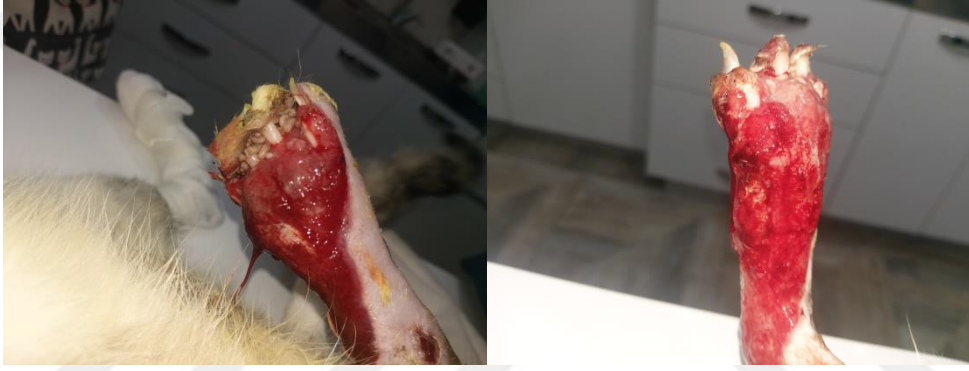

**27.05.2023**

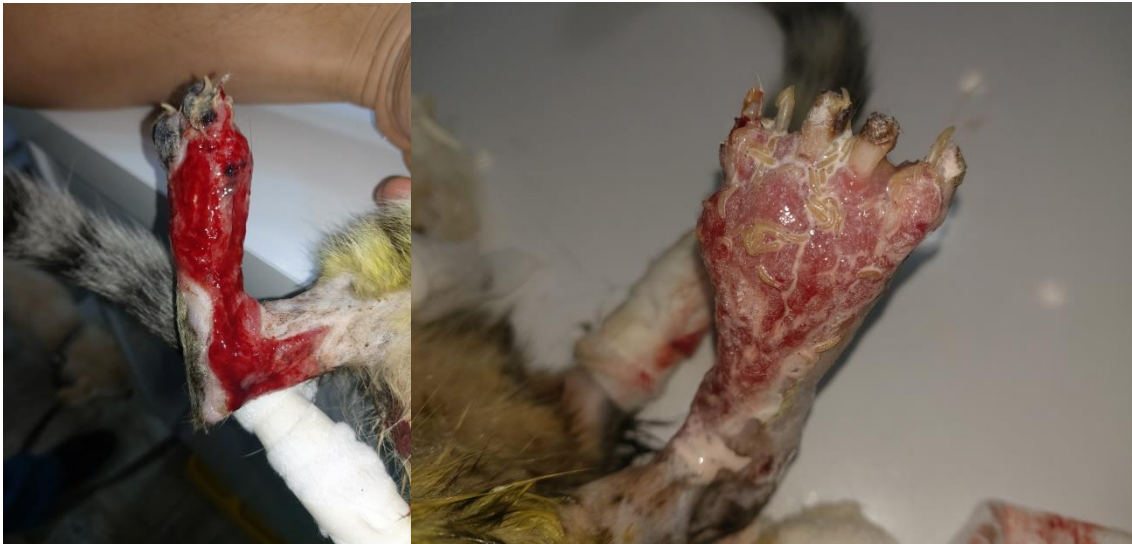

**2. gün**

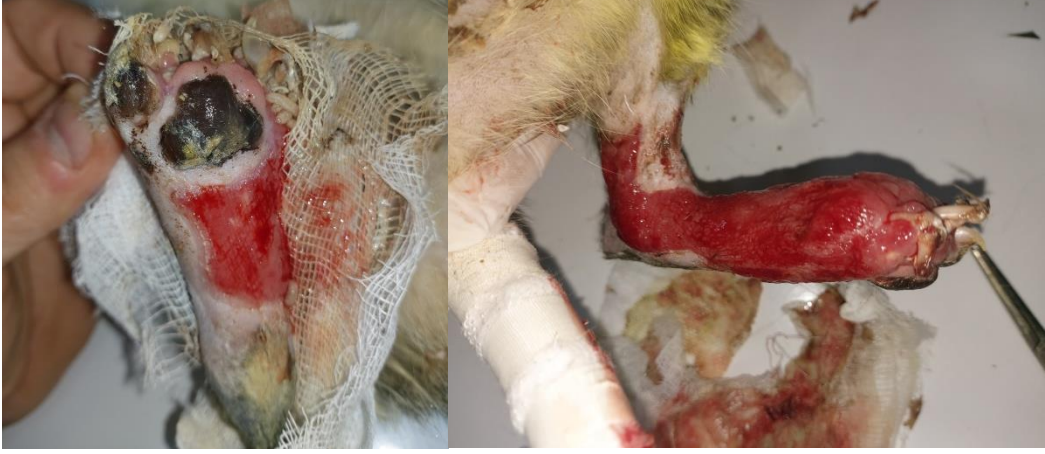**3. gün**



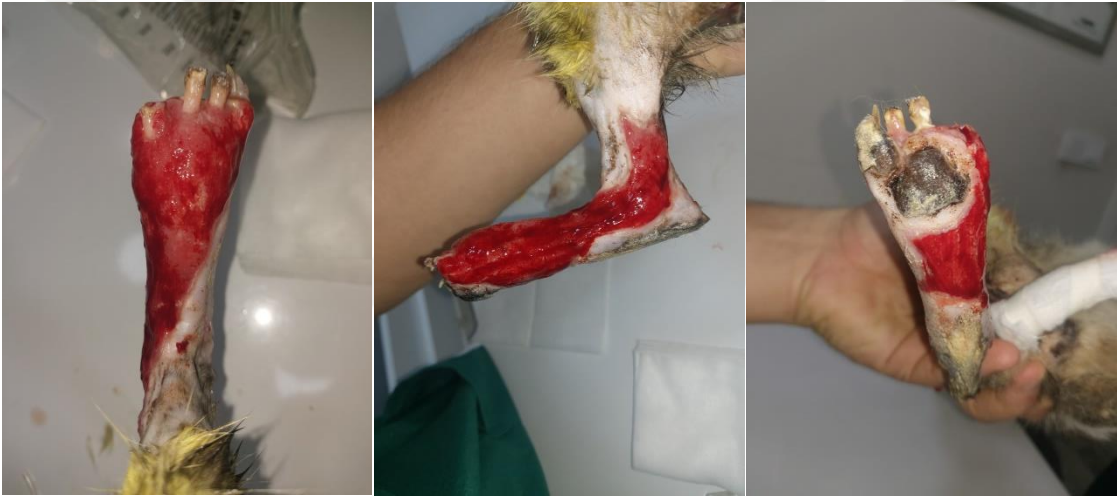**4. gün**



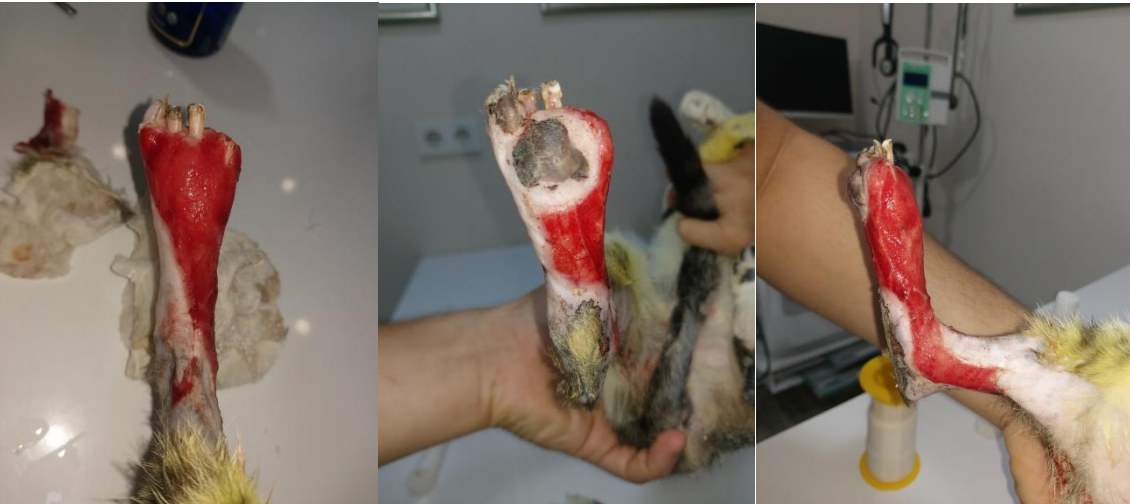**5. gün**



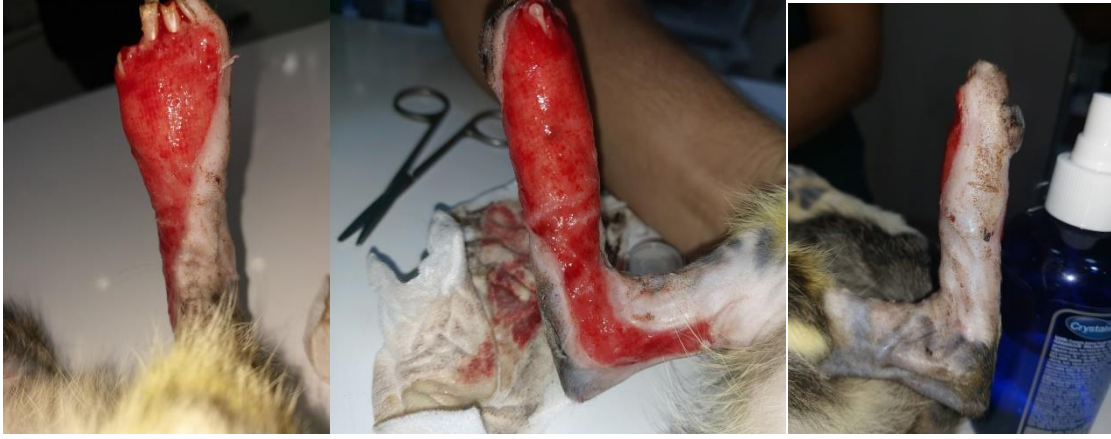**6. gün**



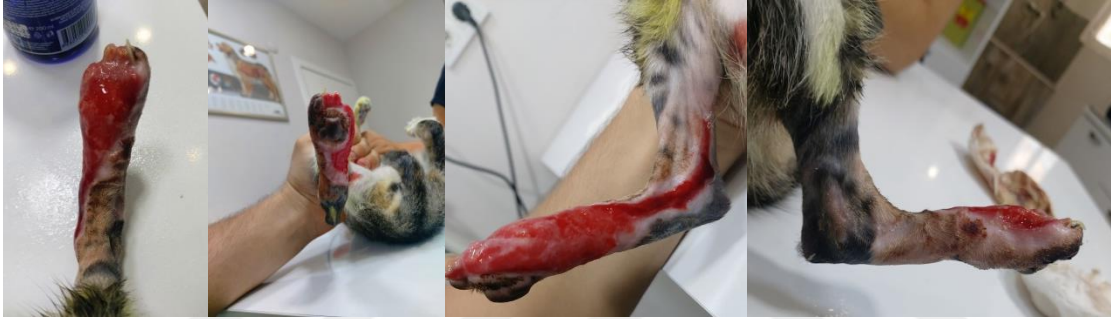**7. gün**



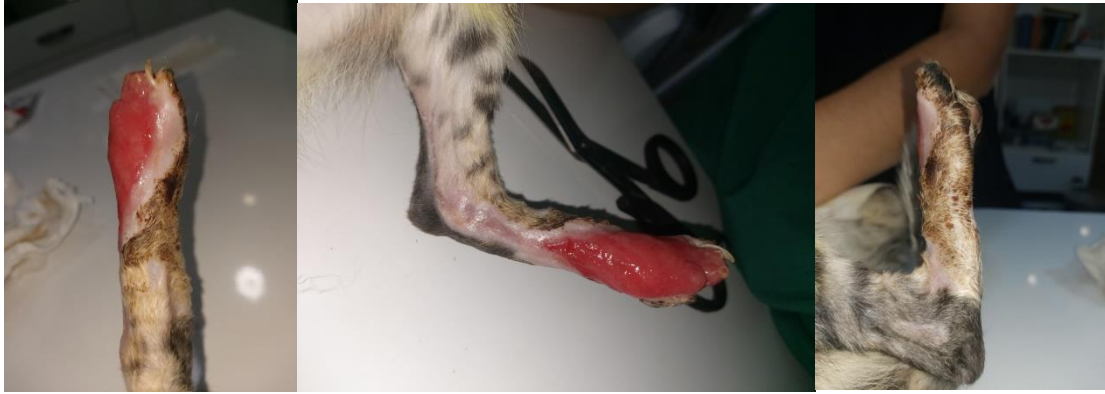**9. gün**



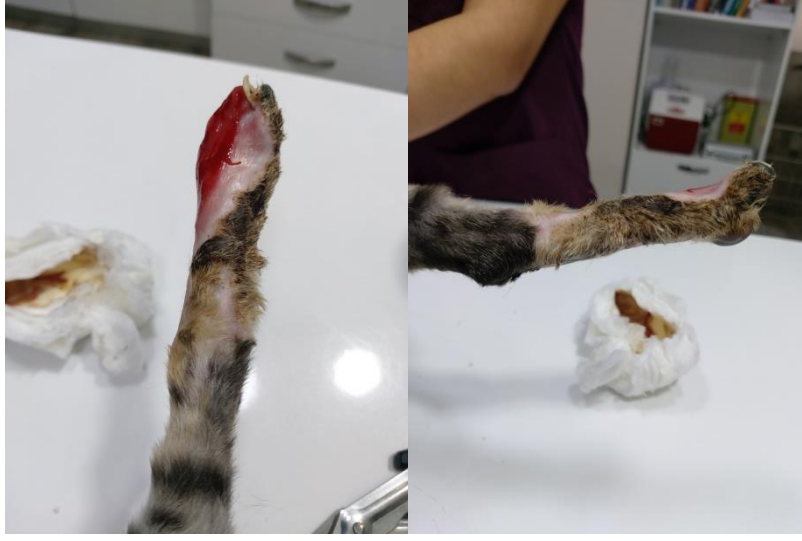**13. gün**



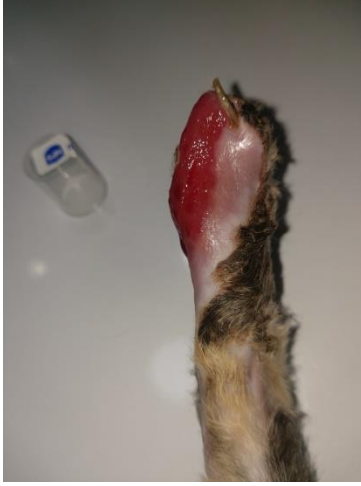**19. gün**



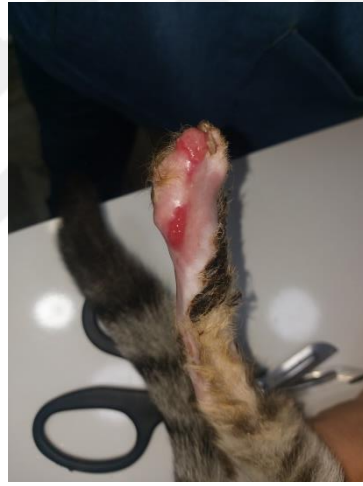**26. gün**



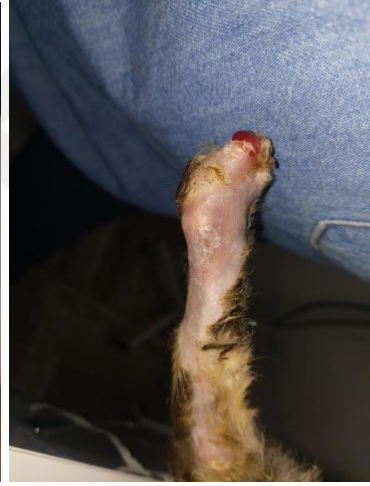**33. gün**



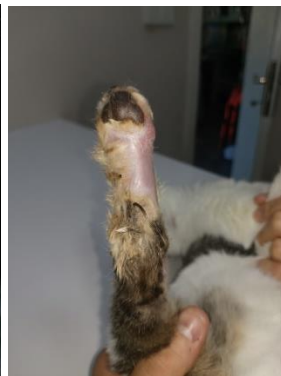
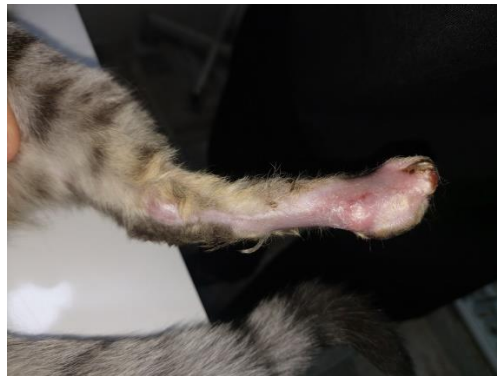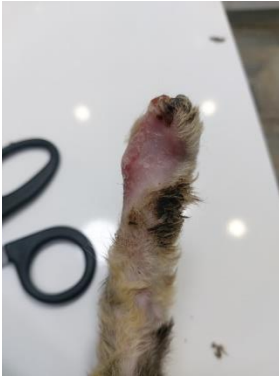**39. gün**



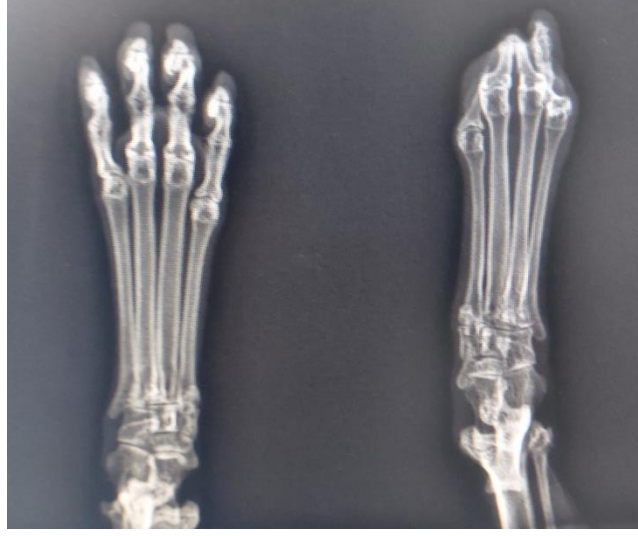**41. gün**



**47. gün**

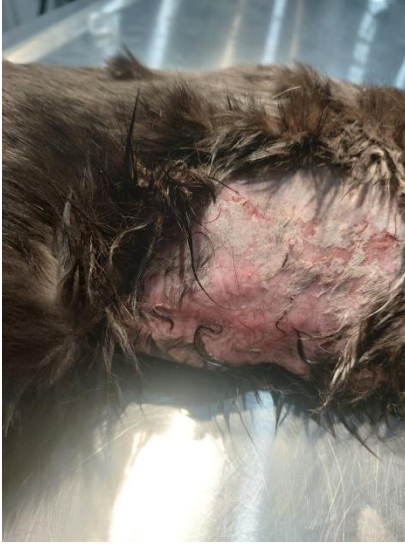

**58. gün**

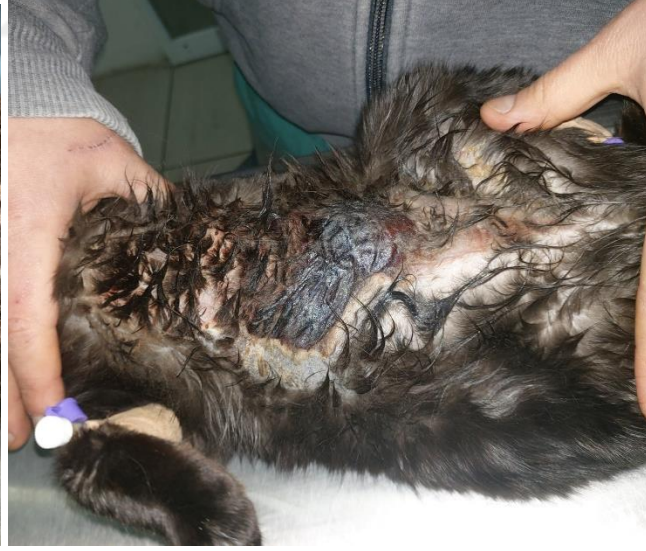

87. gün

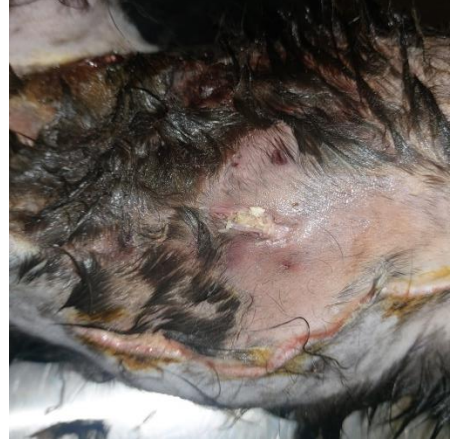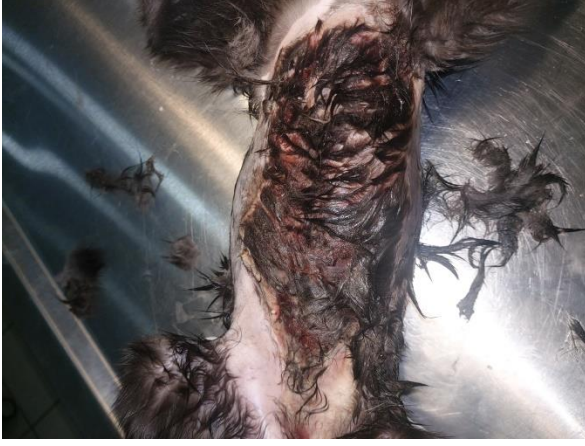**Olgu 3:**



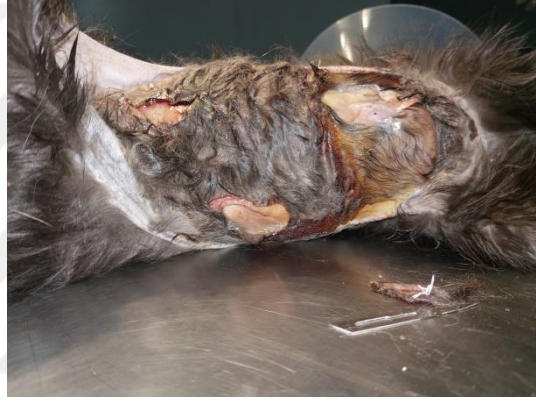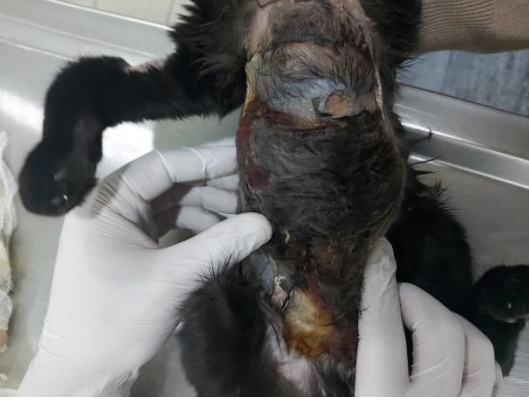21.01.2023



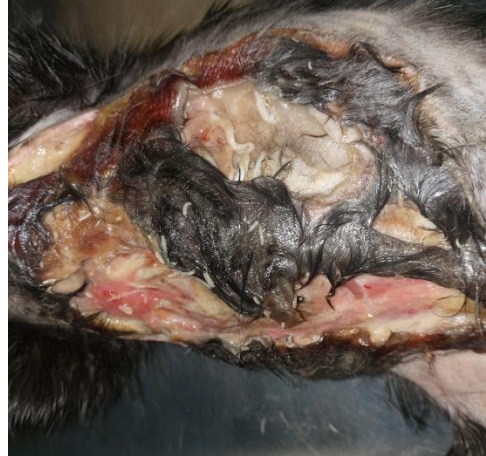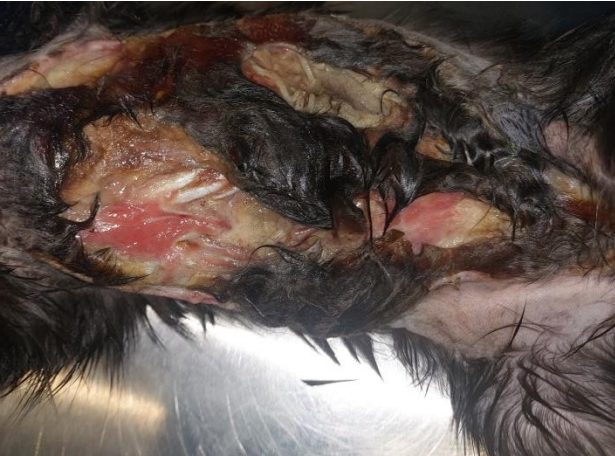27.01.2023



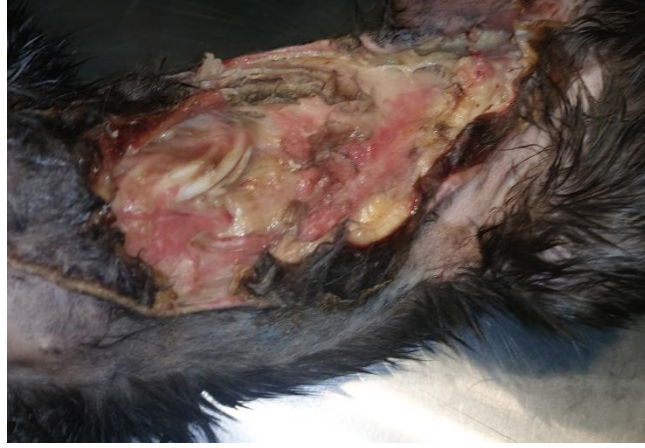**1. gün**



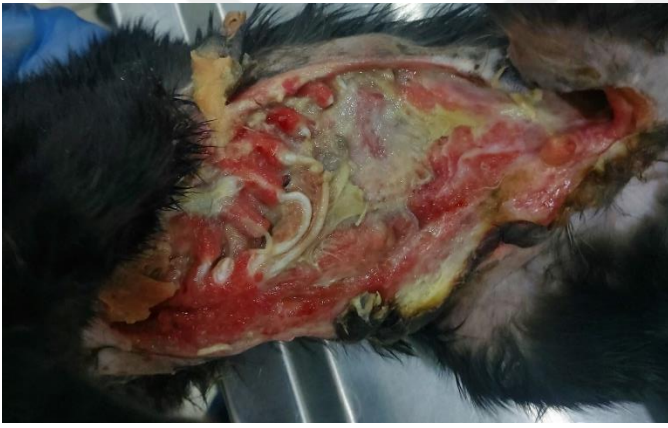**2. gün**



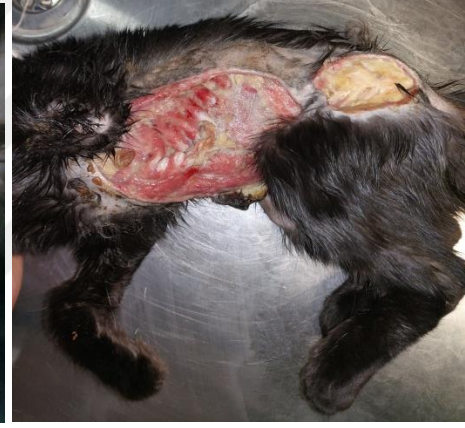**4. gün**



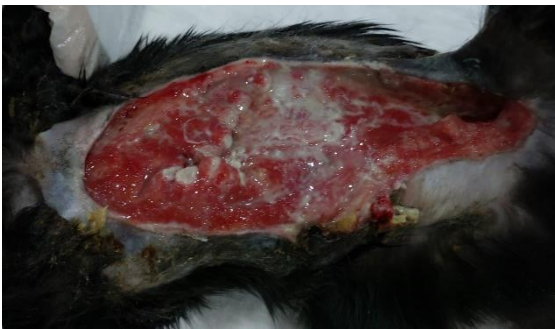**5. gün**



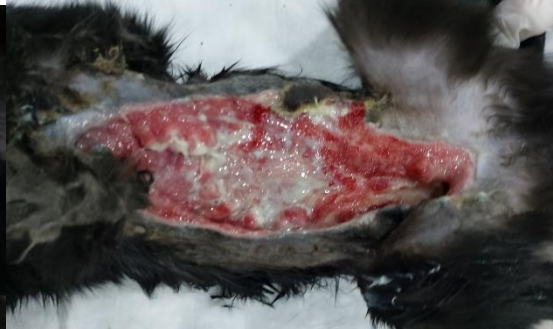**7. gün**



**8. gün**

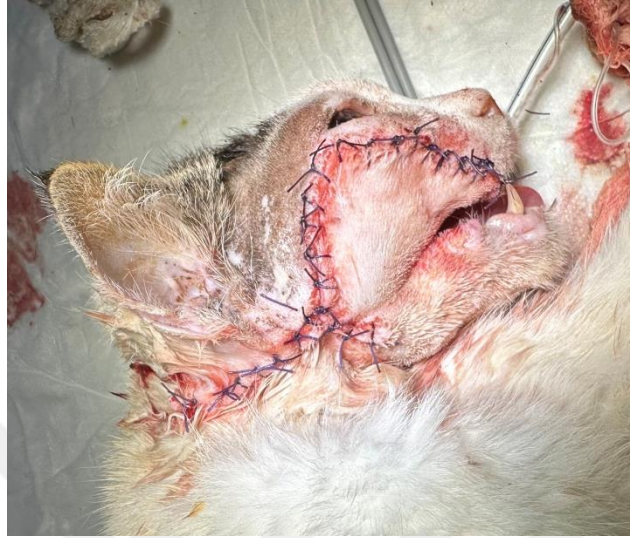

**12. gün**

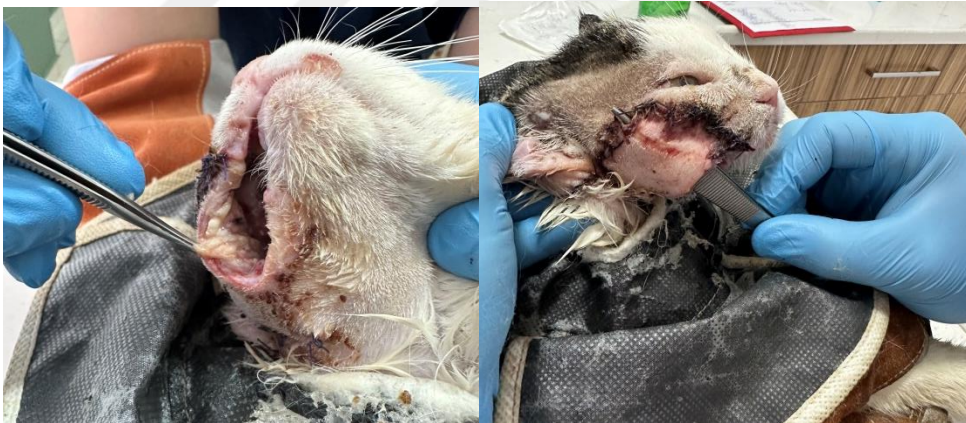

**13. gün**

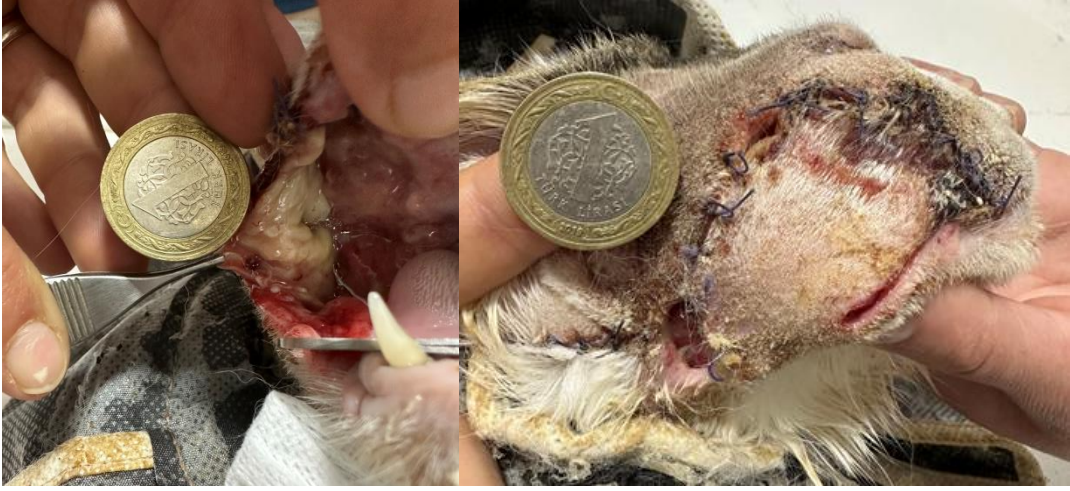**Olgu 4:**



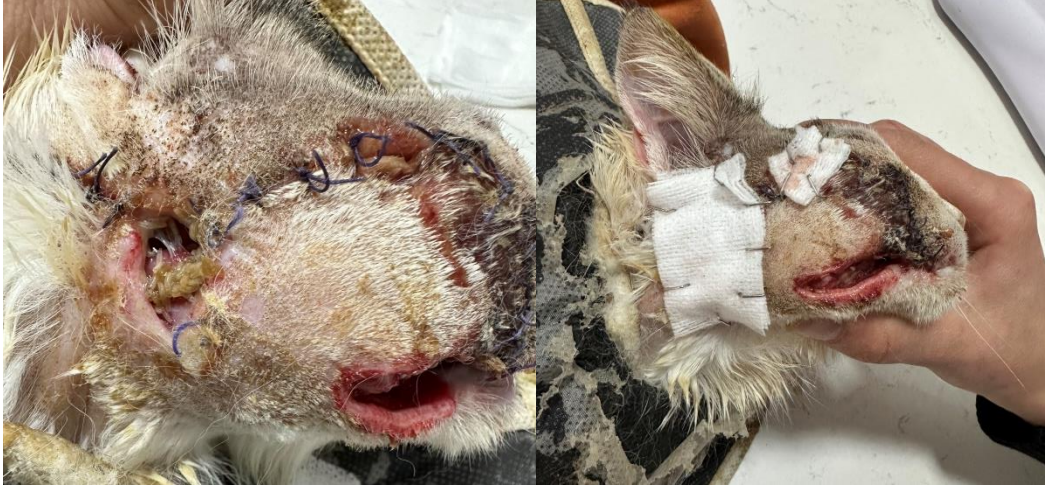**06.04.2023**



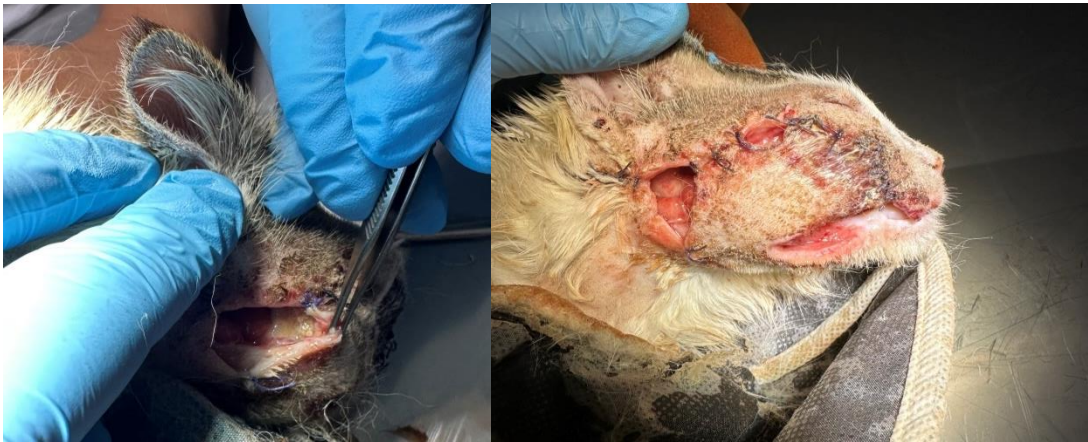**12.04.2023**



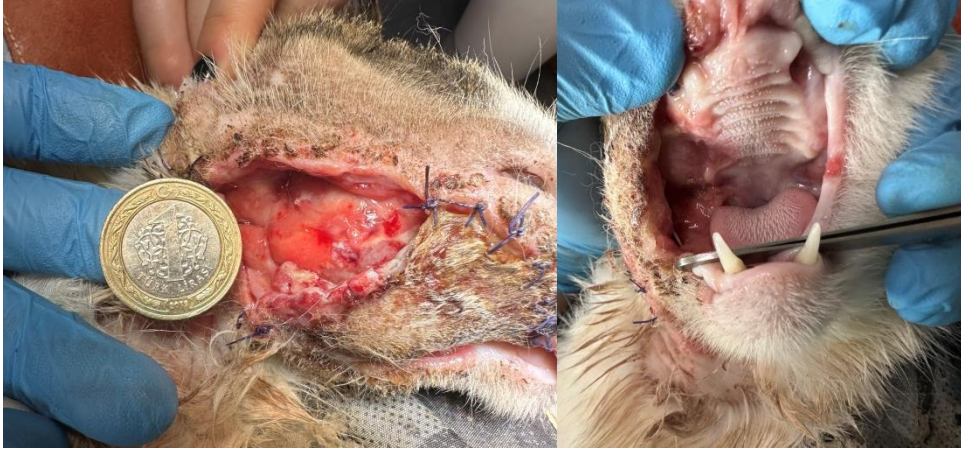**1. gün**



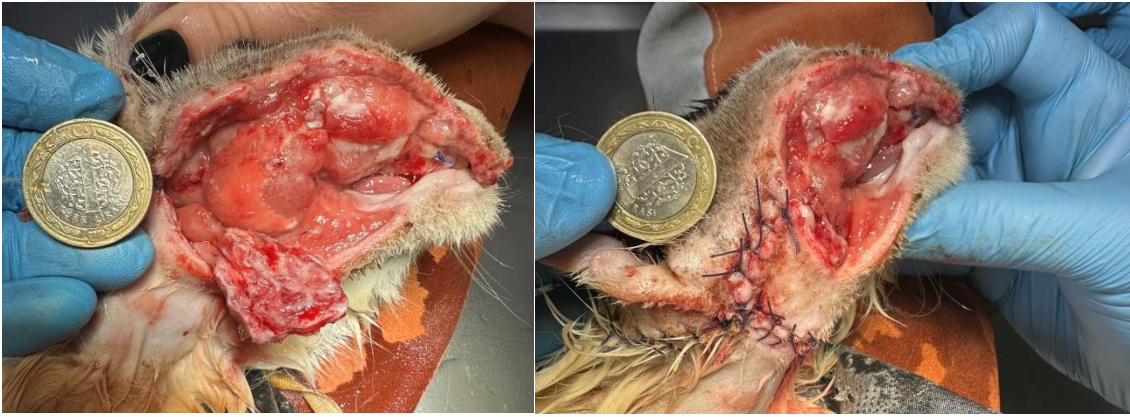**1. gün**



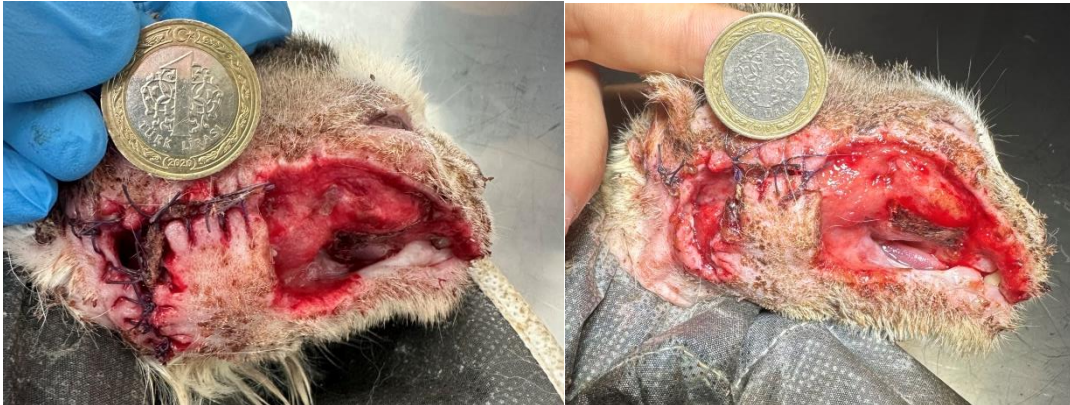**2. gün**



**4. gün**

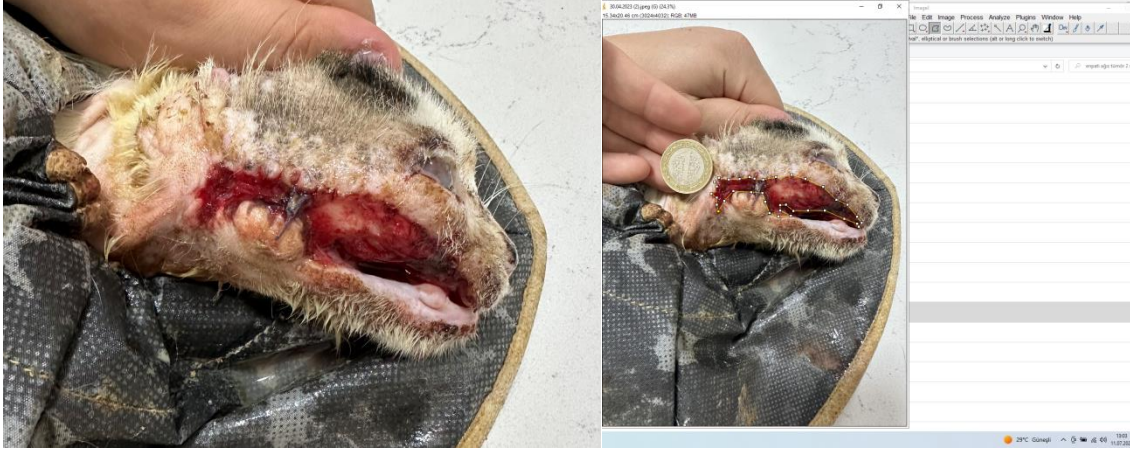

**4. gün**

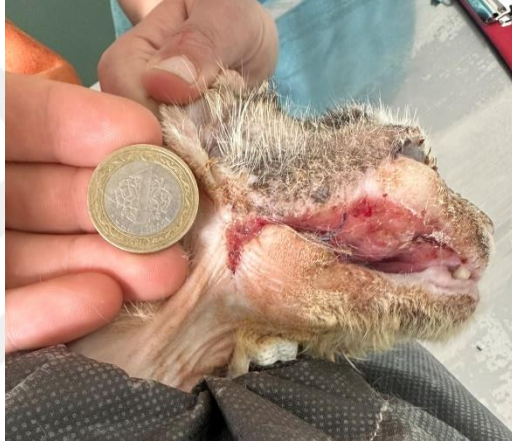

**9. gün**

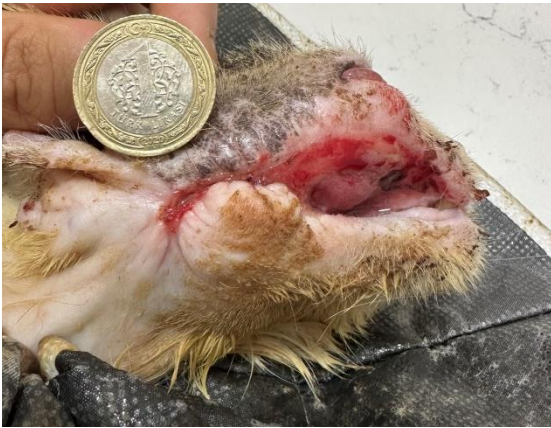**10. gün**



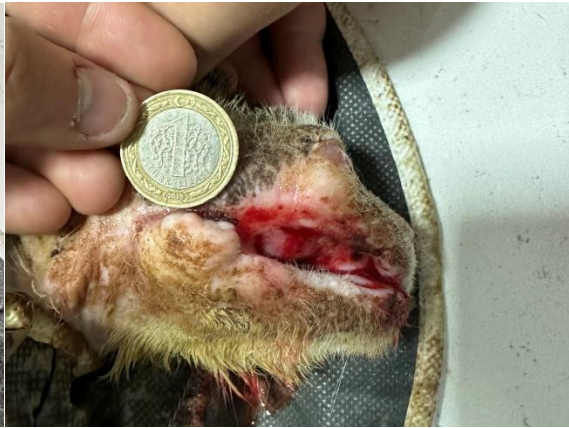**17. gün**



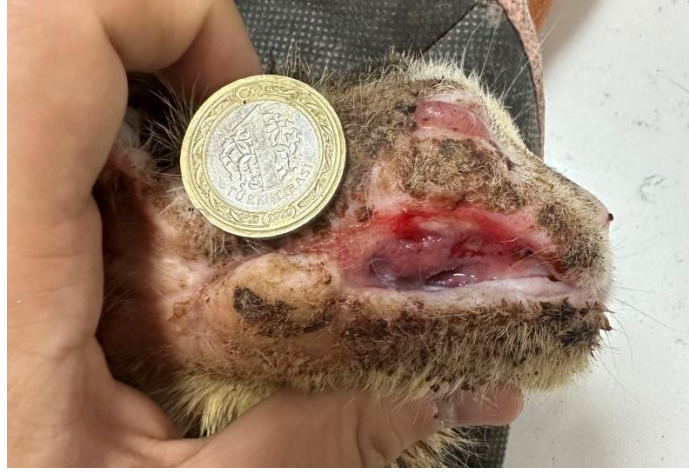**21. gün**



**24. gün**

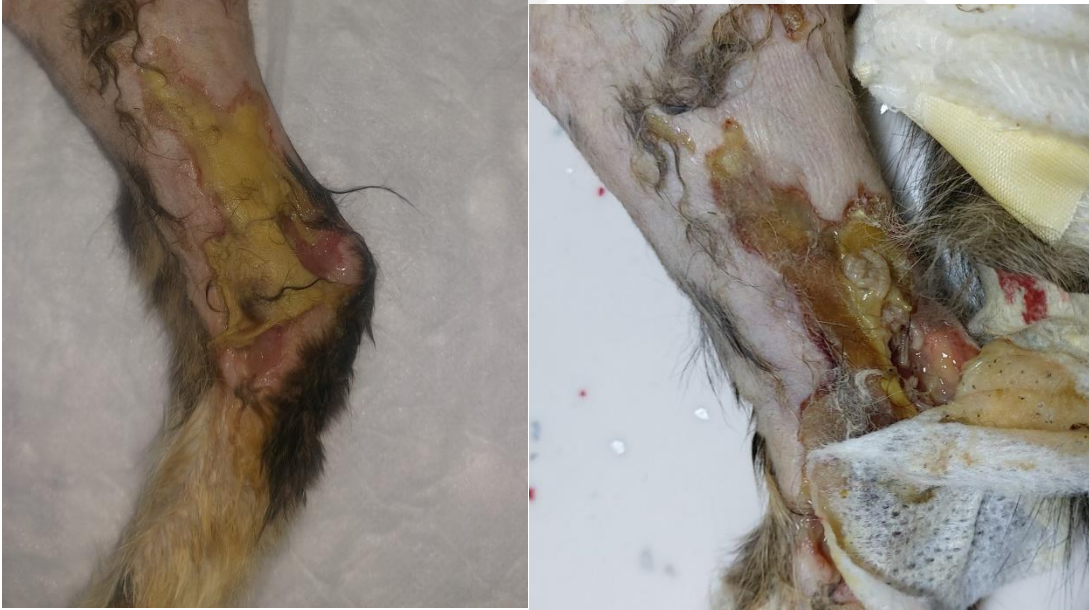

**28. gün**

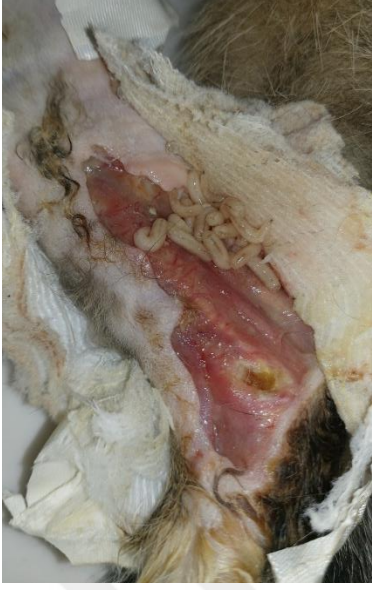

**30. gün**

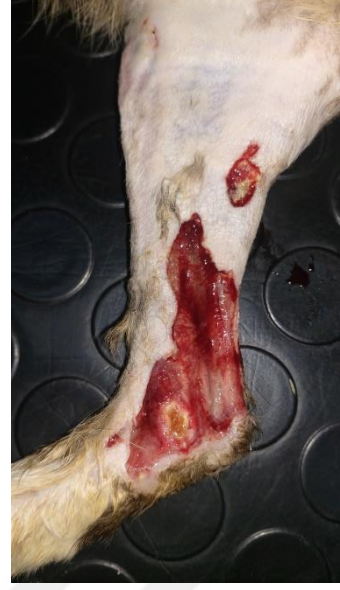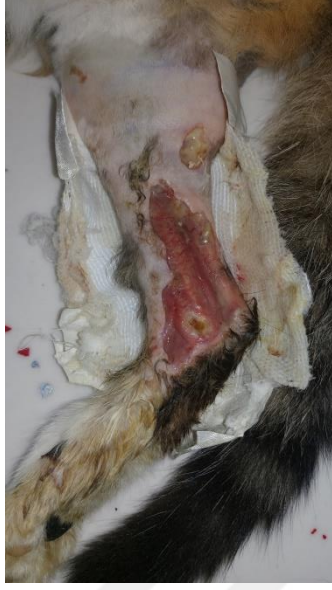**Olgu 5:**



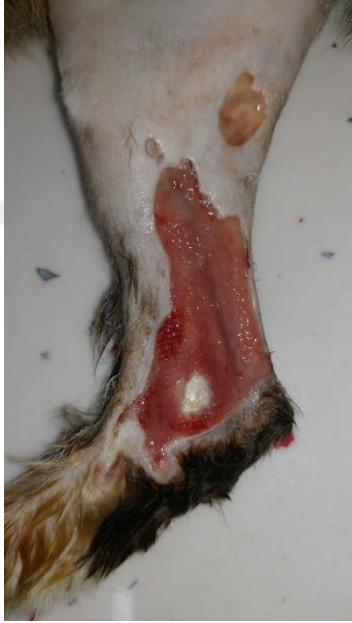**1. gün**



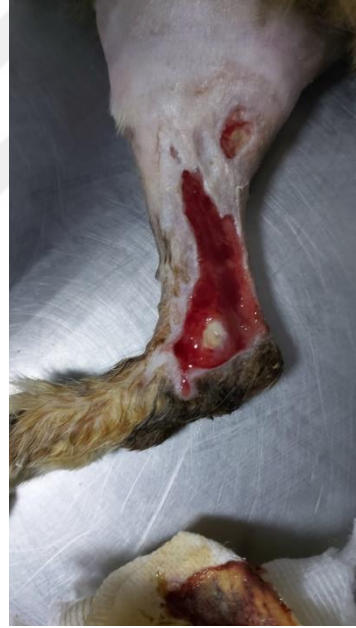2. gün



3. gün

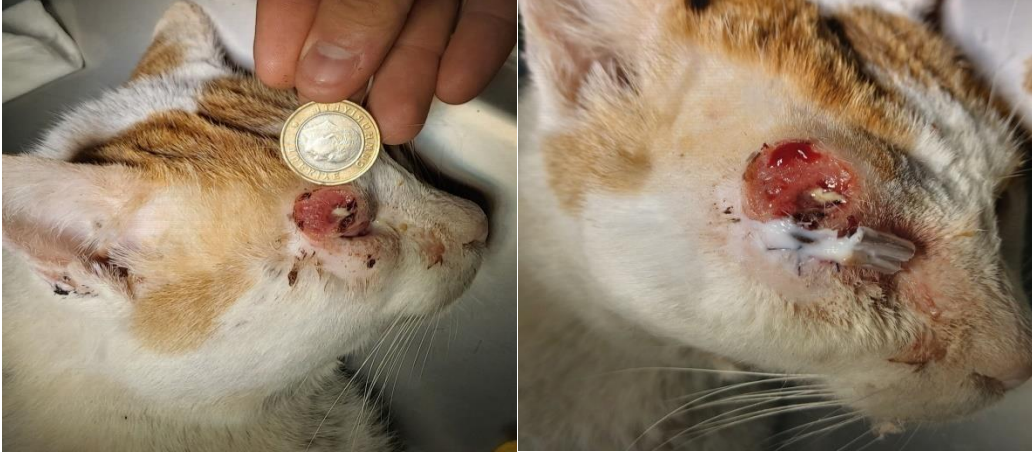

6. gün.

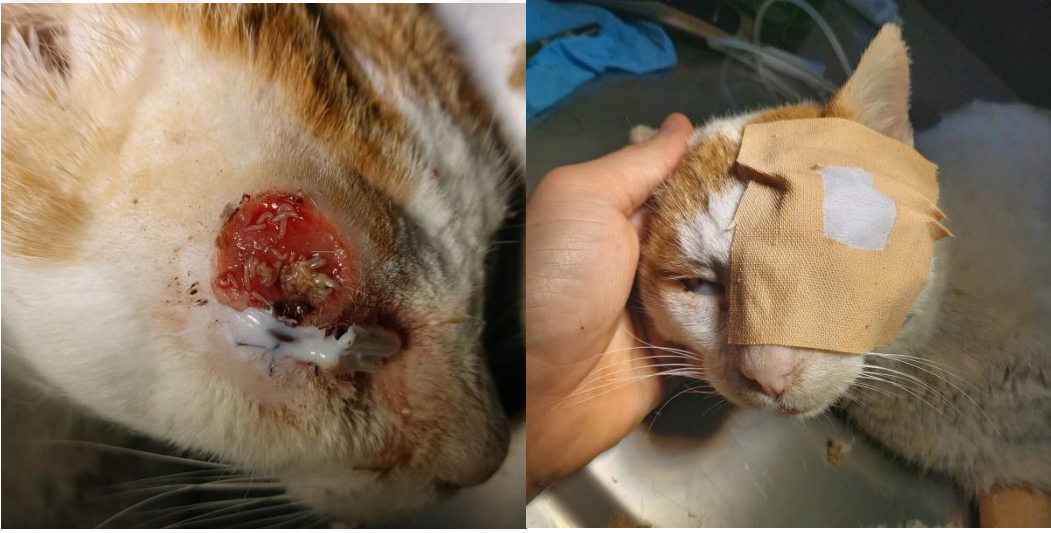

8. gün

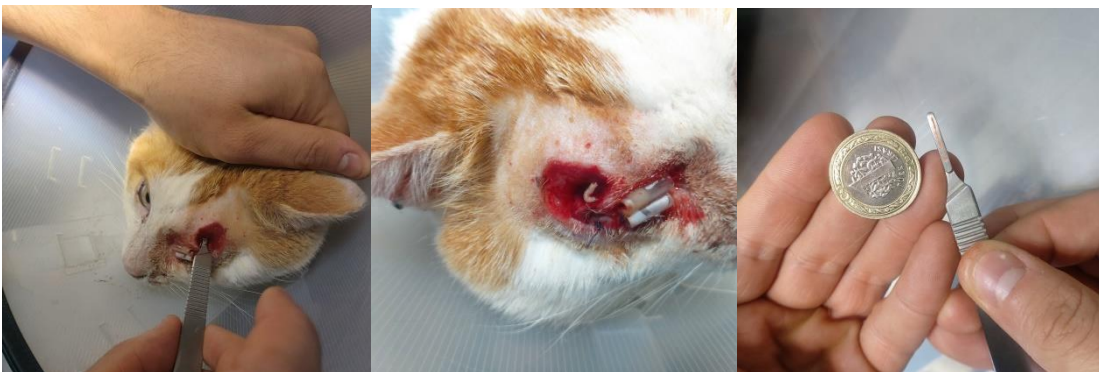**Olgu 6:**



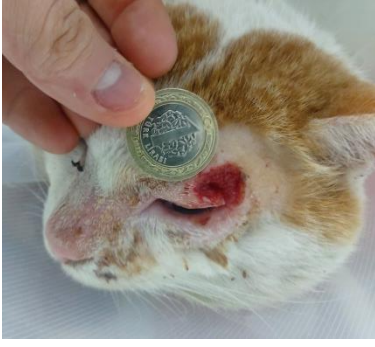**1. gün**



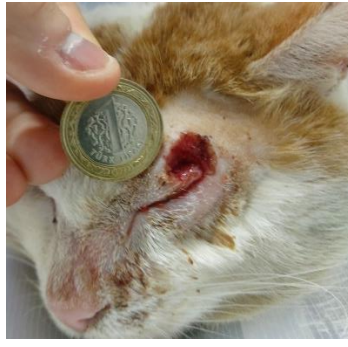**1. gün**



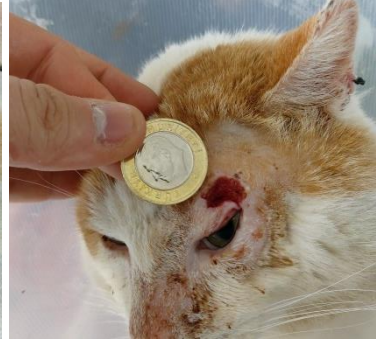**2. gün**



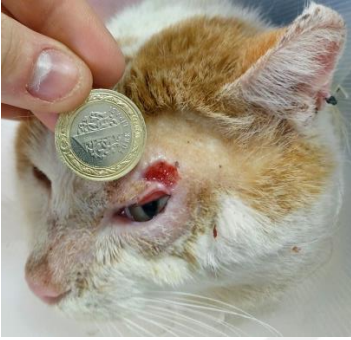3. gün



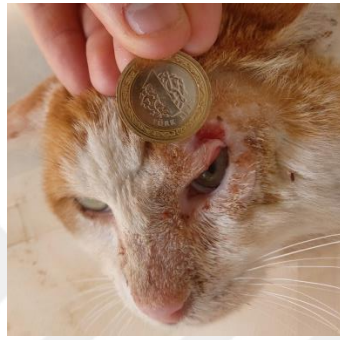4. gün



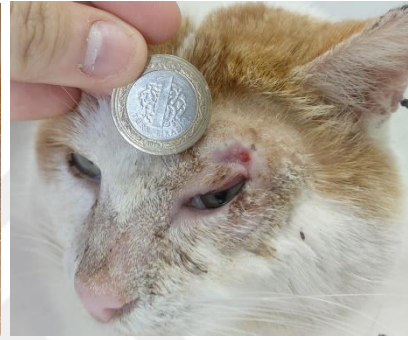6. gün



9. gün

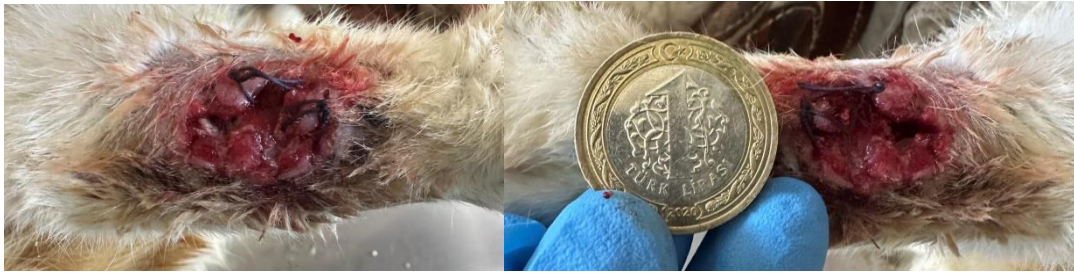

10. gün

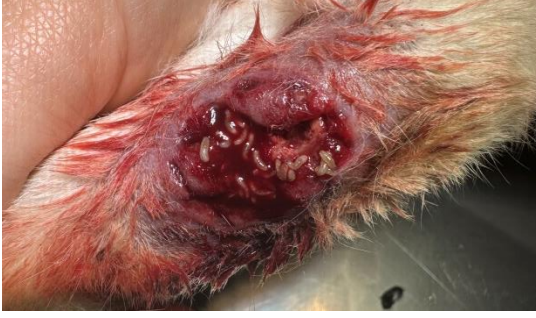

13. Gün

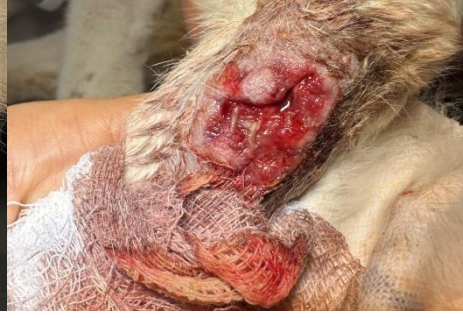**Olgu 7:**



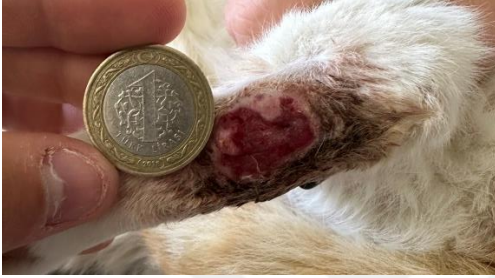1. gün



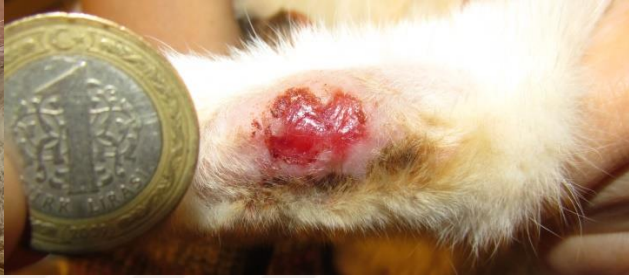**1. gün**



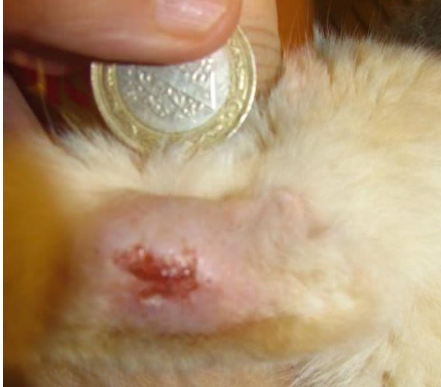**2. gün**



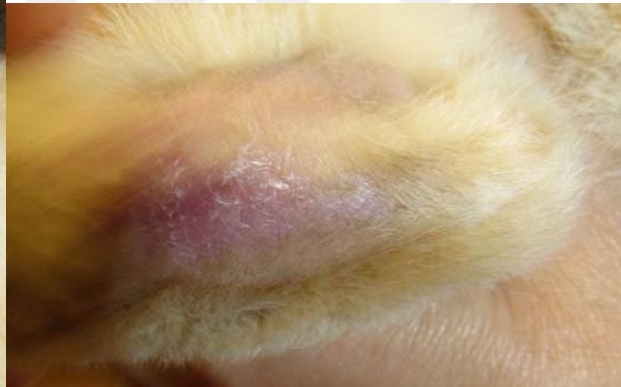
**3. gün**



**5. gün**

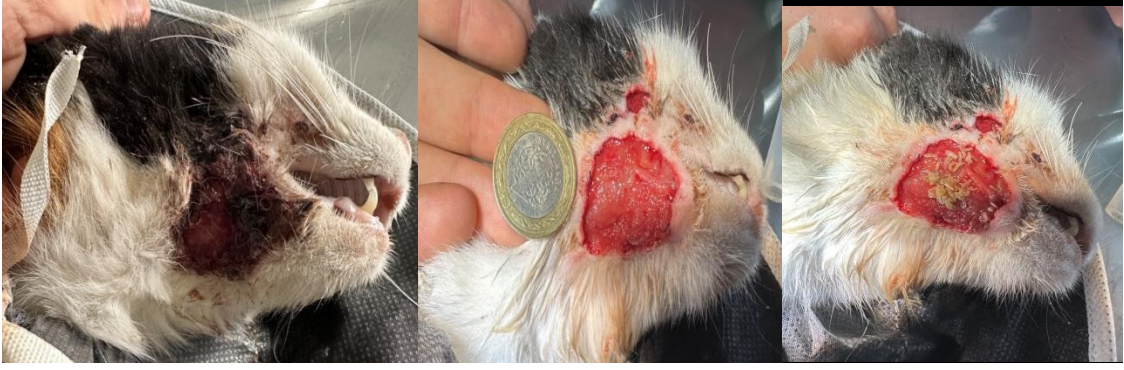

**16. gün**

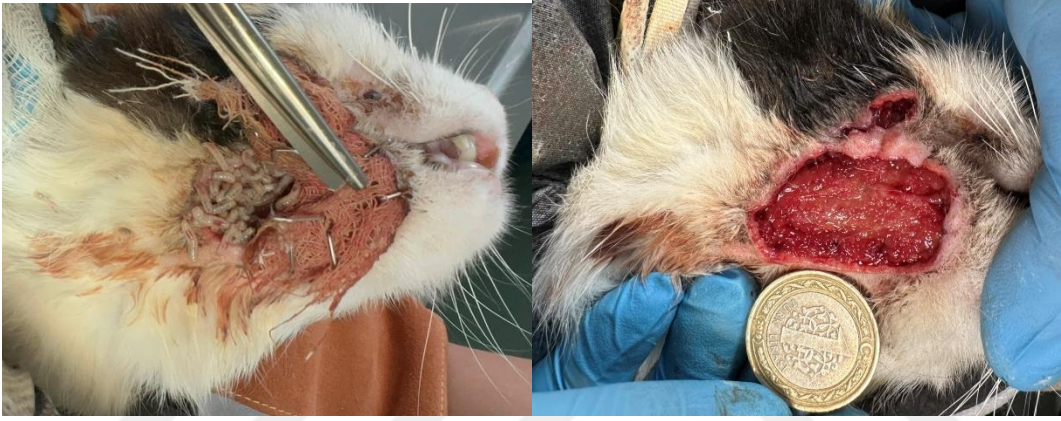

**23. gün**

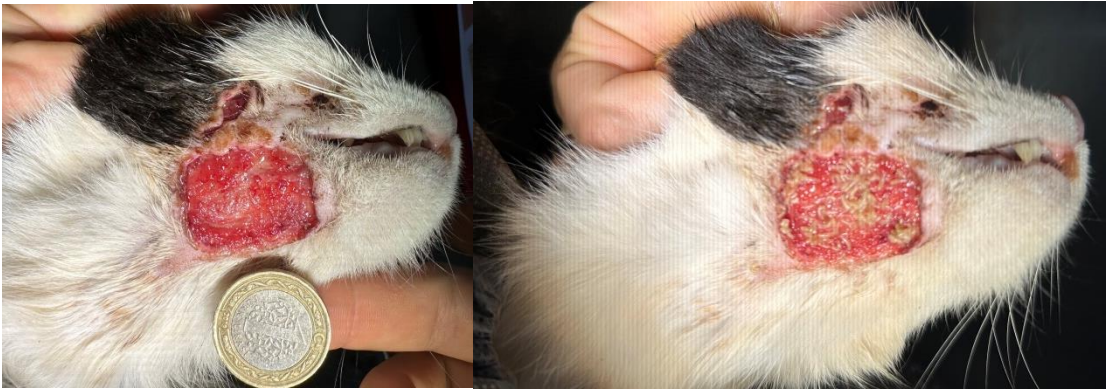
**Olgu 8:**



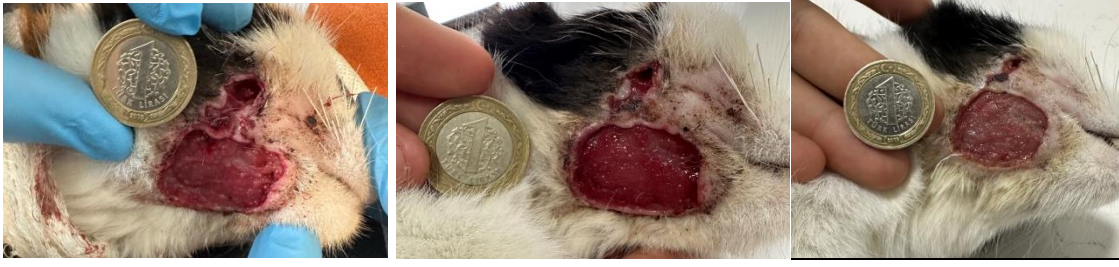**1. gün**



**2. gün**



**3. gün**

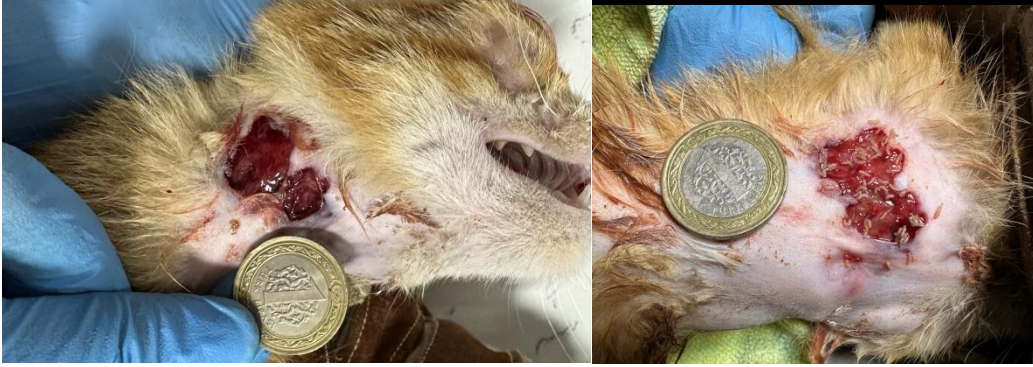


4. gün

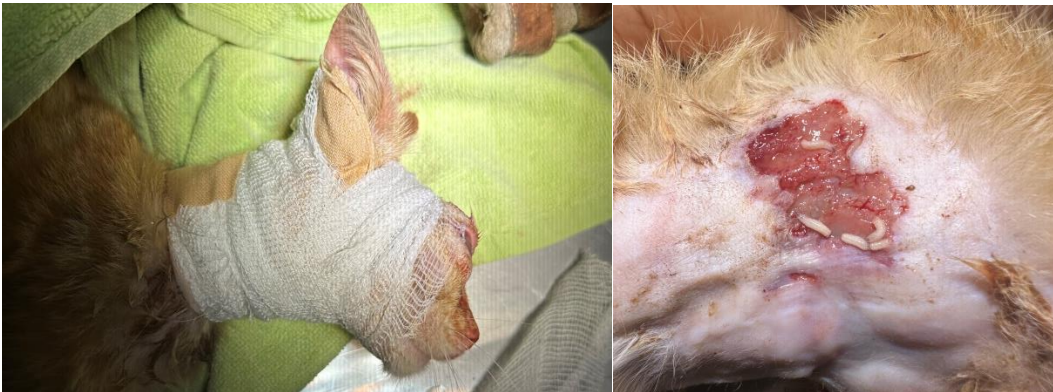5. gün

7. gün

**Olgu 9:**

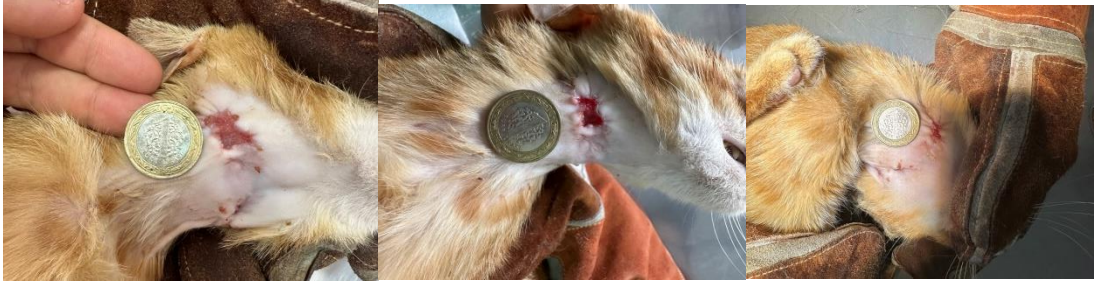

1. gün



1. gün

2. gün

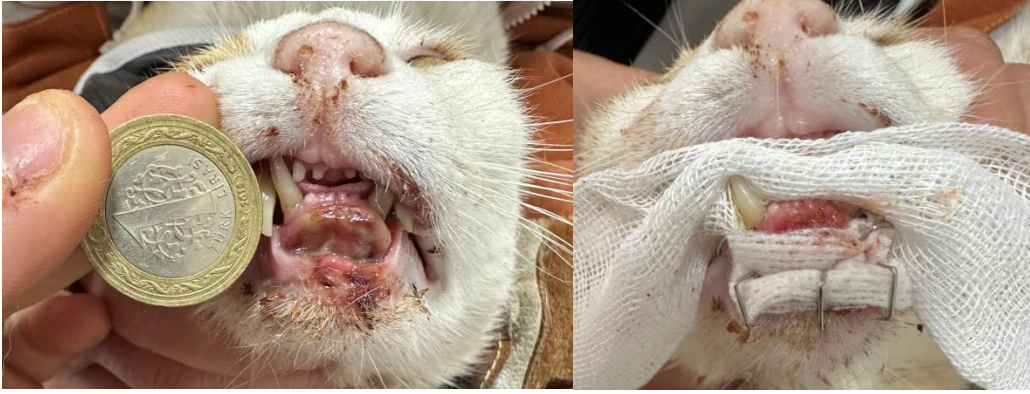

5. gün

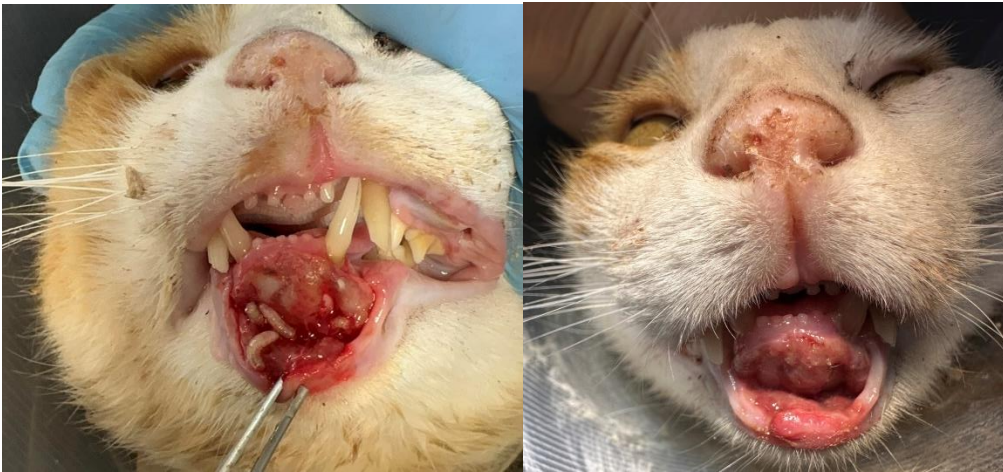6. gün

8. gün

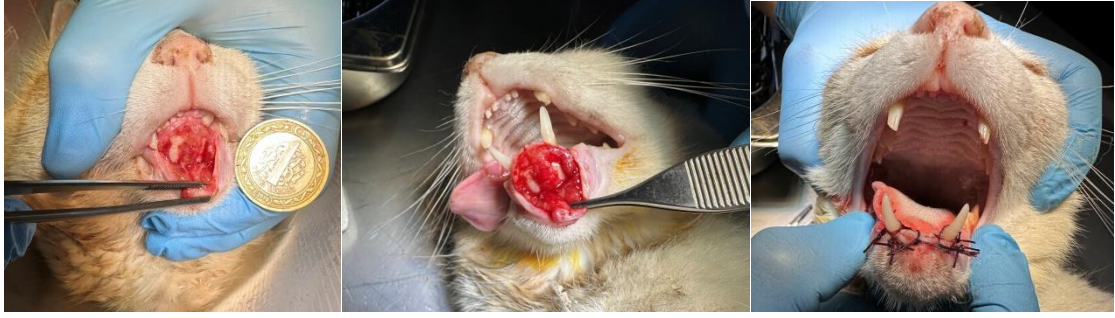**Olgu 10:**



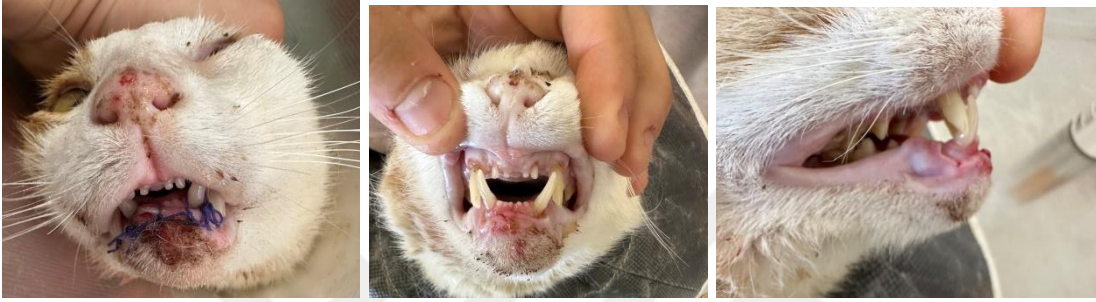1. gün



2. gün



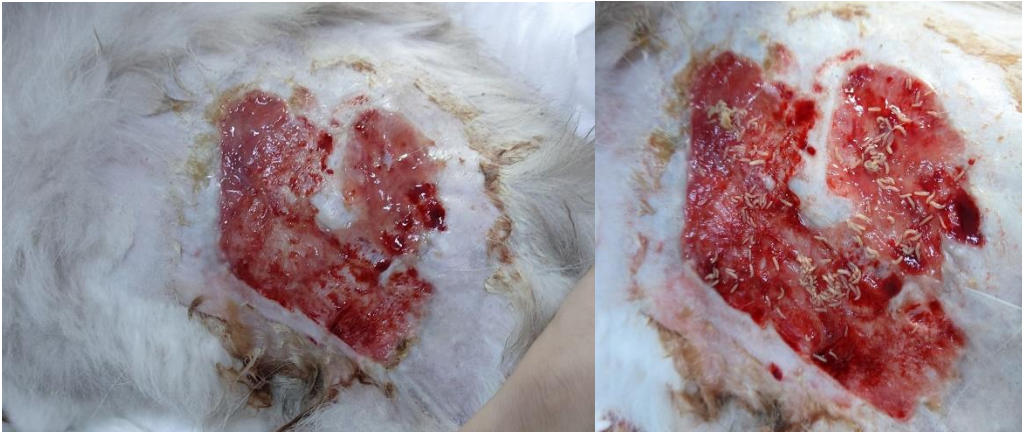**3. gün**



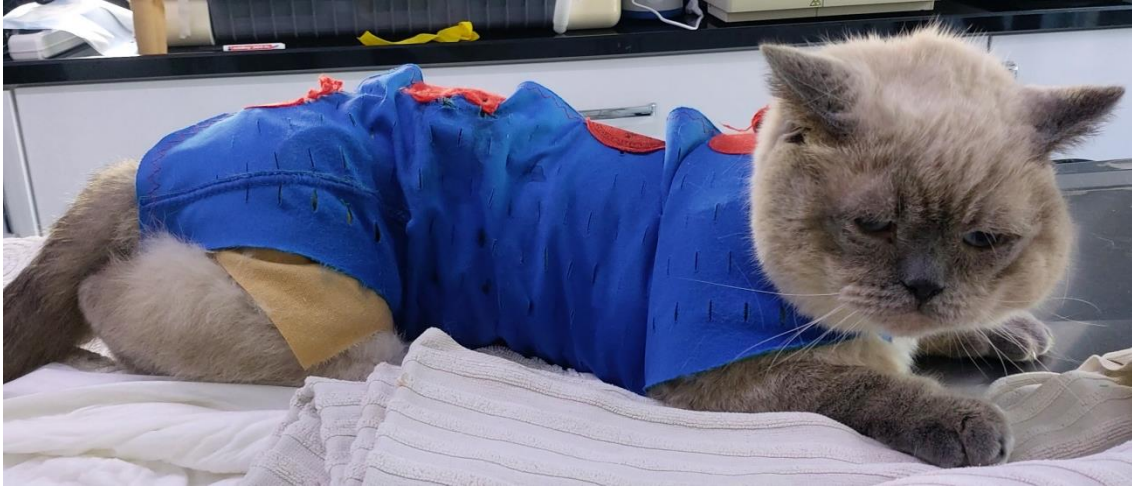**5. gün**

**8. gün**

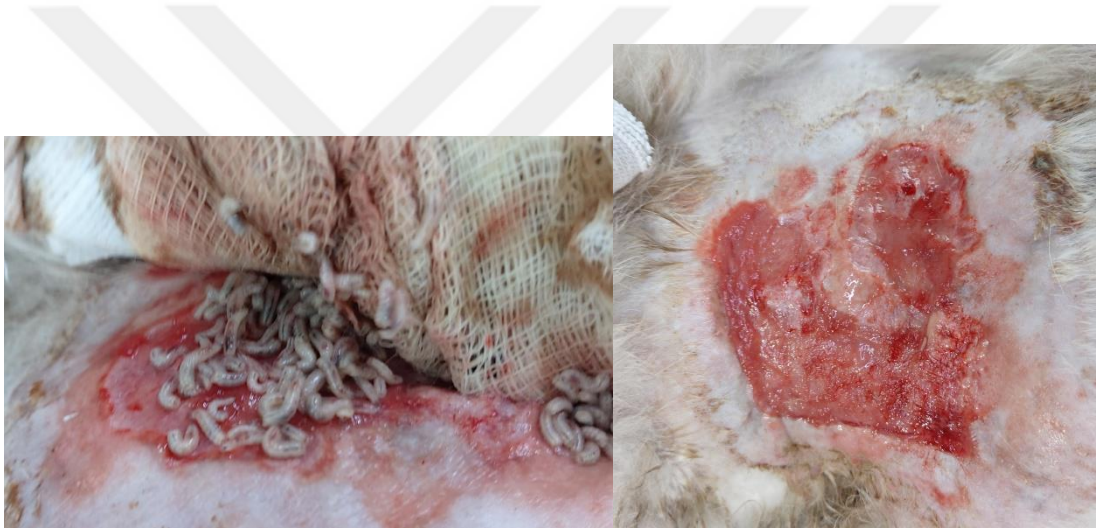**Olgu 11:**



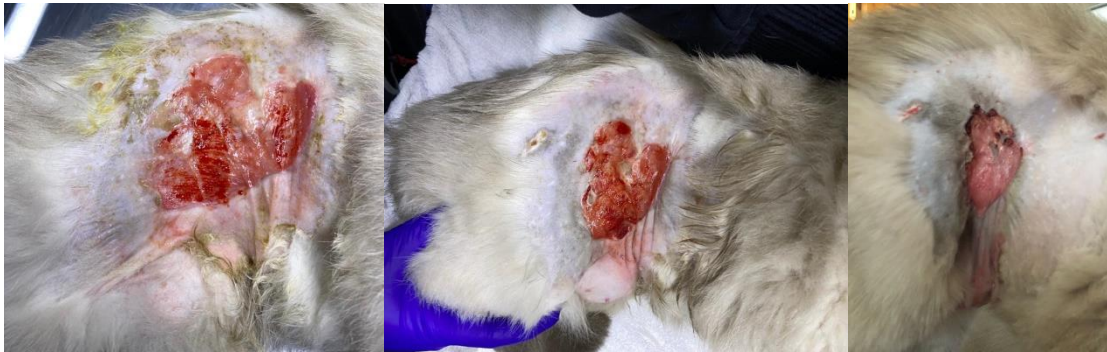**1. gün**



**1. gün**



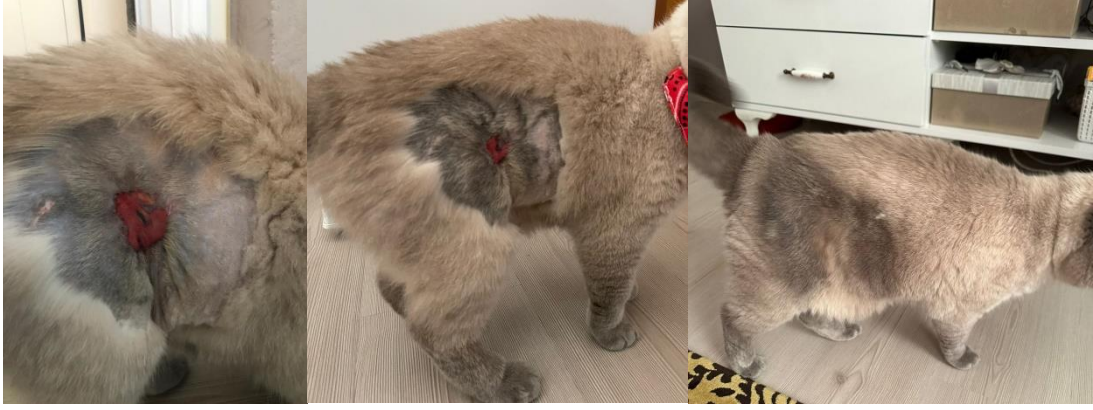**2. gün**



**5. gün**

**15. gün**

**17. gün**

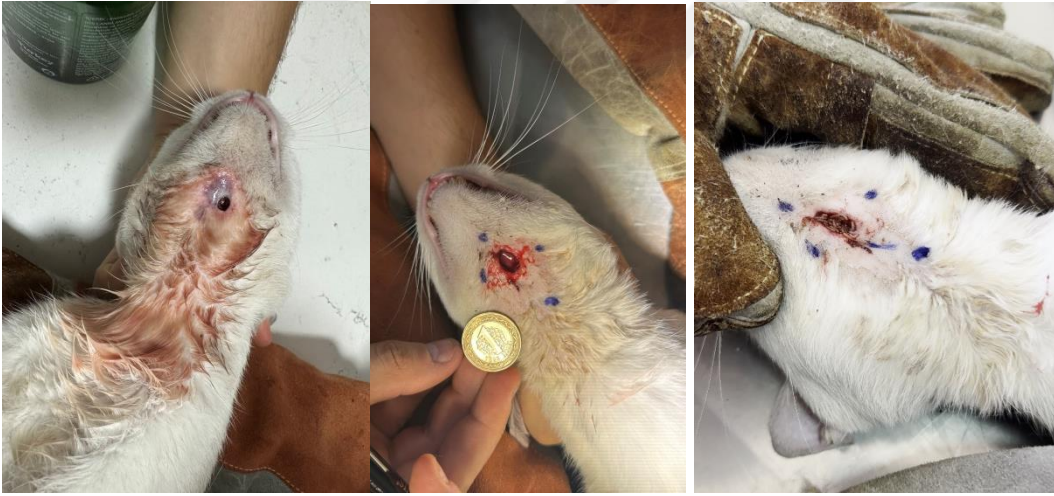

24. gün

38. gün

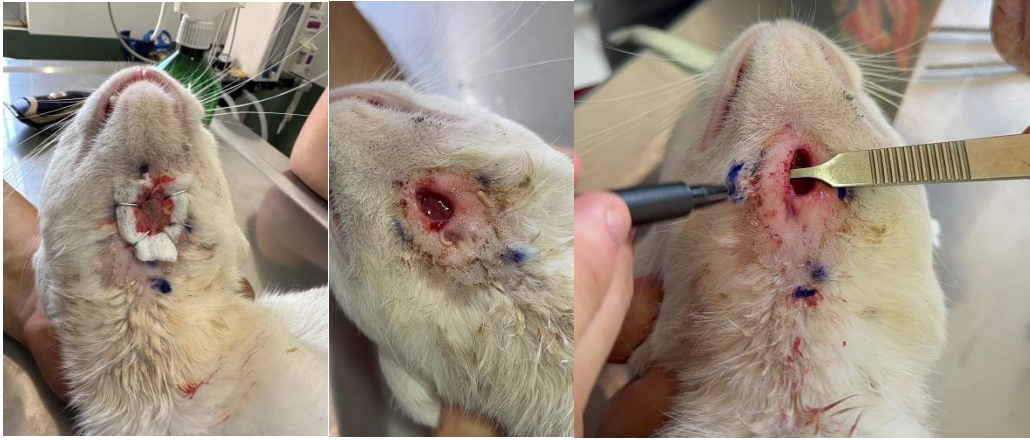48. gün

**Olgu 12:**

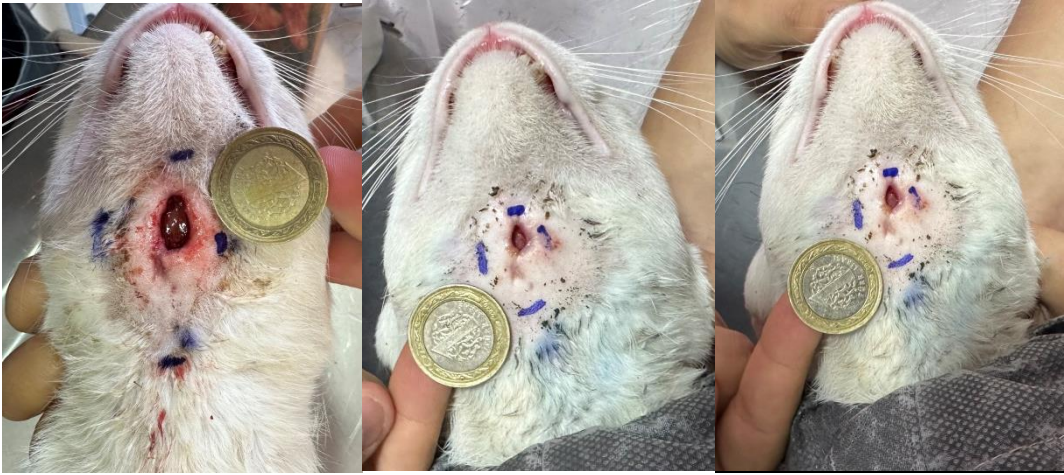

15.07.2023

1 20.07.2023



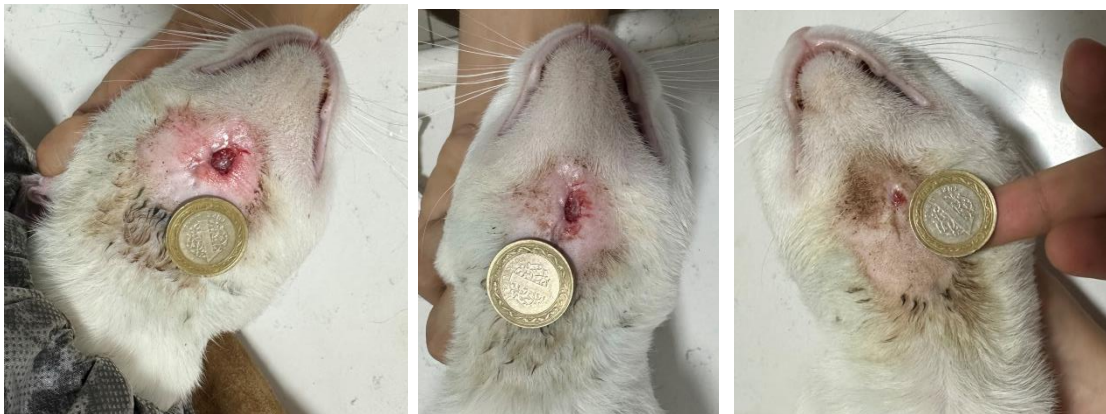
**2. gün**



**2. gün**

**4. gün**

**5. gün**

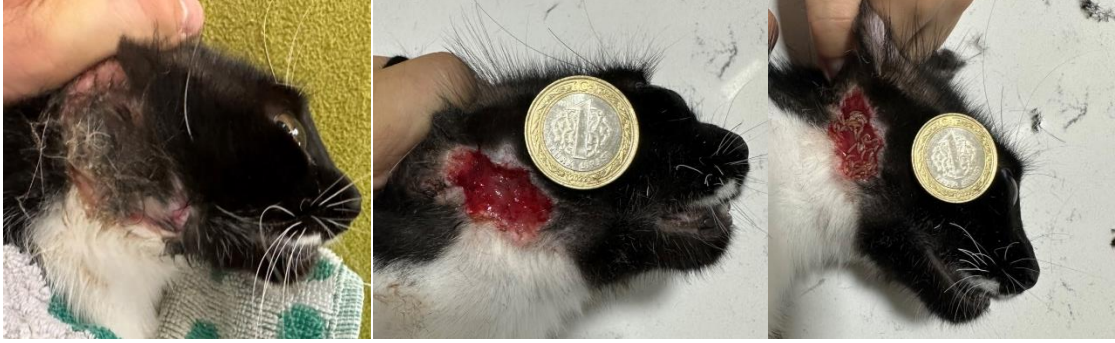

**9. gün**

**11. gün**

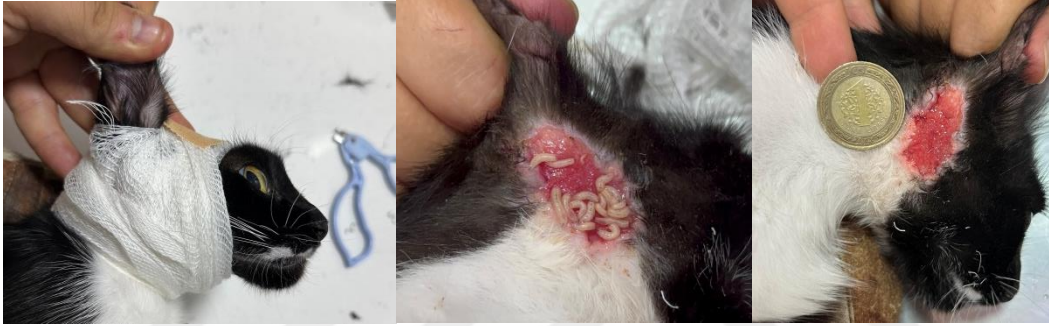**15. gün**

**Olgu 13:**



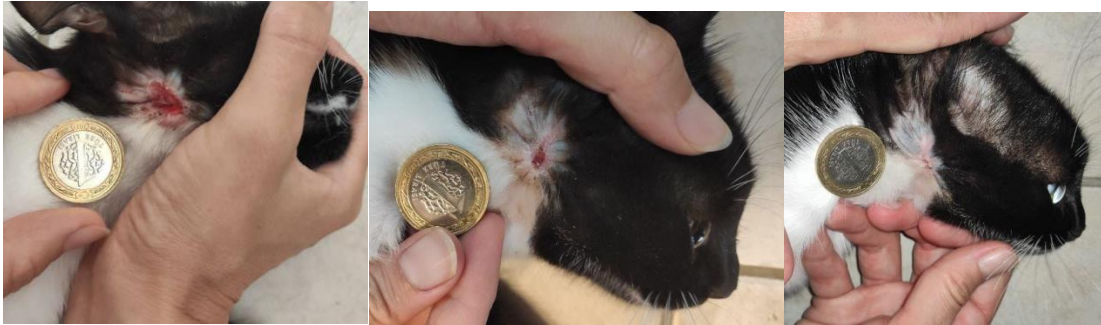
15.07.2023

**1. gün**



**1. gün**

**2. gün**

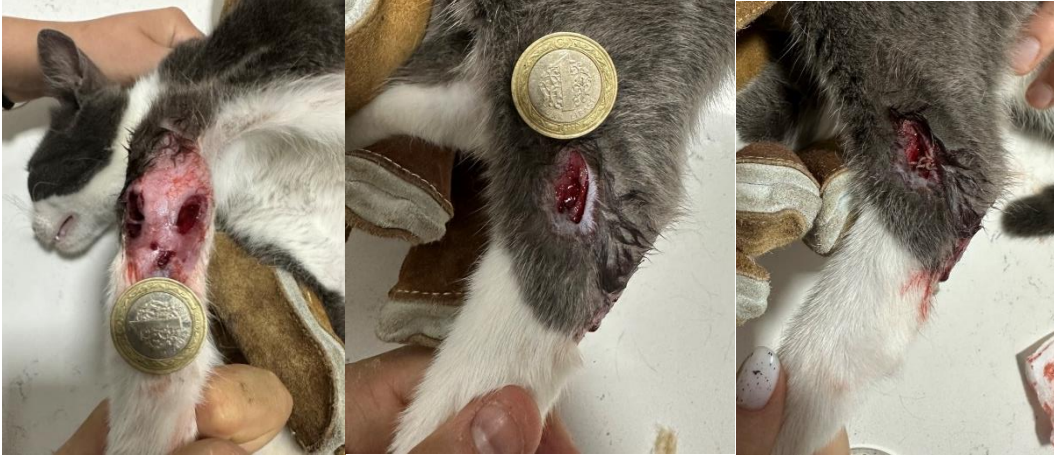

**7. gün**

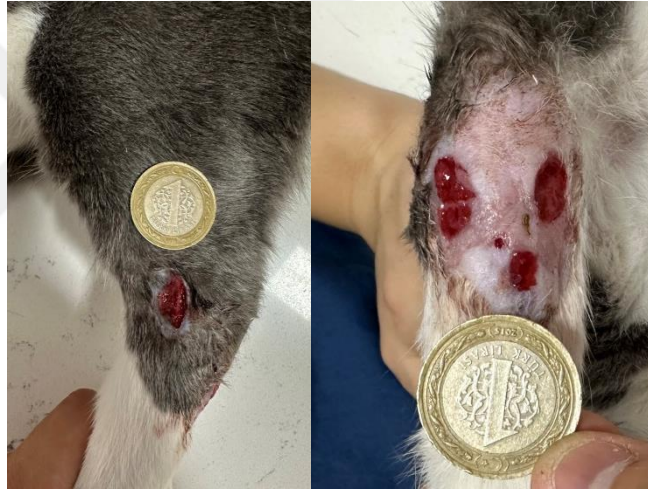**10. gün**

**14. Gün**

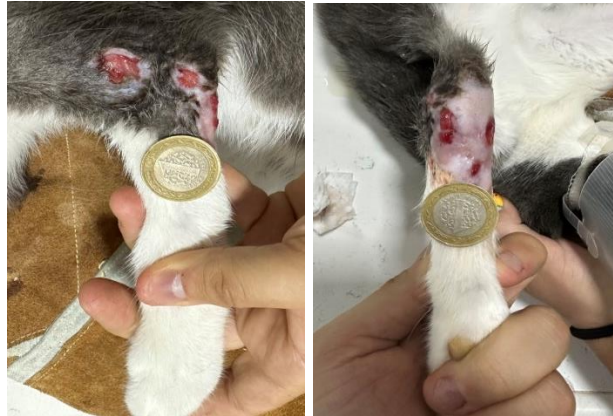**Olgu 14:**



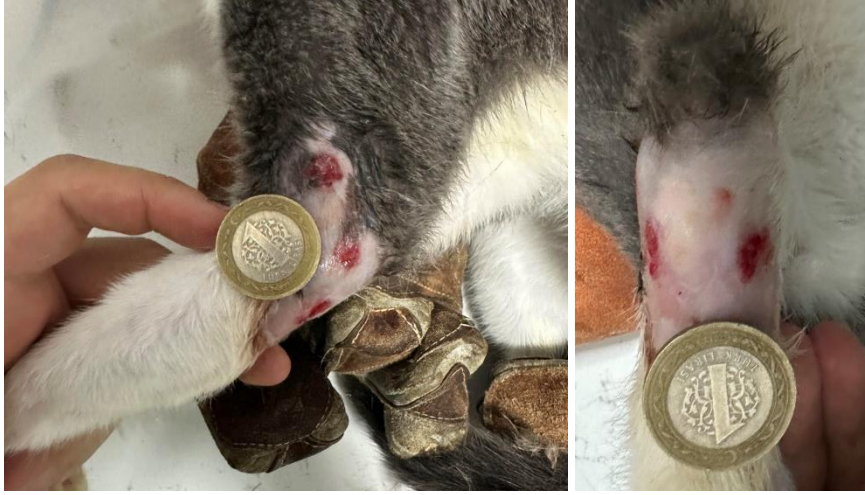**1. gün**



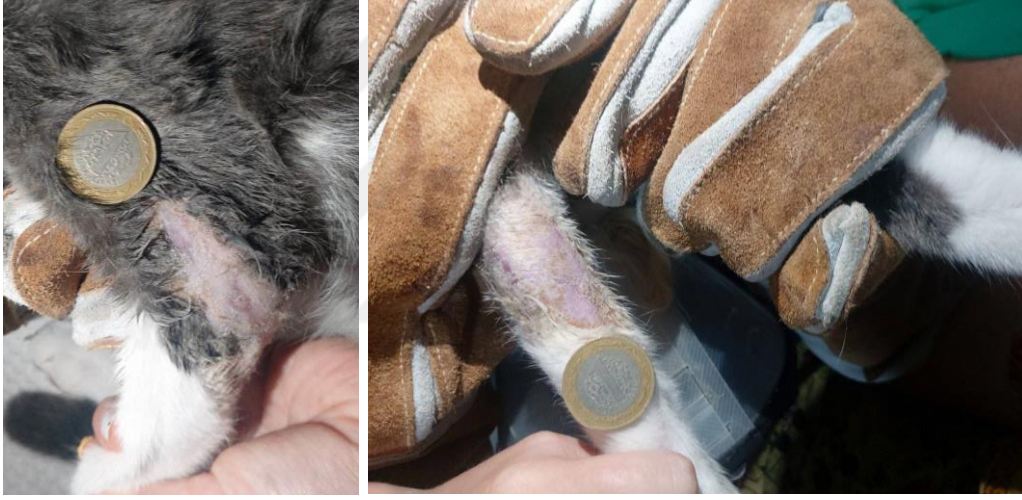**2. gün**



**4. gün**

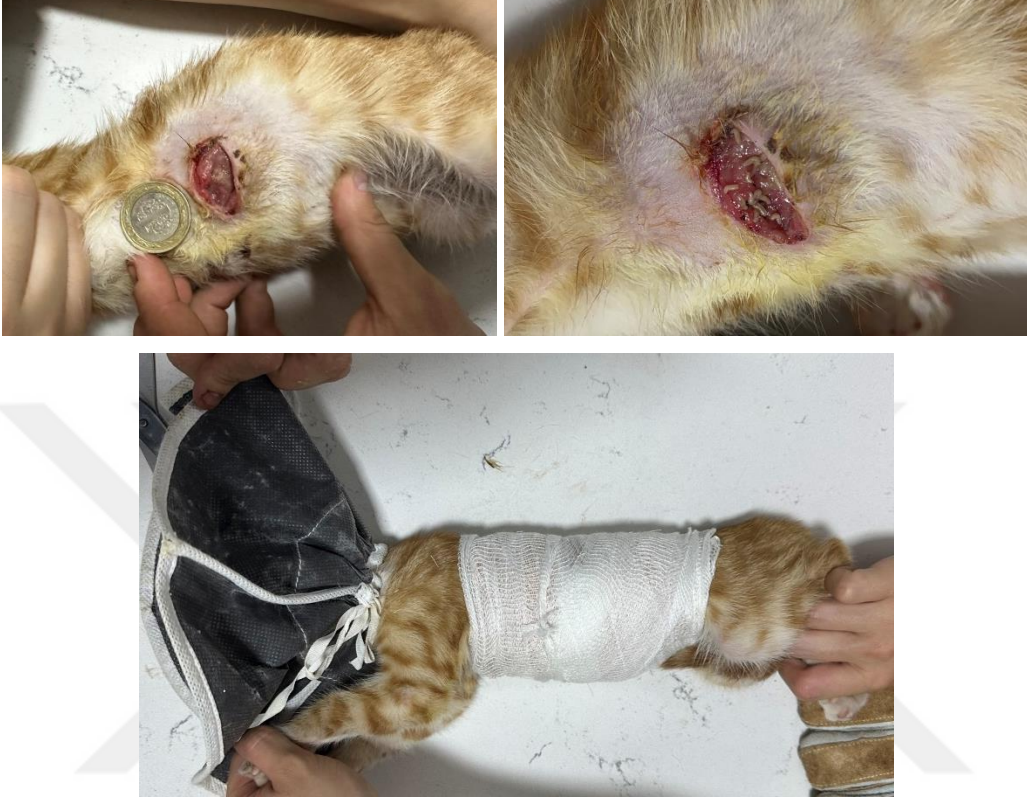

**6. gün**

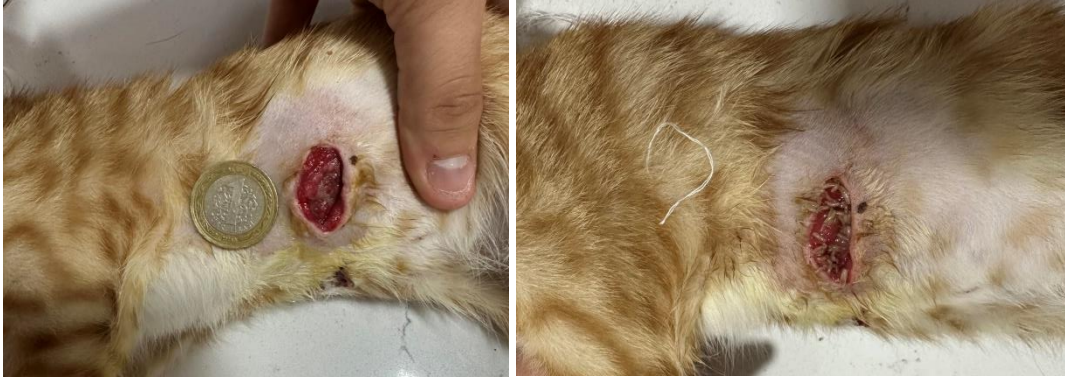

**11. gün**

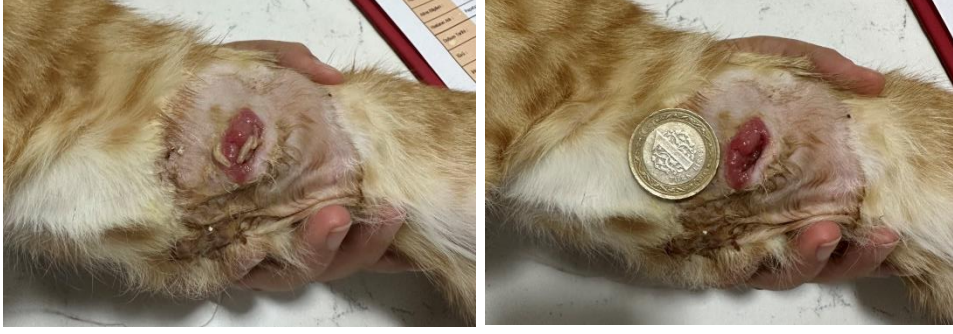**Olgu 15:**



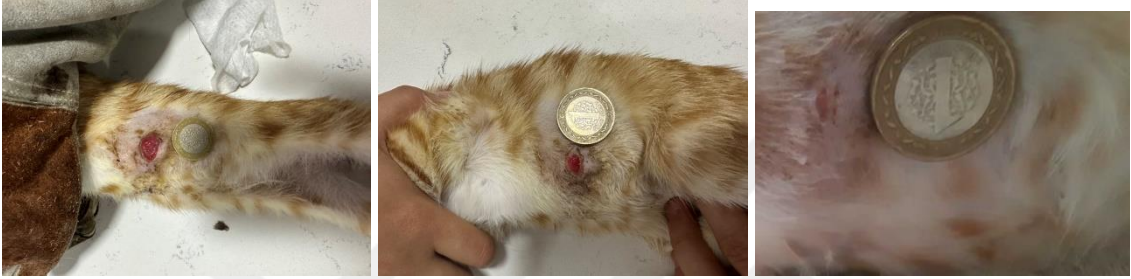**1. gün**



**2. gün**



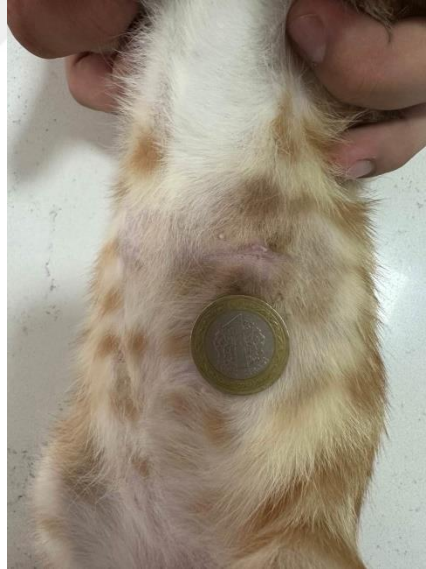**4. gün**



**6. gün**

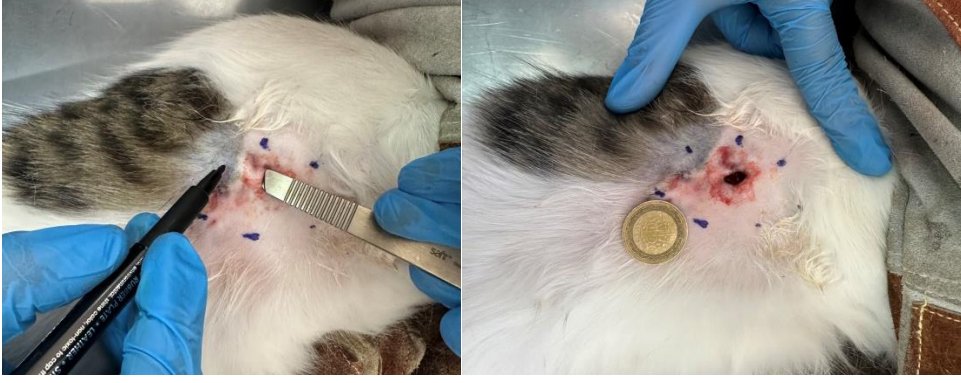
**8. Gün**

**11. gün**

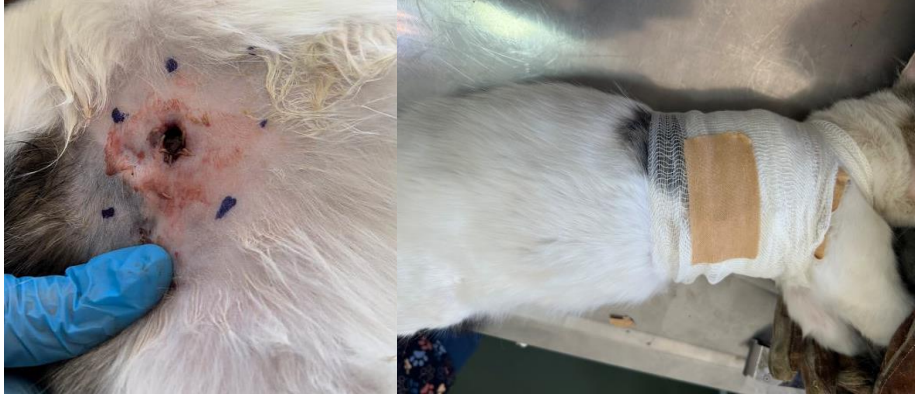

**13. gün**

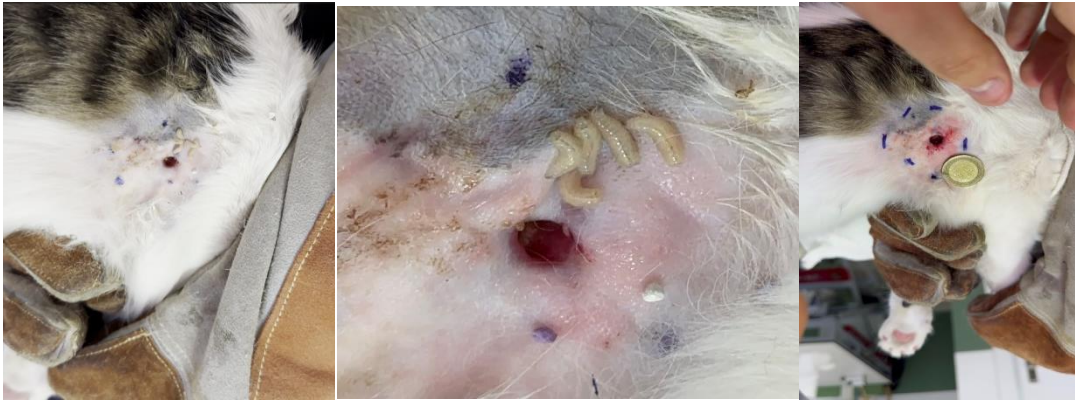**Olgu 16:**



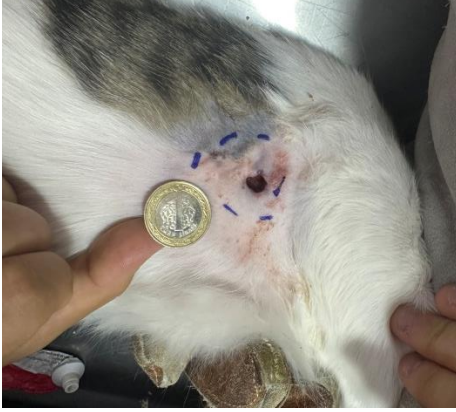**1. gün**



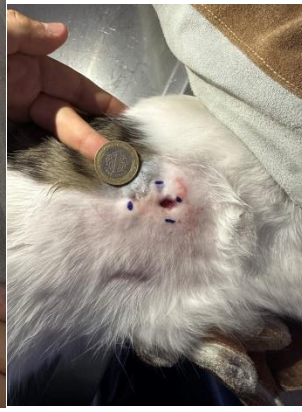**1. gün**



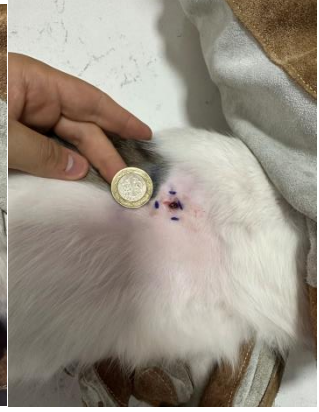**2. gün**



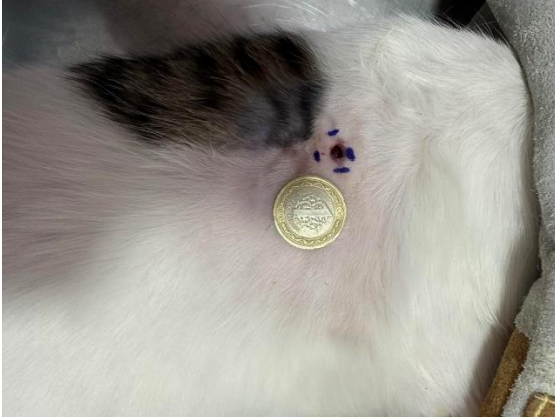**3. gün**



**5. gün**



**11. gün**



**13. gün**

