

**T.C.  
PAMUKKALE ÜNİVERSİTESİ  
TIP FAKÜLTESİ  
ANESTEZİYOLOJİ VE REANİMASYON ANABİLİM DALI**

**KİSMİ ŞİŞİRİLMİŞ ve SÖNÜK KAFLI LARİNGEAL MASKE  
YERLEŞTİRME TEKNİKLERİNİN ULTRASONOGRAFİ VE KLİNİK  
TESTLER İLE KARŞILAŞTIRILMASI**

**UZMANLIK TEZİ**

**Dr. Muhammet Üzeyir SÖZER**

**DANIŞMAN**

**Doç. Dr. Habip ATALAY**

**DENİZLİ – 2020**

**T.C.  
PAMUKKALE ÜNİVERSİTESİ  
TIP FAKÜLTESİ  
ANESTEZİYOLOJİ VE REANİMASYON ANABİLİM DALI**

**KİSMİ ŞİŞİRİLMİŞ ve SÖNÜK KAFLI LARİNGEAL MASKE  
YERLEŞTİRME TEKNİKLERİNİN ULTRASONOGRAFİ VE  
KLİNİK TESTLER İLE KARŞILAŞTIRILMASI**

**UZMANLIK TEZİ**

**Dr. Muhammet Üzeyir SÖZER**

**DANIŞMAN**

**Doç. Dr. Habip ATALAY**

**DENİZLİ – 2020**

## ONAY SAYFASI

Doç. Dr. Habip ATALAY danışmanlığında Dr. Muhammet Üzeyir SÖZER tarafından yapılan “Kısmi Şişirilmiş ve Sönük Kaflı Laringeal Maske Yerleştirme Tekniklerinin Ultrasonografi ve Klinik Testler ile Karşılaştırılması” başlıklı tez çalışması 19/02/2020 tarihinde yapılan tez savunma sınavı sonrası yapılan değerlendirme sonucu jürimiz tarafından Anesteziyoloji ve Reanimasyon Anabilim Dalı’nda TIPTA UZMANLIK TEZİ olarak kabul edilmiştir.

BAŞKAN: Prof. Dr. Hülya SUNGURTEKİN



ÜYE: Doç. Dr. Habip ATALAY



ÜYE: Prof. Dr. İbrahim KURT



Yukarıdaki imzaların adı geçen öğretim üyelerine ait olduğunu onaylarım. .../.../2020

Prof. Dr. Osman ÇİFTÇİ  
Pamukkale Üniversitesi  
Tıp Fakültesi Dekanı

## TEŐEKKÜR

Uzmanlık eğitimim süresince bilgi ve deneyimleriyle mesleki gelişimime büyük katkı sağlayan ve tez çalışmamın her aşamasında yanımda olan, beni destekleyen başta tez danışmanım Doç. Dr. Habib ATALAY olmak üzere, değerli hocalarım Prof. Dr. Hülya SUNGURTEKİN'e, Prof. Dr. Simay KARADUMAN' a, Prof. Dr. Rıza Hakan ERBAY' a, Prof. Dr. Erkan TOMATIR' a, Prof. Dr. Ercan Lütfi GÜRSES' e, Dr. Öğretim Üyesi Aslı METE'ye ve Dr. Öğretim Üyesi İlknur Hatice AKBUDAK' a,

Uzmanlık eğitimim süresince birlikte çalıştığım, acı tatlı birçok anıları birlikte yaşadığımız, her konuda birbirimize destek olduğumuz değerli asistan arkadaşlarıma, yoğun bakım yandal asistanlarına, tüm yoğun bakım ünitesi hemşireleri ve klinik personeline, anestezi teknikeri arkadaşlarıma ve ameliyathane çalışanlarına,

Tüm hayatım boyunca beni hep destekleyen annem Necla babam Mustafa Sözer' e, başarılarımda en büyük emeğin sahibi sevgili eşim Çisem Sözer'e, ve kızım Defne'ye

Sevgi ve saygılarımla sonsuz teşekkür ederim...

Dr. Muhammet Üzeyir SÖZER

# İÇİNDEKİLER

Sayfa No:

<b>ONAY SAYFASI</b> .....	<b>iii</b>
<b>TEŞEKKÜR</b> .....	<b>iv</b>
<b>İÇİNDEKİLER</b> .....	<b>v</b>
<b>SİMGELER VE KISALTMALAR</b> .....	<b>vii</b>
<b>ŞEKİLLER DİZİNİ</b> .....	<b>viii</b>
<b>TABLolar DİZİNİ</b> .....	<b>ix</b>
<b>ÖZET</b> .....	<b>x</b>
<b>SUMMARY</b> .....	<b>xii</b>
<b>GİRİŞ</b> .....	<b>1</b>
<b>GENEL BİLGİLER</b> .....	<b>3</b>
Üst Havayolu Anatomisi .....	3
Burun .....	3
Oral Kavite.....	4
Farinks .....	4
Larinks .....	5
Trakea .....	6
Supraglottik Havayolu Araçları.....	6
Klasik Laringeal Maske (CLMA).....	7
Fleksibil LMA (FLMA).....	8
LMA Unique (LM-U).....	8
Proseal LMA (PLMA).....	9
Fasttrach LMA (FT-LMA) .....	9
Supreme LMA .....	10
Kobra Perilaringeal Havayolu .....	11
Özefageal Trakeal Kombitüp.....	11
I-GEL.....	12
Baska Maske .....	12
<b>LARİNGEAL MASKE KULLANIMI</b> .....	<b>13</b>
Avantajları .....	13

Dezavantajları .....	13
Kullanım Öncesi Hazırlık .....	15
Yerleştirme Teknikleri .....	15
Yerleřtirmede Yařanan Problemler .....	18
Ventilasyon .....	19
Laringeal Maskenin Çıkarılması .....	19
Komplikasyonlar .....	20
Ultrasonografi .....	21
Çalıřma Prensibi .....	21
Anestezi Pratięinde Kullanım Alanları .....	22
Hava Yolu Deęerlendirilmesinde Ultrasonografinin Yeri ve Uygulama Alanları .....	23
<b>GEREÇ YÖNTEM .....</b>	<b>25</b>
<b>BULGULAR .....</b>	<b>33</b>
<b>TARTIřMA .....</b>	<b>42</b>
<b>SONUÇ .....</b>	<b>42</b>
<b>KAYNAKLAR .....</b>	<b>51</b>

## SİMGELER VE KISALTMALAR

ASA	: American Society of Anesthesiologists
CA	: Karotis arter
CLMA	: Klasik Laringeal Maske
CV	: Servikal vertebra
EEG	: Elektroensafalogram
FLMA	: Fleksible Laringeal maske
FT-LMA	: Fasttrach Laringeal maske
KB	: Kan Basıncı
LMA	: Laringeal maske
LM-U	: LMA Unique
PLMA	: Proseal Laringeal maske
SGHA	: Supraglottik havayolu araçları
TC	: Trakea
TEM	: Temporomandibular eklem
TG	: Tiroid bezi
TİVA	: Total intravenöz anestezi
USG	: Ultrasonografi
VKİ	: Vücut Kitle İndeksi

## ŞEKİLLER DİZİNİ

	Sayfa No:
Şekil 1. Üst havayollarının anatomisi.....	3
Şekil 2. Oral Kavite bölümleri.....	4
Şekil 3. Larinks'in anatomisi.....	6
Şekil 4. Klasik Laringeal Maske (CLMA) .....	8
Şekil 5. Fleksible LMA (FLMA).....	8
Şekil 6. LMA Unique .....	9
Şekil 7. Proseal LMA .....	9
Şekil 8. LMA Fastrach .....	10
Şekil 9. Supreme LMA.....	10
Şekil 10. Kobra PLA .....	11
Şekil 11. Özefageal Trakeal Kombitüp .....	12
Şekil 12. I-gel .....	12
Şekil 13. Baska Maske (31).....	13
Şekil 14. Klasik Brain Tekniği .....	17
Şekil 15. THT planda normal LMA yerleşimin ultrasonografik görüntüsü.....	27
Şekil 16. THT planda anormal LMA yerleşimin ultrasonografik görüntüsü. ....	27
Şekil 17. TLS Planda Normal LMA yerleşimin ultrasonografik görüntüsü. ....	28
Şekil 18. TLS Planda anormal LMA yerleşimin ultrasonografik görüntüsü. ....	29
Şekil 19. PPL planda normal LMA yerleşimin ultrasonografik görüntüsü.....	30
Şekil 20. PPL planda anormal LMA yerleşiminin yerleşimin ultrasonografik görüntüsü.....	30
Şekil 21. Hasta Gruplarının Sistolik ve Diastolik Kan Basınçlarının Değişim Grafisi.....	40
Şekil 22. Grupların USG Toplam Puan Değişim Grafiği.....	41

## TABLolar DİZİNİ

### Sayfa No:

<b>Tablo 1.</b>	Klasik laringeal maskenin kiloya göre ölçüleri ve önerilen maksimum kaf volümleri .....	14
<b>Tablo 2.</b>	Kaçak Testi Sonucunda Grade Değerleri .....	26
<b>Tablo 3.</b>	Ultrason Skorlama Sistemi .....	31
<b>Tablo 4.</b>	Song ve ark. Ultrason Skorlama Sisteminin Modifiye Edilmiş Şekli ...	31
<b>Tablo 5.</b>	Ultrason Değerlendirme Puanına Karşılık Gelen Grade Değeri .....	31
<b>Tablo 6.</b>	Hastaların Klinik Verilerinin Gruplar Arası Dağılımı .....	33
<b>Tablo 7.</b>	Hastaların cinsiyet, ASA ve Mallampatilerinin gruplara göre Dağılımı	33
<b>Tablo 8.</b>	Tedavide Kullanılan İlaçların Gruplara Göre Dağılımı .....	34
<b>Tablo 9.</b>	Klinik testte hastaların bilateral simetrik göğüs hareketi, Oskültasyonda Gaz kaçağı ve Kaçak testi sonuçları.....	35
<b>Tablo 10.</b>	LMA yerleştirilmesi aşamasında Ultrasonografi puanları .....	36
<b>Tablo 11.</b>	LMA yerleşimi ve kaf volümleri.....	37
<b>Tablo 12.</b>	Hastaların Vital Bulgularının Preoperatif, İndüksiyon sonrası, LMA Yerleşimi Sonrası, 15. dk ve 30. Dk postop değerleri.....	38
<b>Tablo 13.</b>	Hastaların SPO <sub>2</sub> , Tidal Volüm, Frekans, Ppeak, EtCO <sub>2</sub> , FiO <sub>2</sub> , İndüksiyon sonrası, LMA yerleşimi sonrası, 15. dk ve 30. dk değerleri	39
<b>Tablo 14.</b>	Hastaların LMA içi kan varlığı, postoperatif boğaz ağrısı ve postoperatif yutma gücüğü durumları hasta gruplarına göre değerlendirilmesi.....	40

## ÖZET

### KİSMİ ŞİŞİRİLMİŞ ve SÖNÜK KAFLI LARİNGEAL MASKE YERLEŞTİRME TEKNİKLERİNİN ULTRASONOGRAFİ VE KLİNİK TESTLER İLE KARŞILAŞTIRILMASI

Dr. Muhammet Üzeyir SÖZER

Laringeal maske (LMA), genel anestezi sırasında akciğer ventilasyonunu sağlamak için yaygın olarak kullanılan subraglottik bir havayolu aracıdır. Bu çalışmada, LMA'nın yerleştirilmesinde kullanılan klasik kaf sönük ve kısmen şişirilmiş tekniklerin başarısını klinik testler ve ultrasonografik değerlendirme ile karşılaştırmayı amaçladık.

Çalışmamız Pamukkale Üniversitesi Hastanesi ameliyathanesinde elektif olarak genel anestezi altında laringeal maske uygulanacak ASA 1-2 sınıfından, 18-80 yaş arası, 156 hasta üzerinde gerçekleştirildi. LMA yerleşim öncesi Grup I' de kaf tamamen söndürüldü, Grup II' ise kaf önerilen volümün yarısı kadar şişirildi. Hastaların ameliyat süresi, ASA sınıfı, kullanılan ilaç (Propofol, Remifentanil) dozları, bilateral simetrik göğüs hareketi varlığı, oskültasyonunda gaz kaçağı, kaçak testi grade, LMA yerleştirme süresi, LMA yerleştirme deneme sayısı, postoperatif komplikasyonlarının varlığı yanısıra nabız, kalp atım hızı, SpO<sub>2</sub>, tidal volüm, frekans, Ppeak, EtCO<sub>2</sub>, FiO<sub>2</sub> bulgularının indüksiyon sonrası, LMA yerleşimi sonrası, 15. dk, 30. dk, LMA çıkarıldıktan sonraki değerleri incelendi. LMA yerleşiminin ultrasonografik değerlendirmesinde, Song ve ark (1) tanımladıkları ultrasonografik puanlama sistemini kullanıldı. Çalışmadaki verilerimiz SPSS programıyla analiz edildi.

Araştırmamızın bulgularında, hastaların klinik verilerinin gruplar arası dağılımına bakıldığında; grupların yaş, boy, kilo, VKİ ve ameliyat süreleri benzer aralıkta bulundu. Grupların cinsiyet dağılımları, ASA sınıfları ve mallampati değerleri arasında anlamlı farklılık bulunmadı. Propofol ve remifentanil kullanım dozlarında gruplara göre anlamlı farklılık bulunmadı. Gruplar arasında klinik test sonuçları ve kaçak testinin dereceleri açısından anlamlı farklılık bulunmadı. Her iki grupta da yeniden yerleştirmeyi gerektirecek kaçak testi grade 3 grup I'de 1 hastada ve kaçak

testi grade 4 grup II'de 1 hastada tespit edildi. Ultrasonografik değerlendirme sonuçlarına toplam USG puanı açısından bakıldığında Grup I' deki hastalar 3, 2 ve 1 puanda yoğunlaşırken, Grup II'deki hastalar 3, 0 ve 1 puanda yoğunlaştı. Ultrasonografik değerlendirme sonucu elde edilen toplam USG puanları ve grade değerleri gruplar arasında istatistiksel anlamda farklılık bulunmadı. LMA yerleştirme deneme sayılarına bakıldığında Grup I'da 9 hastaya ve Grup II'de 5 hastaya 2 deneme yapıldı. Her iki grupta birer hasta 2 denemede de başarısız olması sebebiyle entübasyona geçildi. Grup I'deki hastaların yerleştirme süresi ortalaması (25,45 sn) grup II ye(24,13 sn) göre daha yüksek bulundu. Hastaların sistolik KB, diastolik KB ve kalp atım hızı, SpO<sub>2</sub>, tidal volüm, frekans, Ppeak, EtCO<sub>2</sub>, FiO<sub>2</sub> verilerinin induksiyon sonrası, LMA yerleşimi sonrası, 15. dk, 30. dk ve LMA çıkartıldıktan sonraki değerlerinde LMA yerleşiminden kaynaklanan fark bulunmadı. Postoperatif komplikasyon olarak belirtilen çıkartılan LMA' da kan varlığı ve postop boğaz ağrısı sadece Grup I de 1 hastada görüldü.

Çalışmamızda Klasik Sönük Kafli ve Kısmi Şişirilmiş Kafli LMA yerleştirme tekniklerinin başarısını, randomize gruplandırmış 156 hasta üzerinde klinik testler ve ultrasonografik değerlendirme eşliğinde kıyasladık. Çalışmamızın sonucunda gruplar arasında klinik testler ve ultrasonografik değerlendirme toplam puan ve USG grade değerleri açısından anlamlı fark oluşmasa da test ve değerlendirme sonuçlarına göre mükemmel yerleşim değerlerinde yoğunlaşan hasta sayıları, yerleştirme için geçen süre, deneme sayısı 2 olan hasta sayısı ve postop komplikasyonlar gözönüne alındığında kısmi şişirilmiş kafli LMA yerleştirme tekniği daha iyi sonuçlar vermiştir.

**Anahtar Kelimeler:** LMA yerleşimi, Kısmi şişirilmiş kaf, Ultrason, Kaçak testi

## SUMMARY

### **COMPARISON BETWEEN CUFF PARTIALLY INFLATED and CUFF FULLY DEFLATED LARYNGEAL MASK AIRWAY INSERTION TECHNIQUES WITH ULTRASONOGRAPHY and CLINICAL TESTS**

Dr. Muhammet Üzeyir SÖZER

Laryngeal mask airway (LMA) is a supraglottic airway device that is widely used to provide lung ventilation during general anesthesia. In this study, we aimed to compare the success of classical cuff deflated and cuff partially inflated insertion techniques used in the placement of LMA with clinical tests and ultrasonographic examination.

The study was performed in 156 patients from the ASA 1-2 class, 18-80 years old, who would be applied laryngeal mask under general anesthesia in the operating theater of Pamukkale University Hospital. Before placing the LMA, the cuff was fully deflated in Group I, and in Group II the cuff was inflated by half off the recommended volume. Patients' operation time, ASA class, drug doses (Propofol, Remifentanil), presence of bilateral symmetrical chest movement, gas leakage in auscultation, leak test grade, LMA placement time, LMA placement attempts, presence of postoperative complications and pulse, heart rate, SpO<sub>2</sub>, tidal volume, frequency, Ppeak, EtCO<sub>2</sub>, FiO<sub>2</sub> findings after induction, after LMA placement, 15 min, 30 min, after LMA removal were examined. For the ultrasonographic examination of the LMA placement we used ultrasonographic scoring system described by Song et al (1) . The data in our study were analyzed with SPSS program.

In the findings of our study, when we look at the relationship between the clinical data of the patients and the groups; age, height, weight, BMI and operation times of the groups were similar. There was no significant difference between the gender distributions, ASA classes and mallampati values of the groups. There were no significant differences in the doses of propofol and remifentanil compared to the groups. Also, there was no significant difference between the groups in terms of clinical test results and leak test degrees. The leak test that would require repositioning in both groups was determined in 1 patient in group I for grade 3 and the leak test in 1

patient in group II for grade 4. Considering the results of ultrasonographic examination in terms of total USG score, patients in Group I were concentrated in 3, 2 and 1 points, respectively, while patients in Group II showed a distribution in 3, 0 and 1 points, respectively. There was no statistically significant difference between the total USG scores and grade values obtained in the ultrasonographic examination section and the groups. When the number of trials was examined in LMA placement, 2 attempts were made to 9 patients in Group I and 5 patients in Group II. One patient in both groups failed after 2 trials and was directed to intubation. The mean LMA placement time of patients in group I (25.45 s) was higher than group II (24.13 s). There was no statistically significant difference in patients the groups with systolic BP, diastolic BP and heart rate, SPO<sub>2</sub>, tidal volume, frequency, Ppeak, EtCO<sub>2</sub>, FiO<sub>2</sub> data after induction, after LMA placement, 15 min, 30 min and after LMA removal. The presence of blood and postop sore throat on the LMA surface, which was identified as a postoperative complication, was seen only in 1 patient in Group I.

In our study, we compared the success of the Classic Fully Deflated Cuff LMA and Partially Inflated Cuff LMA placement techniques in 156 patients, randomly grouped, with clinical tests and ultrasonographic examination. As a result of our study, although clinical tests and ultrasonographic examination results did not differ significantly between the groups in terms of total score and USG grade values but considering the results of the test and examination, the number of patients concentrating at the perfect placement values, the time taken for placement, patients with 2 attempts and the postoperative complications gave better results with the partial inflated cuff LMA insertion technique.

**Keywords:** LMA placement, Partially inflated cuff, Ultrasonography, Leak test

## GİRİŞ

Laringeal maske (LMA), genel anestezi sırasında akciğer ventilasyonunu sağlamak için yaygın olarak kullanılan subraglottik bir havayolu aracıdır. LMA ilk olarak 1983 yılında Brain(2) tarafından tanıtılmıştır ve düşük komplikasyon oranları, yerleştirme kolaylığı gibi avantajları nedeniyle anestezistler arasında endotrakeal tüpe alternatif olarak görülmektedir (3).

Anestezistler LMA'nın doğru yerleştirilmesinden her zaman emin olamayabilirler; bu durumda yetersiz havalandırma, yeniden yerleştirme ihtiyacı, gastrik distansiyon ve havalandırma mümkün değilse hipoksemi ortaya çıkabilir. Yetersiz havalandırma nedenini hızlı bir şekilde belirlemek gerekir. Yetersiz havalandırmanın en önemli nedeni LMA'nın uygunsuz yerleşimi olarak gösterilmesine karşın, tekrar yerleştirmeyeyle çözülemeyen laringospazm da söz konusu olabilir (1). İlk olarak Brain tarafından önerilen LMA yerleştirme tekniği kafın tamamen söndürüldüğü, hastanın boynu fleksiyonda, başı ekstansiyonda iken LMA'nın kalem gibi tutulup damağa doğru yavaşca itilmesi yöntemidir (2).

Kundra ve ark. ise kafın kısmen şişirildiği yerleştirme tekniğinin; tam sönmük klasik Brain tekniğine göre başarı ve kolaylığı artırdığını ileri sürmektedirler (4). Benzer şekilde Ghai ve Nakayama(5) çocuklarda, Matta ve ark (6). ise yetişkinlerde, kafi kısmen şişirilmiş yerleştirme tekniğinin daha başarılı olduğunu bildirmişlerdir. Öte yandan Brimacombe ve ark (7) ile Jiwon ve ark.(8) ise Klasik Brain tekniğinin daha başarılı olduğunu öne sürmüştür.

LMA yerleşimini doğrulamak için kaçak testi, klinik, fiberoptik ve ultrasonografik değerlendirme yöntemleri kullanılabilir (1). Kaçak testi en sık kullanılan yöntemdir ve 20 cmH<sub>2</sub>O' luk manuel ventilasyon esnasında kaçak varlığına dayanır, çoğu durumda yerleşimi doğrulamak için yeterlidir ancak tamamen güvenilir değildir, özellikle bazı uzun vakalarda yanlış yerleşim hemen tanınmayabilir (1, 4).

Fiberoptik incelemenin LMA pozisyonunu değerlendirmede en güvenilir yöntem olduğu düşünülmektedir (1); bununla birlikte kategorizasyonun nasıl olduğu konusunda fikir birliği yoktur. Ayrıca, fiberoptik inceleme invaziv bir yöntemdir,

uygulama esnasında ventilasyonun kesilmesini gerektirir ve hava yolunun kontaminasyonuna neden olabilir (1). Klinik test kolay göğüs inspeksiyonu ve trakeal oskültasyona dayanan, hızlı değerlendirme imkanı sunan ancak doğrulama gerektiren bir yöntemdir (1). Ultrason, hızlı, invaziv olmayan, güvenilir bir yöntemdir ve LMA yerleşimini ventilasyon kesilmeksizin değerlendirmeyi sağlar (1).

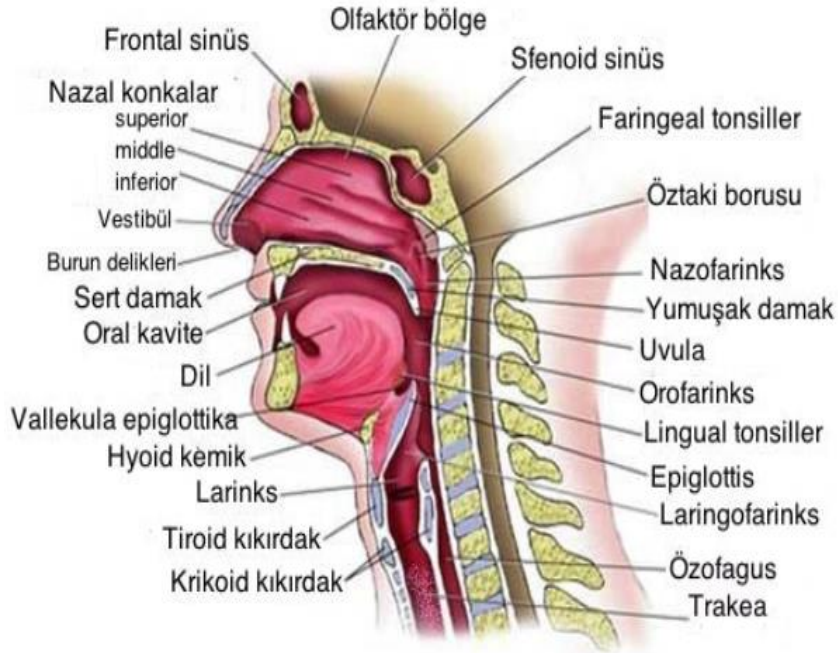
Bu çalışmada, LMA'nın yerleştirilmesinde kullanılan klasik kaf sönük ve kısmen şişirilmiş tekniklerin başarısını klinik test, kaçak testi ve ultrasonografik değerlendirme ile karşılaştırmayı amaçladık.



## GENEL BİLGİLER

### Üst Havayolu Anatomisi

Havayolları ağız ve burun deliklerinden başlayıp alveollerin girişinde sonlanır. Burun ve nazal pasaj, paranasal sinüsler, farinks ve larinksin vokal kordlar üzerinde bulunan kısmı üst havayollarını oluşturmaktadır (9). Anatomik olarak bu şekilde tanımlanabilmesinin yanında, fonksiyonel olarak trakea da bu yapılara eklenebilir. Burun üst havayolunun temel girişi olmakla birlikte, ağız alternatif bir giriş oluşturmaktadır. Burun nazofarenks olarak devam ederken, ağız orofarenks olarak devam eder (10).



Şekil 1. Üst havayollarının anatomisi (11)

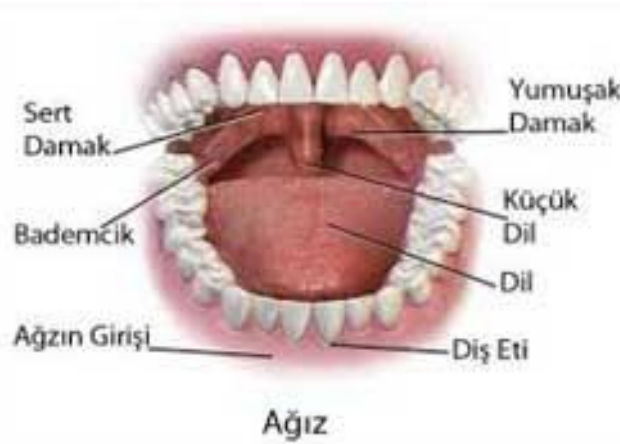
### Burun

Fonksiyonel olarak normal havayolu burundan başlar ve nazal pasajda herhangi bir obstrüksiyon gelişmedikçe burun temel soluma yoludur. Burun kemik ve kıkırdaktan oluşan, yüz kemiklerine oturmuş piramidal bir yapıdır (10). Burun dış kısım ve iç nazal kavitelerden oluşur (12). Nazal kaviteler kılcıl damarlar, mukus tabakası ve kıllarla kaplıdır. Bu sayede; burun solunan havayı ısıtmakta,

nemlendirmekte, filtrelemekte ve koku alma işlevini gerçekleştirmektedir. Nazal kaviteler birbirinden nazal septum ile ayrılır. Kavitelelerin lateral duvarlarında, kaviteye doğru çıkıntı yapan nazal konkalar bulunmaktadır (13). Bu yapılar nazal entübasyon sırasında zarar görebilmektedir. Lateral duvarda bulunan açıklıklar paranasal sinüslere açılmakta, uzun süreli nazal entübasyonda drenaj bozulmakta ve sinüzit gelişebilmektedir (12).

### Oral Kavite

Oral kavite; anteriorda dudak ve dişler, posteriordada orofarenksle birlikte yumuşak ve sert damak, inferiorda ise dilin 2/3 ön kısmı mandibula tarafından oluşturulur. Dilin arka yüzündeki nonkapsüle lenfoid dokular Waldeyer halkasının bir parçasıdır ve hipertrofi havayolu yönetiminde ciddi zorluklara neden olabilmektedir. Havayolu yönetiminde ağzın iyi bir şekilde açılabilmesi önem taşımaktadır. Ağzın açılma hareketi, temporomandibular eklemdaki(TME) rotasyon hareketiyle başlamakta ve mandibulanın kondillerinin TME içerisinde kaymasıyla devam etmektedir. 'Jaw-trust' manevrasında da mandibula ve üzerindeki yapılar, TME'in kayma özelliğinden yararlanılarak öne doğru hareket ettirilmektedir (12).



**Şekil 2.** Oral Kavite bölümleri (14)

### Farinks

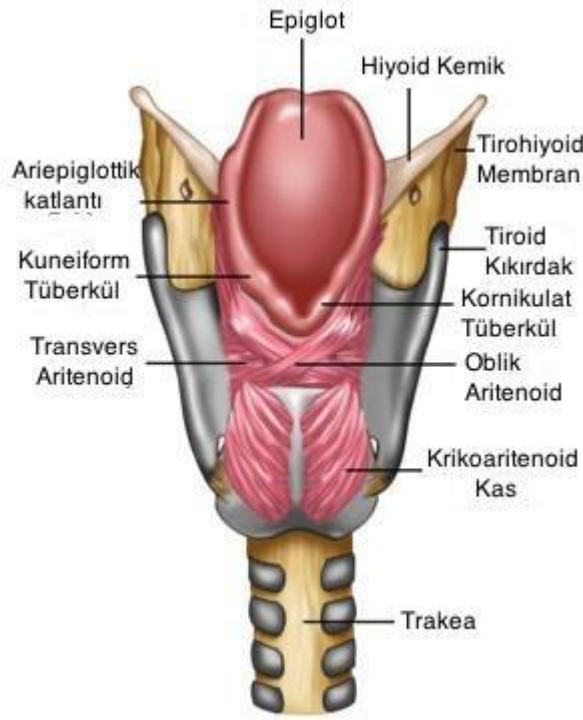
Farinks kafa tabanından krikoid kıkırdağın alt sınırına kadar uzanan 12-15 cm uzunluğunda boru şeklinde fibromusküler bir yapıdır (12). En geniş yeri hiyoid kemik

hizasında, en dar yeri ise özofagus hizasındadır. Bu nedenle yabancı cisim apirasyonu olduğunda obstrüksiyonun en sık görüldüğü bölge özofagus hizasıdır. Nazal ve oral kaviteleri, aşağıda larinks ve özofagus ile birleştirir. Kör entübasyon denemeleri sırasında hem farinks hem de özofagus zarar görebilir. Farinks; nazofarinks, orofarinks ve laringofarinks olmak üzere üç bölüme ayrılır. Nazofarinks, farinksin nazal kavitenin posteriorunda kalan kısmıdır. Orofarinksin temel görevi sindirimle ilgilidir, yumuşak damaktan başlar ve epiglotun üst ucuna kadar uzanır (15). Nazotrakeal tüp yerleşimi sırasında, tüp arka duvara dayanabilir ve bu noktada daha fazla güç uygulanması submukozal hasara neden olabilir. Laringofarinks (hipofarinks) 4. ve 6. servikal vertebralar arasında uzanır, epiglotun üst sınırından başlar ve krikoid kıkırdağın inferior sınırına kadar uzanır. Burada daralmaya başlar ve özofagus ile devam eder (16).

### **Larinks**

Larinks, üst havayolunun bitiminde yer almakta ve epiglottisten krikoid kıkırdağın alt ucuna kadar uzanmaktadır. Larinks; birbiriyle artikülasyon yapan kıkırdaklar ve fibroelastik membranlardan oluşan bir iskelet ile bu yapının üstünü örten kas tabakası ve mukoz membranlardan meydana gelmektedir. Erişkinlerde 3. ve 6. servikal vertabraların hizasında yer alır. Larinks çocuklarda ve kadınlarda daha yukarıda yer alabilir. Erkeklerde larinksin uzunluğu 44 mm, transver çapı 36 mm ve sagital çapı 43 mm iken; kadınlarda bu mesafeler 41 mm, 36 mm ve 26 mm'dir. Larinksin temel görevi; yabancı cisim, yiyecekler ve sekresyonların trakeaya geçişini engellemektir. Larinks, ayrıca konuşma organı olarak da görev yapmaktadır (16).

Larinksin girişini, anteriorda epiglotun üst ucu, posteriorda aritenoid kıkırdaklar arsında bulunan mukoz membran katlantısı ve lateralde ariepiglottik katlantılar oluşturmaktadır. Larinks, posteriorda laringofarinkse doğru bir çıkıntı yapmakta ve her iki tarafında piriform fossa yer almaktadır (12).



**Şekil 3.** Larinks'in anatomisi(17)

### **Trakea**

Trakea, krikoid kıkırdağın alt ucundan (C6 vertebra hizası) karınaya (T4 vertebra hizası) kadar uzanmaktadır. Trakea; anteriorda birbirine fibroelastik dokular tarafından bağlanan U şeklindeki kıkırdak halkalardan ve posteriorda trakealis kası tarafından oluşturulmaktadır. Altıncı halkadan sonra trakea, intratorasik trakea olarak adlandırılır. Trakeanın kaslar içte sirküler ve dışta longitudinal tabaklardan oluşmaktadır. Longitudinal lifler çocuklarda daha fazla olmakla birlikte, erişkenlerde bu tabaka kaybolmaktadır (10).

### **Supraglottik Havayolu Araçları**

Supraglottik havayolu araçları (SGHA) havayolu açıklığının sağlanması veya genel anestezi altında cerrahi girişim planlanan hastalarda kullanılan; yüz maskesi ve endotrakeal tüpe alternatif olarak kullanılan araçlardır (18). Çeşitli çalışmalarda ekstraglottik, periglottik, supralaringeal havayolu araçları gibi adlandırmalar olsa da literatürde en yaygın tanımlama supraglottik havayolu araçları olarak geçmektedir ve bunların hepsi; ağızdan başlayıp larinkse girmeden sonlanan ve laringeal bölgenin üst

tarafındaki havayolu açıklığını sağlayan, hava akımını glottis, trakea ve akciğerlere yönlendiren aygıtlardır (18).

Ek olarak bu araçlar; değişik etkinlik derecelerinde özefagusu kapatarak midenin gazla dolmasını azaltırlar. Supraglottik havayolu araçları, havayolu kontrolünü sağlamada yüz maskesine göre daha efektif olması, endotrakeal entübasyona göre daha az invaziv olması, uygulama kolaylığı, kas gevşemesi gerektirmemesi, diş, vokal kord ve trakea hasarına yol açmaması; ayrıca hemodinamik yanıtta daha az değişiklik yapması gibi özellikleri ile ön plana çıkmaktadır (3).


Laringeal maske (LMA) ve benzerleri daha çok ameliyathanede elektif, kısa süreli ve kas gevşemesi gerektirmeyen operasyonlarda genel anestezi uygulama amacıyla kullanılırken kombitüp, laringeal ve faringeal tüpler daha çok acil departmanı ve hastane öncesi ortamlarda havayolu yönetiminde kullanılmaktadır. Supraglottik havayolu araçları, American Society of Anesthesiologists (ASA) tarafından 1995 yılında zor havayolu algoritmasına eklenmiş olup bu hastalara ventilasyon ve endotrakeal tüp yerleştirilmesinde kullanılmaktadır (19). LMA'nın, entübasyon yapılamayan durumlarda veya entübasyon konusunda deneyimsiz kişiler tarafından kolayca yerleştirilebilmesi sebebiyle (20) alternatif havayolu aracı olarak kullanılması önerilmektedir.

Supraglottik hava yolu araçlarını, Donald Miller (21) perilaringeal kafı olanlar, anatomiye uygun şekillendirilmiş kafsız olanlar ve faringeal kafı olanlar şeklinde sınıflandırmıştır. Yeni jenerasyon SGHA'nda, aspirasyon riskini azaltmak için düzenlemeler yapılmıştır. Supraglottik hava yolu araçlarından yaygın kullanılanlarına bakacak olursak;

### **Klasik Laringeal Maske (CLMA)**

Laringeal maske, hipofaranksin şekline uygun ve larinksi bir conta gibi kapatan minyatür bir silikon maske ve buna 30 derecelik açı ile birleşmiş silikon bir tüpten oluşur. Maskenin çevresinde şişirilebilir eliptik bir hava yastığı vardır. Maskenin tabanında bulunan tüp açıklığının girişindeki longitudinal uzantılar epiglotun obstrüksiyonunu önler. Ayrıca trakeal tüplerdekine benzer şekilde hava yastığını

şışirmek için bir pilot tüpü ve hava yastığındaki basıncı kontrol edebilmek için küçük bir balonu vardır. Laringeal maskenin gövdesini oluşturan tüpün arka duvarı boyunca siyah renkli radyo opak bir çizgi vardır ve oryantasyonda yararlı olan bu çizgi radyolojik kontrol amacıyla da kullanılabilir (2, 22-24).



**Şekil 4.** Klasik Laringeal Maske (CLMA) (25)

#### **Fleksibil LMA (FLMA)**

Klasik LMA ile karşılaştırıldığında, fleksibil LMA'da tüpün esnekliği artırılmış, boyu uzatılmış, dış çapı azaltılmıştır. Bunlar sayesinde cerrahi erişim kolaylığı ve intraoperatif obstrüksiyon sıklığında azalma sağlanmıştır. Böylelikle baş boyun, göz ve kulak burun boğaz cerrahilerinde kullanılabilir (25).



**Şekil 5.** Fleksibil LMA (FLMA) (26)

#### **LMA Unique (LM-U)**

Klinik kullanıma 1997 yılında giren *LMA Unique* (LM-U), polivinilkloridten yapılmış tek kullanımlık LMA'dır. Havayolu tüpü şeffaftır ve yarı rijittir. Klasik laringeal maskeye göre tüp konveksliği daha fazladır. Yerleştirme kolaylığı ve

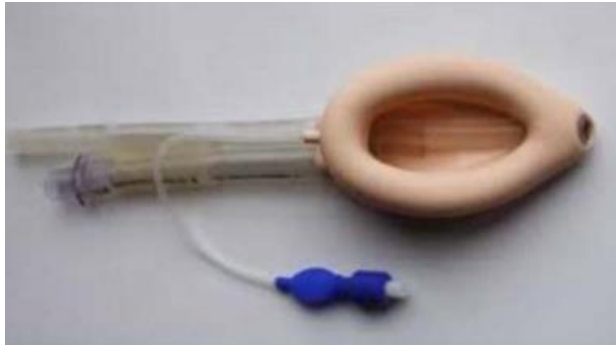postoperatif komplikasyon açısından klasik LMA ile benzer özelliklere sahiptir. Klasik laringeal maskeye göre kafı daha kalındır ve N<sub>2</sub>O'ye daha az geçirgendir. Bu nedenle N<sub>2</sub>O difüzyonundan kaynaklanan kaf basıncı artışı daha az görülmektedir (27).



**Şekil 6.** LMA Unique (18)

#### **Proseal LMA (PLMA)**

Proseal LMA, yeni jenerasyon bir laringeal maske olarak hava kaçağını azaltmak ve daha iyi bir yerleşim sağlamak için modifiye edilmiş bir kafı, gastrik içerik regürjitasyonunu önlemek ve aspire etmek amacıyla bir drenaj tüpü bulundurur (18).

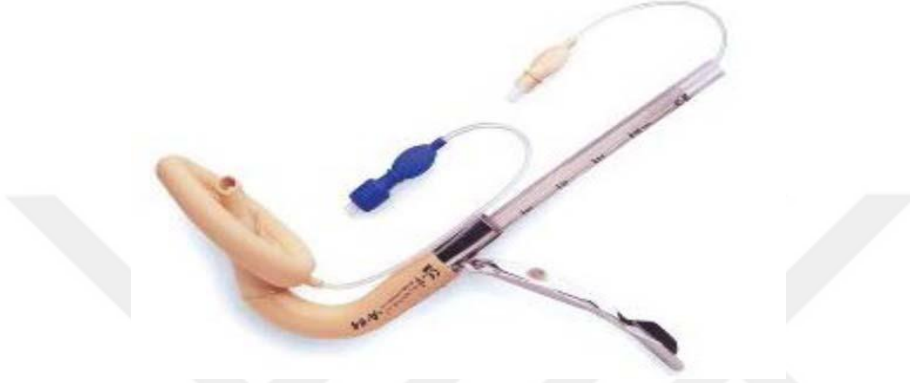

**Şekil 7.** Proseal LMA (18)

#### **Fasttrach LMA (FT-LMA)**

Zor veya imkânsız havayolu olgularında ventilasyona olanak sağlaması laringeal maskenin bir avantajı olarak kabul edilmesine rağmen, acil olgularda gastrik

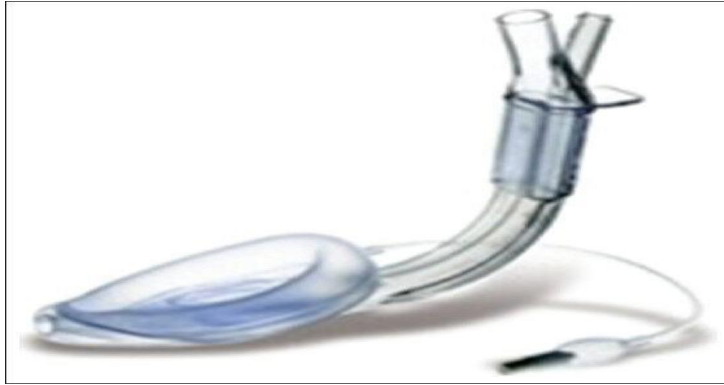regurjitasyon riski nedeniyle endotrakeal entübasyon tercih edilmektedir. Entübasyon güçlüğü yaşanan olgularda kullanılmak üzere Brain LMA Fastrach'i geliştirmiştir. Glottise yerleşmesini kolaylaştıran oral, faringeal ve laringeal anatomiye uygun bir eğimi, yerleştirilmesini ve manipülasyonunu kolaylaştıran metal bir sapı, endotrakeal tüpü trakeaya yönlendiren bir lümeni ve tüp geçerken epiglottu kaldıran hareketli bir bar yapısı vardır (19).



**Şekil 8.** LMA Fastrach (19)

### **Supreme LMA**

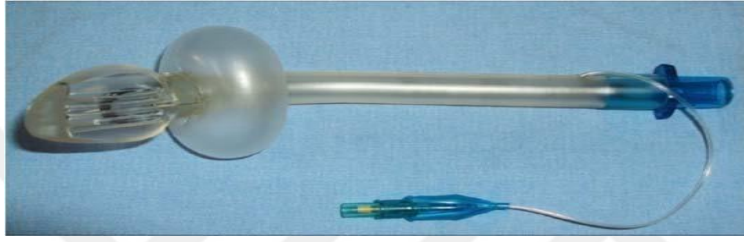Supreme laringeal maske, tek kullanımlık ve lateks içermeyen yapıda bir LMA'dır. Yüksek orofaringeal kaçak basıncı değerleri ve drenaj tüpüne sahip olmasıyla PLMA'ya, kolay yerleştirilebilme özelliği ile FT-LMA'ya, tek kullanımlık olma özelliği ile de unique LMA'ya benzemektedir. Sert yapısı sayesinde stileye ihtiyaç göstermez (25).



**Şekil 9.** Supreme LMA(25)

## **Kobra Perilaringeal Havayolu**

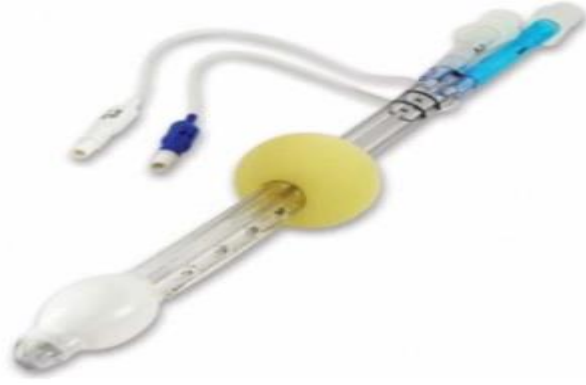Kobra PLA, faringeal kafli, tek kullanımlık, koni şeklinde ve çizgili bir başı olan, yenidoğandan erişkine 8 farklı boyutu bulunan bir supraglottik havayolu aygıtıdır. Tüpün proksimal ucu solunum devresine bağlanırken, uzatılmış ve genişletilmiş distal uca 'kobra' şekli verilmiştir. Kobra şeklindeki distal uçta yumuşak yarıklar oluşturulmuştur böylece hem endotrakeal tüpün geçişine izin verilmiş hem de epiglottisin buraya oturması sağlanarak hava yolu obstrüksiyonundan kaçınılması amaçlanmıştır (28).



**Şekil 10.** Kobra PLA (28)

## **Özefageal Trakeal Kombitüp**

Özefago-trakeal kombitüp daha çok ameliyathane dışı kullanım amacıyla üretilmiş, tek kullanımlık, özefagus veya trakeaya yerleşerek ventilasyonu sağlayan çift lümenli bir SGHA'dır. Büyük bir proksimal orofaringeal balonu ve düşük basınçlı küçük bir distal kafı vardır. Proksimal lümen, kafar arasında ventilasyona olanak veren 8 tane havalandırma deliğine sahip olup distal lümen ise alt uçta tek bir ventilasyon açıklığı bulundurur (29). Kör olarak hipofarinkse yerleştirilir. Distal uç özefagustayken, gastrik içeriğin regürjite olma ihtimaline karşı distal kaf özefagusa yerleşir bu şekilde gastrik tüp özefageal lümen vasıtasıyla yerleştirilebilir ventilasyon ise proksimal tüpten sağlanır. Eğer distal uç trakeadaysa, distal kaf şişirildiğinde ETT gibi fonksiyon görür ve ventilasyon distal tüpten sağlanır. ETT ile karşılaştırıldığında; kombitüpün en önemli avantajı travma hastalarında baş-boyun hareketi olmaksızın yerleştirilebilme kolaylığıdır (29).



**Şekil 11.** Özefageal Trakeal Kombitüp (18)

### **I-GEL**

I-gel yeni jenerasyon supraglottik hava yolu araçlarından biridir. Laringeal ve faringeal anatomik yapılara bası yapmayacak şekilde yerleştirilmek üzere tasarlanmış, jelatinöz, şeffaf, termoplastik elastomer yapıya sahip, tek kullanımlık ve kafsız bir hava yolu aracıdır. Yerleştirilmesi için fazla deneyim gerektirmemesi, larinkse iyi oturması, drenaj tüpü varlığı ve çocuklarda da kullanımına olanak sağlayan yedi farklı ölçüde olması avantajlarıdır (30).



**Şekil 12.** I-gel (30)

### **Baska Maske**

Baska maske, iki drenaj tüpü ve bir çukur eklenmesiyle orogastrik tüp ihtiyacını, ortadan kaldırır. Oval şekillendirilmiş hava yolu tüpü farinks içersindeki rotasyon ihtimalini azaltmak için ağza benzetilmiştir. En önemli avantajı, yerleştirmek için kafın indirilme ya da şişirilmesine ihtiyaç duyulmamasıdır (31).



**Şekil 13.** Baska Maske (31)

### **LARİNGEAL MASKE KULLANIMI**

Laringeal maske gastrointestinal ve solunum sisteminin birleştiği noktada glottis etrafına oturarak onu gastrointestinal sistemden ayıran düşük basınçlı halka şeklinde bir yastık gibi düşünülebilir. Tam yerleştirildiğinde ve şişirildiğinde alt ucu üst özofageal sfinkter hizasında yer alır. Yanları priform fossalara bakar ve üst ucu dil köküne dayanır. Bu sırada epiglot LMA'nın içinde ve ucu yukarı bakacak şekildedir. Hastalardaki anatomik değişiklikler, maskenin oturmasını önleyerek yeterli fonksiyon yapmasını engelleyebilir. Eğer özofagus maskenin kafının içinde kalırsa mide distansiyonu ve regürjitasyon olasılığı vardır. Maskenin yerleştirilmesi sırasında çoğu başarısızlık nedeni epiglotun veya kafın distalinin aşağı doğru katlanmasıdır (18).

#### **Avantajları**

- Yerleştirilmesi için kas gevşetici gereksinimi yoktur.
- Anatomik ölü boşluğu ortadan kaldırır.
- Yerleştirme ve çıkarılma sırasında kalp hızı ve kan basıncı değişikliğinin derecesi ve süresi trakeal entübasyona göre anlamlı düzeyde daha düşüktür.
- Göz içi basınç artışı trakeal entübasyona göre daha azdır.
- Laringeal hasar riski, işlem sonrası öksürük ve boğaz ağrısı sıklığı trakeal entübasyona göre daha azdır (22, 32)

#### **Dezavantajları**

- Regürjitasyonu ve aspirasyonu engellemez bu nedenle yalnızca midesi boşaltılmış hastalarda kullanılmalıdır.

- Yüzeysel anestezi sonucu, cerrahi stimülasyona bağlı olarak laringeal spazm gelişebilir. Bronşial sekresyonlar vokal kordları uyarabilir ve anesteziden derlenmede, laringospazm oluşturabilir.
- Pron pozisyonunda güvenilir değildir.
- Gaz kaçağı ve çevre kirlilik riski fazladır.
- Hava yolu emniyeti ETT'ye göre daha azdır (32).
- Laringeal maskenin kafını şişirmek için üzerinde belirtilen volümler aşılmalıdır. Kafın, maksimum volümden daha fazla şişirilmesi halinde farinks mukozasına uygulanan dış basınç kapiller perfüzyon basıncını aşacağından mukoza iskemisi riski ortaya çıkar. LMA kafının iç basıncı 60 cm H<sub>2</sub>O'dan fazla olmamalıdır. Ayrıca kafın aşırı şişirilmesi LMA'nın sızdırmazlığını paradoksal olarak kötüleştirebilir (25).
- Azot protoksitin kaf içine diffüzyonu basıncın zaman içinde artmasına neden olabileceğinden aralıklı basınç kontrolleri yapılmalıdır (25).

Laringeal maskenin farklı vücut ağırlıkları için önerilen 7 ayrı boyu vardır:

**Tablo 1.** Klasik laringeal maskenin kiloya göre ölçüleri ve önerilen maksimum kaf volümleri (22)

Kilo	cLMA no	Maksimum kaf hacmi
≤5 kg	1	4 ml
5-10 kg	1,5	7 ml
10-20 kg	2	10 ml
20-30 kg	2,5	14 ml
30-50 kg	3	20 ml
50-70 kg	4	30 ml
70-100 kg	5	40 ml
≥100 kg	6	50 ml

## **Kullanım Öncesi Hazırlık**

Klasik LMA steril değildir, 134°C'yi geçmeyen ısıda sterilize edilmelidir. Sterilizasyondan önce kafın 20 ml hava verilerek şişirilmesi ve daha sonra havasının tamamen boşaltılması önerilir. Kafın içinde hava kaldığı takdirde, otoklavda ısı ile genişleme sonucu kafın yırtılması ya da plastik valvin bozulma olasılığı vardır. Sterilizasyondan sonra kafın şekli değişebilir. Bu nedenle her kullanımdan önce kaf, önerilen hacimden %50 fazla hava ile şişirilerek sağlam ve düzgün şekilde olduğu görülmeli, sonra yeniden söndürülmelidir. Kafın tamamen söndüğüne ve distal kenarında herhangi bir kıvrım oluşmadığına dikkat edilmelidir. Maskede herhangi bir hasar, tüp renginde değişme ya da tüp 180 derece kıvrıldığında katlanma olduğunun saptanması halinde laringeal maske kullanılmamalı ve atılmalıdır. Sterilizasyon ve kullanım önerilerine uyulduğu takdirde bir laringeal maske 40 kez yeniden kullanılabilir (33).

Yerleştirme öncesi inhalasyon ile induksiyon uygulandığında anestezinin yeterince derinleşmesi sağlanmalıdır. Kas gevşetici kullanımı zorunlu değildir. Uyanık hastalarda topikal anestezi ile de yerleştirilebilir. Deneyim kazanma sürecinde pre-oksijenasyon yapılması önerilmektedir (34).

## **Yerleştirme Teknikleri**

### ***Klasik Brain Tekniği***

Standart teknik de denilen bu yöntemin zor olmadığı ve deneyimsiz kişilerce dahi kolayca takılabileceği kabul edilse de uzun bir öğrenme aşaması vardır ve deneyimli kişiler dahi başarısız olabilir.

- Laringeal maskenin uygun olarak hazırlandığı, kafın tam ve düzgün olarak boşaltılmış olduğu kontrol edilir.
- Laringeal maskenin arka yüzüne kayganlaştırıcı jel sürülür. Ön yüze kayganlaştırıcı özellikle sürülmemelidir; bu maske açıklığını daraltma, inhale edilme ve buna bağlı olarak öksürük gibi komplikasyonlara neden olabilir.

- Nondominant el ile hastanın kafası arkadan tutularak baş ekstansiyona boynu ise fleksiyona getirilir. Bu sırada bir yardımcı alt çeneyi aşağı çekerek ağız açmalıdır. Deneyimli olanlar dominant elin 3. parmağıyla ağız açma işlemini kendileri de yapabilirler. İşlem tamamlanana kadar bu pozisyon korunur. Teknik başarısızlığın en önemli nedeni hastanın baş ve boynuna doğru pozisyon verilememesidir.

- Laringeal maske açıklığı öne bakacak şekilde, tüp ve maskenin birleşim yerine en yakın kısmından, baş ve işaret parmaklarıyla kalem tutar şekilde tutulur. Yerleştirme sırasında işaret parmağı ağzın içine sokulacağından eldiven giyilmesi önerilir.

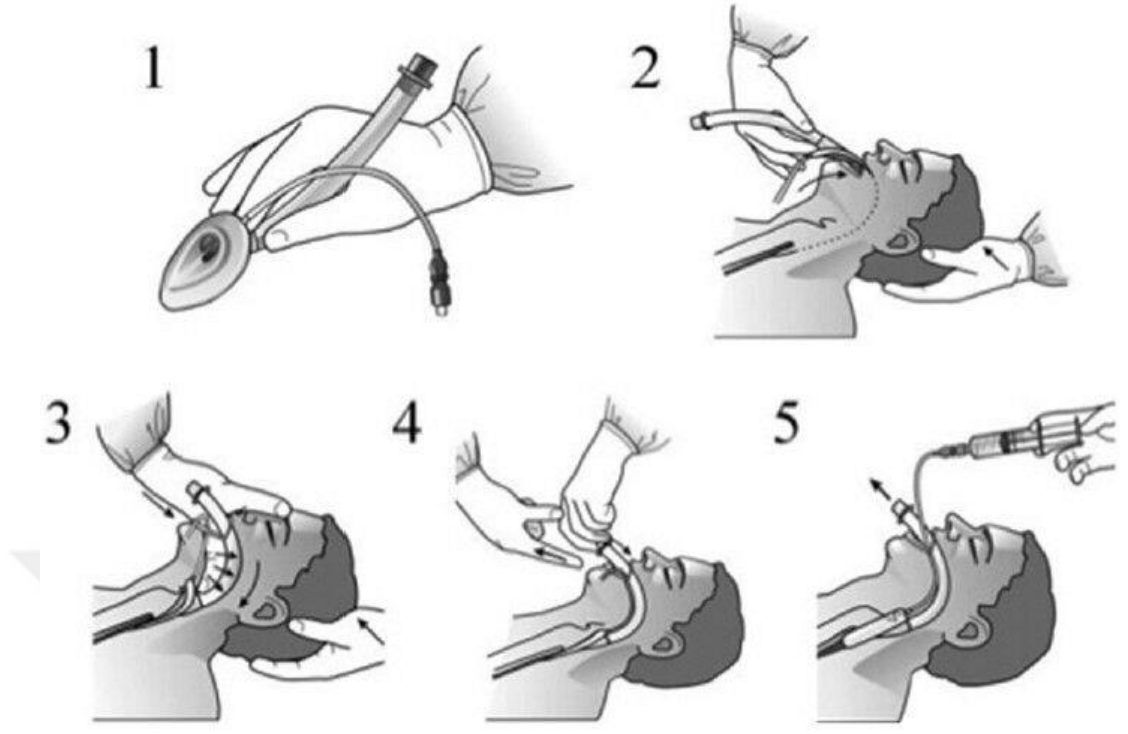
- Maske açıklığı alt çene ve dile bakacak şekilde, sivri uç kısmı hastanın üst kesici dişlerinin iç yüzeyi karşısındaki sert damağa doğru bastırılır ve maskenin yassılaştığı izlenir. İşaret parmağı yardımıyla oral kaviteye doğru itmeye ve sert damağa doğru bastırmaya eş zamanlı olarak devam edilir. İlerletme sırasında maske yassılığında bozulma, kafın kendi üzerinde yuvarlanma ya da katlanma görülürse geri çekip yeniden yerleştirmek gerekir.

- Laringeal maske işaret parmağı ile sert ve yumuşak damak üzerinden kaydırarak hipofarenkse doğru direnç hissedilene kadar itilir. Direnç hissedildiğinde işaret parmağı içerde ve diğer parmaklar dışarıdayken önkolun hafif pronasyonu ile maskeyi tam pozisyona yerleştirme genellikle mümkündür.

- İşaret parmağı dikkatlice ağzın içinden çekilir, bu sırada maskenin pozisyonunun bozulmaması için nondominant elle tüpün ağız dışında kalan bölümü tutulur ve hafifçe aşağıya doğru bastırılır.

- Kaf, önerilen miktarda hava ile tam olarak şişerilir. Şişirme sırasında 1,5 cm'e kadar küçük miktarda dışa doğru bir kayma hareketi normaldir.

- Bir ısırma bloğu ya da 2,5-3 cm kalınlığında bir spanç ya da kumaş tomarı katlanarak dişlerin 2 cm gerisine uzanacak şekilde yerleştirilir ve flaster ya da sargı bezi yardımıyla laringeal maskenin ağız dışında kalan tüp kısmı orta hatta tespit edilir (25).



Şekil 14. Klasik Brain Tekniği (25)

#### ***Kısmi Şişirilmiş Kaflı Brain Tekniği***

Bu teknikte uygulama olarak klasik Brain tekniği kullanılır; tek farkı uygulama öncesi LMA önerilen toplam volümün yarısı kadar şişirilir (8).

#### ***Rotasyonel teknik***

Bu teknikte kafi kısmen şişirilmiş LMA lümeni damağa bakacak şekilde ağız içine yerleştirilip orofarinkse ulaştığında saat yönünde 180° döndürülür ve itilerek son konuma getirilir. Standart tekniğe göre dili geçmek daha kolay olur (35).

#### ***Lateral Teknik***

Bu teknikte LMA kısmi şişirilmiş halde dil ile 45° lik açı yapacak şekilde ağıza yerleştirilip işaret ve başparmak kullanılarak direnç hissedilene kadar ilerletilir ve sonrasında düz pozisyona getirilir (4).

## Yerleřtirmede Yařanan Problemler

- LMA'yı sert damađa dođru itmedeki başarısızlık ve yetersiz lubrikasyon maske ucunun maskenin posterior farinks duvarına yapıřmasına ve kendi üstünde katlanmasına neden olabilir.
- řayet kaf řişik olarak kalmıyorsa ya valf bozulmuřtur ya da kaf kaçıyordu. Otoklavlanmış LMA'ları kullanırken mutlaka eldiven giyilmeli, kafi kaçıran LMA'lar tamir edilmemelidir. LMA'nın havası indirildiğinde řekli düzgün olmalıdır; maskenin ucu düz kıvrımlı fakat hafifçe delikli yüzden uzaklařır konumda olmalıdır. Bu gerçekleştirilmediğinde uygulama basamakları dođru olarak yerine getirilse bile ađız içinde yanlış pozisyonlar gelişebilir.
- Maske katlanırsa epiglottu ařađı iter ve obstrüksiyona neden olabilir, dođru yerleřtirmede hipofarinksin tabanına ulařan maske, ucuyla epiglottise temas etmez. Maskenin kafi indiğinde veya yeterli volüm verilmediğinde epiglottisi ařađı iter ve glottisi kapatır.
- Anestesi yüzeysel ise ya da yanlış yerleřtirme sonucu maskenin ucu vokal kordların üzerine gelmiře, ıkınma, öđürme ya da öksürük gibi reaksiyonlar gelişebilir. Laringeal maske hemen çıkarılmalı ve anestezi derinleřtirilmelidir.
- Maskenin dilin gerisinden ařađı dođru kaymamasının nedenleri boyun fleksiyonu ya da kayganlařtırıcı yetersizliđi, maske ucunun sert damak üzerine dođru yerleřtirilememesi ve pasajı daraltan hipertrofik tonsil ya da tümörlerden kaynaklanabilir.
- Kafın řişirilmesinden sonra yeterli ventilasyon yapılamaması ya da inspiratuvar wheezing oluřması anestezinin yüzeysel olması, maskenin lateral ya da posterior rotasyonu veya küçük numaralı maske kullanımına bađlı farinkste fazla ileri gitmesi sebepleriyle olabilir.
- Ventilasyon yeterliyken kaçak sesi duyulması genellikle yüksek volüm ya da yüksek basınç (>20 cm H<sub>2</sub>O) uygulamasına bađlıdır. Göđüs hareketi görülebildiđi sürece hava kaçađı iřitilmeyene kadar ventilasyon volümünü ve basıncını azaltmak gerekir.

- Laringeal spazm sekresyon, kayganlaştırıcı ya da mide içeriği aspirasyonunun larinksi uyarmasından kaynaklanabilir. Midesi dolu olan hastalarda laringeal maske kullanılmamalıdır.
- Anestezi devrelerinin ağırlığı, büyük boyda laringeal maske kullanımı, hastanın pozisyonunun değiştirilmesi ya da yetersiz anestezi sonucu LMA yerinde değişiklik ortaya çıkabilir. Laringeal maskenin yerleşiminden kuşku duyuluyorsa yeniden yerleştirme ve sorunlu bir laringeal maske ile devam etmektense trakeal entübasyona geçmek daha doğrudur (32).

### **Ventilasyon**

Laringeal maske ile spontan, asiste ya da kontrollü solunum uygulanabilir. Spontan soluyan hastalarda yeterli deneyim kazanmadıkça kontrollü solunum amacıyla kullanılması önerilmez. Kontrollü solunum sırasında havayolu basınçları monitörize edilmeli ve yeterli ventilasyonu sağlamaya yeten en düşük basınç ve hacimler tercih edilmelidir (22).

### **Laringeal Maskenin Çıkarılması**

Laringeal maskenin çıkarılması önemlidir ve yalnızca laringeal maske kullanımını iyi bilen kişilerce yapılmalıdır. Ancak eğitimi çok kolaydır ve kısa sürede uyum sağlanabilir. Dikkat edilmesi gereken noktalar aşağıda belirtilmiştir.

- Laringeal maske kullanıldığında cerrahi girişiminin sonuna doğru anesteziyi yüzeyelleştirme alışkanlığından kaçınılmalıdır. Yetersiz anestezi altında oluşabilecek güçlü bir cerrahi uyarı havayolu spazmına yol açabilir.
- Laringeal maske varken, havayolunu açmada sık kullanılan alt çeneyi öne doğru çekme hareketi kesinlikle yapılmamalıdır, çünkü maskenin malpozisyonuna ya da spazma yol açabilir.
- Hasta komut üzerine ağzını açabilir durumdayken bile öksürmek laringeal maske çıkarılmasını gerektirmez ve bu özellik trakeal entübasyona üstünlük olarak kabul edilmektedir. Öksürük laringeal maskenin komplikasyonu değil sekresyon varlığının belirtisidir. Larinks spazm oluşursa anestezi derinleştirilmelidir.

- Anestezi derinliđinin yeterli olması kořuluyla laringeal maske iinden kr aspirasyon yapılabilir. Ancak genel kural olarak spazm olasılıđı nedeniyle laringeal maske ıkarılmadıka aspirasyon yapılmamalıdır. Gerekirse laringeal maske ıkarıldıktan sonra aspirasyon uygulanabilir.
- Laringeal maske ıkarılmadan nce ısırma blođu ıkarılmamalıdır.
- Hasta komut zerine ađzını aabildiđi zaman laringeal maskenin kafi sndrlerek ıkarılması en dođru zamanlamadır (23).

### **Komplikasyonlar**

- Regrjitasyon
- Mukoza hasarı
- Bođaz ađrısı, bođazda kuruluk ve yanma hissi
- Ses kısıklıđı
- Yutma glđ
- Tad duyusu kaybı
- Kulak ađrısı
- Kaf basısı ile karotis apında daralma (32).

Laringeal maskenin en nemli komplikasyonu regrjitasyondur. Regrjitasyona hazırlayıcı risk faktrleri dolu mide, travma, laparotomi, kolesistektomi, 14-16 haftadan byk gebelikler, zefageal dilatasyon, st gastrointestinal cerrahi yks, nazogastrik tp varlıđı ve morbid obesite olarak sıralanır ve bu olgularda laringeal maske kullanımından kaınılması nerilmektedir (35). Laringeal maskenin yanlış yerleřtirilmesine bađlı mide dilatasyonu oluřması da regrjitasyon riskini arttırmaktadır. Regrjitasyon riski premedikasyon ve indksiyonda kullanılan ajanlar, anestezi kalitesi ve laringeal maskenin yerleřtirilme ve ıkarılma zamanlaması ile de yakından iliřkilidir. Olası bir regrjitasyonun ok daha erken fark edilebilmesi, laringeal maskenin yz maskesine gre bir stnlđ olarak kabul edilmektedir. Regrjitasyon grldđnde hasta hemen trendelenburg pozisyonuna alınmalı, drenaj iin geii olarak solunum devresi laringeal maskeden ayrılmalı, %100 O<sub>2</sub> ile yumuřak bir ventilasyon uygulanmalı ve geređinde fiberoptik bronkoskopa temizliđi yapılmalıdır (36).

## **Ultrasonografi**

Ultrasonografi(USG); basit, taşınabilir, noninvaziv, güvenli, hızlı sonuç alınabilen, gerçek zamanlı görüntüleme olanağı sunan özelliklerinden dolayı son yıllarda havayolu değerlendirmesinde de kullanılan yöntemlerden biri olmuştur (37).

Ayrıca yumuşak dokuları iyi göstermesi, uzun dönemde yan etkisi olmaması, ağrısız bir işlem olması, iyonizan radyasyon içermemesi, USG eşliğinde biyopsi ve benzer girişimler yapılabilmesi gibi avantajları da bulunmaktadır.

## **Çalışma Prensibi**

Ultrasonografi, insan kulağının duyma eşiği olan 20 kHz üzerindeki ses dalgalarını kullanır. Medikal uygulamalarda ise ses dalgalarının daha yüksek frekanslı titreşimleri (2,5-10 MHz) kullanılmaktadır (38). Bu ses dalgalarının oluşturulmasında kullanılan problar piezoelektrik etki oluşturan materyallerden yapılır. Piezoelektrik etki, kristal bir maddeye basınç uygulayarak enerjiyi dönüştüren etkidir, tersine yansıyan ses dalgaları elektrik enerjisine dönüştürülür ve ultrason transduserlarında bu etkiden faydalanılır. Ses dalgaları transduser içindeki piezoelektrik kristaller tarafından oluşturulur, elektrik pulsları kristallerde sıkıştırılarak istenen frekansta ultrases oluşturur. Ses dalgası incelenecek alana gönderilir ve vücuttan yansır. Görüntü oluşumuna kadar geçen süreçte ses, yansıma, kırılma, saçılma, absorpsiyon ve iletimden geçer (37).

Kristal, sesi elektrik enerjisine dönüştürürken A-mod (amplitüd-şiddet modu), B-mod (brightness-parlaklık modu) veya M-mod (Motion-hareket modu) ile görüntülenebilir (39). Günlük uygulamada sıklıkla B-mod kullanılır ve bu modda transduser vücudun belli bir kesitini tarayarak iki boyutlu bir görüntü oluşturur. M-mod; doku boyunca tek bir düzlemde, görüntüleri bir biri ardına sıralanan B-mod görüntü sekanslarından oluşmaktadır. M-mod; tek bir kesite hareketlerin kaydedilmesi ve zamansal incelemesinde kullanılır (40, 41). Proben şekline ve yerleşimine göre farklı görüntü alanları elde edilir.

Sıklıkla kullanılan lineer ve konveks olmak üzere iki tür transduser vardır. Lineer yüksek frekanslı (7.5 MHz) transdüser, ciltten 2-3 cm derinliğe kadar yüzeysel yapıların görüntülenmesine uygundur. Konveks düşük frekanslı (5 MHz) transduser ise; daha derin dokular, batın içi organların yanında submandibular ve supraglottik bölgelerdeki yapıların sagittal ve parasagittal görüntülerini elde etmek için uygundur (37).

### **Anestezi Pratiğinde Kullanım Alanları**

USG kullanım alanları gelişen teknolojiyle gittikçe artmaktadır. Rejyonel anesteziye, nöroaksiyel ve kronik ağrı prosedürleri, vasküler erişim, hava yolu ve akciğerlerin değerlendirilmesi, travma hastalarında hızlı abdomen muayenesi ve kalp boşlukları ve kapakçıkları değerlendirmek için de kullanılmaktadır (37).

Santral venöz kateterizasyonu sırasında geleneksel topografik tanımlama yöntemine alternatif olarak da kullanılmaktadır. USG ile yapılan venöz girişimde ven yapısı ve varsa trombozun görülmesi, farklı anatomi varsa tespit edilmesi ve istenmeyen arteriyel girişimin önlenmesinde avantajlar sağlar (42).

USG işlem öncesi alanı taramak, gerçek zamanlı işlemi veya kateterin yerleşimini görmek için kullanılabilir. Arteriyel kanülasyonun USG eşliğinde yapılması tekrarlayan denemeleri azaltmakta, işlemi kısaltmakta ve başarı oranını artırmaktadır (42).

Anesteziye USG'nin belki de en yaygın kullanım alanı periferik sinir bloklarıdır. Sinir ve çevresini direkt görmeyi sağlarken, komplikasyonları azaltır ve lokal anesteziğin yayılımını gerçek zamanlı gösterir (43). Ağrı yönetiminde sinir kök bloğu, stellat ganglion bloğu, faset eklem bloğu, transforaminal enjeksiyonlar, epidural kan yaması, periferik sinir stimülatörü yerleştirilmesi gibi işlemlerde rehber olarak kullanılmaktadır (44).

## Hava Yolu Değerlendirilmesinde Ultrasonografinin Yeri ve Uygulama Alanları

Ultrasonografinin lineer yüksek frekanslı transduseri kullanıldığında larinksin yüzeysel konumu nedeniyle MRI ve CT'den daha yüksek çözünürlükte görüntüler elde edilebilir. Laringeal iskeletin parçaları farklı sonografik özelliklere sahiptir. Epiglot hipoekoik kalırken, tiroid ve krikoid kartilajlar yaşla birlikte kalsifiye olurlar. Yalancı vokal kordlar yağ içeriği nedeniyle daha hiperekoik görünürken, gerçek vokal kordlar kaslar nedeniyle hipoekoik gözlenirler (37).

- LMA yerinin doğrulanmasında kullanılır (1, 37)
- Çocuklarda ve genç yetişkinlerde ultrasonografi ile doğru endotrakeal tüp çapının belirlenmesi amacıyla subglottik seviyede trakea çapının ölçülmesinde kullanılır.
- Endotrakeal tüp yerinin doğrulanmasında tüpün trakea ya da özefagustaki yerleşimi belirlenebilir.
- Ultrasonografi ile entübasyon öncesinde boyundaki papillom, kist, hemanjiom veya malign lezyon gibi yumuşak doku kitleleri ve diğer üst havayolu patolojileri belirlenebilir.
- Zor havayolu yönetiminde acil krikotiroidotomi uygulamasında krikotiroid membranın lokalizasyonu, ultrason ile tespit edilebilir.
- Cerrahi ve perkütan dilatasyonel trakeostomi işlemlerinde, trakeanın lokalizasyonu, optimum kıkırdak aralığı ve kanül boyutunun belirlenmesine USG kullanımının katkısı vardır.
- Zor havayolunun öngörülebilmesinde USG kullanımı ile çeşitli sonoanatomik ölçümler yapılmaktadır.
- Çift lümenli tüp boyutunun belirlenebileceği bildirilmektedir.
- Uyanık fiberoptik entübasyon ve laringoskopi amacıyla süperior laringeal siniri bloke etmek için ultrasonografi eşliğinde sinir tespit edilerek lokal anestezi enjeksiyonu ile blokaj sağlanabilir.
- Ultrasonografi hastanın ekstübasyona hazır olduğunun saptanmasında kullanılabileceği bildirilmektedir.

- Ultrasonografi plevral effüzyon, kalınlaşma ve sıvısı miktarının tahminine yardımcı olduğu gibi plevra yüzeyinin yaklaşık %70 inin görüntülenmesini de sağlar. Ayrıca ultrasonografi X-ray ve tomografi gibi diğer görüntüleme tekniklerin kullanım ihtiyacını azaltır (37).



## GEREÇ YÖNTEM

Gözleme dayalı, randomize, tek merkezli bu çalışma; Pamukkale Üniversitesi Tıp Fakültesi Etik Kurulunun 12/06/2019 tarih 60116787-020/39927 sayılı onayını takiben, Pamukkale Üniversitesi Hastanesi ameliyathanesinde elektif olarak genel anestezi altında laringeal maske uygulanacak ASA (*American Society of Anesthesiologists*-Amerikan Anestezistler Birliği) 1-2 sınıfından 18-80 yaş arası 156 hasta üzerinde gerçekleştirildi. Entübasyon güçlüğü beklentisi olan, ASA>2, kısa kalın boyuna sahip, servikal operasyon öyküsü olan ve guatr hastalığı olan hastalar çalışma dışı bırakıldı.

Hastalara ameliyat öncesi bu çalışma açık bir şekilde anlatılarak bilgilendirilmiş gönüllü olur belgesi imzalamaları istendi. Hasta ameliyat salonuna alınarak monitörize edildi; arteriyal kan basıncı, kalp atım hızı ve periferik oksijen saturasyonu değerleri kaydedildi. Operasyon odasında 1 dk süre ile 10L/dk O<sub>2</sub> maske preoksijenizasyonu uygulandıktan ve vital bulgularının stabil olması sağlandıktan sonra indüksiyona başlandı. Hastanın ideal vücut ağırlığına göre 2mg/kg propofol ve 1 µg/kg remifentanil iv verildi. Yüz maskesi ile ventilasyon sırasında 5 lt/dk akım ile FiO<sub>2</sub> %80 e düşürüldü. Laringeal maske yerleştirildikten sonra genel anestezi idamesi, sevofluran (%1,5-3 hacim) ve remifentanil infüzyonu (0,5-2 µg/kg /dak) ile sürdürüldü. Sevofluranın inspiratuar ekspituar ölçümlerinin dengelenmesi sağlandıktan sonra taze gaz akımı 2 lt/dk ve FiO<sub>2</sub> değeri %50 ye düşürüldü. İnspiryum: ekspiryum oranı 1:2, tidal volüm ideal ağırlığa göre 6-8 ml/kg solunum sayısı etCO<sub>2</sub> 34-40 mmHg olacak şekilde ayarlandı.

Laringeal maske, rastgele seçimle belirlenen Grup I hastalara kaf tamamen söndürülerek, Grup II hastalara ise üretici tarafından önerilen hava volumünün yarısı verilerek Brain tekniği ile yerleştirildi ve sonra önerilen volume tamamlandı. Yerleştirme için geçen süre, deneme sayısı kaydedildi. Bütün hastalara LMA yerleşimini doğrulamak amacıyla eş zamanlı olarak *linik test, kaçak testi ve ultrasonografik değerlendirme* yapıldı. İki denemeye rağmen başarısız yerleşim olduğunda orotrakeal entübasyona geçildi.

**Klinik test:** Göğüsün inspeksiyonu ve tiroid kıkırdak laterale yerleştirilen steteskopla oskültasyonda kaçak sesinin varlığı değerlendirildi. Göğüs inspeksiyonunda bilateral simetrik göğüs hareketinin gözlenmesi ve trakeal oskültasyonda duyulabilir gaz kaçağı olmaması düzgün yerleşim kabul edildi (3). Bunlardan birinin sağlanamaması durumunda klinik teste göre uygunsuz yerleşim kabul edildi ve LMA yeniden yerleştirildi.

**Kaçak testi:** Hava yolu basıncı 20 cmH<sub>2</sub>O olacak şekilde yapılan manuel ventilasyon esnasında kaçak varlığı değerlendirildi (4).

**Tablo 2.** Kaçak Testi Sonucunda Grade Değerleri (1)

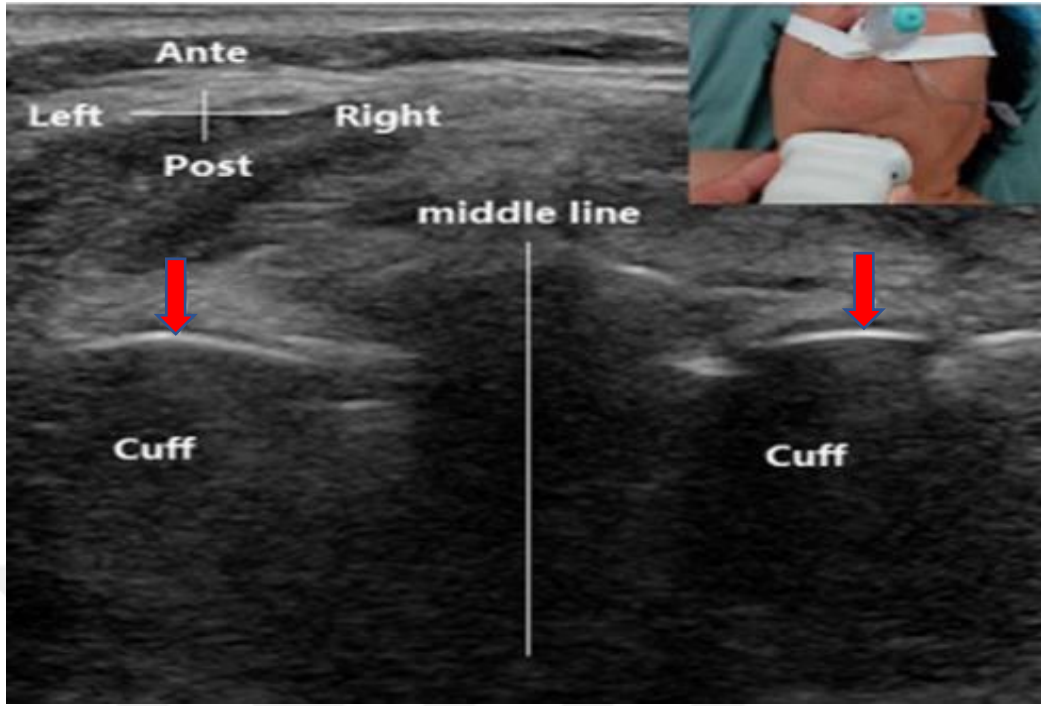
<b>GRADE</b>	<b>KAÇAK</b>
1	Kaçak yok
2	Kaçak var ancak yeterli ventilasyon sağlanıyor
<b>3</b>	<b>Belirgin kaçak ile birlikte yetersiz ventilasyon</b>
<b>4</b>	<b>Tam obstrüksiyon ve ventilasyonun olanaksız</b>

Kaçak testi sonucunda grade 3-4 değeri elde edildiğinde başarısız olarak değerlendirilip LMA yeniden yerleştirildi (1).

**Ultrasonografik değerlendirme:** Lineer prob kullanılarak üç standart planda elde edilen görüntüler üzerinden değerlendirme yapıldı. Her planda LMA yerleşiminin doğruluğunu gösteren 2 değerlendirme kriteri belirlendi. Bu kriterleri sağlayan durumlar için 0, sağlamayan her durum için 1 er puan verilerek toplamda 6 puanlık skorlama yapıldı. 0 puan mükemmel yerleşimi, 0-4 puan kabul edilebilir yerleşimi, 5-6 puan kabul edilemez yerleşimi göstermektedir (1).

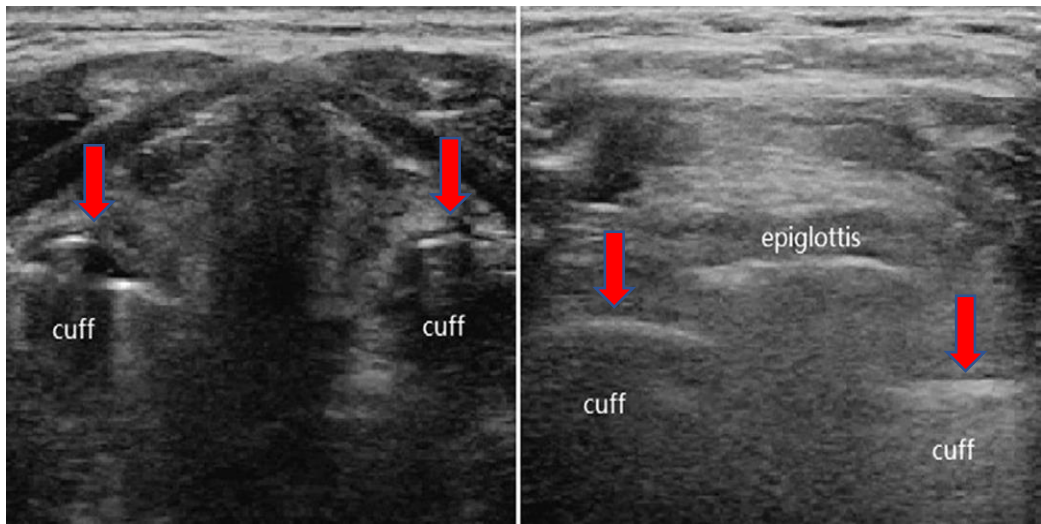
#### **Tiroid kıkırdak ve hiyoid kemik arasındaki transvers plan (THT Planı) :**

USG probunun tiroid kıkırdak ve hiyoid kemik arasına transvers şekilde yerleştirilmesi ile elde edilir (Şekil 15-A). Doğru yerleşmiş LMA da tipik olarak kaf gölgesi orta hattın her iki tarafında simetrik (THT1)(evet=0, hayır=1) ve şişkin yay şeklinde (THT2) görülmelidir (Şekil 15-B).



**Şekil 15.** THT planda normal LMA yerleşimin ultrasonografik görüntüsü (1).

Orta hattın her iki tarafında simetrik, şişkin yay biçiminde kaf gölgeleri görülmektedir



**Şekil 16.** THT planda anormal LMA yerleşimin ultrasonografik görüntüsü.

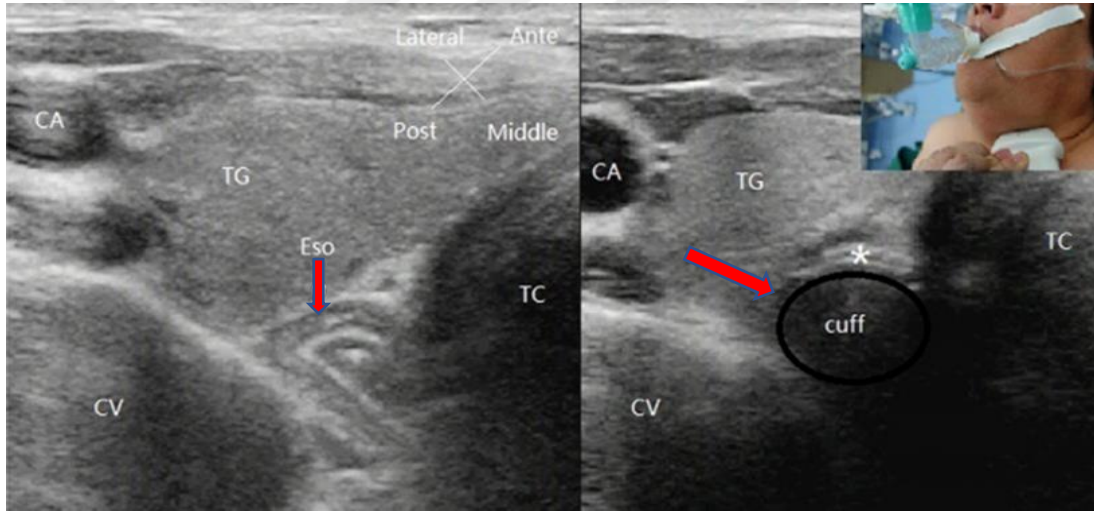
Solda kaf gölgeleri asimetrik; sağda kaf gölgesi asimetrik, rijid ve düz görünümde (1).

Anormal yerleşimin göstergesi olarak:

- Kaf gölgeleri simetrik değilse veya
- Şişkin, yay biçiminde kaf gölgeleri yerine düz kaf gölgelerinin olması halinde birer puan eklenir (1).

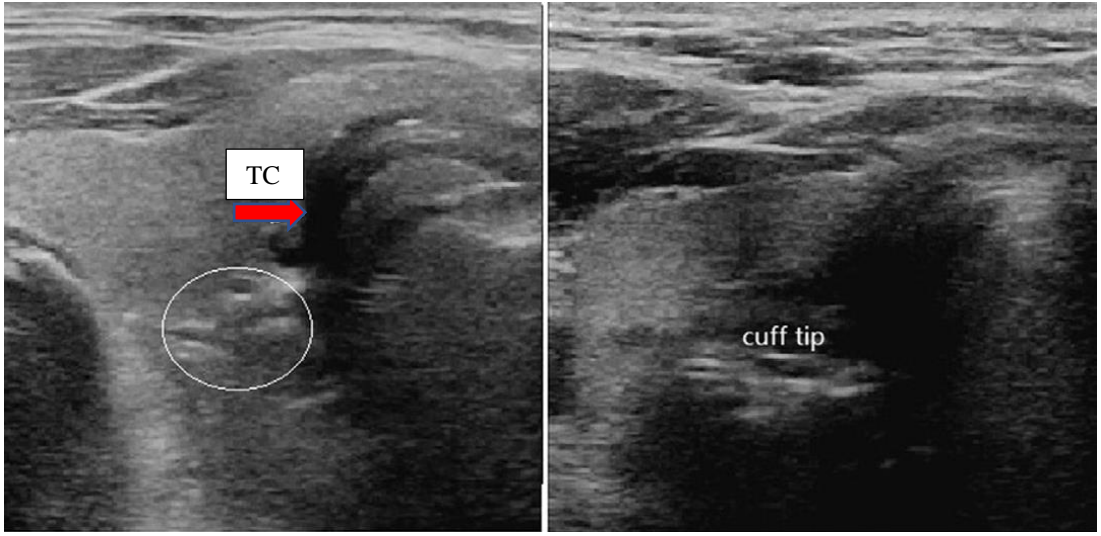
### **Lateral suprasternal çentik seviyesinde transvers plan (TLS Planı):**

USG probunun lateral suprasternal çentik üzerinde transvers olarak konulması ile elde edilir. Bu plandaki tipik görüntüde özefagus üst ucu trakeanın arkasında olmalıdır (Şekil 16-17). Doğru yerleşimde kafın ucunun özefagus üst ucuna rotasyon ve katlanma olmaksızın oturduğu görülmelidir. Usg probu orta hatta kraniale doğru kaydırıldığında özefagus üst ucunun görüntüsü keskin kenarlı yukarılak kaf gölgesine dönüşmelidir.



**Şekil 17.** TLS Planda Normal LMA yerleşimin ultrasonografik görüntüsü (1).

Solda; özefagus üst ucu trakea arkasında görülmekte. Sağda; prop yukarı doğru kaydırıldığında özefagus görüntüsünün yerine yuvarlak kaf gölgesi ve düzgün kaf kenarı(\*) görülmektedir. CA=Karotis arter; CV=Servikal vertebra; TC=Trakea; TG=Tiroid bezi.



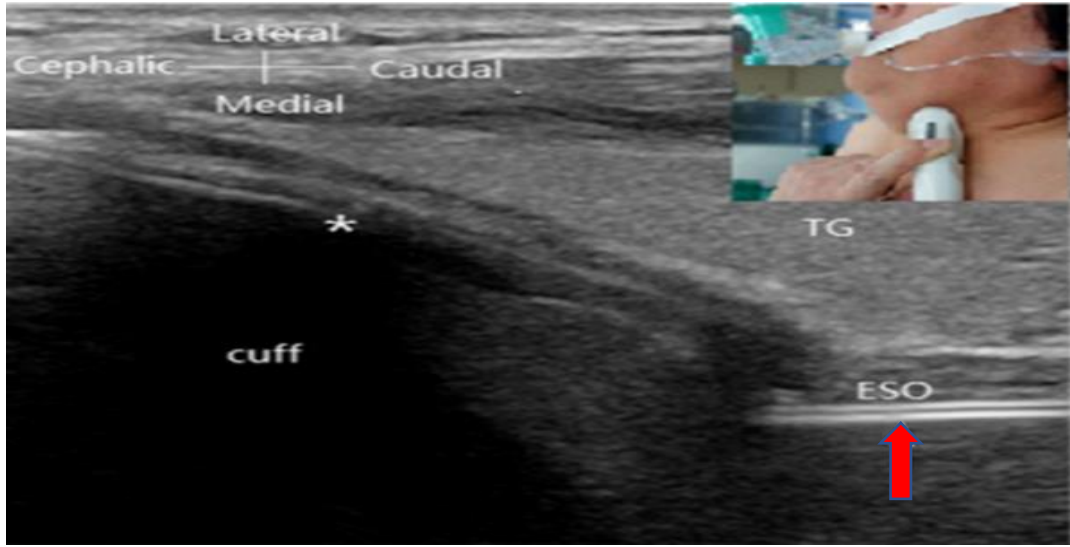
**Şekil 18.** TLS Planda anormal LMA yerleşimin ultrasonografik görüntüsü (1).

Solda; prob yukarı kaydırıldığında özefagus görüntüsü kaf görüntüsüne dönüşmez, trakea yanında düzensiz kaf görüntüsü(daire içi alan). Sağda; kaf ucu katlanmış ve kaf kenarı düzensiz görünümde. TC=Trakea

Anormal yerleşimin göstergesi olarak:

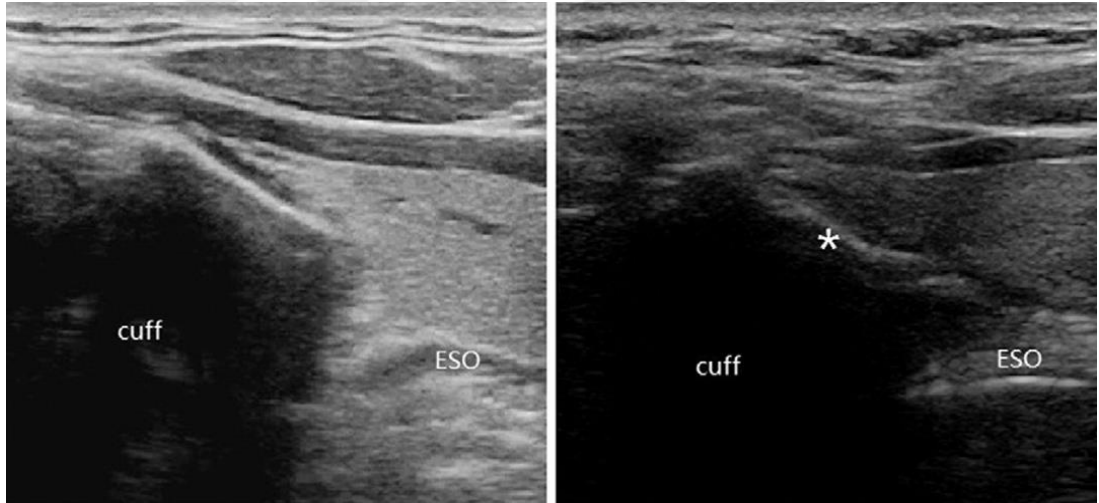
- Özefagus üst ucunun devamında kaf gölgesi olmaması
- Düzensiz veya katlanmış kaf gölgesi olması durumlarında birer puan eklenir (1).

**Farinks ve larinksin parasagittal planı (PPL Planı):** Üçüncü görüntü ikinci görüntünün niteliğindedir. İkinci görüntüde elde edilen özefagus görüntüsü merkezde tutularak usg probunun 90 derece döndürülmesi ile elde edilir. Böylece farinks ve larinks parasagittal olarak görüntülenir. Bu plandaki tipik görüntüde kafın kenarının keskin ve net görüntüsü; kafın gölgesinin bir yılanbaşı gibi görünmesi söz konusudur ve kafın ucunda özefagusun sagittal plandaki görüntüsü vardır.



**Şekil 19.** PPL planda normal LMA yerleşimin ultrasonografik görüntüsü.

Düzdün kenarlı kan yılanbaşına benzeyen gölgesi devamında özefagus görülmekte(\*).  
Eğer aspirasyon sondası takılmış ise özefagus çift yol işareti şeklinde görülür.



**Şekil 20.** PPL planda anormal LMA yerleşiminin ultrasonografik görüntüsü(1).

Solda; kaf kenarı bir anda sonlanmakta, özefagus ve kaf bağımsız görülmekte.  
Sağda; kaf kenarı katlanmış ve belirsiz(\*).

Anormal yerleşimin göstergesi olarak (Şekil 18):

- Kaf görüntüsünün aniden sonlandığı, özefagus ve kaf birbirinden bağımsız görüldüğü durumlarda

- Kaf kenarının düzensiz veya belirsiz olması durumlarında birer puan eklenir

**Tablo 3.** USG Skorlama Sistemi

Plan	Ultrason Değerlendirme Sonucu	Puan
THT	Kaf gölgeleri simetrik değil	1
	Şişkin, yay biçiminde kaf gölgeleri yerine düz kaf gölgeleri var	1
TLS	Özefagus üst ucunun devamında kaf gölgesi yok	1
	Düzensiz veya katlanmış kaf gölgesi var	1
PPL	Kaf görüntüsü aniden sonlanmakta, özefagus ve kaf birbirinden bağımsız görülmekte	1
	Kaf kenarı düzensiz veya belirsiz	1

**Tablo 4.** Song ve ark. USG Skorlama Sisteminin Modifiye Edilmiş Şekli

Plan	USG Görüntüsü	Puan	USG Görüntüsü	Puan
THT	THT1 Kaflar simetrik	0	Kaflar simetrik değil	1
	THT2 Kaflar şişkin yay biçiminde	0	Kaflar düz rijid	1
TLS	TLS1 Kaf gölgesi özefagus devamında görülmekte	0	Özefagus devamında kaf gölgesi yok	1
	TLS2 Kaf gölgesi düzgün	0	Düzensiz veya katlanmış kaf gölgesi	1
PPL	PPL1 Özefagus üst ucu ve kaf aynı düzlemde	0	Özefagus üst ucu ve kaf birbirinden bağımsız	1
	PPL2 Düzgün kenarlı kaf gölgesi	0	Kaf kenarı düzensiz	1

Song ve ark. USG değerlendirme puanına dayalı bir derecelendirme sistemi tanımlamıştır (1).

**Tablo 5.** Ultrason Değerlendirme Puanına Karşılık Gelen Grade Değeri

USG PUANI	GRADE
0	1
1-2	2
3-4	3
<b>5-6</b>	<b>4</b>

Bu derecelendirme sistemine göre 5-6 USG değerlendirme puanına karşılık gelen grade 4 değeri elde edilmesi LMA'nın yeniden yerleştirilmesini gerektirir (1).

Operasyon bitiminde opioid ve volatil anesteziğe son verildikten sonra hastanın tamamen uyanık olduğundan emin olduğunda LMA çıkartılarak hasta derlenme odasında transfer edildi. LMA üzerinde kan olup olmadığı not edildi. Hastalara derlenme odasından çıkmadan önce yutma gücü ve ses kısıklığı olup olmadığı sorularak ve sonuçlar not edildi.

Gruplar LMA yerleştirme süresi, LMA yerleştirme deneme sayısı, değerlendirme testleri (*linik test, kaçak testi, USG değerlendirmesi*) sonuçları, postop komplikasyonların (*çıkartılan LMA da kan varlığı, postopertaif boğaz ağrısı ve yutma gücü*) varlığı yanısıra sistolik kan basıncı(KB), diyastolik kan basıncı(KB), kalp atım hızı, SpO<sub>2</sub>, tidal volüm, frekans, Ppeak, EtCO<sub>2</sub>, dakika volümü üzerinden görülen FiO<sub>2</sub> bulguları indüksiyon sonrası, LMA yerleşimi sonrası, 15. dk, 30. Dk ve LMA çıkarıldıktan sonraki değerleri karşılaştırıldı.

### **İstatistiksel Analiz:**

Pilot çalışmadan elde edilen değerler ile kuvvetli düzeyde bir etki büyüklüğüne ulaşılabileceği (d=1.49) görülmüştür. Daha düşük düzeyde bir etki büyüklüğü elde edilebileceği de düşünülerek yapılan güç analizi sonucunda, orta düzeyde bir etki büyüklüğü için (d=0.4) çalışmaya toplam en az 156 kişi (her grup için en az 78 kişi) alındığında %95 güven düzeyinde %80 güç elde edilebileceği hesaplanmıştır.

Veriler SPSS 24.0 paket programıyla analiz edilmiştir. Sürekli değişkenler ortalama ± standart sapma ve kategorik değişkenler sayı ve yüzde (n (%)) olarak verilmiştir. Bağımsız grup farklılıkların karşılaştırılmasında İki ortalama arasındaki farkın önemlilik testi kullanılmıştır. Kategorik değişkenler arasındaki farklılıklar ise Ki kare analizi ile incelenmiştir.

## BULGULAR

Hastaların klinik verilerinin gruplar arası dağılımına bakıldığında; grupların yaş, boy, kilo, vücut kitle indeksi(VKİ) ve ameliyat süreleri benzer aralıkta bulundu ( $p>0.05$ ) (Tablo 6).

**Tablo 6.** Hastaların klinik verilerinin gruplar arası dağılımı

Değişken	Grup I (n=78) Ort±s.s. Med (min - mak)	Grup II (n=78) Ort±s.s. Med (min - mak)	p
Yaş	55,45±16,91 58,5 (18-78)	53,33±13,74 53 (19-78)	0,392
Boy	169,54±8,32 170 (153 - 197)	170,54 ± 7,40 172 (155-185)	0,429
Kilo	75,58±10,42 75 (55-105)	75,32± 10,90 75,50 (45-100)	0,881
VKİ	26,37±3,74 26,23 (18-38)	25,94± 3,85 25,60 (17-37)	0,482
Ameliyat süresi	33,97±9,71 35 (10-50)	34,57± 9,71 35 (20-55)	0,703

Grup I: klasik sönük kaf  
Grup II: kısmi şişirilmiş kaf  
#Independent Samples T Test  
ort±s.s. medyan (min-maks),  
Anlamlı değerler koyu gösterilmiştir.

Grupların cinsiyet dağılımları, ASA sınıfları ve mallampati değerleri arasında anlamlı farklılık bulunmadı ( $p>0.05$ ) (Tablo 7).

**Tablo 7.** Hastaların cinsiyet, ASA sınıfı ve mallampati değerlerinin gruplara göre dağılımı

Değişken		Grup I (n=78)	Grup II (n=78)	p†
Cinsiyet	Kadın	21 (%26,9)	22 (%28,2)	0,500
	Erkek	57 (%73,1)	56 (%71,8)	
ASA	1	22 (%28,2)	25 (%32,1)	0,364
	2	56 (%71,8)	53 (%67,9)	
Mallampati	1	27 (%34,7)	13 (%16,7)	0,089
	2	51 (%65,3)	65(%83,3)	

Grup I: klasik sönük kaf,  
Grup II: kısmi şişirilmiş kaf  
†Fisher kesin Ki-kare testi  
Cinsiyet K(%)/ E (%)  
Anlamlı değerler koyu gösterilmiştir.

Propofol ve Remifentanil ilaçlarının kullanım dozlarında, gruplara göre anlamlı farklılık bulunmadı ( $p>0.05$ ) (Tablo 8).

**Tablo 8.** Anestezik ilaçların gruplara göre dağılımı

Değişken	Grup I (n=78) Ort±s.s. Med (min - mak)	Grup II (n=78) Ort±s.s. Med (min - mak)	p#
Propofol (ml/10mg)	153,90±21,16 150 (120-220)	152,31±21,50 150 (90-200)	0,644
Remifentanil (µg)	75,25±8,48 75 (60-100)	74,36±10,46 75 (45-100)	0,563

Grup I: klasik sönük kaf  
Grup II: kısmi şişirilmiş kaf  
#Independent Samples T Test  
Anlamlı değerler koyu gösterilmiştir.

Bu çalışmada sönük ve kısmen şişirilmiş kafli larengeal maske yerleştirme tekniklerini karşılaştırmayı amaçladık. Bu amaçla yaptığımız klinik test, kaçak testi ve ultrasonografik değerlendirme sonuçları şöyledir;

### **Klinik ve Kaçak Testi**

Gruplar **klinik test** ile karşılaştırıldığında bilateral simetrik göğüs hareketi ve oskültasyonda gaz kaçağı bakımından gruplar arasında istatistiksel anlamda fark bulunmadı.

Gruplar arasında **kaçak testinin** dereceleri açısından istatistiksel anlamda farklılık bulunmadı ( $p>0.05$ ) (Tablo 8). Her iki grupta da yeniden yerleştirmeyi gerektirecek grade 3 Grup I'de 1 hasta ve Grade 4 Grup II'de 1 hasta çıktı.

**Tablo 9.** Klinik test ve kaçak testi sonuçları.

<b>Klinik Test</b>		<b>Grup I (n=78)</b>	<b>Grup II (n=78)</b>	<b>p†</b>
Bilateral simetrik göğüs hareketi	Var	77 (%98,7)	77 (%98,7)	0,980
	Yok	1 (%1,3)	1 (%1,3)	
Tiroid kıkırdak laterali oskültasyonunda gaz kaçağı	Var	3 (%3,2)	1 (%1,3)	0,497
	Yok	75 (%96,2)	77 (%98,7)	
<b>Kaçak testi grade</b>	1	60 (%77)	65 (%83,3)	0,072
	2	17 (%21,7)	12 (%15,4)	
	3	1 (%1,3)	0	
	4	0	1 (%1,3)	
Grup I: klasik söntük kaf Grup II: kısmi şişirilmiş kaf †Fisher kesin Ki-kare testi Anlamli deęerler koyu gösterilmiştir.				

Hastaların USG THT 1, THT2, TLS 1, TLS 2 ve PPL 1 izlemlerinde istatistiksel olarak anlamlı bir fark görülmedi ( $p>0,050$ ). USG PPL 2 izleminde düzgün kenarlı kaf gölgesi izlenen hastalar 0 puan, kaf kenarı düzensiz formda olan hastalar 1 puan aldı. USG PPL2 izleminde Grup I’de 44 (%56,4) hasta ile 1 puan alan hastalar Grup II’de 32 (%41) hasta ile 0 puan hastalar çoğunlukta idi ve istatistiksel olarak anlamlı bir fark bulundu ( $p=0,038$ ). Hastaların toplam Usg puanları gruplara göre anlamlı farklılık gösterdi ( $p<0,05$ ) (Tablo 9). Grup I’de 22 hasta 3 (%28,3), 21 hasta 2 (%26,9), 16 hasta 1 (%20,5), 15 hasta 0 (%19,2) ve 3 hasta 4 (%3,9) ve 1 hasta 5 (%1,3) puana sahiptir. Grup II’de ise 29 hasta 3 (%37,2), 24 hasta 0 (%30,8), 19 hasta 1 (%24,4), 3 hasta 2 (%3,9) ve 2 hasta 4 (%2,6) ve 1 hasta 6 (%1,3) puana sahiptir. Grup I’de 3, 2 ve 1 puanda yoğunlaşılırken, grup II’de 3, 0 ve 1 puanda yoğunlaşmıştır. Ultrasonografik değerlendirme sonucu elde edilen grade değerleri gruplar arasında farklı bulunmadı ( $p>0,05$ ) (Tablo 10).

**Tablo 10.** Ultrasonografik değerlendirme sonuçları

Değişken		Grup I (n=78)	Grup II (n=78)	p†
Usg THT1	0	71 (%91)	73 (%93,6)	0,373
	1	7 (%9)	5 (%6,4)	
Usg THT2	0	31 (%39,7)	30 (%38,5)	0,500
	1	47 (%60,3)	48 (%61,5)	
Usg TLS1	0	74 (%94,9)	76 (%97,4)	0,183
	1	4 (%5,1)	2 (%2,6)	
Usg TLS2	0	41 (%52,6)	43 (%55,8)	0,436
	1	37 (%47,4)	34 (%44,2)	
Usg PPL1	0	74 (%94,9)	73 (%93,6)	0,500
	1	4 (%5,1)	5 (%6,4)	
Usg PPL2	0	34 (%43,6)	46 (%59)	<b>0,038</b>
	1	44 (%56,4)	32 (%41)	
Usg Toplam Puan	0	15 (%19,2)	24 (%30,8)	<b>0,004</b>
	1	16 (%20,5)	19 (%24,4)	
	2	21 (%26,9)	3 (%3,8)	
	3	22 (%28,3)	29 (%37,2)	
	4	3 (%3,8)	2 (%2,6)	
	5	<b>1 (%1,3)</b>	<b>0</b>	
	6	<b>0</b>	<b>1 (%1,3)</b>	
USG Toplam Puan Sınıflaması	Başarılı	77 (%98,7)	77 (%98,7)	0,752
	Başarısız	1 (%1,3)	1 (%1,3)	
Usg Grade	1	15 (%19,2)	24 (%30,8)	0,088
	2	37 (%47,4)	22 (%28,2)	
	3	25 (%32,1)	31 (%39,7)	
	4	<b>1 (%1,3)</b>	<b>1 (%1,3)</b>	

Grup I: klasik sönmük kaf  
Grup II: kısmi şişirilmiş kaf  
†Fisher kesin Ki-kare testi  
Anlamli deęerler koyu gsterilmiřtir.

Yerleřtirme sresi ortalamasında gruplara gre anlamli farklılık bulundu ( $p<0.05$ ). LMA denemesinde Grup I’de 9 hastaya ve Grup II’de 5 hastaya 2 deneme yapıldı. Buna gre grup I’deki hastaların yerleřtirme sresi ortalaması (25,45 sn) grup II ye (24,13 sn) gre daha yksek bulundu. LMA genel olarak hastalarsa tek denemede oturmasına raęmen 2 deneme yapılan 14 hasta vardı ve bunların 9’u Grup I’de ve 5’i Grup II’de grld. Her iki gruptan birer hasta iki denemede bařarısız oldu ve entbe edildi (Tablo 11).

**Tablo 11.** LMA yerleştirme süreleri ve deneme sayıları

Değişken		Grup I (n=78)	Grup II (n=78)	p
Yerleştirme süresi (sn)		25,45±3,93	24,13±3,28	<b>0,025#</b>
Deneme sayısı	1	69 (%88,5)	73 (%93,6)	0,201†
	2	9 (%11,5)	5 (%6,4)	

Grup I: klasik sönük kaf

Grup II: kısmi şişirilmiş kaf

#Independent Samples T Test

†Fisher kesin Ki-kare testi

Anlamli deęerler koyu gösterilmiştir.

Her iki grupta, iki kez başarısız LMA yerleşimi sonrası entübasyona geçilen birer hasta vital bulgular, ventilasyon parametreleri ve postoperatif komplikasyonlar açısından karşılaştırmaya alınmadı.

Hastaların sistolik KB' na bakıldığında; preoperatif, induksiyon sonrası, LMA yerleşimi sonrası, 15. dk ve 30. dk değerleri gruplara göre anlamlı farklılık göstermedi ( $p>0.05$ ). Sistolik KB 'nın LMA çıkartıldıktan sonraki değerinde gruplara göre anlamlı farklılık bulundu ( $p<0.05$ ). Grup II'deki hastaların LMA çıkartıldıktan sonraki değer ortalamaları (115,06 mmHg) daha yüksek bulundu. Hastaların diastolik kan basınçlarının preoperatif, induksiyon sonrası, LMA yerleşimi sonrası, 15. dk, 30. dk ve LMA çıkartıldıktan sonraki değerleri gruplara göre anlamlı farklılık göstermemiştir ( $p>0.05$ ). Hastaların kalp atım hızı preoperatif, induksiyon sonrası, LMA yerleşimi sonrası, 15. dk ve LMA çıkarıldıktan sonraki değerlerinin gruplara göre anlamlı farklılık göstermediği bulundu ( $p>0.05$ ). Kalp atım hızı 30. dk değerleri gruplara göre anlamlı farklılık gösterdi ( $p<0.05$ ). Grup II'deki hastaların kalp atım hızı 30. dk değerleri (69,42/dk) Grup I' e göre daha yüksek bulundu.

**Tablo 12.** Hastaların vital bulgularının preoperatif, indüksiyon sonrası, LMA yerleşimi sonrası, 15. dk ve 30. Dk ve LMA çıkartıldıktan sonraki değerleri

Değişken	Grup I (n=77)	Grup II (n=77)	P#	
Sistolik KB (mmHg)	Preoperatif	138,95±19,98	132,36±23,49	0,061
	İndüksiyon sonrası	116,79±21,91	110,66±25,34	0,114
	LMA yerleşimi sonrası	107,79±21,36	104,32±20,06	0,301
	15. dk	101,40±11,85	103,23±16,14	0,424
	30. dk	103,56±11,94(n=40)	104,15±12,07(n=46)	0,823
	LMA çıkartıldıktan sonra	121,26±21,63	115,06±15,94	<b>0,045</b>
Diastolik KB (mmHg)	Preoperatif	78,19±11,99	77,01±11,60	0,535
	İndüksiyon sonrası	68,87±13,77	65,84±11,03	0,137
	LMA yerleşimi sonrası	66,26±13,56	63,82±8,49	0,182
	15. dk	61,64±8,13	64,04±9,65	0,097
	30. dk	63,45±9,30 (n=40)	66,28±9,47 (n=46)	0,167
	LMA çıkartıldıktan sonra	71,88±14,56	72,29±10,10	0,842
Kalp atım hızı (atım/dk)	Preoperatif	77,10±13,03	75,94±10,14	0,330
	İndüksiyon sonrası	69,29±11,36	71,20±10,25	0,279
	LMA yerleşimi sonrası	68,57±12,86	70,81±10,29	0,236
	15. dk	66,47±9,39	69,29±10,08	0,075
	30. dk	63,21±9,720 (n=40)	69,42±9,34 (n=46)	<b>0,003</b>
	LMA çıkartıldıktan sonra	73,21±12,46	74,85±10,08	0,367

Grup I: klasik sönük kaf

Grup II: kısmi şişirilmiş kaf

#Independent Samples T Test

Anlamli değerler koyu gösterilmiştir.

Hastaların SpO2 değerleri preoperatif, LMA yerleşimi sonrası, 15. dk, 30. dk ve LMA çıkartıldıktan sonraki değerleri gruplara göre anlamlı farklılık göstermedi (p>0.05). SpO2 indüksiyon sonrası değeri gruplara göre anlamlı farklılık gösterdi

( $p < 0.05$ ). Grup II'deki hastaların SpO<sub>2</sub> indüksiyon sonrası değeri (%99,30) daha yüksek bulunmuştur.

Hastaların tidal volümlerinin LMA yerleşimi Sonrası, 15. dk ve 30. dk değerleri gruplara göre anlamlı farklılık göstermedi ( $p > 0.05$ ). Hastaların solunum frekansı LMA yerleşimi Sonrası ve 30. dk değerleri gruplara göre anlamlı farklılık göstermedi ( $p > 0.05$ ). Grup II'nin 15. dk değeri (12,21/dk) daha yüksek bulundu. Hastaların Ppeak ve EtCO<sub>2</sub> LMA yerleşimi sonrası, 15. dk ve 30. dk değerleri gruplara göre anlamlı farklılık göstermedi ( $p > 0.05$ ). FiO<sub>2</sub> 15. dk ve 30. dk değerleri gruplara göre anlamlı farklılık göstermedi ( $p > 0.05$ ). Grup I'deki FiO<sub>2</sub> LMA yerleştirme sonrası değerleri (%44,05) grup I' e göre daha yüksek bulundu.

**Tablo 13.** Hastaların SPO<sub>2</sub>, Tidal Volüm, Frekans, Ppeak, EtCO<sub>2</sub>, FiO<sub>2</sub> verilerinin indüksiyon sonrası, LMA yerleşimi sonrası, 15. dk ve 30. dk değerleri

Değişken		Grup I (n=77)	Grup II (n=77)	p#
SPO <sub>2</sub> (%)	Preop	98,13±1,26	98,47±0,91	0,051
	İndüksiyon sonrası	98,82±1,34	99,30±0,71	<b>0,006</b>
	LMA yerleşimi sonrası	99,25±0,830	99,31±0,75	0,611
	15. dk	99,10±1,14	99,16±0,90	0,753
	30. dk	98,82±1,41 (n=40)	99,15±0,81 (n=46)	0,181
	LMA çıkartıldıktan sonra	99,0±1,02	99,14±0,88	0,313
Tidal Volüm (ml)	LMA yerleşimi sonrası	460,55±36,08	456,82±26,47	0,639
	15. dk	451,90±59,21	463,17±43,61	0,181
	30. dk	456,87±38,71 (n=40)	465,60±42,56 (n=46)	0,331
Frekans/dk	LMA yerleşimi sonrası	11,92±1,32	12,04±1,04	0,541
	15. dk	11,70±1,38	12,21±1,04	<b>0,028</b>
	30. dk	11,87±1,63 (n=40)	12,35±1,42 (n=46)	0,153
Ppeak (cmH <sub>2</sub> O)	LMA yerleşimi sonrası	14,79±3,01	15,13±3,53	0,523
	15. dk	15,32±3,62	15,78±4,43	0,480
	30. dk	15,72±4,44 (n=40)	15,04±3,59 (n=46)	0,441
EtCO <sub>2</sub> (mmHg)	LMA yerleşimi sonrası	35,10±2,19	35,44±1,56	0,273
	15. dk	35,14±2,13	35,60±1,36	0,117
	30. dk	35,49±1,92 (n=40)	35,83±1,16 (n=46)	0,319
FiO <sub>2</sub> (%)	LMA yerleşimi sonrası	44,05±4,24	42,55±4,45	<b>0,034</b>
	15. dk	42,44±3,85	41,18±4,95	0,080
	30. dk	42,00±3,79 (n=40)	41,33±5,46 (n=46)	0,506

Grup I: klasik sönük kaf  
Grup II: kısmi şişirilmiş kaf  
#Independent Samples T Test  
Anlamlı değerler koyu gösterilmiştir.

Çıkartılan LMA' da kan varlığı, postoperatif boğaz ağrısı ve postoperatif yutma güçlüğü durumlarının hasta gruplarına göre anlamlı farklılık göstermedi ( $p>0.05$ ).

**Tablo 14.** Çıkartılan LMA' da kan varlığı, postoperatif boğaz ağrısı ve postoperatif yutma güçlüğü durumlarının hasta gruplarına göre değerlendirilmesi

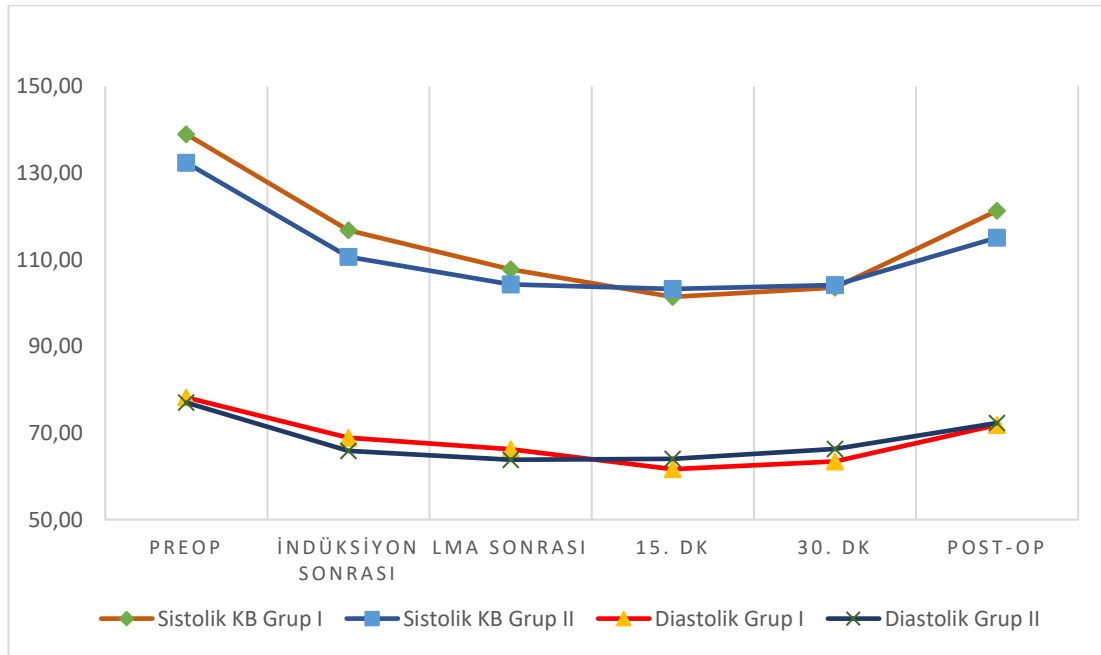
Değişken		Grup I (n=77)	Grup II (n=77)	p†
Çıkartılan LMA üzerinde kan	Var	1 (%1,3)	0	0,500
	Yok	76 (%98,7)	77 (%100)	
Postoperatif boğaz ağrısı	Var	1 (%1,3)	0	0,500
	Yok	76 (%98,7)	77 (%100)	
Postoperatif yutma güçlüğü	Var	0	0	0,999
	Yok	77 (%100)	77 (%100)	

Grup I: klasik sömük kaf

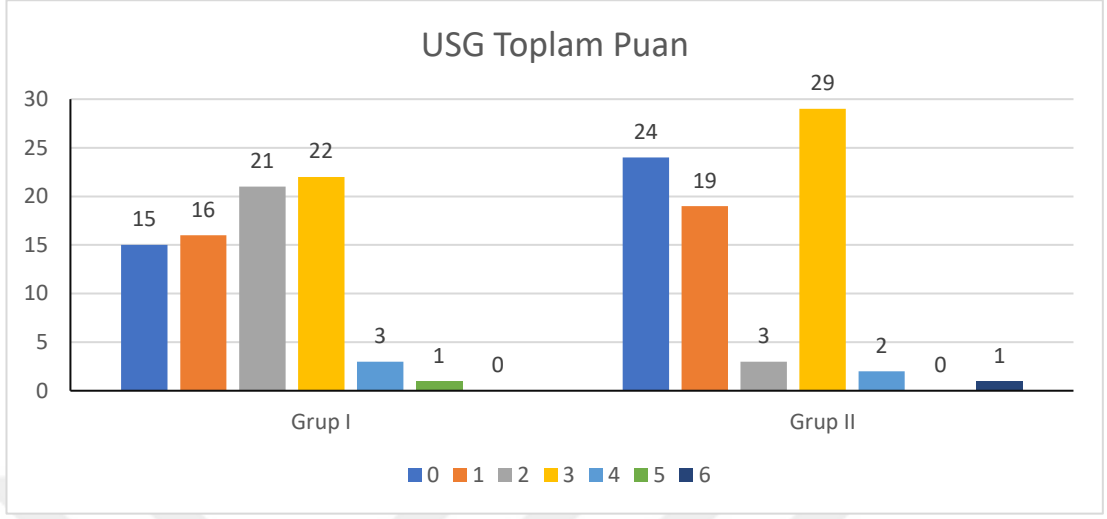
Grup II: kısmi şişirilmiş kaf

†Fisher kesin Ki-kare testi

Anlamlı değerler koyu gösterilmiştir.



**Şekil 21.** Hasta Gruplarının Sistolik ve Diastolik Kan Basınçlarının Değişim Grafisi



**Şekil 22.** Grupların USG Toplam Puan Dağılım Grafiği

## TARTIŞMA

Laringeal maske, genel anestezi sırasında ventilasyonu sağlamak amacıyla kullanılan subraglottik bir havayolu aracıdır. LMA endotrakeal tüpe göre yerleştirmenin daha kolay, daha az invaziv olması ve yerleştirmek için kas gevşetici gereksinimi olmaması gibi avantajları nedeniyle kısa süreli operasyonlarda yaygın olarak kullanılmaktadır (3).

Laringeal maske yerleştirme tekniği ilk olarak Brain (2) tarafından tanımlanmıştır ve hastanın boynu fleksiyonda, başı ekstansiyonda iken kafi tamamen söndürülmüş LMA'nın kalem gibi tutulup damağa doğru yavaşça itilmesi şeklindedir (8). İlerleyen dönemlerde LMA'nın kafi kısmen şişirildikten sonra takılması tekniği ile daha başarılı sonuçlar elde edildiği öne sürülmüştür (4-6) ancak Klasik Brain tekniğinin başarısını destekleyen çalışmalarda mevcuttur (7).

Laringeal maskenin doğru yerleştirildiğinden her zaman emin olunamayabilir; başarısız yerleşim durumunda yetersiz havalandırma, gastrik distansiyon, havalandırma mümkün değilse hipoksemi ve yeniden yerleştirme ihtiyacı ortaya çıkabilir(1). Yetersiz havalandırmanın nedeni laringospazm da olabilir. Bu komplikasyonlardan kaçınmak ve yetersiz ventilasyonun nedenini hızlı bir şekilde belirlemek önemlidir.

Laringeal maske yerleşimini doğrulamak için klinik test, kaçak testi, fiberoptik değerlendirme ve ultrasonografik değerlendirme gibi yöntemler kullanılır (1). Klinik test ve kaçak testi basit olmaları nedeniyle en sık kullanılan yöntemlerdir ancak bunların da doğrulanması gerekir; yanlış yerleşimin geç farkedilmesine sebep olabilirler. Fiberoptik değerlendirme LMA yerleşiminin doğrulanmasında ve laringospazmın ayrımının yapılmasında en güvenilir yöntem olduğu ileri sürülmektedir ancak invaziv bir girişimdir, değerlendirme esnasında ventilasyonu duraklatma gereği ve kontaminasyon dezavantajı olabilir (1).

Ultrasonografi havayolunu değerlendirmek için hızlı, güvenilir ve noninvaziv bir yöntem olduğu ileri sürülmektedir. Ultrasonografi havayoluna yapılacak girişimlerde yol gösterici olarak son yıllarda giderek artan sıklıkla kullanılmaktadır. Kundra ve ark.(37) ultrasonografinin zor entübasyonu tahmin etmek, endotrakeal

tüpün yerleşimini doğrulamak ve trakeostomiye daha iyi yönetmek için kullanılabileceğine dikkat çeken çalışmalar olduğunu bildirmektedir. Song ve ark. (1) ise LMA yerleşimini doğrulamak amacıyla ultrasonografik değerlendirmeyi kullanmış ve puanlama sistemini oluşturmuştur.

Çalışmamızda sönük ve kısmi şişirilmiş LMA yerleştirme yöntemlerinin başarısını değerlendirmek için klinik test ve kaçak testinin yanında Song ve ark. tanımladığı ultrasonografi ile değerlendirme tekniğini de kullanarak karşılaştırmayı amaçladık (1).

Hastaların demografik verilerinin gruplar arası dağılımına bakıldığında; istatistiksel olarak grupların yaş, boy, kilo, vücut kitle indeksi(VKİ) ve ameliyat süreleri benzerdi.

Vücut kitle indeksi(VKİ) artışı ile birlikte LMA yerleştirmede başarısızlık oranının arttığını ve bunun özellikle VKİ' nin 30 kg/m<sup>2</sup> üzerinde olduğu durumlarda daha belirgin olduğunu ileri sürülmüştür (45). Çalışmamızda VKİ ortalamaları her iki grupta da benzer şekilde yaklaşık 26 kg/m<sup>2</sup> ile Ramachandran ve ark' ın ileri sürdüğü 30 kg/m<sup>2</sup> sınırının altındaydı (Tablo 6). Joo Hyun Jun ve ark.(46) ise VKİ ile LMA yerleştirme başarısı arasında ilişki olmadığını belirtmiştir.

LMA yerleşimi ile Mallampati skoru arasında bir ilişkinin olduğunu ve özellikle mallampati 3 ve üzeri olan hastalarda LMA yerleşim başarısızlığının arttığını gösteren McCrory ve ark.nın(47) çalışmasına karşın LMA yerleşimi ile mallampati skoru arasında bir ilişki bulamayan çalışmalar da mevcuttur (48, 49). Çalışmamızda yerleştirme tekniğini değerlendirmemizde problem olacak hasta faktörlerini ekarte etmek amacıyla mallampati skoru 3 ve 4 hastalar dışlanmıştır. Mallampati skorları açısından gruplar arasında anlamlı bir fark bulunmadı (p=0,089) (Tablo 7).

Çalışmamızda hastaların SpO<sub>2</sub> değerleri, indüksiyon sonrası Grup II lehine istatistiksel olarak anlamlı bir bulundu fakat bu dönemde gruplar benzer şekilde havalandırıldı ve bu farklılığın klinik önemi olmadığını düşünüyoruz. SpO<sub>2</sub> değerleri her iki grupta güvenli sınırlarda idi ve en düşük ortalama %98,13 değeri bulundu.

Ventilasyon parametrelerinden biri olan ve dakika volümüne göre ölçülen FiO<sub>2</sub>, LMA yerleşimi sonrası Grup II de daha düşük bulunmuş olmasına rağmen zamana bağlı değişimde düşük farklılık gözlemlenmiş ve anlamlılık oluşmamıştır. LMA yerleşimi sonrası grup II'de dakika volümüne göre ölçülen FiO<sub>2</sub> ortalamasının daha düşük bulunması, yaklaşık 6 lt/dk olan dakika volümü içindeki 2 lt/dk'lık %50 FiO<sub>2</sub> taze gaz akımının grup II hastalarda daha iyi kullanıldığını düşündürmektedir. Çalışmada ayrıca, incelenen solunum parametrelerinden tidal volüm, frekans, Ppeak ve EtCO<sub>2</sub> değerleri açısından gruplar arasında istatistiksel bir fark olmayışı LMA yerleştirme tekniklerinin değerlendirmesinde anlamlı olmadığını düşündürmektedir. (Tablo 13).

Bilateral simetrik göğüs hareketi ve tiroid kıkırdak lateralinden oskültasyona dayanan klinik testi kullanarak yaptıkları çalışmada Zhen-Feng Zhou ve ark. (3) LMA yerleşiminde başarısızlık oranını %12 olarak bildirmişlerdir. Bizim çalışmamızda klinik teste göre başarısız yerleşim oranı kafın sönük yerleştirildiği Grup I de %3,2 değerine karşın; kafın kısmi şişirilerek yerleştirildiği Grup II de %1,3 değerinin bulunması, bu tekniğin daha başarılı olduğunu düşündürmektedir (Tablo 9). Tablo 9'da oksültasyonda gaz kaçağı görülen 1. gruptaki 3 hastanın biri aynı zamanda göğüs hareketi olmayan hasta idi, öte yandan grup II de yine aynı şekilde klinik testin iki aşamasında da başarısız olan hasta aynı hastadır.

Çalışmamızda 20 cmH<sub>2</sub>O'luk basınç ile yapılan kaçak testine göre mükemmel yerleşimi işaret eden grade 1 değeri kafın sönük olduğu grup I'de %77 bulunmasına karşın kısmen şişik olduğu grup II de %83,3 olması bunun yanında, kaçağa rağmen ventilasyonun kabul edilebilir olarak değerlendirildiği grade 2 değeri grup I de %21,7 grup II de %15,4 bulunması kafın kısmen şişik yerleştirilme tekniğinin daha başarılı olduğunu düşündürmektedir. Kaçak testine göre yeniden yerleştirmeyi işaret eden dereceler yani yetersiz ventilasyonla birlikte belirgin kaçağın olduğu grade 3 ve tam obstrüksiyon, ventilasyonun olanaksız olduğu grade 4 değeri her iki grupta birer hasta idi (Tablo 9). Kundra ve ark.'nın (4) çocuklarda yaptığı benzer çalışmada ise grade 1 değeri sönük kafı grupta %61, kısmi şişirilmiş grupta %77, diğer değerler sırası ile grade 2 %32 / %23, grade 3 %6 / %0 olarak belirtmişler; bizim sonuçlarımız bu sonuçlar ile uyumludur.

Kafın sönük ve kısmi şişirilmiş yerleştirme tekniklerinin ultrasonografi ile değerlendirildiği benzer bir çalışmaya rastlamadık. Larengeal maskenin yerleştirilmesini ultrasonografi ile değerlendirmek üzere Song ve ark.'nın (1) önerdiği yöntem aşağıdaki gibidir.

Larengeal maskenin yerleşimini ultrasonografik değerlendirmesi 3 planda ele alındı ve her planda da ikişer parametereye bakıldı; bu değerlendirme sonucunda toplam 6 puan üzerinden 4 puan ve altı kabul edilebilir LMA yerleşimi, 5 ve 6 puan ise yeniden yerleştirme gereğini gösterir. Tiroid ve hiyod kemik arasındaki transvers planda (THT), THT1 olarak tanımladığımız kaf gölgelerinin simetrik olması (simetrik=0 puan, asimetrik=1puan) Grup I ve Grup II de karşı gelecek şekilde (n.78=71/7, n.78=73/5 hastada, p=0,373) benzer bulunmuştur (Tablo 10). Aynı planda THT 2 olarak değerlendirmesini yaptığımız kaf gölgesinin kabul edilebilir görüntüsü olan şişkin yay biçimi (0 puan) her iki grupta karşı gelecek şekilde benzer sayıda hastada bulundu (31-30 hasta), kaf gölgesinin yanlış yerleşim göstergesi olarak düz ve rijid görünümü (1 puan) (47-48 hasta) yine her iki grupta benzer bulundu (p=0,500). TLS1 değerlendirmesinde özofagus üst ucunun devamında kaf gölgesinin varlığı (0 puan) (74-76 hasta) ve özefagus devamında kaf gölgesinin olmaması (1 puan) (4-2 hasta) her iki grupta benzer bulundu(p=0,183) TLS 2 değerlendirmesinde kaf gölgesinin düzgün oluşu (41-43 hasta) ve kaf gölgesinin düzensiz veya katlanmış olması (37-34 hasta) gruplar arasında benzerdi(p=0,436). PPL1 değerlendirmesinde yılanbaşı şeklindeki kaf gölgesinin özefagus başı devamlılık göstermiş olması (74-73 hasta) gruplar arasında benzerdi, kaf gölgesinin aniden sonlanması ve özefagus başı ve kaf arasında devamsızlık oluşu (4-5 hasta) gruplar arasında benzerdi (p=0,500). USG PPL2 değerlendirmesinde kaf kenarının düzgün oluşu (0 puan) (34-46 hasta) ve kaf kenarının düzensiz ve katlanmış oluşu (1 puan) (44-32 hasta) gruplar arasında istatistiksel olarak anlamlı farklılık göstermiştir (p<0.05) (Tablo 10).

Song ve ark.'ları USG toplam puanını kaçak testi grade ile korele edebilmek için gradeleme sistemi oluşturmuştur, gereç yöntemde bu sistem Tablo 5' te ayrıntılı olarak anlatılmıştır. USG toplam 4 puan ve altında olan hastalar (USG grade 3) için LMA uygulaması başarılı kabul edilmiştir (1). Çalışmamızda USG toplam puan hesaplamasında başarılı ve başarısız kabul edilen hasta oranları açısından gruplar

arasında anlamlı bir farklılık yoktur ( $p=0,752$ ) ancak toplam USG puanlarının dağılımına bakıldığında; Grup I'de sırasıyla 3, 2, 1, 0 puan 22, 21, 16, 15 hastaya karşılık; grup 2 de 29, 3, 19, 24 hasta bulunmuştu her ne kadar benzer gibi görünse de mükemmel yerleşimin işareti olan 0 puan alan hastalar kafın kısmen şişirilerek yerleştirildiği grup II de daha fazla idi (15-24 hasta) (Tablo 10).

Seung ve ark. (50) LMA uygulanan hastalarda, laringospazm, postoperatif boğaz ağrısı, ilk denemede LMA yerleşim başarısı gibi parametrelerin değerlendirildiği çalışmaları incelemiş ve LMA yerleşimi sonrası laringospazm gelişimi oranını %1,7 olarak belirtmişlerdir. Çalışmamızda hastalarda laringospazm gelişimi olmamıştır. Postoperatif boğaz ağrısı sıklığı 20 çalışmada incelenmiş ve %21,5 olarak bildirilmiştir. Çalışmamızda postoperatif boğaz ağrısı kafın sönük olarak yerleştirildiği Grup I de sadece 1 hastada (%1,3) tespit edilmiş; kafın kısmi şişirilerek yerleştirildiği grup II hastalarda görülmemesi literatür ile uyumludur (4, 5). Çalışmamızda posteratif yutma güçlüğü olan hasta bulunmamıştır (Tablo 14). Seung ve ark.(68) ilk denemede başarı oranının incelendiği 5 çalışmayı değerlendirmişler ve başarılı LMA yerleşim oranını %86,3 olarak bulmuşlardır ancak onların değerlendirdiği bu çalışmalarda LMA yerleşim tekniği ile ilgili ayrıntıdan bahsedilmemektedir. Bizim çalışmamızda ise ilk denemede başarı oranı kafın sönük yerleştirildiği grup I'de %88,3 Seung ve ark.'nın ortalamasına benzer, Grup II' de ise %93,6 ortalama ile onların bildirdiği orandan daha yüksek bulundu (Tablo 11). Ghai ile ark., Matta ve ark. da kısmi şişirilmiş yerleştirme tekniğinin ilk denemede yerleşim başarısını artırdığını bulmuşlardır (5, 6).

Çalışmamızda çıkarılan LMA'da kan varlığı kafın sönük yerleştirildiği grup I'de sadece bir hastada görülürken kısmi şişirilmiş kafı grupta görülmemiştir (Tablo 11). Kundra ve ark.(4) çocuklarda yaptığı çalışmada çıkartılan LMA'da kan görülme oranını sönük kafı grupta %13 kısmi şişirilmiş grupta ise %3 olduğunu bildirmiştir(4). Min-Soo Kim ve ark.(51) 80 hasta üzerinde yaptıkları çalışmalarında çıkartılan LMA'da kan varlığını sönük kafı grupta 3 hastada kısmi şişirilmiş kafı grupta 1 hastada bulmuştur. Buna karşın Jiwon ve ark.(8) ise çıkartılan LMA'da kan varlığını sönük kafı grupta %1,7 kısmi şişirilmiş grupta %16,7 olduğunu belirtmiştir.

Çalışmamızda 2 kez LMA yerleştirme girişimi yapılan hasta sayısı sönük kafli grupta 9 iken kısmi şişirilmiş kafli grupta 5 bulundu (Tablo 11). Ghai ve ark.(5) da çalışmalarında benzer şekilde kısmi şişirilmiş grup lehine sonuçlar bulmuş ve LMA yerleşimi için yapılan girişim sayısının artmasının hipoksi, laringospazm ve mukozal hasar gibi komplikasyonlara sebep olabileceğini belirtmiştir. Çalışmamızda postoperatif komplikasyon görülen hastaların iki kez deneme yapılan hasta sayısının daha yüksek olduğu sönük kafli grupta olması bu düşüncüyü desteklemektedir

Çalışmamızda LMA yerleşim süresi kısmi şişirilmiş grupta ortalama 24,13 saniye, sönük kafli grupta ise ortalama 25,45 saniye bulundu. İki grup arasındaki 1,3 saniyelik fark istatistiksel olarak anlamlıdır ( $p=0,025$ ) (Tablo 11). Min-Soo Kim ve ark.(51) da 21,4 saniyeye 22 saniyelik ortalama yerleştirme süreleri ile benzer şekilde kısmi şişirilmiş LMA' nın daha hızlı yerleştirildiği tespit edilmiştir. Jiwon ve ark. (8, 51) ise yaptığı çalışmada kısmi şişirilmiş grupta ortalama 25,1 saniye, sönük kafli grupta ortalama 25,6 saniyelik yerleştirme süreleri olduğunu bildirmiştir. Matta ve ark. (6) Kısmi şişirilmiş kafli LMA yerleştirme tekniğinin başarısının daha yüksek olmasının sebebinin kaf şişirildiğinde LMA nın sert ön yüzünü dil ile temasını engellemesi ve LMA nın dilin üzerinde daha rahat kaymasını sağlaması olabileceğini benzer şekilde Kundra ve ark.(4) da kafın kısmen şişirilmesinin farenksin arka duvarını aşmayı kolaylaştırdığını ve LMA' nın daha yüksek başarı oranı ile yerleşmesine katkıda bulunduğunu belirtmiştir. Öte yandan yine Matta ve ark.(6) kısmi şişirilmiş kafın epiglotu geriye doğru itme ve havayolu tıkanıklığına yol açma riskinin, kısmen şişirilmiş kafli LMA yerleştirme tekniğinin kaygı verici tarafı olduğunu vurgulamıştır.

Sönük kafli ve kısmi şişirilmiş kafli LMA yerleşim tekniklerinin karşılaştırıldığı literatürdeki diğer çalışmalara bakacak olursak;

Jiwon ve ark. (8) kısmi şişirilmiş ve sönük kafli LMA yerleştirme tekniklerini kaf kaçağı, fiberoptik değerlendirme ve postop komplikasyon oranları ile karşılaştırdıkları çalışmada yerleştirme başarısı anlamında iki grup arasında fark olmamasına rağmen postop komplikasyonlar açısından sönük kafli LMA yerleştirme tekniğinin daha başarılı olduğunu bulmuşlardır. Brimacombe ve ark. (7) da fiberoptik değerlendirme sonucunda sönük kafli LMA yerleştirme tekniğinin daha başarılı

olduğunu bulmuşlardır. Kundra ve ark' nın yaptıkları benzer çalışmada ise fiberoptik inceleme sonucunda kısmi şişirilmiş kafli LMA tekniğinin yerleştirmede başarısının daha yüksek ve postop komplikasyon oranının daha düşük olduğunu bulmuşlardır (4). Matta ve ark.(6) çalışmalarında LMA yerleşiminin uygulamasındaki zorluk derecesine göre oluşturdukları puanlama sistemine göre kısmi şişirilmiş kafli LMA yerleştirme tekniğinin daha başarılı olduğunu bulmuşlardır. Babita Ghai ve ark. da(5) kısmi şişirilmiş yerleştirme tekniğinin standart tekniğe göre daha başarılı olduğunu savunmuştur.

Çalışmamızda klinik test, kaçak testi ve ultrasonografik değerlendirmelerin toplam sonuçları açısından gruplar arasında istatistiksel olarak bir anlamlı farklılık oluşmadı ancak kısmi şişirilmiş kafli LMA yerleştirme tekniği uygulanan grup II' de klinik teste göre başarısız hasta sayısının daha az, kaçak testine göre mükemmel yerleşimi işaret eden grade 1 değerinde yoğunlaşan hasta sayısı ve ultrasonografik değerlendirme sonucundaki mükemmel yerleşiminin göstergesi olan USG toplam puan:0 değerinde yoğunlaşan hasta sayılarının gru I' e göre daha fazla oldu. Yerleştirme için geçen süre kısmen şişirilmiş grupta daha kısa idi ve LMA yerleşimi için iki deneme yapılan hasta sayısı kafın kısmi şişirildiği grupta daha az sayıda bulundu. Çıkarılan LMA da kan varlığı, postoperatif boğaz ağrısı gibi komplikasyonlar ise sadece kafın sönük yerleştrildiği grup I' de daha fazla görüldü. Çalışmamız literatürdeki benzer çalışmaların çoğunluğunun desteklediği kısmi şişirilmiş kafli LMA yerleştirme tekniğinin sönük kafli LMA yerleştirme tekniğine göre daha başarılı sonuçlar verdiği görüşü ile uyumlu sonuçlar vermiştir.

## SONUÇ

LMA nın yerleştirilmesinde kullanılan klasik kaf sönük ve kısmen şişirilmiş yerleştirme tekniklerinin başarısını klinik test, kaçak testi ve ultrasonografik değerlendirme ile karşılaştırmayı amaçladığımız çalışmada aşağıdaki sonuçlara ulaşılmıştır:

1. Hastaların klinik verilerinin gruplar arası dağılımına bakıldığında; grupların yaş, boy, kilo, VKİ ve ameliyat süreleri benzer aralıkta bulundu.
2. Grupların cinsiyet dağılımları, ASA sınıfları ve mallampati değerleri arasında anlamlı farklılık bulunmadı.
3. Hastaların SpO<sub>2</sub>, tidal volüm, frekans, Ppeak, EtCO<sub>2</sub>, FiO<sub>2</sub> verilerinin induksiyon sonrası, LMA yerleşimi sonrası, 15. Dk, 30. Dk ve LMA çıkarıldıktan sonraki değerlerinde LMA'dan kaynaklanacak fark bulunmadı.
4. Klinik test sonucuna göre gruplar arasında istatistiksel anlamda fark bulunmadı.
5. Gruplar arasında kaçak testinin dereceleri açısından anlamlı farklılık bulunmadı ancak kaçak testine göre mükemmel yerleşim göstergesi olan grade 1 değerinde yoğunlaşan hasta sayısı grup II' de daha fazla bulundu. Kaçak testi sonucuna göre yeniden yerleştirmeyi gerektiren değerler olan, grade 3 değeri grup I'de 1 hastada ve grade 4 değeri grup II'de 1 hastada çıktı.
6. Ultrasonografik değerlendirme sonucu elde edilen USG toplam puan ve USG grade değerleri gruplar arasında farklılaşmadı.
7. Ultrasonografik değerlendirmede sonucundaki USG toplamlarına bakıldığında, grup I'deki hastalar 3, 2 ve 1 puanda yoğunlaşılırken, grup II'deki hastalar 3, 0 ve 1 puanda yoğunlaştı. USG toplam puanınan göre mükemmel yerleşim göstergesi olan USG toplam puan 0 değerinde yoğunlaşan hasta sayısı grup II' de daha fazla bulundu.

8. Grup I'deki hastaların yerleştirme süresi ortalaması (25,45) grup II ye(24,13) göre daha yüksek bulundu
9. LMA deneme sayılarına bakıldığında Grup I'da 9 hastaya ve Grup II'de 5 hastaya 2 deneme yapıldı.
10. Her iki grupta birer hasta 2 denemede de başarısız LMA yerleşimi sonucunda entübe edildi.
11. Postoperatif komplikasyon sadece grup I' deki hastalarda görülmüştür.



## KAYNAKLAR

1. Song K, Yi J, Liu W, Huang S, Huang Y. Confirmation of laryngeal mask airway placement by ultrasound examination: a pilot study. *Journal of clinical anesthesia*. 2016;34:638-46.
2. Brain A. The development of the Laryngeal Mask--a brief history of the invention, early clinical studies and experimental work from which the *Laryngeal Mask evolved*. 1991.
3. Zhou Z-f, Xia C-z, Wu M, Yu L-n, Yan G-z, Ren Q-s, et al. Comparison of three methods for the confirmation of laryngeal mask airway placement in female patients undergoing gynecologic surgery. *Ultrasound in medicine & biology*. 2015;41(5):1212-20.
4. Kundra P, Deepak R, Ravishankar M. Laryngeal mask insertion in children: a rational approach. *Pediatric Anesthesia*. 2003;13(8):685-90.
5. Ghai B, Makkar JK, Bhardwaj N, Wig J. Laryngeal mask airway insertion in children: comparison between rotational, lateral and standard technique. *Pediatric anesthesia*. 2008;18(4):308-12.
6. Matta BF, Marsh DS, Nevin M. Laryngeal mask airway: a more successful method of insertion. *Journal of clinical anesthesia*. 1995;7(2):132-5.
7. Brimacombe J, Berry A. Insertion of the laryngeal mask airway—a prospective study of four techniques. *Anaesthesia and Intensive Care*. 1993;21(1):89-92.
8. An J, Shin SK, Kim KJ. Laryngeal mask airway insertion in adults: comparison between fully deflated and partially inflated technique. *Yonsei medical journal*. 2013;54(3):747-51.
9. Kayhan Z. Solunum Sistemi ve Anestezi, Klinik Anestezi, 3. Baskı. *Logos Yayıncılık*. 2004:191-228.
10. Morris IR. Fiberoptic intubation. *Canadian journal of anaesthesia*. 1994;41(10):996-1008.
11. Silva J. <https://image.slidesharecdn.com/therespiratorysystem-120510021222-phpapp01/95/the-respiratory-system-36-728.jpg?cb=1336616114>. In: Physiology PAa, editor. slideplayer 2014.
12. Henderson J. Miller's anesthesia. 2010.

13. Sahin-Yilmaz A, Naclerio RM. Anatomy and physiology of the upper airway. *Proceedings of the American Thoracic Society*. 2011;8(1):31-9.
14. Miller RD, Eriksson LI, Fleisher LA, Wiener-Kronish JP, Cohen NH, Young WL. Miller's Anesthesia E-Book: *Elsevier Health Sciences*; 2014.
15. Crosby ET, Cooper RM, Douglas MJ, Doyle DJ, Hung OR, Labrecque P, et al. The unanticipated difficult airway with recommendations for management. *Canadian Journal of Anaesthesia*. 1998;45(8):757-76.
16. Hagberg CA. Benumof and Hagberg's Airway Management E-Book: *Elsevier Health Sciences*; 2012.
17. K. A. Sobotta İnsan Anatomisi Atlası. . editors München, ed. Ferner H, Freiburg İ SJ, *Urban&Schwarzenberg* 1977.
18. Almeida G, Costa A, Machado H. Supraglottic airway devices: a review in a new era of airway management. *J Anesth Clin Res*. 2016;7(647):2.
19. Baskett P, Parr M, Nolan J. The intubating laryngeal mask Results of a multicentre trial with experience of 500 cases. *Anaesthesia*. 1998;53(12):1174-9.
20. Coulson A, Brimacombe J, Keller C, Wiseman L, Ingham T, Cheung D, et al. A comparison of the ProSeal and classic laryngeal mask airways for airway management by inexperienced personnel after manikin-only training. *Anaesthesia and Intensive Care*. 2003;31(3):286-9.
21. Miller RD. Miller's anesthesia: *Elsevier/Churchill Livingstone*; 2005.
22. Verghese C, editor The Laryngeal Mask Airway (LMA) and future applications. *Seminars in Anesthesia, Perioperative Medicine and Pain*; 2001: Elsevier.
23. Sood J. Laryngeal mask airway and its variants. *Indian J Anaesth*. 2005;49(4):275-80.
24. Hernandez MR, Klock PA, Ovassapian A. Evolution of the extraglottic airway: a review of its history, applications, and practical tips for success. *Anesthesia & Analgesia*. 2012;114(2):349-68.
25. Ramaiah R, Das D, Bhananker SM, Joffe AM. Extraglottic airway devices: A review. *International journal of critical illness and injury science*. 2014;4(1):77.

26. Brimacombe J, Keller C, Gunkel A, Puhlinger F. The influence of the tonsillar gag on efficacy of seal, anatomic position, airway patency, and airway protection with the flexible laryngeal mask airway: a randomized, cross-over study of fresh adult cadavers. *Anesthesia & Analgesia*. 1999;89(1):181-6.
27. Verghese C, Berlet J, Kapila A, Pollard R. Clinical assessment of the single use laryngeal mask airway—the LMA-Unique. *British Journal of Anaesthesia*. 1998;80(5):677-9.
28. Hooshangi H, Wong DT. Brief review: the cobra perilaryngeal airway (CobraPLA®) and the streamlined liner of pharyngeal airway (SLIPA™) supraglottic airways. *Canadian Journal of Anesthesia*. 2008;55(3):177.
29. Agro F, Frass M, Benumof JL, Krafft P. Current status of the Combitube™: a review of the literature. *Journal of clinical anesthesia*. 2002;14(4):307-14.
30. Gatward J, Cook T, Sellar C, Handel J, Simpson T, Vanek V, et al. Evaluation of the size 4 i-gel™ airway in one hundred non-paralysed patients. *Anaesthesia*. 2008;63(10):1124-30.
31. Alexiev V, Salim A, Kevin L, Laffey J. An observational study of the Baska® mask: a novel supraglottic airway. *Anaesthesia*. 2012;67(6):640-5.
32. Brimacombe JR, Brain AI, Berry AM. The laryngeal mask airway: a review and practical guide: *WB Saunders Company*; 1997.
33. Francksen H, Bein B, Cavus E, Renner J, Scholz J, Steinfath M, et al. Comparison of LMA Unique, Ambu laryngeal mask and Soft Seal laryngeal mask during routine surgical procedures. *European journal of anaesthesiology*. 2007;24(2):134-40.
34. Dingley J, Baynham P, Swart M, Vaughan R. Ease of insertion of the laryngeal mask airway by inexperienced personnel when using an introducer. *Anaesthesia*. 1997;52(8):756-60.
35. Nakayama S, Osaka Y, Yamashita M. The rotational technique with a partially inflated laryngeal mask airway improves the ease of insertion in children. *Pediatric Anesthesia*. 2002;12(5):416-9.
36. Bapat PP, Verghese C. Laryngeal mask airway and the incidence of regurgitation during gynecological laparoscopies. *Anesthesia & Analgesia*. 1997;85(1):139-43.

37. Kundra P, Mishra SK, Ramesh A. Ultrasound of the airway. *Indian journal of anaesthesia*. 2011;55(5):456.
38. Hatfield A, Bodenham A. Ultrasound: an emerging role in anaesthesia and intensive care. *British journal of anaesthesia*. 1999;83(5):789-800.
39. Gupta PK, Gupta K, Dwivedi AND, Jain M. Potential role of ultrasound in anesthesia and intensive care. *Anesthesia, essays and researches*. 2011;5(1):11.
40. Kılıçaslan A, Topal A, Erol A, Gök F. Havayolu Anatomisinin Ultrasonografik Olarak İncelenmesi ve Klinik Kullanımı. *Selçuk Tıp Derg*. 2015;31(2):88-94.
41. Kristensen M. Ultrasonography in the management of the airway. *Acta Anaesthesiologica Scandinavica*. 2011;55(10):1155-73.
42. Chacko J, Brar G. Bedside ultrasonography-Applications in critical care: Part II. *Indian journal of critical care medicine: peer-reviewed, official publication of Indian Society of Critical Care Medicine*. 2014;18(6):376.
43. Koscielniak-Nielsen Z. Ultrasound-guided peripheral nerve blocks: what are the benefits? *Acta Anaesthesiologica Scandinavica*. 2008;52(6):727-37.
44. Shibasaki M, Nakajima Y, Ishii S, Shimizu F, Shime N, Sessler DI. Prediction of pediatric endotracheal tube size by ultrasonography. *Anesthesiology: The Journal of the American Society of Anesthesiologists*. 2010;113(4):819-24.
45. Ramachandran SK, Mathis MR, Tremper KK, Shanks AM, Kheterpal S. Predictors and Clinical Outcomes from Failed Laryngeal Mask Airway Unique™ A Study of 15,795 Patients. *Anesthesiology: The Journal of the American Society of Anesthesiologists*. 2012;116(6):1217-26.
46. Jun JH, Kim JH, Baik HJ, Kim YJ, Yun DG. Analysis of predictive factors for difficult ProSeal laryngeal mask airway insertion and suboptimal positioning. *Anesth Pain Med*. 2013;8(4):271.
47. McCrory CR, Moriarty DC. Laryngeal mask airway positioning is related to Mallampati grading in adults. *Anesthesia & Analgesia*. 1995;81(5):1001-4.
48. Tan HS, Li SY, Yao WY, Yuan YJ, Sultana R, Han N-LR, et al. Association of Mallampati scoring on airway outcomes in women undergoing general anesthesia with Supreme™ laryngeal mask airway in cesarean section. *BMC anesthesiology*. 2019;19(1):122.

49. Yao WY, Li SY, Sng BL, Lim Y, Sia ATH. The LMA Supreme™ in 700 parturients undergoing Cesarean delivery: an observational study. *Canadian Journal of Anesthesia/Journal canadien d'anesthésie*. 2012;59(7):648-54.
50. Seung HY, Beirne OR. Laryngeal mask airways have a lower risk of airway complications compared with endotracheal intubation: a systematic review. *Journal of oral and maxillofacial surgery*. 2010;68(10):2359-76.
51. Kim M-S, Lee J-R, Shin Y-S, Chung J-W, Lee K-H, Ahn KR. Comparison of 2 cuff inflation methods of laryngeal mask airway Classic for safe use without cuff manometer in adults. *The American journal of emergency medicine*. 2014;32(3):237-42.

