

T.C.
SÜLEYMAN DEMİREL ÜNİVERSİTESİ
TIP FAKÜLTESİ
GENEL CERRAHİ ANABİLİM DALI

**İNGUİNAL FITIKLARDA “TENSION FREE”
ONARIM TEKNİĞİNİN ERKEN SONUÇLARI VE
MORBİDİTEYE ETKİ EDEN FAKTÖRLER**

Tez Danışmanı

Yrd. Doç. Dr. H. Fatih AĞALAR

91281

Dr. Feray AYDIN

(Uzmanlık Tezi)

ISPARTA-1998

**T.C. YÜKSEKÖĞRETİM KURULU
DOKÜMANTASYON MERKEZİ**

İÇİNDEKİLER

I. GİRİŞ	2
II. GENEL BİLGİLER	3
1. Anatomi	3
2. İnguinal Kanal Fizyolojisi	7
3. Etyoloji ve Patogenez	8
4. Fıtık Sınıflamaları	10
5. Bazı Özel Fıtık Tipleri	11
6. İnsidans	11
7. Tanı	12
8. Fıtık Onarımının Tarihçesi	12
9. Fıtık Onarımının İlkeleri	15
10. Kullanılan Fıtık Onarımı Tekniklerine İlişkin Kısa Bilgiler	17
11. Fıtık Komplikasyonları	20
III. HASTALAR VE YÖNTEM	25
IV. BULGULAR	31
V. TARTIŞMA	36
VI. SONUÇ	43
VII. ÖZET	45
VIII. SUMMARY	46
IX. KAYNAKLAR	47

GİRİŞ

İntraabdominal bir organın tamamının veya bir kısmının karın duvarındaki bir fasya defekti veya açıklığından karın duvarı dışına çıkması eksternal fitik olarak tarif edilir. Fıtıkların %75 kadarı inguinal bölgede oluşur. Tüm cerrahi girişimlerin %12.5'ini oluşturan inguinal fitik onarımı en sık uygulanan girişimlerden biridir. Bu kadar sık görülmesine karşın herkesin üzerinde anlaştığı tek bir yöntemin olmayışı, fitik tamirinde en iyi metodun henüz tarif edilmediğini gösterir.

Son yıllarda “gerilimsiz” fitik onarımı kavramı yaygınlaşmaktadır. İnguinal kanalının arka duvarının sadece defektlerini onarmak değil, tümünü sağlamlaştırmak için prostetik materyal kullanma eğilimi ortaya çıkmıştır. Bu yaklaşım, fıtıkların anormal kollojen metabolizması sonucu, dokuların zayıflamasına bağlı olduğu varsayımına dayanır.

Fıtık onarımı için yapılan ameliyatlardaki başarısızlıklarından, normalde birbirine bitişik olmayan yapıların gerilim oluşturacak şekilde yaklaştırılmaya çalışılması sorumlu tutulmaktadır. Gerilim yapmayan fitik onarımı terimi ilk kez 1986'da Lichtenstein tarafından kullanılmıştır. Yama kullanılarak, tüm fıtıkları, anatomiye bozmadan onarmak mümkündür. Bu teknik kolay ve çabuk uygulanır. Ağrısız ve etkilidir. Hasta fizik aktivitesine hemen başlayabilir. Nüks oranının da çok düşük olduğu bildirilmektedir.

Bu çalışmada Süleyman Demirel Üniversitesi Tıp Fakültesi Genel Cerrahi Anabilim Dalı'nda Kasım 1994-Ocak 1998 yılları arasında inguinal fitik onarımı için uyguladığımız “tension-free” onarım tekniğinin erken dönem sonuçları değerlendirildi.

Bu kesitsel çalışmanın amacı yama kullanılarak yapılan inguinal fitik onarımlarında morbiditeye etki eden faktörlerin incelenmesidir.

GENEL BİLGİLER

2.1. ANATOMİ

Karın ön duvarında aşağıda inguinal ligament, orta taraftan rektus abdominis kasının lateral kenarı ve yukardan spina iliaca superiorları birleştiren çizginin sınırladığı alana “inguinal bölge” denir (1,2). Anatomik yapılar bakımından çok değişiklik gösteren bu bölgede yüzeyden derine doğru şu oluşumlar vardır:

- Cilt,
- Ciltaltı yağ dokusu,
- Yüzeysel fasya (Camper ve Scarpa fasyaları),
- İnnominat fasya,
- Kuteneöz sinirler,
- Kuteneöz damarlar,
- Lenfatikler,
- External oblik kas aponevrozu, bunun uzantıları: İnguinal ligament, Laküner ligament, ligamentum inguinale reflexum,
- Spermatik kord,
- İnternal oblik kas,
- Transversalis abdominis aponevrozu,
- Transvers fasya ve uzantıları: İliopubik trakt, Cooper ve Henle ligamentleri,
- Preperitoneal dokular,
- Periton.

Bölgeyi örten cilt, altındaki dokulara gevşek bağlanmıştır. Langer çizgileri denen cilt kıvrımları ameliyat esnasında bu çizgilere paralel cilt insizyonu yaparken önem taşır.

Camper ve Scarpa fasyaları gerçek anlamda fasya değildirler. Camper ekseriyetle yağ dokusundan oluşur. Scarpa fasyası karın ön duvarı yüzeysel

fasyasının inguinal bölgedeki devamıdır. Lateralde krista iliaca ile birleşir. Inguinal ligamentin önünden geçer ve uyluk derin fasyası ile devam eder.

Innominat fasya, Scarpa fasyasının arkasında yer alır. Dış halka civarında interkrural lifleri içerir ve bu halka hizasından itibaren dış spermatik fasyayı oluşturur.

Inguinal bölgenin cildine dağılan sinirler, interkostal sinirlerin dallarıdır. Rami kutanei laterale ve rami kutanei anterior olarak isimlendirilirler.

Kutaneöz damarlar, femoral arterden çıkarlar. Bu damarlar: Süperfisiyal sirkümfleksiyal iliak arter, süperfisiyal epigastrik arter, süperfisiyal eksternal pudental arter, ve inferior eksternal pudental arterdir. Inguinal bölgenin yüzeysel venleri bu arterlerle komşu seyredip femoral vene dökülürler.

Lenf bezleri 8-10 adet olup, ligamentum Inguinalenin üst ve alt taraflarında gruplanmışlardır.

External oblik kas ince ve yassı bir yapıya sahiptir. Bu kas son sekiz kaburganın posterior kısmından başlar, aşağıya ve içe doğru uzanarak krista iliakanın dış dudacağına yapışır. Kasın inguinal bölgedeki uzantısı ise tamamen aponevrotiktir. Ligamentum inguinale, ligamentum lakünare, ligamentum inguinale reflexum, annulus inguinalis süperficialis ve fasya spermatika eksterna; eksternal oblik kasın aponevrozu tarafından oluşturulur.

Ligamentum Inguinale (Poupart): Eksternal oblik kasın aponevrozu aşağı doğru ilerlerken alt kenarı kendi üzerinde katlanarak spina iliaca anterior ile tuberkulum pubikum arasında uzanan bir kalınlaşma göstererek inguinal ligamenti oluşturur.

Ligamentum Lakünare (Gimbernart): Ligamentum inguinalenin medial lifleri tuberkulum pubikum civarında linea pektineaya transvers planda yapışarak üçgen şeklinde bir yapı meydana getirirler. Bu banta laküner ligament denir.

Ligamentum Inguinale Reflexum (Kolles): Eksternal oblik kasın aponevrozunun tuberkulum pubikum ve krista pubikaya yapışan derin lifleri tarafından meydana getirilen bu bağ krus mediale tarafından örtülür.

Dış Halka (Annulus Inguinalis Superficialis): İnguinal ligamentin hemen üstünde ve pubik tüberküldeki yapışma yerinin lateralinde eksternal oblik aponevrozunun lifleri bir açıklık meydana getirecek şekilde ayrılırlar. Bu dış inguinal halkadır. Bu açıklıktan erkekte spermatik kord, kadında round ligament geçer.

Fasya Spermatika Eksterna: Eksternal oblik kasının aponevrozu dış halkayı yaptıktan sonra ince bir fasya halinde devam ederek spermatik funikulusu (kadınlarda ligamentum teresi) kısmen sarar ve eksternal spermatik fasya ismini alır.

İnternal oblik kas trilaminar bir yapı gösterir. İnguinal ligamentin lateral yarısından ve komşu iliak fasyadan, iliak krestin ön 2/3'ünden ve iliak kreste komşu lumbar aponevrozunun alt kısımlarından başlar. Bu kasın aponevrozu mediale doğru uzanır, transversus abdominis kasının aponevrozu ile birleşerek semisirküler çizginin altında ön rektus kılıfını oluşturur. Kasın en alt lifleri spermatik korda yapışarak kremaster kasını oluşturur.

Transversus abdominis kası bu bölgedeki en derin kas tabakasıdır. İliopubik traktın lateral kısmı, iliak krestin iç kısmı, lumbodorsal fasya ve son altı kaburga kırırdağının iç yüzeyinden başlar. Karın yan duvarından mediale doğru transvers ilerler. Rektus kılıfı lateralinde kas lifleri tendinöz aponevroza dönüşürler, bu da internal oblik aponevrozu ile birleşerek rektus kılıfını yapar. Transversus abdominis kası alt serbest kısmı ile iç kasık halkası üzerinden kıvrılıp serbest bir kenar oluşturur. Bu arka transversus abdominis aponevrotik arkı denir, pubik tüberküle yapıştığı yer yakınında genellikle internal oblik aponevrozu ile birleşerek "Conjoint" tendonu oluşturur. İnsanların yalnızca %5'inde görülür.

Karın duvarı kasları iç yüzden bir endoabdominal fasya ile örtülüdür. Bu fasya transversus abdominis kasını örterken fasya transversalis adını alır. İnguinal kanalın arka duvarını oluşturur. Fasya transversalis, bölgenin alt tarafında yer yer kalınlaşmalar gösterir. İliopubik traktus, Henle ligamenti, Cooper ligamenti, transvers fasya askısı (sling) ve iç inguinal halka transvers fasyanın yapılarıdır.

İliopubik Traktus (Thomson ligamenti): Henle ligamentinin alt yüzünden başlar ve spina iliaca anterior ve krista iliakaya yapışır.

Henle Ligamenti: Fasya transversalisin pubise yapıştığı yerdir

Ligamentum Pektineale (Cooper Ligamenti): Bu yapı pubik tuberkülden başlayarak linea pektinea boyunca devam eder ve pektineal çıkıntı yakınlarında incelerek kaybolur.

İç Halka (Anulus Inguinalis Profundus): Proessus vajinalis divertikülizasyonu sonucu oluşan bir açıklıktır. İnguinal ligamentin 1/3 laterali ve 2/3 medialinin birleştiği noktanın 1-1.5 cm. üstünde yer alır. İç halka üstte internal oblik ve transversus abdominis kaslarının kavis yapan lifleriyle çevrilidir, aşağısında ise inferior epigastrik damarlar bulunur.

İnguinal bölgede; alt kenarı ligamentum inguinale, üst kenarı epigastrik inferior arter ve ven, yan kenarı rektus kasının lateral kenarı ile sınırlanan üçgen şeklindeki alana “Hesselbach üçgeni“ denilir. Hesselbach üçgeni direkt fitikların oluştuğu yerdir.

İnguinal kanal embriyoner dönemde testislerin funikulus spermatikusla birlikte karın içinden skrotuma inmesi esnasında oluşur. Yaklaşık 4 cm. boyunda oblik bir yapıdır. Ön duvarı eksternal oblik kasın aponevrozu ve lateral 1/3 kısmı internal oblik kası tarafından oluşturulmuştur. Transvers fasya kanalın arka duvarını oluşturur. Üst duvarını internal oblik ve transversus abdominis kasları ile aponevrozlarının alt kısımları oluşturur. İnguinal ligament kanalın alt tabanını oluşturur. Erkeklerde spermatik kord transvers fasya ile transversus abdominis aponevrozunu iç halkadan geçerek inguinal kanala girer. Kord dış halkadan pubik tüberkülün hemen üstünden eksternal oblik aponevrozundan geçerek inguinal kanaldan çıkar. Kadında kanaldan uterusun round ligamenti geçer. Hem kadında hem erkekte oblik aponevrozlar arasında uzanan ilioinguinal sinir, inguinal kanal içinde bulunur (3).

Spermatik kord (Funikulus Spermatikus), iç halka hizasında preperitoneal alanda başlar, inguinal kanaldan geçerek dış halkadan çıkar. Duktus deferens, eksternal ve internal spermatik arterler, duktus deferens arteri, pleksus

pampiniformisi teşkil eden spermatik internal ven, internal spermatik sinir, sempatik lifler, lenf damarları, oblitere olmuş bulunan processus vajinalisten ibarettir.

İnguinal Bölgenin Derin Arterleri: Epigastrik inferior arter, external iliak arterin dalıdır. Arter periton ile fasya transversalis arasında ilerler, iç halkanın medial kenarı hizasına gelir. Bu gidişi esnasında iki dal verir. Pubik dalı, iç halka civarında ayrılıp aşağıya yönelir ve obturator arter ile anastomoz yapar. Obturator arter, internal iliak arterin dalıdır. Ligamentum lakünare üzerine isabet eden bu anastomoz ameliyat sırasında tehlike doğurabilir (ölüm arkusu).

İnguinal Bölgenin Derin Sinirleri: İliohypogastrik sinir, birinci lomber sinirin en üst dalıdır, 7. interkostal sinirden de dal almaktadır. İlioinguinal sinir birinci lomber sinirden ikinci dal olarak çıkar. Genitofemoral sinir ve genital dalı, birinci ve ikinci lomber sinirden çıkmaktadır. İliohypogastrik ve İlioinguinal sinir; inguinal bölge cildi, penis tabanı ve penisin medial üst tarafını innerve ederler. Genitofemoral sinir ise hem motor hem de duyu siniri olup, kremaster kası, skrotum, labia cildi ve kasığın iç kısmını innerve eder.

2.2. İNGUİNAL KANAL FİZYOLOJİSİ

Normal şartlarda inguinal bölgeyi fitik oluşumuna karşı koruyan iki önemli mekanizma vardır (2).

İlk mekanizma; transversal fasyanın ve iç oblik kasın iç halkada meydana getirdiği huni benzeri daralmasıdır. Buna "*transversal fasya askı*"(sling) mekanizması denir.

Transvers fasyal askı iç halkanın medial ve alt kenarını kuvvetlendirir ve onu transversus abdominis kasına bağlar. Transvers kas kasıldığında askıyı yukarı ve laterale doğru çeker. Bu hareket iç halkanın kordon yapılarına sıkıca sarılmasına ve iç oblik kasın arkasına itilmesine neden olur. Mekanizmanın tam olarak işlemesi için transvers fasya ve ilgili yapılar iç ve dış oblik kaslardan bağımsız olarak hareket edebilmelidir. Bu hareketi bozan cerrahi girişimler mekanizmayı etkiler.

İkinci mekanizma; inguinal kanalı kapatan transversus abdominis aponevroz arkusunun “*kepenk*” (shutter) hareketidir. Hasta istirahatte iken bu arkus yukarı doğru konvekstir. Transversus abdominis ve iç oblik kaslar kasıldığında transversus aponevroz arkusu gerilerek inguinal ligamente yaklaşır, bu sayede kordu örter ve inguinal kanalın arka duvarını destekler. Transversus arkusun normalden daha yüksek yerleşimde olması direkt fitik oluşumunda esas nedendir.

Apendektomilerden sonra görülen inguinal fitikler aynı tarafta shutter (kepenk) mekanizmasının bozulmasına bağlıdır. Bu mekanizma; abdominal duvardaki transversus abdominis ve internal oblik adale gibi farklı yapısal plandaki kasların kasılarak aynı anda hareket etmesiyle oluşur, inguinal kanal duvarını güçlendirir.

Geçirilmiş ameliyatlarda transversus kasın kasılması sonucunda iç halka esasına dayanan sfinkter mekanizmasını da bozmaktadır.

2.3. ETYOLOJİ VE PATOGENEZ

Prosessus vaginalis peritona ait bir prosessus olup, funikulus ve tunika vaginalis olarak iki kısımdan oluşur. Funiküler kısım, funikulus spermatikus, tunika vaginalis testisleri sarar. Prosessus vaginalis intrauterin 4. ayda ortaya çıkan inguinal kanal boyunca ilerler ve skrotuma iner. Böylelikle periton ve testislerin ve beraberindeki oluşumların geçişi için yol açılmış olur. Normalde inme işlemi tamamlandıca tunika vaginalis kapanır. Kapanmanın tam olmadığı durumlarda doğumsal fitikler için zemin hazırlanmış olur. İndirekt fitiklerde karın içi basıncının arttığı durumlarda ve iç halkanın genişlemesi sonucunda karın içi organlar peritondan oluşan keseyle inguinal kanal boyunca ilerler ve fitik ortaya çıkar. Direkt fitikler ise transversus fasyadaki zayıflık sonucu edinsel olarak ortaya çıkar (1,2,3).

Fitik oluşumundaki doğumsal ve edinsel nedenleri aşağıdaki şekilde sıralayabiliriz:

A- Doğumsal

- 1- Posterior inguinal kanalın yapısal anomalileri,
- 2- Proessus vajinalisin kapanmaması,
- 3- İliopubik traktus ve/veya posterior inguinal duvarın Cooper ile anormal birleşmesi,
- 4- Kollojen sentez bozuklukları.

B- Edinsel

1- Metabolik

- Hidroksiprolin düzeyinde düşüklük,
- C vitamini eksikliği,
- Protein kalori eksikliği,
- Dolaşımda artmış toksin düzeyi (aşırı sigara).

2- Geçirilmiş operasyon

- Apendektomi,
- Fıtık onarımları,
- Sezeryan.

3- Çeşitli edinsel hastalıklar

- Batın içi basıncını artıran tümörler,
- Organomegaliler,
- Konstipasyon,
- Asitle giden hastalıklar,
- Kronik akciğer hastalıkları.

4- Efor

- Zorlu spor yapanlar.

Fıtık etyopatogenezindeki ilerlemeler, fıtık oluşumunda fasya ve kollojenöz doku gibi biyolojik yapısal elemanların önemi daha iyi kavranmıştır. Bu çalışmalar prostetik materyallerin fıtık tedavisine girmesini sağlamıştır. Bazı bilinmeyen faktörlerin de fıtık oluşumunda rol oynadığı savunulmuştur. Örneğin yaşlı ve kadın hastalarda hala neden femoral fıtığın daha sık görüldüğü bir giz olmayı sürdürmektedir (4,5).

2.4. FITİK SINIFLAMALARI

Fıtıkların çağdaş sınıflaması Nyhus (6) ve Gilbert (7) sınıflamalarıyla mümkün olmuştur. Nyhus sınıflaması anatomopatolojik olarak daha uygun bir tanımlama olduğundan ve kullanım kolaylığı nedeniyle bugün pratik uygulamada yaygın kullanılan sınıflama şeklidir.

Bu sınıflamaya göre:

Tip 1: İç halkanın normal olduğu indirekt inguinal fıtıklar.

Tip 2: İç halkanın geniş olduğu indirekt inguinal fıtıklar.

Tip 3: Posterior inguinal kanal defektiyle beraber olan fıtıklar.

A- Sadece posterior duvar defektif.

B- İç halkanın genişlemesiyle birlikte posterior duvar defektif (sliding, skrotal, pantolon fıtıklar).

C- Femoral fıtıklar.

Tip 4: Tüm nüks fıtıklar.

A- Direkt

B- İndirekt

C- Femoral

D- Kombine

Bir diğer sınıflama ise Gilbert'in fonksiyonel anatomik ve cerrahi sınıflamasıdır (7).

Buna göre:

Tip 1: İç halkanın sağlam olduğu indirekt inguinal fıtık.

Tip 2: Orta dereceye kadar iç halka defekti. İç halka 4 cm'den geniş değil.

Tip 3: 4 cm'den büyük iç halka, sıklıkla sliding, skrotal, pantolon fıtıklar.

Tip 4: Tüm inguinal kanal defekti.

Tip 5: Suprapubik bölgeden direkt divertiküler defekt.

Rutkow ve Robbins (8) buna Tip VI ve Tip VII'yi eklemiştir.

Tip 6: Direkt ve indirekt komponentleri içeren fıtıklar.

Tip 7: Femoral fıtıklar.

2.5. BAZI ÖZEL FITİK TIPLERİ

Sliding Fıtığı: Kesenin bir duvarını organ veya mezenter yapıyorsa bu adı alır. Sağa göre solda 4-5 kat fazla görülürler. Nyhus'a göre Tip 3B fıtıklardır. Tüm fıtık olgularının %2-3'ünü oluşturur. Fıtığın boyutu ve süresi ile görülme sıklığı artar. Çoğu şişman erkek hastalardır.

Littre Fıtığı: Fıtık kesesinin içinde Meckel divertikülü bulunmasıdır. İnguinal, femoral, umbilikal fıtıklarda eşit sıklıkta görülür. Littre fıtığına özel bir durum, fıtıklaşan organın inkarsere-strangüle olmasında bile barsak obstrüksiyonu gelişmemesidir.

Richter Fıtığı: Barsak lümeninin tam çevresinden daha az bir kısmının fıtık kesesi içinde bulunması durumuna denir. En sık distal ileum bulunur. En çok femoral fıtıklarda görülür. Barsağın sadece antimezenterik tarafı kanalı içindedir. Çoğu 60-70 yaşında kadın hastalardır.

2.6. İNSİDANS

Fıtık her iki cinsten, tüm ırklarda ve her yaşta sık görülen bir hastalıktır. Fıtıkların %75'i erkeklerde görülmektedir, ayrıca görülme sıklığı her yaş için erkeklerde daha fazladır (kadınlardan 9 kez daha fazla). İnguinal fıtıklar tüm fıtıkların %80'ini oluştururlar. Genel olarak insanların %2-4'ünde fıtık görülmektedir. En düşük insidans 15-24 yaş grubunda %0.4 ve en yüksek 75 üstü yaş grubunda %0.65 olarak saptanmıştır (8).

İnguinal fıtıkların %60'ı indirekt, %25'i ise direktir. İndirekt fıtık insidansı hayatın ilk bir yılında en fazladır. Bebekler ve çocuklarda fıtıkların hemen hemen tamamı indirektir. İndirekt fıtıklar her iki cinsten en sık görülen fıtık türüdür. Direkt fıtıklar çocuk ve kadınlarda nadir görülmektedir. Orta yaş sonrası özellikle erkeklerde görülmektedir. Femoral fıtıklar tüm fıtıkların çok az bir kısmını oluşturur ve kadınlarda 3 kat fazla görülür.

2.7. TANI

Çoğu inguinal fitik palpasyonla teşhis edilebilir. Ama deneyimli cerrahlar bile direkt indirekt fitik ayrımını yalnızca %75 doğrulukla yapabilir (2). En önemli semptomlar kalıcı ya da geçici kitle ve/veya ağrıdır. Ağrı, fitik kesesinin çevre dokulara basısı ve iritasyonuna bağlıdır. Genelde lokalize, keskin, pozisyon değişimi ve gerilmeyle şiddeti artan karakterdedir. Fitik içeriği inkarsere veya strangüle olduğu zaman ağrı kalıcı hale gelir ve ateş, taşikardi, kusma, abdominal distansiyon gibi semptomlar eklenir.

Palpasyonun üç komponenti vardır;

- 1- Skrotal deri üzerinden dış halkanın kontrolü,
- 2- Kanal döşemesi ve spermatik kord muayenesi,
- 3- İç halka muayenesi (Parmak iç halka bölgesine konularak, hasta öksürtülür veya ikındırılır).

Hasta daha önce fitik ameliyatı geçirdiyse aynı yöntemler kullanılır, muayenede ağrı olursa ayırıcı tanıya ilioinguinal sinir sıkışması ve nöromalarda eklenmelidir (9).

Ultrasonografi; Supin ya da sağ yan pozisyonlarda, valsalva manevrası ile desteklenirse, inguinal fitik tanısında %90 hassaslık ve özgüllüğe sahiptir. Ele gelen kitle varsa ultrason muayenesi inkarsere fitiği lenf nodülünden ayırabilir.

Tanı bilgisayarlı tomografi gerekebilir. Bigisayarlı tomografi ile fitik içindeki periton kesesi görülür. Fitik tanısından şüphe edildiğinde, fitiği tümör, hematoma, abse ve anevrizma gibi karın duvarı kitlerinden ayırmada tanı değeri yüksektir (10). Yine kronik inguinal ağrıları ve muayenede hiçbirşey bulunmayan durumlarda herniografi tanı amacıyla kullanılabilir (11,12,13).

2.8. FITIK ONARIMININ TARİHÇESİ

Fitik hakkında bildiğimiz ilk yazılı kaynak Mısırlılar tarafından İ.Ö. 1550 yıllarında yazılmış olan Ebers papirusudur (14). Fenikelilerin yaptığı bir insan heykelciliğinde ilkel inguinal bağın kullanıldığı görülmektedir.

Fıtık tedavisine ait bilgiler Hipokrat ile başlar. Hipokrat'ın çağdaşı Praxagaros (İ.Ö. 350) boğulmuş olan fıtıkların özel tedavisinden bahsetmişlerdir (15,16). Roma tıp okulu temsilcilerinden Celcus (İ.Ö. 25-İ.S. 50) fıtıkların cerrahi tedavisi ile ilgili bugüne uyan tarifi yapmıştır.

Fıtık cerrahisi daha önceleri kastrasyonla birlikte yapılıyor iken, Gimbernat (1793), Camper (1793), Cooper (1804) ve Scarpa (1806) inguinal bölge anatomisi hakkındaki çalışmalarını yayınladıktan sonra fıtık cerrahisi sağlam temellere oturabilmiştir (15).

Fıtık cerrahisindeki çığır açan gelişmeler ancak Lister'in aseptik cerrahi kurallarını koyması ile başlamıştır. Edoardo Bassini (1884), inguinal kanalın arka duvarını sağlamlaştırarak, fıtık cerrahisinde modern çağı açan cerrahdir (15,17,18). Bassini'nin fıtık cerrahisine getirdiği yeni görüş ve Mc Vay, Halsted ve Shouldice'in çalışmaları ile yeni bir yön kazanmıştır (19).

1989 yılında Lichtenstein ve arkadaşları polipropilen yama ile gerginlik yaratmayan fıtık onarımını 1000 hasta üzerinde uygulamışlar, 1-5 yıllık izlemede nüks rapor etmemişlerdir (20,21).

İnguinal fıtıklarda yama kullanım tekniği yeni değildir. Billroth gelecekte fasya replasyonu için suni materyal kullanımını düşlemiştir. Tıp tarihinde bir çok materyal denenmiştir. Fakat bu düşünce ve işlemler infeksiyon, rejeksiyon ve nüksten oluşan üç başlı bir canavara yenildiler. Yama materyali kullanımına tepkilerin kaynağında 10-20 yıl öncesinde çok popüler olan pamuk ve ipek dikişlerle oluşan sık infeksiyon oranları yatmaktadır. Pamuk ve ipek dikişlerin oluşturduğu rejeksiyon ve infeksiyon sorunu cerrahi dünyasının yama kullanımına karşı olumsuz davranmasının başlıca nedeni olarak görülmüştür (22).

1909'da Mc Gavin tarafından Greenwich Seamen's Hospital'da yama materyali olarak gümüş tabaka kullanılmıştır. Ne yazık ki gümüş tabaka yıllar içinde stres altında kırılmış ve başarısızlıkla sonuçlanmıştır (23).

Francis Usher 1962'de polipropilen yama kullanımını takdim ederken, yeni bir çağ başlatmış ve inguinal fıtıklarda kullanılmayarak itirazların üstesinden gelmiştir (22,23).

Lichtenstein 1970'de direkt ve nüks fitıkların her ikisinin tamirinde yama kullanmıştır. Bu bazı cerrahlar tarafından desteklenmekle birlikte, onun önerisi ne popüler olmuş ne de genel olarak kabul görmüştür. Bununla birlikte nihayetinde cerrahlar nüks inguinal fitık tamirinde %30 oranında ikinci bir nükse iyi bir çözüm gerektiğini anladılar. Nüks fitıkların tamirinde yama kullanımı, Fransa'da birkaç gurubun bütün alt abdominal duvarı korumak için büyük preperitoneal yama tabakasının kullanılmasına başlanmasıyla zirveye ulaşmıştır (24).

Sonuçta çoğu otör sekonder tamirlerin yeniden yapılandırılmasında yama kullanımını kabul ederken, primer inguinal fitıklarda kullanılması hakkındaki ön yargı devam etmekteydi. Sıkça primer fitıkların tamirinde yabancı cisim kullanımı cerrahlar tarafından dile getirilmiştir. Hala ne kullanılacağı tartışılırken büyük kısmı tercihlerini polipropilen ya da benzer monofilament nonreaktif dikiş materyalleri yönünde kullanmışlardır. Geçen iki on yıl içinde direkt fitığın, inguinal kanal tabakasında net kollojen sentez ve depolanmasının, kollojenolize yenik düşmesi sonucu inguinal kanal tabakasının kötüleşmesine bağlı olduğu gösterilmiştir. Direkt fitıkların hastaların büyük bir kısmında yaşamın sonlarına doğru açığa çıkması mantığına dayanılarak, indirekt fitıklar kurallara uygun ameliyat edildikten sonra proflaktik amaçlı, inguinal kanal tabakalarını güçlendirmek için yama uygulanmış ve böylece birçok geç açığa çıkan inguinal direkt fitık önlenebilmiştir.

1984'de Lichtenstein fitık defektin tamirinde tek başına yama kullanımını başlatmıştır. İlk olarak sonuçlarını 1986'da yayınlamıştır. Bundan sonra otörler 1.522 adult, inguinal fitığı olan hastaya, yaşları ve kiloları dikkate alınmaksızın bu tekniği uygulamışlardır. Bu teknikte sadece 2 nüks gözlemlendiği bildirilmiştir. Hastaların %99'unun lokal anestezi altında ameliyat edildiği ve aynı gün evlerine gönderilmiştir. Bu teknikte nüks hızı %0.2, infeksiyon hızı %0.03 olarak bulunmuştur. Yama rejeksiyonuna rastlanmamıştır (24,25).

Barnes bu onarım tekniğini uygularken, yama ile primer tamirde transvers fasyayı güçlendirmeden önce imbrike etmiştir (26).

Lichtenstein tekniğinin geniş zor ya da nüks fitıklarda kullanılmasının sonuçları Shouldice metoduyla karşılaştırılmış ve bu metot kullanılarak yapılan fitik tamirinde erken komplikasyon hızı Shouldice fitik tamiri yapılanlara kıyasla düşük bulunmuştur (24).

Modern yama protezleri geçen 30 yıl içinde cerrahide yaygın olarak kullanılmıştır. Polipropilene (marlex, prolene) güçlü monofilament bir dikiş materyalidir. İnfeksiyona rezistan olduğu gösterilmiştir. Polipropilen vücut kıvrımlarına uyar çünkü çift örgü metoduyla üretim elastik uygunluk sağlar. Yapısı çözülmeksizin kesilip düzeltilebilir. Çok güçlüdür, yama, etrafında ve gözenekleri arasında yoğun fibroblastik reaksiyon oluşur ve bu inguinal tabakanın güçlenmesine katkıda bulunur. Diğer yama materyalleri (Gro-Text, Mersilene ve Tantalum) çeşitli dezavantajlara sahiptirler. Gro-Texte, gözenekler sınırsız sayıdadır ve sayısız çatlak mevcudiyeti bakteri saklanması ve üremesine neden olabilir. Mersilene örgülü yapıdadır ve belirgin fibroblastik infiltrasyon oluşturmaz. Tantalumu parçalamak ve bölmek zahmetlidir, zamanla kıvrılıp ufalanabilir, uygulandığı bölgede zayıf alanlar ve ağrı nedeni olabilen odaklar meydana gelebilir (27,28,29,30).

Günümüzde Gilbert ve Lichtenstein genç popülasyondaki küçük indirekt inguinal fitikleri dışındaki fitiklerin tümünde sentetik yama kullanımını önermektedirler (20,31).

Son 5 yıldır ise fitik onarımında yeni bir yöntem olan laparoskopik teknik gündeme gelmiştir. Schultz ve arkadaşları (32), laparoskopik yöntemle yama uyguladıkları olguları sunmuşlardır.

2.9. FITİK ONARIMININ İLKELERİ

Başarılı bir fitik onarımı için öncelikle cerrahın anatomi bilgisi yeterli olmalıdır. Özellikle arka duvar anatomisi iyi bilinmelidir. Fitik sınırları sağlam dokulara kadar belirlenmeli tamirde yeterli sağlamlıkta dokular kullanılmalıdır. Onarım esnasında gerginlik oluşturmamaya özen gösterilmelidir.

Fitik onarımının iki temel aşaması vardır:

- 1- Fıtık kesesinin yüksek disseksiyonu ve ligasyonu ,
- 2- Arka duvar tamiri.

İndirekt fıtık kesesi tam olarak ortaya konulmalı, sağlam peritona kadar disseke edilmeli ve buradan bağlanmalıdır. Çocuklarda inguinal bölge anatomisi normal olduğundan, tamirde yüksek ligasyona ilave olarak iç halkanın daraltılması yeterli olacaktır. Erişkinlerde ise fıtık tabanının da sağlamlaştırılması gerekir (33).

Direkt fıtıkların onarımında zayıflamış Hesselbach üçgeni takviye edilmelidir. Direkt fıtık kesesi genellikle açılmaz, asıl onarımdan önce birkaç dikişle invajine edilir. Olası bir indirekt fıtık varlığı da dikkatle araştırılmalıdır.

Onarımın gerginlik oluşturmamasına dikkat edilmelidir. Bu sayede postoperatif ağrı, hareket kısıtlılığı, yatış süresi ve normal yaşama dönüş süresi en aza iner.

İdeal fıtık onarım tekniği aşağıda sıralanan hedeflere ulaşacak niteliklere sahip olmalıdır:

- 1- Hastanın fıtığının ortadan kaldırılması,
- 2- Morbiditesinin minimal olması,
- 3- Peroperatif inguinal kanal ve duvarlarının maksimal değerlendirilmesine izin vermesi,
- 4- Ucuz ve basit bir yöntem olması,
- 5- Hastanın normal yaşam aktivitesine en kısa zamanda dönüşüne olanak tanınması,
- 6- Nüksün minimal olması.

Tüm bu belirtilen özelliklere sahip olacak bir fıtık onarımını bulma arayışları devam etmektedir ve bu arayışlar beraberinde yeni tartışmaları getirmektedir. Tüm başarılı onarımların anahtarı, transvers fasya tabakasının bütünlüğünün yeniden sağlanmasıdır.

2.10. KULLANILAN FITİK ONARIM TEKNİKLERİNE İLŞKİN KISA BİLGİLER

Bassini Onarımı

Eduardo Bassini tarafından tanımlanan orjinal ameliyatta; inguinal kanal açıldıktan sonra kordonu ve fitik kesesini örten kremaster kası bunlardan ayrılarak rezeke edilir, fasya transversalis ortasından uzunlamasına kesilir, fitik kesesi bağlanarak kesildikten sonra, uzunluğuna kesilmiş olan inguinal kanalın arka duvarının üst parçası, yani üçlü tabaka (içten dışa doğru fasya transversalis, transversus abdominis kası ve internal oblik kası) tek parça olarak aralıklı dikişlerle fasya transversalis alt kısmı ve inguinal ligamente dikilir.

Bugün Bassini ameliyatı ABD’de, Avrupa’da yapıldığından başka türlü yapılmaktadır. Avrupalı cerrahlar inguinal kanalın arka duvarını rutin olarak iç ağızdan pubis tüberkülüne kadar boydan boya keserler ve bundan sonra onarırlar. Amerikalı cerrahlar bunu kesmeden plikasyonla sağlamlaştırmaya çalışırlar. Ancak son yıllarda onarımın orjinal şekli değişmiştir ve tendon conjuanın inguinal ligamente dikilmesi şeklinde yapılmaktadır (34,35).

Mc-Vay Onarım

Cooper ligamet onarımı tüm inguinal fitiklerin onarımında kullanılabilir. Guiseppi Ruggi tarafından 1892 yılında ortaya konulan ve Mc-Vay tarafından popülerize edilen ameliyatta amaç, inguinal kanalın arka duvarını sağlamlaştırmak için transvers fasyayı Cooper ligamentine dikmektir. Transvers fasyanın zayıf ve gevşek kısımları eksize edilir. Böylece Cooper ligamenti açığa çıkarılmış olur. Bu sırada femoral kanal da fitik yönünden incelenir. Daha sonra fasya transversalis ve transversus abdominis kasının aponevrozunun birleştiği yer tek tek dikişlerle Cooper ligamentine dikilir. Bu dikişlerde gerginliği önlemek amacıyla rektus ön kılıfına gevşetme insizyonu yapılır. Bunun en az 6-7 cm. olması gerekir. Femoral venin medialine kadar gelinir ve bu düzeyde geçiş dikişi ile transvers fasya femoral kılıfın ön yaprağına dikilir. Sonra eksternal oblik, spermatik kord üzerine kapatılır (36,37,38,39).

Shouldice Onarımı

Kanada'nın Shouldice kliniği tarafından popülerize edilmiş bir yöntemdir. Cilt ciltaltı, yüzeysel fasya ve eksternal oblik fasyası geçildikten sonra, kordon askıya alınır. Fıtık kesesi ve kremaster kası eksize edildikten sonra iç halka hizasından pubik tüberküle doğru inguinal ligamentin 1 cm. üzerinden olmak üzere kanal arka duvarını oluşturan transvers fasya insizyon boyunca kesilir. Arka duvarın medial yaprağı flep tarzında peritondan ayrıldıktan sonra, lateral yaprak medial yaprağın alt yüzündeki sağlam bölgeye pubisten başlanarak, devamlı dikiş tekniği ile dikilir. Aynı dikişle geri dönülerek, bu kez medial yaprağın serbest kenarı inguinal ligamanın derin bölümüne dikilir. Bu işlemden sonra, üzerine tendon konjüan ile inguinal ligament arasına konulan iki sıra devamlı dikişle destek olunur. Spermatik kord eksternal oblik kasının fasyasının altında kalacak şekilde katlar anatomisine uygun kapatılır (19).

Marcy Onarımı

Marcy tarafından 1881'de ilk defa önerilmiştir. Fıtık kesesi eksize edildikten sonra, iç halkanın, sadece fasya transversalis seviyesinde daraltılmasıdır. Marcy onarım tekniği sadece zayıf, genç erkeklerin indirekt fıtıkları için çok uygundur. Çocuk ve bebeklerde de, iç halka geniş bulunduğunda, bu teknik uygulanabilir (40).

Anterior Yoldan iliopubik Trakt (Condon) Onarımı

Anterior yoldan yapıldığında Mc-Vay ameliyatından farkı, Cooper ligamenti yerine iliopubik traktusun kullanılmasıdır. Bu traktus, tüm inguinal fıtıklarda kullanılacak özel bir konumdadır. İliopubik traktus daha yüzeyseldeki inguinal ligament ile örtülüdür. Medial dikişlerden birkaçı transversus abdominis arkusuyla Cooper ligamenti arasına konur. Çünkü Cooper ligamenti ve iliopubik traktus, pubisin süperior ramusuna birlikte yapışırlar. Dışa doğru gidildikçe, Cooper ligamenti yerine, iliopubik traktustan kullanılır. Ayrıca gevşetici insizyonlarda kullanılır (38).

Arka Duvar Örgüsü (Posterior Wall Darn)

İlk kez Moloney'in sunduğu bu teknikte fitik kesesi yüksek olarak disseke ve eksize edildikten sonra iç halka iyice ortaya çıkarılır. Kanalın arka duvarını oluşturan transvers fasyaya, transversus abdominis aponevroz katına herhangi bir insizyon veya eksizyon yapılmadan, pubisten başlayarak monoflaman emilemeyen devamlı dikişlerle, kanal arka duvarındaki defektin medialdeki sağlam sınırı ile iliopubik traktus arasına zigzaglar yaparak sepet örgüsü tarzında dikiş konulur.

Dikiş köprülerinin sıkı olmamasına dikkat etmek gerekir. Aynı dikiş ile geri dönülerek birleşik tendon ile inguinal ligament arasına konulan devamlı dikişlerle ilk sıra takviye edilir, pubik uçta bağlanır (41,42).

Mesh-Plug Onarım Tekniği

Yapılan birçok çalışma relaksasyon insizyonlarının, gerginliğin giderilmesinde yetersiz kaldığını göstermiştir. 1974'de Lichtenstein ve Shore nüks ve femoral fitikların onarımı için sentetik materyallerden silendirik tıkaç (2x20 cm. polipropilen yama).oluşturmuş ve defektin içine yerleştirmiştir. Yerleştirmeden emin olunması için tıkaçın beş adet dikişle tesbit edilmesi gerektiği belirtilmiştir. Gilbert bu tekniği geliştirerek, düz yassı bir polipropilen yama parçasını ikiye katlayıp, koni gibi şekil vermiştir.

Kesenin invajine veya eksize edilmesini takiben, koni şeklindeki yama iç halkanın içine sokulur. İkinci bir yama parçası lateralinden kordu saracak şekilde kesilip tabana yerleştirilir (43,44,45,46).

Preperitoneal Onarım

Fıtığı oluşturan defekte arkadan yaklaşılr. İnguinal ligamentin 4 cm. üzerinden transvers bir insizyonla preperitoneal mesafeye erişilir. Periton açılmadan fitiklar redükte edilip fasya defektleri kapatılır.

İnguinal kanalın iç ağzı, pubik tüberkül ile spina iliaka anterior süperior arasındaki çizginin orta hizasındadır. Bu noktanın 2 cm. üzerinde transvers bir insizyonla, eksternal oblik, internal oblik ve transversus abdominis kasları liflerine

paralel olarak kesilir. Preperitoneal boşluğa varılır. İnguinal kanalın arka duvarı ve fitik defektleri ortaya konmuş olur.

Posterior yaklaşım, hem inguinal hem de femoral fitikların onarılmasında çok elverişlidir. Preperitoneal yaklaşım, inkarsere ve strangüle fitiklar için de uygundur. Bu insizyonla rezeksiyon da yapılabilir. Gerekirse periton ile inguinal kanalın arka duvarı arasına büyük bir sentetik yama defekti dikmeksizin konabilir (47).

Laparoskopik Kasık Fıtığı Onarımı

Laparoskopik fitik tamiri son yıllarda hızla gelişen bir yöntemdir. Laparoskopik fitik tamirinin 5 yıllık geçmişi vardır. Schultz (32) ve arkadaşları, ilk kez laparoskopik fitik tamiri hakkındaki klinik verilerini yayınlamışlardır.

Laparoskopik inguinal fitik tamirinde şu yöntemler mevcuttur:

1- Preperitoneal yaklaşım

A- Transabdominal preperitoneal teknik (TAPP)

B- Ekstraperitoneal laparaskopi tekniği

2- İntraperitoneal yaklaşım

A- Lateral sütür tekniği

B- Polytetra flouro ethylene (PTFE) yama ile tamir tekniği

Endotrakeal genel anestezi sonrası foley sonda konur, profilaktik antibiyotik yapılır. Daha sonra veres iğnesi ile göbeğin alt kısmından girilir, karın içi basıncı 15 mm Hg. olacak şekilde CO2 verilir. 11 numaralı trokar ile periton içine girilir. İnguinal bölgeden palpasyon ile defektin bulunmasına yardımcı olunur. Daha sonra transperitoneal ve ekstraperitoneal olarak yama yerleştirilir (48,49,50).

2.11. FITİK KOMPLİKASYONLARI

Fitik komplikasyonlarını 3 kategoride inceleyebiliriz.

1- Preoperatif Komplikasyonlar

a- *İntestinal obstrüksiyon:* İnkarsere-strangüle hastaların çoğunluğu intestinal obstrüksiyon bulguları ile kliniğe başvurur. Bu tip hastalarda mutlaka

tüm fitik noktaları dikkatle kontrol edilmelidir. Obstrüksiyonun %30 nedeni kese boynu, %20 dış halkadır (51).

b- İnkarserasyon: Fitik kesesinin karın boşluğuna itilememesidir. İndirekt inguinal fitikların %10'u, femoral fitikların %20'si inkarsere olur. Redüksiyondan sonra çevredeki inflamatuvar cevap geriler. Ancak bunda çok dikkatli olunmalı ve barsak nekrozu şüphesi varsa denenmemelidir. Sağda iki kat daha fazla görülür. Femoral fitiklarda sol-sağ farkı yoktur.

c- Strangülasyon: Strangülasyon, fitiklaşmış dokuların kan dolaşımının bozulmasıdır. Olay genellikle indirekt veya femoral fitik boynunda açılma veya sıkışma ile başlar. Lenf dolaşımı bozulur ve doku ödemi gelişir. Sonuçta sıkışma daha da artar, ağrı ve hassasiyet başlar. Ven ve arter dolaşımında bozulmasıyla doku nekrozu olur.

Inguinal fitiklar için ilk 3 aylık strangülasyon riski %2.8, 2 yıllık risk %4.5, femoral fitiklar için 3 aylık risk %22, 2 yıl sonunda %45'dir (52).

d- Fitik korsesine bağlı komplikasyonlar: Fitik korsesi strangülasyon şansını artırır. Ayrıca fasya ve aponevrotik dokularda atrofiye yol açarak fitiğin büyümesi ve cerrahi tamirin başarısız olmasına neden olabilir.

2- Operatif Komplikasyonlar

a- Kanama: Fitik ameliyatlarında kanama şu damarlardan olabilir;

- 1- Obturator arterin pubik dalı (corona mortis),
- 2- Derin sirkumflex iliak damarlar,
- 3- İnférieur derin epigastrik damarlar,
- 4- Kremasterik arter,
- 5- Eksternal iliak damarlar .

b- Sinir kesileri: İlioinguinal, iliohipogastrik ve genitofemoral sinirin genital ve femoral dalları ameliyat sırasında yaralanabilir. Bu sinirlere %40 anomali pozisyona rastlanır. Prensipte olarak bu sinirler elden geldiğince korunmalıdır. Yine de %1.5 gibi oranlarla sinir kesileri görülür. Kesilen sinir uçları nöroma gelişmemesi için bağlanmalıdır (53).

c- Testis kan akımının bozulması: Testiküler arter aortadan çıkar ve testisin ana arteridir. İç halka hizasında kord yapılarıyla birleşir. Bunun kesilmesi her zaman testis atrofisiyle sonuçlanmaz. Kollateral dolaşım sağlamsa hasar gelişmeyebilir.

d- Vas deferens kesisi: Tek vas deferens kesisi insanda önemli rahatsızlıklara neden olmaz. Ancak kesildiği farkedilirse uç uca onarım denenmelidir, bunun %50 başarı şansı vardır (53).

e- Barsak yaralanması: Özellikle indirekt fitik kesesinin yüksek ligasyonu esnasında kese ağzı dikişi dikkatli atılmazsa, iğne barsak duvarından geçer ve fekal fistül, barsak duvarı absesi, barsak tıkanıklığı gibi komplikasyonlar gelişebilir. Sliding fitik tamiri sırasında da dikkatli olunmazsa barsak lümenine girilebilir. Bu komplikasyonlara değişik yayınlarda %0.19-0.006 oranlarında rastlandığı kaydedilmektedir (54).

f- Mesane yaralanması: Direkt inguinal fitikların medial tarafı sıklıkla mesane duvarını içerir. Yaralanma hemen farkedilir ve tedavi edilirse morbiditesi fazla değildir. Defekt emilebilir bir dikiş materyali ile kapatılır, mesane sondası konur ve 5 gün yerinde bırakılır.

g- Femoral ven sıkışması: Femoral ven fitik tamiri esnasında konan dikişlerle kolayca basıya uğrayabilir. Özellikle Cooper ligamanının kullanıldığı durumlarda buna rastlanır. Sonuçta pulmoner emboli, derin ven trombozu gibi ciddi komplikasyonlar yaratabilir.

4- Postoperatif Komplikasyonlar

a- İdrar retansiyonu: İnguinal fitik tamirlerinde 1/3 oranında rastlanır. Özellikle prostat hipertrofi yaşlı hastalar ile adaleli genç hastalarda görülür. Anesteziye verilen atropin, postoperatif verilen analjezikler ve spinal anestezi bu duruma yol açabilmektedir. 12 saatten uzun süren retansiyonlarda idrar sondası yerleştirilmelidir.

b- Skrotal ekimoz: Postoperatif 1. ve 2. günlerde ortaya çıkar. Kanın spermatik kord yoluyla inguinal bölgeden skrotuma geçmesiyle oluşur. Nedeni genellikle intraoperatif olarak farkedilmeyen küçük kanayan damarlardır. Önemli

sekel bırakmaz, birkaç günde rezorbe olur. Skrotal elevasyon ve antienflamatuar tedavi genellikle yeterli olmaktadır.

c- Testis atrofi: İskemik orşitin sekeleridir. İnsidans primer onarımlarda %0.65, nüks fitıklarda %2.25 olarak belirtilmiştir. Spermatik kordun nazik palpasyonu, testis dolaşımına dikkat edilmesi ve ameliyat bitiminde testislerin skrotuma çekilmesi, bu can sıkıcı komplikasyonu en aza indirir (13,53, 55).

d- Hidrozel: Fıtık kesesinin bir parçasının distalde bırakılması sonucu skrotumda sıvı toplanabilir. Ayrıca tamirde lenfatik ve venöz dolaşımın bozulması da sıvı toplanmasına yol açabilir. Genelde tedavi gerektirmez devam ederse ponksiyonla boşaltılabilir.

e- Yara enfeksiyonu: Primer fıtık tamiri sonrası yara enfeksiyonu gelişme oranı %5'ten daha azdır. Enfeksiyon derin dokulara, özellikle eksternal oblik aponevrozuna yayılırsa nüks şansı artar. Tam konulunca dikişler açılır, drene edilir ve lokal yara bakımı yapılır. Sistemik antibiyotik uygulaması yüksek ve bacaklı ateşle, yaygın hassasiyet durumlarında önerilir.

f- Nöroma: İlioinguinal ve genitofemoral sinirlerin kesilmesi veya skar ya da dikiş ile sıkıştırılması sonucu ortaya çıkar. Çoğu olgu spesifik tedavi gerektirmeden düzelir. Kronik yanma ve ağrı olabilir. İnatçı olgularda postoperatif 1. ayda lokal sinir blokları yapılabilir. Nadiren cerrahi girişim gerektirir (56).

g- Nüks: İndirekt inguinal fitıklarda nüks oranı % 1-7, direkt fitıklarda %4-10, femoral fitıklarda %1-7, nüks fitıklarda ise %5-35 gibi oranlar verilmiştir.

Nüks, erken veya geç oluşmasına göre farklı nedenlerden ortaya çıkar. Erken nüks fitiklar, operasyondan sonraki iki yıl içinde ortaya çıkan fitiklardır. Bunlara genellikle neden dikiş hattındaki gerginliktir. Geç nüks fitiklar ise operasyondan sonraki iki yıldan sonra ortaya çıkar. Neden olarak kollojen metabolizmasındaki bozukluk ve transvers fasyadaki zayıflık gösterilmektedir (5).

h- Duyu kaybı ve parestezi: İnguinal bölgede duyu kaybı ve parestezi, hemen her hastada görülür. Bu, çoğu kez insizyonun hemen infero-medialinde küçük bir üçgende sınırlıdır. Bazen ise ilioinguinal sinirin ciltteki dağılım

bölgesinin tamamındadır. Bu duyarlılık değişiklikleri genellikle geçicidir, zamanla kaybolur.

ı- Parezi: İnguinal bölgede motor sinir sadece, genitofemoral sinirin genital dalıdır. Bu sinir kremaster kasını innerve eder; ayrıca lateral skrotuma giden duyu komponenti de olabilir. Bu sinirin ve kremaster kasının kesilmesi testisin süspansuvar mekanizmasını ve kremasterik refleksi ortadan kaldırır. Hasta, testisin skrotumda alçak pozisyonundan ve retraksiyon olmayışından yakınabilir. İç halkayı daraltmak için, bunun lateralinde dikiş koyarken femoral sinir zedelenebilir; bu dikişler spermatik kordonun medialine konulmalıdır. Preperitoneal fitik ameliyatları ve prostetik yama konan ameliyatlarda bu bakımdan dikkatli olunmalıdır. Femoral sinir yaralanırsa uyluğun ekstensör kaslarının parezisi görülebilir.

j- Seroma: Seroma, cerahat veya kan dışındaki diğer sıvıların kolleksiyonudur. Küçük yaralardaki, genellikle nekrotik yağ dokusunun likefaksiyonu sonucu oluşur. Geniş seromalar, deri fleplerinin kaldırılmasını ve çok sayıda lenfatik kanalın ayrılmasını kapsayan operasyonlara eşlik eder (aksiller ve inguinal lenf nodu disseksiyonu vb.). Genellikle kapatma sırasında fleplerin altına emici emici dren konularak bu önlenir. Hematom, bakteriler için mükemmel bir kültür ortamı sağlar. Aspire edilerek tedavi sağlanır (57).

HASTALAR VE YÖNTEM

Bu kesitsel çalışma Kasım1994-Ocak1998 yılları arasında Süleyman Demirel Üniversitesi Tıp Fakültesi Hastahanesi Genel Cerrahi Anabilim Dalı'nda yapıldı. İnguinal fitik onarımı için başvuran 240 hastanın 188'i çalışmaya alındı. Çalışmaya alınmayan 52 hasta Nyhus sınıflamasına (6) göre Tip 1, Tip 3C, Tip 4C fitiği olan ve konvansiyonel fitik onarımı yapılan hastalardı. 188 hastaya toplam 211 tension-free fitik onarımı yapıldı. Hastaların 23'ünün (%12) bilateral fitiği vardı. Bilateral fitikların tümü aynı seansta onarıldı.

Fitik sınıflandırılmasında Nyhus (6) sınıflaması kullanıldı. Anestezi seçimi hasta, anesteziist ve cerrahın ortak kararı ile yapıldı.

Operasyon öncesi, tüm hastalara anestezi indüksiyonu esnasında profilaktik olarak intravenöz 1 gr. *cefazolin sodyum* yapıldı.

Olguların tümü öğretim üyeleri ya da onların gözetimi altında bu teknik hakkında yeterli deneyimi olan asistanlar tarafından ameliyat edildi.

Bu hastalarda prostetik materyal olarak polipropilen yama (prolen mesh® Ethicon Ltd., surgipro mesh® Auto suture Ltd.) kullanıldı.

Hastalar yaş, cins, anatomik lokalizasyon, fitiğin tipi, operasyon sonrası mobilizasyon süresi, operasyon sonrası hastahanedeki kalış süresi, komplikasyonlar ve nüks yönünden değerlendirildi.

Ameliyat edilen tüm hastalarda BMI (Body Mass Index) aşağıdaki formülle hesaplandı;

$$\text{BMI} = (\text{kg/m}^2) \text{ Vücutağırlığı}/(\text{Boy})^2$$

Optimal değer	20-27
Gençler için	19-24
65 yaş ve üstü	24-29
Morbid obezite	35 ve üzeri

Hastalara ait bilgiler takip amacıyla hazırlanan özel bir forma kaydedildi. Taburcu olan her hastaya epikriz düzenlendi ve kontrole gelmeleri gereken tarihler epikriz içinde belirtildi. Hastalar ameliyat sonrası ilk hafta içinde, ağrı uyandıran hareketleri yapmamaları konusunda uyarıldı. Hastalara hafif işlerine ameliyattan sonra bir hafta içinde dönebilecekleri söylendi. Trafikte ani durmak gerektiğinde, bacaklarını hızla ve sert olarak frene basabilecek duruma gelinceye kadar araba kullanmamaları önerildi.

Her hastaya postoperatif 1. ay kontrolü yapıldı, daha sonra altı ay aralıklarla takipleri devam etti. Hastalar takibin önemi ve olası bir komplikasyon (nüks, testis atrofisi vb.) açısından uyarıldılar. Randevu verilerek çağrılan hastalar muayene edildi, son durumları ve muayene bulguları değerlendirildi ve takip formlarına bulgular kaydedildi.

Verilerin değerlendirilmesi için SPSS (Statistical package for social science, version 6.0®) programı kullanıldı. Verilere, tanımlayıcı istatistik, lojistik regresyon analizi, kategorik değerler için Fisher's exact (χ^2) testi ve Spearman korelasyon analizi uygulandı. Nonparametrik dağılım varsayımına uyan grupların karşılaştırılmasında Mann Whitney-U testi yapıldı. $P<0.05$ 'in altındaki değerler istatistiksel olarak anlamlı kabul edildi.

CERRAHİ TEKNİK

Cilt kesisi Langer çizgilerine paralel olarak spina iliaka anterior superior ile pubik tüberkül arasında oblik olarak yapıldı. Nüks olgularında eski insizyon skarları çıkarıldı. Ciltaltı yağ dokusu ve yüzeysel fasya geçildi, eksternal oblik adelenin aponevrozu lifleri doğrultusunda kesilerek açıldı. Aponevrozun medial kenarı rektus abdominis kasının ön kılıfının lateraline, lateral kenarı ise inguinal ligamet ve iliopubik trakta kadar serbestleştirildi. Kadınlarda round ligament, erkeklerde spermatik kord, pubik kemik üzerindeki avasküler anatomik plandan, inguinal kanal üzerinden disseke edilerek askıya alındı. Kordon askıya alınırken eksternal spermatik damarlar ve genital sinirinde kordonla birlikte askıya alınmamasına ve yaralanmamasına özen gösterildi. Nüks fitiklarda yapışıklıklar

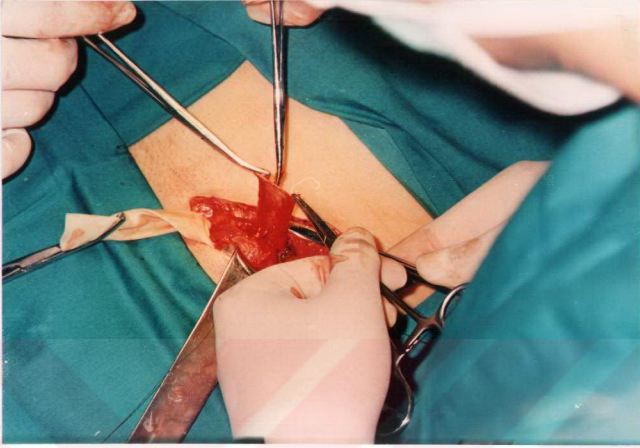
nedeniyle kord fazla disseke edilmedi ve böylece testiküler komplikasyonların riski minimale indirildi. Kordon iç halkaya kadar çevre dokulardan serbestleştirildi. Kremaster kasının lifleri iç halka seviyesinde, sinirler korunarak transvers doğrultuda kesildi. İndirekt fitik kesesi, kese boynu, seviyesinde korddan serbestleştirildi.

İndirekt fitiklara yüksek ligasyon ve eksizyon yapıldı (Resim 1). Aşım disseksiyona bağlı iskemik orşit riskini en aza indirmek için skrotal fitiklarda kese kanal çıkışında kesildi, postoperatif hidrosel gelişimini önlemek için distal bölümünün ön yüzü insize edilerek yerinde bırakıldı. Küçük direkt fitik keselerine dokunulmadı. Büyük direkt fitik keseleri emilebilen dikişlerle transvers fasyaya invertte edildi. Eksternal oblik kasının aponevrozu internal oblik kasından Hesselbach üçgeninin en az 2-3 cm. üzerine kadar serbestleştirildi.


Dikdörtgen şeklindeki, yaklaşık 6x10 cm. boyutundaki polipropilen yama inguinal tabanın şekline göre medial ve inferior kenarları oval şekilde yuvarlaklaştırılarak kesildi. İç halka seviyesinde yamanın lateral ucunda kord elamanlarının geçmesi için, 2/3 geniş kısmı üstte, 1/3 dar kısmı altta olacak biçimde anahtar deliği şeklinde bir yarık açıldı ve böylece lateral uçta iki kuyruk oluşturuldu (Resim 2). Lichtenstein'in önerdiği gibi kord yukarı retrakte edilirken; yama pubik kemiği 1.5-2 cm. geçecek şekilde, devamlı dikişle iç halkanın lateraline kadar inguinal ligamente dikildi. Kuyruğun geniş olan üst kısmı bir hemostat ile kaldırıldı ve dar olan kısmın üzerine çaprazlaştırılarak yerleştirildi. Kuyrukların çaprazlaştırılmasıyla normal transvers fasya askısına benzer bir yapı oluşturuldu. Böylece iç halkanın normal yapısına benzetildi (Resim 3). Üstteki iki yaprağın alt uçları inguinal ligamente tek bir dikişle tutturuldu. İç halkanın 3-4 cm. uzağından itibaren lateraldeki fazla yama kesildi. Yamanın üst bölümü internal oblik kas ve aponevrozuna tek tek dikişlerle tesbit ediltilerek böylece yama inguinal bölge tabanına yerleştirildi (Resim 4). Bu işlem sırasında iliohipogastrik sinirin dikilmemesine ve yaralanmamasına özen gösterildi. Tüm bu işlemler için dikiş materyali olarak 2/0 prolen kullanıldı.

Emilebilen dikiş materyali kullanarak eksternal oblik fasyası kord üzerine kapatıldı. Daha sonra ciltaltı ve cilt dikişleri konuldu ve ameliyat sonlandırıldı.

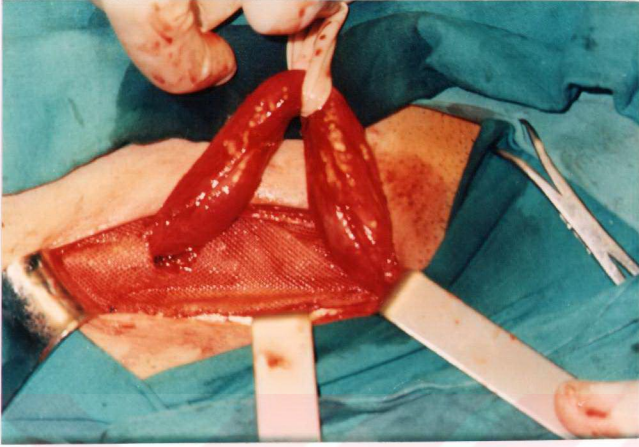




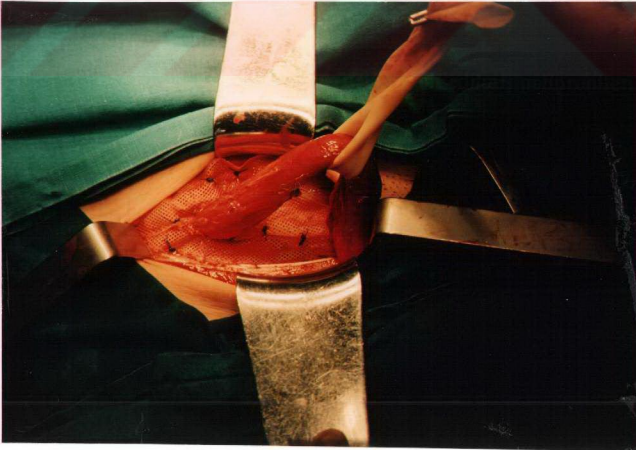
Resim 1: İndirekt fitik kesesinin yüksek ligasyonu



Resim 2: İnguinal tabanın şekline göre kesilip hazırlanan polipropilen yama



Resim 3: Yamanın lateral ucundaki kuyrukların çaprazlaştırılması ile oluşturulan yeni iç halka.



Resim 4: İnguinal kanal tabakasına dikişlerle tesbit edilmiş polipropilen yama

BULGULAR

Kasım 1994-Ocak 1998 tarihleri arasında 240 inguinal fitik ameliyatı geçiren hastalardan 188'i çalışmaya alındı. Nyhus (6) sınıflamasına göre Tip 1, Tip 3C ve Tip 4C fitiği olan hastalara konvansiyonel yöntemlerle fitik onarımı yapıldığı için bu hastalar çalışma dışında bırakıldı. Çalışmaya alınan 188 hastaya toplam 211 "tension-free" fitik onarımı yapıldı. Bu hastaların 23'ünde (%12) bilateral inguinal fitik mevcuttu. Bilateral fitiklerin tümü aynı seansta onarıldı.

"Tension-free" tekniği ile fitik onarımı yapılan hastaların 172'si (%92) erkek, 16'sı (%8) kadındı. Hastaların ortalama yaşı 52 (20-87) olarak bulundu. Hastaların demografik özellikleri Tablo I'de gösterilmiştir.

Tablo I. Hastaların demografik özellikleri

Özellik	Ortalama
Yaş	52±16.092
Ağırlık (kg.)	74±0.911
Boy (cm.)	1.73±0.048

* ± Standart sapma

Onarılan fitiklerin 193'ü (%91.5) primer, 18'i (%8.5) nükstü. Hastaların yalnızca 2'si (%0.9) redükte edilmeyen fitik nedeniyle acil şartlarda ameliyat edilmiştir. Bu iki hastada strangülasyon saptanmamıştır. Fitiklerin bulunduğu tarafa göre dağılımı aşağıdaki tabloda gösterilmiştir (Tablo II).

Tablo II. Fitiklerin bulunduğu tarafa göre dağılımı

Fitiğin bulunduğu taraf	(n)	(%)
Sağ	101	55
Sol	64	33
Bilateral	23	12

Fıtıkların anatomopatolojik olarak sınıflandırılmasında Nyhus (6) sınıflandırılması kullanıldı. Bu sınıflamaya göre fıtık çeşitlerinin dağılımı aşağıdaki tabloda gösterilmiştir (Tablo III).

Tablo III. Fıtık çeşitlerinin dağılımı

Nyhus	(n)	(%)
Tip 1	–	–
Tip 2	28	13.3
Tip 3A	75	35.5
Tip 3B	90	42.7
Tip 3C	–	–
Tip 4A	13	6
Tip 4B	5	2.5
Tip 4C	–	–
Tip 4D	–	–

Çalışmamızda anestezi yönteminin seçimi hasta, cerrah ve anesteziistin ortak kararına göre yapıldı. Lokal, epidural, spinal ve genel anestezi yöntemleri kullanılmıştır. Aşağıdaki tabloda bu yöntemlerin dağılımı gösterilmiştir (Tablo IV).

Tablo IV. Anestezi yöntemlerinin dağılımı

Anestezi tipi	(n)	(%)
Lokal	1	0.5
Epidural	2	1
Spinal	171	91
Genel	14	7.5

Hastaların hastahanedeki kalış süreleri ortalama 1.6 (1-4) gün olarak bulundu. Hastalar maksimum 4 gün ve minimum 1 gün hastahanedeki kaldılar.

Ameliyat sonrası rastladığımız komplikasyonlar Tablo V'de özetlenmiştir. Yara yerinde infeksiyon 3 (%1.4) olguda, yara yerinde hematoma 5 (%1.4) olguda, seroma 23 (%11) olguda, testiküler ödem 16 (%7.6) gözlemlendi. İzlem süresi içinde hiçbir olguda testis atrofi gözlemlenmedi. Yine hiçbir hastada ameliyat esnasında duktus deferens kesisi mesane yaralanması, major arter ve ven kesisi olmadı. Ameliyat mortalitesi görülmedi. Hastalar ortalama 18 ay (6-36 ay) takip edildi. Takip süresi boyunca nüks rastlanmadı. Kronik nöralji hastalarının hiçbirinde gözlemlenmedi.

Tablo V. Peroperatif ve postoperatif komplikasyonlar

Komplikasyon	(n)	(%)
İnfeksiyon	3	1.4
Hematoma	5	2.4
Seroma	23	11
Testiküler ödem	16	7.6
Testiküler atrofi	—	—
Duktus deferens kesisi	—	—
Kronik nöralji	—	—
Nüks	—	—
Mesane yaralanması	—	—
Kronik sinüs oluşumu	1	0.5
Toplam	48	22.9

İnfeksiyon gelişen iki hastada başlangıçta seroma mevcuttu. Günler içinde seroma pürülan bir karakter kazandı, yüzeysel kızarıklık açığa çıktı. Dikiş hattı açıldı, lokal yara bakımı ve kültür-antibiyoqram yapıldı. Olguların 2'sinde yara kültüründe koagülaz pozitif *Staphylococcus aureus* üredi ve spesifik antimikrobiyal tedavi ile günler içinde geriledi. İnfeksiyon gelişen 1 (%0.5) olguda

yara kültüründe *Escherichia coli* üredi. Spesifik antibiyotik tedavisine rağmen, kalıcı sinüs gelişti ve hastaya protezin çıkarılması gerekliliği anlatıldı.

Hematom gelişen 5 olguda, hematoma boşaltıldı ve yapılan poliklinik kontrollerinde hızla gerilediği gözlemlendi.

Seroma 23 (%11) olguda gelişti. Seroma gelişen olgular, yapılan poliklinik takiplerinde steril şartlarda günlük aspire edildi. Olguların 21'inde (%91) seroma günler içinde geriledi. Olguların 2'sinde (%9) seromanın vasfı günler içinde değişti ve pürülan karakter kazandı. Bu iki olgu yara infeksiyonu kabul edilerek lokal yara bakımı ile ve kültür-antibiyoqram sonucuna göre başlanan antibiyotik ile tedavi edildi.

Testiküler ödem gelişen olgular skrotal elavasyon yapıldı ve sistemik antienflamatuar tedavi başlandı. Bu tedavilerle ödemin hızla gerilediği görüldü.

Ameliyat edilen tüm hastalarda BMI (Body Mass Index) hesaplandı. Olguların 194'ünde (%92) BMI optimal değerler arasında bulundu. 17 (%8) olguda BMI optimal değerlerin üzerinde bulundu. Hiçbir olguda BMI morbid obezite kabul edilecek değerde bulunmadı.

Yaş, cinsiyet, Nyhus sınıflamasına göre Tip 3B ve Tip 4 fitiklar ve BMI'in seroma oluşumu üzerine olan etkilerini araştırmak için lojistik regresyon analizi yapıldığında anlamlı bir sonuç elde edilmedi ($p>0.05$).

BMI'i optimal değerler arasında olan 194 olgunun, 188'inde (%97) seroma oluşmazken 6'sında (%3) seroma oluşmuştur. BMI'i optimal değerlerin üzerinde olan 17 (%8) olgunun hepsinde seroma gelişmiştir ($\chi^2=151.13$, $p<0.01$). Tablo VI'da kısaca özetlenmiştir.

Tablo VI. BMI ile seroma oluşumu arasında ilişki

Body Mass Index	BMI optimal değerler arasında olan olgular <i>n</i> =194 (%92)	BMI optimal değerler üzerinde olan olgular <i>n</i> =17 (%8)
Seroma var	6 (%3)	17 (%100)
Seroma yok	188 (%97)	–

Cinsiyetin seroma oluşumu üzerine bir etkisi olmadığı görüldü ($\chi^2=0.47$, $p=0.7$).

Nyhus sınıflamasına göre Tip 4 fitiği 18 olgunun 14'ünde (%78) seroma oluşmazken, 4 (%22) olguda seroma oluşumu gözlemlendi ($\chi^2=2.59$, $p=0.11$). Tip 3B fitiği bulunan 90 hastanın 80'inde (%89)seroma oluşmadı, 10 (%11) olguda seroma görüldü ($\chi^2=0.00$, $p=0.9$).

Yaş ile seroma arasında korelasyon analizi yapıldığında bir korelasyon saptanmadı ($R=0.1$, $p=0.11$).

Çalışmada hastaların postoperatif hastahane kalış süresi ortalama 1.6 ± 0.91 gün olarak bulundu. Hastaların %51'ine 1-7 gün arasında, %40'üne 8-14 gün arasında, %9'una 15-28 gün arasında rapor verildi. Hastalar ortalama 18 ay (6-36 ay) takip edildi.

TARTIŞMA

Fıtık cerrahisinde ilk başarılı onarımı 1884'te Eduardo Bassini gerçekleştirmiştir. İngiliz hastahanelerinde primer inguinal fıtık tamirinde en yaygın kullanılan metot tendon conjuan ile inguinal ligamentin birleştirilmesini içeren Bassini metodudur (24). Bu metodun nüks hızı ameliyatı yapan tek cerrah ya da cerrahlar grubuna ya da çeşitli derecede deneyimleri olan kıdemli asistanlara bağlı olmakla birlikte, %5 ile %15 arasındadır (24).

Ülkemizde birçok merkezde kesin sayı verememekle birlikte Bassini yöntemi sıkça uygulanmaktadır (33). Ancak fıtık cerrahisindeki arayışlar bitmemiş, anatomiye daha uygun, gerginlik yaratmayan, nüks oranları düşük teknikler geliştirilmeye çalışılmıştır (54).

Shouldice metodunda nüks hızı Kanada'dan Glassow ve İngiltere'den Devlin'in açıkladığı gibi %1-2'dir (58). Shouldice tekniği birçok çalışmada "altın standart" olarak gösterilmiştir(19). Bununla birlikte bu tekniğin Bassini onarımına göre üstün olmasına rağmen, teknik İngiltere'de yalnız cerrahların %20'si tarafından benimsenmiştir (24). Gerçi Nyhus ve Condon tarafından işaret edildiği kadarıyla, Shouldice tekniği, Bassini tekniğinin titiz bir 4 tabaka modifikasyonudur. Shouldice tekniğinin dezavantajı, özellikle yağlı ve posterior duvarı zayıf olan hastalarda kolay uygulanan bir teknik olmamasıdır. Bu olgularda onarım olarak sadece konvansiyonel Bassini onarımı ya da bazılarında protez kullanılması daha iyi olabilir (24).

Bassini'nin ilk doğru fıtık onarımını yapmasının üzerinden geçen yüzyılda bütün yayımlanan yeni onarımlar (Halstead, Shouldice ve Mc-Vay), bu onarımın modifikasyonlarıdır. Tüm bu tekniklerde normalde birbirinden ayrı duran anatomik yapılar onarım esnasında yaklaştırılmakta, bu durum gevşetici insizyonlar yapılsa bile dikiş hattında gerilime neden olmaktadır. Dikiş materyalinin oluşturduğu gerilim ve iğne delikleri "sling" ve "shutter" mekanizmalarını bozmakta, dokular giderek zayıflamakta ve onarım başarısız olmaktadır. Ayrıca gerilim dikiş ya da dokunun yırtılma sebebidir. Özellikle nüks fıtıklar nedeniyle yapılan onarımlarda sağlam dokular yerine damarlanması

bozulmuş skar dokularının kullanılması başarı şansını azaltmaktadır ve erken fitik nüksündeki primer faktördür (3,20).

Polipropilene yamalar, transversus abdominis arki ile iliopubik traktus arasındaki, inguinal kanal arka duvarının en zayıf bölümünün yerine geçebilmekte, fibroblastik yapıyı uyararak burada sağlıklı ve dayanıklı bir arka duvar oluşumuna yardımcı olabilmektedir (3). Yama dokuya tesbit edildiğinde, gerilimi azaltır böylece daha az postoperatif ağrı ve yetersizliğe neden olur (26).

Günümüzde Gilbert ve Lichtenstein genç popülasyondaki küçük indirekt inguinal fitikleri dışındaki fitiklerin tümünde sentetik yama kullanımını önermektedirler (20,31). Bu nedenle çalışmada iç halkanın normal olduğu küçük indirekt inguinal fitikler yani Nyhus sınıflamasına göre Tip 1 fitikler polipropilen yama ile onarım yapılmadı ve bu tip fitiklerin onarımında konvansiyonel yöntemler kullanıldı.

Fitik, her iki cinste, tüm ırklarda ve her yaşta görülebilir. Fitiklerin %75'i erkeklerde görülmektedir. İndirekt fitikler tüm fitiklerin %60'ını oluştururlar, çoğunluğu sağ taraftadır. İnguinal fitiklerin %20'si direkt fitik biçimindedir. İnguinal fitiği bulunan erişkinlerin %10-25'inde hem direkt hem indirekt fitik bulunur (2). Bu çalışmada hastaların 172'si (%92) erkek, 16'sı (%8) kadındı. 188 hastamızdaki 211 fitiğin Nyhus (6) sınıflamasına göre 28'i (%13.3) Tip 2, 75'i (%35.5) Tip 3A, 90'ı (%42.7) Tip 3B, 18'i (%8.5) Tip 4 idi. Hastaların 101'inin (%55) sağ, 64'ünün (%33) sol, 23'ünün (%12) bilateral inguinal fitiği bulunuyordu.

Rutkow ve Robbins (43); mesh-plug yöntemi ile onarım uyguladıkları hastalara onarımı, epidural anestezi altında yaptıklarını, daha komplet anestezi blok sağladıklarını, ayrıca hastaların ameliyathaneden daha kısa sürede ayrıldıklarını belirtmişlerdir. Lichtenstein ise gerginlik yaratmayan yama kullanım yöntemini lokal anestezi ile gerçekleştirdiğini belirtmektedir (3,20,25). Ancak inguinal fitik onarımlarında lokal, spinal ve genel anestezi uygulanması arasında tüm yarar sağlama açısından anlamlı bir fark olmadığı belirtilmektedir (59). Bu çalışmada hastaların 1'i (%0.5) lokal, 2'si (%1) epidural, 171'i (%91)

spinal, 14'ü (%7.5) genel anestezi altında ameliyat edildi. Anestezi tipinin seçimi hasta, cerrah ve anesteziistin ortak kararına göre yapıldı.

Mesane sık olarak inguinal fitıkların bir komponenti olarak fitık kesesi içinde bulunmaktadır. Genellikle küçük bir kısmı fitık kesesi içinde olur ve klinik bulgu vermez. Mesanenin fitık kesesi içerisine sık girmesine rağmen yaralanmasının oldukça nadir olduğu belirtilmektedir (60). Hiçbir olguda bu komplikasyon olmadı.

Wantz (16), primer fitık tamiri sonucu iskemik orşitin, kordun aşırı diseksiyonuna bağlı venöz zedelenme sonucu oluştuğunu gözledi ve bunlarda iç halkada kompresyon yoktu. Nüks inguinal fitıklarda testiküler arterial zedelenme olabilir. Wantz, nüks inguinal fitık onarımlarında iskemik orşit rastlanma oranı (%0.9-2.25), primer onarımlara göre (%0.03-0.65) daha yüksek olduğunu ve bu komplikasyondan korunmak için fitık kesesinin diseksiyonunun sınırlı tutulmasını önermiştir (16,55). Orşiektomi fitık ameliyatlarında nadiren gerekmektedir. Komplike fitıklarda (nüks, irredukte) onarım ve orşiektomi arasında kuvvetli bir ilişki olduğu bildirilmektedir (55). Bu çalışmada ameliyat esnasında aşırı kord diseksiyonundan kaçınıldı, geniş inguinokrotal fitıklar kanaldan ayrıldı ve distal kese aşırı derecede yapışık olan olgularda kese yerinde açılarak bırakıldı. Hiçbir olguda testiküler atrofiye rastlanmadı.

Fitık ameliyatlarından sonra inguinal bölgede kalıcı nöralji ve pareziler nadirdir. Fakat oluştuğunda ciddi morbidite nedenidir. Bunlar genellikle genitofemoral ya da ilioinguinal sinirin nedbe içinde sıkışmasına veya nöromasına bağlıdır (56). Bu çalışmada fitık onarımı esnasında sinirlerin yaralanmamasına ve yama tesbit edilirken dikiş ile sıkıştırılmamasına özen gösterildi. Hiçbir olguda bu komplikasyona rastlanmadı.

Kama (54) 1991'deki çalışmasında yara yerinde hematoma gelişme oranını %1.5 olarak bulmuştur. Friis ve Lindahl (61) 1996 yılında yayınladıkları çalışmalarında "tension-free" tekniği ile fitık onarımı yapılan hastalarda yara yerinde hematoma oranını %3.9 olarak bildirmişlerdir. Bu çalışmada 5 (%2.4)

olguda hematoma rastlanıldı. Hiçbir olguda yaranın açılmasına gerek kalmadı, bu olgular poliklinikte aspire edilerek tedavi edildiler.

Kark ve arkadaşları (24), 1098 olguluk “tension-free” fitik onarımı yapılan serilerinde 19 (%1.9) hastada testiküler hassasiyet ve ödem saptadılar. Bu çalışmada 16 (%7.6) olguda testiküler ödem ve hassasiyet saptandı. Ödem, orta derecede idi. Skrotal elavasyon ve antienflamatuvar tedavi ile kolayca gerilediği görüldü.

Fıtık onarımları sonrası yara enfeksiyonu gelişme oranı %1.1-%4.9 olarak belirtilmektedir. Cilt ve ciltaltı dokuları ilgilendiren stafilokoksik enfeksiyonlar daha sık olarak görülür. Bunlar genellikle hasta derisiden bulaşır. İnkarserasyona bağlı strangülasyon ve obstrüksiyonu olan olgularda intestinal flora kaynaklı ciddi enfeksiyonlar gelişebilir. Örgülü dikiş materyali kullanıldığında örgüler arasında yerleşen bakteriler granüloma yol açabilir. Bunların drene olmasıyla kronik sinüsler oluşabilir (54).

Moloney monoflaman naylonun örgülü naylona karşı üstünlüğünü vurgulamış, monoflaman materyalde daha az enfeksiyon gördüğünü, enfeksiyon gelişen olgularda da iyileşme süresinin daha kısa olduğunu belirtmiştir (42).

Lichtenstein ve diğerleri polipropilen yama ile yapılan fıtık onarımlarında enfeksiyon hızını %0.3 olarak bildirmişlerdir (25,26,62,63). Kark ve arkadaşları (24), 1995 yılında yayınladıkları 1098 olguluk serilerinde 15 (%1.5) olguda enfeksiyon bildirdiler. Bu çalışmada olguların 3’ünde (%1.4) yara enfeksiyonu görüldü. Enfeksiyon gelişen olgularda açık yara bakımı ve kültüre uygun antibiyotik tedavisi yapıldı. Olguların 2’sinde yara kültüründe koagülaz pozitif *Staphylococcus aureus* üredi ve spesifik antibiyotik tedavisine cevap verdi. Olguların 1’inde (%0.5) yara kültüründe *Escherichia coli* üredi ve antibiyograma göre başlanan spesifik antibiyotik tedavisine rağmen kronik sinüs gelişti ve fistül traktı oluştu.

Seroma küçük yaralarda genellikle nekrotik yağ dokusunun likefaksiyonu ile birlikte bulunur. Büyük seromalar ameliyatta deri fleplerinin disseke edilerek kaldırılması esnasında çok sayıda lenfatik kanalın parçalanmasına bağlıdır (57).

Friis ve Lindahl (61) polipropilen yama ile tension-free onarımı yaptıkları 102 olguluk bir çalışmada 4 (%3.9) olguda seroma oluşumu gözlemişlerdir. Bu çalışmada 211 olguluk seride 23 (%11) olguda seroma oluşumu gözlendi. Bu çalışmada bulduğumuz %11 seroma oranı Friis ve arkadaşlarının bulduğu seroma oranından yüksektir. Ancak Friis ve arkadaşları çalışmalarında fitik tipleri hakkında bilgi verilmemiştir. Bizim çalışmamızda seromaların büyük bir oranı (%60) Tip 3B ve Tip 4 fitiklarda oluştu. Nyhus sınıflamasına göre Tip 4 fitiği olan olguların 4'ünde (%22) ve Tip 3B fitiği olan olguların 10'unda (%11) seroma oluşumu gözlendi. Fitiğin tipi ile seroma oluşumu arasında anlamlı bir ilişki bulundu. Tip 3B ve Tip 4 fitiklarda diğer fitik tiplerine oranla daha fazla seroma olması, ameliyat sırasında yapışıklıklar ve fitik kesesinin boyutları nedeniyle daha fazla diseksiyon yapılmasına bağlı olabilir. Bu çalışmada BMI'yi optimal değerlerin üzerinde bulunan 17 (%8) olgunun tümünde seroma oluşumu gözlenmiştir. Seroma oluşumu gözlenen diğer 6 (%3) olgunun BMI'yi optimal değerler arasındaydı. Tension-free fitik onarım tekniği ile ilgili olarak literatür incelendiğinde, BMI ve fitik tipinin seroma üzerindeki etkilerini inceleyen bir çalışmaya rastlanmamıştır. Bu yönüyle yapılan bu araştırma orijinallik taşımaktadır.

Çalışma hayatına dönüşün uzaması kişi ve ülke bazında mali kayıplara yol açar. Fitik ameliyatlarında genelde kabul edilen; komplike olmayan olguların 4 hafta içinde aktif çalışma hayatına dönmesidir. Rider ve arkadaşları bu erken işe dönüşün nüksü arttırmadığını ve meslek ayrımının da önemli olmadığını göstermiştir (64). Kark ve arkadaşları hastaların %49.6'sında masa başı işe dönüşü 1 hafta ya da daha az, %61'inde ağır işe dönüşü 2 hafta ya da daha az bulmuştur (24). Bu çalışmada hastaların postoperatif hastahane kalış süreleri ortalama 1.6 ± 0.911 gün olarak bulundu. Hastaların %51'ine 1-7 gün arasında, %40'üne 8-14 gün arasında %9'una 15-28 gün arasında rapor verildi. Ancak ülkemizdeki durum göz önüne alındığında verilen rapor süreleri ile aktif işe dönüş arasında direkt bir ilişki kurulması pek de doğru olmamakla birlikte verilen raporlarla ilgili süreler bu konu hakkında bir bilgi verebilir.

Fitik onarımlarının tartışıldığı en önemli standart nüktür. Yapılan onarımların zaman sürecinde artan karın içi basıncına ve kollojen yıkımına karşı durması gerekmektedir. Condon'un çalışmalarında inguinal fitiklarda arka duvar onarımında aşağıda iliopubik traktus, yukarıda ise transversus abdominis arkının en güvenilir yapılar olduğu ve bu yapıların kişiden kişiye oldukça değişken olduğunu göstermiştir (65). Nükslerin temel nedenlerinden biri bilindiği gibi, birarada bulunmayan farklı dokuların birbirine yaklaştırılması sonucu oluşan gerginliktir. Gergin ortamlarda doku oksijenasyonunun ve fibroblastik yanıtın bozulduğu deneysel çalışmalarla gösterilmiştir (5,44). Warlount (66) onarım sonrası erken nükslerin; hatalı teknik uygulanması, fonksiyonel anatomi ve karın duvarı fizyolojisinin dikkate alınmaması, gergin onarım, doğru dikiş materyallerinin kullanılmaması ve infeksiyon nedeniyle olduğu üzerinde durmaktadır.

Peacock ve Madden (3) altı aydan sonra oluşan fitik nükslerinin teknik faktörler ya da uygun onarım seçimi dışındaki faktörlere bağlı olabileceğini ileri ve kollojen sentezindeki bozulma veya kollojen yıkımında artmaya neden olan faktörleri sorumlu tutmuşlardır. Neden her ne olursa olsun arka duvar gevşemekte ve sonuçta nüks ortaya çıkmaktadır. Geç nükslerin önlenmesi için onarımın ek bir destekle güçlendirilmesi gereği açıktır.

Anatomi bilgisinin ilerlemesi, tekniğin doğru uygulanması, postoperatif karın içi basıncının önlenmesi, dokularda gerginlik oluşturulmaması, bütün fitik noktalarının araştırılması, kullanılan dikiş materyalinin doğru seçilmesi, hematoma ve infeksiyon gibi komplikasyonların önlenmesi nüksleri azaltacaktır. İlk başarılı fitik ameliyatını uygulayan Bassini kendi orjinal serisinde %3'lük bir nüks oranı vermiştir. Ancak sonraki yıllarda bu tekniğin primer olgulardaki nüks oranının %10'lara yaklaştığı görülmüştür (67).

Zamanla daha farklı teknikler geliştirilerek nükslerde azalma sağlanmaya çalışılmıştır. Gerginlik olmaksızın yama ile onarım tekniği 1984'ten beri Lichtenstein ve arkadaşları tarafından kullanıldığı ve 3000'den fazla olguda sadece 4 nüks saptadıkları belirtilmektedir (3,62,68,69). Bu nükslerin teknik hata

nedeniyle oluřtuđu, 3'ünün pubik tüberköl sahasının yetersiz kaplanması sebebiyle ve 1'inin yamanın yetersiz genişlikte olması nedeniyle oluřtuđu belirtilmektedir. Ayrıca bu yöntemle fitik onarımları yaptıkları son 5 yılda hiçbir başarısızlığın görülmediğini belirtmişlerdir. Ameliyat sonrası ilk yıl görülen nüksler genellikle teknik hataya, daha sonraki nüksler ise fasyadaki zayıflamanın devam etmesine bağlıdır (5). Kliniğimizde toplam 211 polipropilen yama ile onarım yapılan inguinal fitik olgusunda ortalama 18 ay (6-36 ay) izleme periyodu süresince erken nükse rastlanmadı. Ancak nüks konusunda daha kesin bilgiler verilebilmesi için bu çalışmanın devam ettirilmesi ve uzun süreli izlemin sonuçlarının takip edilmesi gerekmektedir.



SONUÇ

Bu çalışmada Süleyman Demirel Üniversitesi Tıp Fakültesi Genel Cerrahi Anabilim Dalı'nda Kasım 1994-Ocak 1998 tarihleri arasında 188 inguinal fitikli hastaya, toplam 211 polipropilen yama ile yapılan "tension-free" fitik onarımı incelenmiştir. 188 hastanın; 101'inin (%55) sağ, 64'ünün (%33) sol, 23'ünün (%12) bilateral fitiği mevcuttu. Bilateral fitiklerin tümü aynı seansta ameliyat edildi.

Bu çalışmada polipropilen yama kullanarak inguinal fitik onarımı yaptığımız olguların erken sonuçları değerlendirildi.

Hastaların 172'si (%92) erkek, 16'sı (% 8) kadındı. Ortalama yaş 52 (20-87) idi.

Fitikler Nyhus sınıflamasına göre sınıflandırıldı. Bu sınıflamaya göre toplam 211 olgunun; 28'i (%13.3) Tip 2, 75'i (%35.5) Tip 3A, 90'ı (%42.7) Tip 3B, 18'i (%8.5) Tip 4 inguinal fitikti. Olguların 2'si (%0.9) redükte edilemeyen fitik olduğundan acil şartlarda ameliyata alındı ve strangülyasyona rastlanmadı.

Ameliyatlarda en sık kullanılan anestezi yöntemi %91 oranla spinal anesteziydi.

Postoperatif en sık görülen komplikasyon seroma (%11) ve testiküler ödem (%7.6) idi. Seroma oluşumu ile fitiğin Tip 3B ve Tip 4 olması arasında anlamlı bir ilişki bulundu. Tüm hastaların BMI'yi hesaplandı ve BMI'yi optimal değerlerin üzerinde bulunan 17 (%8) olgunun hepsinde seroma oluştuğu gözlemlendi. Böylece BMI normal değerlerin üzerinde bulunan ve ameliyat sırasında dokuların aşırı diseksiyonu gereken hastalarda seroma oluşumu açısından dikkatli olunması sonucuna varıldı.

Hastaların postoperatif hastahane kalış süreleri ortalama 1.6 ± 0.91 gün olarak bulundu. Hastaların %51'ine 1-7 gün, %40'üne 8-14 gün, %9'una 15-28 gün arasında rapor verildi. Hastaların 1. ay kontrollerinden sonra 6 ay aralıklarla kontrollere çağrıldı.

Ortalama 18 aylık (6-36 ay) takip süresince 1 (%0.5) olguda infeksiyon sonucunda tedaviye cevap vermeyen kronik sinüs gelişti. Bu süre içinde hiçbir olguda nükse rastlanmadı.

Bu çalışmada izlem süresinin kısa olmasına karşın “tension-free” onarım tekniğinde komplikasyonların ve nükslerin az oranda görüldüğü söylenebilir. Bu nedenle genç popülasyondaki küçük indirekt inguinal fitıkları dışındaki fitıkların tümüne polipropilen yama ile “tension-free“ fitık onarım tekniğinin kullanılmasını öneriyoruz.



ÖZET

Fitik onarımı bugün dünyada en sık yapılan ameliyatlardan biridir. Bildirilen inguinal fitik onarımlarında nüks; primer fitiklarda %10, nüks fitiklarda %25'e kadar çıkmaktadır. Inguinal fitiklarının cerrahisindeki amaç, inguinal kanal arka duvarının onarılması, hızlı rehabilitasyon ve düşük nüks oranlarıdır. Bugün ideal fitik onarımlarında hastaların günlük aktivitelerine kısa sürede kavuşmalarının sağlanması, erken dönemde taburculuk ve düşük nüks oranları hedeflenmektedir. Günümüzde fitik cerrahisi posterior duvardaki gerginliği azaltmak yoluyla postoperatif ağrı nüks oranının düşürmeyi amaçlar.

Bu çalışmada, Süleyman Demirel Üniversitesi Tıp Fakültesi Genel Cerrahi Anabilim Dalı'nda Kasım 1994-Ocak 1998 yılları arasında yapılmış olan 211 "tension-free" fitik onarımı incelenmiştir.

Hastalar ortalama 18 ay (6-36 ay) izlenmişlerdir. İzlem süresince nükse rastlanmadı. Tension-free fitik onarımının düşük nüks ve komplikasyon oranına sahip olduğu gösterilmiştir. Postoperatif yara enfeksiyonu 3 hastada görüldü. Bu hastalardan yalnızca birinde yamanın çıkarılması gerekli oldu. Postoperatif seroma oluşmasının BMI ve Nyhus sınıflamasına göre yapılan fitik sınıflamasına göre fitik derecesiyle ilişkili olduğu anlaşıldı. Bu çalışmada postoperatif seroma riskinin fitik tipinin derecesinin ve/veya BMI artımıyla yükseldiği görüldü.

Çalışmadan çıkan bu sonuçlarla tension-free fitik onarımının uygulanması kolay, güvenilir, düşük komplikasyon ve nüks oranına sahip bir teknik olduğu söylenebilir.

Nyhus sınıflamasına göre ileri evre fitikli ve şişman hastalarda postoperatif seroma oluşumundan kaçınmak için gereksiz ve aşırı diseksiyon yapılmaması ve bu konunun akılda tutulması gerekir.

SUMMARY

PRELIMINARY RESULTS OF TENSION-FREE HERNIOPLASTY IN GROIN HERNIAS AND ITS EFFECTS ON THE MORBIDITY

Hernia repair is the most common surgical procedure throughout the world. The recurrence rates for primary and recurrent groin hernias in conventional repairs reach up to 10% and 25%, respectively. The main objectives of an ideal hernia repair are early ambulation, rapid discharge from the hospital and low recurrence rate. Current practice in hernia surgery aims to decrease the postoperative pain recurrence rate by reducing the tension in the posterior wall

Two hundred and eleven suturless tension free hernia repair which were performed between the period of November 1994 to January 1998 in Suleyman Demirel University Faculty of Medicine Department of General Surgery were evaluated in this study.

Patients were followed up in 18 (6-36) months. In the follow up period any recurrence was observed. It was demonstrated that suturless tension free hernia repair has low recurrence and complication rates. Post operative wound infection occurred in three patients. Only one of them required graft removal. The occurrence of postoperative seroma is correlated with the body mass index, and with the grade of hernia according to the Nyhus classification. The risk of postoperative seroma rises with the increases in hernia grade and body mass index.

With the results of this study it can be concluded that suturless tension free hernia repair is easy to apply, is a safe technique, and has low complication rates as well as recurrence rates.

In obese patients having high grade hernias some caution must be taken into account regarding to the postoperative seroma. The unnecessary over dissection of the operative area should be not be carried out in an obese patient with a high grade groin hernia.

KAYNAKLAR

- 1- Skandalakis JE, Colborn GL, Androulakis JA, Skandalakis LJ, Pemberton LB. Embryologic and anatomic basis of inguinal herniorrhaphy. Surg Clin North Am 1993;73:799-836.
- 2- Schumpelick V, Treutner KH. Inguinal hernia repair in adults. Lancet 1994;344:375-378.
- 3- Lichtenstein IL, Shulman AG, Amid PK. The cause, prevention and of recurrent groin hernia. Surg Clin North Am 1993;73:529-543.
- 4- Donahue PE. In: Nyhus LM, Condon LE, eds. Theoretic aspects of hernia. Hernia 3rd ed. Philadelphia: JB. Lipincott, 1989;3-17.
- 5- Friedman DW, Boyd CA. Inguinal hernia etiology: alterations in fibrillar collagen synthesis. Ann Surg 1993;218:754-760.
- 6- Nyhus LM. Iliopubic tract of inguinal and femoral hernia; the posterior (preperitoneal) approach. Surg Clin North Am 1993;73:487-489.
- 7- Gilbert AL. An anatomic and functional classification for the diagnosis and treatment of inguinal hernia. Am J Surg 1989;157:331-333.
- 8- Rutkow IM, Rubbins AN. Demographic classificatory and socioeconomic aspects of hernia in the United States. Surg Clin North Am 1993;73:413-426.
- 9- Madden JL. Abdominal wall hernias, an atlas of anatomy and repair. 5th ed. Philadelphia: WB. Saunders Company, 1989;41-124.
- 10- Lee GM, Allen JC. CT imaging of abdominal hernias. AJR 1993;161:1209-1213.
- 11- Eames NWA, Deans GT. Herniography for occult hernia and groin pain. Br J Surg 1994;81:1529-1530.
- 12- Yiğitbaşı R, Sarıyar M. İnguinal semptomların aydınlatılmasında herniografinin değeri. Çağdaş Cerrahi Dergisi 1994;8:95-98.
- 13- Hall C, Wingate JP. Evaluation of herniography in the diagnosis of an occult abdominal wall hernia symptomatic adults. Br J Surg 1990;77:902-906.
- 14- Gürkan A, Sarıca S, Tilif S. İnguinal fitıklarda Shouldice ile Modifiye Shouldice yöntemlerinin karşılaştırılması ve kesenin ligasyonsuz eksizyonu. Ulusal Cerrahi Dergisi 1994;10:98-100.

- 15- Read RC. The development of inguinal herniorrhaphy. *Surg Clin North Am* 1984;64:185-190.
- 16- Wantz GE. Testicular atrophy and chronic residual neuralgia as risks of inguinal hernioplasty. *Surg Clin North Am* 1993;73:571-583.
- 17- Panton ONM, Panton RJ. Laparoscopic hernia repair. *Am J Surg* 1994;167:535-537.
- 18- Read RC. The centenary of Bassini's contribution to inguinal herniorrhaphy. *Am J Surg* 1987;153:324-326.
- 19- Hay JM, Boudet MJ. Shouldice inguinal hernia repair in the male adult: the gold standart? A multicenter controlled trial in 1578 patients. *Ann Surg* 1995;222:719-727.
- 20- Lichtenstein IL, Shulman AG, Amid PK, Montlor MM. The tension-free hernioplasty. *Am J Surg* 1989;157:188-192.
- 21- Robbins AW, Rutkow IM. The mesh-plug hernioplasty. *Surg Clin North Am* 1993;73:501-511.
- 22- Usher FC, Cogan JE, Lowry TI. A new technique for the repair of inguinal and incisional hernias. *Surg Gynecol Obstet* 1960;81:187-195.
- 23- Usher FC. The repair of incisional and inguinal hernias. *Surg Gynecol Obstet* 1970;131:525.
- 24- Kark AE, Kurzer M, Waters KJ. Tension-free mesh hernia repair: Review of 1098 cases using local anaesthesia in a day unit. *Ann R Coll Surg Engl* 1995;77:299-304.
- 25- Amid PK, Shulman AG, Lichtenstein IL. The safety of mesh repair for primary inguinal hernias. *Am Surg* 1992;58:255-257.
- 26- Capozzi JA, Berkenfield JA, Cherry JK. Repair of inguinal hernia in adult with prolene mesh. *Surg Gynecol Obstet* 1988;167:124-129.
- 27- Barnes JP. Inguinal hernia repair with routine use. *Surg Gynecol Obstet* 1987;165:33-37.
- 28- Marc D, Micheal G. Simplified preperitoneal marlex hernia repair. *Am J Surg* 1993;165:595-599.

- 29- Beets GL, Peter MNYH. Foreign body reactions to monofilament and braided polypropylene mesh used as preperitoneal implants in pigs. *Eur J Surg* 1996;162:823-825.
- 30- Harold S, Goldstein. Slit mesh for hernia repair. *Am J Surg* 1991;162:260-261.
- 31- Gilbert AI. Sutureless repair of inguinal hernia. *Am J Surg* 1992;163:331-335.
- 32- Schultz L, Graber J, Pietrafitta J. Laser laparoscopic herniorrhaphy: A clinical trial: Preliminary result. *J Laparoendosc Surg* 1990;1:41.
- 33- Sayek İ. İnguinal fitik cerrahisi nasıl yapılmalı? *Ulusal Cerrahi Dergisi* 1985;4:59-67.
- 34- Read RC. The development of inguinal herniorrhaphy. *Surg Clin North Am* 1984;64:197-217.
- 35- Wantz GE. The operation of Bassini as described by Attilio Catterina. *Surg Gynecol Obst* 1989;168:67-80.
- 36- Rutledge RH. The Cooper Ligament Repair. *Surg Clin North Am* 1993;73:471-481.
- 37- Rutledge RH. Cooper's ligament repair: A 25 year experience with single technique for all hernias in adults. *Surgery* 1988;103:1.
- 38- Rutledge RH. Cooper's ligament repair for adult groin hernias. *Surgery* 1980;87:601-607.
- 39- Rutkow M. A selective history of groin herniorrhaphy in the 20. Century. *Surg Clin North Am* 1993;73:395-399.
- 40- Griffith CA. The Marcy repair revisited. *Surg Clin North Am* 1984;64:299-306.
- 41- Callum KG, Doig RL, Kimmonth JB. The results of nylon darn repair for inguinal hernia. *Arch Surg* 1974;108:25-27.
- 42- Moloney GE. Result of nylon-darn repairs of hernia. *The Lancet* 1958;273-278.
- 43- Rutkow IM, Robbins AW. "Tension -free" inguinal herniorrhaphy: A preliminary report on the "mesh plug" technique. *Surgery* 1993;114:3-8.

- 44- Shulman AG, Amid PK, Lichtenstein IL. Prosthetic mesh plug repair of femoral and recurrent inguinal hernias: The American experience. *Ann R Coll Surg Engl* 1992;74:97-99.
- 45- Shulman AG, Amid PK, Lichtenstein IL. Patch or plug for groin hernia- which? *Am J Surg* 1994;167:331-336.
- 46- Shulman AG, Amid PK, Lichtenstein IL. Recurrent inguinal hernias. *Arch Surg* 1990;125:265-268.
- 47- Read RC. Preperitoneal herniorrhaphy: A historical review. *World J Surg* 1989;13:532-40.
- 48- Arregui ME, Navarette J, Davis CJ, Castro D, Nagan RF. Laparoscopic inguinal herniorrhaphy. *Surg Clin North Am* 1993;73:513-527.
- 49- Wilson MS, Deans GT, Brough WA. Prospective trial comparing Lichtenstein with laparoscopic tension-free mesh repair of inguinal hernia. *Br J Surg* 1995;82:274-277.
- 50- Kebudi A. Laparoskopik herni tamiri. *Çağdaş Cerrahi Dergisi* 1994;8:56-60.
- 51- Pollack R. In: Nyhus L.M., London R.E. eds *Strangulating external hernia. Hernia 3rd Philadelphia*: JB Lipincott 1989;273-284.
- 52- Gallegos NC, Dawson J. Risk of strangulation in groin hernias. *Br J Surg* 1991;78:1171-1173.
- 53- Skandalakis JE. In: *Mc Graw hill editions. Anatomical complications in general surgery. 3rd New York* 1986:256-261.
- 54- Kama NA, İzbul T. Fıtık ameliyatları ile ilgili komplikasyonlar ve nüks. *Çağdaş Cerrahi Dergisi* 1991;5:35-41.
- 55- Reid I, Devlin HB. Testicular atrophy as a consequence of inguinal hernia repair. *Br J Surg* 1994;81:91-93.
- 56- Pritchard TJ, Bloom AD, Zollinger R.M. Pitfalls in ambulatory treatment of inguinal hernias in adults. *Surg Clin North Am* 1991;71:1353-1361.
- 57- Moossa AR, Hart ME, Easter DW. In: Sabiston DC, Lysterly HK ed. *Surgical complications. Philadelphia: WB Saunders Company, 1997:341-343.*
- 58- Wantz GE. Ambulatory hernia surgery. *Br J Surg* 1989;76:1228-1229.
- 59- Young DV. Comparison of local and general anesthesia for inguinal herniorrhaphy. *Am J Surg* 1987;153:500-565.

- 60- Thompson JE, Taylor JB, Nazarian, Bennion RS. Massive inguinal scrotal bladder hernia: A review of the literature with 2 new cases. *J Urolog* 1986;136:1299-1301.
- 61- Friis E, Lindahl F. The tension-free hernioplasty in a randomized trial. *Am J Surg* 1996;172:315-319.
- 62- Gilbert AI., Felton IL. Infection in repair considering biomaterials and antibiotics. *Surg Gynecol Obstet* 1993;177:126-130.
- 63- Szell K. Local anaesthesia and inguinal hernia repair. *Ann R Coll Surg* 1994;76:137-140.
- 64- Rider MA, Baker DM. Return to work after inguinal hernia repair. *Br J Surg* 1993;80:745-746.
- 65- Amid PK, Shulman AG, Lichtenstein IL. The Lichtenstein open "tension-free" mesh repair of inguinal hernias. *Jpn J Surg* 1995;25:619-625.
- 66- Stoppa RE, Warlounmont CR. In: Nyhus LM, Condon LE. eds *The preperitoneal approach and prosthetic repair of groin hernia. Hernia 3rd ed.* Philadelphia: JB. Lipincott, 1989:199-221.
- 67- Kux M., Fuchjager N. Shouldice is superior to Bassini inguinal herniorrhaphy. *Am J Surg* 1994;168:15-18.
- 68- Amid PK, Shulman AG, Lichtenstein IL. Critical scrutiny of the open "tension-free" hernioplasty. *Am J Surg* 1993;165:369-371.
- 69- Amid PK, Shulman AG, Lichtenstein IL. A critical evaluation of the Lichtenstein tension-free hernioplasty. *Int Surg* 1994;79:76-79.



