



T.C.
AKDENİZ ÜNİVERSİTESİ
TIP FAKÜLTESİ
İLK VE ACİL YARDIM ANABİLİM DALI

**KÜNT KARIN TRAVMASINA BAĞLI GELİŞEN
KARIN İÇİ KANAMALARIN TANISINDA
ACİL TIP HEKİMİ TARAFINDAN YAPILAN
ULTRASONOGRAFİNİN ETKİNLİĞİ**

Uzmanlık Tezi

Dr. Seçgin SÖYÜNCÜ

Antalya, 2002



T.C.
AKDENİZ ÜNİVERSİTESİ
TIP FAKÜLTESİ
İLK VE ACİL YARDIM ANABİLİM DALI

**KÜNT KARIN TRAVMASINA BAĞLI GELİŞEN
KARIN İÇİ KANAMALARIN TANISINDA
ACİL TIP HEKİMİ TARAFINDAN YAPILAN
ULTRASONOGRAFİNİN ETKİNLİĞİ**

Uzmanlık Tezi

Dr. Seçgin SÖYÜNCÜ

Tez Danışmanı: Yard. Doç. Dr. Hayri BOZAN

‘Tezimden kaynak gösterilerek yararlanılabilir’

Antalya, 2002

İÇİNDEKİLER

1. ÖNSÖZ	1-2
2. GİRİŞ	3-4
3. AMAÇ	5
4. GENEL BİLGİLER	30-32
5. HASTALAR VE YÖNTEM	26-27
6. BULGULAR	33-37
7. TARTIŞMA	38-50
8. SONUÇ	51
9. ÖZET	52
10. KAYNAKLAR	53-59

1. ÖNSÖZ

Travma insanoğlunun varolduğu günden beri en önemli ölüm ve kalıcı sakatlık nedenlerinden biri olmaya devam etmektedir. Karın içi organ yaralanmaları özellikle trafik kazaları başta olmak üzere çeşitli travmalara bağlı gelişen ölümlerin önemli bir kısmını oluşturmaktadır. “Kapalı bir kutu” niteliği taşıyan karın boşluğu içindeki organlara ait yaralanmalarla gelişen ölümleri azaltmada en önemli etken hızlı ve doğru tanıdır.

Ultrasonografi (USG), günümüzde birçok hastalığın tanı, takip ve girişimsel tedavisinde yaygın olarak kullanılan bir tanı yöntemidir. USG ilk kez 1971 yılında Kristensen¹ tarafından künt karın travmalı hastalardaki karın içi yaralanmaların tanısı için kullanılmış ve günümüze kadar bu yöntem giderek artan oranda kullanım alanı bulmuştur. Ultrason 1990’lardan itibaren birçok Avrupa ülkesinde ve Japonya’daki bazı travma merkezlerinde künt karın yaralanmalı hastaların değerlendirilmesinde birincil tanısal araç konumuna gelmiştir.

Acil Tıp Eğitimi ve hizmetleri ülkemizde henüz yeni kurulmuş olup yapılandırma ve geliştirme çalışmaları devam etmektedir. Üniversitemiz bünyesinde Acil Tıp Anabilim Dalı 1997 yılında kurulmuş olup Acil Tıp Uzmanı yetiştirmenin yanında gelişmiş acil tıp sistemine sahip ülkelerdeki güncel uygulamaları yakından takip edip bu alanlarda da ülkemiz çapında örnek olma çabası içinde olan bir kurumdur.

USG Akdeniz Üniversitesi İlk ve Acil Yardım Anabilim Dalı’nda yaklaşık 3 yıldır abdominal aort anevrizması, hidronefroz tanısı, ektopik gebelik, karın içi serbest sıvı tespiti gibi birçok hastalığın tanısında yardımcı tanı aracı olarak kullanılmaktadır.

Bizim bu çalışmayı yapmamızdaki amaç karın içi organların travmatik yaralanmalarının tespitinde hızlı, kolay, yatak başı

uygulanabilir, doğru ve göreceli olarak ucuz olan ultrasonografik değerlendirilmenin hastalarla ilk olarak karşılaşan acil tıp hekimlerince uygulanmasının etkinliğini değerlendirmek ve bu uygulamanın acil tıp uzmanlığı eğitiminin bir parçası haline gelmesine katkıda bulunmaktadır.

Künt karın yaralanmalı hastaların değerlendirilmesinde acil tıp hekiminin yaptığı USG'nin etkinliğini saptama konusundaki çalışmada ilk adımı atma fırsatını veren, çalışmalarımnda öğretici ve yardımcı olan, uzmanlık eğitimim boyunca yardım ve desteklerini hiçbir zaman esirgemeyen yetişmemde büyük emekleri olan değerli hocalarım; Prof. Dr. Fevzi ERSOY, Yard. Doç. Dr. Hayri BOZAN, Yard. Doç. Dr. Yıldırım ÇETE, Yard. Doç. Dr. Oktay ERAY, Yard. Doç. Dr. Cem OKTAY'a ve tezimin bilgi toplama ve takipleri aşamasında yardımlarını esirgemeyen asistan arkadaşlarıma minnetim sonsuzdur.

Acil tıp sisteminin Türkiye'deki kurucularından ve yayılmasındaki en önemli isimlerden birisi değerli onursal hocamız Dr. John FOWLER'a sonsuz minnet ve teşekkürlerimi sunarım.

Her zaman yanımda olduklarını bildiğim aileme de sonsuz teşekkürler.

Tezimin yazımında günümüzde kullanılan Türkçe'ye sadık kalınmaya çalışılmıştır, anatomik terimler asıllarına uygun olarak yazılmış, yabancı kökenli sözcükler okunuşları ile alınmıştır. Türkçe karşılığı kesin olmayan yabancı kökenli sözcükler ise olduğu gibi kullanılmıştır. Kısaltmalar, tez içinde ilk yazıldıkları yerde sözcüğün yanında parantez içinde belirtilmiştir.

2. GİRİŞ

Travma 45 yaş altındaki kişilerdeki en sık ölüm nedenidir² ve bu ölümlerin % 10'u karın yaralanmaları sonucu olmaktadır^{3,4}. Travmaya bağlı karın yaralanmaları künt (% 84) veya delici (% 16) olabilmektedir⁵. Künt karın yaralanma nedenleri otomobil kazaları (en sık neden; % 50-75), karın bölgesine olan direkt travmalar (% 15) ve yüksekte düşmelerdir (% 6-9)⁶.

Kazalara bağlı ölümlerin yaklaşık % 50'si ciddi yaralanmalar nedeni ile (büyük vasküler yaralanma, kardiyak yaralanma, vs) olay yerinde saniyeler ve dakikalar içinde, % 30'u pnömotoraks, hemotoraks, epidural hematoma, kanama gibi nedenlerle yaralanmadan sonraki birkaç saat içinde ve % 20'si de hastaneye yatış işlemi gerçekleştirildikten sonra sepsis, emboli gibi nedenlerle haftalar içerisinde gerçekleşmektedir. Özellikle yaralanma sonrası birkaç saat (altın saat) içerisindeki ölüm oranı doğru ve hızlı tanı ile uygun müdahale yapılarak büyük ölçüde azaltılabilmektedir.

Fizik muayenenin künt karın yaralanmalarının tanısındaki duyarlılık ve seçiciliğinin düşük olması, tanı için klinik değerlendirme yanında objektif tanı yöntemlerinin kullanılmasını zorunlu kılmaktadır⁷. Bu durum özellikle yaşamsal bulguları stabil olmayan, travma, alkol ya da ilaç alımı gibi nedenlerle bilinç değişikliği olan ve klinik değerlendirmenin güvenilir olmadığı yaralılarda daha da önemlidir.

Travmalara bağlı gelişen karın yaralanmalarının tespitinde klinik muayeneye yanında yararlanılan başlıca yardımcı tanı yöntemleri; Diagnostik peritoneal lavaj (DPL), abdominal ultrasonografi (FAST: Focused Abdominal Sonography for Trauma), CT, MRI, anjiyografi ve diagnostik laparatomidir. Bu yöntemlerden her birinin kendine özgü avantaj ve dezavantajları bulunmaktadır.

Ultrasonografi (USG)'yi künt karın yaralanmalı hastaların değerlendirilmesinde ilk kez 1971 yılında Kristensen ve arkadaşları kullanmıştır¹. 1990'lardan itibaren de Avrupa ve Japonya başta olmak üzere bazı ülkelerin acil servislerinde USG künt karın yaralanmalı hastaların tanısında artan oranda kullanılmaya başlanmıştır.

Günümüzde karın yaralanmalarının tanısında ultrasonografik değerlendirme “ Focused Abdominal Sonography for Trauma (= FAST) ” adı ile literatürdeki yerini almış ve birçok acil serviste birincil yardımcı tanı metodu olarak kullanıma girmiştir.

Son yıllarda gerek acil servislerde 24 saat süre ile sonografik değerlendirmeyi yapabilecek radyolog ya da USG teknisyeni olmaması gerekse de istenen konsültasyonların önemli zaman kaybına yol açması nedeni ile bu görüntüleme yönteminin acil hekimlerince kullanılmasına başlanmış ve bu konuda başarılı sonuçlar alınmaya başlanmıştır^{8,9}.

Biz bu klinik çalışmada acil servisimize başvurusu yapılan travma hastalarındaki karın içi yaralanma tanısında acil tıp hekimlerince yapılan sonografik değerlendirmenin etkinliğini araştırmayı planladık.

3. AMAÇ

Travma sonrası ölüm ve kalıcı sakatlık oranlarının azaltılmasında en önemli etken yaralının hızlı bir şekilde değerlendirilmesi ve var ise hayatı tehdit eden durumların ortaya konmasıdır. Özellikle bilinç değişikliklerinin de olduğu künt karın yaralanmalarında fizik muayenenin tanısal etkinliğinin düşük olması tanı için ek laboratuvar ve görüntüleme yöntemlerinin kullanılmasını zorunlu kılmaktadır.

Ultrasonografik görüntüleme son yıllarda özellikle travma sonrası karın içi kanamaların tespitinde başarılı olarak kullanım alanı bulmuş bir tanı aracı olmuştur. Hızlı, tekrarlanabilir, yatak başında uygulanabilir, invaziv olmayan ve güvenilir olması USG'yi acil servislerde karın içi yaralanmaların tespitinde klinik değerlendirme sonrası birincil tanı aracı konumuna getirmiştir¹⁰. Başlangıçta daha çok radyologlar ve genel cerrahlar tarafından kullanıma sokulmuş olan bu yöntem son yıllarda gerek acil servislerde 24 saat radyolog bulunmasındaki zorluk, gerek konsültasyonda geçen zaman kaybı gerekse de hasta ile ilk karşılaşan ve müdahale eden kişinin acil tıp hekimi olması nedenleri ile acil tıp hekimlerince yapılmaya başlanmış ve başarılı sonuçlar alınmıştır.

Bizim bu klinik çalışmayı yapmamızdaki temel amaç acil servislerde önemli bir tanısal sorun oluşturan travmatik karın içi yaralanmalarının erken, doğru ve hızlı tanısında önemli avantajlar sağlayan ultrasonografik görüntüleme yönteminin acil tıp hekimlerince gerçekleştirilmesinin etkinliğini değerlendirmek ve bu tanı yönteminin acil tıp uzmanlarının eğitiminin önemli bir unsuru haline gelmesini sağlamaktır.

4. GENEL BİLGİLER

ULTRASONUN TANIMI: Ultrason, çok yüksek frekanslı ses dalgasıdır. Ses, elastik bir ortamdaki mekanik longitudinal dalga hareketidir. X ışınları vakumda hareket edebilir, sesin iletimi için ortam gerekmektedir. Ses dalgaları frekanslarına göre üçe ayrılır; infrason, işitilebilir ses ve ultrason'dur. İşitilebilir ses frekansları 20-20.000 Hertz (siklus/saniye) arasındadır. Bundan daha küçük frekanslı sesler infrason, daha yüksek frekanslı sesler ultrasondur. Ortalama erkek sesi frekansı 100 Hertz, kadının ki ise 200 Hertzdir. Diagnostik USG'de 1 milyon-20 milyon Hertz (1-20 megahertz) arasında frekanslar kullanılmaktadır. Sesin dalga boyu iki sıkışma veya gevşeme arasındaki mesafedir¹¹.

UYGULAMALAR: Travma hastasının bakımında hekimin esas görevi tüm organlardaki hasarı saptamaktır ama bununla birlikte aktif kanamayı hızla saptamak için erken değerlendirme kurallarına bağlı kalmak gerekir. USG mükemmel olarak sıvıyı (ekolusent) perikardiyal, plevral veya peritoneal aralık gibi vücut boşluklarında saptar.

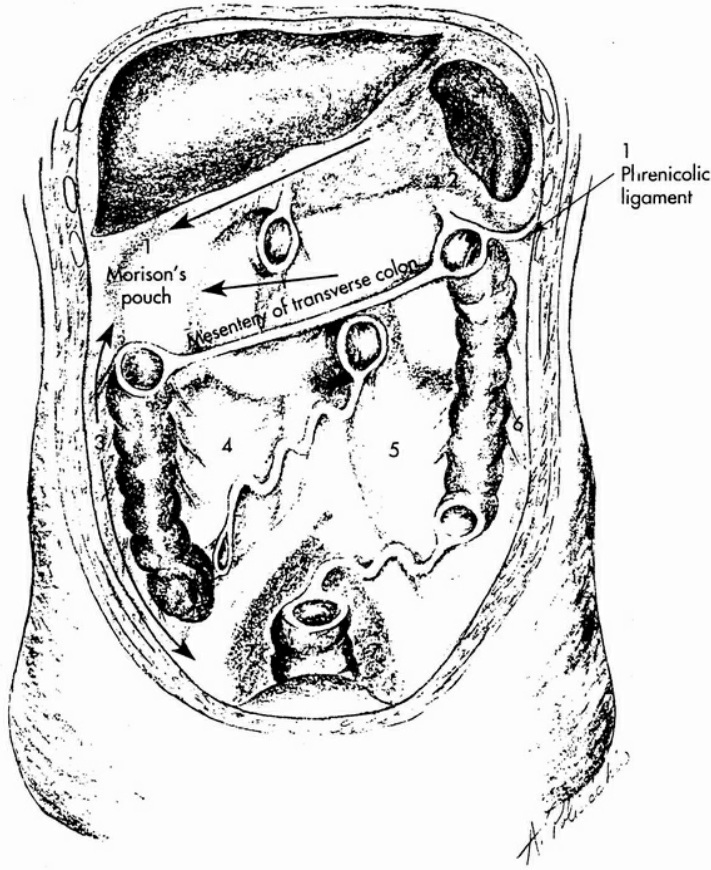
Travma USG'sinin amacı normalde olmaması gereken yerde olan sıvıyı saptamaktır. Çünkü USG oluşan sıvının tipinin ne olduğunu (kan, transuda veya eksuda, safra, barsak içeriği veya idrar gibi) hemotoraksın, hemoperikardiyum veya hemoperitoneum gibi klinik durumların tanısında ayırt edemez. Seri USG muayeneleri de tanıda önemli bir rol alır. Tekrarlayan USG muayenelerinde sıvı artışının bulunuşu hem ilk tanımızı doğrular hem de direkt tedaviye yardımcı olur.

USG, künt karın travmalı hastalar kadar nontravmatik hastalar (ektopik gebelik, abdominal aort anevrizması, perforo ülser, hemorajik pankreatit) ve delici karın travmasına uğramış çocuk ve erişkin hastalarda intraperitoneal serbest sıvının saptanmasında kullanılabilir. USG acil

servise multibl kritik yaralanmayla gelen hastalarda triaj veya operasyon odasında öncelikli durumların belirlenmesinde çok değerli bir yöntemdir. Çünkü her bir hastanın rutin ilk değerlendirilmesi süresince hızlı ve noninvaziv olarak tamamlanabilir. USG ayrıca kitlesel yaralanmaların olduğu olaylarda da kullanılabilir. 1988 yılında Ermeni depreminde radyolog olmayan doktorlar 2 USG makinesiyle 72 saat içinde hastanelerin olay yerindeki merkezlerindeki triajında 750 hastaya bakmışlar ve 400'ünü hastaneye yatırmışlardır. Daha sonra Ermeni radyologlar bu 400 hastadan 51'de patolojik durum saptamışlardır ve %1 yalancı-negatiflik oranı şaşırtıcı derecede düşük olarak dokümente edilmiştir¹².

Taze kan (unkoagüle, homojen koagüle) eko refleksi vermez (anekoik = siyah) ve sonografik olarak sıvı gibi görünür¹³. Eğer kan zamanla koagüle olmaya başlarsa anekoik bölgenin içinde daha kompleks ekoik (siyah alanda beyaz noktalar) alanlar oluşur. Daha sonra fibrin ve hücre toplanmasıyla hematom izoekoik (gri) veya hiperekoik (beyaz) olur. Protein ve hücre rezorbsiyonu birkaç gün sonra meydana gelir. Sonuçta da hipoeikoik (siyah) hematom oluşur. Hasarlı organda aylar sonra yapılan USG'de sadece küçük ekojen (beyaz) skarlar gözlenir.

PERİTONEAL ANATOMİ, KAN LOKALİZASYONU VE KAN VOLÜMÜ:
Supin pozisyonda yatan hastanın karnı birbiriyle ilişkili 7 aralıktan oluşur (Şekil 4-1). Gerçekte her nasılsa supin pozisyondaki hastada karın içindeki sıvı hemen hemen herşeye rağmen supramezokolik kompartmanlara (Şekil 4-1; 1 ve 2) veya pelvise (Şekil 4-1; 7) toplanır. Bu konumuzla ilgilidir çünkü yaklaşık olarak bütün travma hastaları supin pozisyonda transport edilir ve değerlendirilir.



Şekil:4-1: Posterior peritoneum ve yansımaları, potansiyel sıvı lokalizasyonu ve yayılmalarını göstermektedir. Ok serbest sıvının hareketini belirtmektedir (hemoraji). (1 ve 2, transvers mezokolonun üzerindeki sağ ve sol supramezokolik ve lumbar vertebraların sırt bölgesi ile ayrılmıştır; 3, sağ parakolik oluk; 7, pelvik cul-de-sac.)¹⁴

Meyers¹⁵ çeşitli alanlara kontrast enjekte etti ve fluros kopiyle değerlendirdiğinde supin pozisyondaki hastada pelvisde (erkeklerde rektovesiküler poş, kadında rektouterin-douglas poşu) diğer tüm intraperitoneal alanlardan daha fazla sıvının toplandığı ve sağ hepatorenal fossa (morison poşu)'da supramezokolik lokalizasyondan daha fazla toplandığını bulmuştur. Meyers ayrıca; geniş miktarlarda sıvının (sakral promontoryuma kadar yayılan pelvik sıvı) varlığında sağ parakolik olukta sıvının yükselerek morison poşunda toplandığını da bulmuştur. Meyers

yine göstermiştir ki; frenikolik ligament sol parakolik oluktan aşağı karın içi sıvının akımını önler ve sıvı sol supramezokolik (dalak) alandan lumbar spine'ın üzerinden morison poşuna oradan sağ parakolik oluktan pelvise gelir.

İki önemli nokta kayıt edilmelidir. Birincisi, supramezokolik kompartmanlar (1 ve 2) ve pelvis sıvı lokalizasyonunda predominant alanlardır. İyi ki bu alanlar sağ interkostal oblik (RUQ), sol interkostal oblik (LUQ), ve suprapubik pencere (pelvis) ile görüntülenebilir ve sonografik olarak çok iyi görüntü verir. İkincisi, morison poşu pelvik ve supramezokolik sıvının toplanacağı genel bir oluk oluşturur. Bu sayede pelvik ve supramezokolik orjinli kanamalarda sıvının morison poşunda toplanabileceğini gösterir. Bu konuyla kısmen ilgilidir çünkü künt travmayı takiben oluşan patolojik durumların 2/3'ü karaciğer ve dalaktan kaynaklanır¹⁶ (Tablo 4-1).

Tablo 4-1: Künt abdominal travmada organ lezyonları
(Review of international literature 1968-1988)¹⁷

YARALANAN ORGAN	KÜNT TRAVMADA YARALANMA SIKLIĞI
DALAK	% 38-46
KARACİĞER	% 23-56
MESENTER	% 10-15
İNCEBARSAK	% 9-16
BÖBREK	% 9-15
KOLON	% 2-13
PANKREAS	% 1-6
DİAFRAGMA	% 1-3

USG ile güvenilir olarak saptanabilen karın içi sıvının miktarı 200-650 ml arasında değişir ve hastanın pozisyonu da bunu etkiler. Bunun referans noktası da 20 ml karın içi kanın 1 lt DPL lavaj sıvısıyla karışması sonucu DPL sayımında 100.000 RBC/mm³ refle vermesidir¹⁸. CT kayıtları 100-250 ml intraabdominal sıvıyı saptayabildiğini göstermektedir¹⁹. Supin pozisyonuyla karşılaştırıldığında 5 derecelik trendelenburg pozisyonu ile morison poşunda daha az sıvı tespit edilebilir²⁰.

DİĞER MODALİTELERLE KARŞILAŞTIRMA: Travma hastasının değerlendirilmesinde hekimin ulaşabileceği tanısal yöntemler fizik muayene, DPL, CT ve USG'dir. Radyonüklid scan ve angiografi daha az bilgi sağladıkları için seçilmiş delici travma olguları dışında artık kullanılmamaktadır. Bazı akademik merkezler laparoskopi ve torakoskopi önermektedirler ama bunlar gerçek operatif şartlarda yapılmalı ve yapmadan önce çok iyi düşünülmelidir.

a)- *FİZİK MUAYENE:* Çoğu hastalıkların tanısında cerrahların kılavuzudur, künt travma durumunda ise şaşırtıcı derecede hatalı sonuçlar verir. Normal fizik muayeneler majör patolojik durumları gizlerken patolojik fizik muayene de ise cerrahi durumlar sıktır. 3 adet birbirinden bağımsız çalışma sonuçları göstermiştir ki; travma hastalarının % 25-40'da fizik muayene normaldir, böylece önemli yaralanmaların ortaya konması azalmaktadır^{21,22,23}. Rothlin ve diğerlerinin çalışmasında geriye kalan hastaların yarısında da fizik muayene nörolojik yaralanma, bilinç durum değişikliği ve/veya entübasyon nedeniyle belirsizdir²¹.

b)-DPL; İlk olarak 1965 yılında Root ve arkadaşları tarafından tanımlanmıştır²⁴. (Tablo 4-2) invaziv, relatif olarak ucuz, hızlı ve yatak

başı yapılabilir. 10.000 hasta toplanarak yapılan çalışma raporlarına göre sadece % 1,4 yanlış negatif, % 1,3 yanlış pozitif ve % 97,6 doğruluğu olan DPL'nin künt abdominal travmalı hastaların değerlendirilmesinde daha duyarlı ve doğruluğu yüksek olan bir metottur²⁵. Delici travmalarda DPL oldukça duyarlıdır ama daha az kullanılır çünkü karındaki 1 cc kan pozitiflik yarattığı için (5000 RBC/mm³) eşik düşüktür. Çoğu yanlış pozitifliklere neden olabilir.

DPL'nin dezavantajları; kanama alanını saptamadaki yetersizliği, retroperitoneal kanamayı saptamadaki yetersizliği ve düşük dereceli karaciğer ve dalak yaralanmalarının nonoperatif tedavisinde yeni eğilimlere karşı daha duyarlı olmasıdır. DPL'nin bildirilen komplikasyon oranı (intestinal perforasyon ve yara yeri enfeksiyonu) % 0,85'dir²⁵.

Relatif kontrendikasyonları veya sınırlı değeri olan durumlar; karnı distandü olan hastalar, şüpheli diafragmatik rüptürü olan hastalar, pelvik kırıklar, daha önce majör abdominal cerrahi geçirenler veya 3. trimester gebelerdir.

Tablo 4-2: USG, DPL ve CT'nin Karşılaştırılması^{14, 26}

KATEGORİLER	USG	DPL	CT
Hız	2,5 dakika	20 dakika * ¹	20 * ² –60 dakika
Maliyet	Düşük * ³	Düşük (60 dolar)	Yüksek (600 dolar)
Bedside Test	+++	+++	-
Künt Travma	+++	+++	+++
Penetran Travma	++	++	+++
Unstabil Hasta	+++	+	-
Kanama Alanını Tespit	+/-	-	++
Nonoperatif Takip	++	-	+++
Retroperitoneum/Renal	++	-	+++
Pankreas	+/-	+	+++
Pelvik Kırık	+/-	-	+++
Resüsitasyonda kullanım	+++	++	-
Perikardiyal değerlendirme	+++	-	++
Hasta uyumu	+++	-	++
Radyasyona maruziyet	+++	+++	-
Tekrarlanabilir olması	+++	-	+
Doğruluk	% 94-97	% 97,6	% 92-98

+: iyi / ++:çok iyi / +++:mükemmel.

*¹: Gross pozitiflik hızlıdır, laboratuvar sonuçları yavaşlatabilir.

*²: Transport zamanı, intravenöz ve oral kontrast madde verilme zamanları dahildir. Spiral CT zamanı kısaltır.

*³: Nonradyologların yaptığı USG'nin maliyeti kurumlara göre farklılık gösterdiği için maliyeti tahmin etmek zordur.

c)-CT; karın travmalarının değerlendirilmesinde CT'nin kullanılması ilk defa 1979 yılında Druy ve Ruben tarafından tanımlanmıştır²⁷. Künt ve delici karın travmalı hastaların değerlendirilmesinde en sık kullanılan noninvaziv yöntemdir. CT sıklıkla organ yaralanmasını ve yaralanmanın şiddetini gösterir fakat laparotomi için ihtiyaçla her zaman korelasyon

göstermez²⁸. CT pahalıdır ve diğer yöntemlerden daha fazla zaman alır, çünkü intravenöz ve oral kontrast vermeye ihtiyaç vardır. Hastanın ilk resusitasyon odasından tomografi odasına taşınması gerekir ve tetkikin kendisi de zaman alır. Hasta hemodinamik olarak stabil ve koopere (veya sedatize) olmalıdır. CT peritoneal serbest sıvının miktarını belirleyebilir ve Hounsfield dansitesi ile kandan asit ve idrarı ayırt edebilir. CT özellikle pelvik kırıkların ve retroperitoneal anormalliklerin değerlendirilmesinde faydalıdır. CT ayrıca intestinal travmayı saptamada DPL'den az miktarda daha iyi bulgu verir, buna rağmen her ikisi de sıklıkla içi boş organ yaralanmasında hatalı sonuç verir.

Özet olarak, CT nonoperatif olarak tedavi edilebilecek stabil hastaların takipleri için mükemmel bir yöntemdir.

CT bazen karaciğer ve dalak yaralanmalarında önemli hatalar yapar. Tüm doğruluğu % 92-98'dir ama bu yorumlayana bağlıdır. Bildirilen duyarlılıklar nonradyologlar tarafından yorumlandığı zaman % 40-74 arasında değişirken bunlar daha sonra radyologlar tarafından yorumlanınca % 85-97'ye kadar yükselmektedir. Seçiciliği uluslararası yayınlarda % 99-100'dür^{29,30}. Yeni jenerasyon spiral CT ile çekim süresi 5 dakikanın altındadır ve resolüsyonda yükselmiştir, böylece duyarlılık düzelebilir.

d)-USG; noninvaziv, hızlı, relatif olarak ucuz ve yatak başına portable taşınabilir.

Kontrendikasyonları; masif subkutanöz amfizem, morbit obesite ve asittir.

Olası karın içi yaralanmalı hastalardaki USG endikasyonları³¹;

- a. Karın içi yaralanma şüphesi
- b. Mental durum değişikliği olan (ilaçlar, alkol, kafa travması, vb.) multibl travmalı hasta

- c. Spinal kord yaralanması olan multibl travmalı hasta
- d. Travma hastasında açıklanamayan hipotansiyon olması
- e. Diğer yaralanmalar (ortopedik, nöroşirurjik, vb.) nedeniyle genel anestezi altındaki multible travmalı hasta

USG özellikle gebelerde, çocuklarda ve multible travmalı hastalarda kullanılır. USG kullanıcının deneyimine bağlı olarak renal parankim yaralanmasını veya retroperitoneal kanama oluşumunu saptayabilir. USG'nin izole pankreatik yaralanmayı ve incebarsak yaralanmasını saptaması zordur. Seri USG muayeneleri çok kolay yapılabilir ve otörlerin deneyimi, hastanın değerlendirilmesinde özellikle hastanın hastane öncesi transport zamanı kısa ise ve ilk USG muayenesi normal ise seri USG muayenelerinin büyük değeri olduğunu göstermektedir. Nonradyologların travma hastalarında USG kullanımı geniş çalışmalarla gösterilmiştir (Tablo 4-3 ve 4-4).

Tablo 4-3: Retrospektif travma ultrasonu çalışmaları¹⁴

Yıl	Otör	Hasta Sayısı	USG Yapan	Duyarlılık	Seçicilik
1981	Halbfass, Almanya	190	-	% 96	% 98
1982	Hauenstein, Almanya	282	-	% 99	% 99
1983	Kuhn, Almanya	79	-	% 92	% 100
1986	Maurer, Almanya	216	-	% 98	% 99
1989	Siefert, Almanya	60	-	% 85	% 100
1989	Wening, Almanya	136	Cerrah	% 84	% 98
1989	Von Kohlberger, Alm.	2000	Cerrah	% 96	% 88
1993	Luks, Kanada	259	Radyolog	% 89	% 96
1993	Bode, Hollanda	353	Rady- Cer	% 93	% 100
1993	Jehle, USA	44	Acil servis	% 82 *	% 93
1993	Lucciarini, Avusturya	726	Rady- Cerr	% 92	% 96
	Toplam ve Ortalamalar	4345	-	% 92	% 97

*: Sadece Morison poşunda serbest sıvı varlığına bakılmış.

Tablo 4-4: Travma ultrasonu prospektif çalışmaları^{14, 26}

Yıl	Otör	Hasta Sayısı	USG Yapan	Duyarlılık	Seçicilik
1983	Aufscnaiter, Almanya	128	Cerrah	% 98	% 99
1985	Steirli, Almanya	68	Cerrah	% 60	% 98
1986	Maurer, Almanya	381	Cerrah	% 95	% 98
1988	Dock, Almanya	70	Cerrah	% 93	% 98
1988	Strittmatter, Almanya	103	Cerrah	% 96	% 98
1988	Bouillon, Almanya	689	Cerrah	% 87-94 * ¹	% 99
1989	Gruessner, Almanya	71	Cerrah	% 84	% 88
1989	Jarowenko, Almanya	1038	Rady- Cerr	% 97	% 100
1990	Tiling, Almanya	808 (373)	Cerrah	% 88-96 * ¹	% 97-100 * ^{1,2}
1990	Ruf, Almanya	266	Cerrah	% 94	% 100
1991	Kimura, Japonya	72	Acil ve Cer	% 87	% 100
1992	Hoffman, Almanya	291	Cerrah	% 89	% 97
1992	Niebuhr, Almanya	233	Cerrah	% 100	% 96
1992	Forster, Almanya	140	Cerrah	% 100* ²	% 98* ²
1992	Tso, USA	163	Cerrah	% 91* ²	% 99
1993	Liu, Tayvan	55	Radyolog	% 91	% 92
1993	Rothlin, İsviçre	312	Cerrah	% 90 (98 * ²)	% 99 (100 * ²)
1993	Rozycki, USA	476	Cerrah	%79* ² - 84* ^{1,2}	% 96
1994	Goletti, İtalya	250	Cerrah	% 98	% 99
1994	McKenney, USA	200	Radyolog	% 83* ²	% 100
1994	Ingeman, USA	82	Acil servis	% 80* ^{2,3}	% 77
1995	Ma, USA	245	Acil servis	% 87* ²	% 100
1995	Boulanger, Kanada	156	Acil ve Cer	% 81* ²	% 99
1995	Rozycki	365		% 90	% 100
1996	Boulanger	400	Cer ve Rad	% 81	% 97
1996	McKenney	996		% 88	% 99
1996	Wherret	69		% 85	% 90
1996	İngeman	97		% 75	% 96
1997	Chiu	772	TTÜ	% 71	% 100
1997	Kern	518		% 73	% 98
1997	McElveen	82		% 88	% 98
1997	Thomas	300		% 81	% 99
1998	Rozycki	1227	TTÜ	% 78	% 100
1999	Ballard	102	TTÜ	% 28	% 99
1999	Shackford	234		% 69	% 98
1999	Yeo	38		% 67	% 97
2000	Coley	107		% 38	% 97
	Toplam ve Ortalamalar	11604	-	% 82,7	% 97

*¹: Operatörün deneyiminin artmasıyla oluşan ikinci oranlar.

*²: USG’da sadece serbest sıvıya bakılmış (parankimal yaralanma dikkate alınmamış).

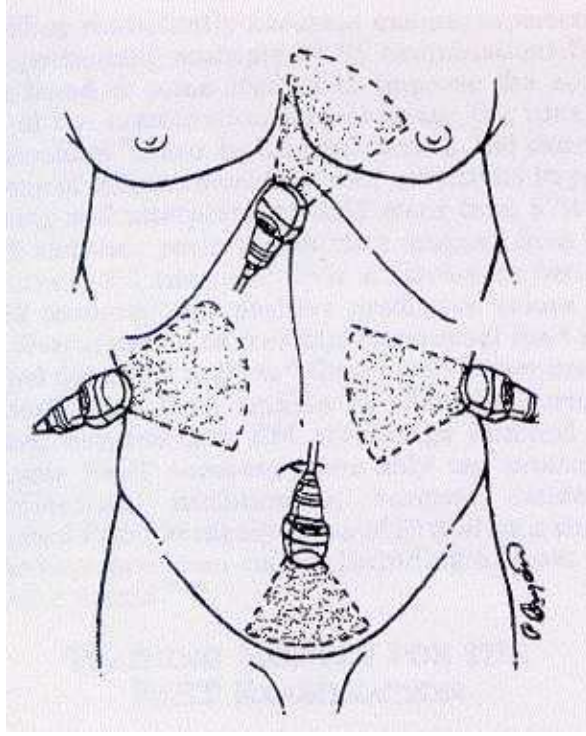
*³: Sadece Morison poşundaki serbest sıvının varlığı değerlendirilmiş.

TTÜ: Travma Takım Üyesi

Hemoperitoneumu ve yaralanmayı saptamadaki duyarlılığı % 80-95 (% 60-100) arasında ve seçiciliği % 96-99 (%64-100) değerleri arasındadır. Operatörün deneyimi ile doğruluk oranında düzelme olur¹. Erişkinlerde USG’nin saptadığı spesifik organ lezyonu oranı % 50’den azdır²¹. Çocuk hastalardaki prospektif çalışma sonuçlarına göre hemoperitoneumu ve spesifik organ yaralanmasını saptamadaki duyarlılık % 89-100, seçicilik % 96-98 oranındadır. Aslında spesifik organ yaralanmaları % 90 saptanabilir, özellikle vücudunda yağ oranı az olan küçük yapıli hastalarda iyi görüntüler elde edilebilir^{32,33,34}.

USG MUAYENESİ

Teknik Faktörler; Travma ultrasonu çalışması 4 görüntüden oluşur; sağ üst kadrana (RUQ), sol üst kadrana (LUQ), pelvis ve subksifoid kardiyak (Şekil 4-2). USG makinesi hastanın herhangi bir tarafında ve herhangi bir şekilde durabilir, 4 görüntüleme alanına kolaylıkla ulaşabilmelidir. Görüntü çıkınca panelden ve probdan manipülasyonlar yapılır. Hafif karanlık oda gerekli değildir ama kullanıcıya bağlı olarak rezolüsyonda hafif farklılıklar yapabilir.

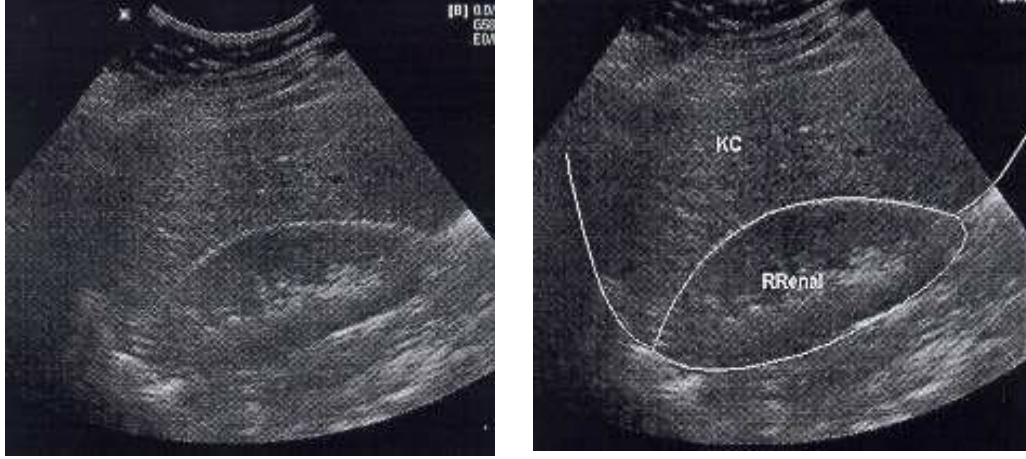


Şekil 4-2; FAST (Focused Abdominal Sonography for Trauma) muayenesinin standart sonografik görüntüsü³⁵

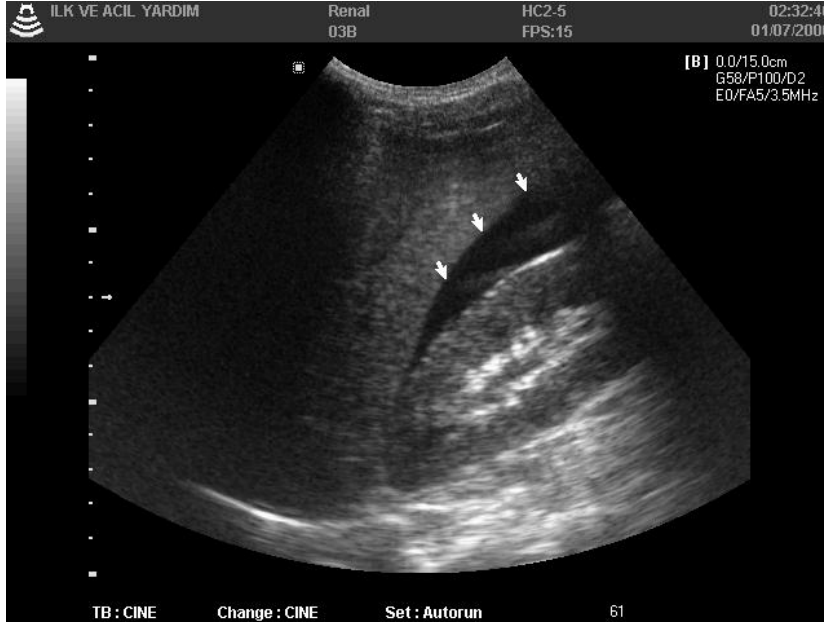a)-*RUQ*; RUQ görüntüsü travma ultrasonu muayenesindeki en önemli görüntüdür. RUQ’da görüntü kolay alınır ve tek başına karındaki sıvıyı % 51-82 saptayabilir^{8,9,36}.

RUQ muayenesinin en iyi değerlendirilmesi midaxiller 11. interkostal aralıktan yapılır. USG’nin ışını hastanın longitudinal aksında oryante olacak şekilde (açısı hafifçe posterior koronal görüntüde) probun baş tarafı anatomik olarak monitörde solda görüntü yaratır. Eğer kosta gölgesi çıkıntı yaparsa veya görüntüyü netleştirmek istersek, ışın kostalara paralel olacak şekilde yaklaşık 30 derecelik saat yönünün tersine probu rotasyona getirmek yeterli olur.

RUQ’nın temel görüntüsü sağ böbrek ile karaciğer arasındaki boşluktur (Morison Poşu) (Şekil 4-3 ve 4-4). RUQ muayenesi çok geniş kapsamlı incelemeyi gerektirir. Karaciğer parankimi, diafragma ve plevral aralık incelenir.



Şekil 4-3: Normal sağ üst kadrant görüntülemesi



Şekil 4-4: Sağ üst kadrant görüntülemesinde morison poşunda serbest sıvı görüntüsü

Eğer prob ilk yerleştiği zaman morison poşu zayıf olarak görüntülenirse, posterior taraftan anterior tarafa doğru yavaşça karaciğer açısına doğru sıvazlamak gerekir. Daha sonra prob 45 derece baş anterior posterior şeklinde denir. Eğer halen başarısız olunursa 1 veya 2 interkostal aralık aşağı ve yukarisından muayene tekrarlanır. Deneyimsiz USG

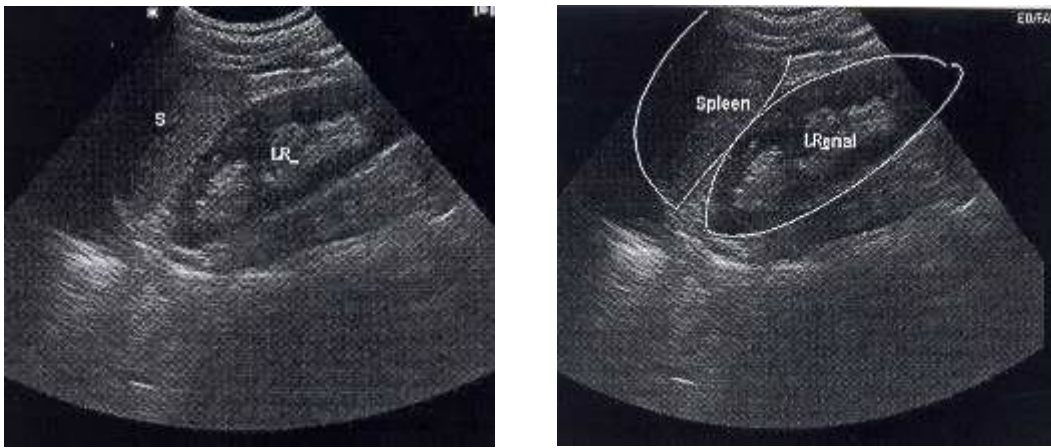
uygulayıcılarının genel hatası probun yeterince posteriora yerleştirilmemesidir (Unutulmamalıdır ki böbrek retroperitonealdir!). Bazen, hava dolu barsak ansları karaciğer ve karın duvarı arasında sıkışabilir, bu da USG ışınlarının geçişini önler. Ultrasonu yapan daha sonra frontal (sagittal veya transvers) görüntüyle veya daha posterior prob pozisyonundan bakabilir.

Morison poşundaki akut hemoraji veya diğer nedenli intraperitoneal sıvı karaciğer ve böbrek arasında ekolusent (siyah) strip şeklinde görülür, böbreğin çevresindeki gerota fasiasıda ince ekodens (beyaz) plak şeklindedir. Az miktardaki sıvı böbreğin lateralinde lokalize olur (Koronal görüntüde monitör ekranında böbreğin üzerindedir). Karın içi sıvının miktarının artışı strip kalınlığının artışıyla ilişkilidir ve 1 litre karın içi sıvı yaklaşık olarak 1 cm strip kalınlığı oluşturur. Sıvının miktarının artmasıyla (750 cc ve üzeri) böbrek çevresinde sıvı toplanmaya başlar ve böbrek sıvı içerisinde yüzüyormuş gibi görünebilir. Muayeneyi yapan sıvı içerisinde yüzen ince barsakları veya karaciğer ile karın duvar arasındaki sıvı hattını not etmelidir. Akut veya kronik karın içi inflamasyonlar ekstrarenal aralıkta genişlemeye neden olabilir, ama genellikle ekojinetesi karaciğer parankimiyle eşit veya daha fazladır³⁷. Bir de obez hastalarda perinefritik yağ miktarı önemli olabilir, taze kana benzer ve sonografik olarak hipoekoik görülebilir. Bu durum yanlış pozitifliklerin önemli bir nedenidir. Sol böbrekle karşılaştırınca böbreğin lateral köşesi ve üst polü boyunca olan yağın oldukça simetrik dağıldığı bununda kolaylıkla ayırmda kullanılabileceğini göstermektedir. Morison poşunun muayenesinden sonra sağ böbrek kapsülünün ve parankiminin bozulma veya hematoma yönünden muayene edilmesi gerekmektedir.

RUQ görüntülemesi subkapsüler hematoma, karaciğer kapsülünün bozulması veya intraparankimal hematomlar için posteriodan anteriora doğru yapılan muayene ile tamamlanmalıdır. Diafragmatik laserasyonlar

karaciğere bitişik lineer kubbedeki bozulmalar şeklinde görünür (monitörde solda). Plevral efüzyonlar diafragma kubbesinin köşesinde superior veya inferiorda koyu alanlar olarak görünür. Hastada hemotoraksı gözlemek için hastanın trendelenburg pozisyonu düzeltilmelidir. Aslında eğer yüksek şüphe varsa ve PA akciğer grafisi normal ise plevral efüzyonları saptamak için daha doğru olan ters trendelenburg veya dik oturur pozisyonudur. 20 ml kadar efüzyonlar saptanabilir²¹.

b)- *LUQ*; LUQ görüntülemesindeki en kritik element dalaktır ve künt travmada en sık yaralanan karın içi organdır (Tablo 4-1). LUQ muayenesinde ikincil olarak sol böbrek, diafragmanın sol tarafı ve sol plevral aralık gelmektedir. Hastanın pozisyonu önemli değildir çünkü frenikolik ligament dalak-böbrek aralığına karının diğer bölümlerinden sıvı akışını efektif olarak önlemektedir. Aynı şekilde, eğer sol böbrek çevresinde sıvı görülürse kaynak genellikle sol diafragma veya dalaktır.



Şekil 4-5: Normal sol üst kadrant görüntülenmesi

Teknik olarak LUQ görüntülemesi az miktarda daha zordur, çünkü karaciğer ve içi hava dolu barsaklarla bitişikliğinden dolayı USG muayenesi için daha küçük bir pencere sağlanır. Prob ilk olarak posterior

aksiller hatta 8. interkostal aralığa yerleştirilir, hastanın longitudinal aksında tekrar oryantasyon sağlanır ve probun direkt baş tarafı saptanır (koronal görüntü). Kosta gölgesi probun 30 derecelik saat yönündeki rotasyonu ile önlenilebilir. RUQ muayenesindeki gibi seri anterior-posterior incelemeler ve baş-alt uç açılanmalarıyla dalak böbrek aralığı ve de diafragma kubbesi için gerekli görüntü açılanmaları sağlanır. Serbest sıvı morison poşundaki gibi lienorenal fossa'da her zaman toplanmaz. Serbest sıvı nadir olmayarak, dalak böbrek aralığında koyu strip yaratmadan dalağın etrafında veya dalak ile karın duvarı arasındaki aralıkta toplanabilir. Uyumlu hastada az miktardaki inspirasyon ile dalak ve diafragmanın görüntülenmesi düzelir (geniş inspirasyon ile kostofrenik aralığa hava dolar, az rastlanan görüntüdür.). Sol hemotoraks bu alandan böylece saptanabilir.

Normal dalağın doğal ekofree'si nedeniyle geniş intraparakimal ve subkapsüler yaralanmaların dahi saptanması zor olabilir. Asher tanıya yardımcı olması için 6 kriter tasarlamıştır³⁸ (Tablo 4-5).

Tablo 4-5: Dalak yaralanması için ASHER'in USG kriterleri³⁸

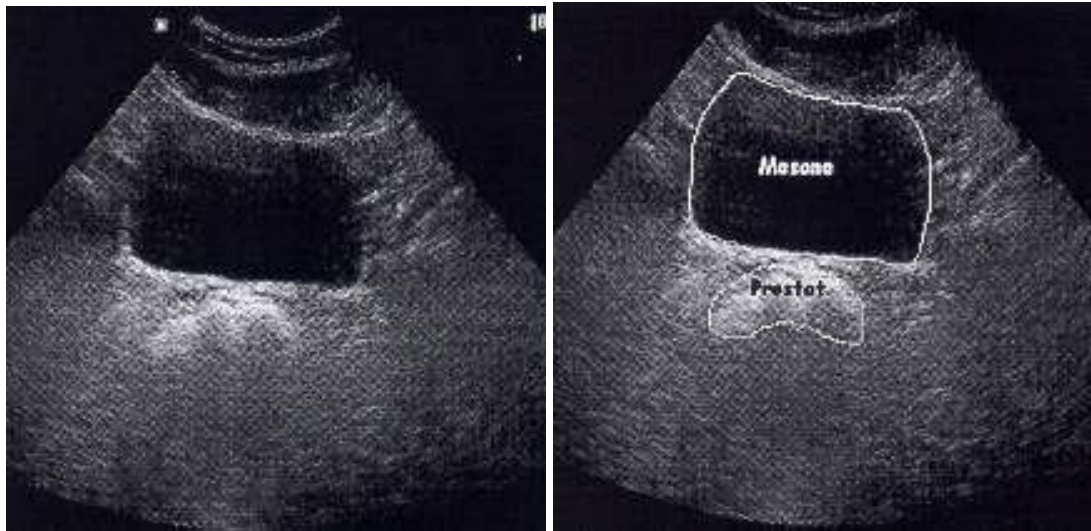
- Splenomegali: semitransvers görüntüde uçtan uca uzunluğu 12 cm'den fazla (10. kostaya paralel)
- Seri muayenelerde progresif genişleme
- Çift kontur (subkapsüler hematomla ilişkilidir)
- Serbest intraperitoneal sıvı
- Düzensiz splenik sınır
- Supin pozisyondan oturur pozisyona geçerken splenik sınırdaki değişiklik olması.

Van Sonnenberg ve diğerleri hayvan iç organlarına taze kan enjekte etmişler ve sonografik olarak intraparankimal hemorajiyi 'çevresindeki parankimden daha dens olan lineer veya dağınık ekojenik odaklar' olarak tanımlamışlardır³⁹. Froelich ve diğerleri önce söylenen kriterleri değerlendirdiler, Van Sonnenberg'in bulguları splenik travmalı 12 hastanın tamamında anormal ekotekstür oluşturmuştur. 6 hastada splenomegali saptanmıştır, 5 hastada dalak çevresinde sıvı saptanmıştır ve düzensiz splenik sınırlar veya çift kontur bulgusu sadece birer hastada not edilmiştir. İlave olarak LUQ'da küçük ekolusent 'butterfly' paterni peritondaki kandan splenogastrik ligamanın ayrılmasında ve yüksek olarak splenik travmanın akla getirilmesinde etkisi vardır⁴⁰.

İki önemli nokta not edilmelidir. Birincisi intraperitoneal kan ekolusentdir (siyah), intraparankimal kan sıklıkla ekojenik (beyaz)'tir. İkincisi de dalaktaki laserasyonların hatta grade III ve IV'de dahi tamamen normal dalak yapısında görülebilmesidir. Ayrıca, eğer USG hastanın acil servise ulaşmasından hemen sonra yapılırsa ve gerekli olan 300-500 cc intraperitoneal kan toplanmamışsa USG normal olabilir. USG muayenesi 2-3 saat sonra tekrarlanabilir veya vital bulgularda değişiklik

olursa, hematokrit tekrarında bozukluk olunca önemli dalak yaralanmasındaki klinik hatadan kaçınmak için USG tekrarlanabilir. USG'yi yapanların aksesuar dalak loblarını bilmesi gerekir, nadiren kapsüler lezyonlar/laserasyonlar sonografik olarak saptanabilir.

c)- *PELVİS*; Pelvis, travma USG'de intraperitoneal sıvının saptanmasında esas yönlendirilmesi gereken peritonun en inferior bölümü-kadınlarda Douglas (veya cul-de-sac)'ın rektouterin poşu ve erkeklerde rektovesiküler poşdur. Muayene simfizis pubisin 2-3 cm üzerinden tek transvers görüntüden oluşmaktadır, aşağı doğru 0-30 derecelik açı ile görüntü sağlanır (Şekil 4-6).

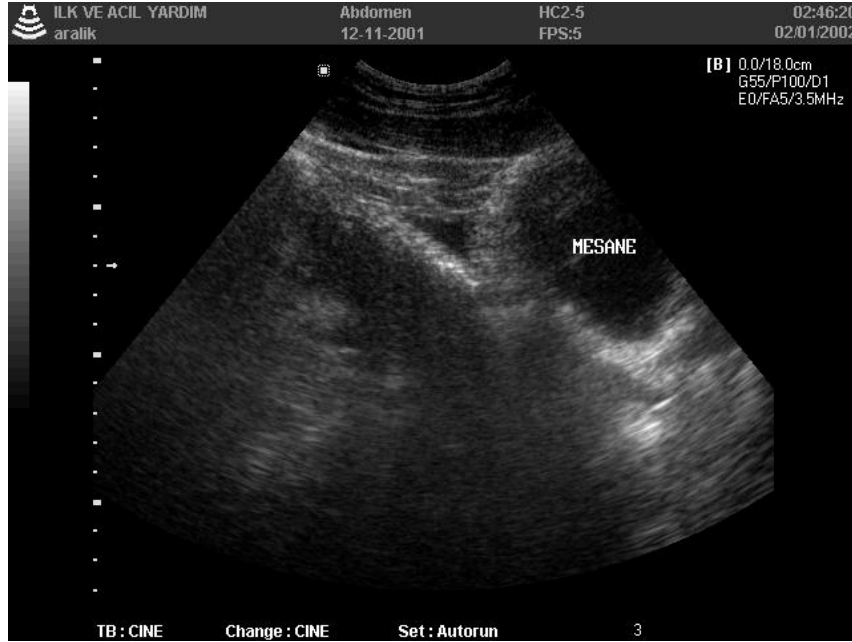

Şekil 4-6: Normal pelvik görüntü

Mesane özel akustik pencere sağlar, rektouterin/vesikal poşun derin olarak görüntülenmesini sağlar. Orta ve geniş miktarlardaki intraperitoneal sıvı boş mesanede dahi görülebilir. Özellikle bayanlarda olmak üzere mesane doluyken muayenenin güvenilirliği artar. Bazı travma merkezlerinde USG muayenesi foley sonda yerleştirilmeden önce tamamlanmaktadır. Diğer merkezler foley sonda yerleştirir, idrar örneği

alır ve ondan sonra 250 cc normal steril salinle mesane retrograd olarak doldurulur. Vital bulguları stabil olan hastalardaki bir diğerk teknik foleyin klemplenmesi ve 45 dakika mesanenin dolmasının beklenmesidir, bu sırada hastalara intravenöz hidrasyon yapılmalıdır.

Çünkü eko ses dalgalarının yolculuğunu mesanedeki sıvıdan dolayı minimal azaltmaktadır, posterior yapıların ekojinetesi yapay olarak artmaktadır. Cul-de-sac'taki hipoekoik sıvıyı atlamamak için total gain kontrolünün azaltılması gerekir (USG makinasının üzerindeki kontrol düğmeleri yardımıyla yapılır).



Şekil 4-7: Pelvik görüntülemelerde Douglas'da az miktarda serbest sıvı görünümü

Az miktarlardaki sıvı sirküler siyah cebin yakınında orta hatta gözlenebilir (Şekil 4-7). Geniş miktarlardaki sıvı laterale doğru yer değiştirerek U şeklini alır ve bayanlarda uterusun üzerinde ve altında birikebilir. Eğer mesane veya uterusun bulunmasında başarısız olunursa

prob longitudinal orta hat görüntüsüne çevrilerek mesanenin lokalizasyonu açıklanır ve oryantasyona yardımcı olunur.

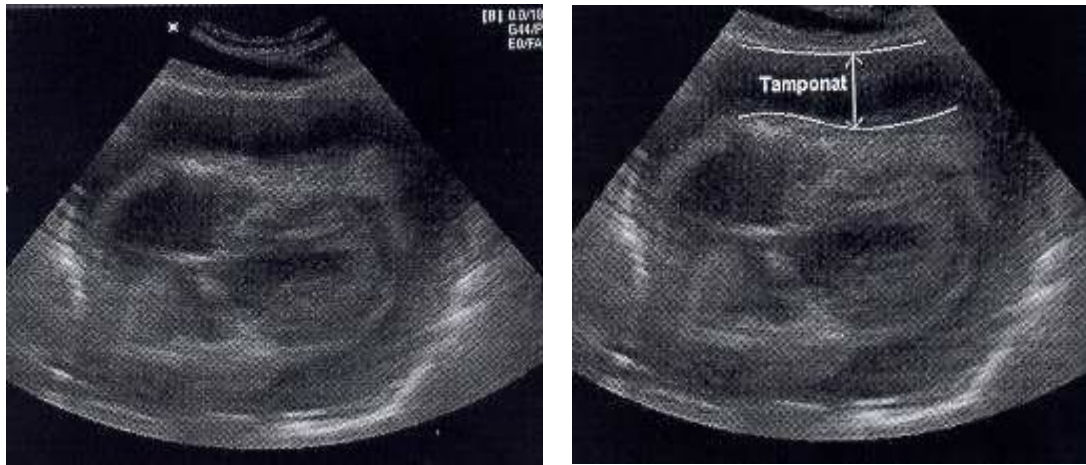
Forsby ve diğerleri optimal şartlar altında radyologların transabdominal USG ile Douglas poşunda en az 10 ml sıvının saptanabileceğini göstermişlerdir⁴¹. Nonradyologların saptayabileceği miktar henüz çalışmalarla gösterilmemiştir ama optimal USG görüntüleme durumlarında en az 70 ml sıvı saptanabilir⁴². Bayanlarda menstrüel siklus boyunca transabdominal USG ile az miktarda sıvı saptanması normaldir. Erkeklerde yanlış pozitifliklerin potansiyel kaynağı hipoekoik prostatdır. Peristaltizmi saptanamayan sıvı dolu barsaklar bazen cul-de-sac'da USG ışınlarına paralel uzanırken yanlış pozitifliklere neden olabilir. Eğer şüpheleniyorsak bu durumu açıklamak için longitudinal ve tranvers planda görüntülenmeli veya peristaltizmin dikkatli görüntülenmesi gerekir.

d)- *PARAKOLİK BARSAK GÖRÜNTÜLEMESİ*; Bazı merkezler longitudinal ve tranvers parakolik barsak görüntülenmesinin not edilmesiyle hemoperitoneumun saptanmasında duyarlılığın artacağını göstermişlerdir (Travma scan'de 6 görüntüleme). Sıklıkla birbiriyle bağlantılı olan incebarsaklar arasında multibl hipoekoik ceplerde serbest sıvı gözükabilir. Otörlerin deneyimi, barsak görüntülemesi için daha fazla USG deneyimine sahip olunması ve yorumun doğruluğu için beceri ve de USG zamanının önemli katkıları olmaktadır.

Bundan başka, parakolik barsak USG'de artmış yanlış pozitifliklerle seçiciliğin anlamlı olarak azalmasıyla duyarlılıkta düzelme minimal olarak gözükmektedir. Ma çalışmasının sonuçları kullanılarak parakolik barsak görüntülemesinin getirisinin az olduğunu doğrulamak için 32 hastada hemoperitoneumun tanısı 5 abdominal USG görüntüsü ile incelenmiş; başka yerde saptanmaksızın sol parakolik barsak alanında sıvı

saptanan hasta yok iken supravezikalik veya pelvik görüntülenmede saptanmaksızın sağ parakolik barsak alanında sadece 1 hastada saptanmıştır⁹.

e)- *KARDİYAK PENCERE*; Travma muayenesinin tamamlanmasında tek subksifoid kardiyak pencere 4. ve son penceredir. İlk amaç perikardiyal efüzyonun değerlendirilmesi veya tamponat gelişiminin tanısının konmasıdır (Şekil 4-8). Eğer subksifoid pencere ile yeterli görüntü sağlanamazsa interkostal pencere sıklıkla yeterli olabilir.



Şekil 4-8: Kardiyak pencerede perikardiyal tamponat görünümü

USG'UNU ZORLAŞTIRAN DURUMLAR: Masif subkutanöz amfizemli hastaların USG'sinde güvenilir yorum yapılamaz. Subkutanöz havanın gölgesi solid organlardaki yaralanmanın görülmesinde artefaktlar oluşturur veya anatomik detayların yeterince görülmesini önler. Gerçekte, birçok hastanın USG muayenesi subkutanöz havanın yayılıp USG muayenesini engellemeden yapılır.

Obez hastalarda daha zor görüntüleme yapılır, ilk olarak prob ile görüntü alanı arasındaki uzaklık artmıştır. Bu kısmen substernal kardiyak

pencerede sorun oluřturur. Obez hastalarda yeterli grnt iin ok posterior st karın pencere ve interkostal kardiyak pencere kullanılır. Obez hastalarda USG grnts iin ihtiya duyulan az miktarda intraperitoneal hemorajinin etkileri anlamlı olarak gzkmez⁴³.

Asit, over kist rptr sıvısı, lavaj sıvısı ve mesane rptrnde idrar sonografik olarak taze kan ile aynı gzkrler. Karın iinde sıvı pozitif olan hastalarda sarılık, spider angiom, hepatomegali veya pedal dem gibi karaciğer hastalığının bulguları muayene edilmelidir. USG sonuları yorumlanırken etken olan btn klinik durumlar gze alınmalıdır. Eđer karın iinde sıvı saptanmıřsa, vital bulguları stabil ve asit řphesi varsa seri USG muayeneleri ile Morison pořundaki sıvının miktarını lmek doktorun bir seeneđi olacaktır. Alternatif olarak USG eřliđinde yapılan parasentez ile sıvının niteliđi saptanabilir.

ok sayıda karın cerrahisi skarı olan hastalardaki nemli adezyonlar parakolik barsaklar boyunca karın iindeki sıvının normal hareketini engeller. Diđer alanlardan karın iine kanama g edebilir ve sonrada bunlar standart 3 karın ii pencerede gzlenebilir. Pratikte, birkaç hastada sıvı akıřını engelleyen yeterli adezyonlar vardır. Eđer loklasyondan řpheleniliyorsa, deneyimli ultrasoncular periumblikal veya lateral parakolik barsak ansları arasında yzen sıvı ceplerini bulmayı deneyebilirler. CT, bu hastalarda abdomenin deđerlendirilmesinde daha iyi bir seenek olur.

TRAVMA MUAYENESİNİN ÖZETİ: Travma ultrasonu muayenesinde 4 pencereden (RUQ, LUQ, Pelvis, Subksifoid kardiyak pencere) görüntü alınır. Hızlı, noninvaziv ve kolay uygulanabilir bu teknik karın içi kanamanın saptanmasında mükemmel duyarlılık sağlar ve bazı solid, visceral ve retroperitoneal yaralanmaları iyi bir şekilde saptayabilir. Muayene pozitif olduğu zaman oldukça güvenilirdir.

Akut ilk değerlendirme süresince USG muayenesinde serbest sıvının odağını saptamak ve miktarını belirtmek gerekir çünkü kan kaybı zamana bağlıdır. Masif hemoperitoneumu doğrulamak için Morison ve Douglas poşunun incelenmesi 5 dakika kadar kısa bir zaman da yapılabilir. Eğer serbest sıvı saptanmazsa rutin çalışmalara başlanır ve X-Ray filmleri ve laboratuvar testleri incelenirken optimal ‘ikincil ultrason bakışı’ (4 alanın herbirinde 2-3 dakikadan fazla daha dikkatli görüntü elde edilmesi) yapılır. Bütün az miktarda intraperitoneal kan saptanan hastalar laparotomi ihtiyacı duymazlar. Henüz uygun tamamlayıcı diagnostik test olarak klinisyene kılavuz olmakta veya ani hemodinamik değişikliği olan hastalarda acilen operasyon odasıyla anlaşmanın sağlanmasında erken bilgi edinilmesinde kullanılmaktadır. Huang ve arkadaşları Morison poşunda veya pelviste 2 mm’den daha fazla sıvı saptanması durumunda ilave olarak diğer hiçbir alanda sıvı saptanmamışken olguların % 97’de laparotomide doğrulayıcı olarak sıvı saptanmıştır. Huang bu yüzden sadece bir alanda USG’de sıvı saptanması durumunda ve ilk resussitasyonda sistolik kan basıncı 90 mmHg’dan yüksek hastalardan sadece 1/3’nin tedavi edici laparotomiye ihtiyaç gösterdiğini not etmiştir⁴⁴.

Amerika Birleşik Devletleri’nde şimdiye kadar olan güncel medikal politikalar ve USG deneyiminin azlığı sonucunda travmada karının değerlendirilmesinde USG'nin sınırlı rolü vardı. Travma merkezlerinde nonradyologların yaptığı USG sonuçları neredeyse USG

ile DPL'yi yer deęiřtirecek duruma getirmiřtir ve kombine USG-CT ynteminin seilmiř hastalarda kullanılabileceęini gstermektedir^{5,45,46}. USG deęerli bir erken grntleme aletidir. Kitlesel kazalarda travmaların erken ve ilk triajında kullanılabilir ve kolay tekrarlanabilen bir testtir. Maliyetin sınırlanmasında aę amıřtır, cerrahi tedavide daha az invaziv olan bir eęilime neden olmuřtur ve btn tanı amalı acil servis ve gezici bakım merkezlerinde USG makinesinin sıklıęının artmasıyla travma hastalarının USG deęerlendirilmesinde doęruluk oranı artacaktır.

5. HASTALAR VE YÖNTEM

Bu çalışma yıllık hasta kapasitesi 38.000 olan ve bunun 1100 kadarını k nt travma hastasının oluřturduėu Akdeniz  niversitesi Tıp Fak ltesi Acil Servisinde klinik ve prospektif olarak yapılmıřtır. alıřmaya 14.02.2001–19.02.2002 tarihleri arasında acil servise bařvurusu yapılan 447 genel v cut travmalı hasta alındı. Hastaların alıřmaya alınma kriterleri tablo 5-1’de g sterilmiřtir.

alıřma kapsamındaki t m hastalar birincil bakı yapılıp hava yolu-boynun sabitlenmesi, solunum ve dolařım kontrol  saėlandıktan sonra monit rize edilip hızlı klinik deėerlendirme sonrası gereken hastalarda ileri yařam desteėi uygulamalarına bařlandı. Daha sonra t m hastalara acil tıp uzmanı veya acil tıp kıdemli asistanları tarafından karın ii serbest sıvı (kan) varlıėını arařtırmak iin sonografik deėerlendirme (FAST) yapıldı.

Sonografik incelemeler 2,5-5 MHz’lik konveks prob (Medison Digital Sonoace 5500) ile gerekleřtirildi ve FAST iin standart olarak kabul edilen d rt b lge (Őekil 4-2)⁴⁹ (saė  st kadran, perikardiyal alan, sol  st kadran ve pelvik alan) incelendi. Takipte geliřteki yařamsal bulgularına g re farklılık geliřen hastalarda tekrarlayan USG muayeneleri ile kontrolleri yapıldı.

Tablo 5-1: Çalışmaya alınan hastalarının seçimi

Çalışmaya Alınan Hastalar	Çalışmaya Alınmayan Hastalar
<ul style="list-style-type: none">* Yaş ve cinsiyet ayrımı yapmaksızın künt karın yaralanmasına bağlı şikâyet ile acil servise gelen tüm hastalar* Gebe hastalar* Travmanın oluş zamanı önemli değildir* Travma şekilleri; araç içi-dışı tüm trafik kazaları, motorsiklet kazaları, yüksekten düşmeler ve darplardır	<ul style="list-style-type: none">* <i>Delici karın travmaları</i>* Laparotomi sonrası acil servise gelen hastalar* Daha önceden bilinen; asitli hastalar ve periton diyalizindeki KBY hastaları* Acil serviste uzman veya kıdemli asistan tarafından USG yapılmayan hastalar* USG öncesi diğer yöntemlerle tanısı konan veya tanısı belli olarak acil servise gelen hastalar

Değerlendirme için hazırlanan formlara hastaların kimlik bilgileri, vital bulguları, travmanın oluş şekli, Glasgow koma skalası (GKS), revize edilmiş travma skoru (RTS), yaptığımız USG bulguları, acilde kalış süresi ve klinik takip sonuçları kaydedildi. Hastaların USG muayenesini takiben gerekli ise ek tanı yöntemleri yaptırıldı, yatış yapılmayan hastalar acil gözlem sonrası tekrar değerlendirilerek taburcu edildi. Yatış yapılan hastalarla ilgili klinik takip, tanısal değerlendirmeler ve tedavi edici girişimlerle ilgili bilgiler hasta dosyaları taranarak sonuçlar başlangıçta hazırlanan forma eklendi. Ayrıca taburcu edilen hastaların

karın ii patolojiye baėlı tekrar hastaneye gelip gelmediėi dosya taraması sırasında kontrol edildi.

Elde edilen sonularla acil tıp hekiminin knt karın travmalı hastada USG ile karın ii kanamayı saptamasındaki yeterliliėi deėerlendirildi. Sonografik sonular karın ii sıvı var ya da yok olarak iki gruba ayrıldı. Sonular referans test olarak aldıėımız klinik takip (Tekrarlayan USG muayeneleri, DPL, CT, laparotomi, klinik muayene ve gzlem, otopsi sonuları) sonuları ile karşılařtırıldı. Duyarlılık (sensitivite) ve seicilik (spesifite) deėerleri belirlendi ve bu sonular yorumlandı.

6. BULGULAR

Akdeniz Üniversitesi Tıp Fakültesi Acil Servisine 1 yıllık süre (14 şubat 2001- 19 şubat 2002) boyunca başvuran 1100 künt karın travmalı hastanın 447'sine (% 40,6) acil tıp hekimince sonografik değerlendirme yapıldı (Şema 6-1). 1100 hastadan 653'ünün (% 59,4) çalışmaya alınmamasının nedenleri; acil servisin yoğunluğu, kıdemli asistan veya uzman gözetiminde yapılmaması ve diğer yöntemlerden herhangi birinin USG'den daha önce yapılması veya sonucunun USG'yi yapan tarafından bilinmesidir. 5 hasta takipleri sırasında kayıt bilgilerine ulaşılamaması sonucu çalışma dışı bırakıldı. Çalışma kapsamında kalan 442 hastanın 329 (% 74,4)'u erkek , 113 (% 25,6)'ü kadındı (Tablo 6-1).

Tablo 6-1: Hastaların cinsiyetleri

	Sıklık	Yüzde (%)
Erkek	329	74,4
Kadın	113	25,6
Toplam	442	100

Ortalama yaş 32 (en küçük 1, en büyük 79), ortalama Glasgow Koma Skalası (GKS) 13,46 (\pm 3,34) ve revise edilmiş travma skoru (RTS) değeri de 11,46 (\pm 1,43) idi (Tablo 6-2).

Tablo 6-2: Hastaların tanımlayıcı özellikleri

	Hasta Sayısı (N)	En küçük	En büyük	Ortalama	Standart sapma
Hasta Yaşı	442	1	79	32,07	16,89
GKS	442	3	15	13,46	3,34
RTS	442	0	12	11,46	1,43

Hastalardan 197 (% 44,6)'si gerekli tanı yöntemleri ve klinik gözlem sonucunda taburcu edildi. 5 (% 1,1) hasta acil serviste iken öldü. 240 (% 54,3) hastaya çeşitli tanılarla yatış yapıldı (Tablo 6-3).

Tablo 6-3: Hastaların acil servisteki sonuçlarının dağılımı

	Sıklık	Yüzde (%)
Yatış	240	54,3
Taburcu	197	44,6
Ölüm	5	1,1
Toplam	442	100

Çalışma dâhilindeki hastaların yaralanma mekanizmaları; 369 (%83,5) hastada trafik kazası (otomobil ve motorsiklet kazaları), 65 (%14,7) hastada yüksekten düşme ve 8 (% 1,8) hastada ise darp idi (Tablo 6-4).

Tablo 6-4: Hastaların yaralanma mekanizmalarının oluş sıklığı

	Sıklık	Yüzde (%)
Trafik Kazası	369	83,5
Yüksekten Düşme	65	14,7
Darp	8	1,8
Toplam	442	100

Çalışmamızda referans test olarak seçtiğimiz klinik takibe göre 36 (% 8,1) hastada karın içi kanama saptanmıştır. Bu hastalardan 31 (% 86)'inde acil sonografik muayene ile karın içi serbest sıvı saptanmıştır. Karın içi kanama olduğu düşünülen hastalardan 18'ine (% 50) acil laparotomi uygulanmıştır. Laparotomide kanama nedeni olarak en sık dalak (% 26,6) yaralanması tespit edilmiştir. Daha az sıklıkta ise karaciğer, barsak, böbrek, pankreas yaralanması ve retroperitoneal kanama görülmüştür (Tablo 6-5).

Tablo 6-5: Laparotomi sonucunda saptanan karın içi organ yaralanmaları

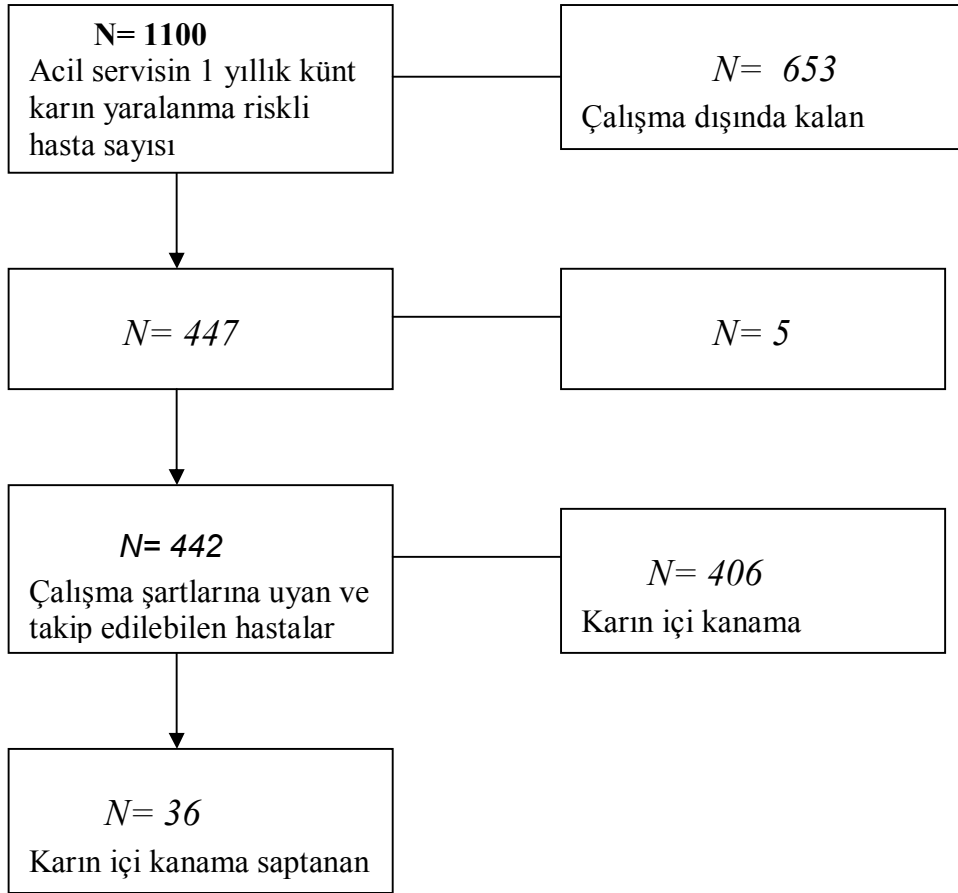
Yaralanan Organ	Sıklık	Yüzde (%)
Dalak	8	26,6
Karaciğer	5	16,6
Barsaklar	5	16,6
Retroperitoneal kanama	5	16,6
Renal	2	6,6
Pankreas	2	6,6
Büyük damarlar	1	3,3
Diafragma rüptürü	1	3,3
Mesane rüptürü	1	3,3

Tablo 6-6: Çalışmanın duyarlılık ve seçiciliği

		KLİNİK TAKİP		Toplam
		Sıvı Var	Sıvı Yok	
FAST SONUCU	Sıvı Var	31	4	35
	Sıvı Yok	5	402	407
Toplam		36	406	442

Çalışmamızın sonucunda tablo 6-6'dan hesaplandığı gibi acil tıp hekiminin künt karın yaralanmalarında karın içi serbest sıvıyı saptamadaki duyarlılığı % 86 ve seçiciliği % 99 olarak bulunmuştur.

Şema 6-1: Çalışmamıza katılan hastalar aşağıdaki akış çizelgesinde aşamalı olarak gösterilmektedir.



7. TARTIŞMA

Travma ülkemizde de genç ve üretken yaş gurubu kişilerdeki en önemli ölüm ve kalıcı sakatlık nedeni konumundadır. Ülkemizde 1999 yılında kayıtlara geçen toplam 441,693 trafik kazasında 4,606 kişi ölmüş ve 113,656 kişi yaralanmıştır. Ancak ülkemizde bu konuda yapılmış yeterli ve kapsamlı çalışmalar henüz beklenen düzeyde değildir. Acil tıp hizmetlerinin gelişmiş olduğu bazı ülkelerde bu konuda yapılmış olan çalışmalar travmaya bağlı gelişen ölümlerin % 10 kadarını karın içi yaralanmalar nedeni ile olduğunu göstermiştir^{3,4}.

Travmatik karın yaralanmaları künt (% 84) veya delici (% 16) özellikte olabilmektedir^{2,5}. Künt karın travmalarında başlıca yaralanma mekanizmaları; kompresyon, ezilme, emniyet kemerine bağlı sıkışma ve akselerasyon/deselerasyondur⁴⁷. Künt karın travmalarında en sık yaralanan parankimatöz organlar tablo 4-1 de görüleceği gibi dalak ve karaciğer'dir¹⁶. Bizim çalışmamızda da dalak % 26,6 gibi bir oranla en çok yaralanan organ olarak bulunmuştur (Tablo 6-5). Çeşitli nedenlerle karın içi kanamanın olması durumunda kan genellikle supramezokolik alanda özellikle de hepatorenal boşlukta (Morison) toplanmaktadır¹⁴.

Özellikle entübe, bilinç durumunda değişikliği olan (kafa travması, alkol ve ilaç alımı olan hastalar,vb) ve dikkati dağıtan başka yaralanmaları olan hastalarda fizik muayenenin güvenilirliği iyice azalmaktadır. Powel ve arkadaşları travmalı hastalar üzerinde yaptıkları bir klinik çalışmada fizik muayenenin 1/3 oranda hatalı sonuç verdiğini göstermişlerdir¹. Başka bir çalışmada kafa travması ve karın travmasının birlikte olduğu hastalarda ölüm oranının % 56 gibi yüksek bir değere ulaştığı gösterilmiştir⁴⁸. Yıllar boyunca modern tanı yöntemlerinden yoksun olarak travma hastaları değerlendirilmiş ve karın içi kanamanın

tanınmamasına baęlı karın travmalı hastaların % 17 kadarı ölmüştür⁴⁹. Bu nedenle klinisyenler yardımcı tanı testlerine ihtiyaç duyarlar. En sık kullanılan yardımcı tanı yöntemleri USG, DPL ve abdominal CT'dir. Bu üç tanı yönteminin karşılaştırması tablo 4-2'de yapılmıştır. Bu karşılaştırmadan da anlaşılacağı gibi USG acil serviste kullanımı en uygun ve en kolay tanı yöntemi durumundadır. Kullanıcı baęımlı olması ise dezavantajı olmakla birlikte eğitiminin standart hale getirilmesi yönünde çalışmalar halen devam etmektedir.

Künt karın travmalı hastaların değerlendirilmesinde USG'nin kullanılması konusunda ilk olgu bildirimini 1971 yılında Kristensen ve arkadaşları tarafından yapılmıştır¹. 1980 yılında Tiling künt karın travmalı hastalarda yatak başı USG'nin etkinliğini bildirmiştir. USG teknolojisindeki ilerleme ve klinik ultrasoncuların deneyiminin artması ile birlikte USG DPL'nin yerini almıştır. Chambers ve Pilbrow⁵⁰ künt karın yaralanmasından sonra 32 hastayı değerlendiren bir çalışma yapmışlardır. Onların USG gözlemleri hemoperitoneumun tespitinde oldukça güvenilir, serbest intraperitoneal sıvı çoğunlukla hepatorenal potansiyel aralıkta ve pelviste birikmekteydi. Almanya'da Gruessner ve arkadaşları⁵¹ prospektif olarak künt karın yaralanması olan 71 hastada USG ile DPL'nin güvenilirliğini karşılaştırmışlardır. USG ve DPL sonuçları, cerrahi veya otopsi sonuçları ve hastanın klinik takibiyle karşılaştırılmıştır. Gruessner USG ve DPL'nin birbirini tamamlayıcı teşhis yöntemleri olduğunu, USG'nin her zaman DPL'nin yerini alamayacağını belirtmiştir. Bu çalışmada DPL'nin duyarlılığı, seçiciliği ve kesinliğinin USG'den daha fazla olduğunu bulmuştur.

Kimura ve Otsuka⁵² isimli Japon araştırmacılar künt karın yaralanmasından sonra ortalama 53,4 dakika sonra 72 hastada uygulanan prospektif USG çalışması yapmışlardır. Hastalarda klinik şüphe varsa

veya muayene sonucu kesin değilse tekrarlayan muayeneler yapmışlardır. DPL ile 6, laparotomi ile 9 hastada yani toplam 15 hastada hemoperitoneumu göstermişlerdir. USG 15 hastadan 3'ünü tespit etmiştir. Kimura gelecekte USG'nin DPL'nin yerini alacağını belirtmiştir. Sarkisian ve ark.'ları¹² 1988 Ermeni depremindeki 400 hastayı USG ile değerlendirmiştir. Muayene ortalama 4 dakika sürmüştür. 51 hastada karın içi patoloji saptanmıştır. 18 hastada serbest sıvı vardı, diğer yaralanmalar retroperitoneal hematoma, böbrek rüptürü, dalak ve karaciğer rüptürü ve psoas kas hematomuydu.

Tso ve ark.'ları⁵³ karın içi yaralanmanın değerlendirilmesinde USG'nin değerli bir görüntüleme yöntemi olduğunu söylemişlerdir. Onların çalışması travma bakımının erken safhasındaki Amerikan cerrahlarının ilk çalışmasıydı. 2 saatlik eğitim çalışmasına rağmen travma üst uzmanlığı yapan ultrasoncular 163 hastanın 157'sini kesinlikle teşhis etmişlerdir. Teşhisten 11 gerçek pozitif, 146 gerçek negatif ve 5 yanlış negatif sonuç çıkmıştır. Duyarlılık % 69, seçicilik % 89 ve doğruluğu % 96'dır. Düşük duyarlılığın temeldeki nedeni serbest sıvı olmaksızın daha az belirgin barsak ve retroperitoneal yaralanmanın varlığıdır. Tso daha iyi eğitim ile hemoperitoneumun ve parankimal yaralanmaların tespitinde doğruluğun artacağını belirtmiştir. Bu çalışmada da gözlemlendiği gibi nonradyologlar da travma hastalarını değerlendirmede USG'yi kullanmışlardır. Bizim çalışmamızın sonuçları duyarlılık % 86 ve seçicilik % 99 olarak onlardan daha başarılı olarak bulunmuştur.

Hannover Tıp Fakültesi'nden (Almanya) Hoffman ve ark.'ları⁵⁴ USG kullanarak 291 hastayı prospektif olarak değerlendirmişlerdir. Tüm hastalarda multibl ciddi yaralanmalar mevcuttu ve ISS (Injury Severity Scale) ortalama 31,2 idi. Hastalar hastaneye ulaştıktan sonra 15 dakika içinde USG uygulanmış ve intraperitoneal yaralanmalar gösterilmiştir. USG'nin duyarlılığı % 89, seçiciliği % 97 ve doğruluğu % 94 olarak

bulunmuştur. Eđer USG ile karın ii kanama tespit edilirse laparotomi en kısa zamanda uygulanmıřtır. Eđer USG’de tespit edilen bir kanama yoksa USG 15-30 dakika arasında tekrarlanmıřtır. Minimal veya yetersiz bulgularda klinik takip ve tekrarlayan USG muayenesi uygulanmıřtır. Hemodinamik instabilite veya karın bulgularında aıka řüphede edilen durum varsa ilave teřhis yntemleri konusunda endikasyon dođmuřtur ki bunlar; DPL, karın CT veya eksploratif laparotomidir. Stabil hastalar yakından gzlenmiřtir ve ilave tanı yntemleri yardımcı olarak kullanılmıřtır. Hemodinamik olarak stabil hastalarda minimal serbest sıvı (1-2 mm anekoik strip) bulunduđunda zellikle ocuklar iin koruyucu tedavi uygulanmıřtır. Hoffman ve ark.’ları⁵⁴ kendi gruplarında teřhis yntemi olarak USG’nin birinci seenek olduđunu ve DPL’nin ise minimal intraperitoneal sıvı varlıđı durumlarına veya belirsiz USG alıřmalarına saklandıđını belirtmiřtir.

Rozycki ve ark.’ları⁵ cerrahlar veya cerrahi eđitim alanlarda standart bir protokol uygulamıřlardır. Knt % 84 veya delici % 16 travmanın ikincil bakımı esnasında 476 hastaya USG uygulamıřlardır. Uygulama resusitasyon alanına giriřten itibaren 30 dakika iinde yapılmıřtır. Uygulanan USG tekniđinin spesifik amacı karın iinde veya perikardiyal kesede serbest sıvının var olup olmamasına dayanmaktaydı. Bizde alıřmamızda acil serviste bunun varlıđını arařtırdık. Serbest sıvı tespitinde USG’nin duyarlılıđı %79, seiciliđi % 95,6 olarak bulunmuřtur.

Jehle ve ark.’ları⁸ sađ interkostal veya subkostal grnt ile retrospektif olarak 44 hastada USG hemoperitoneum tanısında DPL ve laparotomi ile karřılařtırmıřlardır. Knt karın travması olan hastalar USG alıřmasından nce cerrah veya acil klinisyeni tarafından trendelenburg pozisyonuna getirilmiřlerdir. USG eđitimi 2 saat temel bilgileri ieren ders ve bunu takiben USG konusunda 5 yıllık deneyimi olan acil

klinisyeni tarafından 2 haftalık pratik eğitimden oluşmuştur. Tek görüntü alımı 1 dakikadan kısa sürede tamamlanmıştır. Herhangi bir tanısal tetkikten önce sonuçlar yorumlandıysa USG sonuçları bu çalışmanın kapsamına alınmamıştır. 11 hastada pozitif DPL veya laparotomi tespit edilmiştir. USG muayenesinin duyarlılığı % 81,8 – seçiciliği % 93,9 ve doğruluğu % 90,9 olarak bulunmuştur. Yazarlar yatak başı USG'nin künt karın yaralanmasından sonra hemoperitoneumun saptanmasında güvenli, hızlı ve kesin bir yöntem olduğunu ve USG'nin DPL'yi tamamlayıcı veya bazı durumlarda onun yerini alabilecek kadar değerli bir yöntem olduğunu söylemektedirler.

Taipei- Tayvan'da Liu ve ark.'ları⁵⁵ ISS ortalama 18,5 olan künt karın yaralanmalı 55 hastada çalışmışlardır. Bu prospektif çalışmada USG, DPL ve CT sonuçları laparotomi sonuçları ile karşılaştırılmıştır. Yaralanmanın mekanizması veya fizik muayene sonucu künt karın yaralanmasından şüphelenilen hastalar travma takım üyeleri tarafından değerlendirilmiştir. Vital bulguları stabil olan ve fizik muayene de şüpheli bulguları olan hastalar bu çalışmaya alınmıştır. Travma takım lideri USG muayenesini yapmıştır. USG ve CT'yi takiben DPL yapılmıştır. Eğer bu üç tanı yönteminin herhangi biri pozitif ise laparotomi uygulanmıştır. Sonuçlar diğer muayenelerin sonuçları ile karşılaştırılmıştır. Hemoperitoneum ve solid organ yaralanması laparotomi için temel endikasyondur. Tek başına retroperitoneal hematoma veya böbrek yaralanmasından minör ekstravazasyonlar laparotomi için endikasyon kabul edilmiştir. USG için duyarlılık, seçicilik ve doğruluk oranları sırasıyla % 91,7 - % 94,7 - %92,7'dir.

CT için; % 97,2 - % 94,7 - % 96,4 ve DPL için; % 100 - % 84,2 - % 94,5'dir. DPL işlemi esnasında 1 komplikasyon bildirilmiştir (% 1,8). DPL ile retroperitoneal hematoma gözlendiği 3 adet nonterapotik laparotomi yapıldı. DPL yaralanmadan yaklaşık olarak 10,4 saat sonra

uygulandı. 7 barsak perforasyonunun 7'sinde de pozitif, USG 7 taneden 4 tanesini ve CT 7'den 6'sını tespit etmiştir. Yazarlar USG, CT ve DPL'nin duyarlılık, seçicilik ve doğruluğunun oldukça benzer olduğunu bulmuşlardır. Teşhis yöntemindeki farklılık izole küçük barsak perforasyonları ve retroperitoneal hematomun tespitinden kaynaklanmaktadır. Klinik barsak perforasyonu şüphesi veya belirsiz sonuçlarda başlangıç USG değerlendirilmesinde az miktarda sıvı bulguları varlığında otörler tekrarlayan USG muayenesini önermektedirler.

Hollanda da Bode ve ark.'ları⁵⁶ künt karın yaralanmalı 353 hastayı retrospektif olarak değerlendirmişlerdir. Hastalar acil servise geldikten dakikalar içinde kıdemli acil asistanı veya uzmanı tarafından 7 görüntü (kalp ve perikardiyum, plevral ve retroperitoneal alanlar ve kasıktaki vasküler alanlar) alınacak şekilde USG muayenesi yapılmıştır. USG sonuçları cerrahi bulgular (n=31), otopsi sonuçları (n=2) veya 320 hastada ilave teşhis yöntemleri veya klinik takip ile karşılaştırılmıştır. USG ile hemoperitoneum veya parankimal hasar tanısında duyarlılık % 92,8- seçicilik % 100 ve doğruluk % 99,4 olarak bulunmuştur.

Daha önceki prospektif USG çalışmasındaki verileri kullanarak Wisconsin Tıp Fakültesi'den Ma ve ark.'ları⁹ retrospektif olarak majör künt veya delici karın travmalarını değerlendirmiştir. 5 görüntünün kullanıldığı ve acil klinisyen fellowu veya asistanı tarafından yapılan USG tekniği tek görüntülü teknikle karşılaştırılmıştır. Morison poşunun tek görüntüsü sadece % 51 duyarlı iken çoklu görüntülü teknikte % 87 duyarlıdır.

Goletti ve ark.'ları⁵⁷ Piza-İtalya'da yaptıkları çalışmada 2 yıldan daha uzun USG deneyimi olan cerrahlar tarafından çoklu görüntülü sonografi künt karın yaralanmalı 250 hastaya uygulanmıştır. Belirgin sıvı toplanması olan hastalar acil laparotomiye gönderilmiştir. Az miktarda

sıvı toplanması olan 12 hastaya hemoperitoneumun aydınlatılması için USG eşliğinde parasentez uygulandı. İntraperitoneal sıvı saptanmasındaki duyarlılık % 98, seçicilik % 99 ve PPV (Positive Predictive Value) % 100 olarak bulunmuştur.

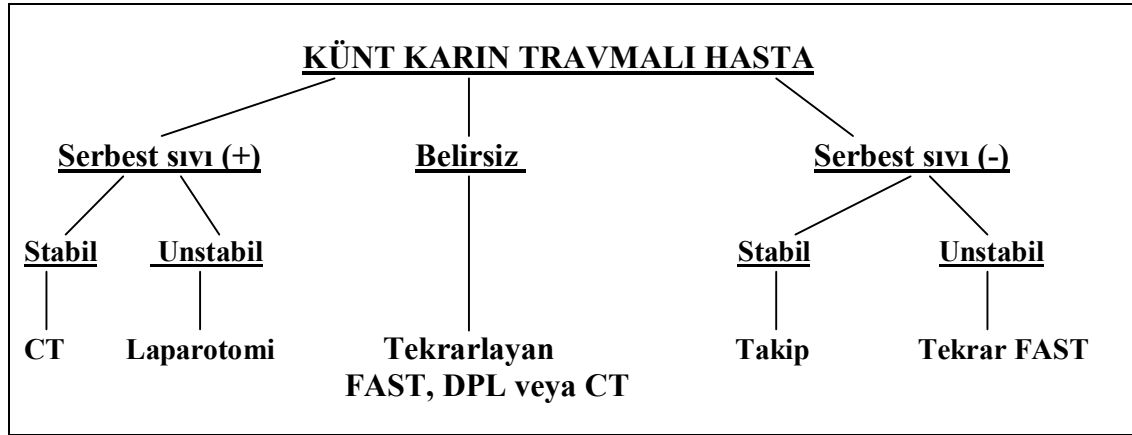
Glaser ve ark.'ları⁵⁸ retrospektif olarak künt karın yaralanmalı ve göğüs travması olan 1151 hastaya çoklu görüntülü yatak başı USG uygulamışlardır. Hastalar acil laparotomi, primer koruyucu tedavi veya koruyucu tedavi olarak sınıflandırıldı. USG, intraperitoneal kanama veya organ hasarı gelişimini gösteren klinik bulgular veya laboratuvar testleri varsa tekrarlandı. İntraperitoneal serbest sıvı veya organ hasarı belirleme de USG'nin duyarlılığı % 99, seçiciliği % 98 ve PPV % 97 olarak bulunmuştur. Yazarlara göre künt karın yaralanması için USG önerilen teşhis yöntemidir. USG'nin güvenilir ve kesin olduğunu ifade ettiler ve bununla birlikte barsak perforasyonunda USG'nin duyarlılığı % 63'dü, büyük kontüzyon çizgilerinin olduğu ciddi karın yaralanması olan hastalarda eksploratif laparotomi önermişlerdir.

McKenney ve ark.'ları⁵⁹ şüpheli künt karın yaralanmalı 200 hastayı prospektif olarak değerlendirmişlerdir. Başlangıç USG değerlendirilmesi radyoloji fellowu, uzmanı veya teknikeri tarafından travma odasında uygulanmış ve CT veya DPL verileri ile karşılaştırılmıştır. USG'nin karın içi yaralanmaları tespitinde duyarlılığı % 83, seçiciliği % 100 ve doğruluğu % 97 olarak bulunmuştur. Yazarlar intraperitoneal sıvının tespitinde USG'nin güvenli olduğunu ve DPL ve CT'nin yerine kullanılabileceğini söylemişlerdir.

Bir başka çalışmada McKenney ve ark.'ları¹⁰ künt karın yaralanması olan 1000 hastaya USG muayenesi uygulamışlardır ve sonuçta acil USG karın yaralanmasından şüphelenilen hastalarda başlangıç teşhis metodu olabileceğini belirtmişlerdir.

Prospektif bir çalışmada Boulanger⁶⁰ Toronto Üniversitesi bölgesel travma merkezinde acil USG, CT veya DPL ile ISS yaklaşık 24 olan 250 hastada karşılaştırmıştır. Serbest sıvı için USG'nin duyarlılığı % 81, seçiciliği % 96 ve doğruluğu % 96'dır. USG çalışmaları bir genel cerrah, 2 travma cerrahı üst uzmanı ve acil klinisyeni tarafından uygulanmıştır. USG muayenesi $2,6 \pm 1,4$ dakika içinde yapılmıştır. Yazarlar acil karın USG'nin CT ve DPL ile karşılaştırıldığında karın içi sıvı için hızlı ve kesin bir test olduğunu belirtmişlerdir ve USG'nin başlangıç değerlendirme protokolünün içine alınmasını önermişlerdir. Bizde merkezimizde USG karın travmalarında ilk görüntüleme yöntemi olarak kullanılmaktadır. Ayrıca Boulanger ve ark.'ları⁶⁰ künt travmadan sonraki 400 hastalık bir çalışma grubunda USG'yi içeren yeni bir teşhis algoritmi geliştirmişlerdir (Algoritm 6-1).

Algoritm 6-1: Künt karın travmasında diagnostik test algoritmi⁶⁰



Bir genel cerrah, 2 travma cerrahı üst uzmanı ve bir acil klinisyeni tüm hastalara çoklu görüntülü acil karın ultrasonu uygulamışlardır. Sırasıyla 293 (% 73) hastaya CT ve 107 (% 27) hastaya DPL yapmışlardır. USG için ortalama zaman $2,6 \pm 1,2$ dakika olarak bulunmuştur. Serbest sıvı için duyarlılık % 97, seçicilik % 81 ve doğruluk % 94 olarak

bulunmuştur. Yazarların öngördüğü algoritmin duyarlılığı CT ve DPL'yi kullanan protokollerle aynıdır. Fakat daha az invaziv ve daha ucuzdur.

Healey ve ark.'ları⁶¹ birinci aşama travma merkezinde künt karın yaralanmalı 800 hastada USG'nin teşhis kesinliğine bakmışlardır. USG muayenesi USG teknikeri tarafından uygulanmış ve travma cerrahları tarafından yorumlanmıştır. Hastanın acile girişi ve USG'nin uygulanması arasındaki süre 17,3 dakikadır ve çoklu görüntülü yöntemin ortalama uygulama süresi 10,6 dakikadır. Duyarlılığı % 88,2 – seçiciliği % 97,7 ve doğruluğu % 97,1'dir. Yazarlar künt karın yaralanmalarında USG'nin hızlı ve kullanışlı bir tetkik olduğunu ve acil girişimlere kolaylıkla uyum sağladığını belirtmişlerdir. Bununla birlikte yazarlar USG'nin DPL ve CT ile beraber kullanılmasını önermektedirler. Çünkü bu yöntemler ilave olarak faydalı teşhis bilgileri vermektedir.

1996'da Wherrett künt karın yaralanmalı 400 hastaya prospektif kör bir çalışma ile acil karın ultrasonu uygulamışlardır. Wherrett ve ark.'ları⁶² hipotansif künt karın yaralanmalı hastalarda acil laparotomi ihtiyacını belirlemede acil karın USG'nin hızlı, kesin bir belirteç olduğunu belirtmişlerdir. Acil karın USG'ne ulaşılabilen merkezlerde DPL önemini kaybetmeye başlamıştır.

İngeman ve ark.'ları⁶³ 110 hastada prospektif kör gözlemsel bir çalışma yayınlamışlardır. Görüntüleme acil tıp uzmanı veya uzman denetimindeki asistan tarafından 3,5 MHz'lik proba yapılmıştır. Bizde çalışmamızda 2,5-5 MHz'lik proplar kullandık. İngeman ve ark.'ları acil klinisyenlerinin hem çocuk hem de yetişkin künt karın yaralanmalı hastada serbest intraperitoneal sıvının tespitinde yüksek duyarlılık, iyi seçicilik ve doğrulukla belirleyebileceğini ifade etmişlerdir. Bizim çalışmamızın sonuçları da bunu desteklemektedir. Tek hepatorenal görüntü intraperitoneal sıvı için yüksek duyarlılık (% 78) göstermiştir, splenorenal için % 58 ve pelvik için % 56 duyarlılık gösterilmiştir. Bunun

dışında tüm alanları içeren USG görüntüleme yöntemi 5 dakika içinde tamamlanabilir ve tekli görüntüleme ile karşılaştırıldığında toplam duyarlılığı ve doğruluğu artabilir.

Pearl ve Todd⁶⁴ künt karın yaralanmalı hastaların başlangıç değerlendirilmesinde USG'nin kullanıldığı prospektif bir çalışma yapmışlardır. Katı çalışma kurallarına uyan 11 çalışma bulmuşlar ve tüm çalışmalar USG'nin künt karın yaralanmalarının değerlendirilmesinde değerli olduğunu göstermektedir. Bu yazarlar koruyucu davranmayı önermişler ve künt karın yaralanmalarının değerlendirilmesinde standart tanı yöntemini USG olarak kabul etmeden önce daha fazla çalışma yapılmasını önermişlerdir. Rozycki ve Shackford⁶⁵ bir yorumunda karın yaralanmasını takiben hemoperitoneum tespitinde USG'nin DPL ve CT kadar kesin olduğunu belirtmektedir ve karın travmasını değerlendiren klinisyenlerin eğitim programına eklenmesini önermektedir.

Yetişkinlerin aksine solid organ yaralanması olan çocukların büyük çoğunluğu (% 81) cerrahi girişim olmadan düzelir. Bir çalışmada hemoperitoneum olan çocuklarda sadece % 14 oranında cerrahi gereksinim duyulmuştur. Büyük miktarda intraperitoneal kanaması olan çocuklar küçük miktarda sıvısı olan çocuklara göre cerrahiye daha fazla ihtiyaç gösterirler. Çocuklarda ve yetişkinlerde künt karın yaralanması sonucunda laparotomi ihtiyacının saptanmasında hemodinamik instabilite en önemli belirleyicidir. Stabilizasyona ihtiyacı olan veya gözlemde hipotansiyonu gelişen çocukların cerrahiye ihtiyacı vardır. Solid organ yaralanmasında anatomik ciddiyet cerrahi için bir belirteç değildir. Pankreas ve içi boş organlardaki yaralanmalar cerrahi tedavi gerektirirler.

Chambers ve ark.'ları⁶⁶ İngiltere'de künt karın yaralanmalarından sonra yaralanmanın karın bulguları olan 16 çocukta çalışmışlardır. 9 tanesinde anormal USG bulguları vardı ve bunların 4'ünde karın içinde serbest sıvı saptandı. Yazarlar USG'nin serbest sıvı ve böbrek

yaralanması tespitinde kesin olduğunu ama karaciğer ve dalak yaralanmasının saptanmasında değişkenlik gösterdiğini belirtmişlerdir.

Hoelzer ve ark.'ları⁶⁷ şüpheli künt karın yaralanması olan 67 çocukta karın USG'ni kullanmışlardır. 17'de karın içi yaralanma saptanmış ve hepside nonoperatif olarak tedavi edilmiştir. 17 hastanın 12'si kan transfüzyonuna ihtiyaç duymuştur ama hiç birisine 20 ml/kg'dan daha fazla verilmemiştir. 2 hastada (%12) komplikasyon gelişmiştir. Hastalardan birinde rüptüre dalağa bağlı plevral sıvı, diğerinde ise karaciğerdeki subkapsüler hematoma bağlı biloma gelişmiştir. Her iki çocukta başarılı bir şekilde perkütanöz drenajla tedavi edilmiştir.

Luks, Filiatrault ve diğerleri şüpheli künt karın yaralanması olan 259 çocuğu retrospektif ve ilk olarak karın USG ile değerlendirmişlerdir³². Sonuçlar CT, İVP (İntravenöz Pyelografi) veya klinik takiple karşılaştırmışlardır. USG için duyarlılık % 89, seçicilik % 96'dır. Renal yaralanması olan çocuklarda USG ilaveten doppler USG uygulanmıştır. Yazarlar USG'nin çocuklarda intraperitoneal serbest sıvı ve organ yaralanmasında kost efektif, hızlı ve duyarlı bir yöntem olduğunu belirtmişlerdir.

Bu çalışmaların sonucundan anlaşılacağı gibi travmatik karın içi yaralanmaların klinik tespitindeki önemli zorluklar yardımcı tanı araçlarının kullanımını gerektirmektedir. CT; USG gibi yorumlayana bağlı olarak farklı duyarlılık oranları gösterse de % 85-97 arasındadır, seçiciliği % 99-100'dür^{29,30}. Stabil hastalar için tercih edilebilen bir yöntem olmasına karşılık stabil olmayan hastalarda transport ve hasta sedasyonu veya uyumu gerektirdiği için kullanımı ilk basamak tanı yöntemi olmasını sınırlamaktadır. Maliyeti diğer yöntemlere göre daha yüksektir, radyasyona maruziyet vardır, opak madde alımı olur. Ancak nonoperatif olarak takip edilen hastalar için iyi bir seçenek oluşturur.

DPL; % 1,4 yanlış negatiflik, % 1,3 yanlış pozitiflik ve % 97,6 doğruluğu olan, travma hastalarında karın yaralanmasının değerlendirilmesinde kullanılabilecek bir yöntemdir²⁵. Ancak invaziv bir yöntem olması, kanama alanını saptayamaması, perikardial ve retroperitoneal bölgeyi değerlendirememesi ve tekrarlamamanın mümkün olmadığı ayrıca diğer yöntemlerin de sonuçlarını etkileyebilmesi dezavantajlarıdır.

USG; karın içi kanamayı ve yaralanmayı saptamadaki duyarlılığı % 80-95 arasında iken seçiciliği % 96-99 arasındadır¹. Operatörün deneyimi ile doğruluk oranında düzelme olur¹. Erişkinlerde USG'nin saptadığı spesifik organ hasarı oranı % 50'den azdır²¹. Çocuk hastalardaki prospektif çalışma sonuçlarına göre hemoperitoneumu ve spesifik organ yaralanmasını saptamadaki duyarlılık % 89-100, seçicilik % 96-98 oranındadır. USG düşük maliyetli, hızlı, yatak başı kullanılabilir, stabil olmayan hastada resüsitasyonu engellememesi, retroperitonu ve perikardiyal alanı değerlendirebilmesi, radyasyon içermemesi ve tekrarlanabilir olması gibi avantajları acil servise getirilen travmalı hastalarda özellikle karın içi kanama ile seyreden yaralanmaların tespitinde birincil yardımcı tanı aracı konumuna getirmiştir¹⁰. Bu uygulama çoğu acil serviste radyologlarca yapılmaktadır. Fakat bu hem acil servislerde 24 saat ve 7 gün radyolog bulunmaması hem de konsültasyon istemlerinin zaman gerektirmesi ve tekrarlayan USG muayeneleri gereken hastaların USG kontrolünde güçlükler yaratmaktadır. Bu durum gelişmiş acil sistemi olan bazı ülkelerde USG'nin acil tıp hekimlerince yapılmasını gündeme getirmiştir. Bu konuda yapılan çalışmalar acil tıp hekimlerince yapılan USG değerlendirmesinin karın içi kanamaların tespitindeki etkinliğini radyologlar ve cerrahlar kadar başarılı olduğunu göstermektedir⁶³ (Tablo 4-4'te yapılan çalışmaların duyarlılık ve seçicilikleri gösterilmiştir).

Bizim alıřmamızın sonucunda acil tıp hekimlerince knt karın yaralanmalarında karın ii kanamayı deęerlendirmedeki duyarlılık % 86 ve seicilik % 99 olarak bulunmuřtur. Bu bulduęumuz sonular bizim alıřmamıza benzerlik gsteren dięer alıřmalarla uyum gstermektedir.

8. SONUÇ

Travma sonrası künt yaralanmalara baęlı gelişen karın içi kanamaların tanısında acil tıp hekimlerince gerçekleştirilen sonografik değerlendirme (FAST) sonuçları radyologlar ve travma cerrahları tarafından bildirilen sonuçlar kadar etkili bulunmuştur. Bizim çalışmamız da travmatik karın içi kanamaların tespitinde sonografik değerlendirmenin başta bilinç durumu değişiklięi olan ve klinik değerlendirme sorunlarının yaşandığı hastalarda güvenli, hızlı, tekrarlanabilir, ucuz, doğruluk ve seçicilik oranı yüksek bir yöntem olduğunu desteklemektedir.

Bu avantajları ile acil servisteki travmalı hastalarda yanlış ya da gecikmiş tanı durumunda ölümcül komplikasyonları olabilen karın içi kanamaların tespitinde klinik muayeneye yardımcı birincil tanı aracı nitelięi taşıyan ultrasonografik değerlendirme acil tıp uzmanı yetiştiren kurumlarda acil tıp eğitiminin parçası olmalıdır.

9. ÖZET

Giriş: Ultrasonografi travma merkezlerinde kullanımı son yıllarda artan bir tanı yöntemidir. Bizde merkezimizde künt abdominal travmayı takiben oluşan karın içi serbest sıvıyı acil tıp hekiminin saptamasındaki yeterlilik düzeyini tespit etmek için bu çalışmayı düzenledik.

Gereç ve yöntemler: Akdeniz Üniversitesi Tıp Fakültesi acil servisine 1 yıllık sürede başvuran hastalar üzerinde yaptığımız klinik ve prospektif bir çalışmadır. Kesin tanı yöntemi olarak klinik takip (DPL, CT, laparotomi) alındı. Yaptığımız ultrasonografi sonuçları klinik takip sonuçları ile karşılaştırıldı.

Sonuçlar: Çalışma periyodu boyunca 1100 travma hastasından 447 (% 40,6) tanesine ultrasonografi uygulanarak çalışmaya alındı. 5 hasta takip aşamasında çalışma dışı kaldı. Geriye kalan 442 hastadan 36 (% 8,1) tanesinde karın içi kanama tespit edildi. Bunlardan 18 (% 50) tanesine acil laparotomi uygulandı. Çalışmamızın duyarlılığı % 86 ve seçiciliği % 99 olarak bulunmuştur.

Tartışma: Bizim çalışmamızın sonuçlarına göre künt karın yaralanmalı hastalarda acil tıp hekimlerince yapılan acil abdominal ultrasonografi güvenilir düzeydedir.

10. KAYNAKLAR

1. Kristensen JK, Buemann B, Kuehl E: Ultrasonic scanning in the diagnosis of splenic haematomas. *Acta Chir Scand* 137:653-657, 1971.
2. Ong CL, Png DJ, Chan ST: Abdominal trauma- a review. *Singapore Med J Jun*:35(3):269-270, 1994.
3. Colucciello S: Blunt abdominal trauma. *Emerg Med Clin North Am* 11:107, 1993.
4. Harlan LC, Harlan WR, Parson PE: The economic impact of injuries: A major source of medical cost. *Am J Public Health* 80:453, 1990.
5. Rozycki G, Ochsner M, Jafflin J, Champion H: Prospective evaluation of surgeon's use of ultrasound in the evaluation of trauma patients, *J Trauma* 34(4):516-527, 1993.
6. Davis JJ, Cohn I, Nanace FC: Diagnosis and management of blunt abdominal trauma, *Ann Surg* 183:672, 1976.
7. Thal ER, Meyer DM. The evaluation of blunt abdominal trauma: computed tomography scan , lavage or sonography? *Adv Surg*; 24:201, 1991.
8. Jehle D, Guarino J, Karamanoukian H: Emergency department ultrasound in the evaluation of blunt abdominal trauma, *Am J Emerg Med* 11(4):342-346, 1993.
9. Ma O, Kefer M, Mateer J, Thoma B: Evaluation of hemoperitoneum using a single –vs multiple- view ultrasonic examination, *Acad Emerg Med* 2(7):581-586, 1995.
10. McKenney MG, Martin L, Lentz K, et al: 1.000 consecutive ultrasounds for blunt abdominal trauma. *J Trauma* 40:607-612, 1996.

11. Oğuz M, Aksungur EH, Bıçakçı YK, Çelikbaş M: Ultrasonografi, 1997.
12. Sarkisian A, Khondkarian R, Amirbekian N, et al: Sonographic screening of mass casualties for abdominal and renal injuries following the 1988 Armenian earthquake, *J Trauma* 31(2):247-250, 1991.
13. Tiling T, Bouillion B, Schmid A, et al: Ultrasound in blunt abdominothoracic trauma. In Border J, Algoewer M, Reudi T, eds: *Blunt multiple trauma*, New York, 1990, Marcel Dekker.
14. William Hilty, Eric R. Snoey: *Trauma Ultrasonography*, 15 January 1997.
15. Meyers M: The spread and localization of acute intraperitoneal effusions, *Radiology* 95(6):547-554, 1970.
16. Wening J: Evaluation of ultrasound, lavage, and computed tomography in blunt abdominal trauma, *Surg Endos* 3:152-158, 1989.
17. Modified from Wening J: *Surg Endosc* 3:152-58, 1989.
18. Feliciano D: Diagnostic modalities in abdominal trauma, *Surg Clin North Am* 71(2):244, 1991.
19. Federle M, Jeffrey K: Hemoperitoneum studied by computed tomography, *Radiology* 148(7):187-192, 1983.
20. Jehle D, Abrams B, Sukumvanich P, et al: Ultrasound for the detection of intraperitoneal fluid: the role of Trendelenburg positioning, *Acad Emerg Med* 2(5):407, 1995.
21. Rothlin M, Naf R, Angwerd A, et al: Ultrasound in blunt abdominal and thoracic trauma, *J Trauma* 34(4):488-495, 1993.
22. Rosoff L, Cohen J, Telfer N, et al: Injuries of the spleen, *Surg Clin North Am* 52:667, 1972.

23. Davis J, Cohn I, Nance F: Diagnosis and management of blunt abdominal trauma, *Ann Surg* 183(6):672-677, 1976.
24. Root HD, Hauser CW, McKinley CR, et al.; Diagnostic peritoneal lavage. *Surgery*. 57;633-637, 1965.
25. Powell D, Bivins B, Bell R: Diagnostik peritoneal lavage, *Surg Gynecol Obstet* 155(8):257-264, 1982.
26. Alex Ng, *trauma.org* 6:12, Trauma ultrasonography, December 2001.
27. Druy EM, Rubin BE: Computed tomography in the evaluation of abdominal trauma. *J Comput Assist Tomogr* 3:40, 1979.
28. Mirvis S, Whitley N, Vainwright J, Gens D: Blunt hepatic trauma/blunt splenic trauma in adults: CT- based classification and correlation with prognosis and treatment, *Radiology* 171(4):27-39, 1989.
29. Frame S, Browder I, Lang E, et al: Computed tomography versus diagnostic peritoneal lavage: usefulness in immediate diagnosis of blunt abdominal trauma, *Ann Emerg Med* 18(5):513-516, 1989.
30. Fabian T, Mangiante E, White T, et al: A prospective study of 91 patients undergoing both computed tomography and peritoneal lavage following blunt abdominal trauma, *J Trauma* 26(7):602-608, 1986.
31. Kimberley L. McKenney: Ultrasound of blunt abdominal trauma. *Rady Clin North Am* 37:5;879, 1999.
32. Luks F, Lemire A, Dickens S, et al: Blunt abdominal trauma in children: the practical value of ultrasonography, *J Trauma* 34(5):607-610, 1993.
33. Akgur G, Aktug T, Kovanlikaya A, et al: Initial evaluation of children sustaining blunt abdominal trauma: ultrasonography vs diagnostic peritoneal lavage, *Eur J Pediatr Surg* 3:278-280, 1993.

34. Filiatrault D, Longpre D, Patriquin H: Investigation of childhood blunt abdominal trauma: a practical approach using ultrasound as the initial diagnostic modality, *Pediatr Radiol* 17:373-379, 1987.
35. Sisley AC, Rozycki GS, Ballard RB, Namias N, Salomone JP, Feliciano DV. Rapid detection of traumatic effusion using surgeon-performed ultrasonography. *J Trauma* 44:291-7;1998.
36. Hilty W, Wolfe R, Moore E, et al: Sensitivity and specificity of ultrasound in the detection of intraperitoneal fluid, *Ann Emerg Med* 22:921, 1993.
37. Chen J, Chi-Sin C, Chung-Huang K: Causes of increasing width of right anterior extrarenal space seen in ultrasonographic examinations, *J Clin Ultrasound* 23(6):287-292, 1995.
38. Aswer W, Parvin S, Virgiolio R, Haber K: Echographic evaluation of splenic injury after blunt trauma, *Radiology* 118(2):411-415, 1976.
39. VanSonnenberg E, Simeone J, Mueller P, et al: Sonographic appearance of hematoma in liver, spleen, and kidney: a clinical, pathologic and animal study, *Radiology* 147:507, 1983.
40. Weill F, Rohmer P, Didier D, Coche G: Ultrasound of the traumatized spleen: left butterfly sign in lesions masked by echogenic blood clots, *Gastrointest Radiol* 13:169-172, 1988.
41. Forsby J, Hendriksson L: Detectability of intraperitoneal fluid by ultrasonography, *Acta Radiologica Diagnostica* 25(5):375-378, 1984.
42. Kawaguchi S, Toyonoga J, Ikeda K, et al: Five point method: an ultrasonographic quantification formula of intra-abdominal fluid collection, *Jpn J Acute Med* 7:993-997, 1987.

43. Branney S, Wolfe R, Moore E, et al: Quantitative sensitivity of ultrasound in detecting free intraperitoneal fluid, *J Trauma* 39(2):375-380, 1995.
44. Huang M, Liu M, Wu J, et al: Ultrasonography for the evaluation of hemoperitoneum during resuscitation: a simple scoring system, *J Trauma* 36(2):173-177, 1994.
45. Rose J, Albert N: Personal communications regarding current trauma management at University of California Davis and the University of Colorado, 1995.
46. Ma O, Mateer J, Ogata M, et al: Ultrasonography for trauma patients by emergency physicians, *Acad Emerg Med* 1(2):A26, 1994.
47. European Trauma Care Course, Abdominal Trauma, 2000.
48. Perry JF Jr. A five year survey of 152 acute abdominal injuries. *J Trauma* ; 5:53, 1965.
49. Wilson WR, Schwarccz TH, Pilcher DB. Unrecognized abdominal trauma in patient with head injuries. *Ann Surg*; 161:608, 1965.
50. Chambers JA, Pilbrow WJ: Ultrasound in the abdominal trauma: An alternative to peritoneal lavage. *Arch Emerg Med* 5:26-33, 1988.
51. Gruesner R, Mentges B, Duber Ch, et al: Sonography vs. peritoneal lavage in blunt abdominal trauma. *J Trauma* 29:242-244, 1989.
52. Kimura A, Otsuka T: Emergency center ultrasonography in the evaluation of hemoperitoneum, *J Trauma* 31(1):20-23, 1991.
53. Tso P, Rodriguez A, Cooper C, et al: Sonography in blunt abdominal trauma: A preliminary progress report. *J Trauma* 33:39-44, 1992.

54. Hoffman R, Nerlich M, Muggia-Sullam M, et al: Blunt abdominal trauma in cases of multiple trauma evaluated by ultrasonography: A prospective analysis of 291 patients. *J Trauma* 32:452-458, 1992.
55. Liu M, Lee CH, P'eng FK: Prospective comparison of diagnostic peritoneal lavage, computed tomographic scanning and ultrasonography for the diagnosis of blunt abdominal trauma. *J Trauma* 35:26270, 1993.
56. Bode PJ, Niezen RA, Van Vugt AB, et al: Abdominal ultrasound as a reliable indicator for conclusive laparotomy in blunt abdominal trauma. *J Trauma* 34:27-31, 1993.
57. Goletti O, Ghiselli G, Lippolis PV, et al: The role of ultrasonography in blunt abdominal trauma: Result in 250 consecutive cases. *J Trauma* 36:178-181, 1994.
58. Glaser K, Tschmelitsch J, Klinger P, et al: Ultrasound in the management of blunt abdominal trauma and thoracic trauma. *Arch Surg* 129:743-747, 1994.
59. McKenney MG, Lentz K, Nunez DB, et al: Can ultrasound replace diagnosis peritoneal lavage in the assessment of blunt abdominal trauma? *J Trauma* 37:439-441, 1994.
60. Boulanger BR, McLellan BA, Brenneman FD, et al: Emergent abdominal sonography as a screening test in a new diagnostic algorithm for blunt trauma. *J Trauma* 40:867-874, 1996.
61. Healey MA, Simons RK, Winchell RJ, et al: A prospective evaluation of abdominal ultrasound in blunt trauma: Is it useful? *J Trauma* 40:875-883, 1996.
62. Wherett LJ, Boulanger BR, McLellan BA, et al: Hypotension after blunt abdominal trauma: The role of emergent abdominal sonography in surgical triage. *J Trauma* 41:815-820, 1996.

63. Ingeman JE, Plewa MC, Okasinski RE, et al: Emergency physician use of ultrasonography in blunt abdominal trauma. *Acad Emerg Med* 3: 931-937, 1996.
64. Pearl WS, Todd KH: Ultrasonography for the initial evaluation of blunt abdominal trauma: A review of prospective trials. *Ann Emerg Med* 27:353-361, 1996.
65. Rozycki GS, Shackford SR: Ultrasound: What every surgeon should know. *J Trauma* 40:1-4, 1996.
66. Chambers JA, Ratcliffe JF, Doig CM: Ultrasound in abdominal injury in children. *Injury* 17:399-404, 1986.
67. Hoelzer DJ, Brian MB, Balsara VJ, et al: Selection and nonoperative management of pediatric blunt trauma patients: The role of quantitative crystalloid resuscitation and abdominal ultrasonography. *J Trauma* 26:57-62, 1986.