

**T.C.  
DİCLE ÜNİVERSİTESİ  
TIP FAKÜLTESİ  
GÖZ HASTALIKLARI ANABİLİM DALI**

**MULTİ-DİOD LAZER İLE  
ENDOKANALİKÜLER LAZER  
DAKRIYOSİSTORİNOSTOMİ  
SONUÇLARIMIZ**

**(UZMANLIK TEZİ)**

**Dr. SEYFETTİN ERDEM**

**TEZ DANIŞMANI**

**Doç. Dr. SEVİN SÖKER ÇAKMAK**

**DİYARBAKIR 2009**

## İÇİNDEKİLER

	<u>Sayfa</u>
ÖNSÖZ.....	1
GİRİŞ ve TARİHÇE .....	2
GENEL BİLGİLER.....	3
MATERYAL ve METOD.....	31
TARTIŞMA.....	38
SONUÇ .....	41
ÖZET .....	42
KAYNAKLAR.....	44

## ÖNSÖZ

Uzmanlık eğitimim süresince bilgi ve deneyimlerini benden esirgemeyen Bölüm Başkanımız ve de saygıdeğer hocam Prof. Dr. M. Kaan ÜNLÜ 'ye, tezimin hazırlanmasında benden emeklerini esirgemeyen saygıdeğer hocam Doç. Dr. Sevin S.ÇAKMAK 'a, klinik deneyimlerini bana aktaran diğer değerli hocalarım Doç. Dr. İhsan ÇAÇA, Doç. Dr. Uğur KEKLİKÇİ, Yrd. Doç. Dr. Yıldırım Bayezit ŞAKALAR 'a sonsuz teşekkürü bir borç bilirim.

Ayrıca uzmanlık eğitimim süresince mesaimi paylaşmaktan mutluluk duyduğum çok değerli Doktor arkadaşlarıma ve beraber çalıştığım ve de benden yardımlarını esirgemeyen kliniğimiz hemşire ve personeline teşekkürlerimi sunarım.

Tüm yaşamım boyunca benden her türlü desteklerini esirgemeyen başta babam, annem olmak üzere tüm aileme sonsuz teşekkürlerimi ve sevgilerimi sunuyorum.

Seyfettin ERDEM

Diyarbakır, 2009

## GİRİŞ ve TARİHÇE

Kronik dakriyosistit popülasyonda oldukça sık görülen ve genelde orta yaşlı kadınları etkileyen bir hastalıktır. En sık nedeni lakrimal kesenin burun boşluğuna açıldığı nazolakrimal kanaldaki tıkanıklıktır. Epifora ve ara ara tetiklenen akut dakriyosistit atakları ile seyreden bir tablodur. Aynı zamanda kronik dakriyosistit etkeni olan ajanlar gözü dış enfeksiyonlara duyarlı kılmaktadırlar.

Kronik dakriyosistitin tedavisi cerrahidir. Cerrahide amaç kese ile burun mukozası arasında kalıcı bir pasaj oluşturmaktır (1). 1904 yılında, Toti tarafından tarif edilen eksternal dakriyosistorinostomi (DSR) lakrimal sistemin tıkanıklıklarında kullanılan klasik tedavi yöntemidir (2). Günümüzde Dupey-Dutemps (3) ve Bourguet tarafından biraz daha geliştirilmiş olan cerrahi metod kullanılmaktadır. İnternal yaklaşımlı DSR 1893 yılında Caldwell (4) tarafından tarif edilmiş olsa da, endoskopların sinüs cerrahisinde kullanımına kadar popüler olmamıştır. Rijid nazal endoskop nazal kavitenin daha iyi bir biçimde görünmesini sağlarken aynı zamanda güvenli bir şekilde manipülasyona da olanak tanımaktadır (5). Massero ve ark.(6) kemik bloğun ortadan kaldırılmasında argon lazeri kullanarak lazer destekli endonazal DSR'yi ilk kez tanımlamışlardır. 1987 yılında Wigand ve Messerklinger tarafından endoskopi konusunda kapsamlı araştırma sonuçları yayınlanmış olup sonraki yıllarda Stamberger, Kennedy, Rice ve Schheaffer gibi otörler popüler hale getirmişlerdir (7).

Bu çalışmamızda epifora şikayeti ile kliniğimize başvuran ve nazolakrimal kanalı tıkalı olup kronik dakriyosistit tanısı konan hastalara nazal video endoskop yardımı ile multi-diod lazer ile endokanaliküler lazer dakriyosistorinostomi ameliyatı yapılarak bikanaliküler silikon tüp implantasyonu yapılmıştır. Multi-diod lazer ile endokanaliküler lazer dakriyosistorinostomi uygulanan hastalar prospektif olarak incelendi. Cerrahi başarı ve komplikasyonlar açısından yöntemin güvenilirliğinin, avantajlarının ve dezavantajlarının değerlendirilmesi amaçlandı.

## GENEL BİLGİLER

Gözyaşı sistemi salgılayıcı ve boşaltıcı olmak üzere ikiye ayrılır. Punktum lakrimalisten başlayıp meatus nazi inferiora kadar olan 3,5 cm 'lik bölgeyi kapsar (8). Salgılayıcı kısmı ana gözyaşı bezi (lakrimal gland) ve yardımcı gözyaşı bezleri (Wolfring ve Krause) oluşturur (9, 10). Boşaltıcı kanallar sistemi ise, punktumlardan başlayarak lakrimal kanaliküller ve gözyaşı kesesi ile devam ederek nazolakrimal kanal ile meatus nazi inferiora sonlanır (11,12).

## LAKRİMAL SİSTEM

### I- SALGILAYICI SİSTEM

#### Anatomi

##### a) Lakrimal bez

Refleks ve psikojenik göz yaşarmasından ana lakrimal bez sorumlu olup gözyaşı aköz komponentinin % 95 kadarını bu bez salgılar (13). Levator aponevrozunun lateral boynuzu lakrimal glandı badem şeklindeki büyük orbital (glandın 2/3'ü) ve küçük palpebral loblara (glandın 1/3'ü) ayırır. Orbital parça orbita tavanı üst-dış ve ön kısmında frontal kemiğe ait gözyaşı bezi çukurunda yer alır. lakrimal bez bir badem şeklinde ve büyüklüğündedir. Üst dış yüzü konveks olup frontal kemik fasiyası üzerine yaslanır. Alt iç yüzü levator kasına karşıdır. Ön kenar Orbital septuma dayanır. Arka kenar orbital yağ dokusuna komşudur. Palpebral parça ise, levator aponevrozunun altında olup üst kapağa uzanır. Üst yüzü, levator aponevrozunun alt yüzü ile komşudur. Alt yüzü, bir yandan Orbital yağ dokusu ile diğer yandan konjonktiva ile komşudur. Arka kenarı Levator aponevrozunu dolanarak orbital parça ile birleşir. Ön kenar üst forniks dış kısmı üzerine dayanır. Üst göz kapağı çevrildiğinde konjonktivadan bez görülür (14). Lakrimal gland tübüloalveoler bir bez olup gerçek bir kapsülü yoktur. Periorbitanın bu işlevi yerine getirdiği düşünülmektedir. Lobüler asinilerin sekresyonu önce interlobüler ince kanalcıklara sonra da sayıları yaklaşık 8- 12 adet olan son salgı kanalına akar (13). Tüm kanallar ayrı olarak, üst tars üst kenarının yaklaşık 5 mm. kadar üzerinde üst fornikse açılır. Palpebral parçadan çıkan ek kanallar da üst fornikse bağımsız olarak boşalır (15).

Lakrimal bez oftalmik arterin lakrimal dalı ile internal maksiller arterin infraorbital dalından beslenir. Venöz drenaj ise lakrimal ven aracılığı ile süperior oftalmik vene oradan da kavernöz sinüse olur. Lenfatik boşaltım da konjonktiva lenfatikleri ile birlikte preauriküler lenf düğümlerinedir (13). Gözyaşı kesesi ve kanalın üst kısmının innervasyonunu trigeminal sinirin oftalmik dalı olan nazosiliyer sinirin infratroklear dalı sağlar. Kanalın alt kısmını da trigeminusun maksiler dalından ayrılan alveolar sinir inerve eder.

#### **b)Yardımcı Gözyaşı Bezleri:**

Krause ve wolfring bezlerinden oluşan yardımcı gözyaşı bezleri ana lakrimal bez ile yapı olarak aynıdır. Gözyaşının aköz kısmının geri kalan % 5 'lik bölümünü salgırlar. Krause ve wolfring bezleri konjonktiva subepitelyal dokusunda yerleşmişlerdir. Krause bezlerinin çoğu üst forniks konjonktivasi dış kısmında, az sayıda da alt fornikte bulunurlar. Wolfring bezleri üst tars üst kenarı orta kısmında ve alt kenarında yer alır.

### **Embriyoloji ve Histoloji**

Lakrimal bez intrauterin 6- 8 haftada üst dış konjonktival forniksteki epitelyal hücrelerin çoğalması olarak görülür. Krause ve wolfring yardımcı gözyaşı bezleri konjonktiva epitelinden kaynaklanır. Ektoderm hücrelerinden maksiler ve dış nazal prosesuslar arasında kordon gelişir. Bu hücre kordonları gözyaşı bezinin orbital ve palpebral kısımları ile kanalikülleri oluşturacaklardır. Oluşan gözyaşı bezindeki salgılayıcı kanallar embriyojenik epitelyal kordların yerlerini belirler. İntrauterin hayatın ilk 4 ayında kordonun yapısında segmentler ve kanaliküller oluşur. Bunlar da birleşerek nazolakrimal kanalı oluşturur. Burun mukozası ile karşılaşılan noktada bu hücreler kaybolarak kanalın burun boşluğuna bağlantısı tamamlanmaktadır. Bu bağlantı intrauterin hayatın 6. ayında tamamlanabildiği gibi doğumdan hemen önce veya sonrasında da tamamlanabilir.

Doğumsal nazolakrimal kanal tıkanıklıkları sıklıkla, nazolakrimal kanala ait yapıların gelişim bozukluklarından kaynaklanmakta olup, en sık neden hasner valvi seviyesinde membran persistansıdır. Nazolakrimal kanalın doğumsal atrezisi, doğumsal gözyaşı kesesi mukoseli, doğumsal valv yokluğu, kanaliküllerin yokluğu veya atrezisi, lakrimal punktumların yokluğu, punktum ve kanalikül sayı çokluğu daha az görülen diğer nedenlerdir. İnterlobüler fibrovasküler bağ dokusu tarafından lakrimal bezi çok sayıda

lobüle ayrılmıştır. Her bir lobülün asiner bölüm (veya sekretuar bölüm) ve duktal sistem olmak üzere iki bölümü mevcuttur.

Sekretuar bölüm iç yüzeyi kolumnar sekretuar epitelyal hücrelerin, dış yüzeyi miyoepitelyal hücrelerin çevrelediği santral lümen içerir. Sekretuar bölümün sekresyonu seröz vasıfta olup duktal sisteme boşalır. Duktal sistemde; intralobüler duktuslar, interlobüler duktuslar, ana boşaltıcı duktus olmak üzere histolojik özellikler ortak 3 duktus tipi vardır. Lüminal yüzeyleri psödostratifiye, nonkeratinize skuamöz epitel ile dış yüzeyleri ise bazal membranla çevrilidir. (15, 16, 17, 18)

## **II-BOŞALTICI SİSTEM**

### **1. Membranöz Kanal**

- a) Punktumlar
- b) Kanaliküller
- c) Gözyaşı kesesi
- d) Nazolakrimal membranöz kanal

### **2. Kemik Kanal**

- a) Lakrimal fossa
- b) Nazolakrimal kemik kanal

### **3. Çevre Tendon ve Kasları ile Damarlar ve Sinirler**

#### **1. Membranöz Kanal**

##### **a) Punktumlar**

Membranöz kanallar göz kapaklarında alt ve üst punktumlar yolu ile dışarı açılır. Lakrimal papillalar kapağın medialinde mukokütanöz birleşim yeri boyunca lokalize olmuş soluk kabarıklıklardır. Papillaların santralinde punktum açıklığı bulunur. Punktal açıklıklar kapak eversiyonu yapılmadan görülemezler. Punktumlar iç kantüsten 6 mm. dışta hafif içe dönük çapları 0,32- 0,64 mm arasında olan (13) ağızları damarsız konnektif doku ile çevrili oval veya yuvarlak iki adet deliktir. Üzerlerinde Bochdalek valvülü bulunur. Üst punktum alt punktuma göre daha medialde bulunduğundan punktumlar birbirleriyle temas etmezler ve sürekli açık durumdadırlar (13).

## **b) Kanaliküller**

Her iki göz kapağında vertikal kısmı 2 mm horizontal kısmı 8 mm uzunlukta olan kanalcıklardır. Punktumdan başlayıp ampullayı oluşturan kısa vertikal segmentin boyu 2 mm çapı 2,5 mm 'dir. Bu kısım, daha sonra göz kapağı serbest kenarına paralel seyreden horizontal kısım ile devam eder. Horizontal segmentler 8 mm boyunda 1 mm çapındadır. Kesenin 1,5 mm üstünde keseye girmeden 3- 5 mm uzunluğunda olan ortak kanalikülü oluşturarak küçük bir genişleme yaparlar (Maier sinüsü) (13). % 10 vakada kanaliküller lakrimal keseye ayrı girerler. Çok katlı yassı epitelle döşeli olup, elastik bir doku ile çevrelenirler. Çevresindeki yoğun bağ dokusu yapısı kollabe olmalarını önler. Kanaliküllerin kese dış duvarına açıldığı yerde keseden kanaliküllere reflü olmasını engelleyen Rosenmüller valvi olarak adlandırılan küçük bir mukoza flebi yer alır. Kanaliküllerin dikey kısımları huni şeklinde olup ampulla adını alır (infundibulum). Punktuma yakın faltz valvi 'nin bulunduğu tepe kısımlarında darlık mevcuttur.

## **c) Gözyaşı Kesesi**

Orbita mediyalinde ön-arka lakrimal kristalar arasındaki lakrimal fossada vertikal yerleşmiştir. Bu fossayı lakrimal kemik ve maksillanın nazal prosesi yapar. Lakrimal kemik yumurta kabuğu inceliğinde olup lakrimal fossanın zeminini oluşturur. Bu yüzden lakrimal fossaya girmek lakrimal ve maksiler kemiğin sütür hattının gerisinden lakrimal kemik vasıtasıyla daha kolaydır. Mediyal kantal ligaman kesenin önünden geçerek keseyi ikiye ayırır. Ligaman üzerindeki 3,5 mm 'lik kısım kese gövdesini oluşturur. Ligamanın arkasına ortak kanalikül açılır. Kese lakrimal fossada periost ile yakın komşuluk gösterir. Lakrimal kemik ve maksillanın frontal çıkıntısı ile nazal kavitenin orta meatusundan ayrılır. Orbital septumun önünde yer alır. Arkasında orbikularis kası, horner kası lifleri ve mediyal palpebral ligamanın kirişi, önünde mediyal palpebral ligaman ve orbikularis kasının mediyal bölüm lifleri vardır. Uzunluğu 10- 12 mm çapı 3- 8 mm derinliği 7 mm hacmi  $20 \text{ mm}^3$  'tür.  $120 \text{ mm}^3$  kadar genişleyebilir.

#### **d) Nazolakrimal Membranöz Kanal**

Gözyaşı kesesinin alt ucundan başlayıp burunda alt meatusa uzanan kısımdır. Kemik içi ve intrameatal olarak 2 bölüm mevcuttur.

1-Kemik içi bölüm: 12,5 mm 'lik bölümdür. Burun boşluğu içinde değişken seyirli olup alt konkanın 16 mm arkasında, burun tabanının 17 mm üstünde alt meatusa açılır.

2-İntrameatal bölüm: 5,3 mm 'lik bölüm olup burun dış duvarındaki muköz membran içinde seyredip burun deliğinin 30- 35 mm uzaklığında alt meatusa açılır.

Gözyaşı yollarının mukozası çeşitli yerlerde kıvrımlar ve genişlemeler yaparak punktumlardan meatusa doğru sırasıyla; Bochdalek valvi, faltz valvi, maier sinüsü, rosanmüller valvi, krause valvi, arlt sinüsü, hyrtl valvi, tallefer valvi ve hasner valvlerini oluşturur. Bunlar gözyaşının geri dönüşünü engellemektedirler.

## **2. Kemik Kanal**

### **a- Lakrimal Fossa**

Orbitanın ön iç kısmında maksiller kemiğin nazofrontal parçası içinde gözyaşı kesesinin yerleştiği çukurdur (19). Önde prosesus maksilla ve krista lakrimalis anterior, arkada lakrimal kemik ve krista lakrimalis posterior arkasında bulunur. Üstte etmoidal hücreler altta orta meatus ile komşudur. İnsanların büyük çoğunluğunda fossanın üst kısmı etmoid hava hücreleri ile komşudur. Etmoid hücrelerinin yerlerinin değişken olması dakriyosistorinostomi ameliyatlarında eksternal yöntemlerde burun mukozasına, internal yöntemlerde keseye ulaşmada cerraha zorluk çıkarabilir. Etmoid hücrelerinin mukozası gri renkte, ince ve kolay parçalanabilir özelliktedir. Buna karşılık burun mukozası kırmızı ve kalındır.

### **b- Nazolakrimal Kemik Kanal**

Nazolakrimal kanal nazolakrimal duktusu içerir. Yaklaşık 12,5 mm uzunluğunda olup burun dış yan duvarında yukarıdan aşağı doğru 15- 20° 'lik bir açı ile uzanıp alt konkanın altına açılır. Bu açı alt konkanın altında 5 ° 'ye ulaşır. Alt meatusa açıldığı yer burun tabanının 17 mm üzerindedir. Kemik kanal maksiller ve etmoidal sinüslerle yakın komşuluktadır.

### **3. Çevre Tendon ve Kasları ile Damarlar ve Sinirler**

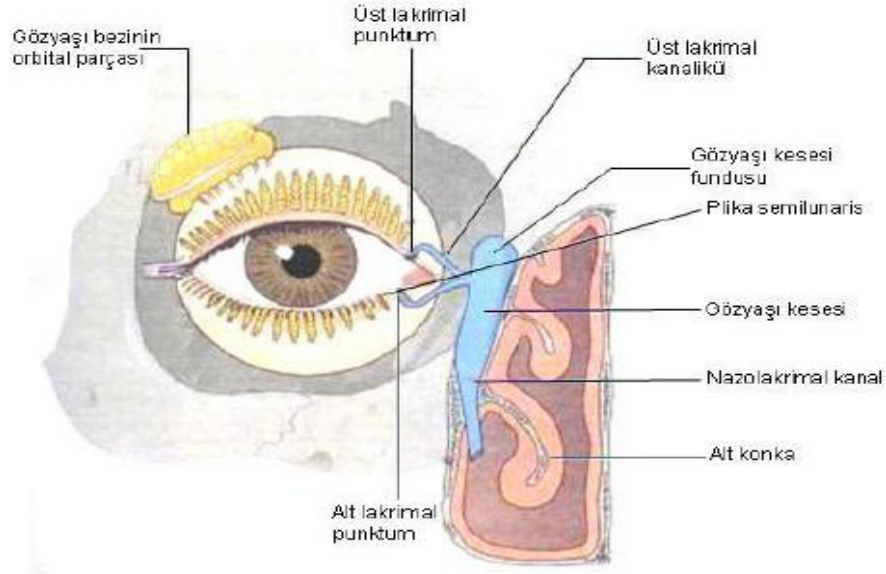
Gözyaşı yollarının üst kısımları bir kas sistemi ile sarılı durumdadır. Orbikularis oküli kası gözyaşı eliminasyonunda önemli rol oynar. Kasın orbital parçası gözün kapanmasını sağlar. Palpebral parça pretarsal ve preseptal bölümlere ayrılır; pretarsal kas lateral kantal tendondan başlar. Yüzeysel ve derin olarak 2 parçaya ayrılır. Derin kısmı mediyal kantal tendonun arka kolunu yaparak posterior lakrimal kresti meydana getiren kemik üzerine yapışır ( Horner kası). Yüzeysel kısım ise mediyal kantal tendonun yüzeysel parçasını oluşturur. Yüzeysel kantal ligamandan doğan preseptal bölüm de iki parçadır. Derin baş lakrimal fasiya üzerine yapışırken yüzeysel baş mediyal kantal ligamanın yüzeysel kısmını oluşturur. Mediyal kantal ligaman preseptal ve pretarsal kasın tendonlarıdır (20, 21).

Gözyaşı kesesi oftalmik arterin süperior mediyal palpebral dalından, nazolakrimal kanal oftalmik arterin inferior mediyal palpebral dalından beslenirken, fasial arterin angüler dalı hem keseyi hem de gözyaşı kanalını besler. Maksiller arterin infraorbital dalı gözyaşı kesesinin alt kısmı ve kanalın üst kısmını, a.sfenopalatinanın nazal dalı kanalın alt kısmını beslemektedir. Venöz drenajı ise angüler ven, pterygoid pleksus ve maksiller vene olur. Gözyaşı yollarının lenfatik drenajı submaksiller, retrofaringiyal ve derin servikal ganglionlara olur. Trigeminal sinirin oftalmik dalından ayrılan nazosiliyer sinirin infratroklear dalı kese ve kanalın üst kısmını innerve eder. Kanalın alt kısmını da trigeminusun maksiller dalından gelen alveolar sinir inerve eder (20, 21, 22).

### **Embriyoloji ve Histoloji**

Gözyaşı drenaj sistemi embriyonal hayatın ilk 6 haftası içerisinde ektodermden oluşmaya başlar. Maksiller ve dış nazal prosesusler arasında ektodermal hücrelerden meydana gelmiş bir kordon oluşur. Oluşan bu kordon maksiller ve dış nazal prosesuslerin birbirleriyle birleşmesi sırasında altta bulunan mezoderm içine gömülür. Kordonun üst kısmından lakrimal kese ve kanaliküller oluşurken kordonun alt ucu ise konkaya doğru inerek nazal kaviteye ulaşır. İntrauterin dönemin ilk 4 ayında kordonun yapısından oluşan segmentler ve kanaliküller birleşerek nazolakrimal kanalı oluşturur. Burun mukozası ile karşılaşılan noktada bu hücreler kaybolarak kanalın burun boşluğuna bağlantısı tamamlanmaktadır. Bu bağlantı intrauterin hayatın 6. ayında tamamlanabileceği gibi

doğumdan sonraya kadar da gecikebilir. Punktum ve kanaliküller nonkeratinize yassı epitel ile lakrimal kese ve nazolakrimal kanal ise modifiye respiratuar epitel ile döşenmiştir.

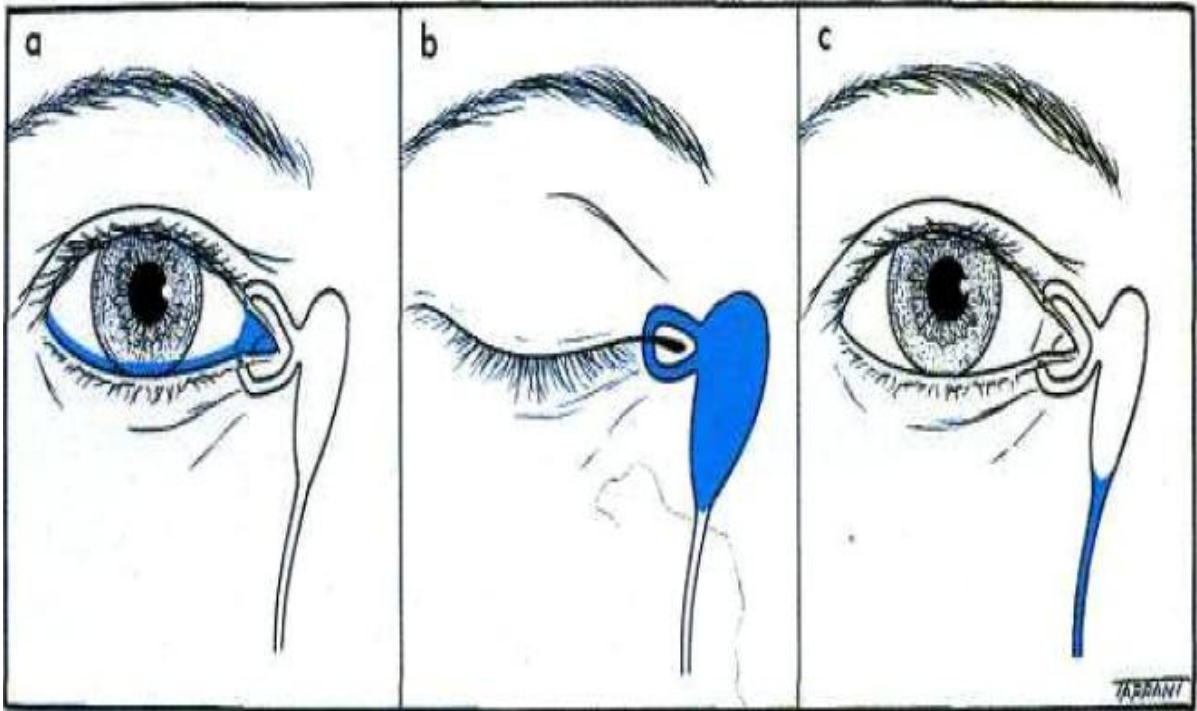


**Resim: Gözyaşı Yolları Anatomisi**

### **Lakrimal Sistem Fizyolojisi**

Gözyaşı salınımı normal şartlar altında erişkinlerde 1,2 ml/dakikadır (23). Lakrimal glandın fazla gözyaşına gereksinim olduğu zaman sekresyon yaptığı bilinmektedir. Bu miktar refleks salgılama sırasında hızla artabilir. Refleks sekresyon esas gözyaşı bezinin fonksiyonudur. Refleks sekresyon kornea, konjonktiva, burun mukozasının uyarılması, retinanın fazla ışıkla uyarılması ve psikojenik stimulus ile oluşurken uyku ve genel anestezi gibi durumlarda gözyaşı sekresyonu belirgin derecede düşer. Bu bez diğer ekzokrin bezlerde olduğu gibi otonom sinir sistemi tarafından kontrol edilir. Gözyaşının pH 'ı 6,5 ile 7,6 arasında değişmektedir (12, 23). Osmotik basıncı 302 miliosm/litre olan gözyaşının glikoz oranı 2,5 mg/100 ml. 'dir. Gözyaşında bulunan albumin, lizozim, immünoglobulin ve laktoferrin gibi proteinler yüzey gerilimini azaltıcı, pH 'nn düzenlenmesi, osmotik basıncın ayarlanması ve antienflamatuvar etkisi mevcuttur (12, 23).

Gözyaşı, göz kapakları ve globu nemlendirdikten sonra punktum, kanalikül, kese ve nazolakrimal kanaldan geçerek buruna akar. Alt kanalikül gözyaşı drenajının % 60 'ını sağlar. Gözyaşı boşaltım sisteminde birçok etkili mekanizma mevcuttur. En önemli mekanizma aktif palpebral-kanaliküler pompadır. Bunun dışında etkili olan diğer faktörler ise yerçekimi ve gözyaşının kapiller çekimi, lakrimal kese içinden rezervuar drenaj (Krehbiel akımı), nazolakrimal kanaldaki mikrosilyasyon ve gözyaşının evaporasyonu (salgılanan göz yaşının % 25'i) ile kese mukozası tarafından absorpsiyonudur. Pompa mekanizması ile ilgili bütün kas yapıları mediyal kantal ligaman bölgesine yakın yapıştıklarından bu ligaman topografik ilişkilerin korunmasında en önemli kısmı oluşturur. Gözyaşının drenajı göz kapaklarının hareketi ve orbikularis kasının kompresyonu ile sağlanır. Kasların kasılması ile kesede negatif basınç oluşur. Bu da vakum etkisi yaparak gözyaşını emer. Göz kapağı açılınca orbikularis okuli kası gevşer ve kese normale döner. Gözyaşı pozitif basınç ile aşağı nazolakrimal kanala doğru ilerler (24). Sistem dakikada 100 milimetreküp gözyaşını drene edebilir. Bunun üzerindeki miktarlarda lakrimasyon oluşur (25).



**Resim: Lakrimal Sistemin Fizyolojisi (Kanski JJ. Klinik Oftalmoloji)**

# LAKRİMAL PASAJ ENFEKSİYONLARI

## KANALİKÜLİT

Genelde alt kanalikülde görülen punktum ve kanalikül ödemi ile karakterize perikanaliküler inflamasyon, punktumda kabarılaşma ve kızarıklık ile seyreden tedaviye cevap vermeyen bir kronik mukopürülan konjonktivitin eşlik ettiği tek taraflı epifora ile karşımıza çıkan bir klinik durumdur. Etiyolojide sıklıkla aktinomiçes israeli rol alırken aspergillus, kandida, pnömokok, stafilokok ve mikobakterium tüberkülozis de rol alır. Kanaliküllere bası ile mukoid karakterli ve sülfür granüllerinden oluşan konkresyonlar dışarı çıkartılır. Lavajda sıvı aynı punktumdan geri gelir. Tedavi; ılık kompresler, etkene yönelik topikal antibiyotikler, basit küretaj ve basit küretaja cevap alınamayan vakalarda kanalikülotomi uygulanır (26).

## DAKRİYOSİTİT

Bakteri ve çevresel birikimlerle devamlı olarak kontamine olan gözyaşı normalde boşaltım sistemi ile gözden uzaklaştırılır. Lakrimal pasajın submukoza tabakasının damarsal ve lenfatik açıdan zengin olması ve yerleşim olarak dar bir kemik kanal içinde bulunması hafif konjesyon durumlarında bile tıkanıklığa yol açabilir. Nazolakrimal kanalda tıkanıklık oluşması konjonktiva florasındaki bakterilerin sayı ve tiplerinde belirgin bir artışa yol açar. Gözyaşı, mukus, bakteri ve epitelyum birikintileri genişlemiş gözyaşı kesesinde bakterilerin çoğalması için çok elverişli bir ortam hazırlar. Ortak kanalikülde tıkanma olmadığı sürece eksuda kanalikülden geri boşalabilir. Bu durumda hafif şiddette bir enfeksiyon aylarca çok az semptom vererek devam eder. Bu durum kronik dakriyosistit olarak değerlendirilir. Virülan bir bakterinin kanal tıkanıklığı olan kesede üremesi veya ortak kanalikülün iç deliğinin kapanması sonucu gözyaşı kesesi kapalı bir boşluk haline gelir ve akut dakriyosistit gelişir (27).

Dakriyosistitler; konjenital, akut ve kronik olarak karşımıza çıkabilmektedir. En sık görülen patojenler ise pnömokoklar, streptokoklar, morexella catharalis, mikobakteriyum tüberkülozis ve mikozlardır.

## ETİYOLOJİ

Erişkin yaş grubunda kadınlarda daha sık görülmektedir. Bunun sebebi kadınlarda hormonal düzensizliğin nazolakrimal kanalın daralmasına neden olması ve alt lakrimal pasajın kadınlarda daha düzensiz olmasıdır (18). Yenidoğan döneminde ise her iki cinsten eşit olarak görülmektedir. Bebeklerde ve 40- 50 yaşlarda hastalığın sıklığı artmaktadır (26). Siyah ırkta kanalın daha kısa olması nedeni ile daha az görülür. Anatomik olarak nazolakrimal kanal alt ucunda artmış mukozal kıvrımlar ve kemik kanal patolojilerinin olması kesede staz ve dakriyosistite yol açar. Nadiren nazal enfeksiyonlar hasner kıvrımları ile asenden enfeksiyon yayılımı ile dakriyosistit oluşumuna neden olur (28). Bazı sistemik enfeksiyonlar (İnfluenza, kızıl, difteri, suçiçeği, tbc vs.) dakriyosistit oluşumunda rol oynar. Dakriyosistit oluşmasına neden olan diğer nedenler ise; kese irritasyonuna neden olan aşırı göz yaşarması, burun ve punktuamlardan giren yabancı cisimler ve uzun süre epinefrin gibi ilaçların kullanılmasıdır (18).

## SINIFLAMA

### I- KONJENİTAL DAKRİYOSİSTİT

Nazolakrimal duktus lakrimal sistemin en son kanalize olan kısmıdır. Doğumda nazolakrimal duktusun alt ucu sıklıkla kanalize olmamış olsa da hayatın ilk birkaç haftası içinde kendiliğinden açılacağı için çoğu yenidoğanda bu durum klinik açıdan önemli değildir (26). Konjenital dakriyosistit hasner kapakçığının açılmaması veya alt konka anomalisi sonucu görülür. Doğumsal veya gelişimsel lakrimal hastalıklar içerisinde en sık görüleni olup yenidoğanlarda % 0,5 'ten % 6 ya kadar varan oranlarda görüldüğü bildirilmiştir (29). Klinik olarak epifora, kirpiklerin birbirine yapışması, keseye basmakla mukopürülan bir akıntı oluşması, tekrarlayıcı konjonktivit olarak karşımıza çıkar. Kuchar ve ark. konjenital dakriyosistitli olgulardan yaptıkları kültür sonucunda materyallerden % 49,3 gram (+) mikroorganizmaları, % 50,7 oranında ise gram (-) mikroorganizmaları izole etmişler. Gram (+) mikroorganizmalardan en sık streptococcus pneumonia, gram (-) mikroorganizmalardan ise en sık heamophilus influenzae ve ikinci sıklıkla ise pseudomonas aeruginosa saptamışlardır (30).

## **Tedavi**

Genel olarak hastalık hayatın ilk 8- 12 ayı içerisinde kendiliğinden düzelmekle beraber uygulanan tedaviler;

**1. Antibiyotikli Damla ve Masaj:** Bir yaşına kadar günde dört seans halinde on kez yapılan masaj hidrostatik basıncın artmasına sebep olarak membranöz obstrüksiyonun rüptürüne yol açacaktır (26).

**2. Problama ve Basıncı Lavaj:** Basıncı lavaj ve problama konservatif tedaviye rağmen sulanma ve çapaklanma şikayetinin devam etmesi halinde uygulanabilir. Problama ile hasner valvülü üzerindeki tıkaçıcı membran ortadan kaldırılır. Bu işlem çocuk 12- 18 aylık olmadan uygulanmamalıdır. İlk problama ile % 90 tedavi sağlanırken % 6 oranında ikinci bir problama gerekir (26, 29).

**3. Silikon Tüp Uygulanması:** İki yaşından büyük çocuklarda veya ilk sondalamada kompleks bir tıkanıklık tespit edildi ise silikon tüp entübasyonu uygulanması başarı oranını arttırabilir (29).

**4. Balon Kateter Dakriyoplasti:** Sondalama veya silikon tüp entübasyonuna cevap vermeyen hastalarda, bir yaşından büyük çocuklarda dakriyosistorinostomi yapılmadan önce seçilecek yöntemlerden biridir (29).

**5. Dakriyosistorinostomi (DSR):** Diğer yöntemlerle başarı sağlanamayan hastalarda DSR uygulanabilir. Bu grup genellikle kemik kanalda tıkanıklık gösteren kraniofasiyal anomlili ve yüz travması olan çocuklardır (29).

## II- EDİNSEL DAKRİYOSİSTİT

### A- AKUT DAKRİYOSİSTİT

Kronik dakriyosistiti takiben veya kendiliğinden gelişebilir. Mediyal kantal ligamanın bulunduğu bölgede ödem, kızarıklık ve şişlik vardır. Lakrimal kese palpasyonla hassastır. Akut evrede lavaj kontrendikedir. Klinikte üç tipte görülür;

**1. Keseye Lokalize Dakriyosistit:** Lakrimal kese bölgesinde ağrılı bir kitle vardır. Bu hastalarda kese bölgesine basmakla punktumlardan veya burundan zaman zaman akıntı olabilir. Dakriyosistit geliştiğinde kese dışa doğru genişler. Ortak kanala doğru bası yaptığı için kanal 'S' harfi şeklini alır. Ataklar halinde devam edebilir veya hastaların % 40 'ında sadece bir kez dakriyosistit atağı olabilir (27).

**2. Perisistit ile Birlikte Olan Dakriyosistit:** Kesedeki ödem ve enfeksiyon ilerlediğinde kese ile etrafını çevreleyen doku arasındaki boşlukta sekonder bakteriyel kontaminasyon meydana gelir. Bu durum perisistite neden olur. Nazolakrimal kese üzerindeki deride kızarıklık, ileri derecede şişlik ve göz kapaklarında ödem meydana gelir. İmmün sistemi bozuk olan insanlarda bu tablo daha sık izlenir (27).

**3. Orbital Selülit ile Birlikte Seyreden Dakriyosistit:** Perisistiti takiben subperiostal abse veya orbital selülit gelişir. Enfeksiyon periost ile kaplı olmayan dış duvarı delerse kese çevresinde fokal abse ve granülomlar oluşabilir. İç yayılım sonucu keseye komşu kemik incilmesiyle osteomyelit gelişebilir. Bu durumda burun mukozası da enfeksiyona katılarak kemiğe yapışabilir. Orbital selülit ayrıca optik atrofi, kavernöz sinüs trombozu, menenjit yaparak ölüme sebep olabilir (27).

## **KOMPLİKASYONLAR**

Akut dakriyosistit hastalarında görülebilen komplikasyonlar; korneal ülser, deriye fistülleşme, burunda posterior perforasyon, endoftalmi, tromboflebit, menenjit vs. 'dir (31, 32, 33).

## **TEDAVİ**

Akut dariyosistitin tedavisi uygun sistemik antibiyotik kullanımı, ağrı kontrolü ve sıcak kompres tedavisini içerir. Fluktasyon veren kitle varsa, kese perfore olacak gibi ise dış fistül oluşmasını veya kesede skar dokusu oluşumunu engellemek için keseye insizyon yapılarak drene edilmelidir. DSR iyileşmeyi takiben dört hafta sonra yapılabilir.

## **B- KRONİK DAKRİYOSİSTİT**

Nazolakrimal duktusun çeşitli nedenlerle tıkanması sonucu gelişen kesenin ağrısız enfeksiyonudur. Tek taraflı kronik veya rekürren konjonktivit eşliğinde epifora, kesede şişlik ve keseye basıldığında boşalan pürülan akıntı ile seyrederek. Akut iltihap belirtilerinden ağrı ve kızarıklık yoktur. Sıklıkla tesbit edilen ajanlar stafilokok ve streptokoklardır. Kronik dakriyosistit kataral veya süpüratif tipte olabilir. Kesenin enfeksiyonu kesede genişlemeye sebep olur. Kese gözyaşını iyi pompalayamaz. Sekresyonlar, mukus ve epitel artıkları kese içinde birikir. Bu durum lakrimal mukosel ya da kese hidropsu olarak adlandırılır (27). Kronik dakriyosistitin tedavisi cerrahidir.

# GÖZYAŞI YOLLARI HASTALIKLARININ MUAYENESİ VE TANI YÖNTEMLERİ

## Epiforanın Değerlendirilmesi

Etkili gözyaşı boşaltımı; gözyaşı volümü, kapak pozisyonu ve boşaltım sisteminin anatomisine bağlıdır. Mekanik nedenler, yapısal anomaliler ve boşaltım fizyolojisinde yetersizlik boşaltım problemlerine neden olabilir. Nazolakrimal kanal tıkanıklıkları göz sulanmasına neden olurlar. Epifora gözyaşı üretimi ve boşaltımı arasındaki dengeye bağlıdır. Hastanın şikayetlerinden lezyonun yeri, yapısı ve oluş zamanı hakkında bilgi sahibi olunur. Epiforanın tek veya çift taraflı olması, başlama zamanı, devamlı veya aralıklı olması, eşlik eden semptom veya bulgular, ağrı, görme bulanıklığı, rinore, yabancı cisim hissi, önceden atak geçirip geçirmediği, yüz ve sinüslere yönelik cerrahi operasyon öyküsü, herpes, trahom vb. ciddi konjonktivit öyküsü, orbita ve yüze yönelik travma sorgulanarak bilgi alınır. Tek taraflı ve devamlı sulanma obstrüktif, travmatik, inflamatuvar veya enfeksiyöz nedenlerle görülebilirken çift taraflı ve aralıklı sulanma allerjik hastalıklar, glokom, konjonktivit, keratokonjonktivit veya aşırı sekresyona bağlı olabilir. Çiğneme ile birlikte olan sulanma fasiyal sinirin aberan rejenerasyonu sonucu ortaya çıkar. Mukoid akıntı allerji veya viral enfeksiyona, pürülan akıntı bakteriyel enfeksiyona, seröz ve kanlı akıntı tümöre işaret edebilir.

## Tablo: Munk Epifora Skalası

**Grade 0:**Epiforanın olmaması

**Grade 1:**Günde iki kez 'den daha az silme ihtiyacı olan nadir epifora

**Grade 2:**Silme ihtiyacı günde iki ile dört kez arasında olan epifora

**Grade 3:**Silme ihtiyacı günde beş ile on kez arasında olan epifora

**Grade 4:**Silme ihtiyacı günde on kez 'den fazla olan epifora

## **Muayene**

Ađrı, yabancı cisim, kese üzerinde şişlik, kızarıklık, hassasiyet, konjesyon, mukoid ya da pürülan sekresyon, burun ya da punktumdan akıntı aranmalıdır. Punktumların büyüklüğü ve pozisyonu, kapak hastalıkları, mediyal kantal ligamanın gevşekliđi, gözyaşı filmi incelenmelidir. Kese bölgesi üzerindeki şişkinliđin kıvamı, basmakla ađrılı olup olmadığı, püy gelip gelmediđi izlenmelidir. İnflamasyona bađlı olan kese patolojilerinde palpasyonla mediyal kantal tendon bölgesinde sertlik hissedilebilir. Mediyal kantal tendon seviyesini aşan sertliklerde ve bu bölgenin eritem ve inflamasyonu neoplazileri düşündürmelidir. Şişlik olmadan da bası ile punktumlardan cerahat gelebilir. Burun kökü genişliđi de varsa tespit edilmelidir (etmoidal hücreler fossa lakrimalis ile burun arasına girmiş olabilir). Lakrimal sistem muayenesi ile birlikte burun muayenesi yapılmalıdır. Nazal kavite anterior rinoskopi veya endoskopik olarak muayene edilip alt konka ve lakrimal kanal açılım yerleri incelenmelidir.

## **Tanı Yöntemleri**

### **Primer ve Sekonder Jones Floresein Testleri**

En deđerli ilk tanı basamađıdır. Meatus nazi inferiora pamuk konur, konjonktivaya % 2 'lik floresein damlatılır. 5 dakika sonra pamuk çıkarılır. Pamuk boyanmış ise sistem açıktır. Boya buruna geçmiyorsa parsiyel bir tıkanıklık veya pompa yetersizliđi vardır. Sekonder boya testi uygulanmalıdır.

Sekonder boya testinde, konjonktivaya lokal anestezi damlatılır, boya iyice yıkandıktan sonra serum fizyolojik ile irrigasyon yapılır, burundaki pamuk aplikatör deđerlendirilir. Boya pamuđa ulaşırsa test pozitiftir. Primer testte boya keseye ulaşmış ancak nazolakrimal kanalda parsiyel bir tıkanma nedeniyle buruna ulaşmamıştır. Test negatif ise ve lavaj sırasında punktumlardan boyalı serum regürjite olmuyorsa primer testte boya keseye ulaşmamıştır. Bu da üst drenaj sisteminde bir tıkanıklık olduđunu gösterir.

### **Flöresein Boya Kaybolma Zamanı Testi**

Her iki göze % 2 'lik floresein damlatılır. 5 dakika sonra konjonktiva kesesinde floresein miktarı 0 ile +4 arasında derecelendirilir.

### **Sodyum Sakkaroz-Bengal Kırmızısı Testi**

% 5- 10 'luk sodyum sakkaroz veya % 0,5 'lik bengal kırmızısı solüsyonu göze damlatılır. Kanal açık ise hastada tat hissi veya burunda boya tespit edilir.

### **Lavaj ve Sondalama**

Topikal anestezi sonrası salin çözeltisi içeren enjektöre takılmış düz uçlu bir lakrimal kanül alt kanaliküle sokulur. Kanül daha derine doğru gönderilirken lakrimal kesenin mediyal duvarı ve lakrimal kemiğe dokunulmaya çalışılır. Kanül ya sert sonlanma ya da yumuşak sonlanma gösterecek şekilde en uç noktaya gelip dayanır. Kanül kesenin mediyal duvarı ve lakrimal kemiğe temas ettiği vakit sert sonlanma vuku bulur. Bu lakrimal keseye girildiğini ve kanaliküler sistemin tamamen açık olduğunu gösterir. Bu durumda lavaj yapıldığında eğer salin çözeltisi buruna geçerse herhangi bir obstrüksiyon bulunmamakta veya kısmi bir obstrüksiyon bulunmaktadır. Eğer salin çözeltisi buruna erişemezse nazolakrimal duktus üzerinde total bir obstrüksiyondan bahsedilir. Bu durumda lavaj yapılırsa lakrimal kese şişecek ve verilen mayinin bir kısmı da üst punktumdan geri gelecektir.

Yumuşak sonlanma kanülün ortak kanalikül ve kesenin lateral duvarını alıp mediyal duvara dayandığı vakit duyulan bir yumuşak duruş hissidir. Bu durum kanülün kanaliküler sistemde karşılaştığı bir engelden dolayı lakrimal keseye giremediğini gösterir. Bundan dolayı irrigasyon yapılsa dahi kese şişmeyecektir. Alt kanalikülde obstrüksiyon halinde verilen salin çözeltisi yine alt kanalikülden geri döner. Alt kanalikülden verilen çözeltinin üst punktumdan geri gelmesi alt ve üst kanaliküllerin açık olduğunu ortak kanalikülde ise tam obstrüksiyon olduğunu gösterir (26). Kanaliküllerdeki daralma ve yaralanmalarda teşhis sonda ile yapılır. Gözyaşı yollarının horizontal bölümünün değerlendirilmesi bakımından önemlidir.

## **Radyolojik Tanı Yöntemleri**

### **Dakriyosistografi**

Gözyaşı yollarındaki tıkanıklığın yerini lokalize etmede ve buna göre tedaviyi planlamada önemlidir. Kontrastlı madde serum çözeltisinde olduğu gibi uygulanır. Kontrastlı madde olarak % 40 'lık lipiodolden 1 ml. lavaj tekniği ile kanaliküle enjekte edilir. Normal çalışan bir lakrimal sistemde opak madde 15 dakikada boşalır. Enjeksiyondan sonra anterior-posterior film ve oblik filmler 15. ve 30. dakikalarda tekrarlanır. Dakriosistografi kesenin şeklini, dolma durumunu, nazal septuma mesafesini, kese ve etmoidal hava hücreleri bağlantısını, tıkanıklığın veya darlığın yerini, kese tümörlerini, yabancı cisimleri, kese divertikül ve fistüllerini gösterebilir. Ancak yalnızca mekanik stenozlar için geçerli bir yöntemdir. Boyanın 30 dakikadan daha geç temizlenmesi fonksiyonel bir bloğa işaret eder.

### **Dakriyosintigrafi**

İlk olarak Rossomondo ve arkadaşları tarafından 1972 yılında tanımlanmıştır (34). Hastanın fornikslerine teknesyum 99 damlatıldıktan sonra yayılan gama ışınları sintilasyon kamerası ile kaydedilir. Dakriyosintigrafi gözyaşı akım dinamiklerinin fizyolojisi hakkında daha fazla bilgi veren radyonüklid bir yöntemdir (35). Dakriosintigrafi kanaliküler fonksiyonlar ve lakrimal pompalama mekanizması için çok duyarlıdır. Bu tekniği kısıtlayan faktörler ise gözyaşının kese ve nazolakrimal duktustan eliminasyonunu değerlendirmede duyarlı olmaması (13) ve minimal morfolojik bilgi vermesidir.

### **Bilgisayarlı Tomografi**

Aksiyel ve koronal kesitler gözyaşı yollarının değerlendirilmesinde faydalı olabilir. Lakrimal fossa, duktus, Orbital rim, kese veya duktusu komprese eden maksiler fraktürler, konjenital anomaliler, kese veya komşu paranasal sinüslerin yumuşak doku kitleleri gösterilebilir.

### **Kompüterize Dijital Subtraksiyon**

Radyokontrast maddenin sisteme sürekli verilmesi sırasında buruna geçişi monitörize edilip bir video sistemine kaydedilmektedir. Lakrimal drenaj sisteminin hassas değerlendirilmesini sağlamaktadır. Dakriyosistografiye göre daha az radyasyon söz konusudur. Ayrıca lakrimal drenaj sistemindeki divertiküller, dakriyolit oluşumları ve

tümörlerin de gösterilebilmesi kolaylaşmaktadır. Bu teknik ameliyat yönteminin seçilmesinde çok önemlidir (13).

## **MR**

Yumuşak dokuları daha iyi gösterir. Hastaları iyonize radyasyona maruz bırakmaz. Lakrimal sistemdeki anatomik varyasyonların görülmesi, lakrimal kesede dokuların farklılaşması, dolma defektlerinin sebeplerini göstermek amacıyla kullanılabilir.

## **Ultrasonografi (USG)**

Gözyaşı kesesinin büyüklüğü ve içindeki membranlar incelenebilir. USG ile tıkanıklığın yeri saptanamaz. Sadece iç kantal bölgedeki şişliğin kese tümörü mü yoksa kistik bir kitle olan mukosel mi olduğunun belirlenmesinde yardımcıdır. USG kese içindeki dakriyolitleri gösterebilir (27).

## **Ultrasonik Biomikroskopi**

Kanalikülün ve punktumun en iyi görüntülediği yöntemdir.

## **Nazal Endoskopi**

Ulaşılamayan bölgelerin değerlendirilmesinde değerlidir. Burnun ameliyat öncesi incelenmesi, DSR sonrası ostiumun görüntülenmesi, jones tüpünün burun içindeki pozisyonunun belirlenmesinde faydalıdır.

## **Kanaliküloskopi**

Lakrimal sistemde punktum ve kanalikül içinde ilerleyip direkt olarak lakrimal pasajı görüntüleyen 1 mm çaplı bu rijid mini endoskoplar; mukozal depozit, inflamatuvar membranlar, striktürler ve skar dokuları gibi çeşitli kanalikül patolojilerinin tanısı için kullanılır (36, 37). Kanaliküloskopi lazer ve biyopsi forsepsi ile kombine edilerek tedavi amaçlı da kullanılabilir (27).

# DAKRIYOSİSTORİNOSTOMİ

Lakrimal sistemin bilinen eski tedavi yöntemi kese ile burun mukozası arasında yol açma işlemi olan dakriyosistorinostomidir. Konservatif tedaviye rağmen epiforanın devam ettiği alt lakrimal boşaltım sisteminin tıkanıklıklarının tedavisinde en yaygın ve en etkili cerrahi metoddur (27). Bu cerrahi yöntem kanalikül gibi üst yolların tıkanıklıklarında tek başına etkili olamaz. Bu durumlarda çeşitli by-pass işlemlerine veya drenajı sağlayan protezlere ihtiyaç vardır.

## Endikasyonları (38):

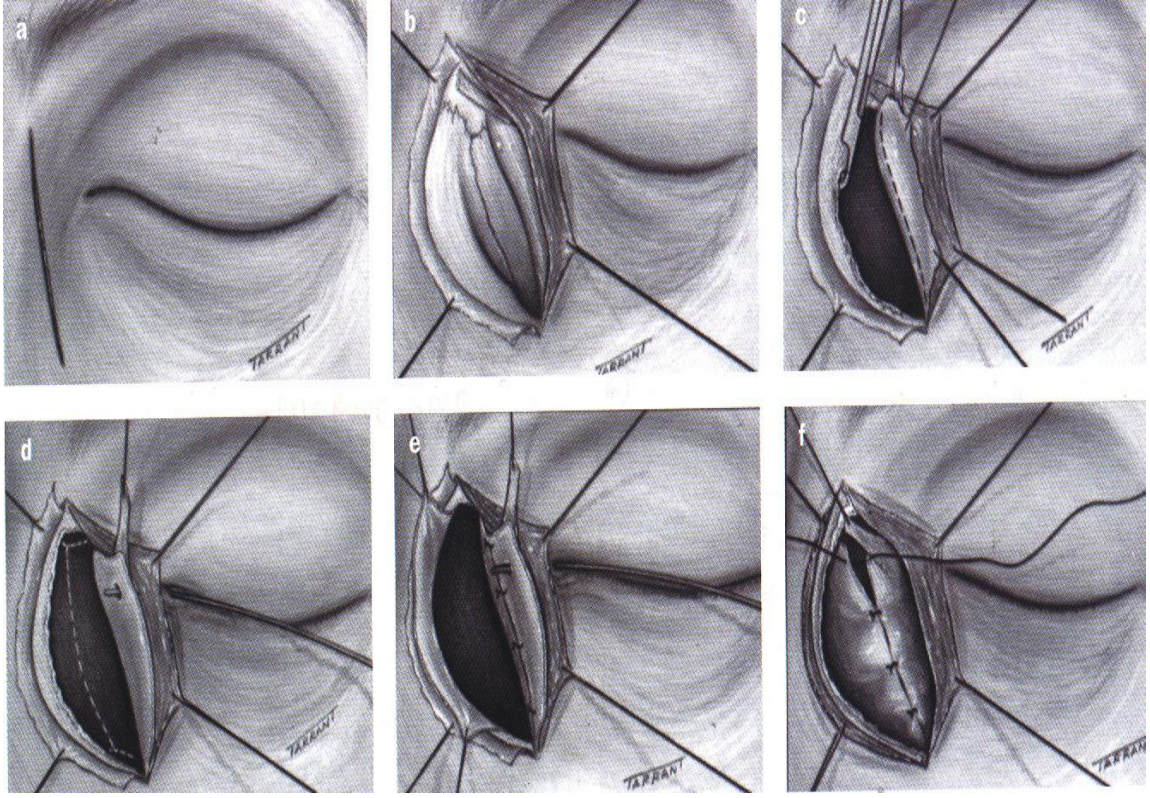
- Ortak kanalikül laserasyonları
- Akut ve kronik dakriyosistitler
- Kese ve nazolakrimal kanal tıkanıklıkları
- Negatif primer ve sekonder boya testleri ile birlikte lakrimal pompa mekanizmasında yetersizlik
- Kesenin masaj, irigasyon ve sonda ile giderilemeyen yabancı cisimlerinde
- Konjonktivadakriyosistorinostomi, kanalikülokanalikülodakriyosistorinostomi öncesi

## I. EKSTERNAL DAKRIYOSİSTORİNOSTOMİ

Cerrahide amaç kese ile burun mukozası arasında geniş bir anastomoz oluşturarak kalıcı bir pasaj oluşturmaktır. Dakriyosistorinostomi (DSR) ilk kez 1904 'de Toti tarafından tariflenmiş ve 1921 'de Dupuy-Dutemps ve Bourget tarafından geliştirilerek şu anki halini almıştır (3). Sonraki yıllarda Mosher, Hamilton, Kinoshian, Bedrosian, Callahan, Viers, Iliff, Bonnocolto adlı cerrahlar çeşitli modifikasyonları uygulamaya koymuşlardır (39, 40). Eksternal dakriyosistorinostomide % 79- 99 arasında başarı oranı bildirilmiştir (41).

## CERRAHİ PROSEDÜR

Ameliyat lokal veya genel anestezi altında yapılır. Çocukların ve lokal anesteziyi kabul etmeyen hastaların dışında lokal anestezi tercih edilmelidir. % 2 'lik jetokain ve % 0,1 epinefrin içeren anestezi madde ile infraorbital ve infratroklear sinir bloke edilir. Daha sonra kokainhidroklorid ve epinefrine doyurulmuş bir gazlı bez parçası uzun bir penset ile orta konkanın ön ucuna yerleştirilir. Lokal anestezi etkisinin tam olarak oluşması için bir süre beklenir. İç kantüsün 11 mm kadar iç tarafına 15- 25 mm uzunluğunda burun köküne paralel hafif eğimli olarak 15- 20 mm uzunluğunda cilt insizyonu yapılır. Cilt insizyonu yapılırken derin tabakaları kesmemeye dikkat etmek gerekir. Daha sonra iki ekartörle veya sütürler yardımı ile cilt iki tarafa doğru açılır. Bu işlem sırasında angüler vene dikkat etmek gerekir. Cilt künt bir makasla disseke edilir ve iç kantal tendon ve burun sırtı periostuna ulaşılır. Kesenin daha iyi görülebilmesi için mediyal kantal tendon daha sonra yerine dikilmek üzere kesilir. Kese lakrimal fossadan dikkatli bir şekilde disseke edilir. Osteotomiye lakrimal fossanın anterior tabanından kırılarak başlanır. Lakrimal kese geniş bir ekartörle korunarak çeşitli metodlarla ön lakrimal krest ve lakrimal fossa duvarı 5- 10 mm çapına kadar açılır. Kemik dikkatli bir şekilde çıkarılmalı ve serebrospinal sıvı gelme riskini arttırmamak için herhangi bir dönüş hareketi yapılmamalıdır. Nazal mukoza dekole edildikten sonra osteotomi öne doğru genişletilir. Osteotomi anterior lakrimal krest ve lakrimal fossadan posterior lakrimal kreste kadar olan kısmı içermelidir. Ortalama 16 x 14 mm boyutlarında düzgün kenarlı kemik açıklık oluşturulur. Ostium elde edildikten sonra ortaya çıkan burun mukozasına bir insizyon yapılır. Bu insizyon H veya T şeklinde genişletilir. Lakrimal kese bir kanül ile kontrol edildikten sonra insize edilir. Kese ve burun mukozaları birbiriyle aralarında boşluk olacak şekilde 6/0 vicryl ile sütüre edilir. Sütürasyon sırasında ortak kanal korunmalı ve mutlaka absorbe olan sütürler kullanılmalıdır. Cilt ve cilt altı kapatılıp lavaj yapılır. Gereksinim halinde eksternal DSR 'de silikon tüp entübasyonu önerilmez. Ameliyat sonunda antibiyotikli göz damlası ve sistemik bir antibiyotik hastaya verilir. Bir kaç gün dikkatli lavaj yapılır.



**Resim: Eksternal Dakriyosistorinostomi Tekniđi (Kanski JJ. Klinik Oftalmoloji)**

## **KOMPLİKASYONLAR**

Dakriyosistorinostomide peroperatif kornea abrazyonu, hemoraji, mukozal flep kayıpları, kanalikül hasarı, sütürasyon hataları görülebilir. Postoperatif komplikasyonlar ise epistaksis, infeksiyon, ciltte kötü skarlaşma, burun septumunda yapışıklıklar, rinostomi alanının tıkanmasıdır (13).

Silikon tüpe bađlı komplikasyonlar; silikon tüp prolapsusu, punktal genişleme, korneal irritasyon ve intranazal rahatsızlık hissidir (42). BOS kaçađı ve menenjit nadir olarak rapor edilmiştir (43, 44).

## **II-İTERNAL (ENDONAZAL) DAKRİYOSİSTORİNOSTOMİ**

İnternal DSR tekniğini ilk olarak 1893 yılında Caldwell ele almıştır (45). Buna rağmen 1990'da endonazal lazer uygulanmaya başlayana dek bu teknik pek rağbet görmemiştir (46). Endoskobun ameliyatlar sırasında kullanılmasıyla endonazal lakrimal cerrahi oldukça popüler hale gelmiştir. Deride skar bırakmaması, lakrimal pompa hasarı oluşmaması, mediyal kantal ligamentin zedelenmemesi, hemostazın sağlanması, operasyon sahasının iyi aydınlatılarak görüntülenmesi, azalmış perioperatif morbidite ve diğer nazal patolojilere aynı seansta müdahale edilebilmesi avantajları iken; çalışma sahasının dar olması, teknik zorlukların olması, daha pahalı cihazlar ve malzemeler gerektirmesi, eksternal DSR 'ye kıyasla lakrimal sistem tümörlerinin teşhis ve tedavisinde kısıtlı kullanımı ve daha düşük cerrahi başarı dezavantajlarıdır.

### **Kontrendikasyonları**

#### **Kesin Kontrendikasyonları**

- Lakrimal kesede malignite şüphesi
- Ciddi kemik deformiteleri: Lakrimal kese bölgesinde yer alan deformiteler varlığında uygun görüş sağlanamayacağından operasyon yapılamamaktadır (6, 47, 48).

#### **Göreceli Kontrendikasyonlar**

- Dakriyolityazis: Bu durumda taşın alınabilmesi için kesenin daha geniş açılması gerekmektedir.
- Cilt fistüllü akut dakriyosistit: Bu durumda apse kavitesi genellikle esas kese lümeninden ayrıdır. Direkt insizyonla drenajı gerekmektedir.
- Pediatrik DSR: Yetişkinlerde uygulanan cerrahi sonuçları kesinlik kazanıncaya kadar önerilmemektedir (6).

## **CERRAHİ PROSEDÜR**

Ameliyat lokal veya genel anestezi altında yapılabilir. Nazal mukozadan kanamayı azaltmak için genel anestezi tercih edilir. Hastaya premedikasyon yapıldıktan sonra başı 10° 'lik açı yapacak şekilde masaya yatırılır. Kontrollü hipotansiyon sağlanır. Hipotansif anestezi sağlanamazsa başa 30° 'lik eğim verilir. Buruna % 10 xylocaine sprey ile topikal anestezi yapılır. Burun mukozasına 1/1000 epinefrin ve % 1 pentocaine veya % 4 kokain solüsyonu emdirilmiş gazlı bez konarak vazokonstrüksiyon sağlanır. Mukoza kesisinin yapılacağı orta konkanın ön kısmına jetokain ile infiltrasyon anestezisi yapılır. Göze topikal anestetik olarak birkaç damla % 4 'lük oksibuprocaine damlatılıp nazosilyer blokaj uygulanır (27). Aspiratör ve bipolar koter ile kanama kontrolü sağlanmaya çalışılır. Orta konka önünden ve alt konka süperiorundan dikdörtgen şeklinde mukozal kesi yapılır. Mukoperiostum boyunca kemiğe kadar kesi tamamlandıktan sonra mukoza kemikten eleve edilip alınır. 7- 8 mm nazal mukoza parçasının alınması yeterlidir. Lakrimal fossanın maksiller parçasının mediyal yüzü posteriordan anteriora doğru veya anteriordan posteriora doğru alınır. Keseyi çevreleyen tüm kemik dokunun çıkarılmasını öneren çalışmalar mevcuttur. Kemiği almak için Kerrison forsepsi ya da tur kullanılabilir. Kemik alındıktan sonra kese görülür. Kesenin vaskülerize beyaz rengi belirgindir ve kolaylıkla teşhis edilir. 20 gauge fiberoptik ışık çubuğu kese lokalizasyonunu belirlemede kullanılabilir. Kanalikül boyunca lakrimal prob yerleştirilir. Tıkalı keseye doğru mediyale itilir. Mediyal kese duvarında probun yaptığı kabarıklık endonazal olarak görülür. Kabarıklıktan kese mukozası orak bisturi ile kesilir. Keseye girildiğinde lakrimal prob görülebilir. Kesenin mediyal yüzü mümkün olduğu kadar alınır. Üst ve alt kanaliküllerden nazal kaviteye doğru silikon tüp yerleştirildikten sonra forsepsle uçlar aşağıdan yakalanır, burun dışına alınıp bağlanır. Düğüm nazal kavitede kalacak şekilde kısaltılır. Silikon tüp 2- 6 ay kalabilir. Bazı çalışmalar tüpün 6 ay sonra çıkarılmasını önermektedirler (49, 50).

## **KOMPLİKASYONLAR**

Punktum zedelenmesi, periostal hematoma, burunda sineşi, tüp dislokasyonu, tüp kaybı, ostiumda granülasyon, punktumda granülom, punktumlar arası sineşi, orbital zedelenme, lakrimal kanal fibrozisi olarak sayılabilir.

## **GÖZYAŞI YOLLARI HASTALIKLARINDA LAZER KULLANIMI**

Endonazal lazer DSR ilk olarak 1990 yılında Massaro tarafından Argon mavi-yeşil lazer kullanılarak tanımlanmıştır. Daha sonra 1991 yılında Gonnering ve ark. Potasyum Titanil Fosfat (KTP) ve Karbondioksit (CO<sub>2</sub>) lazerleri kullanmışlardır (49). 1993 yılında Woog ve ark. Neodimium (Nd)-YAG, Holmium (Ho)-YAG ve Erbium (Er)-YAG lazerleri kullanarak çeşitli özelliklerini incelemişlerdir (47). 1994 yılında Metson ve ark. 46 vaka üzerinde Ho-YAG lazer uygulayıp Ho-YAG lazerin 500 µm 'den az doku hasarı oluşturan özelliği ile (51) mukoza ve kemiğin yumurta kabuğu şeklinde çıkarabildiğini ve böylece çevre orbital dokulara zarar vermeden keseye girilebildiğini belirtmişlerdir. Sonuç olarak Ho-YAG lazer nisbeten sığ doku penetrasyonu ile çevre dokulara daha az zarar veren, etkili hemostaz ve kemik ablasyonu sağlayan ve daha uygun bir teknikle kullanılan bir lazer olarak endonazal cerrahide önerilmektedir (52, 47).

### **ENDOKANALİKÜLER LAZER DAKRİYOSİSTORİNOSTOMİ**

Endokanaliküler lazer DSR ilk olarak 1992 yılında Levin tarafından kadavralar üzerinde uygulanmıştır (53). Christenbury argon lazer kullanarak hastalarda bu yöntemi ilk olarak uygulamıştır (54). Bundan sonra endokanaliküler yaklaşımla lazer DSR çeşitli lazerler kullanılarak yapılmıştır. Woog ve ark. bu yöntemi endokanaliküler lazer dakriyosistorinostomi olarak adlandırdılar. Ve endokanaliküler lazer DSR 'de başarı oranlarını % 46- 85 oranında yayınladılar (55).

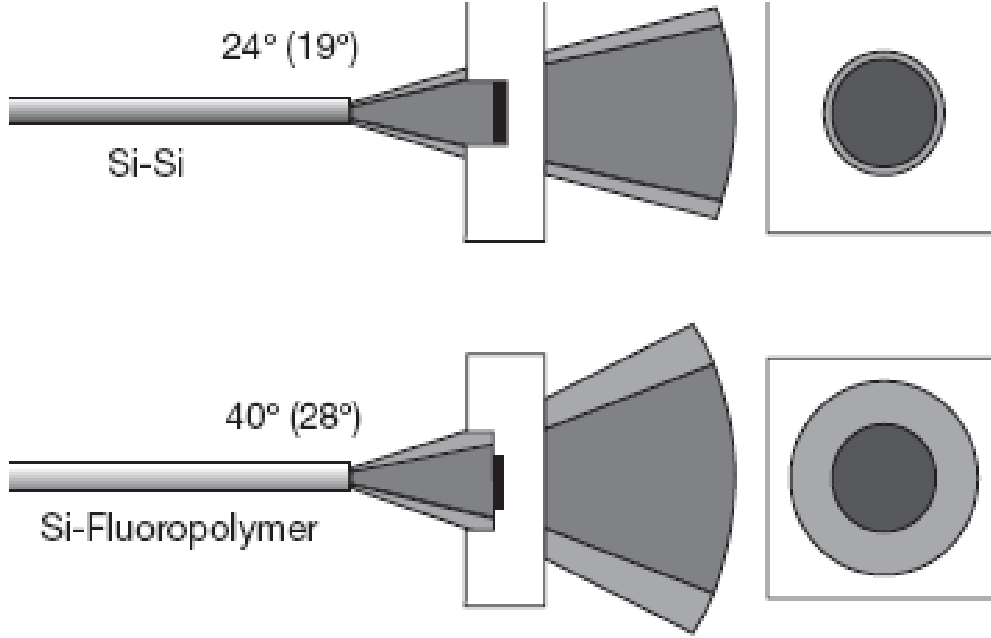
Endokanaliküler lazer DSR 'de kullanılan lazer çeşitleri; Potasyum Titanil Fosfat (KTP) YAG lazer, Holmium (Ho) YAG lazer, Neodimiyum (Nd) YAG lazer ve Multi-diod lazerdir. Tüm bu lazerlerin fiberoptik sistemleri benzer olup boyutları 400 -600 µ 'dur. Böylelikle punktum ve kanaliküler sistemden kolayca geçebilir özelliktedirler. Lazerler lakrimal keseye ilerletilerek nazal kavite ile lakrimal kese arasında fistül oluşturulur.

## Multi-diod Lazer

Primer nazolakrimal kanal tıkanıklığı olan, punktum, kanalikül ve ortak kanaliküler tıkanıklığı olmayan, nazal patoloji olmayan (polip, tümör, şiddetli septal deviyasyon, orta konka hipertrofisi), nazo-orbital travma geçirmemiş olgular multi-diod lazer ile endokanaliküler lazer DSR için uygun olgulardır. Multi-diod lazer ile enerji hedef doku tarafından absorbe edilmekte bu enerji ısıya dönüşerek mukoza ve kemikte insizyon yapabilmektedir. Ve lakrimal kemik ile nazal mukoza arasında fistül oluşmaktadır. Diod lazer oftalmolojide fotokoagülasyon amaçlı yaygın olarak kullanılmaktadır. Doku disseksiyonu amacıyla modifiye edilince etkin ve güvenilir olması ile özellikle oküloplasti ve eksternal DSR de kullanım alanı bulmuştur. Yüksek enerji gücü ile fiber optik prob kullanılarak lazer DSR 'de kullanılmaya başlanmıştır.

Multi-diod lazer probu fleksibldir. 600 µ silica-fluoropolymer-tefzel, 600 µ silica-silica-polyamide olarak 2 farklı kaplama içeren fiberoptik prob mevcuttur. Silica fluropolimer-tefzel ile daha geniş bir açı ile tünel oluşturulur. Prob tünelde daha kolay hareket ederek tünel genişletilir. Bu daha az enerji kullanılarak daha geniş bir tünel oluşumunu sağlar. Silica-silica polimer kaplı problarda dar delik oluşur. Birbirine paralel tüneller açılmasını gerektirir. Probun hareketini sınırlar ve daha fazla enerji kullanılmasını gerektirir. Lazerin gücü 7- 15 watt arasında ve de lakrimal kemiğin kalınlığına göre değişebilir. 10 watt güç uygulanımı ile lakrimal kemik ve nazal mukoza birkaç saniyede fotokoagüle edilebilir. Maksiller kemiğin frontal prosesi oldukça kalın olması nedeniyle hiçbir zaman multi-diod lazer burayı açamaz. Lakrimal kemik ve nazal mukozada ufak bir açıklık yapıldıktan sonra semirijid lazer probu hareket ettirilerek oluşturulan açıklık genişletilebilir. Sirküler hareketler ile osteotomi alanı 8- 10 mm arasında genişletilir. Lazerin ısısı genellikle probun uç kısmında lokalizedir. Isı miktarı laterale doğru azalır. Bu yüzden burun yapılarına daha az zarar verir Lazer fiber optiğinin silikon kaplaması kanaliküler sisteme zarar vermesine engel olur. Isının 15 wattın üzerine çıkarılması durumunda laterale ulaşan ısı miktarı da fazla olur. Orta konka ve diğer yapılar periost elevatorü kullanılarak korunmaya çalışılır. Orta konkanın mediyalize edilmesi çalışma alanında da kolaylık sağlar. Operasyon bitiminde 0,4 mg/ml/5dk mitomisin c uygulanması skar oluşumu ve osteotomi alanında oklüzyon oluşumunu azaltır. Multi-diod lazer osteotomi alanında nekrotik artık doku oluşturur. Aralıklı olarak osteotomi alanının

temizlenmesi ve irrigasyon yapılması inflamasyonu azaltıp yara iyleşme sürecini stabilize eder. Postoperatif 3 ay boyunca nazal steroidlerin de kullanılması inflamasyonu azaltır.



**Resim: Multi-diod Lazer Teknolojisi**

### **Lazer DSR Avantajları**

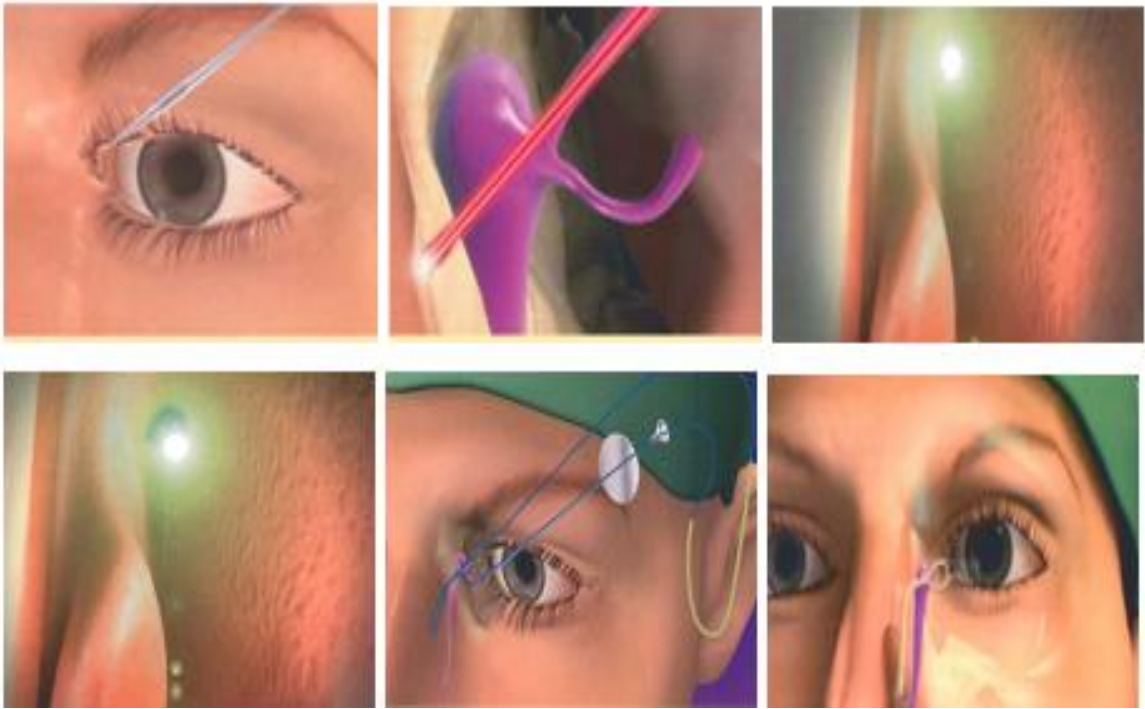
- Deri insizyonunun olmaması
- Doku travmasının az olması
- Postoperatif morbiditenin az olması
- Operasyon süresinin kısa olması
- Daha az hemoraji olması

### **Lazer DSR Kontrendikasyonları**

- Punktum ve kanaliküler sistemde tıkanıklık olması
- Akut dakriyosistit
- Dakriyolitiazis
- Tümör

## Cerrahi Prosedür

Operasyon erişkin hastalarda lokal anestezi ile yapılabilir. Periorbital alan povidon iyodin ile temizlenir. Lokal anestetik solüsyon infratroklear sinir ve infrorbital sinirin nazosilyer dalı hizasına 1'er ml. uygulanır. Nazal mukozada da orta konka hizasında anestezi yapılır. Buruna adrenalini tampon konur. Lazerin gücü 10 watt olarak ayarlanır. Punktumlar dilate edildikten sonra 600 µ çaplı fiber optik prob kanaliküllerden geçirilerek lakrimal kemiğe yönlendirilir. Nazal endoskop yardımıyla nazal pasaj görüntülenerek bu optik fiberin ucundaki kırmızı ışığın translüminasyonu görülür. Lazer probu yardımı ile lakrimal kemik ve nazal mukozada küçük bir açıklık elde edildikten sonra lazer probunun sirküler hareketleri ile oluşturulan açıklık genişletilebilir. Alanın iyi görüntülenmesi ve orta konkanın zarar görmemesi için periost elevatorü ile orta konka mediyalize edilebilir. Osteotomi alanında koagülasyon ve nekrotik dokular görülebilir. Bunlar aspiratör yardımı ile temizlenir. 0,4 mg/ml mitomisin c osteotomi alanına 5 dakika pamuk çubuklar yardımıyla uygulanır. Lakrimal sistem irrije edilir. Bikanaliküler silikon tüp entübasyonu yapılarak operasyona son verilir.



**Resim: Endokanaliküler Lazer DSR Tekniği**

## **Tedavi ve Takip**

Tobramisin/ deksametazon damla ve steroidli nazal sprej 4x1 uygulanır. Tedavi 12 hafta boyunca kademeli olarak azaltılarak kesilir. 1.gün, 1.hafta, 1.ay, 3.ay, 6.ay, 12.ay lakrimal irrigasyon ve nazal endoskop yardımı ile nazal temizleme uygulanmalıdır. Silikon tüp 6 ay sonra alınmalıdır. Uzun süre silikon tüpün kaldığı olgularda granülasyon dokusu oluşabilir.

## MATERYAL ve METOD

Haziran 2008- Eylül 2009 tarihleri arasında Dicle Üniversitesi Tıp Fakültesi Göz Hastalıkları Polikliniğine epifora şikayeti ile başvuran ve nazolakrimal kanalı tıkalı olup kronik dakriyosistit tanısı konan 28 hastanın 29 gözü çalışma kapsamına alındı. Tüm olgulara 30° nazal video endoskop yardımı ile multi-diod lazer (Multi-diod™ S30-OFT) ile endokanaliküler lazer dakriyosistorinostomi yapılarak silikon tüp implantasyonu uygulandı.


Çalışmaya alınan gözlerin 22 'si kadın (% 75,86) , 7 'si erkek (% 24,14) idi. Olguların yaşları 8- 82 yıl (ortalama  $32,9 \pm 20,77$  yıl) idi. Takip süresi 3- 14 ay (ortalama  $9,1 \pm 4,35$  ay) idi. Ameliyatların 10 'u genel anestezi ile (% 34,48), 19 'u lokal anestezi ile (% 65,52) yapıldı. Olguların 14 'ünün sol (% 48,28), 15 'inin sağ (% 51,72) gözüne müdahale edildi. Müdahale edilen olgulardan 7 'sinin (% 24,13) daha önceden cerrahi müdahale hikayesi mevcuttu. Ameliyatlar göz ameliyathanesinde göz hastalıkları uzmanı ve kulak burun boğaz uzmanı eşliğinde yapıldı.

Cerrahi başarı ve komplikasyonlar açısından yöntemin güvenilirliğinin, avantajlarının ve dezavantajlarının değerlendirilmesi amaçlandı.

### Hastaların Değerlendirilmesi

Olguların şikayetleri, başlangıç zamanı, daha önce hastalıkla ilgili olarak gördüğü medikal ve cerrahi tedaviler, sistemik hastalıkların varlığı, sürekli kullandığı ilaçlar sorgulandı. Tüm olgularda görme keskinliği, biyomikroskopik muayene, göz içi basıncı ölçümü, göz dibi muayenesi yapıldı. Kapak muayenesi yapıp punktuvarın durumu, nazolakrimal kanül ile lavaj yapıp lavajın sonlanma şekli (yumuşak, sert ) değerlendirildi. Punktum, kanalikül ve ortak kanaliküler tıkanıklığı olmayan, primer nazolakrimal kanal tıkanıklığı olan, nazal patolojisi olmayan (polip, tümör, şiddetli septal deviyasyon, hipertrofik orta konka) ve lavaj ile sert sonlanması bulunan hastalara multi-diod lazer ile endokanaliküler lazer dakriyosistorinostomi planlandı. Ameliyat öncesinde tüm olgulara KBB uzmanı tarafından nazal endoskopik muayene yapıldı. Tam kan, biyokimya ile kanama ve pıhtılaşma zamanı bakıldı. Cerrahi sahayı görüntülemek için tepe lambası kullanıldı.

Cerrahilerimizde İntermedic firmasının Multi-diod <sup>TM</sup> S30-OFT cihazı kullanıldı. Cihazın lazer probu fleksibldır. Semikondüktör, 400- 600  $\mu$  fiberleri mevcuttur. Dalga boyu 980 nm, Gücü 1- 30 watt 'tır. Optik lazer aparatının boyutları 36 x 46 x 21 cm, ağırlığı 12 kg, 600  $\mu$  silica-fluoropolymer-tefzel ve 600  $\mu$  silica-silica-polyamide olarak 2 farklı kaplama içeren fiberoptik probu mevcuttur.

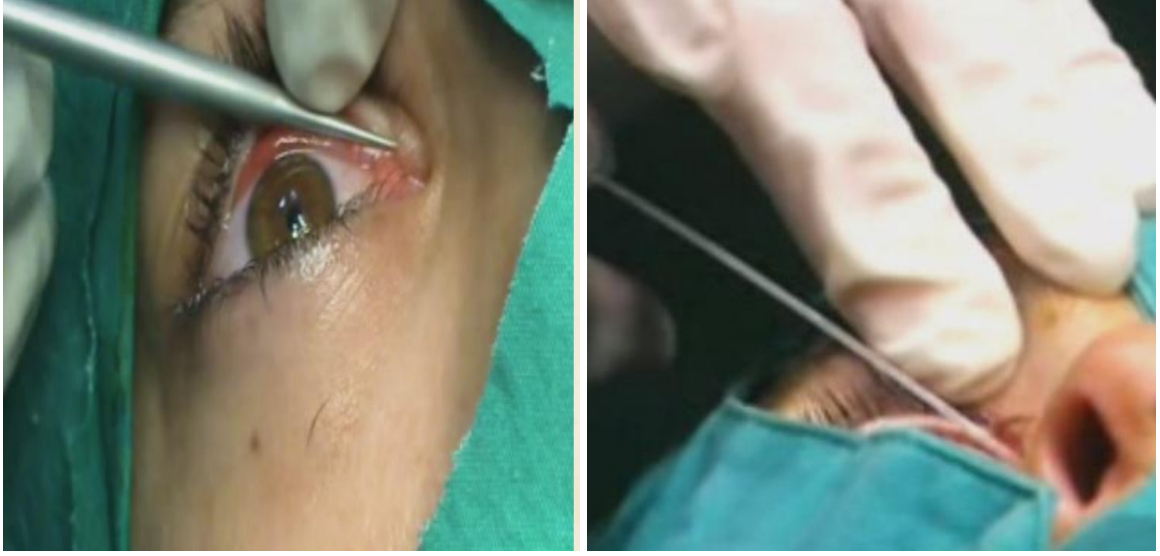

**Resim: İntermedic Firmasının Multi-diod <sup>TM</sup> S30-OFT Cihazı ve Aparatları**

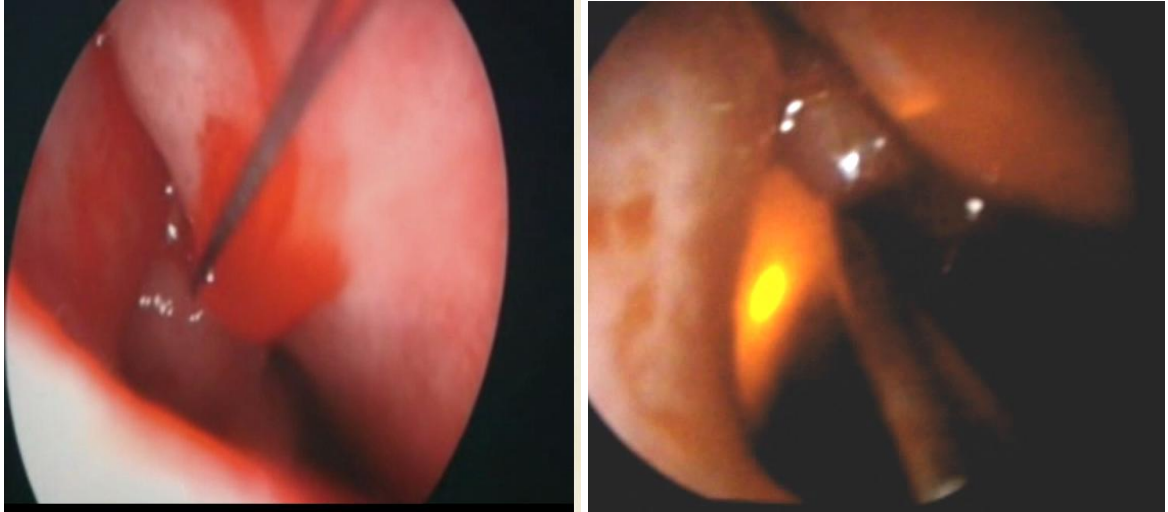
## Cerrahi Prosedür

Operasyon erişkin hastalarda lokal anestezi altında çocuklarda ise genel anestezi altında yapıldı. Periorbital alan povidon iyodin ile temizlendi, Lokal anestezi madde infratroklear sinir, infrorbital sinirin nazosiliyer dalı hizasına % 2 mepivakain 1,5 ml. ve % 0,75 bupivakain 1,5 ml karışımı uygulandı. Cerrahiden 15 dakika önce pamuk spançlara emdirilmiş % 4 lidokain ve 1/100.000 epinefrin burun boşluğuna bırakılarak topikal anestezi ve vazokonstrüktif etki sağlandı.

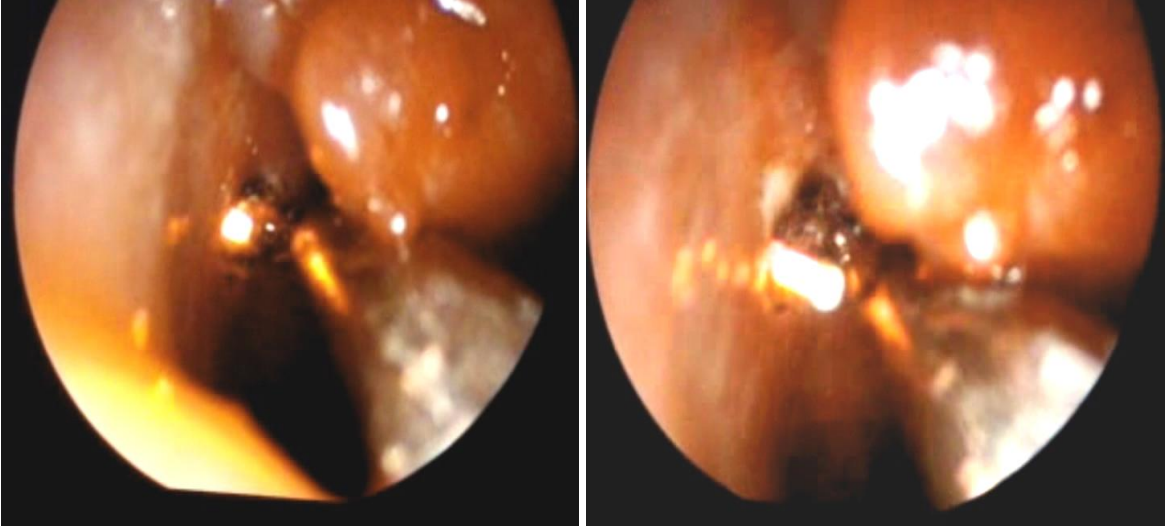
Punktumlar punktum dilatatörü ile dilate edildikten sonra cerrahi alanın iyi görüntülenmesi ve orta konkanın zarar görmemesi için periost elevatorü ile orta konka mediyalize edildi. Multi-diod lazer ortalama 10 watt, continue enerji ve kontakt moda ayarlandı. Nazal boşluktaki pamuklar çıkartıldı. 600 µ çaplı fleksibl fiber optik multi-diod lazer probu alt kanalikülden geçirilerek lakrimal kemiğe yönlendirildi. 30° nazal video endoskop yardımıyla nazal pasaj görüntülenerek bu optik fiberin ucundaki kırmızı ışının translüminasyonu görüldü. Cerrahi alanın iyi görüntülenmesi ve orta konkanın zarar görmemesi için periost elevatorü ile orta konka mediyalize edildi. Lazer probu yardımı ile lakrimal kemik ve nazal mukozada küçük bir açıklık elde edildikten sonra semirijid lazer probunun sirküler hareketleri ile oluşturulan osteotomi alanı 8- 10 mm arasında genişletildi. Osteotomi alanında oluşan koagülasyon ve nekrotik dokular aspiratör yardımı ile alındı. Bir olgu hariç diğer bütün olgularda silikon tüp alt ve üst kanaliküllerden nazal endoskop eşliğinde burun boşluğuna gönderildi. Silikon tüpün serbest uçları nazal kavite içinde bağlanarak bikanaliküler silikon tüp entübasyonu yapıldı. Bir olguda ise üst punktum agenezisi nedeni ile Mono - K silikon tüp alt kanalikülden gönderilerek silikon tüp entübasyonu yapılarak operasyona son verildi.



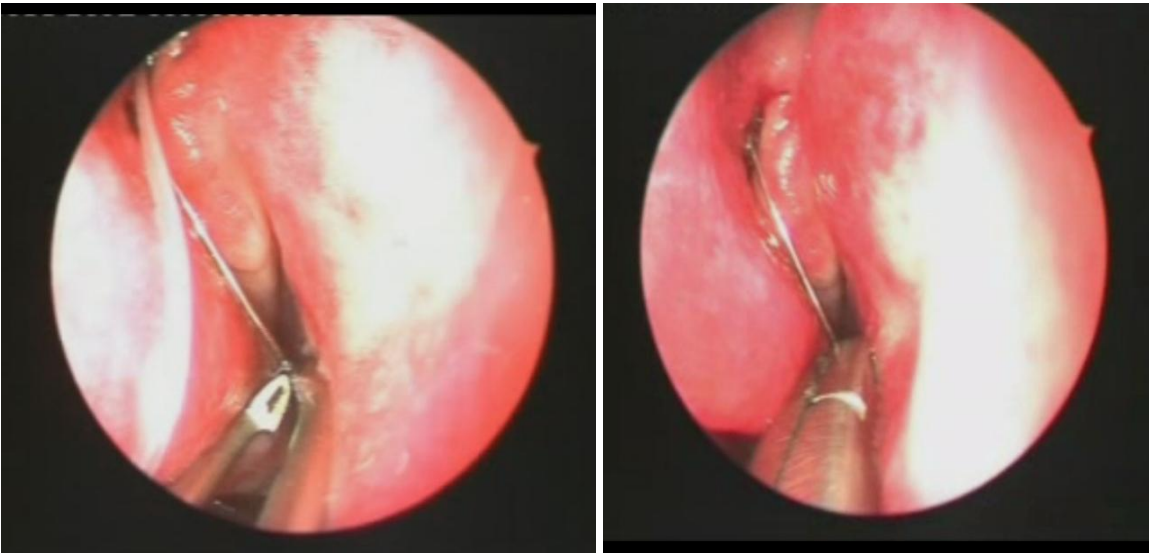
**RESİM:** Punktumların punktum dilatatörü ile dilate edilmesi (sol) ve fiber optik diode lazer probunun kanaliküllerden geçirilerek lakrimal kemiğe yönlendirilmesi (sağ)



**RESİM:** Nazal endoskop yardımı ile nazal mukozada orta konka hizasına anestezi yapılması (sol) ve optik fiberin ucundaki kırmızı ışının translüminasyonu (sağ)



**RESİM:** Fiber optik diode lazer probunun lakrimal kemik ve nazal mukozada küçük bir açıklık oluşturması (sol) ve sonrasında semirijid lazer probunun sirküler hareketleri ile oluşturulan osteotomi alanının genişletilmesi. (sağ)



**RESİM:** Silikon tüpün alt ve üst punktuamlardan geçirildikten sonra serbest uçların nazal kavite içinde bağlanması ile bikanaliküler silikon tüp entübasyonu yapılması

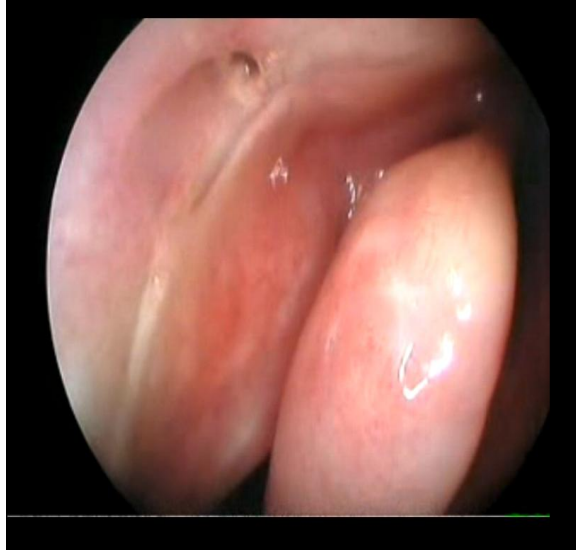
## Hastaların Takibi ve Bulgular

Ameliyat sonrasında bir gün süreyle 15 dakika/saat olacak şekilde soğuk kompres uygulandı. Hastalar operasyondan 1 gün sonra taburcu edildi. Ameliyat sonrasında hastalara tobramisin/ deksametazon damla ve burun boşluğuna % 0,025 flunisolide nazal sprey 4x1 uygulandı. Tedavi 12 hafta boyunca kademeli olarak azaltılarak kesildi. Hastalar postoperatif 1.gün, 1.hafta, 1.ay, 3.ay, 6.ay ve 12.ay kontrollerde görülüp değerlendirildi. Nazolakrimal irrigasyon yapıp nazal osteotomi alanı endoskopik olarak temizlendi.

Ortalama  $9,1 \pm 4,35$  aylık takip sonucunda 29 hastadan 25 'inde yaşarma şikâyeti kalmadı. Bu olgular başarılı olgular olarak kabul edildi ve başarı oranı % 86,2 idi. Başarısız olan 4 olguda osteotomi kenarında belirgin olarak mukozal konstrüksiyon görüldü. Başarısızlık gelişen olgulardan birinde travmaya sekonder dakriyosistit mevcuttu. Olguya eksternal DSR uygulandı. Diğer olgularda primer nazolakrimal kanal tıkanıklığı mevcuttu. Bir olguda orta konka ile osteotomi alanı arasında adhezyon mevcuttu. KBB uzmanınca orta konka üst ucu rezeke edilerek bu adhezyon çözüldü. Başarısız olgulardan birisinde ameliyattan 6 ay sonrasına kadar lavaj açık izlenmesine rağmen daha sonraki takiplerde lavaj kapalı olarak izlendi. KBB uzmanının endoskopik olarak oluşan granülasyon dokusunu ve skar dokusunu temizlemesine rağmen lavaj kapalı olarak izlenince hastaya eksternal DSR yapıldı. Geri kalan 2 başarısız olguya da eksternal DSR uygulandı. Başarısız olup sonrasında eksternal DSR uygulanan hastaların hepsinde başarı sağlandı. Yapılan eksternal DSR ile beraber toplam başarı oranı % 100 idi. Bir olguda nazal osteotomi alanı fibrotik doku ile kaplanmıştı. Bu fibrotik dokular nazal endoskop kullanılarak eksize edildi. Öte yandan daha önceden başarısız eksternal DSR hikayesi mevcut olup endokanaliküler lazer DSR uygulanan iki olguda da başarılı sonuç alındı. Olgularımızdan 8 'i 8 ile 16 yaşları arasında idi. Bu olgulardan 5 'ine daha önce kapalı silikon tüp entübasyonu yapılmıştı. Pediatrik olguların hepsinde endokanaliküler lazer DSR sonrası başarılı sonuç elde edildi. İki hastada ameliyattan 2 ay sonrasında silikon tüp'ün kendiliğinden çıkmış olduğu izlendi. Bir olguda üst punktum agenezisi nedeni ile Mono - K silikon tüp alt kanalikülden gönderilerek silikon tüp entübasyonu yapıldı. Bir hastada aynı seansta olmak üzere bilateral olarak cerrahi müdahale yapıldı. Bir hastada ameliyattan sonraki 3. ayında punktumları erode ettiği için silikon tüp alındı. Diğer

olgularda silikon tp 6. ayın sonunda anesteziye ihtiya duyulmadan st ucu kesilerek nazal yoldan ekilerek ıkarıldı.

Cerrahi sonrası komplikasyon olarak bir olguda (% 3,44) bikanalikler silikon tpn punktu mlardan prolabe olduėu gzlendi. Topikal anestezi ile endoskop eřliėinde dzeltildi. İki olguda ise (% 6,89) bikanalikler silikon tpn punktu mlardan prolabe olduėu gzlendi. Bu olgularda dėm kese iinde gzlenince silikon tpler ıkartılıp yerlerine yeni silikon tp takıldı.



**RESİM:** Postoperatif 12.ay, patent ostium

## TARTIŞMA

Dakriyosistorinostomi nazolakrimal kanal tıkanıklığı sonucu meydana gelen kronik dakriyosistiti tedavi eden bir yöntemdir. Günümüzde kronik dakriyosistit tedavisinde daha çok eksternal DSR kullanılmaktadır. Eksternal cerrahi yaklaşımda başarı oranı % 79- 99 olarak bildirilmiştir (41). Bu başarı oranlarına rağmen bu yöntemin cilt insizyon skarı, ciddi intraoperatif kanama, medial kantus anatomisinde bozukluk, uzun cerrahi süre ve yüksek morbidite gibi dezavantajları vardır (56). Nazal endoskopinin bulunmasından sonra endoskopik DSR 'de birçok teknik uygulanmıştır. Ancak en geniş kullanım endonazal yol ile olmuştur. Buna rağmen 1990 'da endonazal lazer uygulanmaya başlayana dek bu teknik pek rağbet görmemiştir (46). Deride skar bırakmaması, lakrimal pompa hasarı oluşmaması, mediyal kantal ligamentin zedelenmemesi, hemostazın sağlanması, operasyon sahasının iyi aydınlatılarak görüntülenmesi, azalmış perioperatif morbidite ve diğer nazal patolojilere aynı seansta müdahale edilebilmesi avantajları iken; orbital perforasyon, burun içinde çoklu enstrüman ve öğrenim için uzun zaman gerektirmesi yöntemin dezavantajları olarak görülmektedir (57).

Endokanaliküler lazer DSR ilk olarak 1992 yılında Levin tarafından kullanılarak kadavralar üzerinde uygulanmıştır (53). Christenbury hastalarda bu yöntemi ilk olarak uygulamıştır (54). Endokanaliküler lazer DSR de kullanılan lazer çeşitleri; KTP (Potasyum Titanil Fosfat) YAG lazer, Holmium (Ho) YAG lazer, Neodimiyum (Nd) YAG lazer ve Multi-diod lazerdir. Tüm bu lazerlerin fiberoptik sistemleri benzer olup boyutları 400 -600 µ 'dur. CO2 lazer sadece koagulasyon yapar ve rijid proba sahip olup kanaliküler rüptüre yol açabilir. Diod lazer ise fleksibl fiberoptiğe sahip olduğundan normal anatomik yola uygundur. Holmium lazer ile postoperatif olarak alt kapakta ödem ve lenfatik reaksiyon bildirilmiştir. Diod lazerde ise postoperatif ödeme rastlanmamıştır. Holmium lazer enerjisi pulse modunda olduğundan vizualizasyon kötüdür. Nd-YAG lazer ise fibröz skarı sertleştirmekte bu da sonuçları kötü etkilemektedir. KTP lazer iyi koagulasyon yapmakta ancak zayıf vaporizasyon yapmaktadır. KTP lazerde kollateral hasar bildirilmiştir.

Endokanaliküler uygulanan lazerler lakrimal keseye ilerletilerek kemik pencere oluşturularak nazal kavite ile lakrimal kese arasında fistül oluşturulur. Endokanaliküler lazer DSR 'de cerrahi orbital perforasyondan korur. Çünkü lazer ışını direk olarak orbitadan burun boşluğuna ulaştığından güvenlidir. Sadece burunda nazal endoskopa ihtiyaç duyulur. Mchug ve ark. tarafından yüksek güçlü diod lazer oküler adneksiyal

prosedürler için (pitozis cerrahisi ve eksternal DSR) kullanılmıştır (58). Multi-diod lazer tekniğinde prensip enerjinin hedef dokuda absorpsiyonu ve sonrasında bunun ısı enerjisine dönüşerek kemik ve mukozada insizyon oluşturarak lakrimal kese ve burun boşluğu arasında fistül oluşturmaktır (59). Fiberoptik lazer, lakrimal kese vaporizasyonu için, endokanaliküler rinostominin başlangıç aşaması için ve endonazal yolu genişletmek için kontakt modda kullanılır. Kontakt modda çalışma ile termik etkiden maksimum fayda elde edilir. Lazer yanığından korunulmuş olur. Nazal mukozanın vaporizasyonu için lazerin nonkontakt moda kullanımı gerekir. Böylelikle koagülasyon yapılacak en geniş doku alanı elde edilir. Lakrimal kemik ve nazal mukoza 7- 15 w güçte ablasyona uğratabilir. Lazer prosedürünün düşük enerjisinden dolayı (7- 15 w) nazal yapılara hasar verilmez. 15 w 'tan daha yüksek lazer enerjisinde lateralizasyon ile lazer hasarı gelişebilir. Bundan dolayı orta meada yapılara lazer ile zarar vermemek için periost elevatörü ile yapılar uzaklaştırılır. Elevatör ayrıca yapıları eleve ederek cerrahi alanı görmek için de kullanılır. Fleksibl diod lazer fiber optiğinin silikon kaplaması kanaliküller sistemde yanık veya stenoz gelişmesine engel olur. Semirijid lazer fiberoptik prob ile sirküler hareketler yapılarak osteotomi alanı genişletilir. Ortalama olarak 8- 10 mm çapında osteotomi oluşturulur.

Deri insizyonunun olmaması, postoperatif morbiditenin az olması, daha az doku travması, kısa operasyon süresi ve daha az hemoraji endokanaliküler lazer DSR 'yi diğer cerrahi prosedürlere üstün kılar; punktum ve kanaliküler sistemde tıkanıklık olması, akut dakriyosistit, dakriyolitiazis ve tümör mevcut olması halinde bu prosedürün tedavide yeri yoktur. Endokanaliküler lazer DSR sırasında akut dakriyosistit varsa enfeksiyonun yayılması olası olan bir durumdur. Kanaliküler sistem ve lakrimal keseden geçirilen herhangi bir enstrüman (dilatatör, sonda, lazer probu) olası bir orbita duvar rüptürü ile pürülan materyalin ve enfeksiyonun yayılımına yol açarak iyatrojenik olarak orbital selülitte yol açabilir.

Henson ve ark. diod lazer ile endokanaliküler lazer DSR yaptılar. Olgularında intraoperatif mitomisin c uyguladılar. 12. aydaki başarı oranları % 87,5 idi. Başarılarının iki önemli faktörü intraoperatif mitomisin c uygulamaları ve postoperatif olarak sık aralıklarla osteotomi alanının temizlenmesi idi. Diod lazer kullanımı ile osteotomi alanında doku hasarı ve çok miktarda debris kalmaktadır. Bu yüzden postoperatif sık olarak osteotomi alanının temizlenmesi başarı oranını arttırmaktadır. Postoperatif irigasyon ve temizleme ile osteotomi kenarında inflamatuvar cevap azalmakta ve yara iyileşmesi stabilize olmaktadır. Osteotomi alanının temizlenmesi ve yıkanması inflamatuvar yanıtı azaltarak yara iyileşmesini hızlandırır (57). Bir antimetabolit olan mitomisin c skar

gelişimini önleyerek osteotomi kenarında oklüzyon ve konstrüksiyonu önler. Osteotominin açık kalması için DSR 'de de mitomisin c kullanılmıştır (60, 61, 62, 63).

Plaza ve ark. 36 aylık takiplerinde endokanaliküler lazer DSR 'yi seçilmiş primer nazolakrimal kanal tıkanıklığı olan olgulara uyguladılar. % 88 oranında başarı ile kanalı minimal invaziv olarak açtıklarını yayınladılar (64). Henson ve ark. çalışmalarında 5 başarısız olguda 6. ay ve 12. ay takipleri sonunda başarısızlığın nedeni olarak osteotomi kenarında mukoza konstrüksiyonunu tespit etmişlerdir (57). Alanon ve ark. 34 olguya diod lazer ile endokanaliküler lazer DSR yapıp beraberinde mitomisin c kullanmamışlar. % 94,11 oranında başarı elde etmişlerdir. İki olgunun kemik duvarlarını ortalamadan daha kalın bulmuşlardır. Bu olgularda fiberoptik sistem ile görüntüleme yetersiz olduğundan ve lazer probu ile kemik perforasyonu mümkün olmadığından endonazal DSR uygulamışlardır. Bu iki olguda alt kanalikül obstrüksiyonu ve kesede fibrozis geliştiğini tespit etmişler. Üst kanaliküler sistem açık olduğundan olguların epifora şikayetlerinin olmadığını saptamışlardır (59). Narioka ve ark. 15 başarısız eksternal DSR olan olgulara semikondüktör diod lazer ile transkanaliküler lazer DSR uygulamışlardır. Bu olguların 12'sinde (% 80) başarı elde etmişlerdir. Transkanaliküler lazer DSR 'nin başarısız eksternal DSR 'de minimal invazyon ile başarılı bir yöntem olacağını savunmuşlardır (65).

Çalışmamızda mitomisin c uygulamadan multi-diod lazer ile başarı oranımız % 86,2 idi. Bu sonuç literatür ile uyumlu olarak bulundu. Olgularımıza kontrollerde nazolakrimal kanal irrigasyonu ve nazal endoskop eşliğinde osteotomi alanı temizliği yaptık. Başarısız olan olgularımızın birinde orta konkanın osteotomi alanına adhezyonunu tespit ettik. Başarısız olan bir diğer olgumuzda travma öyküsü mevcuttu. Septum deviasyonu ile konka büllozası olduğu tespit edildi. Bu iki olguya eksternal DSR uyguladık. Diğer başarısız olan bir olgumuzda osteotomi alanında fibrotik doku gelişmiş olduğunu gördük. Nazolakrimal kanal obstrüksiyonu endoskopik olarak fibrotik dokunun eksize edilmesi ile açıldı. Olgularımızın 8'i pediatrik olguları ve bunların 5 'ine daha önceden kapalı silikon tüp entübasyonu uygulanmıştı. Endokanaliküler lazer DSR tüm pediatrik olgularımızda başarı ile sonuçlandı. Literatürde daha önceden pediatrik yaş grubunda multi-diod lazer ile DSR ile ilgili bir çalışma şu ana kadar yayınlanmadığı görüldü. İki olgumuz ise daha önceden başarısız eksternal DSR uygulanan olguları. Bunlara multi-diod lazer ile endokanaliküler DSR uyguladık. Ve bu iki olguda da başarılı sonuç aldık.

## SONUÇ

Kronik dakriyosistit tedavisinde altın standart eksternal DSR 'dir. Fakat katarakt cerrahisinde olduđu gibi küçük insizyon ile mikroinsizyon cerrahisi kronik dakriyosistit tedavisinde de insizyonsuz cerrahiye yönlendirmiştir. Son yıllarda endoskopik cerrahinin gelişmesi ile popüler hale gelen endokanaliküler lazer DSR; deride skar bırakmaması, lakrimal pompa hasarı oluşturmaması, mediyal kantal ligamentin zedelenmemesi, daha iyi hemostaz sağlanması, perioperatif ve postoperatif düşük morbidite oranı gibi avantajlarından dolayı kronik dakriyosistitin tedavisinde uygulanabilecek cerrahi bir yöntemdir.

Endokanaliküler lazer DSR hastalar tarafından iyi tolere edilebilen, düşük komplikasyon oranına sahip etkili bir teknik olmasına karşın bu cerrahi yöntemin endoskop ve lazer gibi pahalı ekipman gerektirmesi cerrahi uygulamayı sınırlayan faktörlerdir. Postoperatif irrigasyon ve osteotomi alanının temizlenmesi ile osteotomi alanına antifibrinolitik olan mitomisin c 'nin intraoperatif uygulanması başarı oranını arttıran faktörlerdir.

Bu cerrahi yöntemin başarısının değerlendirilmesi için karşılaştırılmalı çalışmalara ihtiyaç vardır.

## ÖZET

Endokanaliküler lazer DSR 'de multi-diod lazer kullanarak etkinliđi ve klinik sonuçları deđerlendirmeyi amaçladık.

Nazolakrimal kanal tıkanıklığı nedeni ile epifora öyküsü olan 28 hastanın 29 gözü multi-diod lazer ile tedavi edildi. Çalışma prospektif, non-randomize ve karşılaştırılmazdı. Olguların 7 'si erkek (% 24,14) ve 22 'si kadın (% 75,86) idi. Ve yaşları 8- 82 yıl (ortalama  $32,9 \pm 20,77$ ) arası idi. cerrahi lokal veya genel anestezi altında yapıldı. Tüm olgularda multi-diod lazer kullanıldı. Nazal pasaj 30° endoskopik video kullanılarak görüntülendi. Tüm olgulara silikon tüp takıldı. Olgular ortalama  $9,1 \pm 4,35$  ay takip edildi. Sonuç olarak epiforanın geçmesi ve lazere bađlı intranazal major bir hasarın olmaması başarı olarak deđerlendirildi.

Endokanaliküler lazer DSR 29 gözün 25 'inde başarı ile sonuçlandı.(% 86,2) ve olguların yaşarma şikayeti kalmadı. 4 başarısız olguda başarısızlığın nedeni osteotomi kenarında mukoza konstrüksiyonu idi. Başarısız olgulardan biri travmaya sekonder dakriyosistit olup diđerlerinde primer nazolakrimal kanal tıkanıklığı mevcuttu. Başarısız olgulardan üçüne eksternal DSR yapıldı. Bir olguda nazal osteotomi alanı fibrotik doku ile kaplanmıştı. Nazolakrimal kanal endonazal endoskopi kullanılarak fibrotik dokunun eksize edilmesi ile açıldı. Olgulardan 8 'i pediatrik olgulardı. Bunların hiçbirinde Endokanaliküler lazer DSR 'den sonra tıkanıklık gelişmedi.

Endokanaliküler lazer DSR hastalar tarafından iyi tolere edilebilen, düşük komplikasyon oranına sahip etkili bir teknik olarak görölmektedir. Başarısının deđerlendirilmesi için karşılaştırılmalı çalışmalara ihtiyaç vardır.

## SUMMARY

To evaluate the clinical outcome and efficacy of endocanalicular laser dacryocystorhinostomy using a multi-diode laser.

Twenty eight patients (29 cases) with a history of epiphora due to nasolacrimal duct obstruction were treated with a multi-diode laser. The study was prospective, non-randomized, and non-comparative. The patients, 7 (24,14%) males and 22 (75,86%) females, ranged in age from 8 to 82 years (mean  $32,9 \pm 20,77$ ). Surgery was performed under general or local anesthesia. All procedures were performed using a multi-diode laser. The nasal passage was visualized with a 30° nasal video endoscope. In all cases, silicone stents were inserted. Patients were followed meanly  $9,1 \pm 4,35$  months. The main outcome measure was resolution or improvement of the epiphora and no major laser damage intranasally.

The endocanalicular laser dacryocystorhinostomy remained patent in 25 of the 29 (86,2%) cases, and no complaints of tearing occurred. The four failures were caused by constriction of the mucosa at the osteotomy site. Of the failures, one case was secondary to trauma, and the others were due to primary nasolacrimal duct obstruction. External DCR was performed in three of the failed cases. In addition, in one case, the nasal osteotomy area was covered with fibrotic tissue. The nasolacrimal duct was opened by excising the fibrotic tissue via endonasal endoscopy. Eight of the cases were in the pediatric age group. None of the cases had obstruction after the endocanalicular laser dacryocystorhinostomy operation.

Endocanalicular laser dacryocystorhinostomy using a multi-diode laser appears to be an effective technique with a low complication rate, and it is well tolerated by patients. Comparative studies are needed to evaluate its success.

## KAYNAKLAR

---

1. Silikon Tüp Entübasyonu Uygulanan ve Uygulanmayan Primer Eksternal Dakriosistorinostomi Operasyonlarının Uzun Dönem Karsılaştırılması. Özkaya A. ,Gürcan Z, Özüsan S ,Türkiye Klinikleri J Ophthalmol 2007;16.
2. Toti A. Nuovo metodo conservatore di cura radicale dele suppurazioni croniche del sacco lacrimale (dacriocistorhinostomia). Clin Moderna (Firenze) 1904;10: 385- 7.
3. Dupuy-Dutemps L, Bourguet M. Procède plastique de dacryocystorhinostomie et ses results. Ann Ocul 1921;158:241- 61.
4. Caldwell GW. Two new operations for obstruction of the nasal duct with preservation of the canaliculi and an incidental description of a new lachrymal probe. NY Med J 1893;57: 581.
5. Zilelioglu G, Ugurbas SH, Anadolu Y, Akiner M, Akturk T. Adjunctive use of mitomycin C on endoscopic lacrimal surgery. Br J Ophthalmol 1998;82: 63- 6.
6. Massero BM, Gonnering RS, Harris GJ. Endonasal laser dacryocystorhinostomy. Arch Ophthalmol 1990;108:1172- 6.
7. Suzanne K. Freitag, John J. Woog. Evaluation and Management of Congenital Dacryostenosis. Endoscopic Lacrimal and Orbital Surgery. John J. Woog eds. 2004; 1- 55.
8. Zilelioğlu, G: KDCR Geç sonuçarı XVIII. Ulusal Türk Oftalmoloji Kongresi Kongre Bülteni 1974; 327- 330.
9. Wagner RS. Management of congenital nasolacrimal duct obstruction. Pediatr Ann 2001;30: 481- 8.
10. American academy of ophthalmology staff. Orbit, eyelids and lacrimal system. Vol.. San Francisco, CA: American Academy of Ophthalmology 1996; 7: 51.
11. Apaydın C. Anatomi. In: Aydın P, Akova YA, eds. Temel Göz Hastalıkları, 1 ed. Ankara: Güneş Kitapevi, 2001;1: 3- 25
12. Gözüm N. Lakrimal sistem. In: Sezen F (çeviri editörü), ed. Göz hastalıkları el kitabı - Atlas, 1 ed. Ankara: Palme Yayıncılık, 2001; 3.
13. Duman S. Lakrimal sistem hastalıkları. In: Aydın P, Akova YA, eds. Temel Göz Hastalıkları, 1 ed. Ankara: Güneş Kitapevi, 2001; 20: 479- 500
14. Erbakan S. Gözyaşı sistemi anotomi ve fizyolojisi. Türk Oft Gaz. 1978;(4) 223- 234.
15. Duman S, Akova Y. Temel Göz Hastalıkları. Bl 20: Lakrimal sistem hastalıkları. Aydın P. Ankara. 2001;20: 479- 500

- 
16. Chen W P. Oculoplastic Surgery. Chap 18: Lacrimal system. Pennsylvania ,Butter worth Heinenemann. 2001; 263- 288.
  17. Nesi FA, Lisman R, Levine MR. Ophthalmic Plastic and Reconstructive Surgery. Chap 1: Anotomy of the ocular adnexa, orbit, and related facial structures. Spain, Mosby comp. 1998; 3- 78.
  18. Snell RS, Lemp MA. Clinical Anotomy of the Eye. Chap 5: The ocular appendages. 1998; 91-124. 2001;479-500.
  19. Mc Cand CD. Lacrimal Drainage System. Clinical ophtalmology. Edit Duance T.D. Philadelphia 1985;13: 123.
  20. Boğuşlu, G: Dupuy-Dutemps-Bourguet tekniđi ile yapılan Klasik DCR ameliyatının Bikanaliküler silikon tüp intubasyonu ile kombinasyonu uzmanlık tezi İstanbul 1991:8- 11
  21. Tezel, I : Paranasal sinüs Cerrahisi. Uludağ Üniversitesi basım evi 1994;6- 7.
  22. Ünlü, H: Lakrimal drenaj sisteminin cavites nasi lateral duvarındaki bazı anatomik yapılara olan uzaklıkları. XXIII. Ulusal KBB kongresi Tebliğ Antalya -1995.
  23. Ovalı T. Fizyoloji. In: Aydın P, Akova YA, eds. Temel Göz Hastalıkları, 1 ed. Ankara: Güneş Kitapevi, 2001; 3.
  24. Aytek M: Gözyaşı drenaj sistemi cerrahisinin dünü bu günü Turk oph. Gaz.1991; 21: 83- 6.
  25. James A. Katowitz, Joanne E. Duane's Ophthalrnology (monograph on CD-ROM) CD-ROM Ed. Section:Oculoplastic surgery, Chap: Lacrimal drainage surgery. Lippincott-Raven Publisher.2002
  26. Kanski JJ. Klinik Oftalmoloji. Bl 2: Gözyaşı Sistemi Hastalıkları. İstanbul, Nobel Tıp Kitabevleri. 2001;43- 54.
  27. Zileliođlu G.Türk oftalmoloji Derneđi Eğitim Yayınları No:1, Oküloplasti Bölüm 3:Lakrimal Sistem, 1.Baskı 2003;258- 274.
  28. Fraunfelder R. Current Ocular Therapy. Section 26: Lacrimal system, 2000;523- 534.
  29. Çiftçi F. Türk oftalmoloji Derneđi Eğitim Yayınları No:1, Oküloplasti Bölüm 3:Lakrimal Sistem, 1.Baskı 2003;251.
  30. Kuchar A, Lukas J, Steinkogler FJ. Bacteriology and antibiotic therapy in congenital nasolacrimal duct obstruction. Acta Ophthalmol Scand 2000;78: 694- 8.
  31. Mirzataş, C: Gözyaşı drenaj sistemi cerrahisinde metodlar XI Ulusal Oftalmoloji Kursu Ankara 1991;50- 53.
  32. İdil M.K. Sezen F, Urganciođlu M. Gucukođlu A, Turker G, Onger E, Kozer L. Göz

---

Hastalıkları ders kitabı 1994;58- 66.

33. Nevel F.W. Ophthalmoloji Principles and Concepts The C.V. Mosby Company St. Louis, Kohn R. Ophthalmic Plastic and Reconstructive Surgery. Lea& Feabiger, Philadelphia 1988; 59.
34. Robb RM. Surgical Management of Congenital Obstruction of the Lacrimal Collecting System. In: Tasman W, Jaeger EA, eds. Duane's Ophthalmology, CD-ROM ed. Philadelphia: Lippincott Williams & Wilkins Publishers, 2002; 105.
35. Robertson JS, Brown ML, Colvard DM. Radiation absorbed dose to the lens in dacryoscintigraphy with 99m Tc04. Radiology 1979;133: 747- 750.
36. Emmerich KH. , Meyer-Rosenberg HW., Simki P. Endoskopie der Traenenwege. Ophthalmologie 1997; 94: 732- 735.
37. Muellner K, Bodner E, Mannor GE, Wolf G, Hafman T, Luxenberger W. Endolacrimalaser assisted lacrimal surgery. Br J Ophtalmol 2000; 84: 16- 18.
38. Jones LT: Surgery of the eye lids and lacrimal system. Aesculapius Publishing Company, Alabama, 1976;74.
39. Duke-Elder S, Mac Faul PA. The Ocular Adnexa. Lacrimal, Orbital and Paraorbital diseases. In: Duke-Elder S, ed. System of Ophthalmology. St Louis: Mosby, 1974; 8: 675- 759.
40. VVelham RAN, Henderson PH. Results of Dacryocystorhinostomy analysis of causes for failure. Trans Ophthalmol Soc UK 1973; 93: 601- 9.
41. Nowinski TS, Flanagan JC, Mauriello J: Pediatric dacryocystorhinostomy. Arch of Ophthalmol 1985; 103:1226- 28.
42. Heerman J jr. Rhinologische Aspekte bei Traenenweg-stenosen. Otorhinolaryngol Nova 1991;1: 227- 232.
43. Beiran I, Pikkal J, Gilboa M, Miller B. Meningitis as a complication of dacryocystorhinostomy. Br J Ophtalmol 1994;78: 417- 418.
44. Hartikainen J, Antila J, Varpula M, Puukka P, Seppälä, Grenman R. Prospective randomized comparison of endonasal endoscopic dacryocystorhinostomy and external dacryocystorhinostomy. Laryngoscope 1998;108: 1861- 1866.
45. Fişenk F, Apaydın C, Oğuz N. Endoskopik transnazal dakriyosistorinostomide bazı önemli anatomik uzaklıklar. MN Ophthalmol 2000;7: 382- 4.

- 
46. Robb RM. Surgical Management of Congenital Obstruction of the Lacrimal Collecting System. In: Tasman W, Jaeger EA, eds. *Duane's Ophthalmology*, CD-ROM ed. Philadelphia: Lippincott Williams & Wilkins Publishers, 2002; 105.
47. Woog J J, Metson R and Puliafito CA. Holmium-YAG Endonasal Laser Dacryocystorhinostomy. *Am J Ophthalmol* 1993; 116:1- 10.
48. Gonnering RS, Lyon DB and Fisher JC. Endoscopic Laser- Assisted Lacrimal Surgery. *Am J Ophthalmol* 1991; 111:152- 7.
49. Wong RJ, Glicklich RE, Rubin PAD, Goodman M .Bilateral nasolacrimal duct obstruction managed with endoscopic techniques. *Arch Otolaryngol Head Neck Surg.* 1998;124: 703- 706.
50. M.Önerci. Dacryocystorhinostomy. Diagnosis and treatment of nazolacrimal canal obstructions. *Rhinology* 2002; 40: 49- 65.
51. Shapshay SM, Rebeiz EE, Bohigian RK. Holmium-Yttrium Aluminium Garnet Laser Assisted Endoscopic Sinus Surgery: Laboratory Experience. *Laryngoscope* 1991; 101: 142- 9.
52. Metson R, Woog JJ and Puliafito CA. Endoscopic Laser Dacryocystorhinostomy. *Laryngoscope* 1994; 104: 269- 74.
53. Levin PS, Stormogipson DJ. Endocanalicular laser-assisted dacryocystorhinostomy. An anatomic study. *Arch Ophthalmol* 1992;110:1488–90.
54. Christenbury JD. Translacrimal laser dacryocystorhinostomy [letter]. *Arch Ophthalmol* 1992;110:170–1.
55. Woog JJ, Kennedy RH, Custer PL, et al. Endonasal dacryocystorhinostomy: a report by the American Academy of Ophthalmology. *Ophthalmology* 2001;108:2369–77.
56. Piaton JM, Keller P, Limon S, Quenot S. First line endonasal dacryocystorhinostomy Technique and results. Comparison between diode laser and electrocautery instrument. Study based on 422 procedures. *J Fr Ophtalmol* 2002; 25: 135- 45.
57. Henson RD, Henson RG Jr, Cruz HL Jr, Camara JG. Use of the diode laser with intraoperative mitomycin C in endocanalicular laser dacryocystorhinostomy. *Ophthal Plast Reconstr Surg.* 2007;23: 134- 7.
58. McHugh JDA, Rose GE, Marshall J. The application of highpower diode lasers in ophthalmology. *Laser Light Ophthalmol* 1994;6: 229– 38.

- 
- 59.** Alanon FMA, Alanon FFJ, Martinez FA, et al. Endonasal and endocanalicular dacryocystorhinostomy by diode laser. Preliminary results. *Acta Otorrinolaringol Esp* 2004;55: 171– 6.
- 60.** Camara JG, Bengzon AU, Henson RD. The safety and efficacy of mitomycin C in endonasal endoscopic laser-assisted dacryocystorhinostomy. *Ophthal Plast Reconstr Surg* 2000;16: 114– 18.
- 61.** Selig YK, Biesman BS, Rebeiz EE. Topical application of mitomycin C in endoscopic dacryocystorhinostomy. *Am J Rhinol* 2000; 14: 205– 7.
- 62.** You YA, Fang CT. Intraoperative mitomycin C in dacryocystorhinostomy. *Ophthal Plast Reconstr Surg* 2001;17: 115– 9.
- 63.** Liao SL, Kao SC, Tseng JH, et al. Results of intraoperative mitomycin C application in dacryocystorhinostomy. *Br J Ophthalmol* 2000;84: 903– 6.
- 64.** Plaza G, Beteré F, Nogueira A. Transcanalicular dacryocystorhinostomy with diode laser: long-term results. *Ophthal Plast Reconstr Surg*. 2007;23: 179- 82.
- 65.** Narioka J, Ohashi Y. Transcanalicular-endonasal semiconductor diode laser-assisted revision surgery for failed external dacryocystorhinostomy. *Am J Ophthalmol*. 2008;146: 60- 68.