



**TÜRKİYE CUMHURİYETİ
ANKARA ÜNİVERSİTESİ
SAĞLIK BİLİMLERİ ENSTİTÜSÜ**



**KÖPEKLERİN COXOFEMORAL, GENU VE TARSAL
EKLEMLERİNDE RASTLANAN TRAVMATİK
LEZYONLARIN KLİNİK VE RADYOLOJİK
DEĞERLENDİRİLMESİ**

Tunç ÖNCAN

**CERRAHİ ANABİLİM DALI
YÜKSEK LİSANS TEZİ**

**DANIŞMAN
Doç. Dr. Ümit KAYA**

2009- ANKARA

**TÜRKİYE CUMHURİYETİ
ANKARA ÜNİVERSİTESİ
SAĞLIK BİLİMLERİ ENSTİTÜSÜ**

**KÖPEKLERİN COXOFEMORAL, GENU VE TARSAL
EKLEMLERİNDE RASTLANAN TRAVMATİK
LEZYONLARIN KLİNİK VE RADYOLOJİK
DEĞERLENDİRİLMESİ**

Tunç ÖNCAN

**CERRAHİ ANABİLİM DALI
YÜKSEK LİSANS TEZİ**

**DANIŞMAN
Doç. Dr. Ümit KAYA**

2009-ANKARA

Ankara Üniversitesi Sağlık Bilimleri Enstitüsü

Cerrahi Anabilim Dalı Tezli Yüksek Lisans Programı

çerçevesinde yürütülmüş olan bu çalışma, aşağıdaki jüri tarafından
Yüksek Lisans Tezi olarak kabul edilmiştir.

Tez Savunma Tarihi: 30/ 01/ 2009

Prof. Dr. Burhanettin OLCAY
Ankara Üniversitesi
Jüri Başkanı



Prof. Dr. Zeki ALKAN
Ankara Üniversitesi



Prof. Dr. Osman KUTSAL
Ankara Üniversitesi



Doç. Dr. Ümit KAYA
Ankara Üniversitesi
Danışman



Yrd. Doç. Dr. Mehmet SAĞLAM
Ankara Üniversitesi
Raportör

İÇİNDEKİLER

Kabul ve Onay	ii
İçindekiler	iii
Önsöz	vi
Simgeler ve Kısaltmalar	vii
Şekiller	viii
Çizelgeler	x
1. GİRİŞ	1
1.1. Coxofemoral Eklemin Travmatik Lezyonları	1
1.1.1. Coxofemoral Ekleminin Anatomisi	1
1.1.2. Acetabulum Kırığı	1
1.1.2.1. Tanı	3
1.1.2.2. Sağaltım	3
1.1.2.3. Prognoz	6
1.1.3. Coxofemoral Luksasyon	6
1.1.3.1. Fiziksel Muayene Bulguları	7
1.1.3.2. Tanı	9
1.1.3.3. Sağaltım	9
1.1.3.3.1. Kapalı Redüksiyon	10
1.1.3.3.2. Açık Redüksiyon	12
1.1.3.3.2.1. Eklem Kapsülü Rekonstrüksiyonu	13
1.1.3.3.2.2. Yapay Eklem Kapsülü Rekonstrüksiyonu	14
1.1.3.3.2.3. Toggle Pin Fiksasyon	14
1.1.3.3.2.4. Transacetabular Pin	14
1.1.3.3.2.5. Trochanter Major'un Translokasyonu	15
1.1.3.3.2.6. Ekstra-Artiküler Emilebilen Dikiş Materyali ile Stabilizasyon	16
1.1.4. Caput Femoris Kırığı	16
1.1.5. Kalça Eklemi Travmatik Lezyonlarının Sağaltımında Alternatif Yöntemler	17
1.1.5.1. Total Kalça Artroplastisi	17
1.1.5.2. Eksizyon Artroplastisi	18
1.2. Genu Ekleminin Travmatik Lezyonları	19
1.2.1. Anatomi	19
1.2.2. Patella Kırıkları	20
1.2.2.1. Tanı	20
1.2.2.2. Medikal Sağaltım	21
1.2.2.3. Cerrahi Sağaltım	21
1.2.2.3.1. Deplasman Göstermeyen Kırıklar	21
1.2.2.3.2. Transversal Kırık	22
1.2.2.3.3. Longitudinal Kırık	23
1.2.2.3.4. Çok Parçalı Kırık	23
1.2.2.4. Operasyon Sonrası Bakım	23
1.2.3. Travmatik Patella Çıkığı	23
1.2.3.1. Tanı	24
1.2.3.2. Sağaltım	24

1.2.4. Ligamentum Patellae'nin Yırtılması	24
1.2.4.1. Sağaltım	25
1.2.5. Tuberositas Tibiae'nin Avülziyonu	26
1.2.5.1. Kapalı Redüksiyon ve Fiksasyon	26
1.2.5.2. Açık Redüksiyon ve İnternal Fiksasyon	26
1.2.6. Ligamentum Cruciatum Anterius (Ön Çapraz Bağ) Kopuğu	28
1.2.6.1. Tanı	30
1.2.6.1.1. Klinik Muayene Bulguları	30
1.2.6.1.2. Radyografi	33
1.2.6.2. Sağaltım	33
1.2.6.2.1. Medikal veya Konservatif Sağaltım	33
1.2.6.2.2. Cerrahi Sağaltım	34
1.2.6.2.2.1. İntrakapsüler Onarım	35
1.2.6.2.2.2. Lateral Retinaküler Stabilizasyon	35
1.2.6.2.2.3. Fibula Başının İlerletilmesi	36
1.2.6.2.2.4. Operasyon Sonrası Bakım	36
1.2.6.2.2.5. Prognoz	37
1.2.7. Ligamentum Cruciatum Posterius (Arka Çapraz Bağ) Kopuğu	37
1.2.7.1. Tanı	38
1.2.7.1.1. Fiziksel Muayene Bulguları	39
1.2.7.1.2. Radyografi	39
1.2.7.2. Sağaltım	39
1.2.7.2.1. Dikiş Yöntemi ile Stabilizasyon	40
1.2.7.2.2. Otojen Doku Kullanılarak Stabilizasyon	40
1.2.8. Kollateral Bağ Yırtığı	41
1.2.8.1. Tanı	41
1.2.8.2. Sağaltım	41
1.2.9. Menisküs Yaralanmaları	42
1.2.9.1. Tanı	42
1.2.9.2. Sağaltım	43
1.2.10. Diz Ekleminin Çıkığı	43
1.2.10.1. Tanı	43
1.2.10.2. Sağaltım	43
1.3. Tarsal Eklemin Travmatik Lezyonları	44
1.3.1. Eklemin Anatomisi	44
1.3.2. Os Calcaneus Kırıkları	44
1.3.3. Os Talus Kırıkları	45
1.3.4. Caput Tali Luksasyonu	45
1.3.5. Os Tarsi Centrale Kırığı	45
1.3.6. Os Tarsi Centrale'nin Luksasyonu	45
1.3.7. Diğer Tarsal Kemiklerin Kırıkları	45
1.3.8. Tarsocrural İnstabilite	46
1.3.8.1. Tanı	46
1.3.8.2. Sağaltım	46
1.3.9. Tendo Calcaneus Yaralanmaları	47
1.4. Tibia'nın Distal Epifiz Kırıkları	47

2. GEREÇ VE YÖNTEM

2.1. Gereç	49
2.2. Yöntem	51
2.2.1. Klinik ve Radyolojik Muayene	51
2.2.2. Hayvanın, Operasyon Setlerinin ve Kullanılacak Materyallerin Hazırlanışı	52
2.2.3. Anestezi Uygulaması	53
2.2.4. Operasyon Bölgesinin Hazırlanması	53
2.2.5. Yaklaşımlar	54
2.2.5.1. Kalça Eklemine Kranialateral Cerrahi Yaklaşım	54
2.2.5.2. Diz Eklemine Lateral Cerrahi Yaklaşım	58
2.2.5.3. Diz Eklemine Medial Cerrahi Yaklaşım	60
2.2.6. Operasyon Yöntemleri	60
2.2.6.1. Toggle Pin Fiksasyon	60
2.2.6.2. Eksizyon Artroplastisi	61
2.2.6.3. Lateral Retinaküler Overlap (Üst Üste Bindirme)	61
2.2.6.4. Medial Retinaküler Serbestleştirme	61
2.2.6.5. Trochlea Kama Rezeksiyonu	62
2.2.6.6. İntrakapsüler Ön Çapraz Bağ Onarımı	62
2.2.6.7. Lateral Retinaküler Stabilizasyon Tekniği ile Ön Çapraz Bağ Onarımı	63
2.2.6.8. Medial Kollateral Bağ Onarımı	64
2.2.7. Postoperatif Uygulamalar	64
3. BULGULAR	66
3.1. Preoperatif Bulgular	66
3.1.1. Olguların Tanıya Göre Dağılımı	66
3.1.2. Olguların Irklarına Göre Dağılımı	66
3.1.3. Olguların Cinsiyete Göre Dağılımı	67
3.1.4. Olguların Yaşa Göre Dağılımı	67
3.1.5. Olguların Etiyolojiye Göre Dağılımı	68
3.2. Klinik, Radyolojik, İntraoperatif ve Postoperatif Bulgular	69
4. TARTIŞMA	85
5. SONUÇ VE ÖNERİLER	88
ÖZET	89
SUMMARY	90
KAYNAKLAR	91
ÖZGEÇMİŞ	94

ÖNSÖZ

Yaşadığımız coğrafyada aynı ortamı paylaştığımız evcil hayvanlar, özellikle kedi ve köpekler trafik kazası, yüksekten düşme ve insanlar tarafından uygulanan şiddet gibi nedenlerle sıklıkla travmaya maruz kalmakta, ortopedik problemlerle meslektaşlarımızın karşısına çıkmaktadırlar. Arka ekstremitte eklemlerinin travmatik lezyonları bu problemlerin içerisinde yer almaktadır.

Eklemleri etkileyen travmatik lezyonlar genellikle eklemin hızlı bir şekilde dejenere olmasına sebep olduğundan erken ve etkili bir şekilde sağaltılmaları önem taşımaktadır. Bu çalışmada köpeklerde art. coxae, art. genu ve art. tarsi'nin travmatik lezyonları ile hangi sıklıkta karşılaşıldığının saptanması ve sağaltım amacı ile kullanılan bazı yöntemlerin sonuçlarının değerlendirilmesi amaçlanmıştır.

Bu tezin yazımında değerli görüşleri ile katkıda bulunan danışmanım sayın Doç.Dr.Ümit KAYA'ya, Ankara Üniversitesi Veteriner Fakültesi Cerrahi Anabilim Dalı akademik ve idari personeline, bugüne kadar sınırsız destekleri ile hep yanımda olan annem Belkıs ÖNCAN ve babam Hüdaverdi ÖNCAN'a teşekkürlerimi bir borç bilirim.

SİMGELER VE KISALTMALAR

A	Aylık
art.	Articulatio
A/P	Anterio-posterior
IM	Intra-muskuler
LCA	Ligamentum cruciatum anterius
M/L	Medio-lateral
lig.	Ligamentum
m.	Musculus
NSAİD	Non-steroid antienflamatuar drug
n.	Nervus
PDS	Polydioxanon
TPLO	Tibial plateau levelling osteotomy
v.	Vena
Y	Yaşlı
♀	Dişi
♂	Erkek

ŞEKİLLER

- Şekil 1.1.** Acetabulum kırığı sağaltımı amacı ile kullanılan eğimli plak ve dinamik kompresyon plağı (Hamish ve Butterworth, 2000'den alınmıştır).
- Şekil 1.2.** Os ischium'un kemik tutucularla tutularak acetabulum kırığının redükte edilmesi (Fossum, 2002'den alınmıştır).
- Şekil 1.3.** Sağlıklı bacakta ve kraniodorsal yöndeki kalça eklemi çıkığında trochanter major'un tuber ischii ve tuber ilium'a göre pozisyonu (Fossum, 2002'den).
- Şekil 1.4.** Transacetabular pin uygulaması (Hamish ve Butterworth, 2000'den alınmıştır).
- Şekil 1.5.** Transversal patella kırığının Kirschner ve serklaj telleri kullanılarak sağaltımı (Hamish ve Butterworth, 2000'den alınmıştır).
- Şekil 1.6.** Ligamentum patellae kopuğunda ligamentin dikilmesinin ardından m. quadriceps femoris tendonu ile tuberositas tibiae arasına serklaj telinin uygulanması (Piermattei ve ark., 2006'dan alınmıştır).
- Şekil 1.7.** LCA kopuğunda öne doğru çekmece gözü hareketi (Hamish ve Butterworth, 2000'den alınmıştır).
- Şekil 2.1.** Kirschner telinin bükülmesiyle hazırlanan toggle.
- Şekil 2.2.** Derinin dezenfekte edilmesi ve tıraş edilmeyen bölgenin steril bezle örtülmesi.
- Şekil 2.3.a.** Kalça eklemine kraniolateral yaklaşım aşamaları: Deri ensizyonu (a), fascia lata ensizyonu (b), intermuskuler ensizyon (c) (Piermattei ve Johnson, 2004'ten).
- Şekil 2.3.b.** Kalça eklemine kraniolateral yaklaşım aşamaları: Bölgedeki önemli kas, sinir ve damarlar (d), eklem kapsülü ensizyonu (e), caput femoris'e ulaşım (f) (Piermattei ve Johnson, 2004'ten alınmıştır).
- Şekil 2.4.a.** Diz eklemine lateral cerrahi yaklaşım aşamaları: Deri ensizyonu (a), fascia lata ve eklem kapsülü ensizyonları (b) (Piermattei ve Johnson, 2004'ten).
- Şekil 2.4.b.** Diz eklemine lateral cerrahi yaklaşım aşamaları: Patella'nın mediale luksasyonu (c) (Piermattei ve Johnson, 2004'ten).
- Şekil 2.5.** Tuberositas tibiae'ya dikiş materyalinin geçirilmesi için iki kanalın açılmasıyla uygulanan lateral retinaküler stabilizasyon tekniğinde postoperatif radyografik görünüm (olgu no: 5).
- Şekil 3.1.** Olguların tanıya göre dağılımı.
- Şekil 3.2.** Olguların ırklarına göre dağılımı.
- Şekil 3.3.** Olguların yaşa göre dağılımı.
- Şekil 3.4.** Merkezi acetabular kırığın A/P yönde alınan bilateral pelvis radyografisi (olgu no: 9).
- Şekil 3.5.** Kraniodorsal yöndeki coxofemoral luksasyonda ekstremitenin görünüşü (a,b) ve A/P yönde alınan bilateral pelvis radyografisi (c) (Olgu no: 19).
- Şekil 3.6.** Kraniodorsal yöndeki coxofemoral luksasyon olgusunda preoperatif (a), toggle pin fiksasyon operasyonu sonrası 1. (b) ve 10. gün (c) alınan radyogramlar (olgu no: 4).
- Şekil 3.7.** Coxofemoral luksasyonda preoperatif (a) ve toggle pin uygulaması sonrası (b) A/P yönde alınan röntgen filmleri (olgu no: 6).
- Şekil 3.8.** Kraniodorsal yöndeki coxofemoral luksasyonda A/P yönde alınan bilateral pelvis radyografisi (a) ve toggle pin fiksasyon operasyonundan görüntüler: Deri ensizyonu (b), caput femoris'e ulaşım (c), fovea capitis'ten trochanter major'e doğru matkapla kanal açılması (d, e) (olgu no: 13).
- Şekil 3.9.** Mediale patella luksasyonu preoperatif röntgen filmi (Olgu no: 2).

- Şekil 3.10.** Preoperatif 4. dereceden mediale patella luksasyonu ve postoperatif 10. gün subluksasyon (Olgu no: 7).
- Şekil 3.11.** Parmak ucu ile yere temas (a) ve valgus stres uygulanarak A/P yönde alınan röntgen filminde medial eklem boşluğundaki artış (b) (olgu no: 21).
- Şekil 3.12.** Valgus stres testi (a) ve eklem medialinde belirgin effüzyon (b) (Olgu no: 20).
- Şekil 3.13.** LCA ruptunda yere basış (Olgu no: 17).
- Şekil 3.14.** Tibial kompresyon testi uygulanarak M/L yönde alınan radyografide tibia'nın femur'a göre kranialde yer alışı (olgu no: 10).
- Şekil 3.15.** Kronik LCA kopuğunun A/P (a) ve M/L (b) radyografik görünümü (Olgu no: 16).
- Şekil 3.16.** Lateral retinaküler stabilizasyon operasyonundan görüntüler: Diz eklemine lateral cerrahi yaklaşım (a), menisküslerin inspeksiyonu (b), dikiş materyalinin fabella'nın altından geçirilmesi (c), tuberositas tibiae'ya kanal açılması (d), dikiş materyalinin düğümlemesi (e) (Olgu no: 17).
- Şekil 3.17.** LCA kopuğunda operasyon öncesi (a) ve lateral retinaküler stabilizasyon operasyonu sonrası 10. günde (b) tibial kompresyon uygulanarak M/L yönde alınan röntgen filmleri (olgu no: 10).
- Şekil 3.18.** LCA kopuğunda preoperatif ve intrakapsüler bağ onarımı operasyonu sonrası 10. gün M/L yönde alınan röntgen filmleri (olgu no: 8).
- Şekil 3.19.** Lateral retinaküler stabilizasyon operasyonu sonrasında M/L yönde alınan röntgen filmi (olgu no: 5).

ÇİZELGELER

- Çizelge 2.1.** Tez olgularını oluşturan köpeklerle ilgili bilgiler.
Çizelge 3.1. Tez olgularına ait bulgular.

1. GİRİŞ

1.1. Coxofemoral Eklemın Travmatik Lezyonları

1.1.1. Coxofemoral Eklemının Anatomisi

Kalça eklemi, ekstensiyon-fleksiyon, adduksiyon-abduksiyon hareketlerini yapmaya uygun diartrodial bir eklemdir. Bu hareketler çevredeki yumuşak dokular tarafından sınırlandırılmaktadır. Caput femoris'i acetabulum'da tutan anatomik oluşumlar fossa acetabuli ile fovea capitis femoris arasında uzanan lig. teres femoris, eklemın ventralindeki transacetabular ligament ile eklem kapsülü ve pelvisten başlayıp femur'a yapışan kaslardır (Hamish ve Butterworth, 2000).

1.1.2. Acetabulum Kırığı

Pelvis kırıkları ile kedi ve köpeklerde sıklıkla karşılaşmaktadır. Yüksekten düşme, tekmelenme, ezilme gibi travmatik etkenlerle de oluşabileceği gibi, en önemli nedenleri trafik kazalarıdır ve çoğunlukla göğüs ve abdomen komplikasyonları ile birlikte karşımıza çıkmaktadırlar. Pelvis kırıklarının olası diğer komplikasyonları şunlardır (Kaya ve ark., 1999; Hamish ve Butterworth, 2000):

- İdrar kesesi yırtılması
- Uretra yırtılması veya ayrılması
- Rektum Yırtılması
- Periferal sinir zedelenmeleri
- Prepubik tendonun yırtılması
- Perineal laserasyonlar

Hastaların kardiyovasküler ve respiratörük durumlarına özellikle dikkat edilerek fiziksel muayeneleri dikkatlice yapılmalıdır. Travmatik akciğer sendromu, travmatik myocarditis, pneumothorax ve spinal kırıklar rastlanabilecek önemli

komplasyonlardır. Bütün hastalara uygun intravenöz sıvı sađaltımı başlanmalı, göğüs radyografileri alınmalıdır. Hayvanların ağrısının ortadan kaldırılması da önemlidir. Pelvis kırığı olan hayvanlar genellikle hipovolemik ve\veya renal fonksiyonu bozulmuş olabilmektedir. Bu nedenle böyle hastalara non-steroid antienflamatuar ilaç uygulamalarından kaçınılmalıdır. Carprofen, diğerlerine göre daha güvenli bir NSAİD (Non-steroid antienflamatuar drug) olduğu için daha rahat kullanılabilir, ancak morphine ve pethidine gibi opioidler pelvis kırıklarında tercih edilen ilaçlardır (Hamish ve Butterworth, 2000; Piermattei ve ark., 2006).

Üriner kanal da pelvis kırıklarından etkilenebilmektedir. Dolu bir idrar kesesi travma anında yırtılabilmektedir. Üretra da özellikle erkek köpeklerde zaman zaman yırtılmaktadır. Hastanın idrar çıkarabilmesi, alt üriner kanalın ciddi bir şekilde zarar görmüş olabileceği ihtimalini tamamen ortadan kaldırmamaktadır. Lateral abdominal radyografi sađlam idrar kesesinin tespit edilmesine yardımcı olmaktadır fakat idrar kesesi veya uretra ile ilgili herhangi bir şüpheyi tamamen ortadan kaldırabilmek için pozitif kontrast retrograd uretrosistogram uygulanmalıdır. Diğer abdominal organlarda oluşan lezyonlar abdominal radyografide saptanabilmekte, ultrasonografi ise karaciğer, dalak veya böbreklerdeki yıkımlanmanın veya karın boşluğundaki sıvı birikiminin tanısında yararlı olabilmektedir (Hamish ve Butterworth, 2000).

Kalça kırıklarında n. ischiadicus parezisi gibi periferik sinir lezyonları ile sıklıkla karşılaşmakla birlikte bu problem genellikle geçicidir. Özellikle spinal bir travmayı tespit edebilmek açısından hastaların nörolojik muayenelerinin yapılması önemlidir (Kaya ve ark., 1999; Hamish ve Butterworth, 2000).

Kalça eklemi arka bacaklardaki ağırlığı pelvis aracılığı ile columna vertebralis'e iletir. Deplase olan acetabulum kırığı cerrahi olarak sađaltılmadığı zaman caput femoris ile acetabulum arasındaki uyum kaybolmakta, bunun neticesinde oluşan dejeneratif eklem hastalığı ağrı ve topallığa neden olmaktadır (Fossum, 2002).

Pelvis kırıklarının %29'unu acetabulum kırıkları oluşturmaktadır (Mccartney ve Garvan, 2007). Acetabulum'un kraniodorsal 2\3'lük bölümü, kalçanın esas ağırlık

taşıyan bölümüdür. Bu bölgeyi içeren kırıklar, ciddi deplasman göstermese bile cerrahi olarak sağaltılmalıdır. Deplasman göstermeyen acetabulum'un kaudal 1\3'lük bölümünü içeren kırıklar ile iskeletsel gelişimini tamamlamamış hayvanlarda acetabulum'un ağırlık taşıyan bölgesinde gözlenen, ventrodorsal ve laterolateral grafilerde herhangi bir deplasman göstermeyen kırıklar konservatif sağaltımla başarılı bir şekilde kontrol altına alınabilmektedir (Hamish ve Butterworth, 2000; Piermattei ve ark., 2006). Konservatif olarak sağaltılan erişkin hayvanlar uzun dönemde dejeneratif eklem hastalığı ile karşımıza gelebilmektedir (Piermattei ve ark., 2006).

Bazı çok parçalı acetabulum kırıklarının redüksiyonu mümkün olmamakta, bu olgular eksizyon artroplastisi veya total kalça replasmanı teknikleri kullanılarak sağaltılabilmektedir (Fossum, 2002).

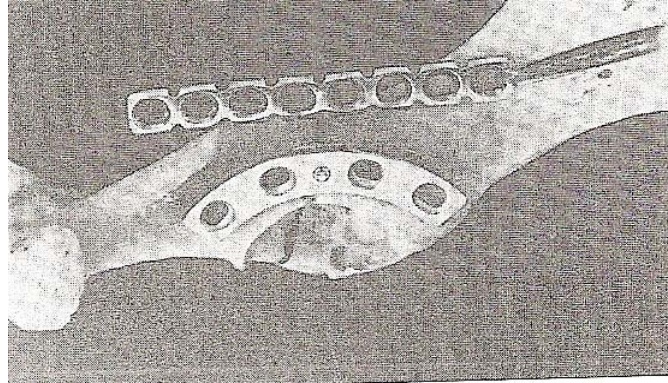
1.1.2.1. Tanı

Ventrodorsal ve latero-lateral pozisyonda alınan bilateral pelvis radyografileri, acetabulum kırığının tanısında kullanılmaktadır (Fossum, 2002).

1.1.2.2. Sağaltım

Acetabulum kırıklarının sağaltımında amaç, kırığın en erken zamanda redüksiyonu ve primer kemik iyileşmesini desteklemek için rijid fiksasyondur (Hamish ve Butterworth, 2000). Özellikle travmatik akciğer ve miyokart sendromları anesteziyi riskli hale getirmekte, operasyonu hayvan stabil olana kadar ertelemek zorunda bırakmaktadır. İlk 4 gün içerisinde redüksiyon ve fiksasyon daha kolay yapılmakta, operasyon geciktikçe önemli sinir ve damarların zedeleme riski artmakta, kırık fragmentlerinin redüksiyonu zorlaşmakta ve operasyon süresi uzamaktadır (Piermattei ve ark., 2006).

Günümüzde acetabulum'un dorsal kenarına plak uygulanması en geniş uygulama alanı bulan sağaltım yöntemidir. Bu amaçla üretilmiş eğimli acetabular plaklar vardır. Sağaltım amacıyla rekonstrüksiyon veya dinamik kompresyon plağı kullanılacaksa, bu plaklar operasyondan önce benzer büyüklükteki bir kalça örneğine bakılarak eğilmeli, bu şekilde operasyon süresi kısaltılmalıdır (Hamish ve Butterworth, 2000) (Şekil 1.1).

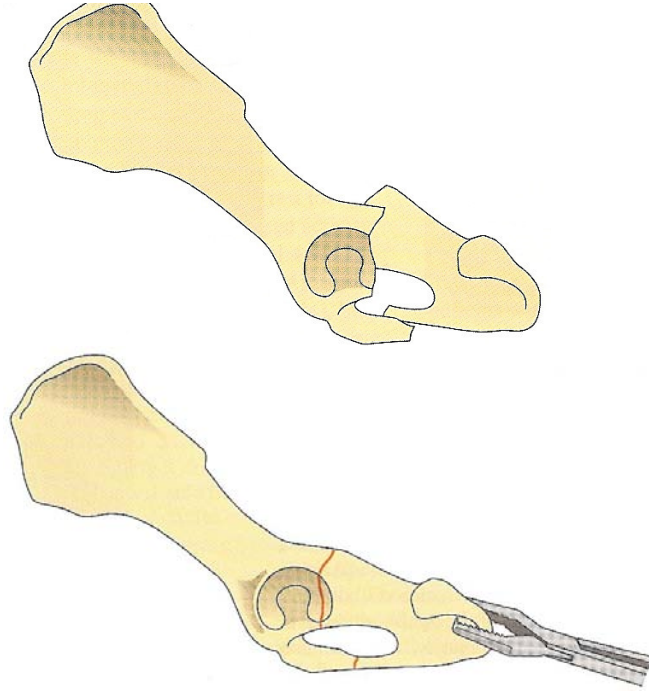


Şekil 1.1. Acetabulum kırığı sağaltımı amacı ile kullanılan eğimli plak ve dinamik kompresyon plağı (Hamish ve Butterworth, 2000'den).

Uygulanacak redüksiyon metodu, kırığın yeri ve şekline göre farklılık göstermektedir. Acetabular kırıklar sıklıkla os ilium kırıkları ile birlikte karşımıza çıkmaktadır. Böyle olgularda öncelikle os ilium kırığını stabilize ederek acetabulum stabilizasyonu için bir fragmenti sabitlemek operasyonu kolaylaştıracaktır. Kranial acetabulum'a kadar uzanan oblik kaudal os ilium kırıkları ve kaudal acetabulum'a kadar gelen os ischium kırıkları interfragmenter kompresyon vidaları ile stabilize edilebilmektedir. Plak ve vida yerleştirmenin zor olduğu küçük köpek ve kedilerde çok iyi bir stabilizasyon yöntemi olmamakla birlikte alternatif olarak iki vida veya iki Kirschner teli ve germe teli, acetabulum kırığının cerrahi sağaltımı amacı ile kullanılabilir (Hamish ve Butterworth, 2000; Piermattei ve ark. 2006).

Acetabular kırık fragmentlerini yakalamak ve plak uygulaması sırasında redükte pozisyonda tutmak için redüksiyon forsepslerinden faydalanılır. Os ischium'un Steinmann pini ile geçici olarak transfiksasyonu veya küçük bir deri ensizyonu ile os

ischium'un kemik tutucularla yakalanması ile redüksiyon için gerekli traksiyon sağlanabilir (Şekil 1.2). Plağın önce kaudal fragmente tutturulması redüksiyonu kolaylaştıracaktır (Hamish ve Butterworth, 2000). Kaudal fragmente en az 2, kranial fragmente ise 3 vida tutturulması önerilmektedir (Fossum, 2002).



Şekil 1.2. Os ischium'un kemik tutucularla tutularak acetabulum kırığının redükte edilmesi (Fossum, 2002'den).

Acetabulum kırıklarında anatomik redüksiyon çok önemlidir. Redüksiyon sırasında n. ischiadicus dikkatle korunmalıdır. Redüksiyon tamamlandıktan sonra kırık hattı, acetabulum'un üst kenarı ve acetabulum içindeki eklem kıkırdağı kontrol edilmelidir (Piermattei ve ark., 2006). Plak uygulamasının ardından eklem kapsülü dikilir, gluteal kaslar tenotomi uygulanmışsa tendo dikişleri ile, osteotomi uygulanmışsa vida veya iki Kirschner teli ve germe teli kullanılarak sabitlenir (Piermattei ve ark., 2006).

Kemik vidası, tel ve polymethylmethacrylate kullanılarak da acetabulum kırıkları kolaylıkla sağaltılmakta, sonuçlar tatmin edici olmaktadır (Lewis ve ark., 1997).

Operasyondan sonra redüksiyon ve implant pozisyonu radyografi alınarak kontrol edilmeli, hayvanın ağrısı kontrol altına alınmalıdır (Fossum, 2002). İdeal olarak hayvanın operasyon sonrası erken dönemde kalça eklemine aktif olarak kullanması istenir. Bu amaca stabil bir fiksasyon, uyumlu bir hasta sahibi ve egzersiz sınırlandırması, hiperaktif hareketlerde bulunup stabilizasyonu zorlamayacak sakin mizaçlı bir hasta gibi koşullar sağlanırsa ulaşılabilir. Bunlardan herhangi birisinin olmadığı durumlarda 2-3 hafta boyunca Ehmer fleksiyon bandajı uygulanmalıdır. Egzersiz 6 hafta boyunca kısıtlandıktan sonra dereceli olarak arttırılır ve 10-12. haftalarda hayvan normal aktivitesine geri döner (Piermattei ve ark., 2006).

1.1.2.3. Prognoz

Eğer hızlı anatomik redüksiyon ve stabil fiksasyon sağlanmış ise cerrahi olarak sağaltılan olguların % 80'inden çok iyi veya iyi sonuçlar alınmaktadır (Hamish ve Butterworth, 2000).

1.1.3. Coxofemoral Luksasyon

Kalça eklemi çıkığı, caput femoris'in travmatik etkilerle acetabulum içerisinden dışarıya çıkmasıdır (Fossum, 2002). Küçük hayvanlarda en sık karşılaşılan çıkık türüdür. Her ırktan genellikle 1 yaş üstündeki hayvanlarda görülmektedir. İskeletsel olgunluğa erişmemiş genç hayvanlarda aynı şiddetteki bir travma genellikle caput femoris'te epifizer ayrılmalara neden olmaktadır (Hamish ve Butterworth, 2000).

Köpek ve kedilerde oluşma nedeni % 59-83 oranlarında trafik kazalarıdır. Çoğu olgu tek taraflıdır ve kalça eklemine çıkması için gerekli kuvvetin ciddi boyutta olmasından dolayı %50 oranında komplikasyonlarla, özellikle göğüs travması ile birlikte karşımıza çıkmaktadır (Piermattei ve ark., 2006). Yumuşak doku yıkımlanması değişken olmakla birlikte her olguda eklem kapsülü yırtılmakta, lig. teres femoris ise kopmakta veya fovea capitis'ten avülziye olmaktadır. Daha ciddi

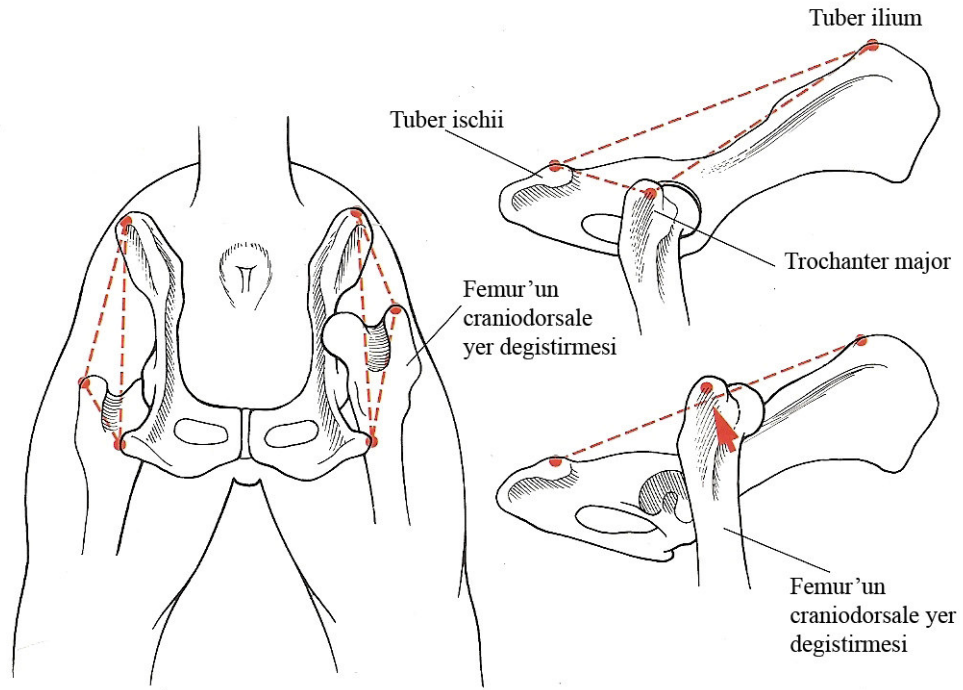
travmalarda gluteal kaslardan bir veya birkaçı parsiyel veya total olarak yırtılabilmektedir (Fossum, 2002).

1.1.3.1. Fiziksel Muayene Bulguları

Kalça eklemi çıkığı problemi olan hayvanlar kliniğe tek taraflı topallık şikayeti ile getirilir. Hasta sahibi travmaya tanık olmuş olabilir ve topallığın aniden başladığını söyler (Fossum, 2002; Piermattei ve ark., 2006). Klinik muayenede bölgede ağrı, deformite, krepitasyon ve bacağın sınırlı veya anormal hareketi tespit edilir. Belirtiler, caput femoris'in acetabulum'a göre yerine bağlı olarak değişiklik gösterir (Piermattei ve ark., 2006).

Çıkık kalça ekleminin manipülasyonu genellikle krepitasyon ve ağrıya neden olmaktadır. Köpeklerde %78, kedilerde ise %73 oranında kraniodorsal kalça eklemi çıkıkları oluşmaktadır (Hamish ve Butterworth, 2000; Piermattei ve ark., 2006).

Kraniodorsal kalça eklemi çıkığında caput femoris, acetabulum'un kraniodorsalinde yer alır (Piermattei ve ark., 2006). Her iki ekstremitede ekstensiyonda iken sağlıklı bacakla karşılaştırıldığında etkilenen ekstremitenin daha kısa olduğu görülür (Hamish ve Butterworth, 2000). Femur adduksiyonda, diz dışarıya doğru, tarsal eklem ise içeriye doğru bükülmüştür. Palpasyonda trochanter major, sağlıklı ekstremitedeki trochanter mahor'a göre daha proksimaldedir ve tuber ischii ile trochanter major arasındaki mesafe artmıştır (Şekil 1.3) (Piermattei ve ark., 2006).



Şekil 1.3. Sağlıklı bacakta ve kraniodorsal yöndeki kalça eklemi çıkığında trochanter major'un tuber ischii ve tuber ilium'a göre pozisyonu (Fossum, 2002'den).

Hayvan, çıkık kalça eklemi üstte kalacak şekilde yana yatırılarak parmak deplasman testi uygulanır. Bir elin başparmağı ile trochanter major'un kaudalindeki yumuşak doku girintisine baskı uygulanırken diğer elle bacak dizden tutulur ve femur dışarıya doğru döndürülür. Normal bir kalça ekleminde trochanter major kaudale doğru kayıp başparmağı yumuşak doku girintisinden dışarıya atacaktır. Kalça eklemi çıkığı durumunda trochanter major kaudale dönmek yerine caput femoris kraniale doğru döner ve başparmağı olduğu yerden dışarıya çıkaramaz (Hamish ve Butterworth, 2000).

Kaudodorsal kalça eklemi çıkığı ender olarak gözlenir. Femur hareketlidir ve kraniodorsale yer değiştirebilir. Femur, acetabulum'un kaudodorsalindedir ve n. ischiadicus'un zarar görme riski vardır. Ekstremité geriye doğru çekildiğinde diğer ekstremitéye göre uzun, ventrale çekildiğinde kısadır. Femur abduksiyonda, diz içeriye, topuk ise dışarıya doğru bükülmüştür. Palpasyonda trochanter major ile tuber ischii arasındaki mesafenin daraldığı gözlenir (Piermattei ve ark., 2006).

Ventral kalça eklemi çıkığı ile çok ender olarak karşılaşmaktadır (1,5% - 3,2%). Muhtemelen caput femoris'in foramen obturatum'a oturması ve n. obturatorius'a baskı yapması nedeniyle ciddi hareket kaybı ve ağrılara neden olmaktadır. Etkilenen ekstremitenin boyu sağlıklı ekstremiteye göre uzundur (Hamish ve Butterworth, 2000; Piermattei ve ark., 2006).

1.1.3.2. Tanı

Genellikle klinik belirtiler tanı için yeterli olsa da kalça eklemi çıkığı ile benzer klinik semptomlar gösteren veya kalça eklemi çıkığı sağaltımına cevap vermeyecek olan patolojilerin saptanması açısından tanıda radyografiden yararlanılmalıdır. Acetabulum kırığı, caput femoris'in physisi, collum femoris ve caput femoris'in kırığı bu patolojilere örnek olarak gösterilebilir. Yine kalça displazisi veya Legg-Calve-Perthes hastalığının varlığı, redüksiyondan sonra stabilizasyonu önleyecektir. Lig. teres femoris'in avülzyon kırığı genellikle kapalı redüksiyonun başarı şansını düşürmektedir. Kapalı redüksiyon başarılı olsa bile eklem içinde kemik parçasının varlığı sıklıkla dejeneratif eklem hastalığına neden olmaktadır. Çıkık minimal bir travma neticesinde oluşmuşsa kalça displazisi nedeni laksite her zaman göz önünde bulundurulmalıdır (Piermattei ve ark., 2006).

1.1.3.3. Sağaltım

Eklem kıkırdağının beslenmesi, normal hareket sırasında pompalanan eklem sıvısı aracılığı ile olmaktadır. Kalça eklemi çıkıkları, çevreleyen yumuşak dokunun daha fazla travmaya maruz kalmasını ve eklem kıkırdağının dejenerasyonunu engellemek amacıyla mümkün olduğu kadar erken bir şekilde sağaltılmalıdır. Redüksiyon kapalı veya açık olmak üzere iki şekilde yapılmaktadır (Fossum, 2002).

1.1.3.3.1. Kapalı redüksiyon

Kalça eklemi çıkıklarının kapalı redüksiyonu ilk 48 saatte daha kolay bir şekilde uygulanmaktadır (Hamish ve Butterworth, 2000). Zaman geçtikçe özellikle büyük ırk köpeklerde kas kontraksiyonlarına bağlı olarak redüksiyon zorlaşır. Acetabulum içindeki yumuşak doku acetabulum'u tıkar ve düzgün bir redüksiyonu zorlaştırır. Çıkığın oluşumundan sonraki 7 – 10. günlerde acetabular eklem kapsülünün hareketli caput femoris tarafından sürekli ezilmesi nedeniyle caput femoris'in eklem kapsülü tarafından sarılması zorlaşır. Fibröz skar dokusu 14 – 21. günlerde çıkığı sabitlemeye başlar. Bazı kronik olgularda lig. teres femoris gluteal kaslara veya os ilium'a tutunarak çıkığı iyice sabitler. Tüm bu sebeplerden dolayı, hastanın stabil olduğu ve genel anestezi uygulanmasında sakıncanın olmadığı en erken dönemde kapalı redüksiyon gerçekleştirilmelidir (Piermattei ve ark., 2006).

Kraniadorsal kalça eklemi çıkığında hayvan anesteziye alınır ve köpek, etkilenen ekstremitte üstte kalacak şekilde yan yatırılır. Çekme uygularken karşıdan hayvanı desteklemek amacıyla ekstremitenin altından havlu veya ip geçirilerek sabitlenir veya asistana tutturulur. Ekstremitte hafifçe abdukte edilerek ventrokaudal yöne doğru çekilir. Caput femoris acetabulum seviyesine geldiğinde femur içeriye doğru çevrilerek caput femoris'in acetabulum'a oturması sağlanır. Eğer traksiyon yalnız başına işe yaramazsa başparmakla trochanter major'a baskı uygulanarak işlem tamamlanır. Caput femoris'in acetabulum'a oturduğunun hissedilmesinin ardından parmakla trochanter major üzerine baskı uygularken ekleme ekstensiyon ve fleksiyon hareketleri yaptırılarak eklem içindeki hematoma ve debrisin boşalması sağlanır. Bu hareket 10 – 15 dakika boyunca tekrarlanmalıdır (Hamish ve Butterworth, 2000; Fossum, 2002).

Redüksiyonun ardından mutlaka radyolojik muayene yapılmalıdır. Eğer ventrodorsal radyografi pozisyonunun reluksasyona sebep olacağı düşünülüyorsa lateral grafi de yeterli olabilmektedir. Kurbağa pozisyonunda alınan ventrodorsal radyografiler genellikle reluksasyona neden olmamaktadır (Hamish ve Butterworth, 2000).

Bacak 3 – 10 gün süre ile Ehmer fleksiyon bandajında tutulur. Bu bandajın özelliği femur'u abdukte ederek caput femoris'i acetabulum içerisine bastırmaktır. Bandaj çıkarıldıktan sonra 2 hafta boyunca hareket kontrollü yürüyüşlerle kısıtlanmalıdır (Hamish ve Butterworth, 2000; Fossum, 2002).

Kaudodorsal kalça eklemi çıkıklarının kapalı redüksiyonu için de benzer teknikler uygulanmaktadır (Piermattei ve ark., 2006).

Ventral kalça eklemi luksasyonunun kapalı redüksiyonu için hayvan yine yan yatırılır. Bir elle tarsal eklemden tutulan ekstremiteye traksiyon ve abduksiyon uygulanır ve caput femoris acetabulum seviyesine çekilmeye çalışılır. Daha sonra bacak proksimale doğru itilir ve caput femoris acetabulumuna oturtulur. Redüksiyondan sonra eklem, abduksiyonu önleyen Hobbles bandajına alınır. Prosedürden 4 – 7 gün sonra bandaj çıkartılır, aktivite 2 hafta süre ile sınırlandırılır (Fossum, 2002).

Kapalı redüksiyonun bir kez denendiği hastalarda %47 – 65 oranında başarısızlıkla sonuçlandığı saptanmıştır. Kapalı redüksiyon denemeleri başarısızlıkla sonuçlansa bile daha sonra yapılacak olan açık redüksiyonun başarısını muhtemelen etkilememektedir (Bone ve ark., 1984; Basher ve ark., 1986; Piermattei ve ark., 2006).

Kapalı redüksiyonun ardından oluşan reluksasyonun nedenleri (Hamish ve Butterworth, 2000):

1. İnterpoze olmuş, yırtılmış eklem kapsülüne veya kemik fragmentlerine bağlı olarak caput femoris'in acetabulum'a sağlıklı bir şekilde oturamaması
2. Kalça displazisi
3. Kalça eklemine destekleyen kas gruplarının travma anında yırtılması olarak sıralanabilir.

Redüksiyondan sonraki 3 hafta içinde tekrar çıkmayan kalça eklemlerinde, başka bir travma ile karşılaşılmazsa veya kalça laksitesi yoksa prognoz çok iyidir (Piermattei ve ark., 2006).

Eğer kalça eklemi, maniplasyon sırasında kolayca çıkıyorsa hastaya Ehmer fleksiyon bandajı, DeVita pini, dinamik transartiküler eksternal iskelet fiksatorü veya açık redüksiyona ilaveten bu destek tekniklerinden birinin uygulanması önerilmektedir (Hamish ve Butterworth, 2000).

Redüksiyon stabil değil ise Ehmer fleksiyon bandajı yapıldıktan veya çıkarıldıktan sonra reluksasyon oluşacaktır. Ekstremitte bandajda iken eklem tekrar çıkması ve haftalarca bu şekilde kalması neticesinde çıkıktan daha zor sağaltılan yumuşak doku kontraktürleri ile karşılaşılır. Bu nedenle böyle olgulara Ehmer fleksiyon bandajı uygulanmamalıdır (Hamish ve Butterworth, 2000).

Kalça eklemi etkileyen dejeneratif lezyonlar, avülziyon kırığı ve bölgedeki diğer kırıklarda kapalı redüksiyon kontraendikedir (Popovitch ve Nannos, 2000).

1.1.3.3.2. Açık Redüksiyon

Fovea capitis'in avülziyonu ve kapalı redüksiyonun başarısızlıkla sonuçlanması hallerinde açık redüksiyon endikedir. Kalça eklemi yumuşak doku lezyonları bakımından incelenip, tanımlanan birçok sağaltım tekniğinden uygun olanı seçilir. Eğer bölgedeki yumuşak doku lezyonları onarılamayacak düzeyde ise eksizyon artroplastisi veya total kalça replasmanı gibi alternatif sağaltım yöntemleri düşünülmelidir (Fossum, 2002).

Kalça eklemi çıkığında bölge normal anatomik görünümünden uzaklaşmıştır ve dokuların ayırılması güçtür. Eklemi çevreleyen kaslar genellikle ezilmiş ve ödemlidir. Cerrahi yaklaşımdan önce çıkığı redükte etmek, çevredeki dokuları ayırt etmek açısından hekime kolaylık sağlamaktadır (Fossum, 2002).

Cerrahi stabilizasyon, eğer eklem kapsülü parçalanmamışsa, kapsüller rekonstrüksiyon ile sağlanabilir. Eğer kapsül sağlıklı bir şekilde kapatılamazsa veya ek desteğe ihtiyaç varsa, hastalara kapsül iyileşmesi için gerekli 3-4 hafta boyunca eklem stabilitesini destekleyecek diğer rekonstrüktif prosedürler uygulanır. Bu prosedürler yapay eklem kapsülü rekonstrüksiyonu, toggle pin fiksasyon, ekstra-artiküler emilebilen dikiş stabilizasyon ve transacetabular pin'dir. Trochanter major'un translokasyonu ile stabilizasyona ek destek sağlanabilir. Köpekte kalça displazi gelişimi var ise üçlü pelvis osteotomisi (Triple Pelvic Osteotomy; TPO) kalça redüksiyonunun devamlılığı için endikedir (Martini ve Simonazzi, 2001; Fossum, 2002).

Ekleme kraniolateral yaklaşımla ulaşılır (Piermattei ve Johnson, 2004). Gerekirse trochanter major'un osteotomisi yapılır. M. gluteus profundus yukarıya doğru çekilir ve kalça eklemine kraniodorsalindeki caput femoris bulunur. Caput femoris ve acetabulum'daki lig. teres femoris kalıntıları ve debris uzaklaştırılır. Eklem redükte edildikten sonra acetabulum'un caput femoris'i kapsamaması ve bacak her yöne hareket ettirilerek stabilizasyonun sağlamlığı kontrol edilir. Redüksiyon sağlandıktan sonra aşağıdaki stabilizasyon tekniklerinden biri uygulanır (Fossum, 2002).

1.1.3.3.2.1. Eklem Kapsülü Rekonstrüksiyonu

Eklem kapsülünün bütünlüğü bazen caput femoris'in çıkabileceği küçük bir delik veya collum femoris'e yapıştığı yerden küçük bir ayrılma şeklinde bozulmaktadır. Her iki durumda da acetabulum caput femoris'i iyi derecede kapsamışsa ve her yönde hareket ettirildiği zaman eklem stabil ise sadece kapsülün dikilmesi stabilizasyon için yeterli olabilmektedir (Fossum, 2002).

Eklem kapsülü emilmeyen ipliklerle basit ayrı dikişlerle dikilir. Eğer kapsül insersiyon bölgesinden yırtılmışsa, collum femoris'e dikişlerin geçeceği küçük delikler açılır ve kapsül dikişler ile bu deliklere tutturulur (Fossum, 2002).

1.1.3.3.2.2. Yapay Eklem Kapsülü Rekonstrüksiyonu

Eklem kapsülünün primer olarak dikilmesinin imkansız olduğu olgularda kullanılır. Acetabulum'un kraniodorsal kenarı ile fossa trochanterica'ya yerleştirilen dikişlerle prostetik kapsül oluşturulur (Fossum, 2002).

Acetabulum'un dorsoline, biri saat 10, diğeri saat 1 pozisyonunda iki tane vida yerleştirilir. Fossa trochanterica'ya da bir vida yerleştirilir. Alternatif olarak fossa trochanterica'ya, içinden dikişin geçeceği bir kanal açılır. Kalın emilmeyen dikiş materyalleri acetabular vidalar ile fossa trochanterica arasından 8 şekilde geçirilir (Fossum, 2002).

1.1.3.3.2.3. Toggle Pin Fiksasyon

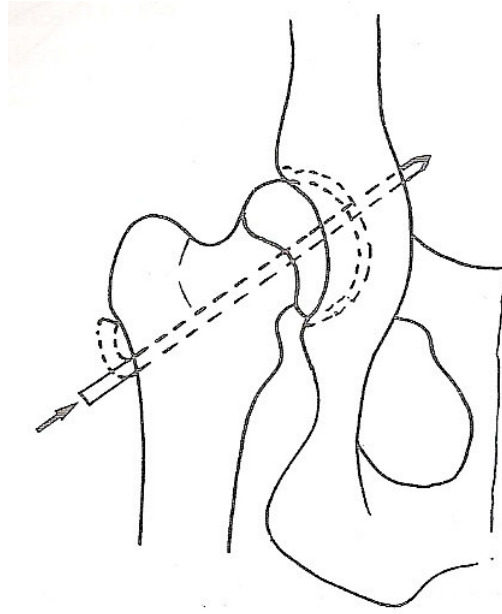
Eklem kapsülü fazlaca zarar gördüğünde veya çıkık kronik olduğunda toggle pin tekniği daha faydalı olmaktadır. Düzgün olarak yerleştirilen sentetik lig. teres femoris, kapsüler fibroplazi oluşuncaya kadar eklemi stabil halde tutacaktır (Fossum, 2002).

Sentetik lig. teres femoris oluşturmak için kullanılan materyallerin ekleme zarar verdiğine dair bir kanıt yoktur. Reluksasyon olgularında kopan sentetik bağın rejenere olan lig. teres femoris içerisinde kapsülle çevrelendiği ve eklem içerisiyle herhangi bir iletişiminin kalmadığı tespit edilmiştir (Piermattei ve ark., 2006). Bu amaçla kullanılan materyaller monofilament poliamid, polipropilen veya multiflament poliester dikiş materyalleridir (Çetinkaya, 2007).

1.1.3.3.2.4. Transacetabular Pin

Trochanter tertius'tan caput femoris'e doğru, lig. teres femoris'in insersiyonundan çıkacak şekilde, kullanılacak olan pin çapından biraz daha küçük bir kanal açılır.

Caput femoris'in artiküler yüzeyinde pinin ucu görülene kadar pin ilerletilir. Luksasyon redükte edilir ve ekstremitte abduksiyon ve biraz internal rotasyon konumuna getirilir. Trochanter major'a medial yönde basınç uygulanırken pin acetabular çukurluğa gönderilir (Şekil 1.4). Acetabulum'un medial duvarının kalınlığı 3-4 mm olduğundan pinin pelvik kanal içerisine çok fazla gönderilmemesine dikkat edilmelidir. Trochanter tertius tarafındaki pinin ucu medial pin migrasyonunu engellemek için eğilir, ekstremitte Ehmer fleksiyon bandajına alınır ve pin 4-7 gün sonra çıkartılır (Fossum, 2002).



Şekil 1.4. Transacetabular pin uygulaması
(Hamish ve Butterworth, 2000'den).

1.1.3.3.2.5. Trochanter Major'un Translokasyonu

Eklem stabil değil fakat gluteal kaslar sağlam ise sağaltıma ek stabilite sağlamak için trochanter major'un osteotomisi yapılır ve normal anatomik yerinden distale ve hafifçe kaudale sabitlenir (Fossum, 2002). Bu şekilde eklem biraz abduksiyona alınmış olur ve caput femoris acetabulum'a daha sağlam bir şekilde oturur (Piermattei ve ark., 2006).

Trochanter major'un osteotomisi yapılır ve gluteal kaslar proksimale çekilir. Eklem içerisindeki debris temizlenip eklem redükte edildikten sonra bacak abduksiyona alınır. Osteotom ve çekiç kullanılarak trochanter major'un normalde oturduğu yerin kaudal ve distalinde yeni bir yüzey oluşturulur. Trochanter major bu yeni yüzeye yerleştirilir ve germe teliyle sabitlenir (Fossum, 2002).

1.1.3.3.2.6. Ekstra-Artiküler Emilebilen Dikiş Materyali ile Stabilizasyon

Bu teknikte bölgeye lateralden yaklaşıp acetabulum içerisindeki pıhtı ve debris uzaklaştırıldıktan sonra os ilium ve trochanter major'a matkapla tünel açılır. Hayvanın büyüklüğüne göre 3-6 adet 2 numara polyglactin 910 dikiş materyali os ilium'daki delikten geçirilir. İpin dorsal ucu trochanter major'daki delikten kraniokaudal yönde, diğer ucu yine kraniokaudal yönde trochanter major'un üstü, gluteal kasların altından geçirilir. Femur abduksiyonda ve içe doğru rotasyonda iken ip uçları sıkılarak düğümlenir. Akut ve kronik travmatik coxofemoral luksasyon sağaltımında kullanılabilecek basit ve etkili bir tekniktir (Martini ve Simonazzi, 2001).

1.1.4. Caput Femoris Kırığı

Caput femoris'in kırıkları genellikle kalça eklemi çıkığı komplikasyonu olarak meydana gelmektedir. Avülziyon kırığı şeklindedir. Lig. teres femoris'in yapışma yerinden kopan kemik parçası caput femoris'ten ayrılır. Lig. teres femoris'e yapışık haldeki kırık fragmenti boyut olarak değişiklik gösterebilmekte, genellikle radyografide tespit edilebilmektedir. Bu olguların sağaltımı için cerrahi müdahale gereklidir ve sağaltım seçenekleri şunlardır (Hamish ve Butterworth, 2000; Piermattei ve ark., 2006):

- Coxofemoral çıkık onarımı sırasında ayrılan parçanın uzaklaştırılması:

Bu işlemten sonra ekstremitte 1 – 2 hafta boyunca immobilize edilmelidir. Uzaklaştırılan fragment çok büyük ise caput femoris'in geri kalan kısmı eklem stabilitesini devam ettiremeyebilir ve reluksasyon oluşabilir. Dejeneratif eklem hastalığı da prosedürün olası komplikasyonlarındanır.

- Açık redüksiyon ve fiksasyon:

Küçük, yivli Kirschner teli, kırık yüzeyinin orta noktasından caput ve collum femoris'e doğru retrograd olarak gönderilir ve trochanter major'un tabanından çıkarılır. Trochanter major'dan çıkan pinin uzunluğu avülziye olan kırık fragmentinin kalınlığıyla eşit olmalıdır. Daha sonra kırık redükte edilir ve pin fragment içine gönderilir. Pin, migrasyonu önlemek için eğilir ve kesilir. Eğer kırık fragmenti yeterince büyük ise 2 adet pin gönderilebilir. Operasyon bölgesi kapatılır ve ekstremitte 10 – 14 gün boyunca Ehmer fleksiyon bandajında tutulur. İyileşme tamamlanıncaya kadar aktivite kısıtlanır (Piermattei ve ark., 2006).

Diğer bir alternatif metot, lig. teres femoris'in kesilerek kırık fragmentlerinin redükte edilmesi ve iki veya daha fazla Kirschner teli kullanılarak stabilize edilmesidir. Mini vidalar da (1,5 – 2,0 mm) stabilizasyon amacıyla kullanılabilir (Piermattei ve ark., 2006).

1.1.5. Kalça Eklemi Travmatik Lezyonlarının Sağaltımında Alternatif Yöntemler

1.1.5.1. Total Kalça Artroplastisi

Total kalça artroplastisi, çeşitli nedenlerle hareket fonksiyonu azalmış ya da kaybolmuş olan art. coxae'nın fonksiyonel işlevini yeniden kazandırmak amacı ile yapılan bir operasyondur (Aslanbey, 1996). Gerek sementli gerekse sementsiz

protezler, köpeklerdeki kalça eklemine nonenfeksiyöz ve nonneoplastik lezyonlarının sağaltımında başarıyla kullanılmaktadır (Çetinkaya ve Olcay, 2006).

1.1.5.2. Eksizyon Artroplastisi

Köpeklerde *articulatio coxae* travmatik, konjenital, neoplastik, enfeksiyöz ve dejeneratif nedenlerle en fazla etkilenen eklemdir. Kalça eklemi problemlerinin sağaltım yöntemlerinden biri olan eksizyon artroplastisi veteriner hekimliğinde ilk defa 1961 yılında, daha önce 1943 yılında insanlarda denenilen yöntemin modifiye edilmiş hali ile bir köpeğin kalça eklemine uygulanmıştır. Daha sonra, özellikle kedi ve köpeklerde kalça eklemine ağrıyı gidermek için bu operasyon tekniği üzerine çalışmalar sürdürülmüştür (İki ve Sağlam, 2004).

Caput ve collum femoris'in osteotomisi şeklinde uygulanan eksizyon artroplastisi, ekleme granülasyon dokusu oluşturarak fonksiyonel iyileşmeyi sağlama işlemidir. Kalça displazisi, Legg-Calve-Perthes hastalığı, tekrarlayan art. coxae luksasyonları, başarısız total kalça protezi uygulamaları, caput ve collum femoris veya acetabulum kırıkları için endike olan bir operasyondur. Eksizyon artroplastisi doğru olarak uygulandığında, sorunlu bir eklem ağrısız ve fonksiyonel işlev gören yalancı bir ekleme dönüştürülür. Anatomik yapısını kaybetmiş bir eklem eskisinden daha iyi olması beklenmemelidir. Prosedür, kedi ve küçük ırk köpeklerde daha başarılı olmaktadır. Maliyeti düşük olan bir operasyondur (İki ve Sağlam, 2004).

1.2. Genu Eklemının Travmatik Lezyonları

1.2.1 Anatomi

Diz eklemi, hem anatomik hem fonksiyonel olarak kompleks bir eklemdir. Primer hareketi menteşe benzeri hareket olsa da menisküsler, femoral kondüllerin hareket sırasında kaymasına olanak sağlar ve neticede fleksiyon derecesine bağlı olarak femur'un tibia'ya göre rotasyon aksisinin değişmesine neden olurlar. Tibia'nın medial ve lateral rotasyonu da mümkündür. Diz eklemi birbiri ile ilişkili 3 eklemden oluşmaktadır; art. femorotibialis, art. femoropatellaris ve art. tibiofibularis proksimalis. Diz ekleminde 4 adet susam kemiği bulunmaktadır. Bunlar: Patella, medial ve lateral fabella ve popliteal susam kemiğidir. Diz eklemının primer bağ desteği, medial ve lateral kollateral bağlar ve eklem içi ön ve arka çapraz bağlar tarafından sağlanmaktadır. Femoral kondüller ile tibial plato arasında medial ve lateral menisküsler yer almaktadır (Hamish ve Butterworth, 2000; Fossum, 2002).

Diz eklemının travmatik lezyonları şunlardır (Hamish ve Butterworth, 2000; Fossum, 2002):

- Patella kırıkları
- Travmatik patella çıkığı
- Ligamentum patellae'nın yırtılması
- Tuberositas tibiae'nın avülzasyonu
- Ön çapraz bağ (Ligamentum Cruciatum Anterior; LCA) kopuğu
- Arka çapraz bağ (Ligamentum Cruciatum Posterior; LCP) kopuğu
- Kollateral bağ kopuğu
- Menisküs yaralanmaları
- Diz eklemi çıkığı

1.2.2. Patella Kırıkları

Patella vücuttaki en büyük susam kemiğidir. Alt yüzeyi sulcus trochlearis'te kayar ve hyalin eklem kıkırdağından oluşur. Patella'nın görevleri m. quadriceps femoris kontraksiyonu sırasında düz çizgi stabilitesini korumak ve bu kas grubu için mekanik etkinlik sağlamaktır (Fossum, 2002).

Patella kırıkları yaygın olarak karşılaşılmayan bir durumdur. Kemik, m. quadriceps femoris tendosu ile lig. patellae arasında olduğundan güçlü distraksiyon kuvvetlerine maruz kalmaktadır (Piermattei ve ark., 2006). Kırık, aşırı kas kontraksiyonları sonrasında veya patella'nın önüne gelen direkt bir travma neticesinde oluşabilmektedir. Patella'nın transversal ve çok parçalı kırıkları sağaltılmazlarsa distraksiyon kuvveti nedeniyle kırık fragmentleri proksimale ve distale çekilerek birbirlerinden uzaklaşmaktadır. Zamanla fragmentler arasında fibröz bir bağ oluşmakta, ancak bu bağ eklemin normal fonksiyonunu yerine getirmesi için yeterli dayanıklılığı sağlayamamaktadır. Ayrıca eklem yüzeyi bütünlüğünün bozulması art. femoropatellaris'te dejeneratif artrit gelişmesine neden olmaktadır (Fossum, 2002).

1.2.2.1. Tanı

Patella kırıkları, her ırk, yaş ve cinsiyetteki köpeklerde görülebilmektedir. Konjenital myotoni görülen ırklar ve spor ırklarda güçlü m. quadriceps femoris kontraksiyonları nedeniyle transversal patella kırıkları ile daha sıklıkla karşılaşılmaktadır (Fossum, 2002).

Patella kırığı tanısı konulan hayvanlar ayaklarının üzerine basamazlar. Palpasyonda diz ekleminin ön yüzünde ağrı ve şişkinlik tespit edilir. Fragmentler çoğunlukla birbirinden ayrıldığından genellikle krepatasyon hissedilmez. Kesin tanı için kraniokaudal ve mediolateral yönde alınan radyografilerden yararlanır (Sağlam ve Kaya, 1999; Fossum, 2002)

1.2.2.2. Medikal Saęaltım

Proksimal ve distal uca yakın küçük kırık fragmentleri, femoropatellar eklem hareketini engellemiyor ise bandajla saęaltılabilir (Fossum, 2002).

1.2.2.3. Cerrahi Saęaltım

Kırık fragmentlerinin eşit boyda olduęu iki parçalı kırıklarda internal fiksasyon endikedir. İmmobilizasyon için monofilament paslanmaz çelik teller kullanılmaktadır. Küçük ırk köpek ve kedilerde 0,6 mm, orta boy köpeklerde 0,8 mm, büyük ırk köpeklerde 1,0 mm'lik serklaj tellerinin fiksasyon materyali olarak kullanımı uygundur (Saęlam ve Kaya, 1999; Piermattei ve ark., 2006).

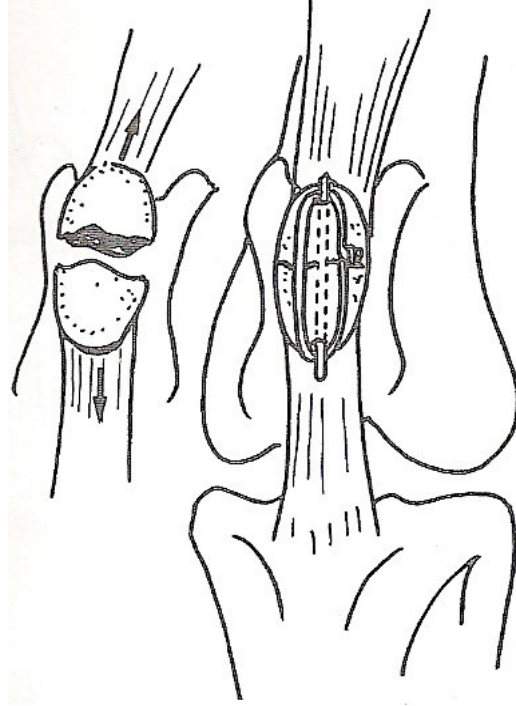
Patella'nın 1/3'ünden küçük olan uç fragmentlerin stabilizasyonu zordur. Böyle olgular kırık fragmentinin uzaklaştırılması ve tendo veya ligamentin patella'ya tekrar tutturulması ile saęaltılırlar. Bazı çok parçalı kırıklarda patella'nın tamamen uzaklaştırılması gerekebilmektedir fakat en azından büyük parça muhafaza edilebilirse, total patellektomi'den daha iyi sonuçlar vermektedir (Piermattei ve ark., 2006).

1.2.2.3.1. Deplasman Göstermeyen Kırıklar

Bu kırıklar iki adet germe teli kullanılarak saęaltılırlar. İlk tel patella'ya yakın bir bölgeden, m. quadriceps femoris tendosu ve ligamentum patellae'dan geçirilir. İkinci tel de aynı bölgelerden fakat daha kranialden geçirilir ve teller sıkılır (Piermattei ve ark., 2006). Teller patella'nın proksimaline ve distaline açılan kanallardan da geçirilebilir (Fossum, 2002).

1.2.2.3.2. Transversal Kırık

Transversal kırıklar küçük ve orta boy hayvanlarda bir Kirschner teli ve bir germe teli kullanılarak sağaltılır. Büyük ırklarda ikinci bir germe teline ihtiyaç duyulmaktadır. Kırık hattının ve eklem yüzeyinin araştırılması için medial veya lateral parapatellar bir ensizyon yapılır. Proksimal fragmente 1,5 mm'lik matkap ucu ile retrograd olarak bir delik açılır. Kırık redükte edilir, matkap ters çevrilir ve alt fragmente de delik açıldıktan sonra Kirschner teli bu deliklerden geçirilir. Kirschner teli açılan delikten biraz daha kalın olmalıdır. Germe teli yerleştirilir, sıkılır ve pinin distal ucu kesilir (Şekil 1.5). Eklem kapsülü, m. quadriceps femoris'in retinakulumu ve deri dikilir (Sağlam ve Kaya, 1999; Piermattei ve ark., 2006).



Şekil 1.5. Transversal patella kırığının Kirschner ve serklaj telleri kullanılarak sağaltımı (Hamish ve Butterworth, 2000'den).

1.2.2.3.3. Longitudinal Kırık

Böyle kırıklar eğer deplasman göstermiyor ise konservatif olarak başarılı bir şekilde sağaltılabilmektedir. Eğer deplasman gösteriyorsa vida veya Kirschner teli ve germe teli kombinasyonu kullanılarak sağaltılabilirler (Hamish ve Butterworth, 2000).

1.2.2.3.4. Çok Parçalı Kırık

Çok parçalı kırıklarda sabitlenemeyecek kadar küçük parçalar çıkarılır. Matkapla patella'ya 1,5 mm'lik bir delik açıldıktan sonra Kirschner teli yerleştirilir. Germe teli uygulanarak sıkılır. Büyük hayvanlarda m. quadriceps femoris tendosu ile lig. patellae'dan geçirilen germe teli kullanılarak stabilite artırılır (Piermattei ve ark., 2006).

1.2.2.4. Operasyon Sonrası Bakım

İlk 1-2 hafta için fiksasyonun bandajla desteklenmesi gerekebilmektedir. Aktivite en az 6 hafta boyunca klinik kaynama oluşuncaya kadar sınırlandırılır. Pin migrasyonu veya yumuşak doku irritasyonu söz konusu ise postoperatif 6. haftada Kirschner ve germe telleri uzaklaştırılır (Fossum, 2002; Piermattei ve ark., 2006).

1.2.3. Travmatik Patella Çıkığı

Çok ender de olsa travmaya bağlı patella çıkıklarıyla karşılaşmaktadır. Temelde travmatik nedenli olsa da çok hafif iskeletsel değişiklikler ve patellar instabilite bu problem için predispozisyon oluşturmaktadır (Piermattei ve ark., 2006).

Travmatik çıkıklar hemen hemen her zaman mediale çıkık şeklindedirler. Ender olarak genç köpeklerin tibia kırıklarından sonra da patella luksasyonu ile

karşılaşılabılır. Bu çıkık farkedilemeyip kırık tibia bandaja alındığında ektopik patella ile sonuçlanabilmektedir (Piermattei ve ark., 2006).

Travmatik patella çıkığının diğere bir nedeni de distal femur kırığının açık redüksiyonundan veya ön çapraz bağ kopuğuna cerrahi müdahaleden sonra fascia lata'nın uygun bir şekilde kapatılmamasıdır (Arthurs ve Langleyhobbs, 2007).

1.2.3.1. Tanı

Klinik olarak tablo 1. dereceden patella çıkığına benzemekte, akut yangı belirtileri bu tabloya eklenmektedir. Ciddi ağrı vardır ve palpasyon için anestezi veya derin sedasyon gereklidir. Eklem fleksiyonda ve internal rotasyondadır. Belirgin eklem effüzyonu ve yumuşak doku ödemi vardır. Tanı için radyografiden faydalanılır (Piermattei ve ark., 2006).

1.2.3.2. Sağıaltım

Patella redüksiyondan sonra stabil ise, kapalı redüksiyonun ardından bandaj uygulaması ile sağıaltılır. Eğer patella stabil değil veya immobilizasyondan sonra luksasyon oluşuyor ise fascia lata overlap (üst üste bindirme) veya lateral patellar dikiş gibi cerrahi teknikler kullanılarak sağıaltılabilir (Piermattei ve ark., 2006).

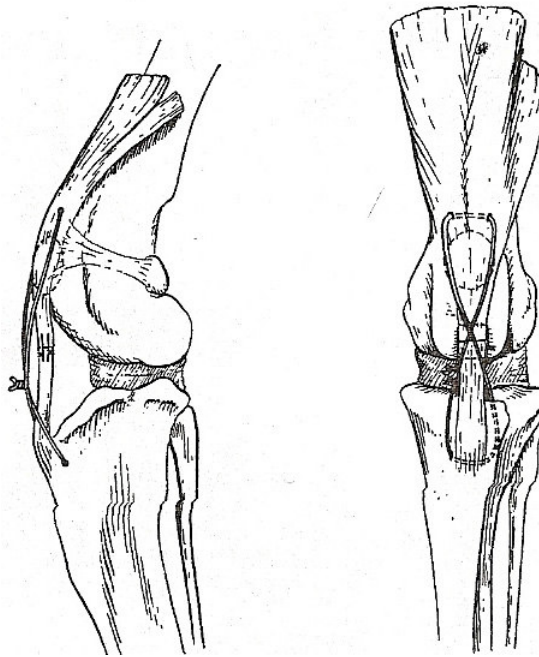
1.2.4. Ligamentum Patellae'nin Yırtılması

Ender görülen bir durumdur. Dizin ekstensor mekanizması bozular ve şiddetli topallığa neden olur. Yırtılmanın hemen ardından yapılan muayenede lig. patellae'daki defekt hissedilebilir ancak zaman geçtikçe artan yumuşak doku ödemi nedeniyle palpasyon imkansız hale gelir. Hem ligament hem eklem kapsülü yırtıldığında patella trochlea femoris'in üzerinde durur. Yırtık genelde ligamentin

orta bölgesini etkilese de zaman zaman proksimal ve distal bölgeler de etkilenebilmektedir (Hamish ve Butterworth, 2000; Piermattei ve ark., 2006).

1.2.4.1. Sağaltım

Ligamentin onarımında 2-0 numaralı emilmeyen dikiş materyali ile tendo dikiş yöntemi kullanılır. Eklem kapsülü de basit ayrı yöntemle dikilir. Gerilimi azaltmak amacı ile proksimal m. quadriceps femoris tendosu bölgesiyle tuberositas tibiae arasına serklaj teli uygulanır (Şekil 1.6). Eğer lig. patellae'da ciddi bir defekt varsa ligament, fascia lata flebi ile desteklenir. Modifiye Thomas Splinti veya destekli bandaj 1 – 2 hafta boyunca bölgedeki gerilimi azaltmak için uygulanır. Seroma veya topallık oluşumunda 5 - 7. haftalarda tel çıkarılır (Hamish ve Butterworth, 2000; Piermattei ve ark., 2006).



Şekil 1.6. Ligamentum patellae kopuğunda ligamentin dikilmesinin ardından m. quadriceps femoris tendosu ile tuberositas tibiae arasına serklaj telinin uygulanması (Piermattei ve ark., 2006'dan).

1.2.5. Tuberositas Tibiae'nın Avülziyonu

Tuberositas tibiae'nın avülziyonu ile sıklıkla karşılaşılmaz ve oluşumu genellikle 4 – 8 aylık genç hayvanlarla sınırlıdır. Tuberositas tibiae ayrı bir büyüme merkezidir. Hayvan iskeletsel gelişimini tamamladıkça önce tibianın proksimal epifizi, sonra da metafizine kaynaşır. Tuberositas tibiae, lig. patellae aracılığı ile m. quadriceps femoris kas grubunun yapıştığı yerdir ve avülziyonu diz eklemi fleksiyonda ve bacak yere basar halde iken kasın kasılması neticesinde oluşmaktadır (zıplama, koşma, düşme) (Piermattei ve ark., 2006).

Klinik muayenede ayrılan tuberositas tibiae genellikle palpe edilebilmekte, normal pozisyonundan daha proksimalde yer almakta ve distal ucu kraniale dönük olmaktadır. Patella da sulcus trochlearis'te normalden daha yukarıda olup bu bulgu radyografide saptanmaktadır. Lezyonun oluşumundan sonraki 3 – 4. günlerde önemli derecede eklem effüzyonu, yumuşak doku ödemi, ekimoz ve topallık kendini gösterir (Piermattei ve ark., 2006).

1.2.5.1. Kapalı Redüksiyon ve Fiksasyon

Tuberositas tibiae'nın sadece hafif açılanma gösterdiği 2 – 3 mm'lik parsiyel avülziyonları konservatif olarak sağaltılabilir. Köpek küçük yapılı ırk ise ve hayvandan optimal atletik verim beklenmiyor ise bu sağaltımla iyi sonuçlar alınmaktadır. Eklem 2 -3 hafta boyunca bandajla korunur (Piermattei ve ark., 2006).

1.2.5.2. Açık Redüksiyon ve İnternal Fiksasyon

Ayrılma tam olduğunda tuberositas tibiae normal yerine dönemez ve m. quadriceps femoris'in diz eklemine ekstensiyon pozisyonuna getirme fonksiyonu bozulur. Böyle olgulara en kısa zamanda redüksiyon ve internal fiksasyon uygulanmalıdır (Piermattei ve ark., 2006).

Deri ensizyonu, patella, lig. patellae ve tuberositas tibiae'nın hemen mediali veya lateralinden longitudinal olarak yapılır. Tuberositas tibiae'nın doğal yerindeki kan ve pıhtı uzaklaştırılır. Kalça fleksiyon ve diz ekstensiyon konumundayken ligament tuberositas tibiae'ya yapıştığı yerden bir kanca veya redüksiyon forsepsi ile tutularak yavaşça normal yerine doğru çekilir. Tuberositas tibiae'nın kırılmamasına özen gösterilmelidir. Daha sonra tuberositas tibiae aşağıdaki yöntemlerden biri ile sabitlenir (Piermattei ve ark., 2006):

1. Emilmeyen dikiş materyalleri kullanılarak ligament – kemik dikiş tekniği uygulaması
2. Küçük ırklarda ve tam avülziyon olmayan olgularda 2 adet Kirschner telinin kullanılması
3. Kansellöz kemik vidası ve pin kullanılması
4. Kirshner pinleri ve germe teli kullanılması. Bioymekanik olarak sağlam olmasından ve hem küçük hem de büyük ırk köpeklerde uygulanabilir olmasından dolayı tercih edilen sağaltım yöntemi budur.

Operatif sağaltımın ardından, özellikle çok fazla ilgilenilmeyen veya hiperaktif olan hayvanlara bandaj yapılarak 2 hafta boyunca ek destek sağlanmalıdır. Bandaj açıldıktan sonra 2 – 3 hafta daha hareket sınırlandırılmalıdır. Eğer hayvanın büyüme potansiyeli var ise tuberositas tibiae'nın tibia gövdesine prematüre yapışmasını ve neticede tuberositas tibiae'nın distal translokasyonunu engellemek için fiksasyon materyali olabildiğince erken bir şekilde çıkarılmalıdır (Piermattei ve ark., 2006).

İnternal fiksasyon yöntemlerinin komplikasyonları olarak tuberositas tibiae'nın implanttan ayrılması, telin kopması, pinin eğilmesi, patella çıkığı ve proksimal tibia büyüme plağının içerisine pinin girmesi sayılabilir. Bu komplikasyonlar iyi redüksiyon ve uygun ölçüdeki implantların düzgün bir şekilde yerleştirilmesine özen gösterilmesi ile elimine edilebilir (Piermattei ve ark., 2006). Oluşabilecek diğer bir problem ise, proksimal tibia epifizinin germinal hücrelerinin zarar görmesi veya tuberositas tibiae'nın epifize prematüre olarak birleşmesi veya her iki nedenle oluşan

tibial plato deformitesidir. Bu komplikasyon ileri dönemlerde topallığa neden olmaktadır (Goldsmid ve Johnson, 1991; Piermattei ve ark., 2006).

1.2.6. Ligamentum Cruciatum Anterius (Ön Çapraz Bağ) Kopuğu

Ön çapraz bağ yaralanmaları, tam veya parsiyel kopuklar şeklindedir (Fossum, 2002). Köpeklerin diz ekleminde en yaygın olarak rastlanan bozukluktur (Hamish ve Butterworth, 2000).

Ön çapraz bağ, condylus lateralis femoris'in medial yüzünden köken alıp tibia'nın kranialine yapışmaktadır (Hamish ve Butterworth, 2000). Ön çapraz bağ, tibial platoda farklı yapışma yerleri olan kraniomedial ve kaudolateral bantlardan oluşmaktadır. Kraniomedial bant diz eklemi hem fleksiyon hem ekstensiyondayken gergin haldeyken, kaudolateral bant eklem ekstensiyondayken gerilir, fleksiyonda gevşer. Kraniomedial bant, kraniokaudal çekmece hareketini engelleyen primer bağıdır. Diz eklemi fleksiyonda iken ön ve arka çapraz bağlar birbiri üzerinde çaprazlaşırlar ve tibia'nın femura göre içe doğru rotasyonunu sınırlandırır. Yine bu iki bağın birbiriyle çaprazlaşması, fleksiyondaki eklemin varus valgus derecesini de sınırlandırmaktadır (Fossum, 2002). Bu iki bağ, eklemin aşırı ekstensiyonunu da engellemektedir (Hamish ve Butterworth, 2000).

Ön çapraz bağ liflerinin arasında mekanoreseptör ve afferent sinir uçlarına rastlanmıştır. Bağın innervasyonu, dizin aşırı fleksiyonu ve ekstensiyonunu engelleyen bir geribildirim mekanizması olarak görev yapmasını sağlar (Fossum, 2002).

Ön çapraz bağ problemleri dejeneratif veya travmatik nedenlerle oluşmaktadır. Dejenere olan bağ travmatize olmaya daha yatkın hale gelmektedir. Yaşlanma, biçimsel anomaliler (düz bacaklılık, tibial plato açısı gibi) ve immun kaynaklı eklem bozuklukları, bağın dejenerasyonuna neden olmaktadır (Fossum, 2002; Piermattei ve ark., 2006).

Akut yaralanma genellikle köpeğin bacağının bir deliğe veya tele takılması gibi eklemin aşırı ekstensiyonu ve içe rotasyonuna neden olacak kazalar neticesinde olmaktadır (Fossum, 2002). Tibia'nın öne doğru kayma kuvvetinin bağın dayanıklılığını aştığı zıplama hareketi de bağın kopmasına neden olabilmektedir. Bağ dejenere olduğunda tekrarlayan normal hareketler bile bu patolojiye neden olabilmektedir (Fossum, 2002).

Çoğu olguda her iki dizde de predispozisyon oluşturan patolojik değişimler mevcuttur ve bu köpeklerin büyük çoğunluğunda ya bilateral bağ kopuğu vardır veya 1 – 2 sene içerisinde diğer bacaktaki sağlam ön çapraz bağ da kopmaktadır (Fossum, 2002).

Ön çapraz bağın kısmi yırtığı dizde tespit edilebilir hafif stabilizasyon bozukluğu, topallık ve osteoartritisin radyografik bulguları ile sonuçlanmaktadır. Genellikle zamanla tam kopuk gerçekleşmektedir (Fossum, 2002).

LCA kopuğu ve eklem stabilizasyon bozukluğunu ilerleyen osteoartritis ve menisküs yaralanmaları takip eder (Fossum, 2002). Dejeneratif değişikliklerin şiddeti hayvanın büyüklüğü ile doğru orantılıdır. Bu değişiklikler özellikle 15 kg'dan büyük hayvanlarda kendini göstermektedir (Piermattei ve ark., 2006). Eklem stabilizasyon bozukluğu sinovitis, eklem kıkırdağı dejenerasyonu, periartiküler osteofit gelişimi ve kapsüler fibrozis ile sonuçlanmaktadır. Stabil olmayan diz ekleminin sabit olan medial menisküsü % 50 olasılıkla yaralanmaya açıktır. Menisküs yaralanması ön çapraz kopuğu ile aynı anda oluşabilse de genellikle eklemin kronik stabilizasyon bozukluğu nedeniyle menisküsün kaudal boynuzu ezilerek parçalanmaktadır (Fossum, 2002; Piermattei ve ark., 2006).

Minyatür ırk köpeklerde ön çapraz bağ kopuğuna bazen patella çıkığı eşlik etmektedir. Bu olgularda patella çıkığı muhtemelen eklem instabilitesini ve ön çapraz bağa binen yükü arttırmakta, bağ kopuğu patella çıkığını takip etmektedir (Fossum, 2002; Piermattei ve ark., 2006).

Klinik olarak saptanması zor olsa da parsiyel kopuklarla da karşılaşmaktadır. Klinik bulgular ve anamnez bulguları ön çapraz bağın tam kopuğuna benzerlik gösterir fakat daha hafif semptomlarla seyrederek ve sekonder artrozis, muhtemelen menisküs sağlam olduğu için daha yavaş ilerler (Piermattei ve ark., 2006).

Hiperekstensiyon genellikle sadece kaudolateral bandın yırtılmasına neden olmakta ve kraniomedial bant sağlam olduğundan öne doğru çekmece gözü hareketi tespit edilememektedir. Eklem fleksiyon pozisyonundayken tibia'nın medial rotasyonuna neden olan dönme hareketi ise kraniomedial bandın yaralanmasına neden olmaktadır. Bu durumda eklem fleksiyondayken bir miktar öne doğru çekmece gözü hareketi olur. Eklem ekstensiyonunda ise kraniolateral bant sağlam olduğu için bu hareket gözlenmez (Piermattei ve ark., 2006).

1.2.6.1. Tanı

Her yaş, ırk ve cinsiyetteki köpek ön çapraz bağ kopuğu ile karşımıza çıkabilir fakat olguların çoğunluğunu genç, aktif, büyük ırk köpekler oluşturmakta, kedilerde ender olarak rastlanılmaktadır (Fossum, 2002).

1.2.6.1.1. Klinik Muayene Bulguları

Akut, kronik ve parsiyel LCA kopukları farklı klinik belirtilerle karşımıza çıkmaktadır. Akut yırtıklarda aniden topallık şekillenir. Olgularda yere hafif veya hiç basamama şeklinde klinik topallık tablosu gözlenir. Topallık, özellikle 10 kg'dan hafif hayvanlarda herhangi bir sağaltım uygulanmaksızın genellikle gerileme gösterir ancak eski haline dönemez. Bu hayvanlarda koruyucu sağaltım ile yeterli fonksiyonel iyileşme elde edilebilmektedir (Fossum, 2002).

Akut LCA yırtığı tanısı konulan köpekler diz eklemine muayenesi sırasında tedirgindir fakat ağrı yoktur veya hafiftir. Hayvan tedirgin olduğunda kas

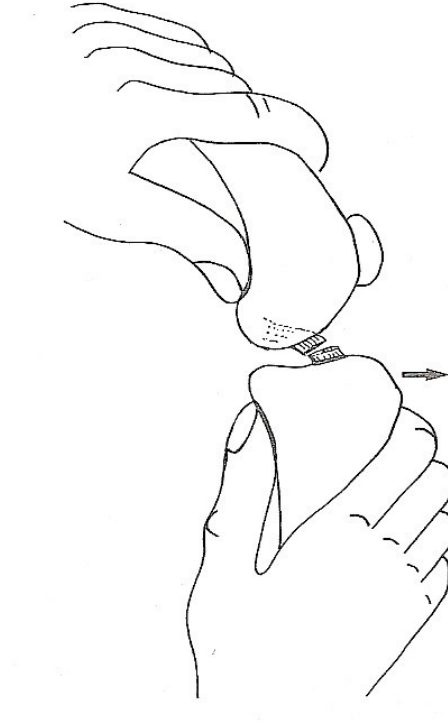
kontraksiyonu nedeniyle instabilitenin saptanması zordur. Lig. patellae'nın etrafında eklem effüzyonu palpe edilebilir (Fossum, 2002).

Parsiyel LCA kopuklarının tanısı ilk zamanlar güçlükle konulabilmektedir. Travma sonrası akut dönemde, parsiyel LCA kopuğu olan hayvanlarda egzersiz sırasında pek şiddetli olmayan bir topallama vardır ve dinlenme ile topallığın kaybolduğu gözlenir. Bağ yırtılmaya ve eklem stabilizasyon bozukluğu artmaya devam ettikçe dejeneratif değişiklikler de şiddetlenecek, topallık dinlenme ile geçmeyecektir (Fossum, 2002).

Kronik ön çapraz bağ kopuğunda dejeneratif eklem hastalığı bulguları vardır. Kronik LCA yırtığı olan köpeklerin ilgili ekstremite kasları, diğer ekstremiteyle kıyaslandığı zaman atroftir ve diz eklemine fleksiyon – ekstensiyon hareketi yaptırırken krepitasyon hissedilebilir. Eklem fleksiyondayken yaptırılan ekstensiyon hareketi sırasında muhtemelen menisküs yırtığına bağlı olarak klik sesi hissedilebilir veya duyulabilir. Klik sesinin duyulmaması menisküs hasarı ihtimalini göz ardı etmemize neden olmamalıdır. Trochlea femoris yüzeyindeki osteofit formasyonları ve medial kondül çevresindeki fibröz doku üremesine bağlı olarak eklem medial yüzeyinde genişleme hissedilir. Özellikle büyük ve tedirgin hayvanlarda fibröz eklem kapsülünün proliferasyonu nedeniyle kraniokaudal stabilite bozukluğunun saptanması güçtür (Fossum, 2002).

Ön çapraz bağ yaralanmalarında öne doğru çekmece gözü hareketi diagnostiktir (Şekil 1.7). Köpek, muayene edilecek olan ekstremitesi üstte kalacak şekilde yan yatırılır. Köpek tedirgin ise kas kontraksiyonu, muayeneden elde edilen sonuçları etkileyebilecektir. Bu nedenle muayene gerekirse genel anestezi veya derin sedasyon altında gerçekleştirilir. Hekim hastanın arkasına geçer. Bir elinin baş parmağını fabella'nın arkasına, işaret parmağını patella'nın üzerine yerleştirir, geri kalan parmaklarını da femur'un etrafına sarar. Diğer elini tibia'nın üzerine yerleştirir. Baş parmağını fibula başının tam arkasına, işaret parmağını da tuberositas tibiae'ya yerleştirir. Geri kalan üç parmağını tibia'nın gövdesine yerleştirir. Bir eliyle femur'u sabitlerken diğer eliyle tibia'yı ileri ve geriye doğru hareket ettirir. Tibia'yı öne

dođru iten gc, fibula bařının arkasındaki bařparmak tarafından uygulanmalıdır. Tibia normal pozisyonunda tutulmalı, ie rotasyonuna izin verilmemelidir unk ie rotasyon, ne dođru ekmece gz hareketi ile karıřabilmektedir. Bu muayene eklem ekstensiyonda, dođal pozisyonunda ve 90° fleksiyonda olmak zere 3 ayrı pozisyonunda yapılmalıdır (Fossum, 2002).



řekil 1.7. LCA kopuđunda ne dođru ekmece gz hareketi (Hamish ve Butterworth, 2000' den).

Eđer hareketin derecesi tam olarak belirlenememiřse diđer ekstremitayle kıyaslanabilir. Normal bir diz eklemine ne dođru ekmece gz hareketi 2 mm'nin zerinde ise pozitif kabul edilir. apraz bađ kopuđu olmayan ge hayvanlarda bu hareket 4 – 5 mm'ye kadar ıkabilmekte ancak ne dođru hareketin aniden bir direnle karıřılařıp kesilmesi bađın sađlam olduđunu belirtirken hareketin yumuřak bir biimde sonlanması bađ kopuđuna iřaret etmektedir (Fossum, 2002).

1.2.6.1.2. Radyografi

Akut bağ kopmalarının ayırıcı tanısında radyografiden de yararlanılır (Fossum, 2002). Kronik veya parsiyel yırtıklarda eklem kranial yüzünde yağ pedinin oluşturduğu radyolüsent alanın daralması, eklem effüzyonu ve trochlea femoris, tibial plato ve patella'nın distal ucunda osteofit oluşumu nedeniyle kaudal eklem kapsülünün genişlemesi, saptanabilen radyografik bulgulardır (Fossum, 2002; Piermattei ve ark., 2006).

1.2.6.2. Sağaltım

1.2.6.2.1. Medikal veya Konservatif Sağaltım

LCA kopuğunun konservatif sağaltımı 10 kg'ın altındaki hayvanlarda iyi tolere edilmekte, daha büyük hayvanlarda genellikle başarısızlıkla sonuçlanmaktadır. Optimum fonksiyonun kazanılması için hayvanın kilosu ne olursa olsun cerrahi olarak sağaltılması gerekmektedir. Topallık, konservatif sağaltım yapılmış küçük ırk hayvanlarda genellikle 6 hafta içerisinde gerilemektedir. Bu hayvanların ekstremiteilerini normal bir şekilde kullanabildikleri gözlemlenir ancak stabilite bozukluğu kalıcıdır ve sıklıkla sekonder dejeneratif eklem hastalığı gelişmektedir (Fossum, 2002). Hayvan ekstremitesini yeterli düzeyde kullanabiliyor gibi görünse de ağırlığını daha çok diğer ekstremitelere verir ve özellikle yaşlanma nedeniyle ön çapraz bağı zayıflamış ve kopmuş olan hayvanlarda %30 – 40 oranında 12 – 18 ay içerisinde sağlam diz ön çapraz bağı da kopabilmektedir (Piermattei ve ark., 2006).

Bilateral ön çapraz bağ kopuğunun medikal sağaltımında prognoz, tek dizdekine göre daha olumsuzdur (Fossum, 2002).

1.2.6.2.2. Cerrahi Saęaltım

LCA kopuęu olan hayvanların hareketleri, eklem kapsülünün daha fazla zarar görmesini engellemek için operasyon tarihine kadar sınırlandırılmalıdır. Operasyon sırasında ise antibiyotik ve aęrı kesiciler uygulanmalıdır (Fossum, 2002).

Cerrahi saęaltım prosedürleri, intrakapsüler ve ekstrakapsüler rekonstrüksiyon teknikleri ile korrektif osteotomiler diye sınıflandırılmaktadır. Hangi metodun uygulanacağı hekimin tercihine kalmıştır çünkü hangi metot kullanılırsa kullanılsın % 85-90 oranında başarıyla sonuçlanmaktadır ancak bunların çoğunun sonucunda aralıklarla ortaya çıkan aęrı veya topallık görülmektedir (Fossum, 2002; Jerram ve Walker, 2003).

İntrakapsüler teknikler, otojenik greftin “over the top” metodu kullanılarak eklem içerisinden ve femur ve/veya tibia’ya açılan deliklerden geçirilmesidir (Fossum, 2002).

Ekstrakapsüler rekonstrüksiyon teknikleri, eklem dışına dikişlerin yerleştirilmesi veya lateral kollateral baęın tekrar yönlendirilmesi şeklinde uygulanırlar. Büyük ırk köpeklerde intrakapsüler ve ekstrakapsüler tekniklerin birlikte kullanılması önerilmektedir (Fossum, 2002).

Tibial Plato Düzeyleme Osteotomisi (TPLO; Tibial Plateau Leveling Osteotomy), Tibia Kama Osteotomisi (TWO; Tibial Wedge Osteotomy), TTA (Tibial Tuberosity Advancement), Üçlü Tibia Osteotomisi (TTO; Triple Tibial Osteotomy), Proksimal Tibial İntraartiküler Osteotomi gibi osteotomi yöntemleri tanımlanmış ve ön çapraz baę kopuęu saęaltımı amacı ile kullanılmaya başlanmıştır (Bailey ve ark, 2007; Bruce ve ark., 2007; Burns ve Boudrieau, 2008; Kim ve ark., 2008).

Diz ekleminin stabilizasyonu için hangi yöntem seçilirse seçilsin menisküs, yırtık ve dięer travmatik patolojiler açısından incelenmelidir. Bütün ön çapraz baę

kopuklarının %50 – 75'inde medial menisküsün kaudal boynuzu zedelenebilmektedir (Fossum, 2002).

1.2.6.2.2.1. İntrakapsüler Onarım

Güncelliğini hala koruyan bir intrakapsüler rekonstrüksiyon tekniği, otojen bir doku greftinin eklem içine yerleştirilerek ön çapraz bağın görevinin taklit ettirilmesidir. Bu teknikte greft olarak lig. patellae'nın lateral 1/3'ü ve distal fascia lata kullanılır.

Yapılan bir çalışmada ön çapraz bağ kopuğu tanısı konulan 9 köpekte bu yöntem uygulanmış, klinik iyileşme sürecinde herhangi bir komplikasyon şekillenmemiş, kontrollü egzersiz dönemleri sonrasında fonksiyonel iyileşme sağlanmıştır (Süer ve Sağlam, 2006). Yine 15 köpek üzerinde yapılan bir çalışmada bu teknik modifiye edilerek uygulanmış, operasyon sonrası 6. ayda herhangi bir komplikasyonla karşılaşmadan olgular klinik fonksiyonlarını geri kazanmıştır (Sağlam ve Kaya, 2000; Bumin ve ark., 2002).

1.2.6.2.2.2. Lateral Retinaküler Stabilizasyon

Bu yöntem ön çapraz bağ sağaltımı amacı ile günümüzde sıklıkla kullanılmaktadır. Prosedürün uygulanmasının ardından köpeklerin % 85-90'ı klinik olarak iyileşme göstermekte ancak operasyondan 6-12 hafta sonra eklem instabilitesi ile yaygın olarak karşılaşmakta ve eklem içerisinde osteoartritis ilerlemektedir (Jerram ve Walker, 2003).

Lateral retinaküler stabilizasyon amacı ile kullanılan monofilament naylon dikiş materyalinin avantajları piyasada kolaylıkla bulunabilmesi, küçük ırk köpeklerin ağırlığını tolere edebilecek güçte olması ve elastikiyetinin az olmasıdır. Zor düğüm tutması ve üst üste atılan düğümlerin zaman zaman reaksiyona neden olabilmesi ise dezavantajlarıdır (Kara ve Bilgili, 2005). Ekstraartiküler stabilizasyon amacı ile

kullanılabilen diğ er bir materyal monofilament balıkçı misinasıdır. Hayvanın büyüklüğüne göre 0,6 ; 0,8 veya 1 mm kalınlığındaki misina piyasadan satın alınarak etilen oksit cihazında steril edilip bu amaçla kullanılabilir (Özsoy ve ark., 1997).

1.2.6.2.2.3. Fibula Başının İlerletilmesi

Bu teknikte lateral kollateral bağın yapışma yeri olan fibula başı serbestleştirilerek daha kraniale sabitlenir ve ön çapraz bağın görevi lateral kollateral bağa yüklenmiş olur (Fossum, 2002). Yapılan bir çalışmada 665 diz eklemi lateral retinaküler stabilizasyon, intraartiküler onarım ve fibula başı ilerletilmesi tekniklerinden biriyle sağaltılmış, operasyon sonrası menisküs yaralanmalarıyla geri dönen hasta oranları fibula başının ilerletilmesinde % 8,6 olarak hesaplanırken diğ er iki teknikte % 16,5 ve % 19 olarak kaydedilmiştir (Metelman ve ark., 1995).

Ekleme lateralden yaklaş ılarak eklem içindeki bağ kalıntıları ve zarar görmüş yapılar uzaklaştırılır ve eklem kapatılır. Fascia lata kaudale çekilir. Fibula'nın başı osteotomla tibia'nın epifizinden ayrılır. Kollateral bağın ön ve arkasındaki yumuşak doku ensize edilerek fibula'ya hareketlilik kazandırılır. M. fibularis longus ve m. ekstensor digitorum lateralis eklem çizgisinden kesilerek fibula'nın öne doğru ilerletilebilmesini engelleyen oluşumlar ortadan kaldırılmış olur. Tibia dış ı doğru çevrilir ve fibula başı redüksiyon forsepsi kullanılarak öne doğru ilerletilir. Fibula bu pozisyonda Steinmann pini ve germe teli kullanılarak tibia'ya sabitlenir. Ekstensör kaslar ve fascia lata emilebilen dikiş materyali kullanılarak basit ayrı teknikle dikilir. Deri alt ı dokular ve deri kapatılır (Fossum, 2002).

1.2.6.2.2.4. Operasyon Sonrası Bakım

İntrakapsüler onarımın ardından 2 hafta boyunca eklem destekli bandajla korunur. En az 12 hafta süreyle hareket tasmalı yürüyüşle sınırlandırılır. Tasmalı yürüyüşlerin

süre ve mesafesi dereceli olarak arttırılır. Eklemin fleksiyon ve ekstensiyon hareketleri yapması desteklenmelidir. Eğer operasyonda vida kullanılmış ise operasyondan 2-3 ay sonra uzaklaştırılmalıdır (Fossum, 2002).

Ekstrakapsüler onarımdan sonra ekstremitte 1-2 günlüğüne yumuşak bandaja alınır. Aktivite 6 hafta boyunca tasmalı yürüyüşle sınırlandırılır (Fossum, 2002).

Fibula başının ilerletilmesinden sonra ekstremitte 10 – 14 gün destekli bandajda tutulur. Bandaj açıldıktan sonra hareket 3 hafta daha tasmalı yürüyüşle sınırlandırılır (Fossum, 2002).

Diz eklemi operasyonundan sonra fizik tedavi uygulaması iyileşmeyi hızlandırmaktadır (Fossum, 2002).

1.2.6.2.2.5. Prognoz

Seçilen rekonstrüksiyon yöntemine bakılmaksızın, operasyon sonrası uzun dönem fonksiyon geri kazanımı iyidir. Araştırmalara göre operasyon sonrası %85 – 90 oranında başta iyileşme saptanmıştır. Operasyonların uzun dönem komplikasyonları arasında erken yorulma, fonksiyon kaybı, hareketsizlik sonrası dejeneratif eklem hastalığı nedeni topallık sayılabilir (Fossum, 2002).

1.2.7. Ligamentum Cruciatum Posterius (Arka Çapraz Bağ) Kopuğu

Arka çapraz bağ, condylus femoris medialis'in ön iç yüzündeki fossa intercondylaris'ten köken alır, tibia'nın incisura poplitea'sına yapışır. Fonksiyonel olarak iki bileşene ayrılır. Büyük olan ön parça diz eklemi fleksiyon halinde iken gerilir, ekstensiyonda gevşerken küçük kaudal parça ekstensiyonda gerilir, fleksiyonda gevşer. Ön ve arka bant birlikte eklem fleksiyondayken tibia'nın geriye doğru kaymasını engellerler. Arka çapraz bağ, ön çapraz bağla birlikte eklem

fleksiyonda iken rotasyonel stabiliteyi, ekstensiyonda ise varus – valgus stabilitesini sağlar (Fossum, 2002).

Tek başına arka çapraz bağ yırtığı ile küçük hayvanlarda ender olarak karşılaşılmaktadır. Bunun nedenleri (Fossum, 2002):

1. Arka çapraz bağ eklem içerisinde öyle bir pozisyon almıştır ki bağ yaralanmasına neden olan kuvvetler direkt olarak ön çapraz bağ üzerine etkimektedir
2. Arka çapraz bağ, ön çapraz bağdan daha sağlamdır
3. Arka çapraz bağ kopuğuna neden olacak tipteki kazalarla pek karşılaşılmamaktadır.

Yine de izole arka çapraz bağ kopuklarına rastlanmaktadır ve kopuğun nedeni genellikle tibia'nın proksimaline, önden arkaya doğru etkiyen bir kuvvet olmaktadır. Trafik kazası veya eklem fleksiyondayken ekstremite üzerine düşme ile bu karakterdeki kuvvet oluşabilmektedir (Fossum, 2002).

1.2.7.1. Tanı

Arka çapraz bağ kopuğu her ırk ve cinsiyetteki köpeklerde görülebilmektedir. Özellikle büyük ırk köpeklerde izole arka çapraz bağ kopuğuna rastlanmaktadır. Kedilerde arka çapraz bağ ve medial kollateral bağ kopuğu aynı anda şekillenmektedir (Fossum, 2002).

İzole arka çapraz bağ kopuğu problemiyle getirilen hastalar ilk başta ilgili ekstremitelerinin üzerine ağırlık veremezler. Sportif amaçla kullanılmayan köpekler arka çapraz bağ kopuğu ile normal fonksiyonlarını devam ettirebilmektedirler. Köpek normal bir şekilde yürüyebilir ancak ağır egzersizlerde topallık kendini gösterir çünkü arka çapraz bağ özellikle fleksiyondaki eklem stabilizasyonundan

sorumludur. Koşma ve dönme hareketlerinde eklem fleksiyon pozisyonundayken ekstremitelere daha fazla ağırlık taşımaktadır (Fossum, 2002).

1.2.7.1.1. Fiziksel Muayene Bulguları

İzole arka çapraz bağ kopuğu tanısı kraniokaudal instabilite tespiti ile yapılmaktadır. Genellikle ön ve arka çapraz bağ kopuğu kaynaklı kraniokaudal instabilitenin ayrımı güçtür. Ayrımında şu bilgiler kullanılabilir (Fossum, 2002):

1. Eklem ekstensiyondayken hissedilebilen instabilite, ön çapraz bağdakine göre daha azdır
2. Hayvan sırt üstü yatarken tibia yerle paralel olacak şekilde eklem fleksiyona alındığında tuberositas tibiae patella'nın önünde belirgin bir çıkıntı oluşturur. Eğer arka çapraz bağ kopuk ise tibia kendi ağırlığı nedeniyle kaudale kayar, neticede bu çıkıntının belirginliği azalır
3. Arka çapraz bağ kopuk olduğunda tibia öne doğru ilerletilirse hareket ani bir şekilde sonlanmaktadır.

1.2.7.1.2. Radyografi

Avülziyon var ise, alınan lateral radyografilerde femoral kondüllerin hemen arkası ve distalinde küçük kemiksel parçalar tespit edilebilir. Lateral bakıda tibial platonun femoral kondüllere göre daha geride yer aldığı saptanabilir (Fossum, 2002).

1.2.7.2. Sağaltım

Medikal sağaltım, sportif amaçla kullanılmayan küçük ırk köpeklerde ve kedilerde bir seçenek olarak düşünülebilir. Köpeğin hareketleri 8 hafta boyunca tasmalı yürüyüşle kısıtlanır (Fossum, 2002).

Arka çapraz bağ kopuğunun cerrahi sağaltımında bağ kalıntıları eklem içerisinden uzaklaştırılır ve eklem, dikiş stabilizasyon ve medial kollateral bağın tekrar yönlendirilmesi yöntemlerinden biri ile sabitlenir (Fossum, 2002).

1.2.7.2.1. Dikiş Yöntemi ile Stabilizasyon

Diz eklemine kraniomedialden yaklaşılr, eklem içerisindeki bağ kalıntıları uzaklaştırılır. Tibia epifizinin kaudomedialine matkapla bir delik açılır. Emilmeyen dikiş materyali önce lig. patellae'nın proksimalinden, sonra bu delikten geçirilerek bağlanır. Lateral tarafta kaudal eklem kapsülü dikilir ve proksimal lig. patellae'dan ve fibula başına matkapla açılmış delikten dikiş materyali geçirilerek bağlanır (Fossum, 2002).

1.2.7.2.2. Otojen Doku Kullanılarak Stabilizasyon

Bu yöntemde medial kollateral bağa diz eklemine medialinden yaklaşılr, bağ periost elevatörü ile serbestleştirilir ve kaudale doğru yönlendirilir. Arka çapraz bağın açısı yakalanmaya çalışılır ve kollateral bağ kemik vidası ile bu konumda sabitlenir (Fossum, 2002).

Cerrahi sağaltımı takiben hayvanın hareketleri 6 hafta boyunca tasmalı yürüyüşle sınırlandırılır. Bundan sonraki 6 haftalık sürede hayvanın hareketleri dereceli olarak arttırılır (Fossum, 2002).

Cerrahi sağaltımın ardından prognoz iyi ile mükemmel arasında değişir. Klinik ve deneysel çalışmalarda arka çapraz bağ kopuğunda dejeneratif eklem hastalığı oluşumunun ön çapraz bağ kopuğunda olduğundan daha yavaş ilerlediği görülmektedir (Fossum, 2002).

1.2.8. Kollateral Baę Yırtığı

Kollateral baę yırtığı, medial veya lateral kollateral baęın parsiyel veya tamamen yırtılmasıdır (Fossum, 2002).

Medial kollateral baę medial eklem yüzeyinden geçerken, eklem kapsülü ve medial menisküs'le güçlü yapışmalar oluşturur. Bu baę medial menisküs'ün stabilizasyonunda önemlidir. Medial ve lateral kollateral baęlar diz eklemine varus ve valgus hareketlerini sınırlandırmaktadır. Diz eklemi fleksiyonda iken medial kollateral baę gergin, lateral baę gevşektir ve tibianın internal rotasyonuna izin verir. Bu rotasyon hareketi yürüme sırasında ayağın vücudun altında içeriye dönmesini sağlar. Eklem ekstensiyon pozisyonuna geçtiğinde lateral kollateral baę tekrar gerginleşerek tibia'nın eksternal rotasyonuna yardımcı olur. Bu hareket ise ekstremitayı yük taşıırken doğru pozisyona getirir (Fossum, 2002).

1.2.8.1. Tanı

Kollateral baę kopukları ile her yaş, ırk ve cinsiyetteki köpek ve kedilerde karşılaşılmaktadır. Tanının temelini palpasyon oluşturmaktadır. Muayene, eklem ekstensiyon pozisyonunda iken yapılmalıdır. Valgus stres testi, medial kollateral baęın, varus stres testi ise lateral kollateral baęın bütünlüğünü muayene etmek için yapılır. Stres radyogramları da medial veya lateral eklem boşluğu artışını tespit etmek için kullanılır (Fossum, 2002).

1.2.8.2. Saęaltım

Eklem effüzyonunun ve eklem stres uygulandığında eklem boşluğu artışının minimal olduđu olgular 2 hafta boyunca destekli bandajla korunarak saęaltılabilmektedir. Daha ciddi olgularda cerrahi saęaltım önerilmektedir. Yırtılan

kollateral bağ, meniskokapsüler bağ ve eklem kapsülünün rekonstruksiyonu, cerrahi sağaltım amacıyla kullanılmaktadır (Fossum, 2002).

1.2.9. Menisküs Yaralanmaları

Menisküslerin diz eklemindeki işlevleri ağırlığın aktarılması ve enerjinin emilmesi, dönme ve varus – valgus hareketlerinin sınırlandırılması, ayrıca eklem yüzeylerinin birbirine uyumunun sağlanmasıdır. Menisküs yaralanmaları, diz eklemindeki aşırı ezilme ve sürtünme kuvvetlerinin etkisiyle oluşmaktadır (Fossum, 2002).

Köpeklerde topallığa yol açan çoğu menisküs yaralanması, ön çapraz bağ kopuğu ile birlikte karşımıza çıkmaktadır. Ön çapraz bağın kopması neticesinde condylus medialis femoris, diz eklemi fleksiyona alınırken medial menisküsün üzerinde kaudale doğru kaymakta, sonuçta genellikle medial menisküs'ün kaudal parçası yaralanmaktadır. Bu parça femur ve tibia arasında sıkışmakta, ağırlık taşıma ve ekstensiyon sırasında ezilmektedir (Fossum, 2002).

Genellikle medial menisküs'ün kaudalinde kova sapı tipinde transversal yırtıklar şekillenmekte, ayrıca periferal yırtıklarla ve medial meniskokapsüler bağların kopması neticesinde menisküsün bütünüyle öne doğru yer değiştirmesiyle de karşılaşmaktadır (Fossum, 2002).

1.2.9.1. Tanı

Genellikle ön çapraz bağ kopuğu ile birlikte seyrettiğinden, ön çapraz bağ kopuğu nedenli topallığın aniden kötüleşmesi menisküs yırtığına işaret edebilir. Ekleme fleksiyon – ekstensiyon hareketleri yaptırılırken klik sesi duyulabilir veya hissedilebilir. Cerrahi müdahale sırasında menisküslerin inspeksiyonu ile kesin tanı konur (Fossum, 2002).

1.2.9.2. Saęaltım

Yırtılan menisküs parçasının uzaklaştırılması veya menisküsün tamamen uzaklaştırılması, saęaltım amacı ile kullanılan cerrahi yöntemlerdir (Fossum, 2002).

1.2.10. Diz Eklemi Çıkığı

Dört ana baęın birden kopması neticesinde meydana gelir. Kedilerde köpeklere oranla daha sıklıkla görülmektedir (Piermattei ve ark., 2006).

1.2.10.1. Tanı

Eklemi sabitleyen birden fazla yapının bütünlüğünün bozulması nedeniyle palpasyonla yapılan tanı sadece varsayım olarak kabul edilir (Piermattei ve ark., 2006).

1.2.10.2. Saęaltım

Cerrahi saęaltım eklemün iyice gözden geçirilmesiyle başlar. İlk olarak menisküs yırtılması varsa onarılır. Arkasından kollateral baę, sonra da çapraz baę stabilize edilir. Son olarak eklem kapsülü ve periartiküler bölge dikilir. Cerrahi saęaltım sırasında stabilizasyonu saęlamak için eklemün geçici olarak transartiküler pinle sabitlenmesi rekonstrüksiyonu kolaylaştırmaktadır (Piermattei ve ark., 2006; Keeley ve ark., 2007).

Kedi ve küçük ırk köpeklerin diz eklemi çıkıklarının saęaltımında yeni bir yöntem uygulanmaktadır. Bu yöntemde göre 3,2 - 4,8 mm'lik pinlerle, eklem fonksiyonel açısında iken (30 - 40° fleksiyon) femorotibial eklemün geçilir. Eklem

5 – 7 hafta boyunca destekli bandajla güçlendirildikten sonra pin çıkartılır (Piermattei ve ark., 2006).

1.3. Tarsal Eklemde Travmatik Lezyonları

Tarsal eklemde genellikle bir veya birkaç kemiğin kırığı, bağların travması veya her iki durum birlikte görülür. Bağ yaralanmaları daha çok atletik köpeklerde karşımıza çıkmaktadır. Bağ lezyonu 2. veya 3. dereceden ise destekli bandaj, kalıcı stabilizasyon bozukluğuna neden olduğundan önerilmemekte, bu gibi olgular cerrahi olarak sağaltılmaktadır (Hamish ve Butterworth, 2000).

1.3.1. Eklemde Anatomisi

Topuk eklemde anatomisi karmaşık olup, herhangi bir cerrahi girişim yapılırken iyice anlaşılması gerekmektedir. Tibia, fibula, talus ve calcaneusun oluşturduğu eklem tarsocrural, tibiotarsal ve topuk eklemi gibi isimlerle anılmaktadır. İntertarsal eklemler tarsal kemiklerin birbirleri ile oluşturduğu eklemlerdir (Hamish ve Butterworth, 2000).

1.3.2. Os Calcaneus Kırıkları

Bu kırıklarda m. gastrocnemius'un uyguladığı çekme kuvveti nedeniyle fragmentlerin belirgin distraksiyonu gözlenir. Sağaltım amacıyla kullanılan materyaller, kırığın yerine göre değişmekle birlikte Kirschner ve germe telleri, intramedüller pinler, plak ve interfragmenter kompresyon vidalarıdır (Hamish ve Butterworth, 2000).

1.3.3. Os Talus Kırıkları

Os talus kırıkları ile pek karşılaşılmamaktadır. Medial veya lateral trochlea'yı içeren intraartiküler kırıklar veya sadece os talus'u etkileyen kırıklar şeklindedir (Hamish ve Butterworth, 2000).

1.3.4. Caput Tali Luksasyonu

Ciddi topallığa neden olan ender rastlanan bir durumdur. Açık redüksiyon ile dorsale yer değiştiren kemik eski yerine getirilerek sabitlenir (Hamish ve Butterworth, 2000).

1.3.5. Os Tarsi Centrale Kırığı

Yarışçı tazıların sık görülen patolojilerindendir. Tazılar yarışırken saatin tersi yönünde döndükleri için sağ topuk eklemleri etkilenmektedir. Kırık redükte edilerek interfragmenter kompresyon vidaları ile sabitlenir (Hamish ve Butterworth, 2000).

1.3.6. Os Tarsi Centrale'nin Luksasyonu

Sentral tarsal kemiğin luksasyonu ciddi topallığa neden olur. Dorsomediale yer değiştiren kemik, kemik vidası veya Kirschner teli ile eski yerine tutturulur. Operasyondan sonra eklem 4 hafta boyunca bandajla desteklenir (Hamish ve Butterworth, 2000).

1.3.7. Diğer Tarsal Kemiklerin Kırıkları

İkinci, üçüncü ve dördüncü tarsal kemiklerin kırıkları genellikle yarış tazılarında, sentral tarsal kemiğinin kırılmasının komplikasyonu olarak karşımıza çıkar.

Genellikle dördüncü tarsal kemik etkilenmektedir. Bu kemiklerin kırıklarının sağaltımında interfragmenter kompresyon vidası kullanılmaktadır (Hamish ve Butterworth, 2000).

1.3.8. Tarsocrural İnstabilite

İnstabilite hemen her zaman travma neticesinde oluşur ve lateral ve/veya medial kollateral bağ etkilenir. Zaman zaman diğer tendolar da etkilenmektedir (Hamish ve Butterworth, 2000).

1.3.8.1. Tanı

Topallık aniden başlar ve ciddidir. Bölge ağrılı ve ödemlidir. Ekleme fleksiyon ve ekstensiyon pozisyonunda stres uygulanarak stabilizasyon bozukluğu saptanmaya çalışılır. Stres radyogramlar da avülziyon kırıkları ve instabiliteye bağlı eklem boşluğu artışlarını saptamak açısından önemlidir (Hamish ve Butterworth, 2000).

1.3.8.2. Sağaltım

Kollateral bağın parsiyel kopuğunda ve malleolus'un kapalı olarak redükte edilebilen avülziyon kırıklarında 6-8 haftalık bandaj uygulaması, tarsocrural instabilitenin ortadan kaldırılması amacı ile başarılı bir şekilde kullanılmaktadır (Hamish ve Butterworth, 2000).

İnstabilitenin nedeni medial veya lateral malleolusların avülziyon kırıkları ise ve fragment yeterince büyükse interfragmenter kompresyon vidası ile avülziye olan fragmentler, normal konumlarına tutturulurlar (Hamish ve Butterworth, 2000).

Kollateral bağ kopuğu naylon veya PDS dikiş materyalleri kullanılarak dikilir, eklem 6-8 hafta boyunca bandajla desteklenir (Hamish ve Butterworth, 2000).

Kronik bağ kopuklarında bağların rekonstrüksiyonu zor olduğundan monofilament naylon, polyester veya tel kullanılarak kollateral bağ protezi yapılır (Hamish ve Butterworth, 2000).

Bu yöntemlerin işe yaramadığı durumlarda tarsocrural artrodez düşünülür (Hamish ve Butterworth, 2000).

1.3.9. Tendo Calcaneus Yaralanmaları

Calcaneus tendosu, m. gastrocnemius, m. gracilis, m. biceps femoris ve m. semitendinosus tendolarının birleşmesi ile oluşur ve tuber calcaneus'a yapışır. Tendonun lezyonları travmatik etkilerle oluşmakta ve 3 kategoride incelenmektedir (Hamish ve Butterworth, 2000):

- Tip 1: Tam kopuk
- Tip 2: Tendo calcaneus sisteminin esnemesi (uzaması):
 - Muskulotendinöz kopuk
 - Paratendon sağlam iken tendo calcaneus'un yırtığı
 - M. fleksor digitorum superficialis tendosu sağlam iken m. gastrocnemius tendosu'nun avülziyonu
- Tip 3: Tendinitis ve/veya peritendinitis.

1.4. Tibia'nın Distal Epifiz Kırıkları

Distal epifiz kırıklarında distal kırık fragmenti boyut olarak küçük olduğundan, kırığın kapalı redüksiyonu zordur. Bu nedenle açık redüksiyon ile sağaltılır. Çapraz

artrodez telleri malleoluslardan yukarıya doğru gönderilir. Redüksiyon, destekli bandajla, iyileşme oluşuncaya kadar korunur (Piermattei ve ark., 2006).

Bu çalışmada köpeklerde art. coxae, art. genu ve art. tarsi'nin travmatik lezyonları ile hangi sıklıkta karşılaştığının saptanması ve sağaltım amacı ile kullanılan bazı yöntemlerin sonuçlarının değerlendirilmesi amaçlanmıştır.

2. GEREÇ VE YÖNTEM

2.1. Gereç

Ankara Üniversitesi, Veteriner Fakültesi, Cerrahi Anabilim Dalı, Ortopedi ve Travmatoloji Kliniği'ne 2007-2008 yıllarında arka ekstremitte topallığı şikayeti ile getirilen, yapılan klinik ve radyolojik muayeneler sonucunda kalça, diz veya topuk eklemlerinde travma kaynaklı lezyon tanısı konulan 21 köpek çalışmanın materyalini oluşturdu.

Radyografik muayenelerde, Innomed marka, TOP-X HF model tek tüplü röntgen cihazı kullanıldı.

Rutin yumuşak doku cerrahisi ve ortopedi operasyon seti, gerekli durumlarda çeşitli kalınlıklarda balıkçı misinaları, Kirschner telleri ve 2 – 4 mm çaplarında drill uçları çalışmada kullanılmıştır.

Çizelge 2.1. Tez olgularını oluşturan köpeklerle ilgili bilgiler

Olgu no	İrk	Yaş	Cinsiyet	Vücut Ağırlığı
1	Terrier	4 Y	♀	6 kg
2	Terrier	14 Y	♀	9 kg
3	Melez	8 A	♂	16 kg
4	Terrier	10 Y	♂	11 kg
5	Golden Retriever	2,5 Y	♀	31 kg

Çizelge 2.1. Devam Tez olgularını oluşturan köpeklerle ilgili bilgiler

6	Alman Çoban Köpeği	1 Y	♂	35 kg
7	Melez	3 A	♀	12 kg
8	Terrier	3 Y	♀	6 kg
9	Melez	2 Y	♂	20 kg
10	Terrier	8 Y	♀	6,5 kg
11	Terrier	2 Y	♂	7 kg
12	Melez	1 Y	♀	35 kg
13	Av Köpeği	6 Y	♂	25 kg
14	Kangal	3 Y	♂	60 kg
15	Kangal	2 Y	♂	40 kg
16	Chow Chow	10 Y	♂	40 kg
17	Terrier	11 Y	♀	4 kg
18	Alman Çoban Köpeği	4 A	♀	16 kg

Çizelge 2.1. Devam Tez olgularını oluşturan köpeklerle ilgili bilgiler

19	Doberman Pinscher	10 Y	♀	4 kg
20	Kangal	11 A	♂	60 kg
21	Golden Retriever	1,5 Y	♂	30 kg

2.2. Yöntem

2.2.1. Klinik ve Radyolojik Muayene

Arka ekstremite topallığı şikayeti ile getirilen hastaların sahiplerinden alınan anamnez ve yapılan klinik muayene doğrultusunda kalça eklemine etkileyen bozukluklardan şüphelenildiğinde klinik muayenelerin yapılması yanında A/P (anterio-posterior) ve M/L (medio-lateral) yönde bilateral pelvis radyografileri alındı.

Diz eklemi, patella'nın lokalizasyonu ve bütünlüğü, lig. patellae'nın gerginliği, ön ve arka çapraz ile kollateral bağların bütünlüğü, eklem fleksiyon ve ekstensiyon hareket sınırları ve eklemde gelebilecek krepitasyon sesleri yönünden muayene edildi. Olgularda A/P ve M/L yönde diz eklemi grafileri alınarak olası patolojiler tespit edilmeye çalışıldı.

Tüm olguların abdominal, thorakal ve nörolojik muayeneleri yapıldı. Gerekli durumlarda hastaların stabilizasyonunu sağlamak için medikal sağaltım uygulandı.

Klinik veya radyolojik muayeneye izin vermeyen ağrılı, agresif ve kaslarını kasarak muayeneyi zorlaştıran hayvanları sakinleştirmek amacıyla 1-2 mg/kg dozunda Xylazine HCL %2 (Rompun®, Bayer, 20 mg/ml) IM (intramuskuler) olarak uygulandı.

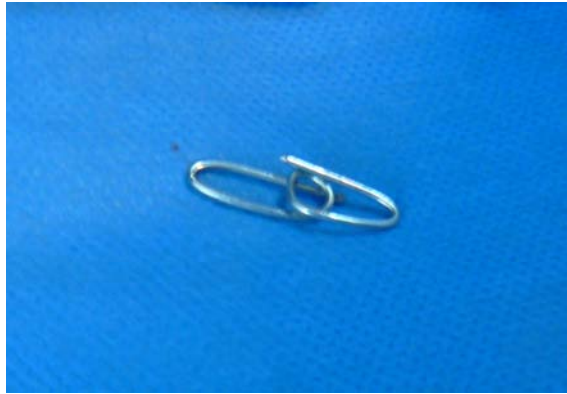
Travmatik lezyon saptandıktan sonra olguların genel durumu değerlendirilerek operasyon için randevu verildi.

Bu çalışma süresince arka ekstremitte topallığı şikayeti ile getirilen olguların yapılan klinik ve radyolojik muayeneleri sonucunda topuk eklemi etkileyen travmatik nedenli bir bozukluk saptanmadı.

2.2.2. Hayvanın, Operasyon Setlerinin ve Kullanılacak Materyallerin Hazırlanışı

Operasyona alınacak hastaların sahiplerine, köpeklerine operasyondan 24 saat öncesinden itibaren yemek ve 12 saat öncesinden itibaren ise su vermemeleri önerildi.

Toggle pin uygulanacak olgularda operasyondan önce hayvanın büyüklüğüne göre 0,8 – 1,2 mm kalınlığındaki Kirschner telleri pin tutucularla bükülerek toggle hazırlandı (Şekil 2.1).



Şekil 2.1. Kirschner telinin bükülmesiyle hazırlanan toggle.

Operasyonda kullanılacak setler kuru hava sterilizatöründe 150°C’de 1 saat süre ile sterilize edildi. Ön çapraz bağ kopuğu ve kalça çıkığı sağaltımı amacı ile bazı olgularda kullanılan balıkçı misinası (Fishing line; Danyl®) etilen oxide

sterilizasyon cihazı (AN-74E Gas Sterilizer®, Andersen Products) kullanılarak sterilize edildi.

2.2.3. Anestezi Uygulaması

Olgularda inhalasyon anestezisi protokolü uygunlandı. Bu amaçla, olgularda analjezi için operasyondan yaklaşık 30 dk önce 0,2 mg/kg (0,4 ml/10kg) dozunda, tek doz olarak subkutan (SC) Meloksikam (Maxicam®,5mg/50ml, Sanovel) ve antibiyotik olarak da 22 mg/kg dozunda intravenöz (IV) sefazolin sodyum (Sefazol®, 500mg IV, Mustafa Nevzat) uygulandı. Anestezinin indüksiyonu amacıyla 0,5 mg/kg diazepam (maksimum 25 mg) (Diazem Ampul® IM/IV, 10 mg/2 mL, Deva) uygulamasını takiben entübasyona yetecek miktarda propofol (Propofol Enjektabl Emülsiyon® IV, 200 mg/20mL, Abbott) uygulandıktan sonra olgular uygun boyuttaki kafli endotrakeal tüple entübe edildi. Spontan ventilasyonda %2-3'lük izofloran ile (Isoflurane®, 100mL Abbott) anestezinin devamı sağlandı.

Bazı olgularda ise, premedikasyon amacı ile 2 mg/kg dozunda Xylazine HCL'nin (Alfazyne®, 20 mg/ml, Alfasan) IM olarak uygulanmasından 5 dakika sonra 10 mg/kg dozunda Ketamin HCL %10 (Alfamine®, 100 mg/ml, Alfasan) yine IM yolla uygulanarak genel anestezi sağlandı.

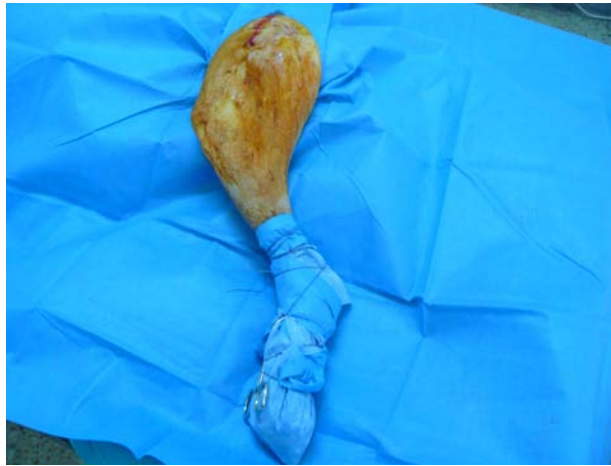
2.2.4. Operasyon Bölgesinin Hazırlanması

Hayvan anesteziye girdikten sonra, kalça eklemine yaklaşılacak olan operasyonlarda columna vertebralis hizasından tibia'nın distaline, os ilium'un kranialinden os ischii'nin kaudaline kadar olan bölge sabunla ıslatılarak jiletle tıraş edildi.

Diz eklemi operasyonları için femur'un üst 1/3'ünden tarsal eklem distaline kadar uzanan bölge tıraş edildi.

Tıraşın ardından hayvan operasyon salonuna alındı. Opere edilecek ekstremité üstte kalacak şekilde lateral pozisyonda yatırılarak sargı bezleri ile ayaklarından operasyon masasına sabitlendi.

Operasyon bölgesi sırayla gerekli oranda dilüe edilmiş, %10'luk Benzalkanyum klorür çözeltisi (Zefiran®, İlsan) ve % 10'luk Povidone-iodine çözeltisi (Batticon®, Adeka) ile dezenfekte edildi. Hayvan steril örtülerle örtülüp bacağın tıraş ve dezenfekte edilmeyen distal kısmı steril örtü ve gazlı bezlerle sarıldı (Şekil 2.2).



Şekil 2.2. Derinin dezenfekte edilmesi ve tıraş edilmeyen bölgenin steril bezle örtülmesi.

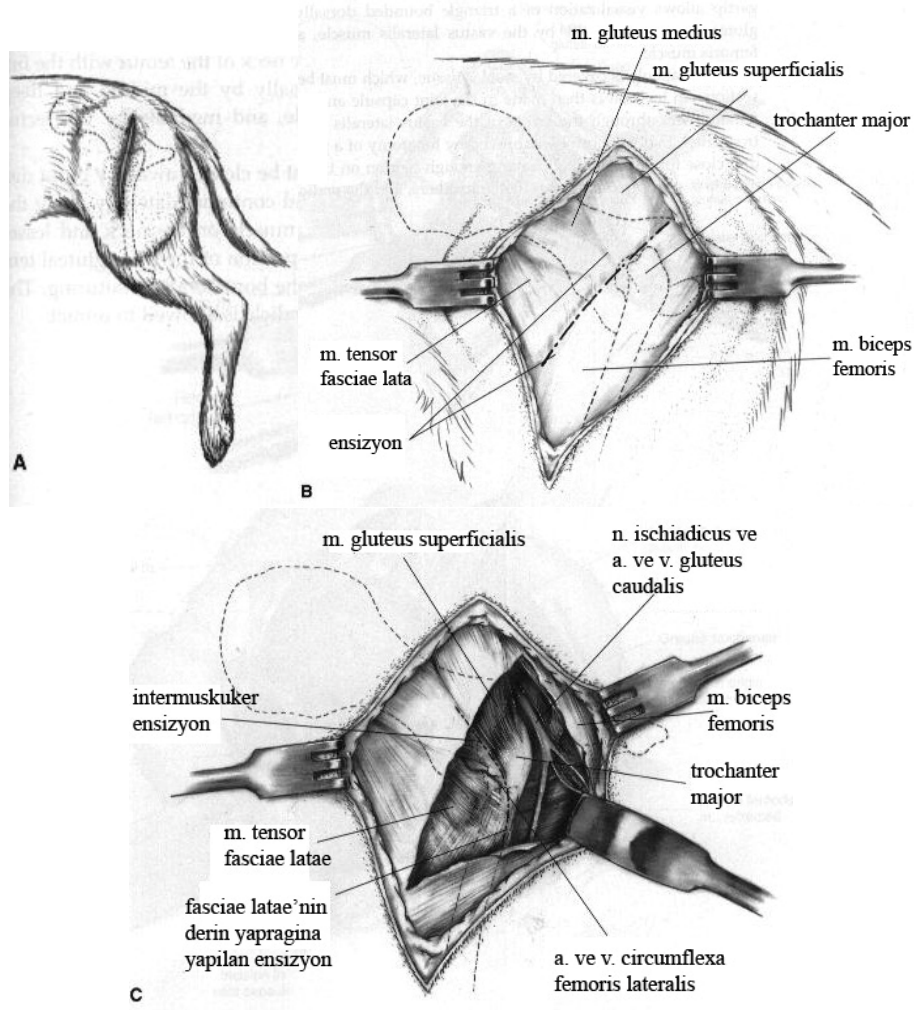
2.2.5. Yaklaşımlar

2.2.5.1. Kalça Eklemine Kraniolateral Cerrahi Yaklaşım

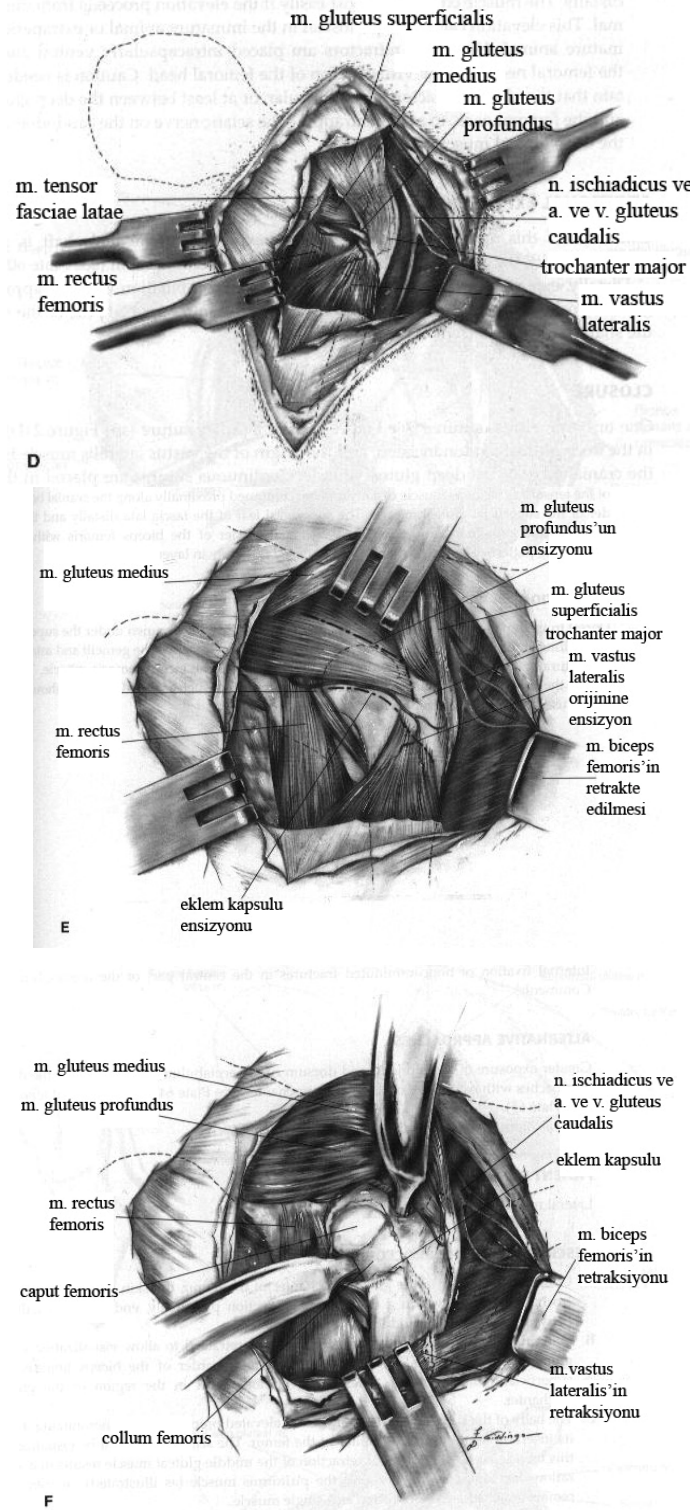
Deri ensizyonu trochanter major'un dorsalinden başlayıp, femur'un diaphysis'inin orta 1/3'üne kadar uzatıldı. Ensizyonun proksimal bölümü trochanter major'den kraniodorsale doğru hafif eğimli olarak yapıldı. M. biceps femoris'in fascia superficialis'i ortaya çıkana kadar deri altı doku diseke edilerek fascia, m. biceps femoris'in kranial sınırı doğrultusunda, deri ensizyonu uzunluğunda ensize edildi. M. tensor fascia lata, fascia lata ve m. gluteus superficialis'i ortaya çıkarmak için m. biceps femoris kaudale retrakte edildi. Fascia lata distalde m. vastus lateralis üzerinden, proksimalde m. tensor fascia lata ve m. gluteus superficialis'in arasından

ensize edildi. M. tensor fascia lata kraniale, m. gluteus superficialis kaudale retrakte edilerek, dorsalde m. gluteus profundus ve intermedius, kranialde m. rectus femoris ve lateralde m. vastus lateralis kasları ile sınırlandırılmış art. coxae görüldü. Bu kasların da yanlara ekarte edilmesiyle eklem kapsülünün kraniali ortaya çıkarıldı.

Ekleme ekstensiyon ve fleksiyon yaptırılarak, acetabular kenarın dorsal ve kranial yüzü ile caput femoris palpe edilerek, eklem bölgesi kontrol edildi. Eklem kapsülünün dorsal yüzünü ortaya çıkarmak için gerekli hallerde m. gluteus intermedius ve m. gluteus profundusun kranial kısmının trochanter major tarafındaki insertsio yerinden parsiyel veya total tenotomisi yapıldı. Tenotomi sonrası bu kaslar kaudale ekarte edildi. Eklem kapsülü acetabulumun dorsal kenarından, distal yönde collum femoris'e paralel "T" şeklinde ensize edilerek, caput femoris'e ulaşıldı. Kapsülün kesik kenarlarının retraksiyonu ile caput femoris, collum femoris ve acetabulum'un kraniali ortaya çıkarıldı (Şekil 2.3).



Şekil 2.3.a. Kalça eklemine kranialateral yaklaşım aşamaları: Deri ensizyonu (a), fascia lata ensizyonu (b), intermuskuler ensizyon (c) (Piermattei ve Johnson, 2004'ten).

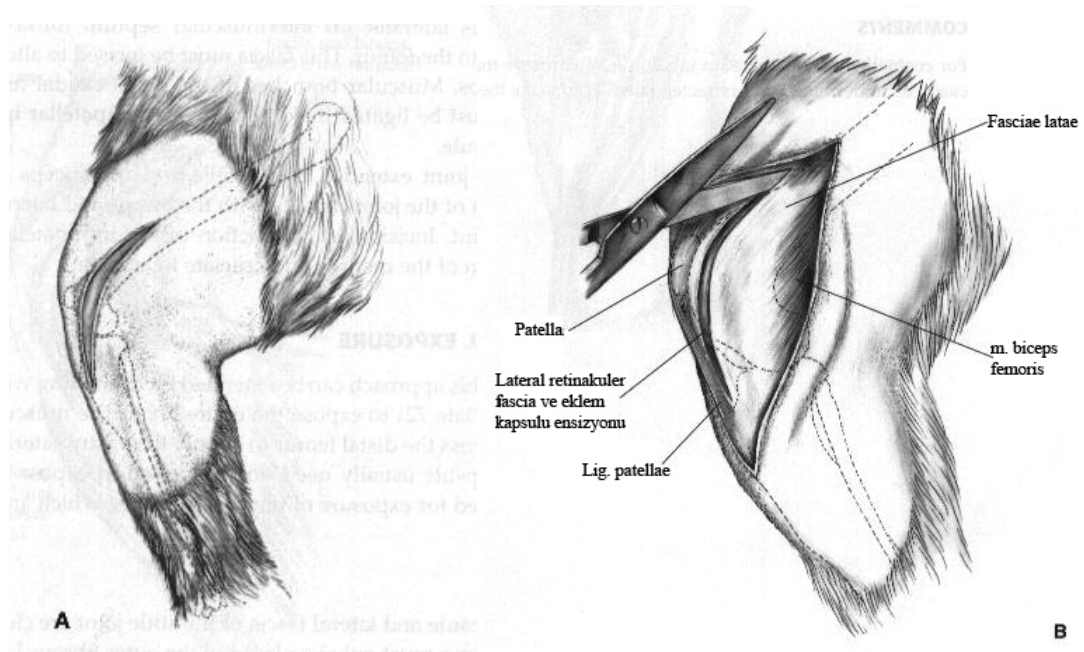


Şekil 2.3.b. Kalça eklemine kraniolateral yaklaşım aşamaları: Bölgedeki önemli kas, sinir ve damarlar (d), eklem kapsülü ensizyonu (e), caput femoris'e ulaşım (f) (Piermattei ve Johnson, 2004'ten).

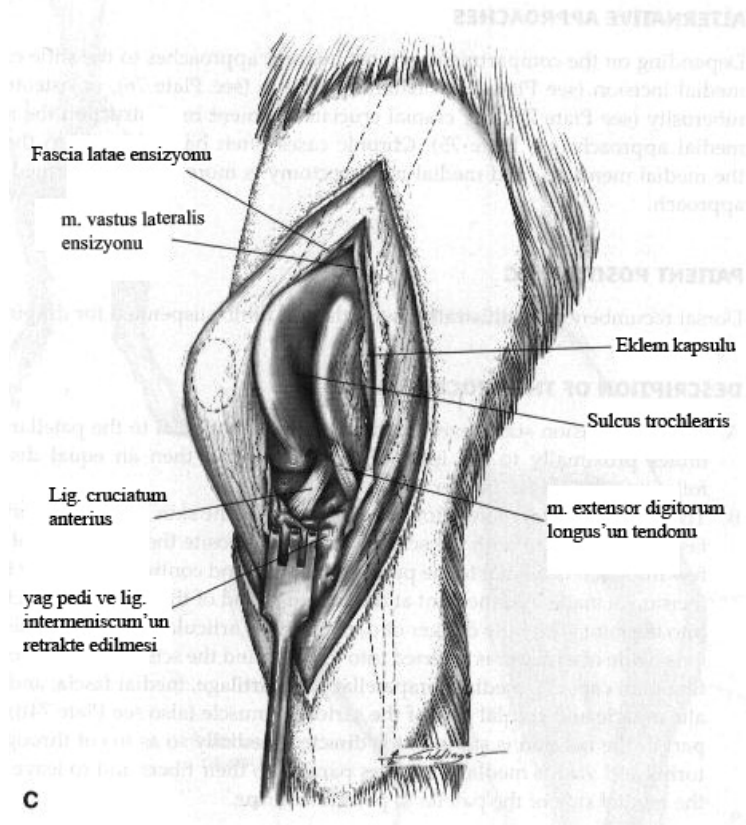
Cerrahi müdahalenin ardından eklem kapsülü emilebilir dikiş materyali ile basit ayrı kapatıldı. Parsiyel tenotomi uygulanan olgularda kaslar emilebilir dikiş materyali ile basit ayrı veya “U” dikişi ile dikildi. M. tensor fascia lata'nın superficial yaprağı ve proksimalde fascia lata ve deri altı dokular emilebilen dikiş materyali ile sürekli, deri ise emilmeyen dikiş materyali ile basit ayrı yöntemle kapatıldı.

2.2.5.2. Diz Eklemine Lateral Cerrahi Yaklaşım

Deri ensizyonu lig. patellae'nın lateralinden tuberositas tibiae hizasından proksimalde femurun alt ¼ 'üne kadar uzatıldı. Fascia lata'nın superficial yaprağı ile m. biceps femoris ve lateral retinakulum arasındaki septum görülene kadar deri altı dokular deri ensizyonuyla aynı hizada ensize edildi. Ardından fascia lata ve eklem kapsülü proksimalden distale doğru ensize edildi. Patella mediale lukse edilerek eklem kraniali görüldü (Şekil 2.4).



Şekil 2.4.a. Diz eklemine lateral cerrahi yaklaşım aşamaları: Deri ensizyonu (a), fascia lata ve eklem kapsülü ensizyonları (b) (Piermattei ve Johnson, 2004'ten).



Şekil 2.4.b. Diz eklemine lateral cerrahi yaklaşım aşamaları: Patella'nın mediale luksasyonu (c) (Piermattei ve Johnson, 2004'ten).

Ön çapraz bağ kopuğu tanısı konulan hayvanlarda Hohmann retraktörü kullanılarak femur intercondyler fossa'dan proksimale doğru çekildi ve eklem fleksiyona alındı. Menisküsler incelendi, kopuk bağ kalıntıları eklem kıkırdağı korunarak bisturi ile bölgeden uzaklaştırıldı.

Prosedürün tamamlanmasının ardından eklem kapsülü ile diz eklemine fascia lata'sı birlikte emilebilen dikiş materyali ile basit ayrı dikişlerle dikildi. Patella seviyesinin üzerindeki fascia lata ensizyonu ve deri altı dokusu sürekli dikiş yöntemi ile yine emilebilen dikişlerle, deri emilmeyen dikiş materyalleri ile basit ayrı dikiş yöntemiyle kapatıldı.

2.2.5.3. Diz Eklemine Medial Cerrahi Yaklaşım

Tuberositas tibiae hizasında lig. patellae'nın medialinden proksimalde femur'un alt ¼'üne kadar deri ensizyonu yapıldı. Aynı düzlem üzerinde eklem kapsülü, medial parapatellar kıkırdak, medial retinaküler fascia, m. vastus medialis ve m. sartorius'un kranial kısmı makasla kesildi ve eklem medialine ulaşıldı.

Distalde medial retinaküler fascia ve eklem kapsülü basit ayrı dikişlerle dikildi. Patella'nın proksimalinde m. vastus medialis ve m. sartorius sürekli dikişlerle dikildi. Deri altı dokular ve deri kapatıldı.

2.2.6. Operasyon Yöntemleri

2.2.6.1. Toggle Pin Fiksasyon

Caput femoris'in fovea capitis'i veya acetabulum içerisindeki lig. teres femoris kalıntıları uzaklaştırıldı. Hayvanın büyüklüğüne göre 2 – 3,5 mm çaplı bir drille, fovea capitis hizasından başlayan, collum femoris'i ortlayan ve trochanter tertius'tan çıkan bir tünel açıldı. Fossa acetabuli'den geçen 3 - 4 mm'lik bir delik daha açıldı. Kirschner telinin eğilmesiyle hazırlanan toggle pinin içinden kalın emilmeyen dikişler (monofilament naylon, polipropilen 0 – 4 numara) veya 0,8 – 1,2 mm kalınlığındaki balıkçı misinası geçirildi. Toggle acetabulum'daki delikten geçirildi ve acetabulum'un medial duvarına oturması için geri çekildi. Dikiş ipleri, serklaj teli yardımı ile femur'da açtığımız tünelden geçirildi, kalça redükte edildi, eklem kapsülü dikildi. Femur'un lateralinden çıkarılan iplik uçları, femurun lateral korteksinde transversal yönde açılan delikten geçirilerek (olgu 6, 13,18, 19) ya da laterale düğüm amacıyla kullanılan çift delikli bir toggle kullanılarak (olgu 4) uygun bir gerginlikte düğümlendi. Operasyon bölgesi rutin bir şekilde kapatıldı.

2.2.6.2. Eksizyon Artroplastisi

Eksizyon artroplastisini uygulamak amacıyla, kalça eklemine kraniolateral yolla ulaşıldı. Osteotomi hattı trochanter major'un medial yüzünden başlatılarak trochanter tertius'un proksimalinde bitirildi. Caput femoris, collum femoris ile birlikte uzaklaştırıldı. Ekstremitte hareket ettirilerek femur'un dorsal acetabular kenara temas etmediğinden emin olundu. Operasyon bölgesi rutin bir şekilde kapatıldı.

2.2.6.3. Lateral Retinaküler Overlap (Üst Üste Bindirme)

Retinaküler fascia ve eklem kapsülü, patella'nın 3-5 mm lateralinden patella'ya paralel şekilde, tibianın proksimalinden patella'nın 1-2 cm proksimaline kadar ensize edildi. Fascia lata proksimalde femur'un orta noktasına kadar ensize edildi. Ensizyon hattının kranialinde kalan patella ile bitişik fascia lata ile altındaki eklem kapsülü, emilmeyen 2-0 veya 3-0 dikiş materyalleri ile ensizyon hattının kaudalinde kalan kapsül ve fascia lata'ya, patella'yı laterale çekecek gerginliği sağlayacak şekilde mattres yöntemi kullanılarak dikildi. Patella'nın proksimalindeki ensizyon hattı da gergin bir şekilde aynı dikişlerle kapatıldı.

2.2.6.4. Medial Retinaküler Serbestleştirme

Patella'nın 2-3 mm medialindeki retinaküler fascia ve eklem kapsülüne patella ile paralel, tibia'nın proksimalinden femur'un distal 1/3'lük kısmına kadar uzanan bir ensizyon yapıldı. Bu ensizyon sayesinde patella'yı mediale doğru geren kuvvet ortadan kaldırılmış oldu. Deri altı bağ dokusu ile deri kapatıldı.

2.2.6.5. Trochlea Kama Rezeksiyonu

Trochlea kama rezeksiyonu, sulcus trochlearis'in derinleştirilerek patella'nın trochlea'ya daha stabil bir şekilde oturmasının sağlanması işlemidir (Fossum, 2002).

Diz eklemine lateralden yaklaşıldı. Trochlea femoris'te patella'nın oturduğu bölgenin medial, lateral ve distalinde eklem kırırdağına bistüri kullanılarak ensizyon yapıldı. Eklem kırırdağı periost elevatörü kullanılarak distalden proksimale doğru altındaki kemik dokusundan ayrıldı. Subkondral kemik dokusu ronjör kullanılarak derinleştirildi ve kırırdağın flebi tekrar derinleştirilmiş kemik dokusunun üzerine yerleştirildi. Patella bu flebin üzerine oturtularak kemik dokusu derinleştirmesinin yeterliliği kontrol edildi. Eklem rutin bir şekilde kapatıldı.

2.2.6.6. İntrakapsüler Ön Çapraz Bağ Onarımı

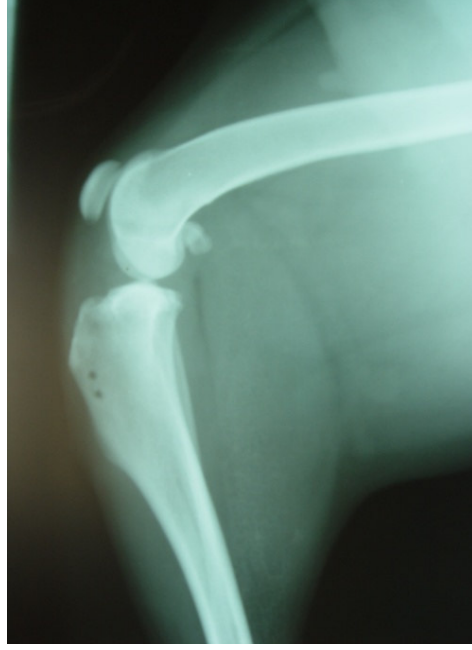
Diz eklemine lateralden yaklaşıldı. Lig. patellae yüzeyindeki yumuşak dokular ayrıldı ve bacak fleksiyona alınarak lig. patellae ve lateral retinaculum gerginleştirildi. Patella'nın distal ucundan başlayarak lig. patellae'nın lateral 1/3'lük bölümü tuberositas tibiae'ya kadar kesildi. Lig. patellae ile fascia lata eklem kapsülünden ayrıldı. Fascia lata'nın ensizyonu proksimalde deri ensizyonunun başladığı yere kadar devam ettirildi. Fascia lata kesisi m. biceps femoris'in ön sınırından aşağıya doğru inerek tibial plato'ya kadar devam ettirildi. Fascia lata greftinin kalınlığının kesi boyunca aynı olmasına özen gösterildi. Eklem kapsülü açıldı ve patella medialis çıkarılarak eklem görünür hale getirildi. Yırtılan bağ kalıntıları uzaklaştırıldı ve eklem içi yapılar, özellikle medial menisküs gözden geçirildi. Oluşturulan greft ligamentum patellae'nın üzerinden genu eklemine medialine geçirildi. Buradan da lateral parapatellar ensizyon hattından eklem içine yönlendirilen ve medial retinaküler bölgeden çıkarılan ince uçlu bir hemostatik pens ile tutularak yumuşak dokular içinde oluşturulan kanaldan eklem içine alındı. Condylus lateralis femoris'in medial yüzünde ön çapraz bağın insersiyon noktasından laterale doğru oblik bir tünel açıldı. Tünelin çıkış noktası condylus

lateralis femoris'in üst 1/3 ünde yer almaktaydı. Eklem içine yönlendirilen greft bu tünelden bir serklaj teli yardımıyla geçirilerek condylus lateralis femoris'in lateralinden çıkarıldı. Greft, çıkış noktasında bölgedeki yumuşak dokuya gergin bir şekilde, basit ayrı dikişlerle tespit edildi. Eklem kapsülü ve lateral retinaküler dokular dikildikten sonra greftin serbest ucu distale doğru yönlendirilerek, greftin ligamentum patellae'daki başlangıç noktasına da birkaç basit ayrı dikişle tespit edildi. Fascia lata ve deri altı dokular emilebilir, deri ise emilmeyen dikiş materyalleri ile dikilerek operasyon tamamlandı.

2.2.6.7. Lateral Retinaküler Stabilizasyon Tekniği ile Ön Çapraz Bağ Onarımı

Lateralden eklemeye yaklaşıldı, patella mediale çıkarıldı ve menisküsler yırtık veya lezyon açısından gözlendi. Ön çapraz bağ kalıntıları bölgeden uzaklaştırıldı. Artrotomi, emilebilen dikiş materyalleri ile basit ayrı dikişlerle kapatıldı.

Deri laterale retrakte edildi. Hayvanın ağırlığına göre 1 numara emilmeyen monofilament naylon, polypropylene veya 0,8-1 mm kalınlığındaki balıkçı misinası proksimalden distale doğru fabella'nın altından geçirildi. Ardından tuberositas tibiae'nın hemen üzerinde lig. patellae içerisinden geçirildi. Tuberositas tibiae'ya matkapla tünel açıldı ve dikiş materyali bu tünelden medialden laterale doğru geçirildi. Bazı olgularda dikiş materyali lig. patellae'dan geçirilmeden tuberositas tibiae'ya açılan 2 adet tünelden geçirildi (Şekil 2.5). Diz normal duruş pozisyonuna, tibia hafif eksternal rotasyona getirildi, dikiş materyali sıkıca düğümlendi ve operasyon bölgesi dikişlerle kapatıldı.



Şekil 2.5. Tuberositas tibiae'ya dikiş materyalinin geçirilmesi için iki kanalın açılmasıyla uygulanan lateral retinaküler stabilizasyon tekniğinde postoperatif radyografik görünüm (olgu no: 5).

2.2.6.8. Medial Kollateral Bağ Onarımı

Ekleme medialden yaklaşıldı. Kopan bağ 2-0 numara PDS dikiş materyali ile sürekli kilitli dikiş yöntemi kullanılarak dikildi.

2.2.7. Postoperatif Uygulamalar

Operasyonların ardından tüm olgulara 5 mg/kg dozunda Rifamycin (Rifocin® 125 mg/3 ml, 250 mg/3 ml ampül, Aventis Pharma) operasyon bölgesine deri altına lokal olarak uygulandı. Operasyonu izleyen 5 gün boyunca tüm olgulara 5 mg/kg dozunda Enrofloxacin (Baytril K® % 5, Bayer) IM yolla uygulandı.

Toggle pin uygulanan ekstremiteler 10 gün boyunca Ehmer fleksiyon bandajı, MCL kopuğu sağaltımı yapılan olgular destekli bandaj, diğer olgular yumuşak bandajla korundu.

Operasyondan sonraki 10. gün bandajlar açıldı, dikişler alındı, klinik ve radyolojik muayeneler yapıldı.

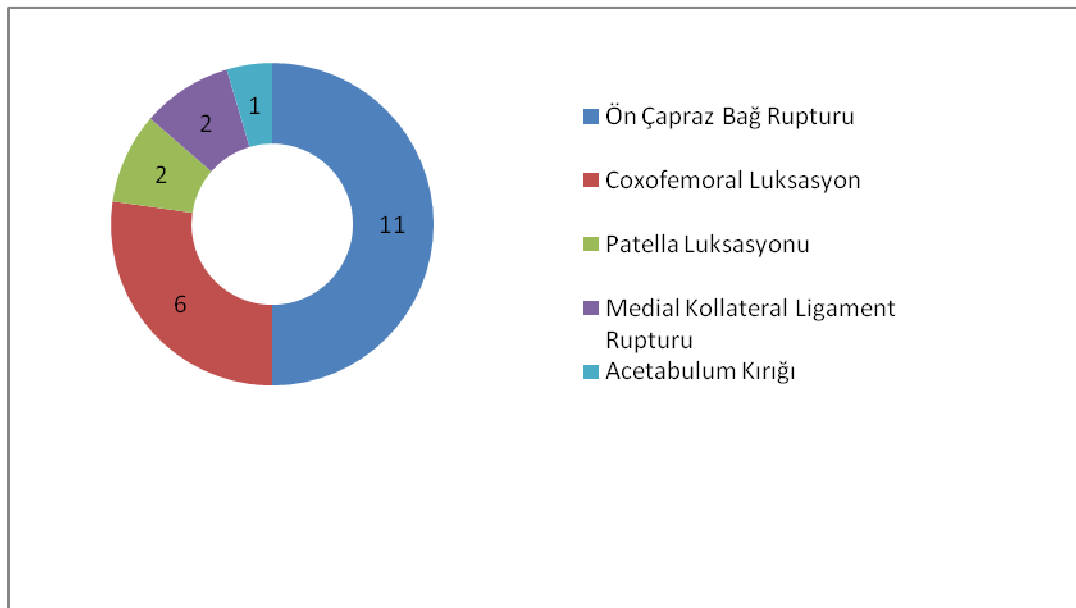
Olgular, sağaltımın gelişim aşamaları ve olası komplikasyonlar yönünden operasyon sonrası 10 günlük periyotlarla bir ay süre ile klinik ve radyografik muayeneler ile takip edildi.

3. BULGULAR

3.1. Preoperatif Bulgular

3.1.1. Olguların Tanıya Göre Dağılımı

Kalça ve diz ekleminde rastlanan travmatik lezyonların dağılımları, 11 olguda ön çapraz bağ kopuğu (%50), 6 olguda coxofemoral luksasyon (%27), 2 olguda patella luksasyonu (%9), 2 olguda medial kollateral bağ kopuğu (%9) ve 1 olguda da acetabular kırık (%5) olarak gözlenmiştir. Çalışma süresince, tarsal eklemden travma kaynaklı herhangi bir problem saptanmamıştır. Çalışma materyalini oluşturan köpeklerden 21 numaralı olguda ön çapraz bağ ile medial kollateral bağ kopuğu bir arada gözlemlendi.

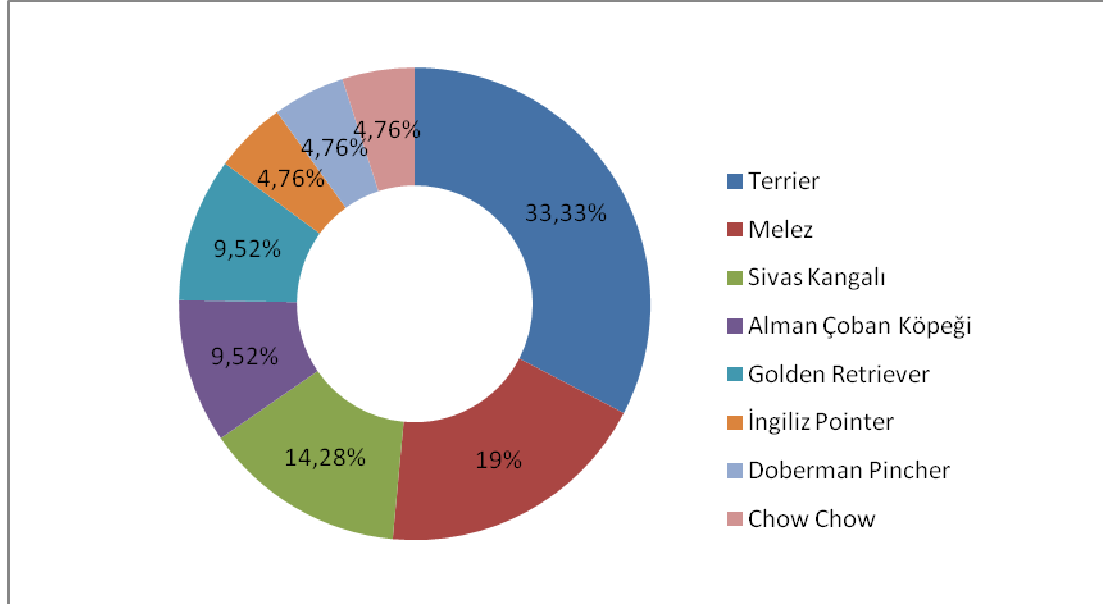


Şekil 3.1. Olguların tanıya göre dağılımı.

3.1.2. Olguların Irklarına Göre Dağılımı

Arka ekstremitelerde kalça veya diz eklemlerinde travmatik lezyon tanısı konulan köpeklerin 7'si Terrier, 4'ü melez, 3'ü Sivas Kangal, 2'si Alman Çoban Köpeği, 2'si

Golden Retriever, 1'i İngiliz Pointer, 1'i German Pinscher ve 1'i Chow Chow ırkından idi.



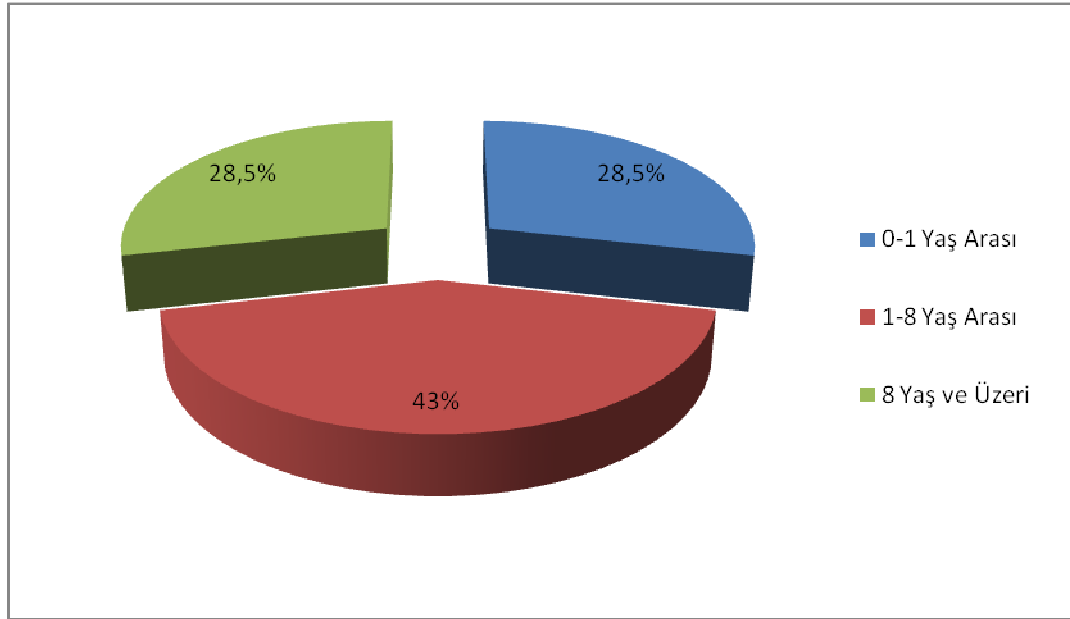
Şekil 3.2. Olguların ırklarına göre dağılımı.

3.1.3. Olguların Cinsiyete Göre Dağılımı

Çalışma materyalini oluşturan olguların 10'u dişi, 11'i erkekti. Ön çapraz bağ kopuğu tanısı konulan olguların 6'sı dişi, 5'i erkekti. Coxofemoral luksasyon için cinsiyet oranı 4 erkek 2 dişi şeklinde idi. Patella luksasyonu tanısı konulan olguların 2'si de dişi, medial kollateral bağ kopuğu tanısı konulan 2 köpek de erkekti. Acetabulum kırığı sadece 1 erkek köpekte tespit edilmiştir.

3.1.4. Olguların Yaşa Göre Dağılımı

Olguların 6'sı (%28,5) 0-1 yaş arası, 9'u (%42,9) 1-8 yaş arası, 6'sı (%28,5) 8 yaş ve üzeri idi.



Şekil 3.3. Olguların yaşa göre dağılımı.

Ön çapraz bağ kopuğu 0-1 yaş arası 1 olgu (% 9), 1-8 yaş arası 7 (% 63,6), 8 yaş ve üzeri 3 olguda (% 27,27) saptanmıştır. Kalça eklemi çıkığı 0-1 yaş arası 1 (% 16,6), 1-8 yaş arası 3 (% 50), 8 yaş ve üzeri 2 (% 33,3) köpekte tespit edilmiştir.

3.1.5. Olguların Etiyolojiye Göre Dağılımı

Tüm olguların 9'unda (%42,85) trafik kazası, 6'sında (%28,57) bilinmeyen bir sebep, 4'ünde ters hareket (%19,04), 1'inde (%4,76) yüksekten düşme, 1'inde (%4,76) diğer hayvanlarla mücadele nedeni ile lezyonların olduğu saptanmıştır.

Coxofemoral luksasyon olgularının etiyojileri 4 köpekte (%66,66) trafik kazası, 1 köpekte (%16,66) diğer hayvanlarla mücadele, 1 köpekte de (%16,66) yüksekten düşme olarak saptanmıştır.

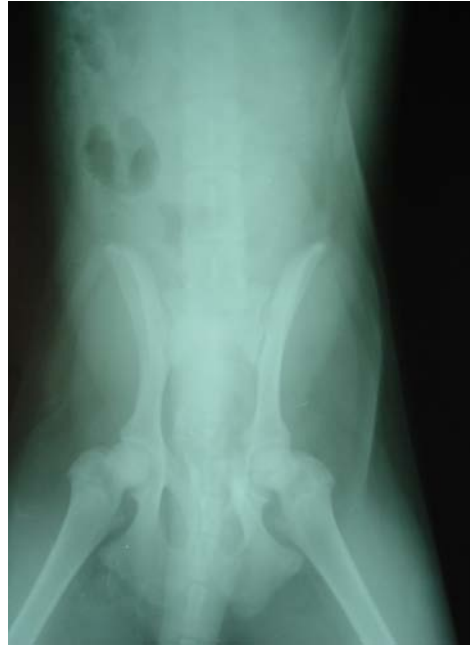Ön çapraz bağ kopuğu, olguların 3'ünde (%27,27) ters hareket, 2'sinde (%18,18) trafik kazası nedeni ile oluşurken 6 olguda (%54,54) bilinmeyen bir sebeple olduğu tespit edilmiştir.

3.2. Klinik, Radyolojik, İnteroperatif ve Postoperatif Bulgular

Operatif sađaltım uygulanan olguların hiçbirinde postoperatif 10. günde ki kontrollerde operasyon bölgesinde enfeksiyona işaret eden bir bulguya rastlanmadı.

Toggle pin fiksasyon tekniđi uygulanan olgulara (4, 6, 13, 18, 19) Ehmer fleksiyon bandajı, MCL kopuđu olgularına (20, 21) destekli bandaj, opere edilen diđer olgulara (1, 2, 3, 5, 7, 8, 10, 11, 12, 14, 15, 17) desteksiz yumuřak bandaj uygulandı.

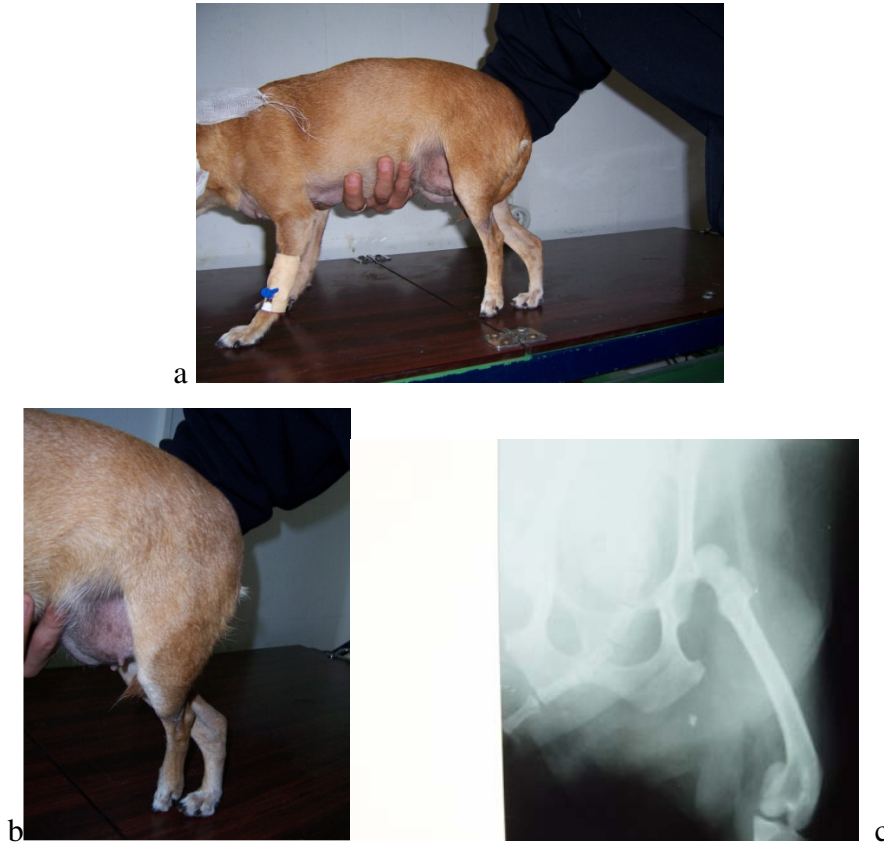Acetabulum kırığı tanısı konulan 9 numaralı olgunun parmak ucu ile yere bastığı gözlenmiş, ekleme fleksiyon ve ekstensiyon hareketi yaptırırken krepatasyon ve ağrı tespit edilmiştir. A/P yönde alınan bilateral pelvis radyografisinde acetabulum'un merkezinde çok az deplasman gösteren kırık saptanmıştır (Şekil 3.4).



Şekil 3.4. Merkezi acetabular kırığın A/P yönde alınan bilateral pelvis radyografisi (olgu no: 9).

Bu olguya kafes istirahati önerilmiş, cerrahi girişimde bulunulmamıştır. Periyodik kontrollerde hastanın fonksiyonel iyileşme gösterdiği klinik olarak belirlenmiştir.

Çalışma materyalini oluşturan olguların 6'sında (4, 6, 13, 15, 18, 19) kalça eklemi çıkığı belirlendi. Olguların yapılan klinik muayenelerinde coxofemoral eklem bölgesinde ağrı tespit edildi. Olguların tamamında trochanter major'un normal konumundan daha kranial ve dorsalde olduğu ve acetabulum içerisinde yer almadığı, palpasyon ve parmak deplasman testi ile saptandı. Etkilenen ekstremitenin femur'u adduksiyonda, diz dışarıya bakar durumda, ekstremitte diğer ekstremitte ile karşılaştırıldığında daha kısaydı (Şekil 3.5).

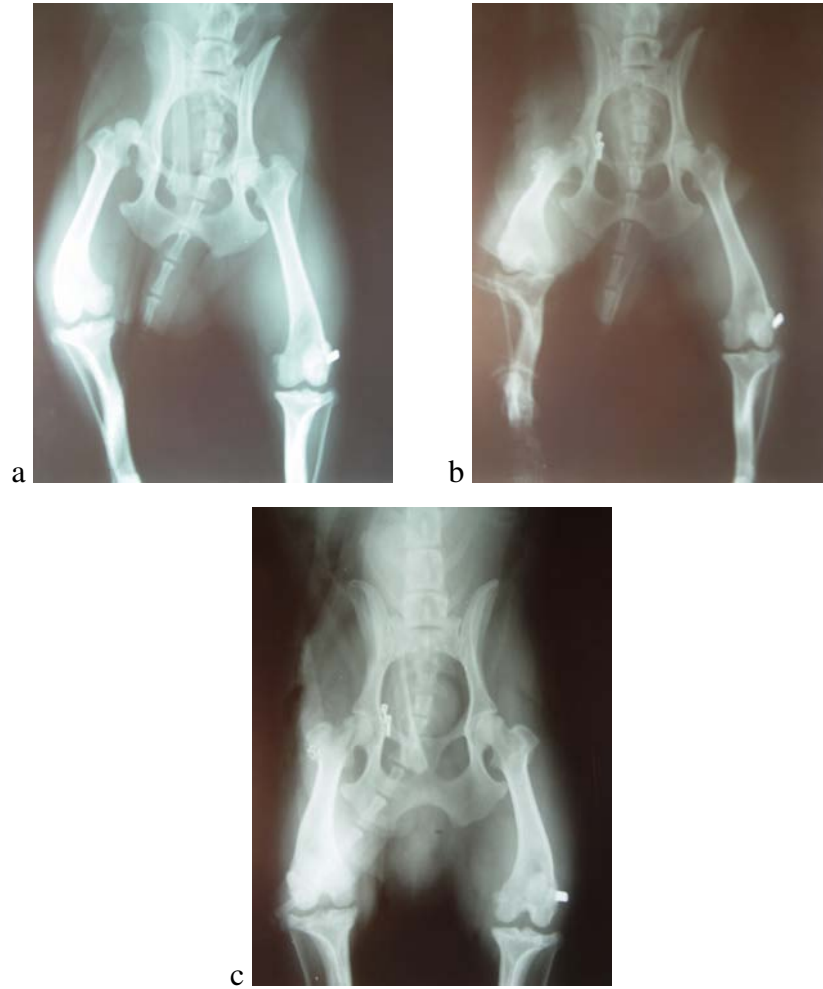

Şekil 3.5. Kraniodorsal yöndeki coxofemoral luksasyonda ekstremitenin görünüşü (a,b) ve A/P yönde alınan bilateral pelvis radyografisi (c) (Olgü no: 19).

A/P yönde alınan bilateral pelvis radyografilerinde caput femoris'in acetabulum'dan çıkıp kraniodorsale yer değiştirdiği gözlemlendi (Şekil 3.5).

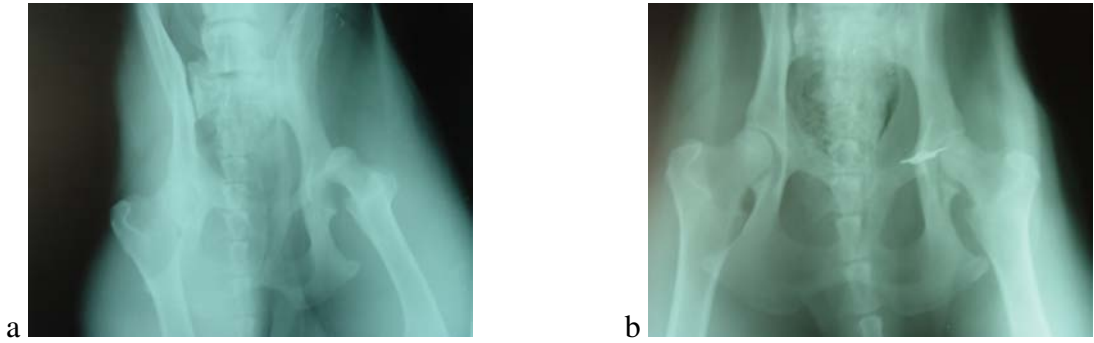
Olguların hiçbirinde kalça displazisi veya Legg-Calve-Perthes hastalığı gibi kalça eklemi çıkığına predispozisyon oluşturacak patolojiler gözlenmedi.

Dört numaralı olgu trafik kazasından 15 gün sonra opere edildi. Bir miktar fibröz doku üremesi kaynaklı yapışma ve kas kontraksiyonu şekillenmesine karşın köpeğin küçük ırk olması nedeniyle çıkığın redüksiyonu zor olmadı. Postoperatif 1. ve 10. günlerde alınan radyografilere ve operasyondan 3 ay sonra telefonla hasta sahibinden alınan bilgiye göre 4 numaralı olguda operasyonun başarılı olduğu, hastanın opere edilen ekstremitesi ile ilgili herhangi bir sorunu olmadığı saptandı (Şekil 3.6).



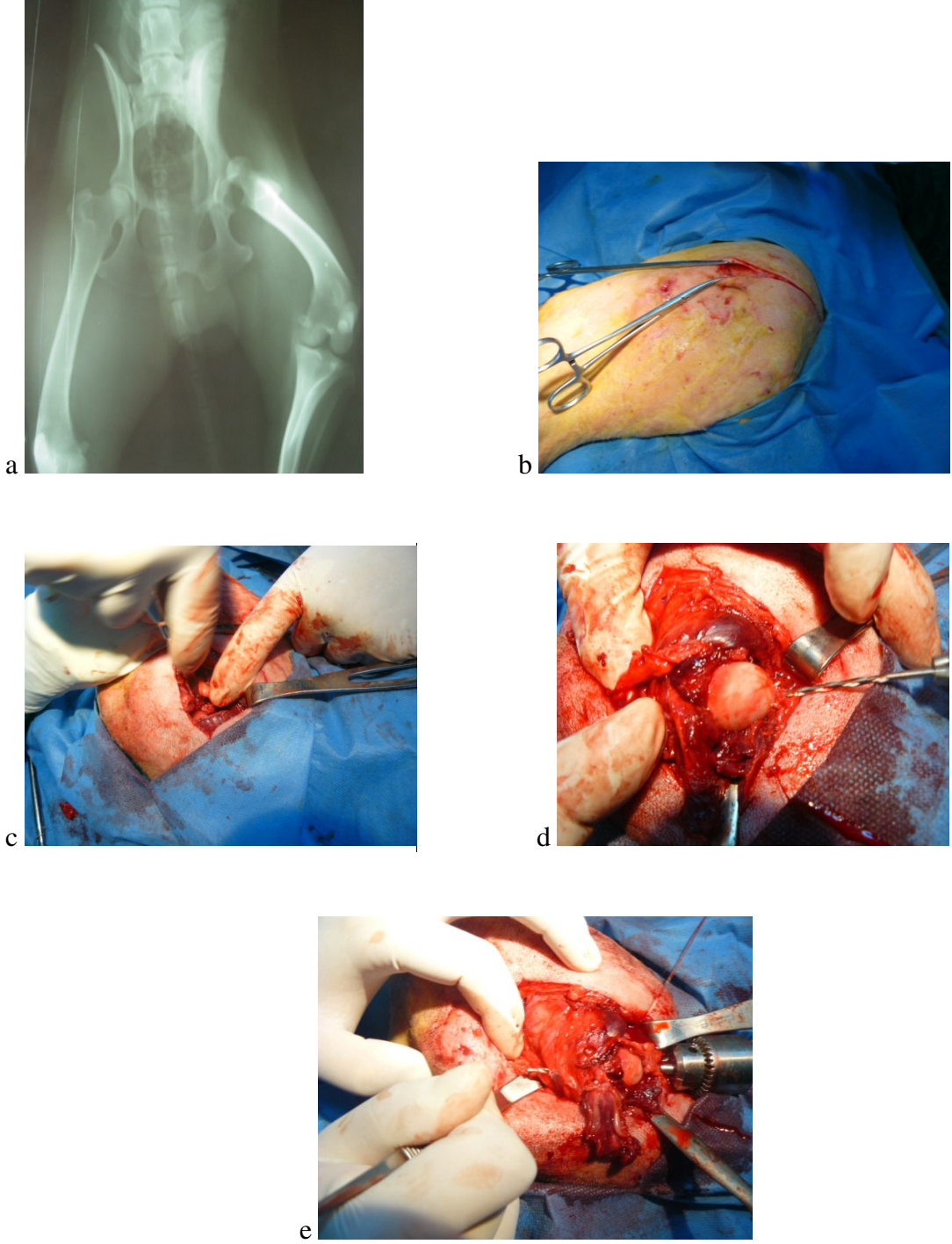
Şekil 3.6. Kraniodorsal yöndeki coxofemoral luksasyon olgusunda preoperatif (a), toggle pin fiksasyon operasyonu sonrası 1. (b) ve 10. gün (c) alınan radyogramlar (olgu no: 4).

Altı numaralı olgu kazadan 2 gün sonra opere edildi. Toggle'ın acetabulum'da açılan kanaldan geçirilmesi sırasında biraz sıkıntı yaşandı. Tekrar yapılan manipülasyonlardan sonra toggle'ın delikten pelvis boşluğuna geçtiği ve acetabulum'un medialine oturduğu düşünüldü. Toggle'a bağlı ipin geri çekilerek kontrolü sırasında işlemin başarılı olduğu gözlemlendi halde, postoperatif radyografilerde toggle pinin acetabulum'da açılan kanalda sıkıştığı ve pelvis boşluğuna itilemediği belirlendi (Şekil 3.7). Bu olgu izlemeye alındı fakat hastanın kontrolleri sırasında eklemdede dejeneratif artritisi gelişimi gözlemlendi ve postoperatif ikinci ayda eksizyon artroplastisi operasyonu uygulanarak ağırlı eklem hareketleri ortadan kaldırıldı. Eksizyon artroplastisi operasyonundan 3 ay sonra hasta sahibinden telefonla alınan bilgiye göre köpeğin topallığının kabul edilebilir ölçüde iyileştiği öğrenildi.



Şekil 3.7. Coxofemoral luksasyonda preoperatif (a) ve toggle'ın acetabulum'a açılan kanalda sıkıştığını gösteren postoperatif (b) A/P yönde alınan röntgen filmleri (olgu no: 6).

Onüç numaralı olgu çıkık oluşumundan 15 gün sonra, yaralarının özel bir klinikte sağaltılmasının ardından, 19 no'lu olgu ise çıkık oluşumundan 20 gün sonra opere edildi. Fibröz doku üremeleri ve kas kontraktürleri nedeniyle çıkığın redüksiyonu bu olgularda zor oldu (Şekil 3.8).



Şekil 3.8. Kraniodorsal yöndeki coxofemoral luksasyonda A/P yönde alınan bilateral pelvis radyografisi (a) ve toggle pin fiksasyon operasyonundan görüntüler: Deri ensizyonu (b), caput femoris'e ulaşım (c), fovea capitis'ten trochanter major'a doğru matkapla kanal açılması (d, e) (olgu no: 13).

Olgu 15, trafik kazasından 25 gün sonra kliniğimize getirildi, radyografik muayenede acetabulum'un fibröz doku tarafından doldurulduğu görüldü. Bu olguya eksizyon artroplastisi uygulandı. Klinik muayenelere ve hasta sahibinden postoperatif 2. ayda alınan bilgiye göre köpeğin ekstremitelerini kabul edilebilir ölçüde kullandığı saptandı.

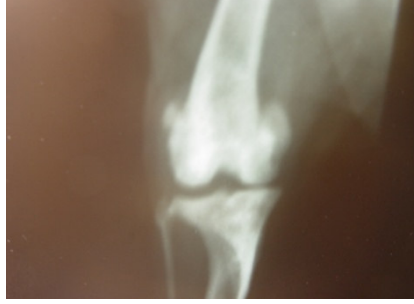Olgu 4, 13, 18 ve 19'da postoperatif değerlendirme sonuçları iyi veya çok iyi olarak saptandı.

Çalışma materyalini oluşturan olgulardan 2'sinde (2, 7) travma kaynaklı mediale patella luksasyonu tespit edildi (Şekil 3.9). Her iki olguda da proksimal tibia'da angulasyon deformitesi, 7 numaralı olguda m. quadriceps femoris kontraktürü vardı ve bu bozuklukların çıkışın hazırlayıcı sebebi olduğu tahmin edildi. Olgu 7, kronik bir luksasyonda ve sulcus intercondylaris, derinliğini önemli ölçüde kaybetmişti. Olguların diz eklemi sürekli fleksiyon pozisyonunda idi ve bölgede ağrı bulguları vardı. Eklemde klinik muayenesinde 2 numaralı olguda bölgede ödem ve 7 numaralı olguda hareket kaybı belirgindi. Yapılan palpasyonda patella'nın sulcus intercondylaris içerisindeki yerinden çıkıp mediale yerleştiği belirlendi. Olguların klinik muayenesinde, olgu 2'de patella luksasyonu manipülasyon uygulanarak redükte edilebildiği halde parmakla uygulanan basınç ortadan kaldırıldığında luksasyon tekrar oluşuyordu. Olgu 7'de patellanın repozisyonu amacıyla, parmakla medialden laterale doğru uygulanan basınçla redüksiyon sağlanamadı.

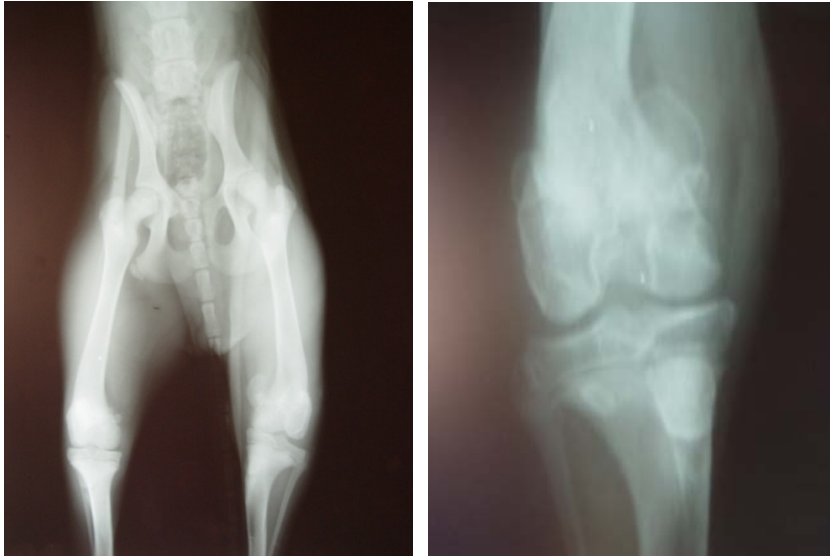
Olguların her ikisinde medial retinaküler serbestleştirme ve lateral retinaküler overlap tekniği, 7 numaralı olguda ayrıca trochlea kama rezeksiyonu uygulandı.

Patella luksasyonu olgularının da postoperatif ilk gün, 10 ve 30. günlerde A/P ve M/L yönde radyografileri alındı. Operasyondan hemen sonra alınan grafilerde patella'nın her iki olguda da normal yerinde olduğu, 10 gün sonraki radyografilerde ise 7 numaralı olguda reluksasyon olduğu saptanırken 2 numaralı olgu iyi durumda idi (Şekil 3.10). Reluksasyon tespit edilen olgu, operasyon randevusu verilmesine

rağmen tekrar kliniğe getirilmedi. Telefonla alınan bilgiye göre bu olgunun topallığının devam ettiği, 2 numaralı olgunun ise gayet iyi durumda olduğu öğrenildi.

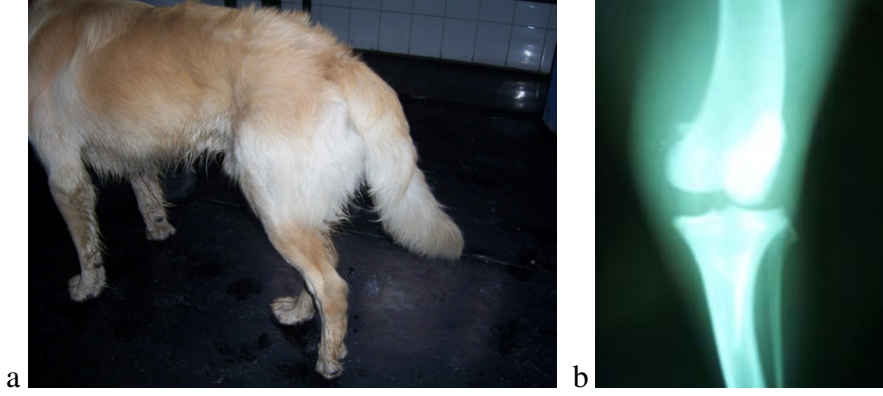


Şekil 3.9. Mediale patella luksasyonunda A/P yönde alınan preoperatif röntgen filmi (olgu no: 2).



Şekil 3.10. Preoperatif 4. dereceden mediale patella luksasyonu ve aynı olguda postoperatif 10. gün subluksasyonun A/P yönde radyografik görünümü (Olgu no: 7).

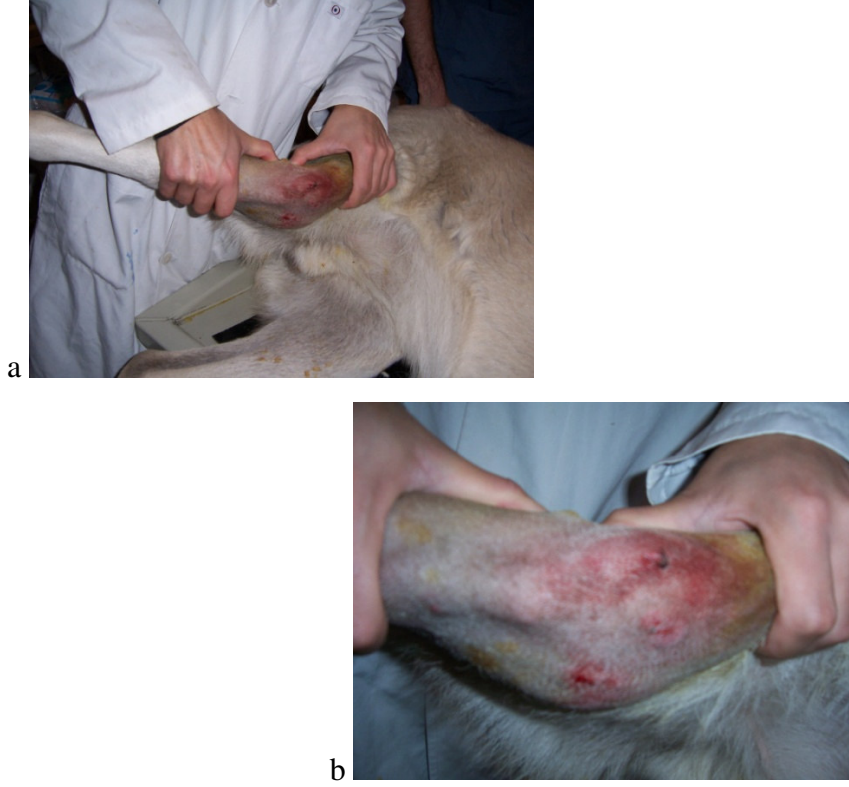Medial kollateral bağ kopuğu tanısı konulan 2 olgunun (20, 21) ekstremiteleriyle ağırlık taşımadığı, 21 numaralı olgunun parmak ucu ile yere temas ettiği gözlemlendi (Şekil 3.11).



Şekil 3.11. Medial kollateral bağ kopuğunda parmak ucu ile yere temas (a) ve valgus stres uygulanarak A/P yönde alınan röntgen filminde medial eklem boşluğundaki artış (b) (olgu no: 21).

Her iki olguda valgus stres testi uygulandı ve valgus stres uygulanarak A/P yönde röntgen filmi alındı (Şekil 3.12). Röntgen filminde özellikle 21 numaralı olgunun medial eklem boşluğundaki artış miktarı fazla iken 20 numaralı olguda bu artış çok belirgin değildi (Şekil 3.11).

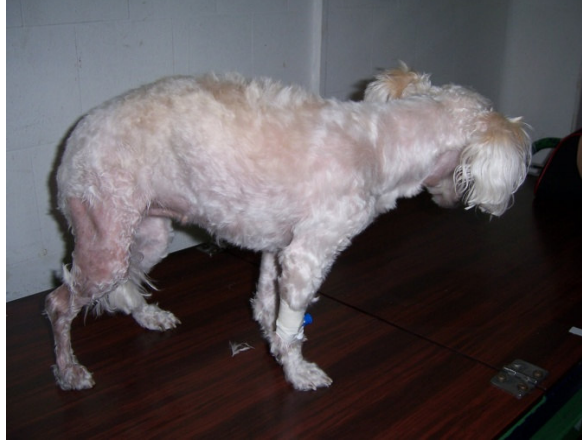Olgulara öne doğru çekmece gözü hareketi muayenesi yapıldı ve 21 numaralı olguda aynı zamanda ön çapraz bağ kopuğu saptandı. Özellikle 20 numaralı olguda eklem medialindeki effüzyon çok belirgindi (Şekil 3.12).



Şekil 3.12. Medial kollateral bağ kopuğunda valgus stres testinin uygulanışı (a) ve eklemin medialinde belirgin effüzyon (b) (Olgu no: 20).

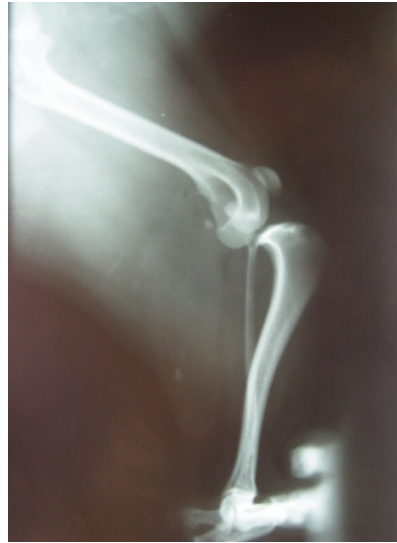Yirmibir numaralı olgu opere edilerek orta noktasından koptuğu tespit edilen bağ dikildi ve 14 gün boyunca bacak destekli bandajda tutuldu. 20 numaralı olgunun diz eklemi de 14 gün boyunca destekli bandajla korunarak takip edildi. Bandajların çıkarılmasının ardından her iki olgu için hareket sınırlandırılması önerildi. Hareket kademeli olarak artırıldı ve 6. hafta sonunda yapılan muayenelerde olguların klinik fonksiyonlarını geri kazandığı, valgus stres testinin negatif olduğu belirlendi. Köpeklerin aktivite kısıtlaması kaldırıldı.

Çalışma materyalini oluşturan 11 olguya ön çapraz bağ kopuğu tanısı konuldu. Akut olgular kliniğe aniden oluşan topallık, kronik olgular ise aniden başlayan ve uzun süre geçmesine rağmen iyileşmeyen topallık şikayeti ile getirildi. Olguların bir kısmı topallayarak yürürken bir kısmı ayağının üzerine hiç basmıyordu (Şekil 3.13).



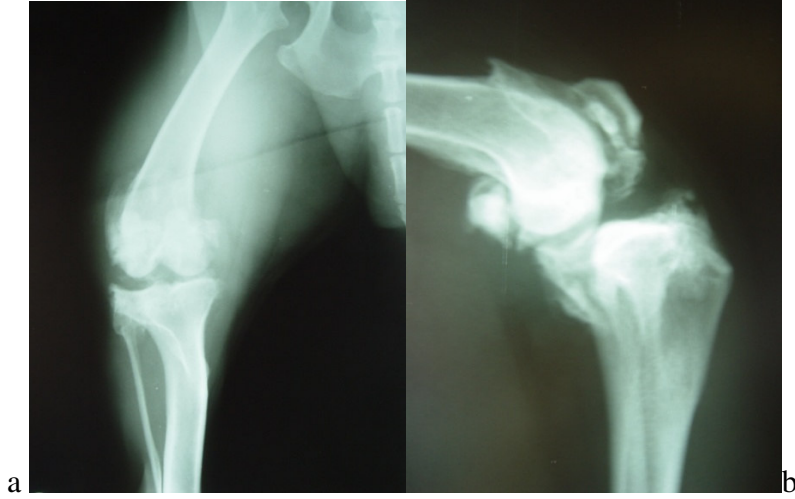
Şekil 3.13. LCA rupturunda yere basış (olgu no: 17).

Klinik muayenesi yapılan 9 olguda belirgin öne doğru çekmece gözü hareketi saptanırken 2 olguda (1, 16) bu hareket çok belirgin değildi. Bölgede bazı olgularda ağrı tespit edildi. Ekleme fleksiyon ekstensiyon hareketleri yaptırıldı fakat 1 numaralı olgu dışında hiçbir olguda “klik” sesine rastlanmadı. Olguların A/P yönde normal ve M/L yönde normal ve tibial kompresyon uygulanarak röntgen filmleri alındı. Tibial kompresyon uygulanarak M/L yönde alınan röntgen filmlerinde akut ön çapraz bağ kopuğu tanısı konulan 9 olguda tibia'nın femur'a göre normal pozisyonundan daha kranialde yer aldığı gözlemlendi (Şekil 3.14).



Şekil 3.14. LCA kopuğunda tibial kompresyon testi uygulanarak M/L yönde alınan radyografide tibia'nın femur'a göre kranialde yer alışı (olgu no: 10).

Kronik LCA kopuđu tanısı konulan 1 ve 16. olgularda hem A/P hem M/L yöndeki grafilerde osteofit ve fibröz doku gelişimi olduđu saptandı (Şekil 3.15). Tibial kompresyon uygulanarak alınan radyografilerde tibianın femura göre öne kayma hareketi akut olgulardaki kadar belirgin değildi.

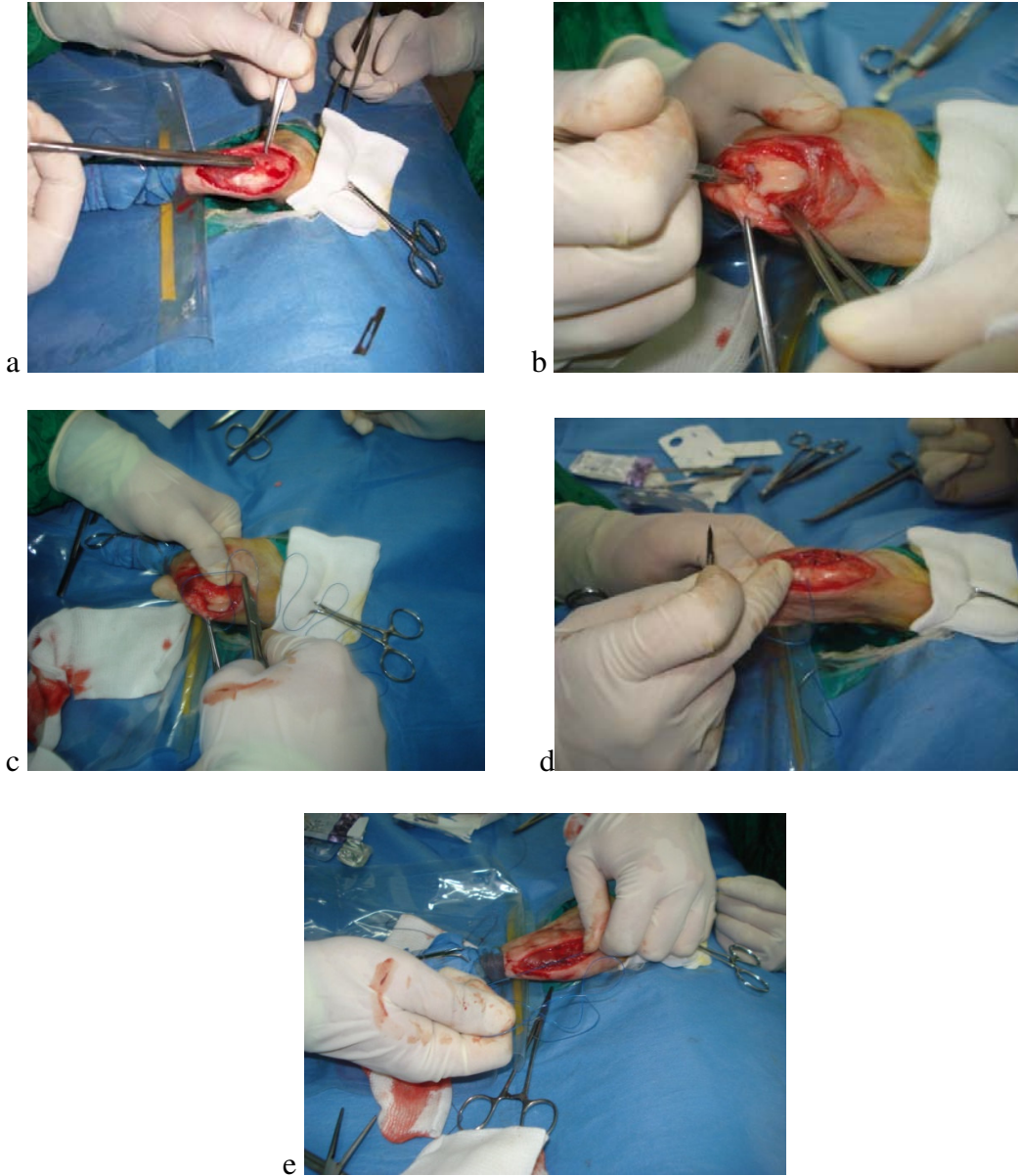


Şekil 3.15. Kronik LCA kopuđunun A/P (a) ve M/L (b) yönde alınan radyografilerinde eklem içerisindeki üremelerin görünümü (Olgu no: 16).

Olgulardan 2'si (3, 8) intrakapsüler bağ onarımı, 8'i (1, 5, 10, 11, 12, 14,17, 21) lateral retinaküler stabilizasyon tekniđi ile opere edildi (Şekil 3.16). Opere edilen olguların hepsinde yağ pedi dikkatlice aralanarak medial ve lateral menisküsler ve femoral kondüllerin eklem kıkırdađı lezyon açısından muayene edildi, herhangi bir lezyona rastlanmadı. Lateral retinaküler stabilizasyon tekniđi uygulaması yapılan büyük ırk köpeklerde (5, 12, 14, 21) stabilizasyon materyali olarak 0,8-1mm çaplı balıkçı misinası, diđer köpeklerde (1, 10, 11, 17) 1 numara monofilament naylon dikiş materyali kullanıldı. Kronik ön çapraz bağ kopuđu tanısı konulan 16 numaralı olgu operasyon randevusuna getirilmedi.

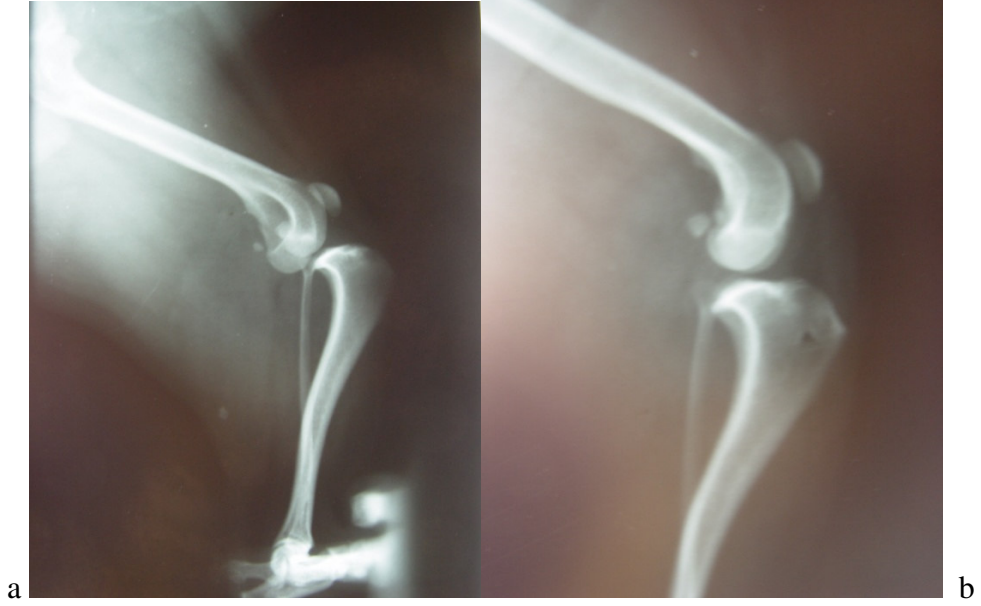
Postoperatif 10. gün yapılan muayenelerde olgu 14'te hafif derecede kranial çekmece gözü tespit edildi. Düğümün gevşediđi düşünöldü. Opere edilen bacağıın diz ekleminin lateralinde ödem tespit edildi. Postoperatif 3. ayda aynı olgunun sahibinden alınan bilgiye göre köpeđin topallıđının herhangi bir düzelme göstermediđi öğrenildi.

Olgulardan birinin (olgu 11) sahibinden telefonla alınan bilgiye göre, basış ve yürüyüşün klinik olarak biraz düzelme göstermesine rağmen topallığın tamamen düzelmediği öğrenildi. Yine telefonla hasta sahibiyle yapılan görüşmede postoperatif 1. ayda 17 numaralı olgunun zıplama ve yüksek bir yere çıkmada problem yaşadığı ancak bacağını kullandığı ve durumunun her gün iyiye gittiği öğrenildi.

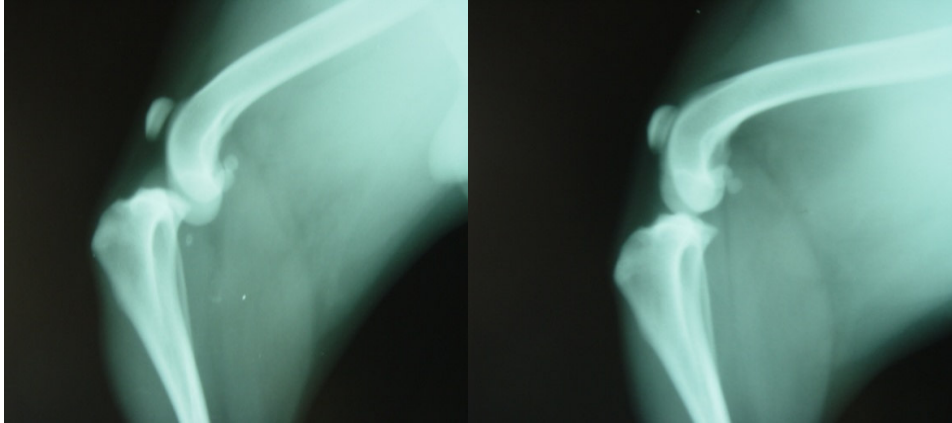


Şekil 3.16. Lateral retinaküler stabilizasyon operasyonundan görüntüler: Diz eklemine lateral cerrahi yaklaşım (a), menisküslerin inspeksiyonu (b), dikiş materyalinin fabella'nın altından geçirilmesi (c), tuberositas tibiae'ya kanal açılması (d), dikiş materyalinin düğümlenmesi (e) (Olgu no: 17).

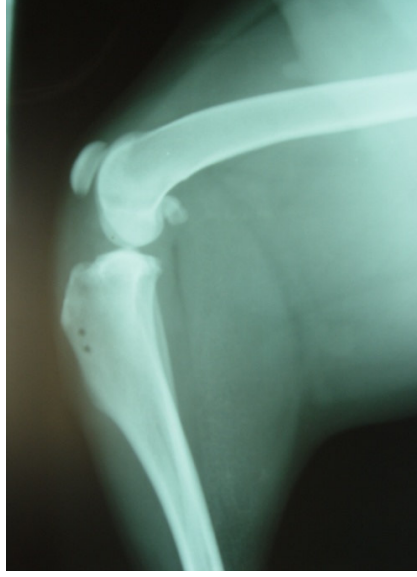
Diğer olguların (1, 3, 5, 8, 10, 12, 21) 1-2 ay içerisinde opere edilen ekstremitelelerini kullanmaya başladıkları, şu anda gayet iyi durumda oldukları öğrenildi (Şekil 3.17, 3.18, 3.19).



Şekil 3.17. LCA kopuğunda operasyon öncesi (a) ve lateral retinaküler stabilizasyon operasyonu sonrası 10. günde (b) tibial kompresyon uygulanarak M/L yönde alınan röntgen filmleri (olgu no: 10).



Şekil 3.18. LCA kopuğunda operasyon öncesi ve intrakapsüler bağ onarımı operasyonu sonrası 10. günde tibial kompresyon uygulanarak M/L yönde alınan röntgen filmleri (olgu no: 8).



Şekil 3.19. Lateral retinaküler stabilizasyon operasyonu sonrasında M/L yönde alınan röntgen filmi (olgu no: 5).

Çizelge 3.1. Tez olgularına ait bulgular

Olgu no	Tamı	Etiyoloji	Sağaltım	Postoperatif Değerlendirme
1	LCA kopuğu	Ters hareket	Lateral retinaküler stabilizasyon	Çok iyi*
2	Patella luksasyonu	Ters hareket	Medial retinaküler serbestleştirme, lateral retinaculum overlap	İyi**
3	LCA kopuğu	Nasıl oluştuğu bilinmiyor	İntrakapsüler bağ onarımı	Çok iyi
4	Coxofemoral luksasyon	Trafik kazası	Toggle pin	Çok iyi
5	LCA kopuğu	Ters hareket	Lateral retinaküler stabilizasyon	Çok iyi
6	Coxofemoral luksasyon	Trafik kazası	Toggle pin (başarısız) ardından eksizyon	İyi
7	Patella luksasyonu	Proksimal tibia'da angulasyon deformitesi + trafik kazası	Lateral retinaculum overlap, medial retinaküler serbestleştirme, trochlea kama rezeksiyonu	Kötü***
8	LCA kopuğu	Nasıl oluştuğu bilinmiyor	İntrakapsüler bağ onarımı	Çok iyi
9	Acetabulum kırığı	Trafik kazası	Kafes istirahati önerildi	İyi
10	LCA kopuğu	Nasıl oluştuğu bilinmiyor	Lateral retinaküler stabilizasyon	Çok iyi

***Çok iyi:** Yürüyüşte ve basışta topallığın gözlenmemesi,

****iyi:** Yürüyüşte topallığın olmaması, sadece egzersiz sırasında gözlenmesi,

*****Kötü:** Yürüyüşte sürekli topallık.

Çizelge 3.1. Devam Tez olgularına ait bulgular

11	LCA kopuğu	Trafik kazası	Lateral retinaküler stabilizasyon	İyi
12	LCA kopuğu	Nasıl oluştuğu bilinmiyor	Lateral retinaküler stabilizasyon	Çok iyi
13	Coxofemoral luksasyon	Diğer hayvanlarla mücadele	Toggle pin	İyi
14	LCA kopuğu	Nasıl oluştuğu bilinmiyor	Lateral retinaküler stabilizasyon	Kötü
15	Coxofemoral luksasyon	Trafik kazası	Eksizyon artroplastisi	İyi
16	LCA kopuğu	Nasıl oluştuğu bilinmiyor	Sahibi tarafından operasyona getirilmedi	İyi
17	LCA kopuğu	Ters hareket	Lateral retinaküler stabilizasyon	İyi
18	Coxofemoral luksasyon	Trafik kazası	Toggle pin	İyi
19	Coxofemoral luksasyon	Yüksekten düşme	Toggle pin	Postoperatif 3. günde öldü.
20	MCL kopuğu	Trafik kazası	Bandaj	İyi
21	MCL + LCA kopuğu	Trafik kazası	Lateral retinaküler stabilizasyon	İyi

***Çok iyi:** Yürüyüşte ve basışta topallığın gözlenmemesi,

****iyi:** Yürüyüşte topallığın olmaması, sadece egzersiz sırasında gözlenmesi,

*****Kötü:** Yürüyüşte sürekli topallık.

4. TARTIŞMA

Coxofemoral luksasyonun köpek ve kedilerde oluşma nedeni literatürlere göre %59 - 83 oranlarında trafik kazaları olarak belirlenmiştir (Piermattei ve ark., 2006). Bu klinik çalışmada, coxofemoral luksasyon gözlenen olguların %66,66'sının etiolojisinin trafik kazaları olduğu belirlenmiştir. Bu bulgunun konu ile ilgili literatür verileriyle paralellik gösterdiği saptanmıştır. Coxofemoral luksasyonların diğer sebepleri %16,66 oranında diğer hayvanlarla mücadele ve %16,66 oranında yüksekten düşme olarak saptanmıştır.

Çoğu coxofemoral luksasyon olgusu tek taraflıdır ve kalçanın çıkması için gerekli kuvvetin ciddi boyutta olmasından dolayı %50 oranında komplikasyonlarla, özellikle göğüs travması ile birlikte karşımıza çıkmaktadır (Piermattei ve ark., 2006). Bu çalışmada karşılaşılan coxofemoral luksasyon olgularının hepsi tek taraflı iken hiçbir olguda komplikasyonla karşılaşılmamıştır.

Köpeklerde coxofemoral çıkıkların %78'ini kraniodorsal çıkıklar oluşturmaktadır (Piermattei ve ark., 2006). Çalışma materyalini oluşturan 6 coxofemoral çıkık olgusunun hepsinde kraniodorsal çıkık tespit edilmiştir.

Yapılan bir çalışmaya göre caput ve collum femoris'in eksizyon artroplastisi uygulanan 127 köpeğin hasta sahibinden alınan bilgi doğrultusunda sonuçların %93 oranında tatmin edici olduğu belirlenmiştir (Lewis, 1977). Yine 75 köpek ve kedide prosedürün uygulandığı başka bir çalışmada sonuçlar %95 oranında iyi veya çok iyi olarak saptanmıştır (Berzon ve ark., 1980). Ayrıca literatüre göre vücut ağırlığı ile prosedürün başarısının arasında istatistiksel açıdan kanıtlanmış bir bağlantı bulunmamaktadır (Berzon ve ark., 1980). Yapılan bu çalışmada prosedür 35 ve 40 kg ağırlığındaki 2 olguda uygulanmış, sonuçlar tatmin edici olmuştur.

LCA yaralanmaları her yaş ve vücut ağırlığındaki hayvanda koşma, yüksekten atlama ya da ekstremitenin bir yere takılması gibi nedenlerle oluşur. Genç büyük ırk

köpeklerde belirlenemeyen bir nedenle ortaya çıkar (Houlton ve Collinson, 1994). Yapılan bir çalışmada LCA rupturu tanısı konulan 10 genç ve büyük ırk köpekte kopuğun sebebi belirlenememiştir (Özsoy ve ark., 1997). Bu tez çalışmasında LCA kopuğu tanısı konulan 6 genç büyük ırk köpeğin 4'ünün etiyojisi bilinmemektedir.

Mediale patella luksasyonu olan köpeklerde m. quadriceps femoris'in kasılması tibia'nın aşırı internal rotasyonuna neden olmakta, eklemde kranial stabilitesini azaltmakta, LCA'ya binen yükü arttırmaktadır. Bu patoloji, LCA kopuğunun nedenleri arasında yer almaktadır (Jerram ve Walker, 2003). Bir çalışmaya göre LCA kopuğu tespit edilen 20 köpeğin biri bilateral olmak üzere 5'inde mediale patella luksasyonu saptanmıştır (Kaya, 2003). Yapılan çalışmada patella luksasyonu 11 LCA olgusunun hiçbirinin etiyojisinde rol almazken, 2 mediale patella luksasyonu olgusunun klinik ve radyolojik muayenelerinde de LCA kopuğu bulgularına rastlanmamıştır.

Çoğu ön çapraz bağ kopuğu olgusunda her iki dizde de predispozisyon oluşturan patolojik değişimler mevcuttur ve bu köpeklerin büyük çoğunluğunda ya bilateral bağ kopuğu vardır veya 1 – 2 sene içerisinde sağlam ekstremitenin ön çapraz bağı da kopmaktadır (Fossum, 2002). Yine başka bir çalışmada LCA rupturunu takip eden 1 sene içerisinde %37 oranında diğer bacakta da LCA rupturu şekillendiği saptanmıştır (Doverspike ve ark., 1993). Çalışmadaki 11 LCA kopuğu olgusunun birinde (olgu 17) 2 sene önce diğer diz ekleminde aynı lezyonun saptanıp opere edildiği öğrenildi. Geri kalan olguların diğer diz eklemlerinde daha önce ön çapraz bağ kopuğu problemi yaşanmadığı öğrenildi. Bu çalışmadaki olgular uzun süreli izlenemeyeceği için ileride diğer diz eklemlerinde oluşabilecek çapraz bağ lezyonları yönünden bir değerlendirme yapılamayacaktır.

LCA kopuğu olgularında stabil olmayan diz ekleminin sabit olan medial menisküsü % 40 - 80 ihtimalle yaralanmaya açıktır (Benett ve May, 1991; Harari, 1995; Fossum, 2002; Vasseur, 2003; Piermattei ve Flo, 2006). Çalışmada 11 LCA kopuğu olgusunun hiçbirinde menisküs yırtığı gözlenmemiştir.

Lateral retinaküler stabilizasyon yöntemi ön çapraz bağ sağaltımı amacı ile günümüzde sıklıkla kullanılmaktadır. Prosedürün uygulanmasının ardından köpeklerin %85-90'ı klinik olarak iyileşme göstermektedir (Moore and Read, 1996; Jerram ve Walker, 2003). Çalışmada bu prosedür kullanılarak sağaltılan 8 olgunun 6'sının (%75) klinik iyileşme gösterdiği tespit edilmiştir.

LCA rupturu sağaltımı için seçilen rekonstrüksiyon yöntemine bakılmaksızın, operasyon sonrası uzun dönem fonksiyon geri kazanımı iyidir. Literatürlere göre operasyon sonrası %85 – 90 oranında basışta iyileşme görüldüğü saptanmıştır (Fossum, 2002). Çalışmada 10 LCA rupturu olgusu cerrahi olarak sağaltılmış, postoperatif klinik iyileşme % 80 olarak hesaplanmıştır.

Yapılan bir çalışmaya göre LCA kopuğu % 65 oranında dişi veya kısırlaştırılmış dişi köpeklerde, yine % 65 oranında küçük ırk köpeklerde saptanmıştır (Harasen G, 1995). Aynı araştırmacının yaptığı diğer bir çalışmaya göre LCA kopuğu % 53 oranında dişi veya kısırlaştırılmış dişi köpeklerde, %61 oranında büyük ırk köpeklerde saptanmıştır. Bu çalışmalarda 15 kg altındaki köpekler küçük, üstündeki köpekler büyük ırk olarak değerlendirilmiştir (Harasen G, 2003). Türkiye'de yapılan 3 çalışmanın birinde olguların %64'ünün büyük ırk köpek ve %78,5'inin erkek, birinde %23,3'ünün büyük ırk ve %55,8'inin erkek, diğer çalışmada ise olguların %46,7'sinin erkek köpek olduğu belirlenmiştir (Özsoy ve ark., 1997; Sağlam ve Kaya, 2000; Kara ve Bilgili, 2005). Bu çalışmada LCA kopuğu %54,54 oranında dişi, yine aynı oranda büyük ırk köpeklerde tespit edilmiştir.

LCA kopuğunun ekstraartiküler stabilizasyonu için kullanılan dikiş materyalinin çapı arttıkça, bu materyallerin iyi düğüm tutmaması nedeni ile düğümün çözülmesi için gerekli olan kuvvet azalmaktadır (Caporn ve Roe, 1996). Yapılan çalışmada ekstraartiküler stabilizasyon amacı ile misina kullanılan 4 olgunun birinde postoperatif 10. günde öne doğru çekmece gözü hareketi tespit edildi ve bunun nedeninin düğümün gevşemesi olduğu tahmin edildi. Sadece misina ile yapılan ekstrakapsüler onarımda bu sonuçla karşılaşılması, bu literatür veri ile uyum göstermektedir.

5. SONUÇ VE ÖNERİLER

Coxofemoral luksasyonun art. coxae'yı ve LCA kopuğunun art. genu'yu en sık etkileyen travmatik lezyonlar oldukları saptanmış, bu eklemleri etkileyen travmatik bozuklukların kısa sürede yapılan tanı ve sağaltımının, başarı oranını önemli derecede etkilediği sonucuna varılmıştır.

Köpeklerde travma kaynaklı art. coxae ve art. genu sorunlarıyla, art. tarsi problemlerine oranla çok daha sıklıkla karşılaşılmaktadır. Kalça eklemi çıkığı sağaltım yöntemlerinden olan toggle pin fiksasyon, köpeğin ağırlığına uygun materyallerin seçilmesi ve prosedürün doğru bir şekilde uygulanması şartı ile başarılı ve klinisyenler tarafından uygulaması çok zor olmayan bir yöntemdir.

Diğer bir kalça eklemi çıkığı sağaltım yöntemi olan caput ve collum femoris'in eksizyonu da hasta sahipleri tarafından tatmin edici sonuçlar veren uygulaması kolay bir prosedürdür.

Akut LCA kopuğu tanısı klinik ve radyolojik muayeneden, kronik LCA kopuğu tanısı özellikle radyolojik muayeneden yararlanılarak kolaylıkla yapılabilirken parsiyel LCA kopuğu çoğunlukla gözden kaçabilmekte, zamanla tam kopuk şekillendikten sonra tespit edilebilmektedir. LCA kopuğu sağaltımı amacıyla kullandığımız lateral retinaküler stabilizasyon tekniği, intra-artiküler stabilizasyon tekniğine göre daha kolay uygulanmaktadır ve daha az travmatiktir. Çalışmada her iki prosedürden de olumlu sonuçlar alınmıştır. Bu tekniklerden çok daha travmatik ve komplikasyon riski yüksek, uygulanabilirliği pahalı aletlere ve tecrübeye dayalı osteotomi prosedürlerinden de benzer sonuçlar alınmaktadır. Sonuçta klinisyen veteriner hekimlere, LCA kopuğu sağaltımı amacı ile intra-artiküler veya lateral retinaküler stabilizasyon tekniklerini kullanmaları önerilmektedir.

ÖZET

Köpeklerin Coxofemoral, Genu ve Tarsal Eklemlerinde Rastlanan Travmatik Lezyonların Klinik ve Radyolojik Değerlendirilmesi

Bu çalışmada art. coxae, art. genu ve art. tarsi'nin travmatik lezyonları ile ne sıklıkta karşılaşıldığının saptanması ve sağaltım amacı ile kullanılan bazı yöntemlerin sonuçlarının değerlendirilmesi amaçlandı.

Yapılan klinik ve radyolojik muayeneler sonucunda kalça veya diz eklemlerinde travma kaynaklı lezyon tanısı konulan 21 köpek çalışmanın materyalini oluşturdu. Bu çalışma döneminde tarsal ekleme ilişkin travma kaynaklı herhangi bir lezyon gözlenmedi.

Çalışmada kalça eklemine etkileyen coxofemoral luksasyon ve acetabulum kırığı ve diz eklemine etkileyen LCA kopuğu, medial kollateral bağ kopuğu ve patella luksasyonu olgularının tercih edilen bazı yöntemler kullanılarak sağaltımı yapılmış, sonuçlar tartışılmıştır.

Coxofemoral luksasyon sağaltımı amacı ile toggle pin fiksasyon ve eksizyon artroplastisinin, LCA kopuğu sağaltımı amacı ile lateral retinaküler stabilizasyon ve intra-artiküler stabilizasyon tekniklerinin kolaylıkla uygulandığı ve alınan sonuçların tatmin edici olduğu belirlenmiştir.

Anahtar kelimeler: Diz, kalça, köpek, ön çapraz bağ, travma

SUMMARY

Clinical and Radiologic Evaluation of Traumatic Conditions of Hip, Stifle and Hook Joints of Dogs

Aim of this study was to determine the frequency of traumatic conditions of art. coxae, genu and tarsi and evaluation of the results of some procedures used for treatment of these conditions.

Materials of this study were 21 dogs which were diagnosed with traumatic conditions of art. coxae or genu after clinical and radiographic evaluations. Any trauma originated problem of art. tarsi was not observed during the period of study.

Coxofemoral luxations, acetabular fractures, LCA ruptures, medial collateral ligament ruptures and patellar luxations were treated by using treatments of choice and results were discussed.

Toggle pin fixation and excision arthroplasty procedures for treatment of coxofemoral luxations and lateral retinacular stabilization and intra-articular stabilization procedures for treatment of rupture of LCA are easy to apply and the results are satisfactory.

Key Words: Cranial cruciate ligament, dog, hip, stifle, trauma

KAYNAKLAR

- ARTHURS, G.I., LANGLEYHOBBS, S.J. (2007). Patellar Luxation as a Complication of Surgical Intervention for the Management of Cranial Cruciate Ligament Rupture in Dogs. A Retrospective Study of 32 Cases. *Vet Comp Orthop Traumatol.* **20(3)**: 204-210.
- ASLANBEY, D. (1996). *Veteriner Ortopedi ve Travmatoloji*, 3. Baskı. Medisan Yayın Serisi no:19. s.:262.
- BAILEY, C.J., SMITH, B.A., BLACK, A.P. (2007). Geometric Implications of the Tibial Wedge Osteotomy for the Treatment of Cranial Cruciate Ligament Disease in Dogs. *Vet Comp Orthop Traumatol.* **20(3)**: 169-174.
- BASHER, A.W.P., WALTER, M.C., NEWTON, C.D. (1986). Coxofemoral Luxation in the Dog and Cat. *Vet Surg.* **15(5)**: 356-362.
- BENETT, D., MAY, C. (1991). Meniscal Damage Associated with Cruciate Disease in the Dog. *Journal of Small animal Practise.* **32**: 111-117.
- BERZON, J.L., HOWARD, P.E., COVELL, P.J., TROTTER, E.J., DUELAND, R.T. (1980). A Retrospective Study of the Efficacy of Femoral Head and Neck Excisions in 94 Dogs and Cats. *Vet Surg.* **9**: 88-92.
- BONE, D.L., WALKER, M., CANTWELL, H.D. (1984). Traumatic Coxofemoral Luxation in Dogs: Results of Repair. *Vet Surg.* **13(4)**: 263-270.
- BRUCE, W.J., ROSE, A., TUKE, J., ROBINS, G.M. (2007). Evaluation of the Triple Tibial Osteotomy. A New Technique for the Management of the Canine Cruciate-Deficient Stifle. *Vet Comp Orthop Traumatol.* **20(3)**: 159-168.
- BUMİN, A., KAYA, Ü., TEMİZSOYLU, D., KİBAR, M., ALKAN, Z., SAĞLAM, M. (2002). The Clinical, Radiographical and Arthroscopical Diagnosis of Cranial Cruciate Ligament Lesions and Surgical Therapy in Dogs. *Turk J Vet Anim Sci.* **26**: 391-401.
- BURNS, C.G., BOUDRIEAU, R.J. (2008). Modified Tibial Tuberosity Advancement Procedure with Tuberosity Advancement in Excess of 12 mm in Four Large Breed Dogs with Cranial Cruciate Ligament-Deficient Joints. *Vet Comp Orthop Traumatol.* **21(3)**: 250-255.
- CAREY, K., AIKEN, S.W., DIRESTA, G.R., HERR, L.G., MONETTE, S. (2005). Radiographic and Clinical Changes of the Patellar Tendon After Tibial Plateau Leveling Osteotomy 94 Cases (2000-2003). *Vet Comp Orthop Traumatol.* **18(4)**: 235-242.
- ÇETİNKAYA, M.A. (2007). Köpek ve Kedilerde Coxofemoral Eklem Luksasyonlarının Sağaltımında Monofilament Naylon Dikiş Materyali ile Toggle Pin Uygulamaları ve Klinik Değerlendirmeleri Üzerine Çalışmalar. Doktora Tezi.
- ÇETİNKAYA, M.A., OLCAY, B. (2006). Köpeklerde Total Kalça Artroplastisi: Bölüm 1. *Veteriner Cerrahi Dergisi.* **12(1-2-3-4)**: 92-96.
- DOVERSPIKE, M., VASSEUR, P.B., HARB, M.F., WALLS C.M. (1993). Contralateral Cranial Cruciate Ligament Rupture: Incidence in 110 Dogs. *Journal of the American Animal Hospital Association.* **215**: 811-814.
- FOSSUM, T.W. (2002). *Small Animal Surgery*, St. Louis, Mosby.

- GOLDSMİD, S., JOHNSON, K.A. (1991). Complications of Canine Tibial Tuberosity Avulsion Fractures. *Vet Comp Orthop Trauma*. **4**: 54-58.
- HAMISH, R.D., BUTTERWORTH, S.J. (2000). A Guide to Canine and Feline Orthopaedic Surgery, 4th ed., London, Blackwell Science. s.: 447-594.
- HARARI, J. (1995). Current Concepts in the Treatment of Cranial Cruciate Ligament Injury. *Waltham Focus*. **5**: 24-31.
- HARASEN, G. (1995). A Retrospective Study of 165 Cases of Rupture of the Canine Cranial Cruciate Ligament. *Can Vet J*. **63**: 250-251.
- HARASEN, G. (2003). Canine Cruciate Ligament Rupture in Profile. *Can Vet J*. **44**: 845-846.
- HOULTON, J.E.F., COLLINSON, R.J. (1994). *Manual of Small Animal Arthrology*. England. British Small Anim. Vet. Assoc. P.: 268-290.
- İKİ, Y., SAĞLAM, M. (2004). Köpeklerde Caput ve Collum Femoris'in Excision Arthroplastisi. *Veteriner Cerrahi Dergisi*. **10 (1-2)**: 43-47.
- JERRAM, R.M., WALKER, A.M. (2003). Cranial Cruciate Ligament Injury in the Dog: Pathophysiology, Diagnosis and Treatment. *N Z Vet J*. **51(4)**: 149-158.
- KARA, E., BİLGİLİ, H. (2005). Küçük Irk Köpeklerin Ön Çapraz Bağ Kopuklarında Diz Ekleminin Sentetik bir Materyal (Monofilament Naylon) ile Stabilizasyonu Üzerine Klinik Çalışmalar. *Veteriner Cerrahi Dergisi*. **11(1-2-3-4)**: 25-30.
- KAYA, Ü. (2003). Küçük Irk Köpeklerde Ön Çapraz Bağ Kopmalarının Ekstrakapsüler Stabilizasyonunda Fasial Bant Kullanımının Klinik Değerlendirilmesi. *YYÜ Vet Fak Derg*. **14(1)**: 40-45.
- KAYA Ü., TEMİZSOYLU D., CANDAŞ A. (1999). The Clinical Studies on the Treatment of Pelvic Fractures of Cats and Small Breed Dogs with Mini Titanium Plates and Screws. *Ankara Üniversitesi Veteriner Fakültesi Dergisi*. 2-3, 199-205.
- KEELEY, B., GLYDE, M., GUERİN, S., DOYLE, R. (2007). Stifle Joint Luxation in the Dog and Cat: The Use of Temporary Intraoperative Transarticular Pinning to Facilitate Joint Reconstruction. *Vet Comp Orthop Traumatol*. **20(3)**: 198-203.
- KIM, S.E., POZZI, A., KOWALESKI, M.P., LEWIS, D.D. (2008). Tibial Osteotomies for Cranial Cruciate Ligament Insufficiency in Dogs. *Vet Surg*. **37(2)**: 111-125.
- LEWIS, D.D., STUBBS, W.P., NEUWIRTH, L., BERTRAND, S.G., PARKER, R.B., STALLINGS, J.T., MURPHY, S.T. (1997). Results of Screw/Wire/Polymethylmethacrylate Composite Fixation for Acetabular Fracture Repair in 14 Dogs. *Vet Surg*. **26(3)**: 223-234.
- MARTINI, F.M., SIMONAZZI, B. (2001). Extra-Articular Absorbable Suture Stabilization of Coxofemoral Luxation in Dogs. *Vet Surg*. **30(5)**: 468-475.
- MCCARTNEY, W. T., GARVAN, C.B. (2007). Repair of acetabular fractures in 20 dogs using a dorsal muscle separation approach. *Vet Rec.*, **160(24)**: 842-844.
- METELMAN, L.A., SCHWARZ, M., SALMAN, M., ALVIS, M.R. (1995). An Evaluation of Three Different Cranial Cruciate Ligament Surgical Stabilization Procedures as They Relate to Postoperative Meniscal Injuries: A Retrospective Study of 665 Stifles. *Vet Comp Orthop Trauma*. **8**: 118 – 123, 1995.

- MOORE, K.W., READ R.A. (1996). Rupture of the Cranial Cruciate Ligament in Dogs. Part II. Diagnosis and Management. *Compend Contin Educ Pract Vet.* **18**: 381–405.
- ÖZSOY, S., ALTUNATMAZ, K., PERK, E.C., ÖZER, K. (1997). Köpeklerde Ön Çapraz Bağ (Cranial Cruciate Ligament) Yaralanmalarının Sağaltımında, Ekstraartiküler Stabilizasyon Amacıyla Monofilament Balıkçı Misinası Kullanımının Klinik Değerlendirilmesi. *Veteriner Cerrahi Dergisi.* **3(2)**: 27-31.
- PIERMATTEİ, D.L., JOHNSON, K.A. (2004). An Atlas of Surgical Approaches to the Bones and Joints of the Dog and Cat. 4th ed, Philadelphia, WB Saunders. s.: 291-350.
- PIERMATTEI, D.L., FLO, G.L., DECAMP, C.E. (2006). Handbook of Small Animal Orthopedics and Fracture Repair, Philadelphia, WB Saunders. s.: 447-642.
- POPOVITCH, C.A., NANNOS, A.J. (2000). Emergency Management of Open Fractures and Luxations. *Vet Clin North Am Small Anim Pract.* **30(3)**: 645-655.
- SAĞLAM M., KAYA Ü. (1999). Bir Köpekte Transversal Patella Kırığı ve Operatif Sağaltımı. *Ankara Üniversitesi Veteriner Fakültesi Dergisi.* 2-3, 269-275.
- SAĞLAM, M., KAYA, Ü. (2000). Köpeklerde Ön Çapraz Bağ Kopmalarının Sağaltımında Modifiye İntrakapsüler Musculus Tensor Fascia Lata Grefti Uygulaması. *Ankara Üniv Vet Fak Derg.* **47**: 81-88.
- SÜER, C., SAĞLAM, M. (2006). Köpeklerde Arka Ekstremitte Travmatik Lezyonlarının Dağılımı ve Sağaltımı Üzerine Klinik Çalışmalar, *Ankara Üniversitesi Veteriner Fakültesi Dergisi.* **53(1)**: 15-23.

ÖZGEÇMİŞ

I- Bireysel Bilgiler

Adı Tunç
Soyadı ÖNCAN
Doğum yeri ve tarihi Girne- KKTC, 23 Nisan 1984
Uyruğu Kuzey Kıbrıs Türk Cumhuriyeti
Medeni durumu Bekâr
İletişim adresi ve telefonu Nurettin Ersin Cad. No:14 Girne, KKTC
 05428593838
 tunch84@hotmail.com

II- Eğitimi

2006 – 2009 Ankara Üniversitesi Veteriner Fakültesi Cerrahi
 Anabilim Dalı Tezli Yüksek Lisans Programı
2001 – 2006 Ankara Üniversitesi Veteriner Fakültesi Lisans
 Programı
1995 – 2001 19 Mayıs Türk Maarif Koleji (KKTC)
Yabancı dil İngilizce

III- Ünvanları

Veteriner Hekim: Temmuz 2006 – Ankara Üniversitesi Veteriner
 Fakültesi

IV- Mesleki Deneyimi

2008 Ağustos Özel Klinik Veteriner Hekimi

V- Yayınları**Yurtdışı Poster Bildirileri:**

- Kaya Ü, Şengöz Ö, **Öncan T** (2007). Fracture Associated with Neoplasia in a Dog and Cat. III. International Science Conference 7-8 June 2007, Stara Zagora- Bulgaria
- Kaya Ü, Şengöz Ö, **Öncan T** (2007). Surgical Treatment of Osteochondrosis Dissecans in the Shoulder Joint in a Dog. III. International Science Conference 7-8 June 2007, Stara Zagora- Bulgaria

VI- Bilimsel Etkinlikler**Katıldığı Kongre ve Seminerler**

- III. International Science Conference 7-8 June 2007, Stara Zagora- Bulgaria
- XI. Ulusal Veteriner Cerrahi Kongresi, 26-29 Haziran 2008, Kusadasi- Türkiye.