



T.C

BURSA ULUDAĞ ÜNİVERSİTESİ

TIP FAKÜLTESİ

GENEL CERRAHİ ANABİLİM DALI

SAĞ KOLON KANSERİ CERRAHİSİNDE FLORESANS
GÖRÜNTÜLEME İLE LENFANJİYOĞRAFİNİN
KATKILARININ RETROSPEKTİF İNCELENMESİ
OLGU EŞLEME ÇALIŞMASI

Dr. Murat ŞEN

UZMANLIK TEZİ

Bursa, 2022



T.C

BURSA ULUDAĞ ÜNİVERSİTESİ

TIP FAKÜLTESİ

GENEL CERRAHİ ANABİLİM DALI

**SAĞ KOLON KANSERİ CERRAHİSİNDE FLORESANS
GÖRÜNTÜLEME İLE LENFANJİYOĞRAFİNİN
KATKILARININ RETROSPEKTİF İNCELENMESİ**

OLGU EŞLEME ÇALIŞMASI

UZMANLIK TEZİ

Dr. Murat ŞEN

Tez danışmanı: Prof. Dr. Tuncay Yılmazlar

Bursa, 2022

İÇİNDEKİLER

Özet.....	ii
İngilizce Özet.....	iv
Giriş ve Amaç.....	1
Genel Bilgiler.....	3
Gereç ve Yöntemler	30
Bulgular	39
Tartışma ve Sonuç	49
Kaynaklar	55
Ekler.....	61
Teşekkür	65
Özgeçmiş	67

ÖZET

Sağ Kolon Kanseri Cerrahisinde Floresans Görüntüleme ile Lenfanjiyografinin Katkılarının Retrospektif İncelenmesi

Kolorektal kanser, dünya çapında en yaygın üçüncü kanserdir. Beş yıllık sağkalım erken hastalıkta %90 seviyesinden metastatik hastalıkta %10 seviyesine kadar değişebildiğinden, nodal tutulum sağkalımı etkileyen önemli faktörlerden biridir.

Kolon kanseri cerrahisinde toplanan lenf nodu sayısının prognoz ile doğru orantılı olduğu kanıtlanmıştır. Sonuçları iyileştirmek amacıyla, komplet mezokolik eksizyon (KME) tekniği tanımlanmıştır. Daha fazla lenf nodu toplamak KME tekniğinin amaçlarından biridir. Bu nedenle kolon kanseri cerrahisinde daha fazla lenf nodu toplamak için geliştirilecek yeni yöntemlerin büyük önem arz etmektedir.

Floresans görüntüleme teknolojisi, lenfanjiyografi ve lenfatik haritalamayı mümkün kılmaktadır. Bu çalışmada sağ kolonun belirli seviyelerinde anterior ve posterior yüzlere ve peritümöral alana submukozal indosiyanın yeşili (ICG) enjeksiyonu ile lenfatik haritalama tekniği kullanılarak kolektomi ameliyatı yapılan hastaların verileri incelenmiştir.

Lenfatik haritalama yapılan 10 hasta (S grubu) ile 1:2 oranında karşılaştırılan 20 hasta (C grubu) arasında yaş, ASA skoru, tümör yerleşimi, tümör T ve N evreleri ve prognoza etkili patolojik belirteçler bakımından farklılık bulunmamıştır. Her iki grubun ameliyat süreleri benzerdir. C grubunda %10 oranında intraoperatif komplikasyon görülse de istatistiksel olarak anlamlı bulunmamıştır ($p=0,540$). Lenfanjiyografi sonrası rezeksiyon lojunda ICG tutan lenf nodları tespit edilmiş ve bu lenf nodları ayrı kaplarda patolojik inceleme için gönderilmiştir. Ayrı gönderilen lenf nodu sayısına

bakıldığında haritalama yapılan S grubunda anlamlı olarak daha fazla lenf nodu gönderildiği tespit edilmiştir ($p=0,001$).

Sağ kolon kanserinin cerrahi tedavisinde ICG ile lenfatik haritalama tekniğinin ameliyat süresini uzatmadan ve güvenle uygulanabilir olduğunu gösterdiğimiz çalışmamızda yapılan lenfanjiyografi ile rezeksiyon alanında rezidü kalan ve ayrı olarak eksize edilen lenf nodları ile lenfadenektominin sınırlarını genişletebildiğimizi ve bunu yaparken özellikle vasküler yaralanmaları içeren intraoperatif komplikasyonları arttırmadığımızı göstermiş bulunmaktayız. Böylelikle KME'nin önemli sorunu olan vasküler yaralanmadan kaçınarak selektif olarak D3 lenf nodu diseksiyonu mümkün olabilir.

Anahtar Kelimeler: Kolon kanseri, Floresans görüntüleme, Lenfatik haritalama.

SUMMARY

The Contributions of Lymphangiography With Fluorescence Imaging in Right Sided Colon Cancer Surgery, a Retrospective Investigation

Colorectal cancer is the third most common cancer worldwide. Since 5-year survival can range from 90% in early disease to 10% in metastatic disease, nodal involvement is one of the important factors affecting survival.

It has been proven that the number of lymph nodes collected in colon cancer surgery is directly proportional to the prognosis. To improve the results, the complete mesocolic excision (CME) technique has been described. Collecting more lymph nodes is one of the main goals in CME technique. New methods to be developed to collect more lymph nodes in colon cancer surgery are of great importance. The importance of new methods to be developed to collect more lymph nodes in colon cancer surgery is considerable.

Fluorescence imaging technology enables lymphangiography and lymphatic mapping. The data of patients were analyzed who underwent colectomy surgery using lymphatic mapping technique with submucosal indocyanine green (ICG) injection to the anterior and posterior surfaces and the peritumoral area at certain levels of the right colon.

There was no difference in age, ASA score, tumor location, tumor T and N stages, and pathological markers affecting prognosis between 10 patients (group S) who underwent lymphatic mapping and 20 patients (group C) compared at a ratio of 1:2. The operation times of the two groups were similar. Although 10% of intraoperative complications were seen in group C, it was not statistically significant ($p=0.540$). After lymphangiography, lymph nodes containing ICG were detected in the resection site and these lymph nodes were sent to pathology in separate containers. Considering the number of lymph nodes sent separately, it was

determined that significantly more lymph nodes were sent in the S group (p=0.001).

In our study, where we showed that the lymphatic mapping technique with ICG can be safely applied in the surgical treatment of right colon cancer, without prolonging the operation time, we have shown that we can expand the limits of lymphadenectomy with lymph nodes that are left in the resection area and are excised separately, and that we do not increase intraoperative complications, especially including vascular injuries, by lymphangiography. Thus, selective D3 lymph node dissection may be possible, avoiding vascular injury, which is an important problem of CME.

Key words: Colon cancer, Fluorescence imaging, Lymphatic mapping.

GİRİŞ VE AMAÇ

Kolorektal kanser, dünya çapında en yaygın üçüncü kanserdir. Nodal tutulum; 5 yıllık sağkalım erken hastalıkta %90 seviyesinden metastatik hastalıkta %10 seviyesine dek değişebildiğinden, sağkalımı etkileyen önemli faktörlerden biridir (1). Sağkalım sonuçlarını iyileştirmek amacıyla, kolektomi sırasında maksimum lenf nodu çıkartılabilmesi için komplet mezokolik eksizyon (KME) tekniği tanımlanmıştır (2).

Floresans görüntüleme teknolojisi, intraoperatif lenfanjiyografi ve lenfatik haritalamayı mümkün kılmaktadır. Peritümöral indosiyanın yeşili (ICG) enjeksiyonunun mezokolonda lenfatik akışı ve lenf düğümlerini görünür hale getirdiğini gösteren birkaç çalışma vardır (3), (4). ICG'nin sadece peritümöral enjeksiyonu, sağ kolonun tüm lenfatik drenajını göstermek için yeterli olmayabilir ve lenf damarları tümör hücreleri tarafından bloke edilebileceğinden, lenfatik akış ve lenfatik haritalama güvenilir olmayabilir. ICG uygulamasının bildirilmiş yan etkisi yoktur.

Çalışmamızda, önceki çalışmalardan farklı olarak peritümöral enjeksiyonun yanında sağ kolonun belirli seviyelerinde anterior ve posterior yüzlere ICG enjeksiyonu ve floresans görüntüleme ile lenfatik haritalama tekniği kullanılarak sağ kolon kanseri için kolektomi ameliyatı yapılan hastaların verileri incelenmiştir. Bu hastaların elektronik hasta dosyaları taranarak elde edilen preoperatif tümör evreleri ve görüntüleme bulguları, ameliyat notları, ameliyat süreleri, SPY Elite cihazı ile elde edilen peroperatif lenfanjiyografi görüntüleri, postoperatif patoloji raporları taranacak ve lenfanjiyografi uygulanan hastaların verileri lenfanjiyografi kullanılmayan hastaların verileri ile istatistiksel olarak karşılaştırılmıştır.

Bu çalışmada amaç; intraoperatif lenfanjiyografinin sağ kolon kanser cerrahisinde kullanımının peroperatif toplanan lenf nodu sayısı, piyese çıkartıldıktan sonra piyese dahil olmayan ve ayrıca toplanan lenf nodu sayısı, peroperatif komplikasyonlar üzerine etkisi, postoperatif

komplasyonlar ile iliřkisi ve kısa dđnem sađ kalım ¼zerine etkisini retrospektif olarak saptamaya ¼alıřmaktır.



GENEL BİLGİLER

2.1. Sağ Kolonun Klinik Anatomisi

Kalın bağırsak (*intestinum crassum*); sindirim kanalının yaklaşık 150 cm' lik bölümünü oluşturan, *caecum*'dan başlayarak *anus*'e kadar uzanan karın içi organdır. Bu lümenli organın lümen çapı *caecum*' da yaklaşık 7,5 cm iken, anatomik olarak son bölümü olan *colon sigmoideum*'da bu çap yaklaşık 2,5 cm' ye inene kadar giderek azalır (5). Kalın bağırsak; *Taenia coli*'ler, *haustra coli* ve *appendices epiploicae* isimli anatomik yapıları içerdiği için ince bağırsaktan ayrılır.

2.1.1. Caecum

Valva ileocaecalis (Bauchin kapağı) İleum' un bitiminde bulunur. Bunun alt kısmında kalan ve kalın bağırsağın başlangıç kısmı olan bölüme çekum denilir. Kalın bağırsağın lümen çapı en geniş olan ve duvarı en ince olan bölümüdür. Genellikle tamamen intraperitoneal yerleşimlidir fakat meso'su kısadır. Hareketi sınırlıdır. Ortalama 6 x 7,5 cm boyutlarındadır (5)–(7).

Sağ Fossa İliaca'da lig. Inguinale'nin lateral yarısının üst kısmında yerleşmiştir. Caecum, arka yüzünde yer alan m.iliacus ve m.psoas major'un üstüne yatmış şekildedir. Bu ana yapılar arasında bazı anatomik yapılar yer alır. Caecum ile m. iliacus arasındaki plandan n. cutaneus femoralis lateralis seyredir. Caecum ile m. psoas major arasında ise lateralden mediale sırasıyla n. femoralis, gonadal venler ve n. genitofemoralis bulunur (5)–(9).

2.1.2. Appendix vermiformis

Caecum'un arkasında, yanlarda caecum'dan karın arka duvarına uzanan plica ceacalis' ler tarafından sınırlanan *recessus retrocaecalis* yer alır. Appendix vermiformis genellikle burada yer alır (%85). Bu solucansı uzantının boyutlarının ve yerleşiminin çok fazla varyasyonu vardır. Ortalama 9 cm uzunluğundadır (0,5 – 25 cm).

Kanlanması terminal ileum mezosunun arka kısmının uzantısı olan mesoappendix içerisinde yer alan a.-v. appendicularis aracılığı ile olur.

Kalın bağırsağın en dışında yer alan longitudinal kas tabakasının yoğunlaşarak oluşturduğu tenia coli'ler appendix vermiformis'in tabanında birleşerek appendix'in longitudinal kas tabakasını oluştururlar. Bu anatomik ayrıntı appendix'in yerini bulmak için cerrahi pratikte kullanılır (5), (8)–(11).

2.1.3. Colon

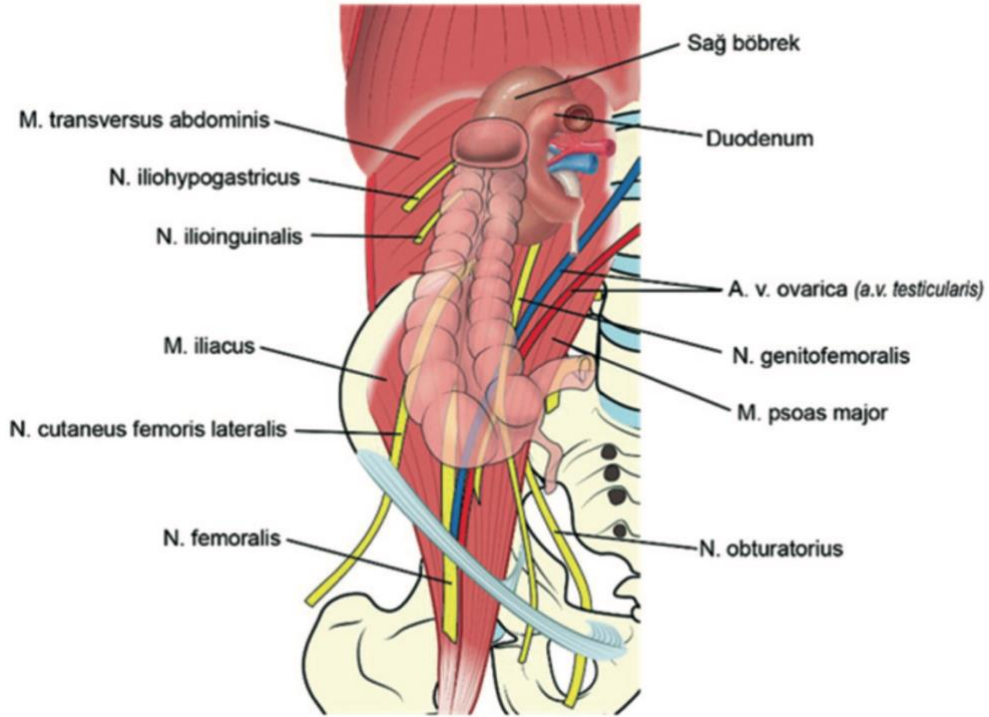
Colon ascendens, colon transversum, colon descendens ve colon sigmoideum olarak 4 bölümden oluşur ve ince bağırsakları ters "U" şeklinde sarar.

2.1.3.a. Colon Ascendens (Çıkan Kolon, Sağ Kolon)

Caecum'dan karaciğer alt sınırına kadar 15-20 cm boyunca uzanan kolon kısmıdır. Sekonder retroperitoneal bir organ olarak ön ve yan yüzleri periton ile örtülüdür. Ön yüzündeki periton ile karın duvarı arasında zayıf yapışıklıklar bulunabilir ve bunlar literatürde *Jackson membranı* olarak bilinir (8), (9). Arka yüzde ise embriyolojik mesocolon artığı ile posterior parietal peritonun birleşerek oluşturduğu gevşek bir doku mevcuttur. Kolektomi ameliyatlarında diseksiyon planı olarak kullanılan bu alan *Toldt fasyası* olarak adlandırılır. Bu fasyanın lateral peritoneal uzantısı ise *Toldt'un beyaz çizgisi (white line)* olarak adlandırılır ve cerrahide klavuz olarak kullanılır. White line sigmoid kolonda daha belirgin olarak görülür, rektumda da parietal periton ile Denonvillier fasyasının birleşimini oluşturur (5), (7)–(9).

Sağ kolon karaciğerin alt kenarında safra kesesinin lateralinde mediale doğru dönüş yapar ve bu alan *flexura coli dextra (flexura hepatica)* olarak isimlendirilir. Bu alanda kolonun posteriorundan sağ böbrek üst polüne uzanan *nephrocolic ligament* aslında Toldt fasyasından fascia renalise uzanan liflerin bir araya toplanması ile oluşmuştur.

Sağ böbreğin alt kutbu, m. quadratus lumborum ve m. iliaceus kasları ile a. lumbalis IV, n. iliohypogastricus, n. ilioinguinalis ve n. cutaneus femoris lateralis çıkan kolon ile komşuluğu olan önemli anatomik yapılardır (Şekil 1) (5), (7)–(11).



Şekil 1: Caecum ve sağ kolonun arka yüz komşulukları.

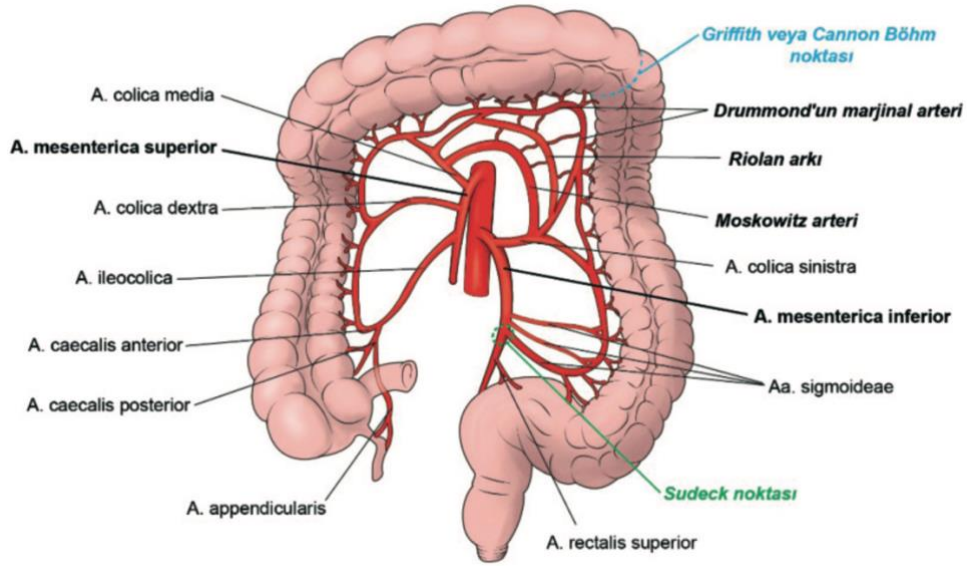
2.1.3.b. Colon Transversum

En uzun kalın bağırsak bölümüdür (45-50 cm). Tamamı intraperitonealdır ve flexura coli dextra ile flexura coli sinistra (splenik fleksura) arasında uzanır. Mesocolon transversum sağda böbrek alt kısmından başlar, duodenum ikinci kıtası ve pankreasın ön yüzünden geçip sol böbreğin üst kısmına tutunur. Mezonun sol kenarı kalınlaşarak flexura

coli sinistra'yı diyaframa asar. Bu banta *ligamentum phrenicocolica sinistra* denilir. Bu bağ nedeniyle splenik fleksura hepatic fleksuraya göre daha keskin bir açı yapmaktadır, daha yukarıda ve derindedir. Uzun mezo nedeniyle transvers kolon ortası oldukça hareketlidir (5), (7)–(9).

2.1.4. Sağ kolonun arteriyel dolaşımı

Midgut'tan (mesenteron) gelişen duedonum 2. kıtasından itibaren tüm ince bağırsak ansları, caecum, appendix, colon ascendens ve colon transversum'un ilk 2/3'lük kısmı arterior mesenterica superior dallarından beslenir. Hindgut'tan (metenteron) köken alan colon transversum'un son 1/3'lük bölümü, colon descendens ve colon sigmoideum ise arteria mesenterica inferiordan kanlanır (Şekil 2) (5), (7), (8), (12), (13).



Şekil 2: Kalın bağırsağın arteriyel dolaşımı ve önemli damar anastomozları.

2.1.4.a. Arteria mesenterica superior'un dalları

L1 vertebra seviyesinde aorta'nın ön yüzünden çıkan arteria mesenterica superior, duedonum 3. kıtası ön yüzünden geçip mesenterium yapraklar arasında dallarını verir. Kolonu besleyen dalları şu şekildedir:

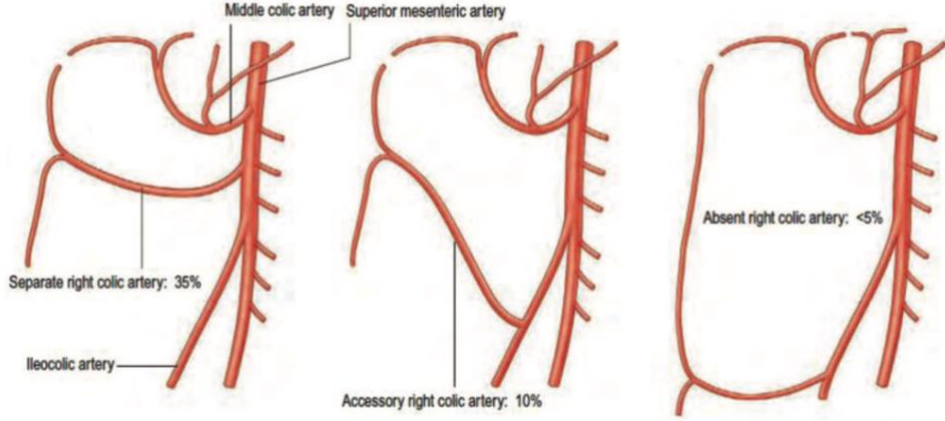
- **A. ileocolica**

En az varyasyon gösteren arteria mesenterica superior dalıdır. Ramus colicus dalından kaynaklanan dallar ile çekumu önden ve arkadan a. caecalis anterior ve posterior ile, appendix vermiformis'i a. appendicularis ile beslemesinin yanısıra terminal ileuma doğru ramus ilealis dallarını da verir (7), (8), (10), (12), (13).

- **A. colica dextra**

A. mesenterica superior'un en fazla varyasyon gösteren dalıdır. Yalnızca %35 vakada a. mesenterica superior'un direkt dalıdır. %2-18 arası değişen oranlarda hiç olmadığını belirten çalışmalar da vardır (12)–(16). Gray's Anatomy hiç olmama oranını %5'den az olarak belirtir (5). A. colica dextra, a. colica media'dan veya a. ileocolica'dan köken aldığı varyasyonlarında a.colica dextra accessoria adını alır (Şekil 3).

A. colica dextra, ramus ascendens ve ramus descendens olarak iki dal verir. Ramus descendens dalı a.ileocolica'nın ramus colicus u ile anastomoz yapar. Ramus ascendens dalı ise a. colica media'nın hepatic fleksurayı besleyen dalı ile anastomoz yaparak sağ kolonun marjinal arterini oluşturur (5), (12), (13), (16).



Şekil 3: A. colica dextra en sık varyasyonları, Gray's Anatomy (5).

▪ A. flexurae dextrae

Direkt olarak mesenterica superior'dan veya middle colic arterden köken alan ve a. colica dextra'nın r. ascendens'i ile anastomoz yaparak hepatic fleksurayı besleyen ince dallardır (5), (12).

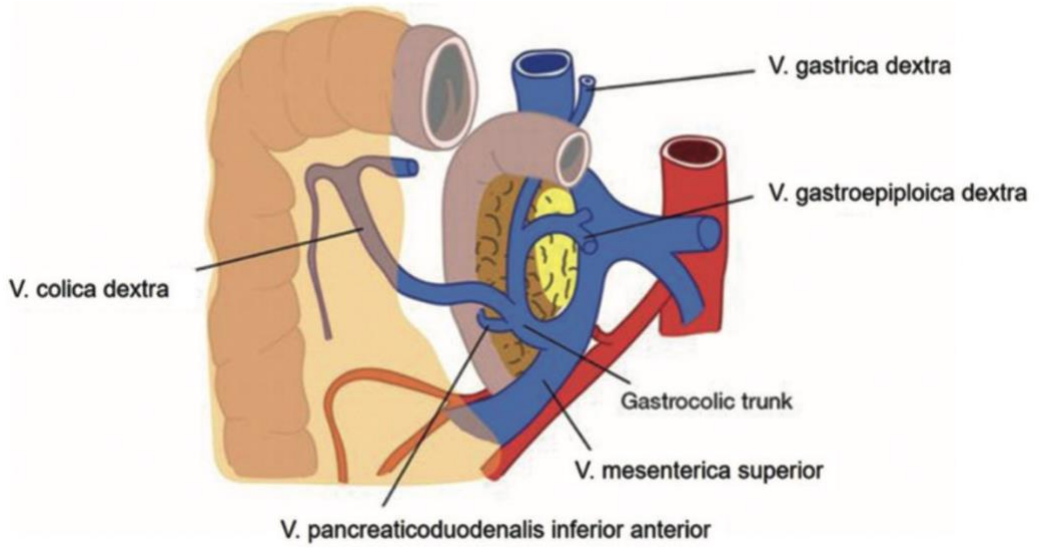
▪ A. colica media

Mesenterica superior'dan çıktıktan sonra sağa doğru ramus dexter dalını verir ve hepatic fleksurayı daha önce bahsedildiği şekilde besler. Sola doğru r. sinister dalı ile transvers kolonun orta 1/3 kesimini besler. %4-20 olguda hiç olmadığı bildirilmiştir. %10 vakada ise aorta abdominalis'ten, a. hepatica communis veya dextra'dan, a. lienalis'ten, a. gastroduodenalis'ten veya a. mesenterica inferior'dan köken alabildiği bildirilmiştir (12)–(15), (17).

2.1.5. Sağ kolonun venleri ve lenfatikleri

Distal dalları arterler ile benzer isimlendirme ve seyir gösterir. Vena mesenterica superior ise pankreas arkasında vena lienalis ile birleşip vena porta hepatis'i oluşturur (12), (13).

Arteriel sistemde olduđu gibi venöz sistemde de en çok varyasyon sağ kolon tarafındadır. Vena colica dextra eđer varsa direkt vena mesenterica superior'a dökülür. Bazı olgularda vena gastroepiploica dextra ve vena pancreaticoduodenalis inferior veya vena pancreaticoduodenalis anterior superior ile birleşerek "Gastrokolik trunk" veya "Henle'nin gastrokolik kökü" adını alır (Şekil 4). Bu trunk sonradan vena mesenterica superior'a açılır (12)–(14) Bu trunk varlığı %74 hastada gösterilmiştir (14), (16).



Şekil 4: Henle Trunk'ı.

Kalın bağırsağın lenfatik drenajı venleri takip ederek cysterna chyli'ye olur. Marginal arterlere eşlik eden ve kolon duvarına yakın bulunan mezo içerisindeki lenf nodları "parakolik lenf nodları" olarak adlandırılır. büyük damarlara eşlik eden lenf nodları ile "mesokolik lenf nodları" olarak adlandırılır. Kolon kanseri cerrahisinde büyük önem arz eden bu lenf nodlarından ileride tekrar bahsedilecektir.

2.2. Kolon Kanserinin Epidemiyolojisi, Etiyolojisi, Patolojik Özellikleri ve Evrelemesi

2.2.1. Kolon Kanserinin Epidemiyolojisi

Uluslararası Kanser Araştırma Ajansı (IARC) tarafından yayınlanan GLOBOCAN 2020 verilerine göre kolorektal kanserler dünya genelinde tüm yaş grupları dikkate alındığında kadınlarda ikinci, erkeklerde üçüncü en sık kanser türüdür (18). Türkiye genelinde bakıldığında ise kolorektal kanser insidansı erkeklerde ve kadınlarda üçüncü sıradadır (Tablo 1) (19).

Tablo 1: Uluslararası Kanser Araştırma Ajansı (IARC) Tarafından Yayınlanan GLOBOCAN 2020 Verilerine Göre Erkeklerde ve Kadınlarda En Sık Görülen İlk Beş Kanser Türünün Dağılımı.

Sıra	Erkek		Kadın	
	Türkiye	Dünya	Türkiye	Dünya
1	Akciğer	Akciğer	Meme	Meme
2	Prostat	Prostat	Tiroid	Kolorektal
3	Kolorektal	Kolorektal	Kolorektal	Akciğer
4	Mesane	Mide	Akciğer	Serviks
5	Mide	Karaciğer	Uterus	Tiroid

Global kanser istatistiklerine bakıldığında gelişen tarama programları ile ileri yaşlarda kolorektal kanser görülme oranlarının ve kansere bağlı ölümlerin azaldığı görülmektedir. Ancak daha genç hastalar için aynı durum söz konusu değildir. 65 yaş üstü hastalar için 2011, 2016 ve 2020 yıllarındaki istatistiklere bakıldığında insidansın hızla düştüğü (yılda %3,3) ve mortalitenin azaldığı (yılda %3) görülmektedir. 50 yaş altı kolorektal kanser görülme insidansı ise yılda yaklaşık %2 artmış ve kolorektal kanser kaynaklı mortalite de yıllık %1,3 oranında artmıştır (20). Türkiye’de de 25-

49 yaş grubu erkeklerde en sık görülen kanser türünün kolorektal kanserler olması dikkat çekici bir veridir (19).

2.2.2. Kolon Kanserinin Etiyolojisi ve Risk Faktörleri

Kolon kanserlerinin oluşum nedenleri multifaktöriyeldir. Çevresel multifaktöriyel nedenlerle açıklanabilen kolon kanseri hastalığı, aynı zamanda somatik ve herediter mutasyonların yol açabildiği kalıtsal bir hastalık olarak da tanımlanmaktadır (21).

Kolon kanserinin oluşum mekanizmasını aydınlatan ilk çalışmalara göre bu tümörlerin genellikle aynı sırayı takip eden ve uzun süren bir süreçten sonra adenomlardan geliştiği anlaşılmaktadır (adenoma – karsinoma sekansı). Bu mekanizmaya göre başlangıçta normal olan epitelin adenoma, bunun da hücre çoğalmasına eşlik eden displastik değişikliklerle önce intramukozal karsinoma, daha sonraki aşamada da invaziv adenokarsinoma dönüşmesini içeren yıllar alan bir süreç vardır (22).

Ailede kolorektal kanser öyküsü, polip, ileri yaş, inflamatuvar bağırsak hastalığı kolorektal kanser riskini arttıran faktörleri olarak kabul edilmektedir (Tablo 2).

Adenomatöz polipleri olan hastalarda kolon kanseri riski polibin özelliklerine göre değişkenlik göstermektedir. Genel olarak kanser riski polipin histolojisi ve boyutu ile korelasyon gösterir. Kalın bağırsak poliplerinin malign transformasyon potansiyeli villöz ve tübülovillöz adenomlar için tübüler adenomlara göre 8 – 10 kat yüksektir. Yine 1-2 cm arası boyutlardaki adenomatöz poliplerin yalnızca %1 kadarı malign iken 2 cm'den büyük adenomaların %40 kadarı malindir (23).

Tablo 2: Risk arttırıcı faktörler ve hayat boyu kolorektal kanser riski.

Risk arttırıcı faktör	İnsidans (%)
Tüm nüfus	5
İnflamatuar bağırsak hastalığı	15-20
Adenomatöz polip	Değişken
Hereditör non-polipozis kolorektal kanser mutasyonu	70-80
Familial adenomatöz polipozis	95

Kolon kanseri ile ilişkili çok sayıda kalıtsal kanser sendromu vardır. Bunlardan başlıcaları Lynch Sendromu (Hereditör Nonpolipozis Kolorektal Kanser Sendromu- Mismatch Repair gen mutasyonlu), Ailesel adenomatöz polipozis (FAP-APC mutasyonlu), MUTYH ilişkili polipozis, NTHL1 ilişkili polipozis, Serrated polipozis, Juvenil polipozis, Peutz-Jeghers, Cowden, Gardner, Turcot sendromları ve diğer genetik tümör sendromlarıdır (Li-Fraumeni gibi) (24). Risk, mutasyon tipine bağlıdır. Crohn ve ülseratif kolit gibi inflamatuvar barsak hastalıklarında izlenen displazi kolon kanseri gelişimine neden olur ve kolektomi endikasyonu kabul edilir (24).

Diğer olası risk faktörleri olarak sedanter yaşam tarzı, yağ oranı yüksek diyet, düşük lifli besinlerden oluşan diyet, tekdüze beslenme şekli gösterilebilir. Folik asit, E vitamini ve D vitamini eksikliğinin kolon kanseri riskini artırma ihtimali vardır. Doymuş yağlardan zengin Batı tipi diyet kolon kanseri için artmış risk ile ilişkiliyken sebze ve meyveden zengin diyet kolorektal kanserden koruyucu etki göstermektedir (25). Lifli gıdalar fekal karsinojenlerin konsantrasyonunu azaltmak ve bunların geçiş sürelerini kısaltmak yoluyla kansere karşı koruyuculuk sağlamaktadırlar. Obezite ile kolon kanseri riski tam olarak anlaşılmamış olsa da insulin, leptin ve adiposit kaynaklı hormon olası risk faktörleri olarak değerlendirilmektedir (26). Özellikle santral obezite ve artmış vücut kitle indeksi kolorektal kanser için bir risk faktörüdür (27).

Yirmi yılı aşan bir süreden bu yana yapılan epidemiyolojik araştırmalar nonsteroidal antiinflamatuvar ajanların adenomatöz poliplerin

formasyonunu yavaşlattığını veya önlediğini göstermiştir. Piroksikam, sulindak ve aspirin bu ajanlara örnek olarak verilebilir. Bunlar prostaglandin E2 (PGE2) sentezinde rol alan siklooksijenaz enzimlerini (COX-1 ve COX-2) inhibe ederler. Selekoksisib, selektif bir COX-2 inhibitörüdür ve farelerde adenokarsinomun insidansını azalttığı gösterilmiştir. Aspirin hem COX-1 hem de COX-2'yi inhibe eder ve adenomların gelişimine karşı koruyucu etkisi olduğu bilinmektedir (28).

2.2.3. Kolon Kanserinin Patolojik Özellikleri

Dünya Sağlık Örgütü (WHO), sindirim sistemi tümörlerinin patolojik sınıflandırmasını yaptığı derlemenin beşinci ve en güncel versiyonunu 2019 yılında yayınlamıştır ve bu kılavuzda kalın barsak malign tümörlerini histolojik olarak epitelyal ve malign endokrin tümörler olarak sınıflandırmıştır (Tablo 3) (24).

Tablo 3: Dünya Sağlık Örgütü (WHO) sınıflamasına göre kolon kanserinin histolojik tipleri.

Malign Epitelyal Tümörler
<ol style="list-style-type: none">1. Adenokarsinoma2. Müsinöz Adenokarsinoma3. Taşlı yüzük hücreli karsinoma4. Skuamöz hücreli karsinoma5. Adenoskuamöz karsinoma6. Küçük hücreli karsinoma7. Andiferansiye karsinom
Malign Endokrin Tümörler
<ol style="list-style-type: none">1. Karsinoid tümör2. Mikst – karsinoid – adenokarsinom

Tümör alanındaki glandüler yapıların oranına göre eski sınıflamalarda tümörler 3 farklı Grade aşamasında belirtilirlerdi. Günümüzde genellikle düşük ve yüksek derece olarak ikili derecelendirme tercih edilir (Tablo 4) (24).

Tablo 4: Kolon kanserlerinin histolojik diferansiyasyon derecelendirmesi.

Düşük Grade	Grade 1: İyi diferansiye
	Grade 2: Orta diferansiye
Yüksek Grade	Grade 3: Az diferansiye
	Andiferansiye

2.2.3.1. WHO Sınıflamasına göre önemli histolojik özellikler

1. Lenfatik invazyon

Endotel ile çevrili lenfatik damarların içerisinde tümör hücrelerinin varlığını belirtir. Lenf nodu metastazı için risk oluşturur.

2. İntramural ve ektramural vasküler invazyon

Kötü prognoz ile ilişkilidir. Ektramural vasküler invazyonun (EMVI) prognoza olan negatif etkisi daha fazladır. Vasküler invazyonu göstermek için elastin boyası veya immunhistokimyasal boyama gerekebilir.

3. Perinöral invazyon

Sinir çevresi boyunca büyüyen tümör hücreleri varlığıdır. Lokal nüksü ve uzak metastazı arttırdığı, sağkalımı azalttığı gösterilmiştir. Sinir çevresinin en az 1/3'ü sarıldığında pozitif denilir.

4. Tümör tomurcuklanması (budding)

Tümörün invaziv kenarında olan tek tek hücreler şeklinde (en çok 4 hücreden oluşan gruplar şeklinde) izlenir. Yüksek dereceli tomurcuklanma kötü prognoz göstergesidir.

5. Az diferansiye gruplar

Gland oluşumu göstermeyen 5 veya daha fazla hücreli tümör gruplarının bulunmasıdır. Kötü prognozu gösterir.

6. Büyüme paterni

Tümörler çevre dokuları infiltre ederek veya iterek büyüyebilirler. İnfiltratif sınırlar kötü prognoz gösterir.

7. İmmün cevap

Mikrosatellit instabilite (MSI) ile ilişkili olan intratümöral lenfositler ve peritümöral lenfositler (Crohn benzeri) iyi prognoz göstergesidir.

8. Rezeksiyon sınırları ve yeterliliği

Proksimal ve distal sınırlar ile çekumda mezokolik sınır 1mm veya daha az ise pozitif sayılır. Lokal rekurrens oranı artar ve sağkalım azalır.

Makroskopik olarak mezokolik planın komplet olması, başka bir deyişle çıkartılan kolon mezosunun üzerinde pencere açılmamış olması kolon tümörlerinin optimal cerrahisi için gereklidir. Optimal olmayan rezeksiyon biçimleri kötü prognoz ile ilişkilidir.

9. Tedavi Cevabı

Kolorektal kanserlerde neoadjuvan radyoterapi (RT) ve/veya kemoterapi (KT) sonrası tedavi etkisi patolojik olarak mutlaka değerlendirilmelidir. Çok çeşitli tümör regresyon derecelendirme sistemleri olmasına rağmen tüm dünyada kabul görmüş ortak bir sistem olmadığından patoloji

raporunda mutlaka regresyonun tarifi ve açıklaması yapılmalıdır. Mandard, Amerikan Patoloji Topluluğu (CAP) ve Amerikan Ortak Kanser Komitesi (AJCC) sınıflamaları en sık kullanılan sistemlerdir (Tablo 5).

Mikroskopik olarak malign hücrelerde azalma ve bu hücrelerin yerinin fibrozis ile doldurulması karakteristiktir. Aselüler mürin gölcükleri ise tam yanıtı gösterir.

Tablo 5: Amerikan Ortak Kanser Komitesi (AJCC), Amerikan Patoloji Topluluğu (CAP) ve Mandard'a göre tümör regresyon derecelendirilmesi.

Tümör Regresyon Grade	AJCC 2010	CAP	Mandard
0	Canlı kanser hücresi yok	Tam yanıt	-
1	Tek veya küçük gruplar halinde kanser hücresi	Orta derece yanıt	Rezidü kanser yok (Tam yanıt)
2	Desmoplastik yanıt ile rezidü kanser hücresi	Minimal yanıt	Fibrozis içinde dağınık nadir rezidüel kanser hücresi
3	Minimal tümör yanıt kanıtı	Kötü yanıt	Rezidüel kanser hücresi artmış ama fibrozis hala baskın
4			Rezidü kanser fibrozise baskın
5			Regresif değişiklik yok

2.2.4. Kolon Kanserinin Evrelemesi

Tümör Nod Metastaz (TNM) sınıflaması pek çok tümörün evrelemesinde olduğu gibi kolon kanserinin evrelemesinde de kullanılmaktadır. AJCC evrelemesi 2017'de yenilenmiştir ve 8. baskısı yayınlanmıştır. Günümüzde en güncel hali olarak kullanılmaktadır (Tablo 6).

Tablo 6: Tümör, Nod, Metastaz (TNM) sınıflaması (Amerikan Ortak Kanser Komitesi (AJCC) evrelemesi 8. baskı, 2017).

T – Primer Tümör

Tx: Primer tümör değerlendirilemiyor

T0: Primer tümör bulgusu yok

Tis: İn situ karsinom; lamina propriya invazyonu (muscularis mukozaya uzanım yok)

T1: Submukoza invazyonu (muscularis mukozayı geçerek)

T2: Muscularis propria invazyonu

T3: Subseroza veya non-peritonize perikolik doku invazyonu

T4: Diğer organ veya yapıların direkt invazyonu ve/veya periton perforasyonu

T4a: Visseral periton perforasyonu

T4b: Diğer organ veya dokuların direkt invazyonu

N – Bölgesel Lenf Nodları

Nx: Bölgesel lenf nodları değerlendirilemiyor

N0: Bölgesel lenf nodu metastazı yok

N1: 1-3 bölgesel lenf nodu pozitif (lenf nodlarındaki tümörün boyutu $\geq 0,2$ mm) veya herhangi bir sayıda tümör depoziti varlığı ile birlikte tanımlanan tüm lenf nodları negatif

N1a: 1 adet bölgesel lenf nodunda metastaz

N1b: 2-3 adet bölgesel lenf nodunda metastaz

N1c: Bölgesel lenf nodu metastazı olmaksızın; subseroza veya non-peritonize perikolik yumuşak dokularda tümör dokuları veya satellitler

N2: 4 adet veya daha fazla bölgesel lenf nodunda metastaz

N2a: 4-6 adet bölgesel lenf nodunda metastaz

N2b: 7 adet veya daha fazla bölgesel lenf nodunda metastaz

M – Uzak Metastaz

M0: Uzak metastaz yok

M1: Uzak metastaz var

M1a: Periton metastazı olmaksızın; 1 organda sınırlı metastaz (karaciğer, akciğer, over, bölgesel dışı lenf nodları)

M1b: Periton metastazı olmaksızın; 1'den fazla organda metastaz

M1c: Diğer organ tutulumu ile veya tek başına; periton metastazı

Hastanın tümörünün T, N ve M durumu belirlendikten sonra bu bilgiler ışığında evrelendirme AJCC kılavuzunda belirtildiği üzere evrelendirme yapılır. AJCC kılavuzunda detayları ile tek tek belirtilen evreleme durumunu çapraz tablo haline getirerek sadeleştirmek mümkündür (Tablo 7). Evreye göre kolon kanserinde 5 yıllık sağkalım belirlenebilir (Tablo 8).

Tablo 7: TNM evrelemesi.

	M0			M1
	N0	N1	N2	
T1 T2	I	IIIA	IIIC	IV
T3 T4	IIA IIB	IIIB		

Tablo 8: Kolon kanserinde evreye göre 5 yıllık sağkalım oranları.

EVRE	Sağkalım (%)
0-I	>90
II	70-85
III	55-70
IV	<10

2.2.4.1. WHO sınıflamasına göre kolon kanserinde kesinleşmiş prediktif belirteçler (24)

- RAS genleri:** 3 genden 2'si terapötik öneme sahiptir: KRAS ve NRAS. Çünkü bunlar Anti-EGFR tedaviye direnç oluştururlar (Cetuximab, Panitumumab gibi). Kolon kanserlerinin %50'si RAS mutasyonu gösterir. Bunlar anti EGFR tedavi almamalıdır. RAS-wild tip vakaların da sadece %40- 60'ı bu tedaviye cevap verir. Bu da tedavide henüz keşfedilememiş daha kompleks biyolojik faktörlerin rolünü gösterir.
- BRAF:** BRAF V600E nokta mutasyonu; kötü prognostik belirteçtir. BRAF mutasyonu, Lynch Sendromu dışlanması için de kullanılır. RAS ve BRAF mutasyonları, özellikle tedavi için kullanılır. BRAF V600E mutasyonlular, Kolon kanserlerinde anti EGFR tedaviden fayda görmezler.

3. MSI: Bozulmuş mismatch tamir mekanizmasına bağılı olarak mutasyon gelişimine yatkınlık oluşturur. MSI, Lynch Sendromunun tanısal testlerinden biridir. Tedavi kararı verilmesinde ise MSI varlığının 2 ana rolü vardır: 1- BRAF wild tip olgularda, MSI iyi prognozu gösterir. BRAF'a bakılmaksızın, MSI olgularda, Flurourasil temelli tedavilerin faydası azalır. MSS olan kolon kanserleri BRAF mutasyonu varsa, kötü prognoz gösterir. 2- MSI; kanser immunoterapisinde önemlidir. MSI kanserli olup konvansiyonel tedavilere cevapsız hastalarda; PDL1 inhibitörlerine anlamlı derecede yanıt alındığı bildirilmektedir (24).

2.3. Kolon Kanserinin Tedavisi

Kolon kanserinin primer tedavisi cerrahidir. Cerrahi teknikler tümör lokalizasyonuna göre belirlenir. Çekum veya çıkan kolon tümörlerinde; sağ hemikolektomi, transvers kolon sağ yarısı tümörlerinde; genişletilmiş sağ hemikolektomi, transvers kolon ortası tümörlerinde; genişletilmiş sağ hemikolektomi veya transvers kolon rezeksiyonu, transvers kolon sol yarısı tümörlerinde; genişletilmiş sol hemikolektomi, inen kolon tümörlerinde; sol hemikolektomi, sigmoid kolon tümörlerinde; sigmoid rezeksiyonu, senkron kolon tümörlerinde; total kolektomi yapılır. Ancak senkron tümörlerinde yerleşim yerine göre cerrahi teknik değişebilir. Özel durumlarda subtotal kolektomi yapılır.

Evre 0 tüm lezyonlar içinde en yüzeysel olanıdır ve lamina propria invazyonu olmaksızın sadece mukoza ile sınırlıdır. Cerrahi sınır temiz olmak üzere basit polipektomi ile tedavi sağlanırken eğer olgu basit polipektomi için uygun değilse yani lezyon büyük ise endoskopik mukozal rezeksiyon gibi lümen içi ileri endoskopik yöntemler ile tümörlü alanın çıkartılması veya segmenter kolon rezeksiyonu yoluna gidilir.

Evre I olgularda hastalık lokalize olup küratif tedavi edilebilirlik oranı yüksektir. Potansiyel küratif cerrahi rezeksiyon yani tümör içeren segmentin

onkolojik cerrahi sınırla ve bu alanı drene eden lenfatik dokuların tamamı çıkartılarak geride herhangi bir tümör odağının bırakılmadığı rezeksiyon yapılır.

Yine Evre II olgularda da potansiyel küratif rezeksiyon yapılır. Rutin adjuvan kemoterapi önerilmemektedir. 5-FU/FA (Mayo rejimi, 6 kür) tedavisi ile %2 hastalısız sağkalım avantajı gösterilmiştir. Adjuvan tedavi gerekliliği açısından değerlendirilirken bazı klinik, patolojik ve moleküler kötü risk grupları dikkate alınmalıdır. Perforasyon, tam veya tama yakın obstrüksiyon, genç yaş, az diferansiye histoloji, T4N0, 10 ganglionun altında lenf nodu çıkarımı olan vakalar (Nx) riskli alt grubu oluştururlar. Riskli Evre II hastalara adjuvan kemoterapi uygulanabilir. Adjuvan radyoterapi endikasyonu yoktur. Seçilmiş hasta grubu (T4N0; karın ön duvarı veya retroperitoneal, invazyon gibi) radyoterapi açısından değerlendirilebilir.

Evre III olgularda potansiyel küratif rezeksiyon yapılır ve adjuvan kemoterapi uygulanır. 5 FU bazlı adjuvan kemoterapiler 1990'lı yıllardan başından beri rezeksiyon sonrası tüm Evre III hastalarında güvenle ve yüksek etkinlik ile kullanılmaktadır (29), (30).

Kemoterapi rejimleri FUFA (Mayo Klinik Rejimi), FOLFOX4 ve FOLFIRI önde gelen tedavi rejimleri olarak kullanılmaktadır (31), (32).

Evre IV hastalarında izole karaciğer metastazında lezyon basit non-anatomik rezeksiyon veya segmentektomi ile çıkartılabiliyorsa aynı seansta primer tümör ve metastazın rezeksiyonu yapılabilir. Karaciğer metastazı çıkarılamayan hastalarda hastanın klinik tablosuna göre primer tümöre yönelik palyatif cerrahi girişim yapılabilir. Hasta daha sonra kemoterapi açısından değerlendirilmelidir. Donör havuzunun geniş olduğu bazı ülkelerde kolorektal kanserin karaciğer metastazının tedavisinde karaciğer nakli de yer almaktadır (33). Obstrüksiyon veya kanama gibi palyasyon ihtiyacı gerektiren durumlar dışında Evre IV kolon kanserlerinde neoadjuvan kemoterapi de uygulanabilir.

Over metastazları primer tümör cerrahisi sırasında çıkarılmalıdır. Komşuluk yolu ile over tutulumu peritoneal yayılım ile olan metastazdan daha iyi prognoza sahiptir. Bu hastalar daha sonra kemoterapi açısından değerlendirilir.

İlk cerrahi sırasında çıkartılmayan operabl karaciğer metastazları ve/veya akciğer metastazları kısa süre (1-3 ay) sonra ikincil girişimler ile tedavi edilir. Bekleme esnasında kemoterapi verilir. İkincil girişim öncesi tekrar genel (klinik, radyolojik) değerlendirme gereklidir. Rezektabl olmayan karaciğer metastazları varlığında ise primer tümöre yönelik tedaviden sonra sistemik kemoterapi ve/veya hepatic lokal tedaviler uygulanır.

Kanayan veya tıkanan yani palyasyon gerektiren primer lezyonlarda mümkünse cerrahi rezeksiyon yapılmalıdır. Mümkün olmaz ise tıkanıklığın giderilmesi için intratümöral stentler veya fekal diversiyon (ileostomi-kolostomi) uygulanır.

Kemoterapi tolere edebilecek hastalara uygulanmalıdır. Palyatif radyoterapi, kanama, tıkanma hallerinde veya ağrıyı hafifletmek için yapılabilir.

Potansiyel küratif karaciğer metastazların rezeksiyonundan sonra ek sistemik tedavinin rolü henüz kesinleşmiş değildir (34).

Kolon kanserinde lokal nüks durumunda ilk başvurulacak tedavi yöntemi mümkün ise cerrahi olmalıdır. Seçilmiş olgularda karaciğer metastazlarının rezeksiyonu önerilmektedir. Yine izole akciğer veya over metastazlarında rezeksiyon mutlaka değerlendirilmelidir. Sistemik hastalıkta kemoterapi uygulanmalıdır. Kemoterapi rejimleri olarak 5FU bazlı rejimler, FUFA + İrinotekan (FOLFIRI), FUFA + Oksaliptin (FOLFOX6), FUFA + Bevasizumab, FOLFIRI + Bevasizumab, İrinotekan + Setuksimab, Kapesitabin + Oksaliptin (XELOX), Kapesitabin + İrinotekan (XELIRI) en sık kullanılan rejimlerdir (35)–(37).

Tüm tedavi modalitelerine rağmen kolorektal kanserden ölümün başlıca sebebi hepatic metastazdır. Hastaların %45'inde metastaz nedeniyle ölüm görülmektedir (38).

2.5. İndosiyanin Yeşilinin Biyokimyasal Profili, Floresans Görüntüleme Tekniği ve Kullanım Alanları

2.5.1. İndosiyanin yeşilinin biyokimyasal profili

İndosiyanin yeşili ile floresans görüntüleme, intraoperatif dokuları değerlendiren ve karar vermeyi kolaylaştıran yeni bir teknolojidir. ICG molekülü iki lipofilik polisiklik parçadan oluşur ve bu parçalar birbirlerine bir karbon zinciri ile bağlanırlar. Her polisiklik parçaya bir sülfat grubu bağlıdır ve molekül bu sayede hidrofilik özellik kazanır. Bu kompleks moleküler yapı ampifilik (hem hidrofilik hem de lipofilik) bir yapıya yol açar. Kan plazması veya kandaki tepe spektral absorpsiyonu 800 nm- 810 nm'dir. ICG en fazla %5,0 sodyum iyodür içerir (39)..

ICG, lipoproteinlere bağlanıp ekstravaze olmayan, kısa ömürlü, kızılötesine yakın (NIR) dalga boyunda, floresans veren, toksik olmayan ve iyonize olmayan bir maddedir (39), (40).

İlacın yan etkileri; baş ağrısı, kaşıntı, ürtiker, dışkı renginin yeşile dönmesi, terleme ve anafilaksoid reaksiyonlar olarak gözlenmektedir. Ancak bu yan etkileri nadir görülmesinden dolayı ICG yüksek güvenlik indeksi (1: 300.000 advers reaksiyon) olan bir madde olarak bilinmektedir (40), (41).

ICG, intravenöz enjeksiyon için kullanıma hazırlanırken, sodyum iyodid içeren ve kristalleşmeyi önleyen pH 6.5 aköz solvent içerisinde çözdürülmelidir. Bu nedenle, ICG için bildirilmiş mutlak kontrendikasyonlar, sadece bilinen iyodid alerjisi ve daha önce alerjik reaksiyon geçirme öyküsüdür. Rölatif kontrendikasyonlar ise alerjik diyatez, karaciğer hastalığı, hemodiyalize giriyor olmak ve gebeliktir (40), (41).

ICG büyük oranda hepatik parankim hücreleri tarafından metabolize edilir ve lipofilik özelliğine uygun olarak tamamı safra yolu ile atılır. Bu durum boyanın enjeksiyon sonrası hızla atılımını açıklar. Karaciğerden safra yollarına geçen boya bağırsaklardan reabsorbe edilmez. ICG, serebrospinal sıvıda tespit edilmemiştir ve plasentadan geçişi yoktur (39), (40).

Yapılan çalışmalarda ICG enjeksiyonu sonrası iki fazlı bir eliminasyon izlenmiştir. Bu bifazik eliminasyonda başlangıç eliminasyon yarı ömrü 3-4 dakika ve ikincil fazda eliminasyon yarı ömrü ise 1 saatten fazla olarak saptanmıştır. Enjeksiyon sonrası erken faz görüntülemelerinde başlangıç eliminasyonu göz önünde tutulurken, geç dönemin değerlendirildiği çalışmalarda bifazik eliminasyon özelliği düşünülerek değerlendirme yapılmalıdır (40), (42).

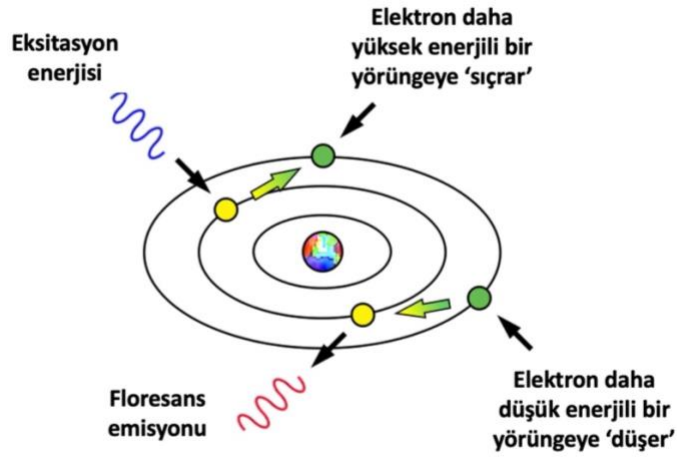
ICG'nin en önemli avantajlarından biri yarı ömrünün kısa olmasıdır. Dolayısıyla aynı cerrahi prosedür sırasında birden çok kez kullanılması mümkündür. İşlem süresinin kısa olması nedeniyle ameliyat süresini uzatmamaktadır. Diğer avantajları ise, SPY Elite laser angiographic system (Stryker Corp/Novadaq Technologies, Kalamazoo, MI, USA) cihazının yüksek görüntü kalitesine sahip olması, elde edilen görüntülerin tanımlama ve daha sonra gözden geçirilmesi için kaydetme imkânı olmasıdır (43).

ICG intravasküler alanda plazma proteinlerine (serum albümini, α - ve β -lipoproteinler) bağlanır. Bu bağlanma protein yapısını değiştirmez, bununla birlikte boyanın toksisitesi engeller ve ekstravazasyonunu azaltır. ICG, karaciğer tarafından safra yoluyla atılana kadar damar içinde dolaşmaktadır. Proteine bağlı ICG molekülleri intravasküler boşlukta daha uzun süre kalır. İntravasküler alanı işgal eden ICG – protein kompleksi sonrasında tek oksijen molekülünden ayrılıp termal reaksiyonlara maruz kaldıktan sonra düşük toksisiteye sahip olan karbonil bileşenlerine ayrışır. Bu özellikleri dikkate alınarak ICG'nin standart dozu <2 mg/kg, öldürücü dozu (LD50'si) 50-80 mg/kg olarak kabul edilmektedir (40).

ICG intravenöz enjeksiyon sonrası enterohepatik dolaşıma girmeden neredeyse tamamen safra ile atılır. İndosiyenin yeşili, karaciğer tarafından dakikada %18-24 yıkım oranı olan bir klirens sahiptir. Böylece boya uygulandıktan sonra 10-20 dakika içinde (yarı ömrü 3-4 dk) vücuttan atılır. Bu hızlı klirens özelliği, bir ameliyat içinde birden fazla kullanılabilme imkânı sağlar ve bu diğer boyalara göre üstünlüğüdür (40), (44).

2.5.2. İndosiyanın yeşili ile floresans görüntüleme tekniği

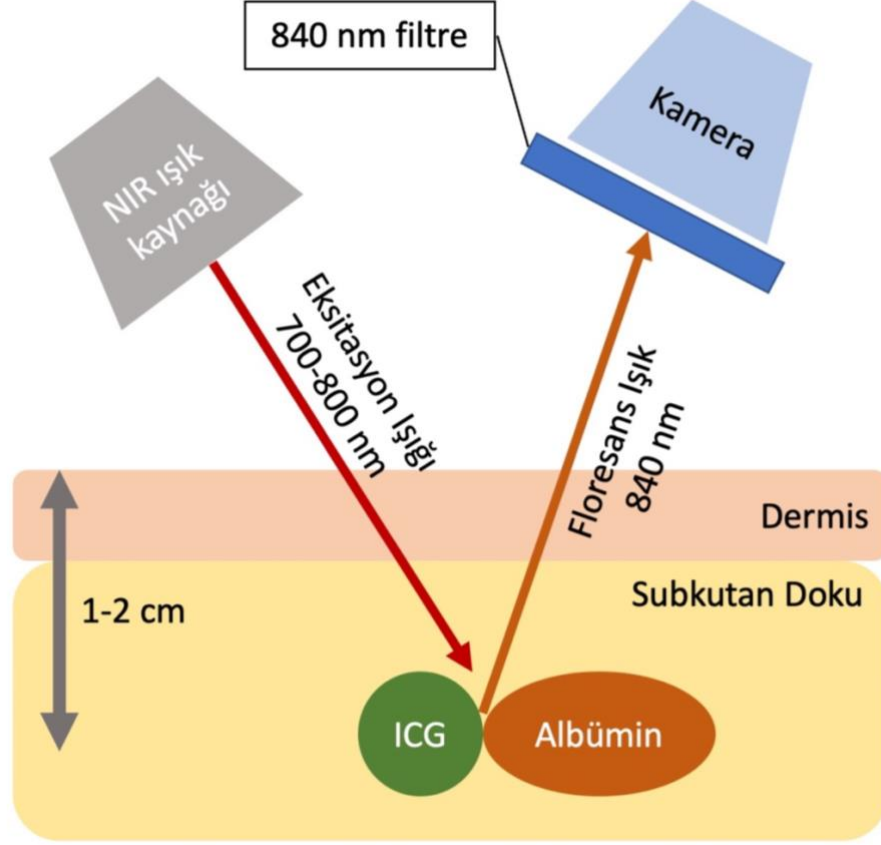
Fizikte floresans etki olarak bilinen fenomen bir maddenin eksitasyon ışığı olarak adlandırılan yüksek enerjili ışımaya maruz kaldığında atom yörüngesindeki elektronların enerji kazanarak bir veya birkaç seviye yukarıdaki yörüngeye çıkması ve sonrasında kendi yörüngelerine dönüş yaparken kazandıkları fazla enerjiyi farklı dalga boyunda emisyon yapmaları olarak tanımlanmaktadır (Şekil 5).



Şekil 5: Floresans etki fenomeni.

SPY sistemi aydınlatma modülünden gelen yakın kızılötesi (NIR) ışık fiber optik kabloyla görüntüleme başlığına iletilir. Görüntüleme başlığı NIR eksitasyon ışığıyla ilgili alanın üzerine gelip aydınlatacak şekilde hastanın üzerine yerleştirilir. Hastaya ICG floresans görüntüleme maddesi enjekte edildiğinde, ICG kandaki plazma proteinlerine bağlanarak kan dolaşımıyla ilgili alana gider. SPY Elite laser angiographic system (Stryker Corp/Novadaq Technologies, Kalamazoo, MI, USA) görüntüleme cihazı tarafından yayılan NIR eksitasyon ışığı ICG'nin floresans ışığı yaymasını sağlar. ICG'nin floresans tepkisinden sonra görüntüleme başlığındaki NIR kamerası tarafından görüntülenir ve oluşan görüntü sinyali bilgisayarda işlenip aynı anda bilgisayar belleğine kaydedilir ve video monitörlerde

gerçek zamanlı olarak görüntülenir (40). ICG görüntüleme tekniği çalışma şekli basitleştirilmiş olarak Şekil 6'da gösterilmiştir.



Şekil 6: İndosiyanın yeşili ile görüntüleme tekniği.

SPY Elite laser angiographic system (Stryker Corp/Novadaq Technologies, Kalamazoo, MI, USA) sistemi kullanılarak doku perfüzyonunun gerçek zamanlı görselleştirilmesi ile hem hedeflenen dokunun floresan yoğunluğunun sayısal olarak değerlendirilmesi hem de komşu dokularla karşılaştırılması sağlanır. Hangisinin daha doğru olduğu hala tartışmalıdır. Dokunun perfüzyonu mutlak değer ile değerlendirdiğinde, bu değeri etkileyen faktörlerin de (hemoglobün konsantrasyonu, oksijen saturasyonu, ICG boyasının konsantrasyonu, ortalama arteriyel basınç, sistemik vasküler direnç, vücut ısı, odanın aydınlatması, cihazlar arası değişkenlik) göz önünde bulundurulması gerekmektedir (40).

SPY – Q programı sayesinde maksimum perfüze olan dokular cerrah tarafından işaretlenir ve etrafındaki dokuların perfüzyonu maksimum gösterilmiş perfüzyona göre oranlanır ve aynı seansta karşılaştırılması sağlanır.

Plastik cerrahlar tarafından yapılan çalışmalara göre, flep perfüzyonu için cut-off değer %35 olarak belirtilmiştir. İnce bağırsak iskemisi durumunda perfüzyon değeri <%21 olmadıkça rezeksiyon gerekli olmayabilir. Sol kolon anastomoz için değerlendirilirken, bağırsakta makroskopik olarak perfüzyon görülse dahi perfüzyon değeri <%31 ise rezeksiyon önerilir (40), (45).

ICG enjeksiyondan önce nispeten unstabil halde ve diğer alternatif ajanlarla karşılaştırıldığında zayıf bir floresandır. Sulu çözelti enjeksiyon olarak sınırlı stabiliteye sahiptir ve 6-10 saat içinde kullanılmalıdır. Bu nedenle ICG toz olarak üretilir ve dağıtılır. ICG enjekte edilince birkaç saniye içinde plazma proteinlerine bağlanıp ve spektral stabilizasyon kazanır. Tıbbi kullanımlar sırasında uygulamadan hemen önce boyanın çözülmesi ve ışığa maruz kalmaması, floresan etkinliğini artırır (40).

2.5.3. İndosiyenin yeşilinin kullanım alanları

2.5.3.1. Vasküler anatominin tanınması

Her cerrahi prosedürde küçük vasküler yapılara yanlışlıkla hasar verme ihtimali mevcuttur. Bu nedenle vasküler yapıların tanımlanması çok önemlidir. ICG floresan yöntemiyle hem bu riski azaltmak hem de mevcut olan vasküler çeşitliliği daha iyi tanımlama imkânı sağlanmaktadır (46).

2.5.3.2. Kardiyak kullanımı

ICG hepatik fonksiyonun değerlendirilmesinde kullanılmasının yanında kardiyak fonksiyon değerlendirilmesinde de kullanılabilir. 1970'lerde ultrason ile birlikte kalp ekosunda orijinleri doğrulamak için kullanılmıştır (40).

2.5.3.3. Ekstrahepatik biliyer anatominin tanınması

Biliyer kanal yaralanması nadir ancak ciddi bir komplikasyondur, kolesistektomi sonrası prevalansı %0,1–0.7 civarındadır (47). 2012'de Buchs tarafından ilk robotik ICG aracılı kolanjiyografi tanımlanmıştır. Ön deneyiminde, ICG kullanılarak gerçekleştirilen robotik kolesistektomi ameliyatlarında hiçbir safra yolu yaralanması olmadığı bildirilmiştir (48).

2.5.3.4. Hepatik kullanımı

Karaciğer yetmezliği, karaciğer rezeksiyonundan sonra meydana gelen morbidite ve mortalitenin en önemli komplikasyonlardan biridir. Son yıllarda gelişen teknikler sayesinde preoperatif hepatik fonksiyonel rezervin değerlendirilmesini sağlayarak hasta seçimini kolaylaştırmaktadır.

ICG plazma kaybolma oranı karaciğer fonksiyonunun ve hepatosplanknik perfüzyonun doğrudan ölçümünü sağlayan invazif olmayan bir tekniktir, yatak başı kullanılabilen bir karaciğer fonksiyon testidir (40), (44).

2.5.3.5. Anastomoz öncesi bağırsak perfüzyonunun değerlendirilmesi

Gastrointestinal cerrahi sonrası gelişen anastomoz kaçağı %3-20 arasında değişen görülme oranıyla ciddi bir komplikasyondur. Anastomoz kaçağının en önemli risk faktörlerinden biri, bağırsak uçlarının yetersiz kanlanmasıdır. Bu nedenle anastomoz yapılmadan önce intraoperatif perfüzyon değerlendirilmesinin faydalı olacağını düşünülmektedir. Ayrıca venöz tıkanıklık anastomoz iskemisini etkileyebilecek faktörlerden biri olup ICG'nin wash out zamanı ölçülerek venöz akımın değerlendirilmesi sağlanabilir ancak bunu destekleyecek yeterli çalışma yoktur (49).

Açık, laparoskopik ve robotik cerrahide, ICG floresan görüntüleme kullanılarak bağırsak perfüzyonunun değerlendirilmesiyle gerekirse transeksiyon hattının değiştirilerek daha iyi perfüze olan bir hat oluşturulup

anastomoz kaçağı oranının azaltıldığını kanıtlayan çeşitli çalışmalar mevcuttur (43), (49).

2.5.3.6. Onkolojik cerrahi sırasında lenfatik drenajın belirlenmesi

Rektum kanserinde total mezorektal eksizyona (TME) gelince, kolon için komplet mezokolik eksizyon (KME) tekniği, bağırsak segmenti ile birlikte potansiyel yayılma yollarını temsil eden lenfatik ve kan damarlarını içeren tüm yağlı dokuların çıkarılması anlamına gelir (50), (51).

2009' da Hohenberger ve ark., mezokolon bütünlüğüne ek olarak, santral damar ligasyonu ve yeterli örnek uzunluğunun, çıkarılan lenf nodlarının sayısını artırdığını ve daha iyi onkolojik cerrahi sonucun sağlandığını kanıtlamıştır. Tümör bölgesinden kolon mezenterine gerçek lenfatik drenajı görselleştirmek ve CME'de lenf nodu sayısını en üst düzeye çıkarabilmek için ICG floresan görüntüleme etkili bir yol haritası sunabilmektedir (43), (50), (51).

Lenfatik haritalama için ICG genellikle ameliyattan bir gün önce, endoskopik submukozal enjeksiyonla uygulanır ve intraoperatif lenf nodları görselleştirilir (52).

2.5.3.7. Doku perfüzyonu

Genel cerrahide ve plastik-rekonstrüktif cerrahide 2000 yılından itibaren cilt flep canlılığının ICG ile değerlendirilmesi kullanılmaktadır ve bu süre zarfında ICG kullanım alanları genişlemiştir [36].

SPY Elite laser angiographic system (Stryker Corp/Novadaq Technologies, Kalamazoo, MI, USA) yöntemi kullanarak intraoperatif doku perfüzyon değerlendirilmesi sağlanmaktadır. ICG anjiografi ile 29ermiş ve subkütan damarların görüntülenmesi, flepin subdermal pleksus perfüzyonu gözden geçirilmesine ve böylece insizyon şeklinin tasarlamasına yardımcı olmaktadır (40).

GEREÇ VE YÖNTEMLER

Bu çalışma Bursa Uludağ Üniversitesi Tıp Fakültesi Genel Cerrahi Anabilim Dalı'nda gerçekleştirilmiştir. Çalışma öncesi Bursa Uludağ Üniversitesi Tıp Fakültesi Sağlık Araştırma Etik Kurulu'ndan 2022 – 6/19 numaralı etik kurul onayı alınmıştır.

3.1. Hastaların Seçimi

Bursa Uludağ Üniversitesi Genel Cerrahi Anabilim Dalı'nda ICG ile lenfatik haritalama tekniğinin uygulanabilir hale geldiği tarihten itibaren 1.1.2018 ile 1.1.2022 tarihleri arasında sağ kolon kanseri nedeniyle elektif sağ hemikolektomi ameliyatı uygulanan hastalar çalışmaya dahil edilmiştir.

Preoperatif dönemde yapılan kolonoskopisinde çekum ve hepatic fleksura da dahil olmak üzere sağ kolonda tümörü olan ve biyopsi doku tanısı adenokarsinom olan 18 yaş üstü hastaların hastane bilgi yönetim sistemi üzerinden elektronik dosya verilerine ulaşılmıştır. Obstruksiyon, kanama veya perforasyon nedeniyle acil ameliyat edilen hastalar preop adenokarsinom tanısı olsa dahi acil ameliyat onkolojik evreyi değiştirdiğinden çalışma dışı bırakılmıştır. Preoperatif tetkiklerinde uzak organ metastazı bulgusu olan hastalarda nodal tutulum varlığı evrelemeyi etkilemediğinden uzak organ metastazlı hastalar çalışma dışı bırakılmıştır. Merkezimizde laparoskopik floresans görüntüleme donanımı bulunmadığından laparoskopik sağ hemikolektomi ameliyatı yapılan vakalar çalışma dışı bırakılmıştır. Hasta elektronik dosyasındaki veri eksiklikleri nedeniyle çalışmada incelenecek parametrelerin tamamına ulaşılamayan hastalar çalışma dışı bırakılmıştır.


Sağ hemikolektomi ameliyatı sırasında ICG ile lenfatik haritalama uygulanan toplam 10 (6 kadın, 4 erkek) kolon kanseri hastası çalışma grubunu (S grubu) oluşturulmuştur. Hastaların yaş, cinsiyet, American

Society of Anesthesiologists (ASA) skoru, tümör yerleşimi, T evresi, müsinöz komponent, grade, venöz/vasküler invazyonu, lenfatik ve perinöral invazyonu, tümör tomurcuklanması gibi kötü prognostik patolojik verileri, N evresi, ana piyese dahil edilen toplam ve metastazlı lenf nodu sayıları, intraoperatif ICG ile lenfanjiyografi yapıldıysa görüntüleme sonrası ayrıca gönderilen toplam ve metastazlı lenf nodu sayıları, ameliyat süreleri, intraoperatif ve postoperatif komplikasyonları, adjuvan kemoterapi alıp almadığı, takipte lokal nüks veya uzak metastaz gelişip gelişmediği, takip süresi boyunca mortalite gelişip gelişmediği ve sağkalım süreleri incelenmiştir. Bu hastalar, aynı tarihler içerisinde ve aynı dahiliyet ve dışlama kriterlerini karşılayan Bursa Uludağ Üniversitesi Tıp Fakültesi Genel Cerrahi Kliniği'nde intraoperatif ICG ile lenfatik haritalama tekniği kullanılmadan sağ hemikolektomi ameliyatı uygulanan 20 (4 kadın, 16 erkek) sağ kolon kanseri hastasıyla kontrol grubu (C grubu) oluşturulacak şekilde olgu eşleme yöntemi ile karşılaştırılmıştır. Olgu eşleme sırasında, literatürlerde yaş, tümör yerleşimi, T evresi, kötü prognostik patolojik belirteçler ve N evresi gibi prognoz üzerinde etkisi olan değişkenler dikkate alınarak hastalar (Yaş +/- 10, benzer T evresi ve tümör yerleşim yeri, benzer prognostik faktörler) 1:2 eşlemeli olacak şekilde planlandı. Her iki hasta grubunda ana piyese dahil edilen toplam ve metastazlı lenf nodu sayıları, intraoperatif ICG ile lenfanjiyografi yapıldıysa görüntüleme sonrası ayrıca gönderilen toplam ve metastazlı lenf nodu sayıları, ameliyat süreleri, intraoperatif ve postoperatif komplikasyonları, adjuvan kemoterapi alıp almadığı, takipte lokal nüks veya uzak metastaz gelişip gelişmediği, takip süresi boyunca mortalite gelişip gelişmediği ve sağkalım süreleri araştırıldı.

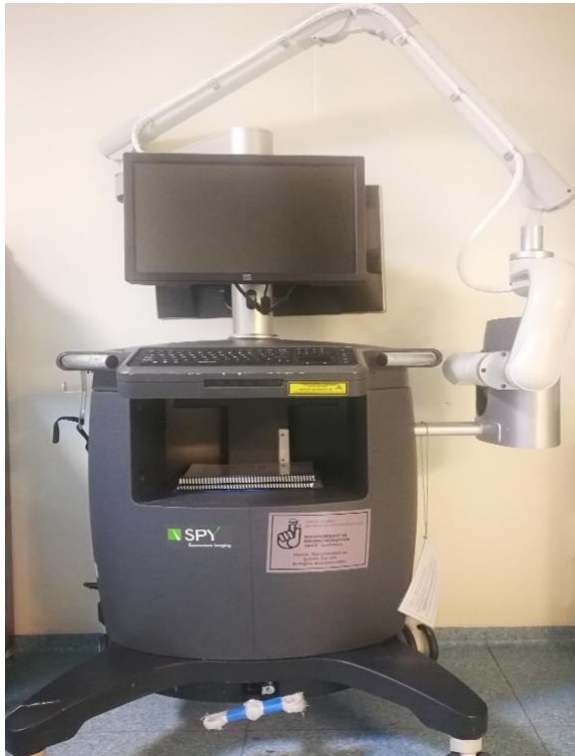ICG ampifilik trikarbosiyanindir. İyot içeren bir boya olduğu için iyoda karşı alerji durumu hastalarda sorgulanmıştır.

3.2. Çalışmanın Yöntemi

Bu çalışmada indosiyenin yeşili (DID Indocyanine Green Inj, Dongindang Pharmaceutical CO., LTD, Gyeonggi-do, Korea) (Şekil 7) ve SPY Elite laser angiographic system (Stryker Corp/Novadaq Technologies, Kalamazoo, MI, USA) görüntüleme sistemi kullanılmıştır (Şekil 8).



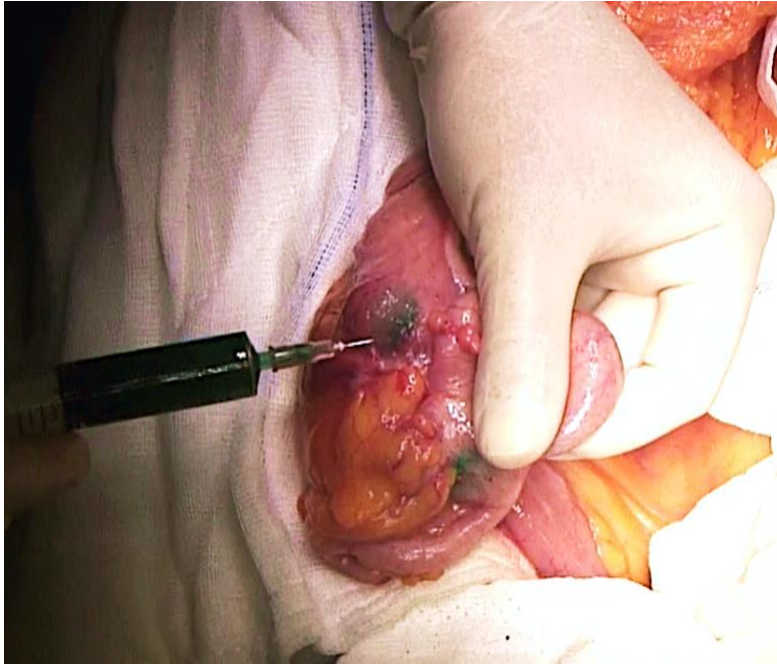
Şekil 7: İndosiyenin Yeşili (DID Indocyanine Green Inj, Dongindang Pharmaceutical CO., LTD, Gyeonggi-do, Korea.).



Şekil 8: SPY Elite Floresans Görüntüleme Cihazı (NOVADAQ SPY Fluorescence Imaging system SP3055, USA).

Çalışma süresince sağ kolon kanseri tanısıyla değerlendirilen hastaların gerekli tetkikleri tamamlandıktan sonra elektif ameliyat planı ile yatışı yapılmıştır. Hastalar sağ hemikolektomi için ameliyata alınmış ve tüm cerrahi prosedürleri aynı cerrahi ekip tarafından yapılmıştır. Ameliyathaneye alınan hastalara, genel anestezi altında supin pozisyon verilmiştir ve göbek üstü altı median insizyon ile laparotomi yapılmıştır. Sağ kolonun lateral peritoneal bağlantıları keskin diseksiyonlar ile ayrılarak kolonun posterior duvarı görülebilir hale getirilmiştir.

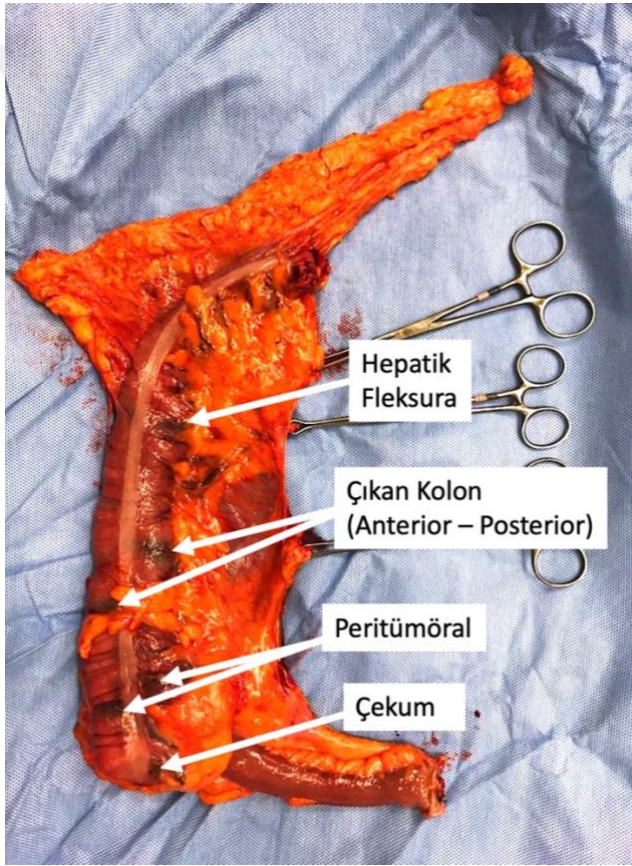
ICG (DID Indocyanine Green Inj) uygulanmadan önce paket içeriğindeki 10 ml enjeksiyonluk su çözeltisi içinde 25 mg indosiyenin yeşili sulandırılarak 2,5 mg/ml' lik bir konsantrasyon elde edildi. 8 ml sulandırılmış çözelti (20 mg - ICG) her enjeksiyon bölgesine 1 ml olacak şekilde 8 farklı noktaya 26 gauge iğne ucu ile subserozal olarak uygulandı (Şekil 9). Uygulama noktaları çekum, çıkan kolonun orta noktası ve hepatic fleksura olacak şekilde 3 farklı lokalizasyonun anterior ve posterior duvarları olmak üzere 6 nokta ve bu standart enjeksiyona ek olarak peritümöral 2 farklı noktaya 1'er ml olacak şekilde toplam 8 nokta olarak belirlendi (Tablo 9). Subserozal ICG uygulanan alanlar Şekil 10'da işaretlenerek gösterilmiştir.



Şekil 9: 26 gauge iğne ile subserozal 1 ml indosiyenin yeşili uygulanması.

Tablo 9: Subserozal indosiyanin yeşili uygulama noktaları ve miktarları.

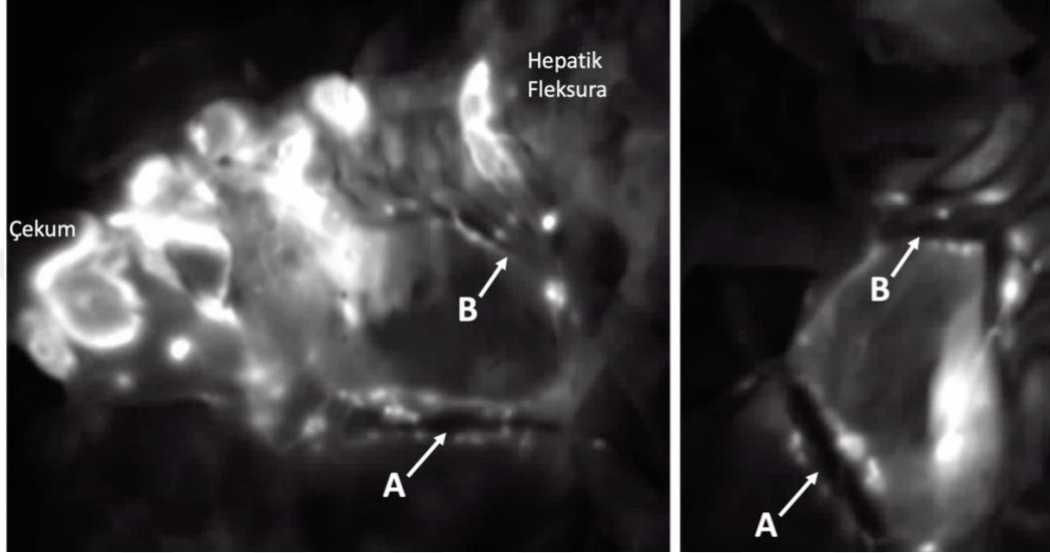
Enjeksiyon noktası	Enjeksiyon Miktarı	
	Anterior Yüz	Posterior Yüz
Çekum	1 ml	1 ml
Çıkan Kolon Ortası	1 ml	1 ml
Hepatik Fleksura	1 ml	1 ml
Peritümöral	2 noktaya 1'er ml, toplam 2 ml	



Şekil 10: Sağ hemikolektomi materyalinde görünen subserozal indosiyanin yeşili uygulama noktaları.

Enjeksiyonlar sonrası kolon duvarına peritümöral dokudan uzak olan alanlara 2 dakika friksiyon uygulanarak indosiyanin yeşilinin lenfatik sistemde ilerlemesi kolaylaştırıldı. Visseral plan ile parietal plan arasındaki avasküler embriyolojik plandan ilerlenerek sağ kolonun mobilizasyonunu

sağlandıktan sonra ICG'nin lenfatiklere ve sağ kolon mezosunun lenf nodlarına drene olduğundan emin olmak amaçlı SPY Elite laser angiographic system (Stryker Corp/Novadaq Technologies, Kalamazoo, MI, USA) cihazı kullanılarak ilk görüntüleme yapıldı (Şekil 11). Her sekans, 1024 x 768 piksel çözünürlükle görüntülendi.



Şekil 11: İndosiyanin yeşili enjeksiyonu sonrası yapılan ilk görüntüleme ile anterior ve posteriorda görünür hale gelen ileokolik pedikül (A) ve sağ kolik damarlar (B) çevresi lenf nodları.

İndosiyanin yeşilinin lenfatiklere ve sağ kolon mezosunun lenf nodlarına drene olduğundan emin olunduktan sonra vasküler yapıların santral ligasyonunu içerecek ve sağ kolon mezo bütünlüğü korunacak şekilde daha önce belirtilen standart cerrahi tekniklere uygun olarak sağ hemikolektomi ameliyatı tamamlandı ve ileotransversostomi anastomozu oluşturulmadan hemen önce ikinci floresans görüntüleme yapıldı. İkinci floresans görüntüleme sonucunda sağ hemikolektomi rezeksiyon bölgesinde özellikle ana damarlar üzeri ve çevresinde olabilecek ICG tutan ve floresans gösteren lenf nodu kalıp kalmadığı araştırıldı. Rezeksiyon alanında ICG tutan ve floresans parlama gösteren tüm dokular (Şekil 12) ayrıca eksize edilerek ayrı kaplarda etiketlenerek patolojik inceleme için gönderildi. Sonrasında cerrahi stapler kullanılarak yan yana anizoperistaltik ileotransversostomi anastomozu oluşturularak ameliyat sonlandırıldı.



Şekil 12: İkinci floresans görüntüleme sonrası cerrahi alet ile işaret edilen rezeksiyon lojundaki indosiyanın yeşili tutan rezidü lenf nodları.

Hastaların postoperatif cerrahi ile ilişkili komplikasyonları Clavien – Dindo klasifikasyonu kullanılarak puanlandı (Tablo 10) (53).

Tablo 10: Clavien - Dindo sınıflaması.

Grade	Tanım
Grade I	Farmakolojik tedavi, cerrahi, endoskopik veya radyolojik müdahalelere ihtiyaç duymadan olan normal postoperatif seyirden herhangi bir sapma. İzin verilen terapötik rejimler antiemetikler, antipiretikler, analjezikler, diüretikler ve elektrolit replasmanlarını içerir. Ayrıca yatak başı açılan yara enfeksiyonları da bu sınıftadır.
Grade II	Grade I içerisinde açıklanan ilaçlar dışında bir farmakolojik tedaviye ihtiyaç duyulması. Kan ürünü transfüzyonu ve total parenteral nutrisyon gereksinimi.
Grade III	Cerrahi, endoskopik veya radyolojik girişim ile müdahale gerektiren komplikasyonlar
Grade IIIa	Girişimin genel anestezi gerektirmemesi
Grade IIIb	Girişimin genel anestezi altında yapılması
Grade IV	Ara bakım ünitesi veya yoğun bakım ünitesinde gözlem gerektiren hayatı tehdit eden komplikasyonlar (Santral sinir sistemi komplikasyonları dahil).
Grade IVa	Tekli organ disfonksiyonu (diyaliz dahil)
Grade IVb	Çoklu organ disfonksiyonu
Grade V	Hastanın ölmesi

3.3. İstatistikal Yöntem

Verilerin normal dağılıma sahip olup olmadığı Shapiro-Wilk testi ile test edilmiştir. Normal dağılıma sahip olan nicel değişkenler ortalama \pm standart sapma ile verilirken, normal dağılıma sahip olmayan değişkenler medyan (minimum – maksimum) değerler ile verilmiştir. Nicel değişkenlerin iki bağımsız grup arasında karşılaştırılmasında Mann – Whitney U testi kullanılmıştır. Kategorik değişkenlerin gruplar arasında karşılaştırılmasında Pearson ki-kare testi, Fisher'in kesin ki-kare testi ve Fisher – Freeman – Halton testleri kullanılmış olup, kategorik değişkenler frekans ve yüzde değerleri ile verilmiştir. Anlamlılık düzeyi $\alpha=0,05$ olarak kabul edilmiştir. İstatistiksel analizler IBM SPSS Statistics versiyon 23 paket programı kullanılarak yapılmıştır.

BULGULAR

Çalışmaya dahil edilen toplam 30 hasta, peroperatif ICG kullanılarak floresans görüntüleme yapıp yapılmamasına göre iki ayrı gruba ayrıldı. 10 hastaya (S grubu) metod kısmında tarif edildiği şekilde peroperatif ICG ile floresans görüntüleme eşliğinde lenfatik haritalama yapılarak sağ hemikolektomi ameliyatı yapıldı. Diğer 20 hastaya (C grubu) konvansiyonel sağ hemikolektomi ameliyata uygulandı. Her iki grupta yapılan uygulamaların ana piyes ile gönderilen lenf nodu sayısı (toplam ve metastazlı), ayrı gönderilen lenf nodu sayısı (toplam ve metastazlı), intraoperatif ve postoperatif komplikasyon, takipte lokal nüks ve uzak metastaz ve sağkalım üzerine etkisi araştırıldı.

Çalışmada yer alan 30 hastanın 20'si erkek (%66,7), 10'u ise (%33,3) kadındı (Tablo 11). ICG ile haritalama yapılan S grubunda kadın hasta sayısı anlamlı olarak daha fazlaydı ($p=0,045$).

Çalışmaya dahil edilen tüm hastaların median yaşı 62,5 (28 – 78) olarak hesaplanmıştır. S grubunda median yaş 59 (36 – 76), C grubunda ise median yaş 66,5 (28 – 78) olarak saptanmıştır (Tablo 11). Yaş açısından iki grup arasında anlamlı fark yoktu ($p=0,214$).

Hastalar ASA skorlarına bakıldığında ASA 1 ve ASA 2 sınıfı hastalardan oluşmaktaydı. S grubunda 3 (%30) hasta ASA 1, 7 (%70) hasta ASA 2 sınıfındayken C grubunda 6 (%30) hasta ASA 1, 14 (%70) hasta ASA 2 sınıfındaydı (Tablo 11). ASA sınıfları açısından iki grup arasında fark yoktu ($p=1,0$).

Tablo 11: Hastaların cinsiyet, yaş ve ASA skorlarına göre karşılaştırılması.

Değişken		S grubu	C grubu
Cinsiyet n, (%)	Erkek	4, (%40)	16, (%80)
	Kadın	6, (%60)	4, (%20)
Yaş median, (min-max)		59, (36 – 76)	66,5, (28 – 78)
ASA Sınıfı n, (%)	ASA 1	3, (%30)	6, (%30)
	ASA 2	7, (%70)	14, (%70)

Ameliyat süresi S grubunda median 60 dakika (60 – 190 dakika), C grubunda median 60 dakika (75 – 195 dakika) olarak saptanmıştır ve iki grup arasında ameliyat süresi açısından anlamlı fark yoktur ($p=0,948$).

1:2 oranında karşılaştırma amaçlı hasta seçimi sırasında dikkat edilen parametrelerden biri tümör yerleşimidir. ICG ile lenfatik haritalama yapılan S grubunda 3(%30) hastanın tümörü çekum, 3(%30) hastanın tümörü çıkan kolon ve 4(%40) hastanın tümörü hepatic fleksura yerleşimliydi. Benzer oranda C grubundaki hastaların da 6(%30)'sının tümörü çekum, 6(%30)'sının çıkan kolon ve 8(%40)'inin tümörü hepatic fleksura yerleşimliydi.

Tümörün invazyon derinliğine göre belirlenen T evresi açısından bakıldığında ICG ile lenfatik haritalama yapılan S grubundaki 1(%10) hastanın T1, 1(%10) hastanın T2, 8(%80) hastanın T3 evresinde tümörü saptandığı görülmektedir. C grubunda ise 1(%5) hastada T2, 19(%95) hastada T3 tümör saptanmıştır (Tablo 12). Tümör evreleri açısından her iki grup arasında anlamlı fark bulunmamıştır ($p=0,251$).

Tablo 12: Tümör evresi açısından iki grubun karşılaştırılması.

Tümör Evresi	S grubu n, (%)	C grubu n, (%)
T1	1 (%10)	0 (%0)
T2	1 (%10)	1 (%5)
T3	8 (%80)	19 (%95)

Tümörün prognostik öneme sahip patolojik faktörlerine bakıldığında S grubunda 7(%70) hastada müsinöz komponent yok, 3(%30) hastada var olarak, C grubunda 13(%65) hastada müsinöz komponent yok, 7(%35) hastada var olarak saptanmıştır. Patoloji sonuçlarına göre S grubunda 1 hasta grade 1, 1 hasta grade 2, 1 hasta grade 3 olarak değerlendirilirken, C grubunda 5 hasta grade 2, 6 hasta grade 3 olarak değerlendirilmiştir. S grubundaki 6(%60) hastada tümör tomurcuklanması görülmüştür. Bunun karşılığında C grubundaki 8(%40) hastada tümör tomurcuklanması mevcuttur. S grubundaki 3(%30) hastada, C grubundaki 5(%25) hastada lenfatik invazyon saptanmıştır. Perinöral invazyon S grubundaki 1(%10) hastada, C grubundaki 3(%15) hastada mevcuttur. S grubundaki 1(%10) hastada venöz / vasküler invazyon hali izlenmişken C grubunda 2(%10) hastada izlenmiştir (Tablo 13). Tümörün prognostik öneme sahip patolojik faktörleri olan müsinöz komponent, grade, tümör tomurcuklanması, lenfatik invazyon, perinöral invazyon, ve venöz / vasküler invazyon açısından iki grup arasında anlamlı fark bulunmamıştır (sırasıyla; $p=1,0$, $p=0,365$, $p=0,442$, $p=1,0$, $p=1,0$ ve $p=1,0$).

Tablo 13: Prognoza etki eden tümörün patoloji faktörlerinin iki grup arasında karşılaştırılması.

Tümörün patolojik faktörleri		S grubu n (%)	C grubu n (%)
Müsinöz Komponent	Var	3 (%10)	7 (%35)
	Yok	7 (%70)	13 (%65)
Grade	1	1 (%33,3)	0 (%0)
	2	1 (%33,3)	5 (%45,5)
	3	1 (%33,3)	6 (%54,5)
Tümör Tomurcuklanması	Var	6 (%60)	8 (%40)
	Yok	4 (%40)	12 (%60)
Lenfatik İnvazyon	Var	3 (%30)	5 (%25)
	Yok	7 (%70)	15 (%75)
Perinöral İnvazyon	Var	1 (%10)	3 (%15)
	Yok	9 (%90)	17 (%85)
Venöz / Vasküler İnvazyon	Var	1 (%10)	2 (%10)
	Yok	9 (%90)	18 (%90)

Hastaların sağ hemikolektomi ana patoloji piyesindeki lenf nodu sayısına bakıldığında S grubunda lenf nodu sayısı median 34 (10 – 70), metastazlı lenf nodu sayısı median 0 (0 – 5) olarak saptandı. C grubunda ise lenf nodu sayısı median 38,5 (12 – 56), metastazlı lenf nodu sayısı median 0 (0 – 4) olarak saptandı (Tablo 14). Ana piyese dahi olan toplam

ve metastazlı lenf nodları sayısı açısından iki grup arasında anlamlı fark saptanmamıştır (sırasıyla $p=0,983$ ve $p=0,713$).

C grubunda sağ hemikolektomi ameliyatı tamamlanıp piyes dışarı alındıktan sonra 2 (%10) hastada büyük vasküler yapılar komşuluğundaki şüpheli lenf nodlarının eksize edilerek ayrı patoloji kabında gönderildiği görülmektedir. S grubunda ise 9 (%90) hastada sağ hemikolektomi rezeksiyonu tamamlandıktan sonra yapılan ikinci ICG ile görüntüleme sonrası rezeksiyon lojunda ICG tutan lenf nodları tespit edilmiş ve bu lenf nodları ayrı kaplarda patolojiye gönderilmiştir. Ayrı gönderilen lenf nodu sayısı C grubunda median 0 (0 – 5), iken S grubunda median 1 (0 – 5) olarak saptanmıştır (Tablo 14). Ayrı gönderilen lenf nodu sayısı açısından bakıldığında ICG ile haritalama yapılan S grubunda anlamlı olarak daha fazla lenf nodu gönderildiği tespit edilmiştir ($p=0,001$). Her iki grupta da ayrı gönderilen lenf nodlarında metastazlı lenf nodu saptanmamıştır.

Tablo 14: Lenf nodu sayılarının gruplara göre karşılaştırılması.

Değişkenler	S grubu (n=10)	C grubu (n=20)	p değeri
Ana piyes lenf nodu sayısı (toplam)	34 (10-70)	38,5 (12-56)	0,983
Ana piyes lenf nodu sayısı (metastazlı)	0 (0-5)	0 (0-4)	0,713
Ayrı gönderilen lenf nodu sayısı	1 (0-5)	0 (0-5)	0,001

Lenf nodu tutulum sayısına göre belirlenen N evresi açısından her iki gruptaki hastalar incelendiğinde ICG ile lenfatik haritalama yapılan S grubunda 7 (%70) hastanın N0, 3 (%30) hastanın N2a olduğu, C grubunda 14 (%70) hastanın N0, 3 (%15) hastanın N1a, 1 (%5) hastanın N1b ve 2 (%10) hastanın N2a olduğu görülmüştür (Tablo 15). N evresi açısından iki grup arasında anlamlı fark saptanmamıştır ($p=0,387$).

Tablo 15: N evresi açısından iki grubun karşılaştırılması.

N Evresi	S grubu n, (%)	C grubu n, (%)
N0	7 (%70)	14 (%70)
N1a	0 (%0)	3 (%15)
N1b	0 (%0)	1 (%5)
N2a	3 (%30)	2 (%10)

ICG ile lenfatik haritalama kullanılarak ameliyat edilen hastalarda (S grubu) herhangi bir intraoperatif komplikasyon gelişmemiştir. Karşılaştırma grubunda (C grubu) ise 2 (%10) hastada lenf nodu diseksiyonu esnasında sağ kolik venlerin ve Henle Trunkü'nün SMV ye açıldığı alandan kanama şeklinde intraoperatif komplikasyon yaşanmış ve cerrahi müdahale ile kanama kontrolü sağlanmıştır (Tablo 16). İntraoperatif komplikasyonlar açısından iki grup arasında anlamlı farklılık izlenmemiştir ($p=0,54$).

Tablo 16: İnteroperatif komplikasyonlara göre iki grubun karşılaştırılması.

İnteroperatif Komplikasyon	S grubu n, (%)	C grubu n, (%)
Yok	10 (%100)	18 (%90)
Var	0 (%0)	2 (%10)

Postoperatif dönemde yaşanan komplikasyonlar çalışma metodu kısmında anlatıldığı gibi Clevien Dindo Klasifikasyonu kullanılarak kategorize edilmiştir. Buna göre ICG ile lenfatik haritalama yapılan S grubundaki 9 (%90) hasta Clevien Dindo 1 sınıfında, 1 (%10) hasta ise 2 sınıfında yer almaktaydı. C grubundaki 10 (%50) hasta Clevien Dindo 1 grubunda, 8 (%40) hasta Clevien Dindo 2 grubunda, 1 (%5) hasta Clevien Dindo 3 grubunda ve 1 (%5) hasta Clevien Dindo 4 grubunda yer almaktaydı (Tablo 17). Postoperatif komplikasyonlar açısından iki grup arasında anlamlı farklılık saptanmadı ($p=0,171$). C grubunda yer alan Clevien Dindo 4 komplikasyon gelişen hasta, postoperatif dönemde ileotransversostomi anastomozunda kaçak sebebiyle intraabdominal sepsise bağlı akut böbrek yetmezliği gelişen ve cerrahi müdahale ile komplikasyonu tedavi edilen bir hastaydı.

Tablo 17: Postoperatif komplikasyonlara göre iki grubun karşılaştırılması.

Clevien Dindo Komplikasyon Sınıfı	S grubu n, (%)	C grubu n, (%)
Grade I	9 (%90)	10 (%50)
Grade II	1 (%10)	8 (%40)
Grade III	0 (%0)	1 (%5)
Grade IV	0 (%0)	1 (%5)

AJCC evrelemesi 8. baskı dikkate alınarak yapılan kanser evrelemesine göre S grubunda 2 (%20) hasta Evre 1, 5 (%50) hasta Evre 2a, 3 (%30) hasta Evre 3b kolon kanseri olarak evrelendi. C grubunda ise 1(%5) hasta Evre 1, 13 (%65) hasta Evre 2a, 6 (%30) hasta Evre 3b olarak evrelendirildi (Tablo 18). Tümör evresi açısından karşılaştırıldığında iki grup arasında anlamlı farklılık yoktu ($p=0,455$).

Tablo 18: Tümör evresi bakımından iki grubun karşılaştırılması.

AJCC Evrelemesi	S grubu n, (%)	C grubu n, (%)
Evre 1	2 (%20)	1 (%5)
Evre 2a	5 (%50)	13 (%65)
Evre 3b	3 (%30)	6 (%30)

Lenfatik haritalama ile ameliyat edilen S grubundaki 5 (%50) hasta postoperatif adjuvan kemoterapi almıştır. C grubunda ise 14 (%70) hasta postoperatif adjuvan kemoterapi almıştır. İki grup arasında postoperatif adjuvan kemoterapi alma oranları açısından fark saptanmamıştır ($p=0,425$).

Her iki grupta da takip süresi boyunca lokal nüks gelişen hasta olmamıştır.

ICG ile lenfatik haritalama yapılan S grubu hastalarından 3 (%30) hastada takip süresinde uzak organ metastazı gelişmiştir. Bu 3 hastanın ameliyat patolojileri T3 N2a olarak sonuçlanmıştır ve Evre 3b olarak değerlendirilerek adjuvan kemoterapi verilmiştir. Takip süreleri sırasıyla 17, 24 ve 36 aydır, üç hastada da karaciğer metastazı adjuvan kemoterapinin bitimi sonrasındaki takiplerde saptanmıştır. C grubunda 2 (%10) hastada takip süresinde uzak organ metastazı saptanmıştır (Tablo 19). Bu iki hastanın biri T3 N2a, diğeri T3 N0 patolojiye sahiptir ve iki hasta da postoperatif dönemde adjuvan kemoterapi almıştır.. Her iki grup arasında takipte uzak metastaz açısından bakıldığında anlamlı fark saptanmamıştır ($p=0,3$).

Tablo 19: iki grubun takipte uzak metastaz gelişip gelişmediği açısından karşılaştırılması.

Takipte Uzak Metastaz	S grubu n, (%)	C grubu n, (%)
Yok	7 (%70)	18 (%90)
Var	3 (%30)	2 (%10)

Her iki grupta da mortalite ile sonuçlanan hasta olmamıştır.

Tüm hastalara bakıldığında ameliyat sonrası ortalama takip süresi $21,3 \pm 10,72$ ay olarak hesaplanmıştır. Her iki grupta da mortalite ile sonuçlanan hasta olmadığından takip süresi sağkalım süresi ile eşdeğerdir. S grubunda sağkalım median 23,5 ay (1 – 36 ay), C grubunda 24,5 ay (4 – 37 ay) olarak saptanmıştır ve her iki grup arasında anlamlı fark yoktur ($p=0,846$).

TARTIŞMA ve SONUÇ

Kolorektal kanserler en sık görülen malign tümörlerdendir (18). Dünya genelinde her yıl bir milyondan fazla insan kolorektal kansere yakalanmaktadır ve bu sayının yaklaşık yarısı kadar insan da kolorektal kanser nedeniyle hayatını kaybetmektedir (20). Bu derece büyük bir halk sağlığı sorunu yaratan kolorektal kanserlerin tedavisi de büyük ilgi çekmekte ve yapılan çalışmalar ile büyük gelişmelere sahne olmaktadır.

Çalışmamızda ICG ile lenfatik haritalama yapılan S grubunda C grubuna göre kadın hasta sayısı anlamlı olarak daha fazlaydı (%60'a karşı %20, $p=0,045$). Kadın hastalarda kolon kanseri tedavisi sonrası genel sağkalım ve hastaliksız sağkalım sürelerinin bir miktar daha yüksek olduğu gösterilmiştir (54).

Olgu eşleme çalışması şeklinde tasarlanan çalışmamızda prognoza etki eden tümörün patolojik faktörleri açısından iki grup arasında anlamlı farklılık olmaması lenfatik haritalama tekniğinin sonuçlara katkısının objektif olarak değerlendirilmesine olanak sağlamıştır.

Daha önceki bölümlerde belirtildiği gibi nodal tutulum 5 yıllık sağkalımı etkileyen önemli faktörlerden biridir. Kolektomi sırasında maksimum lenf nodu çıkartılabilmesi için standardize edilmiş teknikler geliştirilmeye çalışılmıştır. Hohenberger tarafından tanımlanan Komplet Mezokolik Eksizyon (KME) tekniği daha önce Heald tarafından tanımlanan rektum rezeksiyonu tekniği olan Total Mezorektal Eksizyon (TME) tekniğinden (55) esinlenilerek geliştirilmiştir. İlk olarak 2009 yılında tanımlanan KME tekniğinde amaç TME de olduğu gibi organı embriyolojik avasküler plandan ilerleyerek tüm mezosu ile birlikte çıkarmaktır. Keskin diseksiyon ile kolonu ve mezokolonu saran visseral fasya arkadaki parietal fasyadan avasküler plan boyunca ayrılır ve kolonun çıkarılacak parçasını besleyen damarlar orijin noktasından bağlanarak kesilirler (2).

Sağ kolon kanserleri için KME tekniği duodenum ve pankreas başının arkada ve medialde superior mezenterik arter (SMA) planı görülene

kadar kaldırılmasını içeren Kocher manevrasını da içermektedir. Sonrasında duodenum ve pankreasın uncinate process kısımları sağ kolondan ayrılarak aşağıya düşürülürler ve superior mezenterik ven (SMV) planı görülür hale gelir. Bu sayede ameliyat sırasında oluşabilecek muhtemel kanamaların daha kolay kontrol edilebileceği savunulmaktadır (2).

Hepatik fleksura tümörlerinin %5'inde pankreas üzerinde ve %4'ünde gastroepiploik ark boyunca metastatik lenf nodlarının bulunabileceği gösterilmiştir. Bu nedenlerden dolayı sağ kolon kanserleri için KME tekniğinde bu alanların da piyese dahil edilmesi söz konusudur (2).

Sağ kolon kanserleri için standardize edilen sağ hemikolektomi + KME tekniğinde ileokolik damarın ve varsa sağ kolik damarın / damarların orijin noktasında bağlanması önerilmektedir. Transvers kolon ve her iki fleksuradaki tümörler için middle kolik arterin de kökünde bağlanması ve bu alandaki lenf nodlarının da piyese dahil edilmesi önerilmektedir (2).

1978 ve 2002 yılları arasında bu teknik kullanılarak ameliyat edilen ve standart sağ hemikolektomi yapılan toplam 1329 hastanın verileri karşılaştırıldığında KME tekniği kullanılarak ameliyat edilen hastalarda 5 yıllık rekürrens oranının %6,5'ten %3,6'ya düştüğü, 5 yıllık sağkalım oranının ise %82,1'den %89,1 oranına yükseldiği saptanmıştır (2).

Daha fazla lenf nodu toplamak KME tekniğinin amaçlarından biridir. Yapılan çalışmalar kolon kanseri cerrahisinde toplanan lenf nodu sayısının prognoz ile doğru orantılı olduğunu kanıtlamıştır (56)–(58). Bu çalışmalar kolon kanseri cerrahisinde daha fazla lenf nodu toplamak için geliştirilecek yeni yöntemlerin önemini göstermiştir.

Son 20 yılda kolon kanseri cerrahisi daha önce rektum cerrahisinde tanımlanan standart ameliyat teknikleri kalıplarına girme yönünde ilerlemektedir. Rektum kanseri cerrahisi standardizasyonu için R. Heald tarafından geliştirilen TME tekniği öncesi rektum kanserinin 5 yıllık survival oranının kolon kanserinden daha düşük olduğu bilinmekteydi (55). Cerrahi teknik standardizasyonu ile rektum kanserinin survival oranları ciddi anlamda yükselerek kolon kanserinden iyi konuma gelmiştir. İsveç'te

Stokholm Kolorektal Kanser Çalışma Grubu tarafından yürütülen rektal kanser cerrahisi eğitimi sonuçları önce 2000 yılında (59), sonrasında 2005 yılında (60) yayınlanmış ve standart cerrahinin önemini göstermiştir. Ayrıca Thomas D. Cecil ve ark. tarafından yapılan çalışma ile lenf nodu metastazı olan rektum kanserlerinde TME tekniğinin lokal rekürrens oranlarını düşürdüğü gösterilmiştir. Hastalığın klinik evresini yükselten lenf nodu metastazı durumunda dahi cerrahi tekniğin önemini göstermesi açısından bu çalışma literatürde önemli yer edinmiştir (61). Radyasyon onkolojisi ve medikal onkoloji ile birlikte multidisipliner çalışmalar da yaygınlaştıkça ve standart protokoller oluşturuldukça rektal kanserin lokal rekürrens oranları %40'lardan %20'lere hatta %10 seviyelerine kadar gerilemiştir (62), (63).

Rektum kanseri için standardize cerrahinin sonuçları görüldükçe kolon kanseri için benzer sonuçlar elde etme çabasıyla pek çok çalışma yapılmıştır. Hohenberger'in KME tekniğini tanımlamasına kadar geçen sürede bu çalışmalar genellikle büyük merkezlerin vaka deneyimlerini paylaştığı seriler olmaktan ileriye geçememiştir (64), (65).

Hohenberger orijinal makalesinde belirttiği üzere KME tekniği lokal nüks oranını azaltmakta ve sağkalımı arttırmaktadır (2). Ancak kolon kanseri cerrahisinde lenfadenektominin sınırları günümüzde en çok tartışılan konulardan biridir. KME tekniğinin sağkalım açısından konvansiyonel sağ hemikolektomiye üstünlüğü birkaç retrospektif çalışma ile daha gösterilmiş durumdadır (66), (67). Bu çalışmalar; çok uzun zaman zarfındaki hastaları inceliyor olması (>20 yıl), farklı deneyimdeki cerrahi ekipler tarafından ameliyat edilen hastaları karşılaştırıyor olması, hastaların geliştirilen adjuvan kemoterapötik ilaç rejimlerinin farklı yanıtlar veriyor olması ve çalışmaların retrospektif dizaynları nedeniyle eleştirilere maruz kalmaktadır.

KME tekniği ile konvansiyonel sağ hemikolektomi ameliyatlarını karşılaştıran randomize kontrollü bir çalışma bulunmamaktadır (68). Bu alanda yapılan iki metaanaliz KME'nin konvansiyonel sağ hemikolektomiye karşı bir üstünlüğünün olmadığını göstermiştir (69), (70). Bu alanda dizayn edilen ve sağkalım sonuçlarını içermeyen erken dönem sonuçları yayınlanan ilk çalışma "Complete mesocolic excision versus D2 dissection

in patients undergoing laparoscopic colectomy for right colon cancer (RELARC)” çalışmasıdır (68). Çin merkezli 17 farklı hastanede yürütülen randomize kontrollü faz 3 çalışması olan bu çalışmada 1072 adet metastatik olmayan sağ kolon kanseri hastası 1:1 oranında randomize edilerek laparoskopik KME ve laparoskopik D2 diseksiyon teknikleri ile ameliyat edilmiştir. Sağkalım sonuçları için hasta takibi devam eden çalışmanın 2021 yılında yayınlanan erken dönem sonuçlarında KME tekniği ile ameliyat edilen hastalarda D2 diseksiyon grubuna göre anlamlı olarak daha fazla intraoperatif komplikasyon görülmüştür. KME grubunda anlamlı olarak daha fazla intraoperatif vasküler yaralanma izlenmiştir. KME grubundaki hastaların %3’ünde santral lenf nodu metastazı izlenmiştir. Hiçbir hastada izole santral lenf nodu metastazı izlenmemiştir (68).

KME tekniğini daha uzun ameliyat süreleri, artmış intraoperatif komplikasyon oranı (özellikle vasküler yaralanma) ve artmış otonom sinir hasarı oranı nedeniyle eleştiren pek çok çalışma mevcuttur (68), (71), (72).

Tüm bu tartışmalar KME tekniğinin getirmiş olduğu yüksek intraoperatif komplikasyon oranını düşürerek benzer lokal rekürrens ve sağkalım sonuçlarını sağlayabilecek yeni teknikler üzerine araştırmaların yapılmasını teşvik etmektedir. Çalışmamızın asıl dayanak noktası bu argümandır.

İndosiyanın yeşili kullanılarak yapılan lenfatik haritalama tekniği ile ana vasküler yapılar komşuluğundaki ICG tutan lenf nodları görüntülenebilmekte ve güvenle eksize edilerek piyese dahil edilebilmektedir. Çalışmamızda her ne kadar anlamlı farklılık oluşmasa da lenfatik haritalama yapılmayan C grubunda %10 oranında vasküler yaralanma görülmüş olması ve ICG ile lenfatik haritalama yapılan S grubunda herhangi bir intraoperatif komplikasyon görülmemiş olması bu argümanı destekler niteliktedir. Örneklem sayısının artırılması ile bu konuda anlamlı bir farklılık oluşacağına inanmaktayız.

Kolon kanseri cerrahisinde intraoperatif lenfanjiyografinin mezokolondaki lenf nodlarını görünür hale getirdiğini gösteren çalışmalar mevcuttur (3), (4). Ancak bu çalışmalarda yalnızca peritümöral alana enjeksiyon yapılarak tümörün olası yayılım alanlarını göstermek üzere

lenfanjiyografi yapıldığı görülmektedir. Peritümöral lenfatik yolların tümör hücreleri ile tutulmuş olabileceğini ve indosiyanın yeşilinin yayılımını engelleyebileceğini düşündüğümüzden çalışmamızda farklı olarak sağ kolonun tüm lenfatik haritalamasını gösterebilmek amacıyla peritümöral alana ek olarak sağ kolonda üç farklı anatomik noktaya standart olarak altı adet daha submukozal indosiyanın yeşili uygulaması yapılmıştır. Peritümöral alanı drene eden lenf nodlarının gösterilmesine ek olarak sağ kolonun tamamının lenfatik haritasının çıkartılması D3 diseksiyonda toplanan lenf nodu sayısını arttırabilir.

Kore kaynaklı bir çalışmada sağ kolon kanseri nedeniyle sağ hemikolektomi yapılan hastalarda ICG ile lenfatik haritalama tekniği kullanılmış ve toplanan lenf nodlarının sayısı değerlendirilmiştir. Toplanan santral lenf nodlarının sayısı (14'e 7, $p < 0,001$) ve toplam toplanan lenf nodlarının (39'a karşı 30, $p = 0,003$) sayısı, ICG kullanılan grupta geleneksel gruba göre önemli ölçüde daha yüksek saptanmıştır [37].

İndosiyanın yeşili ile lenfatik haritalama yöntemi kullanılarak yapılan birkaç çalışma göz önüne alındığında lenf nodlarının ICG ile görünür hale getirilebilmesi toplanan santral ve total lenf nodu sayısını arttırmakta ve kanser cerrahisi için umut verici sonuçlar vaat etmektedir.

Çalışmamızda da ICG kullanılarak intraoperatif lenfatik haritalama yapılan S grubunda ikinci görüntüleme sonrası rezeksiyon alanında rezidü kalan lenf nodu dokularının görüntülenerek ayrıca eksize edilmesi şeklinde bir ameliyat aşaması olduğundan S grubunda ayrıca eksize edilen lenf nodu sayıları C grubuna göre anlamlı olarak daha yüksek bulunmuştur ($p=0,001$). Çalışmamızın daha fazla lenf nodu örneklemeye yönelik bu üstünlüğü güçlü yanlarından biridir.

Çalışmamızda tarif edilen intraoperatif lenfanjiyografi tekniğinin bir başka faydası patoloji piyesindeki lenf nodu sayısının patologlar tarafından daha kolay ve daha yüksek doğrulukla saptanabilmesi olabilir. Piyenin çıkartılmasını takiben dışarıda piyes üzerinde yapılacak floresans görüntüleme ile piyesten lenf nodları kolaylıkla eksize edilebilir ve bu sayede metastazlı lenf nodu varsa tespit edilen lenf nodu sayısı arttırılarak doğru evreleme sağlanabilir veya az sayıda lenf nodu eksize edildiği için Nx

olarak deęerlendirilen ve adjuvan kemoterapi uygun grlen hasta sayısının azaltılması saęlanabilir.

Merkezimiz kolorektal kanserin cerrahi tedavisi iin blgesindeki referans merkezlerden biridir. Ancak intraoperatif indosiyenin yeřili ile lenfatik haritalama sınırlı hastaya uygulanabildięinden ve bu alıřmanın tek merkezde yrtlmř olması nedeni ile hasta sayısı azdır. Ameliyat sonularının geriye dnk taranarak incelendięi retrospektif tasarımı bir alıřma olması ve hasta sayısının az olması alıřmamızın kısıtlılıkları olarak kabul edilebilir.

Sonu olarak saę kolon kanserinin cerrahi tedavisinde ICG ile lenfatik haritalama teknięinin ameliyat sresini uzatmadan ve gvenle uygulanabilir olduęunu gstermiř bulunuyoruz. Bu alıřma saę kolon kanserinde intraoperatif lenfanjiyografi teknięi ile, uygun hasta grubunda rneklem sayısının arttırılarak prospektif randomize kontroll alıřmaların gvenle planlanabileceęini gstermesi aısından nem arz etmektedir. alıřmamızda yapılan ikinci grntleme ile rezeksiyon alanında rezid kalan ve ayrı olarak eksize edilen lenf nodları ile lenfadenektominin sınırlarını geniřletebildięimizi ve bunu yaparken zellikle vaskler yaralanmaları ieren intraoperatif komplikasyonları arttırmadıęımızı gsterebilmiř bulunmaktayız. Bylece KME'nin nemli sorunu olan vaskler yaralanmadan kaınarak selektif olarak D3 lenf nodu diseksiyonu mmkn olabilir.

KAYNAKLAR

1. S. H. Emile, H. Elfeki, M. Shalaby, et al., "Sensitivity and specificity of indocyanine green near-infrared fluorescence imaging in detection of metastatic lymph nodes in colorectal cancer: Systematic review and meta-analysis.," *J Surg Oncol* 2017;116:730–40.
2. W. Hohenberger, K. Weber, K. Matzel, T. Papadopoulos, and S. Merkel, "Standardized surgery for colonic cancer: Complete mesocolic excision and central ligation - Technical notes and outcome," *Colorectal Disease* 2009;11:354–64.
3. S. Y. Park, J. S. Park, H. J. Kim, et al., "Indocyanine Green Fluorescence Imaging-Guided Laparoscopic Surgery Could Achieve Radical D3 Dissection in Patients With Advanced Right-Sided Colon Cancer.," *Dis Colon Rectum* 2020;63:441–9.
4. M. Chand, D. S. Keller, H. M. Joshi, et al., "Feasibility of fluorescence lymph node imaging in colon cancer: FLICC.," *Tech Coloproctol* 2018;22:271–7.
5. S. Standring, "section 8, Large intestine," in *Gray's Anatomy the anatomical basis of clinical practice*. 41st ed. London: Elsevier; 2016. 1136–60.
6. K. L. Moore and A. M. R. Agur, "Karın," in *Temel Klinik Anatomi*. 2nd ed. Ankara: Güneş Kitabevi; 2006. 161–5.
7. J. M. N. Jorge and Habr-Gama A., "Anatomy and Embryology of the Colon, Rectum and Anus," in *The ASCRS Textbook of Colon and Rectal Surgery*, B. G. Wolff, Ed. New York: Springer; 2007. 13–22.
8. Anson and McVay, "The Abdomen," in *Surgical Anatomy, Sixth Edition*. Tokyo: Igaku – Shoin /Saunders International; 1985, 693–725.
9. J. Skandalakis, "Kolon ve Anorektum," in *Cerrahi Anatomi ve Teknik El kitabı, Second Edition*. Ü. Değerli, Ed. İstanbul: Nobet Tıp Kitabevleri; 2010. 457–80.
10. B. N. Tillmann, *Atlas der Anatomie des Menschen*. Heidelberg: Springer Medizin Verlag; 2005.
11. M. Schuenke and E. Schulte, "Neck and Internal Organs," in *Thieme Atlas of Anatomy, Stuttgart - New York*; 2010. 192–371.
12. G. H. Sakorafas, E. Zouros, and G. Peros, "Applied vascular anatomy of the colon and rectum: clinical implications for the surgical oncologist.," *Surg Oncol* 2006; 15: 243–55.
13. J. Alsabilah, W. R. Kim, and N. K. Kim, "Vascular Structures of the Right Colon: Incidence and Variations with Their Clinical Implications.," *Scand J Surg* 2017;106:107–15.

14. R. Peltrini, G. Luglio, G. Pagano, et al., "Gastrocolic trunk of Henle and its variants: review of the literature and clinical relevance in colectomy for right-sided colon cancer.," *Surg Radiol Anat* 2019;41:879–87.
15. E. J. Gourley and S. A. Gering, "The meandering mesenteric artery: a historic review and surgical implications.," *Dis Colon Rectum* 2005;48:996–1000.
16. M. A. Kuzu, E. İsmail, S. Çelik, et al., "Variations in the Vascular Anatomy of the Right Colon and Implications for Right-Sided Colon Surgery.," *Dis Colon Rectum* 2017;60:290–8.
17. M. A. Kuzu, M. A. Güner, A. F. Kocaay, et al., "Redefining the collateral system between the superior mesenteric artery and inferior mesenteric artery: a novel classification.," *Colorectal Dis* 2021;23:1317–25.
18. H. Sung, J. Ferlay, R. L. Siegel, et al., "Global Cancer Statistics 2020: GLOBOCAN Estimates of Incidence and Mortality Worldwide for 36 Cancers in 185 Countries.," *CA Cancer J Clin* 2021;71:209–49.
19. T.C. Sağlık Bakanlığı, "https://hsgm.saglik.gov.tr/depo/birimler/kanser-db/istatistik/Turkiye_Kanser_Istatistikleri_2017.pdf."
20. R. L. Siegel, K. D. Miller, A. Goding Sauer, et al., "Colorectal cancer statistics, 2020.," *CA Cancer J Clin* 2020;70:145–64.
21. R. W. Burt, D. T. Bishop, L. Cannon-Albright, et al., "Population genetics of colonic cancer.," *Cancer* 1992;70:1719–22.
22. B. Vogelstein, E. R. Fearon, S. R. Hamilton, et al., "Genetic alterations during colorectal-tumor development.," *N Engl J Med* 1988;319:525–32.
23. S. K. Libutti, L. B. Saltz, C. G. Willett, and R. A. Levine, "Cancer of the Colon," in DeVita, Hellman, and Rosenberg's *Cancer: Principles & Practice of Oncology*. London: Wolters Kluwer Health Pharma Solutions (Europe) Ltd.; 2018. 918–70.
24. I. D. Nagtegaal, R. D. Odze, D. Klimstra, et al., "The 2019 WHO classification of tumours of the digestive system.," *Histopathology* 2020;76:182–8.
25. M. L. Slattery, S. L. Edwards, K. M. Boucher, K. Anderson, and B. J. Caan, "Lifestyle and colon cancer: an assessment of factors associated with risk.," *Am J Epidemiol* 1999;150:869–77.
26. P. Stattin, A. Lukanova, C. Biessy, et al., "Obesity and colon cancer: does leptin provide a link?," *Int J Cancer* 2004;109:149–52.
27. L. L. Moore, M. L. Bradlee, M. R. Singer, et al., "BMI and waist circumference as predictors of lifetime colon cancer risk in Framingham Study adults.," *Int J Obes Relat Metab Disord* 2004;28:559–67.

28. M. E. Turini and R. N. DuBois, "Primary prevention: phytoprevention and chemoprevention of colorectal cancer.," *Hematol Oncol Clin North Am* 2002;16:811–40.
29. C. G. Moertel, T. R. Fleming, J. S. Macdonald, et al., "Levamisole and fluorouracil for adjuvant therapy of resected colon carcinoma.," *N Engl J Med* 1990;322:352–8.
30. C. G. Moertel, T. R. Fleming, J. S. Macdonald, et al., "Fluorouracil plus levamisole as effective adjuvant therapy after resection of stage III colon carcinoma: a final report.," *Ann Intern Med* 1995;122:321–6.
31. C. M. Veenstra, S. T. Hawley, M. C. McLeod, M. Banerjee, and J. J. Griggs, "Partnered status and receipt of guideline-concordant adjuvant chemotherapy among patients with colon cancer.," *Cancer* 2019;125:4232–40
32. I. van den Berg, S. van de Weerd, D. van Klaveren, et al., "Daily practice in guideline adherence to adjuvant chemotherapy in stage III colon cancer and predictors of outcome.," *Eur J Surg Oncol* 2021;47:2060–8.
33. X. Cui, X.-P. Geng, D.-C. Zhou, M.-H. Yang, and H. Hou, "Advances in liver transplantation for unresectable colon cancer liver metastasis.," *World J Gastrointest Surg* 2021;13:1615–27.
34. E. L. van Blarigan, C. S. Fuchs, D. Niedzwiecki, et al., "Association of Survival With Adherence to the American Cancer Society Nutrition and Physical Activity Guidelines for Cancer Survivors After Colon Cancer Diagnosis: The CALGB 89803/Alliance Trial.," *JAMA Oncol* 2018;4:783–90.
35. L. B. Saltz, N. J. Meropol, P. J. Loehrer, et al., "Phase II trial of cetuximab in patients with refractory colorectal cancer that expresses the epidermal growth factor receptor.," *J Clin Oncol* 2004;22:1201–8.
36. D. Cunningham, Y. Humblet, S. Siena, et al., "Cetuximab monotherapy and cetuximab plus irinotecan in irinotecan-refractory metastatic colorectal cancer.," *N Engl J Med* 2004;351:337–45.
37. M. L. Salgaller, "Technology evaluation: bevacizumab, Genentech/Roche.," *Curr Opin Mol Ther* 2003;5:657–67.
38. R. L. Siegel, K. D. Miller, and A. Jemal, "Cancer statistics, 2016.," *CA Cancer J Clin* 2017;66:7–30
39. M. I. Newman, M. C. Jack, and M. C. Samson, "SPY-Q analysis toolkit values potentially predict mastectomy flap necrosis.," *Ann Plast Surg* 2013;70:595–8.
40. M. B. Reinhart, C. R. Huntington, L. J. Blair, B. T. Heniford, and V. A. Augenstein, "Indocyanine Green: Historical Context, Current Applications, and Future Considerations.," *Surg Innov* 2016;23:166–75.
41. T. Desmettre, J. M. Devoisselle, and S. Mordon, "Fluorescence properties and metabolic features of indocyanine green (ICG) as related to angiography.," *Surv Ophthalmol* 2015;45:15–27.

42. T. Pruijboom, R. M. Schols, S. M. van Kuijk, R. R. van der Hulst, and S. S. Qiu, "Indocyanine green angiography for preventing postoperative mastectomy skin flap necrosis in immediate breast reconstruction.," *Cochrane Database Syst Rev* 2020;4:CD013280
43. M. D. Jafari, K. H. Lee, W. J. Halabi, et al., "The use of indocyanine green fluorescence to assess anastomotic perfusion during robotic assisted laparoscopic rectal surgery.," *Surg Endosc* 2013;27:3003–8.
44. N. Kovac and M. Peric, "Liver function assessment by indocyanine green plasma disappearance rate in patients with intra-abdominal hypertension after 'non-hepatic' abdominal surgery.," *Curr Med Res Opin* 2018;34:1741–6.
45. B. T. Phillips, S. T. Lanier, N. Conkling, et al., "Intraoperative perfusion techniques can accurately predict mastectomy skin flap necrosis in breast reconstruction: results of a prospective trial.," *Plast Reconstr Surg* 2012;129:778–88.
46. N. C. Buchs, M. E. Hagen, F. Pugin, et al., "Intra-operative fluorescent cholangiography using indocyanin green during robotic single site cholecystectomy.," *Int J Med Robot* 2012;8:436–40.
47. S. Connor and O. J. Garden, "Bile duct injury in the era of laparoscopic cholecystectomy.," *Br J Surg* 2006;93:158–68.
48. N. C. Buchs, M. E. Hagen, F. Pugin, et al., "Intra-operative fluorescent cholangiography using indocyanin green during robotic single site cholecystectomy.," *Int J Med Robot* 2012;8:436–40.
49. B. Protyniak, A. M. Dinallo, W. P. Boyan, R. M. Dressner, and M. L. Arvanitis, "Intraoperative indocyanine green fluorescence angiography--an objective evaluation of anastomotic perfusion in colorectal surgery.," *Am Surg* 2015;81:580–4.
50. S. U. Bae, B. S. Min, and N. K. Kim, "Robotic Low Ligation of the Inferior Mesenteric Artery for Rectal Cancer Using the Firefly Technique.," *Yonsei Med J* 2015;56:1028–35.
51. S.-C. Zhou, Y.-T. Tian, X.-W. Wang, et al., "Application of indocyanine green-enhanced near-infrared fluorescence-guided imaging in laparoscopic lateral pelvic lymph node dissection for middle-low rectal cancer.," *World J Gastroenterol* 2019;25:4502–11.
52. G. Herrera-Almario, M. Patane, I. Sarkaria, and V. E. Strong, "Initial report of near-infrared fluorescence imaging as an intraoperative adjunct for lymph node harvesting during robot-assisted laparoscopic gastrectomy.," *J Surg Oncol* 2016;113:768–70.
53. D. Dindo, N. Demartines, and P.-A. Clavien, "Classification of surgical complications: a new proposal with evaluation in a cohort of 6336 patients and results of a survey.," *Ann Surg* 2004;240:205–13.
54. R. Schmuck, M. Gerken, E.-M. Teegen, et al., "Gender comparison of clinical, histopathological, therapeutic and outcome factors in 185,967 colon cancer patients.," *Langenbecks Arch Surg* 2020;405:71–80.

55. R. J. Heald, "The 'Holy Plane' of rectal surgery.," *J R Soc Med* 1988;81:503–8.
56. T. E. le Voyer, E. R. Sigurdson, A. L. Hanlon, et al., "Colon cancer survival is associated with increasing number of lymph nodes analyzed: a secondary survey of intergroup trial INT-0089.," *J Clin Oncol* 2003;21:2912–9.
57. P. Schumacher, S. Dineen, C. Barnett, J. Fleming, and T. Anthony, "The metastatic lymph node ratio predicts survival in colon cancer.," *Am J Surg* 2007;194:827–31
58. J. M. v Mammen, L. E. James, M. Molloy, et al., "The relationship of lymph node dissection and colon cancer survival in the Veterans Affairs Central Cancer Registry.," *Am J Surg* 2007;194:349–54.
59. A. L. Martling, T. Holm, L. E. Rutqvist, et al., "Effect of a surgical training programme on outcome of rectal cancer in the County of Stockholm. Stockholm Colorectal Cancer Study Group, Basingstoke Bowel Cancer Research Project.," *Lancet* 2000;356:93–6.
60. A. Martling, T. Holm, L. E. Rutqvist, et al., "Impact of a surgical training programme on rectal cancer outcomes in Stockholm.," *Br J Surg* 2005;92:225–9.
61. T. D. Cecil, R. Sexton, B. J. Moran, and R. J. Heald, "Total mesorectal excision results in low local recurrence rates in lymph node-positive rectal cancer.," *Dis Colon Rectum* 2004;47:1145–9.
62. R. Sauer, H. Becker, W. Hohenberger, et al., "Preoperative versus postoperative chemoradiotherapy for rectal cancer.," *N Engl J Med* 2004;351:1731–40.
63. J.-F. Bosset, L. Collette, G. Calais, et al., "Chemotherapy with preoperative radiotherapy in rectal cancer.," *N Engl J Med* 2006;355:1114–23.
64. D. Schrag, L. D. Cramer, P. B. Bach, et al., "Influence of hospital procedure volume on outcomes following surgery for colon cancer.," *JAMA* 2000;284:3028–35.
65. L. Staib, K. H. Link, A. Blatz, and H. G. Beger, "Surgery of colorectal cancer: surgical morbidity and five- and ten-year results in 2400 patients--monoinstitutional experience.," *World J Surg* 2002;26:59–66.
66. N. P. West, E. J. A. Morris, O. Rotimi, et al., "Pathology grading of colon cancer surgical resection and its association with survival: a retrospective observational study.," *Lancet Oncol* 2008;9:857–65.
67. C. A. Bertelsen, A. U. Neuenschwander, J. E. Jansen, et al., "Disease-free survival after complete mesocolic excision compared with conventional colon cancer surgery: a retrospective, population-based study.," *Lancet Oncol* 2015;16:161–8.
68. L. Xu, X. Su, Z. He, et al., "Short-term outcomes of complete mesocolic excision versus D2 dissection in patients undergoing laparoscopic colectomy for right colon cancer (RELARC): a

randomised, controlled, phase 3, superiority trial.," *Lancet Oncol* 2021;22:391–401.

69. S. Killeen, M. Mannion, A. Devaney, and D. C. Winter, "Complete mesocolic resection and extended lymphadenectomy for colon cancer: a systematic review.," *Colorectal Dis* 2014;16:577–94.
70. C. Kontovounisios, J. Kinross, E. Tan, et al., "Complete mesocolic excision in colorectal cancer: a systematic review.," *Colorectal Dis* 2015;17:7–16.
71. W. Willaert and W. Ceelen, "Extent of surgery in cancer of the colon: is more better?," *World J Gastroenterol* 2015;21:132–8.
72. J. C. Kong, S. Prabhakaran, K. T. Choy, et al., "Oncological reasons for performing a complete mesocolic excision: a systematic review and meta-analysis.," *ANZ J Surg* 2021;91:124–131.



EKLER

EK – 1: Şekiller Dizini

Şekil 1: Caecum ve sağ kolonun arka yüz komşulukları.	5
Şekil 2: Kalın bağırsağın arteriyel dolaşımı ve önemli damar anastomozları.	6
Şekil 3: A. colica dextra en sık varyasyonları, Gray's Anatomy (5).....	8
Şekil 4: Henle Trunk'ı.....	9
Şekil 5: Floresans etki fenomeni.	25
Şekil 6: İndosiyanin yeşili ile görüntüleme tekniği.	26
Şekil 7: İndosiyanin Yeşili (DID Indocyanine Green Inj, Dongindang Pharmaceutical CO., LTD, Gyeonggi-do, Korea.).....	32
Şekil 8: SPY Elite Floresans Görüntüleme Cihazı (NOVADAQ SPY Fluorescence Imaging system SP3055, USA).	32
Şekil 9: 26 gauge iğne ile subserozal 1 ml indosiyanin yeşili uygulanması.	33
Şekil 10: Sağ hemikolektomi materyalinde görünen subserozal indosiyanin yeşili uygulama noktaları.	34
Şekil 11: İndosiyanin yeşili enjeksiyonu sonrası yapılan ilk görüntüleme ile anterior ve posteriorda görünür hale gelen ileokolik pedikül (A) ve sağ kolik damarlar (B) çevresi lenf nodları.	35
Şekil 12: İkinci floresans görüntüleme sonrası cerrahi alet ile işaret edilen rezeksiyon lojundaki indosiyanin yeşili tutan rezidü lenf nodları.	36

EK – 2: Tablolar Dizini

Tablo 1: Uluslararası Kanser Araştırma Ajansı (IARC) Tarafından Yayınlanan GLOBOCAN 2020 Verilerine Göre Erkeklerde ve Kadınlarda En Sık Görülen İlk Beş Kanser Türünün Dağılımı.	10
Tablo 2: Risk artırıcı faktörler ve hayat boyu kolorektal kanser riski.....	12
Tablo 3: Dünya Sağlık Örgütü (WHO) sınıflamasına göre kolon kanserinin histolojik tipleri.....	13
Tablo 4: Kolon kanserlerinin histolojik diferansiasyon derecelendirmesi..	14
Tablo 5: Amerikan Ortak Kanser Komitesi (AJCC), Amerikan Patoloji Topluluğu (CAP) ve Mandard'a göre tümör regresyon derecelendirilmesi.	16
Tablo 6: Tümör, Nod, Metastaz (TNM) sınıflaması (Amerikan Ortak Kanser Komitesi (AJCC) evrelemesi 8. baskı, 2017).....	17
Tablo 7: TNM evrelemesi.	19
Tablo 8: Kolon kanserinde evreye göre 5 yıllık sağkalım oranları.	19
Tablo 9: Subserozal indosiyenin yeşili uygulama noktaları ve miktarları..	34
Tablo 10: Clavien - Dindo sınıflaması.....	37
Tablo 11: Hastaların cinsiyet, yaş ve ASA skorlarına göre karşılaştırılması.	40
Tablo 12: Tümör evresi açısından iki grubun karşılaştırılması.....	41
Tablo 13: Prognoza etki eden tümörün patoloji faktörlerinin iki grup arasında karşılaştırılması.	42
Tablo 14: Lenf nodu sayılarının gruplara göre karşılaştırılması.....	43
Tablo 15: N evresi açısından iki grubun karşılaştırılması.....	44

Tablo 16: İnteroperatif komplikasyonlara göre iki grubun karşılaştırılması.	45
Tablo 17: Postoperatif komplikasyonlara göre iki grubun karşılaştırılması.	46
Tablo 18: Tümör evresi bakımından iki grubun karşılaştırılması.	47
Tablo 19: İki grubun takipte uzak metastaz gelişip gelişmediği açısından karşılaştırılması.....	48



EK – 3: Kısaltmalar Dizini

KME: Komplet mezokolik eksizyon

ICG: İndosiyanin yeşili

PGE2: Prostaglandin E2

COX: Siklooksijenaz

WHO: World Health Organization (Dünya Sağlık Örgütü)

EMVI: Ekstramural vasküler invazyon

MSI: Mikrosatellit instabilite

RT: Radyoterapi

KT: Kemoterapi

CAP: College of American Pathologists (Amerikan Patologlar Topluluğu)

AJCC: American Joint Committee on Cancer (Amerikan Ortak Kanser Komitesi)

TNM: Tümör, Nod, Metastaz

TME: Total mezorektal eksizyon

SMA: superior mezenterik arter

SMV: Superior mezenterik ven

NIR: Near infra-red (Yakın kızılötesi)

ASA: American Society of Anesthesiologists

TEŞEKKÜR

Genel Cerrahi uzmanlık eğitimimde tecrübe ve bilgi birikimi ile bana yol gösteren, sabır ve hoşgörü ile beni daima daha iyi bir cerrah olmaya teşvik eden, hekimliğimi tüm yönleri ile geliştirmem ve cerrahi sanatının prensiplerini öğrenmemde bana destek olup yetişmemde çok büyük katkısı olan Prof. Dr. Tuncay Yılmazlar 'a teşekkür ederim.

Tezimin her aşamasında en büyük katkısı sağlayan, bana akademik davranış biçimini ve dili aşıl原因, beni güncel bilgi ve pratik ile donatan; paylaşmayı, dostluğu ve ekip ruhunu öğreten, değerli hocam ve ağabeyim Doç. Dr. Özgen Işık 'a teşekkür ederim.

Kendisinden cerrahi bilgi ve becerinin yanısıra; sabırlı, etik, sakin kalarak doğru kararlar verebilen, lider bir kişi olma yönünde çok önemli dersler aldığım, sonsuz tecrübesini her an hissettiğim saygıdeğer hocam Prof. Dr. Yılmaz Özen' e ne kadar teşekkür etsem azdır.

Asistanlığımın ilk gününden itibaren tecrübesi ile orantılı öğretme isteği ile beni kucaklayan ve cerrah olma prensiplerini bana işleyen, asistanlığım süresince onunla kısa bir dönem de olsa çalışmaktan onur duyduğum Prof. Dr. Halil Bilgel'e teşekkür ediyor ve şükranlarımı sunuyorum.

Çalışkanlık ve problem çözme yetisi konusunda en büyük yol göstericim olan ve desteğini her zaman arkamda hissettiğim sayın dekanımız Prof. Dr. Ekrem Kaya' ya teşekkür ediyorum.

Tıp fakültesine adım attığım ilk günde bana onurla taşıdığım beyaz önlüğümü giydiren rahmetli Prof. Dr. Kaya Kılıçturgay'a ve akademik mirasını bizlere aktaran oğlu saygıdeğer hocam Prof. Dr. Sadık Kılıçturgay'a minnetlerimi sunuyorum.

Asistanlığımın ilk gününden itibaren bana inanan, her zaman bana en değerli meslektaşymış gibi davranan ve her konuda bana destek olan,

genel cerrahi eğitimimde çok büyük katkısı olan hocam ve değerli ağabeyim Doç. Dr. Halit Ziya Dünder 'a sonsuz teşekkür ediyorum.

Mesleğimi icra etme yetisini ve emanetini bana veren, birlikte çalışma fırsatı bulmaktan her zaman kıvanç duyacağım tüm hocalarıma şükranlarımı sunuyorum.

Asistanlık sürem boyunca her konuda yardımlarını esirgemeyen, birlikte ağlayıp birlikte güldüğümüz, tüm zorluklarla beraber mücadele ettiğimiz ve abilerim/ablalarım, kardeşlerim olarak gördüğüm çok değerli asistan arkadaşlarıma, kliniğimizin tüm hemşirelerine ve personellerine teşekkür ederim.

Her zaman yanımda olan sevgi, hoşgörü ve desteğini benden hiç esirgemeyen biricik eşim sevgili Öykü Şen' e teşekkür ederim.

Son olarak, beni bu günlere getirmek için tüm imkanlarını seferber eden annem ve babama şükranlarımı sunuyorum.

ÖZGEÇMİŞ

Adı Soyadı : Murat Şen

Adres : Bursa Uludağ Üniversitesi Tıp fakültesi, Genel Cerrahi ABD, Görükle Kampüsü, 16059, Nilüfer BURSA

Telefon :

E-posta :

Doğum Tarihi :

Doğum Yeri : - TÜRKİYE

Ünvanı

: Araştırma Görevlisi

Öğrenim Durumu:

- Bursa Anadolu Lisesi 2006-2010
- Bursa Uludağ Üniversitesi Tıp Fakültesi, 2010-2016
- Anadolu Üniversitesi Açıköğretim Fakültesi, Tıbbi Hizmetler ve Teknikler Bölümü, Sağlık Kurumları İşletmeciliği Programı, Ön Lisans, 2013-2015
- Bursa Uludağ Üniversitesi Tıp Fakültesi Genel Cerrahi Anabilim Dalı, Araştırma Görevlisi, 2017-Halen

Çalıştığı Kurumlar: T.C. Sağlık Bakanlığı Erzincan İliç İlçe Devlet

Hastanesi, Acil Servis, Pratisyen Hekim, 2016 – 2017

Yabancı Dil : İngilizce 2015 İlkbahar YDS Puanı:

Yayınlar ve Bildiriler

A. Uluslararası hakemli dergilerde yayımlanan makaleler

1. SARS-CoV-2 infection and venous thromboembolism after surgery: an international prospective cohort study, *Anaesthesia* 2022 Jan;77(1):28-39. COVIDSurg Collaborative; GlobalSurg Collaborative
2. Effects of pre-operative isolation on postoperative pulmonary complications after elective surgery: an international prospective cohort study, *Anaesthesia* 2021 Nov;76(1):1454-1464. COVIDSurg Collaborative; GlobalSurg Collaborative
3. SARS-CoV-2 vaccination modelling for safe surgery to save lives: data from an international prospective cohort study, *Br J Surg* 2021 Sep;27;108(9):1056-1063. COVIDSurg Collaborative; GlobalSurg Collaborative
4. Timing of surgery following SARS-CoV-2 infection: an international prospective cohort study, *Anaesthesia* 2021 Jun;76(6):748-758. COVIDSurg Collaborative; GlobalSurg Collaborative

B. Uluslararası bilimsel toplantılarda sunulan bildiriler

1. Özgen Işık, **Murat Şen**, Tuncay Yılmazlar. "Fluorescence Lymphatic Mapping Technique" in Right Sided Colon Cancer Surgery, 16th Scientific and Annual Conference of the European Society of Coloproctology (ESCP). (e-poster)
2. Tuncay Yılmazlar, **Murat Şen**, Deniz Sığırlı, Özgen Işık. Fournier's Gangrene In Turkish Population: Analysis Of Two Decades, 16th Scientific and Annual Conference of the European Society of Coloproctology (ESCP). (e-poster)
3. Israa Al-Jorani, Özgen Işık, **Murat Şen**, Tuncay Yılmazlar. A New Indication of Fluorescence Imaging: Necrosis Mapping and Evaluating Debridement Effectiveness in Fournier's Gangrene, 16th Scientific and Annual Conference of the European Society of Coloproctology (ESCP). (video-poster)
4. Özgen Işık, Aysun Şahin, **Murat Şen**, İlker Yalçın, Oğuz Kızılaslan, Said Kural, Tuncay Yılmazlar. Invasive İntestinal Endometriosis: Single Center Experience, 1st Turkish İnternational Colorectal Surgery Congress, 18th Turkish Colon and Rectal Surgery Congress (30 Kasım-4 Aralık 2021, Antalya)
5. Özgen Işık, **Murat Şen**, Tuncay Yılmazlar. Fournier's Gangrene: Is There Role of Center Effect?, 1st Turkish İnternational Colorectal Surgery Congress, 18th Turkish Colon and Rectal Surgery Congress (30 Kasım-4 Aralık 2021, Antalya)
6. **Murat Şen**, Özgen Işık, Tuncay yılmazlar. "Fluorescence Lymphatic Mapping Technique" in Richt Sided Colon cancer Surgery, 1st Turkish İnternational Colorectal Surgery Congress, 18th Turkish Colon and Rectal Surgery Congress (30 Kasım-4 Aralık 2021, Antalya)

7. Tuncay Yılmazlar, Özgen Işık, **Murat Şen**, Deniz Sığırlı. Fournier's Gangrene in Turkish Population: Analysis of Two Decades, 1st Turkish International Colorectal Surgery Congress, 18th Turkish Colon and Rectal Surgery Congress (30 Kasım-4 Aralık 2021, Antalya)

C. Ulusal hakemli dergilerde yayımlanan makaleler

1. Özgen Işık, **Murat Şen**, Burak Bakar, Tuncay Yılmazlar. Wide Local Excision for Perianal Paget's Disease, Turkish Journal of Colorectal Disease, 01/2022 'baskıda'
- 2.ERCÜMENT GÜRLÜLER, **MURAT ŞEN**, İLKER YALÇIN, OĞUZ KIZILASLAN, ÖZGEN IŞIK, TUNCAY YILMAZLAR. Low Anterior Rezeksiyon Yapılan Hastalarda Hayat Kalitesi, Bursa Uludağ Üniversitesi Tıp Fakültesi Dergisi, 03/2022 'baskıda'

D. Ulusal bilimsel toplantılarda sunulan ve bildiri kitaplarında basılan bildiriler

1. **Murat Şen**, Özgen Işık, Ersin Öztürk. Penetran Travmayla İlişkili İnguinal Herni Kesesi ve İnce Barsak Mezenter Yaralanması, 21. Ulusal Cerrahi Kongresi (11-15 Nisan 2018, Antalya), (Poster Sunumu)
2. Özgen Işık, **Murat Şen**, Ersin Öztürk, Tuncay Yılmazlar. Fournier Gangreninde Tedavi Eden Merkezin Tecrübesi Mortaliteye Etkilir, 21. Ulusal Cerrahi Kongresi (11-15 Nisan 2018, Antalya), (Poster Sunumu)
3. **Murat Şen**, Özgen Işık, Şehsuvar Gökgöz. Meme Kansersinin Adjuvan Radyoterapisi Sonrası Gelişen Radyasyon İlişkili Meme Anjiyosarkomu, 21. Ulusal Cerrahi Kongresi (11-15 Nisan 2018, Antalya), (Poster Sunumu)
4. Ahmet Ali Aktaş, **Murat Şen**, Pınar Taşar, Kazım Şenol,ERCÜMENT GÜRLÜLER, YILMAZ ÖZEN, PANKREATİK İNSULİNOMA CERRAHİNDE LAPAROSKOPİK ULTRASONOGRAFİNİN KATKILARI, 15. Ulusal, 2. Uluslararası Endoskopik Laparoskopik Cerrahi Kongresi (28-31 Ekim 2021, Antalya), (Video Bildiri)
5. **Murat Şen**, Özgen Işık, Ersin Öztürk, Tuncay Yılmazlar, Crohn Hastalığı için abdominal cerrahi, tek merkez deneyimi, 22 Ulusal Cerrahi Kongresi (23-27 Mart 2022, Antalya) (Poster Sunumu)
6. Ahmet Karamustafaoğlu, **Murat Şen**, Ahmet Ali Aktaş, Kazım Şenol, Özgen Işık, Tuncay Yılmazlar, Fournier Gangreninde Black Esophagus Olgu Sunumu, 22 Ulusal Cerrahi Kongresi (23-27 Mart 2022, Antalya) (Sözlü Bildiri)

Sertifikalar, Diplomalar

1. Anadolu Üniversitesi Açıköğretim Fakültesi, Tıbbi Hizmetler ve Teknikler Bölümü, Sağlık Kurumları İşletmeciliği Programı, Ön Lisans Diploması (25/05/2015)
2. Bursa Uludağ Üniversitesi Hayvan Deneyleleri Yerel Etik Kurulu “**Deney Hayvanları Kullanım Sertifikası**”, A Kategorisi Sertifika, 02.11.2020-13.11.2020

Kongreler ve Kurslar

1. 10. Klinik Enteral Parenteral Nutrisyon Kongresi (KEPAN) (29 Mart-2 Nisan 2017, Antalya)
2. 21. Ulusal Cerrahi Kongresi (11-15 Nisan 2018, Antalya)
3. 17. Türk Kolon ve Rektum Cerrahisi Kongresi (9-13 Nisan 2019, Antalya)
4. 14. Türk Hepato Pankreato Bilier Cerrahi Kongresi (23-26 Ekim 2019, Antalya)
5. 8. Uludağ Genel Cerrahide Güncel Yaklaşımlar Toplantısı (15-17 Mart 2019, Bursa)
6. 18. Ulusal, 1. Uluslararası Türk Kolon ve rektum Cerrahisi Kongresi (30 Kasım-4 Aralık 2021, Antalya)
7. European Society for Clinical Nutrition and Metabolism (ESPEN). “Approach to Parenteral Nutrition Course” ESPEN Life Long Learning Programme (29 Mart 2017, Antalya)
8. European Society for Clinical Nutrition and Metabolism (ESPEN). “Nutritional Support in Cancer” ESPEN Life Long Learning Programme (29 Mart 2017, Antalya)
9. 12 th Clinical Course of the Adriatic Club of Clinical Nutrition (ACCN) (1-2 Nisan 2017, Antalya)
- 10.2. Enhanced Recovery After Surgery (ERAS) Kongresi (11-13 Haziran 2021, Çevrim İçi)
11. “Kolon ve Rektum Cerrahisinde Video Temelli Anatomi ve Basamak Basamak Laparoskopik Teknikler Kursu” 18. Ulusal 1. Uluslararası Türk Kolon ve rektum Cerrahisi Kongresi (30 Kasım-4 Aralık 2021, Antalya)