

**T.C.**  
**FIRAT ÜNİVERSİTESİ**  
**SAĞLIK BİLİMLERİ ENSTİTÜSÜ**  
**CERRAHİ ANABİLİM DALI**



**ELAZIĞ VE KOCAELİ İLLERİNDE**  
**KEDİ VE KÖPEKLERDE GÖRÜLEN**  
**KULAK HASTALIKLARININ PREVALANSI**

**YÜKSEK LİSANS TEZİ**

**Selçuk BAŞER**

**2021**

## ONAY SAYFASI

Prof. Dr. Mesut AKSAKAL  
Sağlık Bilimleri Enstitüsü Müdürü

Bu tez Yüksek Lisans Tezi standartlarına uygun bulunmuştur.

---

Prof. Dr. Ali Said DURMUŞ  
Cerrahi Anabilim Dalı Başkanı

Tez tarafımızdan okunmuş, kapsam ve kalite yönünden Yüksek Lisans/Doktora  
Tezi olarak kabul edilmiştir.

Prof. Dr. İbrahim CANPOLAT

---

Danışman  
Yüksek Lisans Sınavı Jüri Üyeleri

Prof. Dr. Emine ÜNSALDI

Prof. Dr. Ali HAYAT

Prof. Dr. İbrahim CANPOLAT

---

---

---



## ETİK BEYAN

Kendime ait çalışmalar ile bu tez çalışmasını gerçekleştirdiğimi, çalışmaların planlanmasından, bulgularının elde edilmesine ve yazım aşamasına kadar tüm aşamalarında etiğe aykırı davranışım olmadığını, bu tezdeki tüm bilgileri ve verileri akademik ve etik kurallar içinde elde ettiğimi, bu tez çalışması içinde yer alan ancak bu tez çalışmasının bulguları arasında yer almayan verilere, bilgi ve yorumlara kaynak gösterdiğimi beyan ederim.

Selçuk BAŞER

.../.../2021

İmza

Prof. Dr. İbrahim CANPOLAT

Cerrahi Anabilim Dalı

ELAZİĞ

## TEŐEKKÜR

Tez alıŐmamn hazırlanma s¼recinde bilgi ve tec¼beleriyle beni y¼nlendiren saygıdeęer hocam Prof. Dr. İbrahim CANPOLAT baŐta olmak üzere Cerrahi Anabilim Dalı'nda g¼rev yapan t¼m hocalarıma teŐekk¼r ederim. Deęerli hocam Prof. Dr. Yesari ERÖKS¼Z'E, ArŐ. Gör. Dr. Burak KARABULUT, ArŐ. Gör. Dr. Zeynep YERLİKAYA, ArŐ. Gör. Dr. Murat TANRISEVER ve ArŐ. Gör. Mehmet Can ULUEŐME hocalarıma da ayrıyeten teŐekk¼rlerimi sunuyorum. Hayatımın her anında yanımda olan ve benden desteklerini esirgemeyen anneme, babama, eŐim iędem BAŐER'e teŐekk¼rlerimi sunarım.

## İÇİNDEKİLER

<b>ONAY SAYFASI</b>	<b>i</b>
<b>ETİK BEYAN</b>	<b>ii</b>
<b>TEŞEKKÜR</b>	<b>iii</b>
<b>İÇİNDEKİLER</b>	<b>iv</b>
<b>ŞEKİLLER LİSTESİ</b>	<b>vi</b>
<b>TABLolar LİSTESİ</b>	<b>vii</b>
<b>1. ÖZET</b>	<b>1</b>
<b>2. ABSTRACT</b>	<b>2</b>
<b>3. GİRİŞ</b>	<b>3</b>
3.1. Kulağın Anatomik Yapısı	4
3.1.1. Dış Kulak (Auris Externa)	5
3.1.2. Orta Kulak (Auris Media)	8
3.1.3. İç Kulak (Auris interna)	8
3.2. Kedi ve Köpeklerde Yaygın Olarak Görülen Kulak Hastalıkları	9
3.2.1. Aural Hematom	9
3.2.2. Otitis Eksterna (OE)	11
3.2.3. Otitis Media (OM)	12
3.2.4. Otitis İnterna	14
3.2.5. Ektoparaziter Hastalıkları	15
3.2.6. Kongenital Anomaliler	15
3.2.7. Dış Kulak Yolu Yabancı Cisimleri	16
3.2.8. Polipler	16
3.3. Kulak Hastalıklarında Tanı Yöntemleri	18

3.4.	Kulak Hastalıklarında Klinik Bulgular	21
3.5.	Kulak Hastalıklarında Tedavi Yöntemleri	22
3.5.1.	Medikal Tedavi Yöntemleri	23
3.5.2.	Cerrahi Tedavi Yöntemleri	25
<b>4.</b>	<b>GEREÇ VE YÖNTEM</b>	<b>29</b>
4.1.	Örneklerin Toplanması	29
4.2.	Yöntem	29
4.3.	İstatistiksel Analiz	31
<b>5.</b>	<b>BULGULAR</b>	<b>32</b>
5.1.	Hayvanların Genel Özelliklerine İlişkin Bulgular	32
5.2.	Klinik Bulgulara İlişkin Verilerin Dağılımı	38
5.3.	Hayvanların Genel Özelliklerine Göre Klinik Bulguların Dağılımı	39
5.4.	Mikrobiyolojik Bulgulara İlişkin Verilerin Dağılımı	50
<b>6.</b>	<b>TARTIŞMA ve SONUÇ</b>	<b>52</b>
<b>7.</b>	<b>KAYNAKLAR</b>	<b>60</b>
<b>8.</b>	<b>EKLER</b>	<b>64</b>
Ek-1:	Otoloji Hasta Kayıt Formu	64

## ŞEKİLLER LİSTESİ

Şekil 3.1. Kulağın anatomik yapısı	4
Şekil 3.2. Video otoskop ile muayene	7
Şekil 3.3. Video otoskop ile kulak uyuzu tespiti	15
Şekil 3.4. Bir kedide kulak kanalından çıkarılan polip	17
Şekil 3.5. Köpekte kulak kirinin görünümü	20
Şekil 3.6. Köpek ve kedide kulakta mantar	24



## TABLULAR LİSTESİ

<b>Tablo 1.</b>	Kulak hastalığı görülme oranına ilişkin bulgular	32
<b>Tablo 2.</b>	Hayvanların buldukları illere göre dağılımı	33
<b>Tablo 3.</b>	Hayvanların hastalandıkları mevsimlere göre dağılımı	33
<b>Tablo 4.</b>	Hayvanların türlerine göre dağılımı	34
<b>Tablo 5.</b>	Araştırma kapsamında incelenen kedilerin ırklarına göre dağılımı	34
<b>Tablo 6.</b>	Araştırma kapsamında incelenen köpeklerin ırklarına göre dağılımı	35
<b>Tablo 7.</b>	Araştırma kapsamında incelenen kedilerin yaşlarına göre dağılımı	36
<b>Tablo 8.</b>	Araştırma kapsamında incelenen köpeklerin yaşlarına göre dağılımı	37
<b>Tablo 9.</b>	Araştırma kapsamında incelenen kedilerin cinsiyetlerine göre dağılımı	37
<b>Tablo 10.</b>	Araştırma kapsamında incelenen köpeklerin cinsiyetlerine göre dağılımı	38
<b>Tablo 11.</b>	Araştırma kapsamında hayvanlara konulan tanıların dağılımı	38
<b>Tablo 12.</b>	Hastalık tanılarının illere göre dağılımı	39
<b>Tablo 13.</b>	Hastalık tanılarının mevsimlere göre dağılımı	40
<b>Tablo 14.</b>	Hastalık tanılarının türlere göre dağılımı	41
<b>Tablo 15.</b>	Hastalık tanılarının ırklara göre dağılımı (kedi)	42
<b>Tablo 16.</b>	Hastalık tanılarının ırklara göre dağılımı (köpek)	44
<b>Tablo 17.</b>	Hastalık tanılarının yaşlara göre dağılımı (kedi)	45
<b>Tablo 18.</b>	Hastalık tanılarının yaşlara göre dağılımı (köpek)	47
<b>Tablo 19.</b>	Hastalık tanılarının cinsiyete göre dağılımı (kedi)	48
<b>Tablo 20.</b>	Hastalık tanılarının cinsiyete göre dağılımı (köpek)	49
<b>Tablo 21.</b>	Mikrobiyolojik muayene bulguları	50

## 1. ÖZET

Canlıların dış dünya ile bağlantı kurmalarını sağlayan temel duyuları, hayvanların yaşam kalitelerini doğrudan etkilemektedir. Dış ve orta kulak hastalıkları kedi ve köpeklerde yaygın olarak görülen rahatsızlıklardandır. Kulak hastalıkları, hastalık ilerleyene ve geri dönüşü mümkün olmayan yapısal bozukluklara yol açana kadar genellikle sahipleri tarafından fark edilememektedir. Bu bağlamda kedi ve köpeklerde görülen kulak hastalıkları prevalansının belirlenmesi, kulak hastalıklarının erken teşhis edilmesi ve hayvan sahiplerinde farkındalık oluşturması açısından önem arz etmektedir. Bu çalışmada da Kocaeli ve Elazığ illerinde kliniklere getirilen kedi ve köpeklerde görülen kulak hastalıklarının prevalansının belirlenmesi amaçlanmaktadır. Bu amaçla Kocaeli ilinde kliniğe getirilen 112 ve Elazığ ilinde kliniğe getirilen 61 kedi ve köpeğin genel kulak muayenesi gerçekleştirilmiş ve otoskopta kulak kanalı ve kulak zarı incelenmiştir. Ayrıca radyografik görüntüleme yöntemleri (röntgen), mikrobiyolojik ve histopatolojik muayeneler yapılmıştır. Hastalıklar teşhis edildikten sonra kaydedilmiş ve kulak hastalıkları ile ilgili değerlendirmeler istatistiksel olarak değerlendirilmiştir. Araştırma sonucunda Kocaeli’nde kulak hastalıkları prevalansının (%12,9) Elazığ’a (%1,7) oranla daha yüksek düzeyde olduğu; hayvanların temizlik, beslenme ve barınma koşullarının iyileştirilmesinin bu olguların azalmasında etkili olacağı, periyodik olarak klinik muayenelerinin yapılmasının bu hastalıkların tanısının erken konularak hızlı ve etkili bir tedavi sürecine olanak sağlayacağı belirlenmiştir.

**Anahtar Kelimeler:** Kedi, köpek, kulak hastalıkları, parazit, teşhis

## 2. ABSTRACT

### **The Prevalance Of Ear Diseases In Cat and Dogs In Elazig and Kocaeli Provinces**

The basic senses that enable living things to connect with the outside world directly affect the quality of life of animals. Outer and middle ear diseases are common disorders in cats and dogs. Ear diseases are usually not noticed by their owners until the disease progresses and causes irreversible structural disorders. In this context, determining the prevalence of ear diseases in cats and dogs is important in terms of early diagnosis of ear diseases and raising awareness among animal owners. In this study, it is aimed to determine the prevalence of ear diseases in cats and dogs brought to clinics in Kocaeli and Elazig provinces. For this purpose, general ear examination of 112 cats and dogs brought to the clinic in Kocaeli and 61 cats and dogs brought to the clinic in Elazığ were performed and the ear canal and eardrum were examined with an otoscope. In addition, radiographic imaging methods (x-ray), microbiological and histopathological examinations were performed. After diagnosing the diseases, they were recorded and evaluations about ear diseases were evaluated statistically. As a result of the research, it was found that the prevalence of ear diseases in Kocaeli (12.9%) is higher than Elazig (1.7%); It has been determined that improving the hygiene, feeding and housing conditions of the animals will be effective in reducing these cases, and periodic clinical examinations will allow early diagnosis of these diseases and a rapid and effective treatment process.

**Keywords:** Cat, dog, ear diseases, parasite, diagnosis

### 3. GİRİŞ

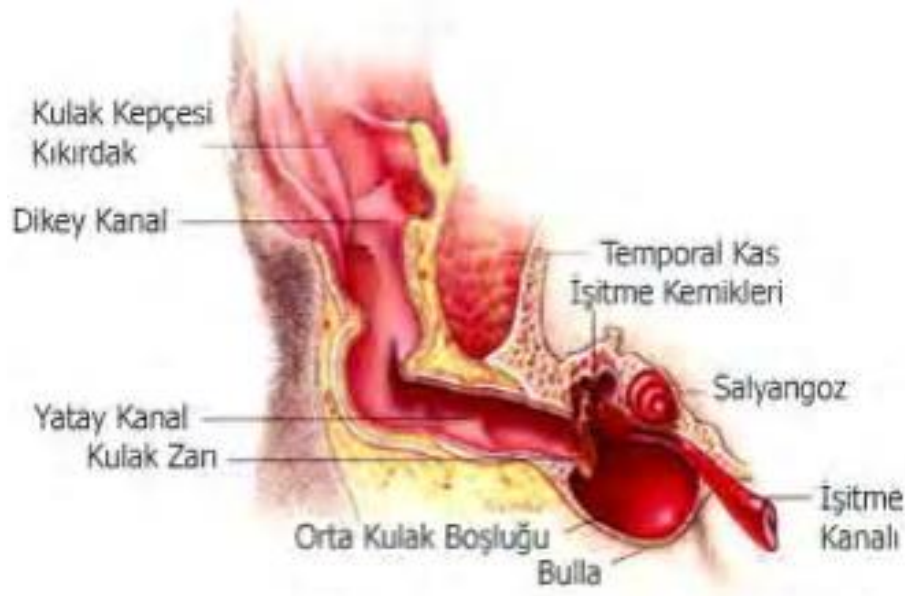Canlıların yaşam alanları ile bağlantı kurabilmelerini sağlayan duyu organlarının sağlığı, hayatlarını sürdürebilmeleri ve yaşam kaliteleri üzerinde önemli rol oynamaktadır. Canlıların çevrelerindeki sesleri işitmelerini sağlama görevinin yanı sıra denge sağlama fonksiyonuna da sahip olan kulak, yaşam kalitesini doğrudan etkileyen önemli duyu organlarından birini oluşturmaktadır. Bu bağlamda kulak hastalıklarının belirlenerek tedavi edilmesinin hayvan sağlığı ve yaşam kalitesi açısından oldukça önemlidir.

Anatomik olarak dış kulak, orta kulak ve iç kulak olmak üzere üç bölümden oluşan kulağın bölümleri birbirleriyle ilişkili olup, herhangi bir bölümde ortaya çıkan bir olumsuzluk diğer bölümleri de etkileyebilmektedir [1]. Kulak hastalıkları genel olarak ilerleyici bir yapıya sahiptirler [2]. Bu nedenle kulak hastalıklarına ilişkin teşhisin geç konulması, hastalığa ilişkin tedavi sürecinin oldukça zor olmasına ya da tedavinin mümkün olmamasına neden olabilmektedir [3]. Son yıllarda baş sallama ve kulak kaşıma şikâyetleri ile kliniklere getirilen kedi ve köpek sayılarında artışlar gözlenmektedir [4]. Kulak hastalıklarının en belirgin semptomlarından olan kafa sallama ve kulakları kaşıma davranışları bazı durumlarda kulak hastalığı olmayan kedi ve köpeklerde de ortaya çıkabilmektedir. Ayrıca kedi ve köpeklerin bir kısmında kulak hastalıkları ileri düzeye ulaşıncaya kadar herhangi bir semptom ortaya çıkarmayabilmekte ya da hayvan sahipleri bu semptomları oldukça geç fark edebilmektedir. Bu durum kulak hastalıklarının kronik düzeye ulaşmadan tanınmasını ve dolayısıyla tedaviyi zorlaştırmaktadır [5].

Pet hayvanları popülasyonundaki artışla birlikte sıklıkla karşılaşılan hastalıklardan biri olan kulak hastalıklarının teşhisi ve tedavisi bu alandaki çalışmaların önemini ortaya koymaktadır. Bu çalışmada da Elazığ ve Kocaeli illerindeki kedi ve köpeklerde kulak hastalıkları prevalansının ve kulak hastalıklarının mevsimsel dağılımı ile olguların ırk, yaş ve cinsiyet dağılımlarının ortaya konularak karşılaştırılması amaçlanmıştır.

### 3.1. Kulağın Anatomik Yapısı

Dış dünyadaki ses dalgalarının oluşturdukları titreşimleri dönüştürerek beyne ileten kulak işitme ve denge olaylarını gerçekleştiren duyu organıdır [6]. Diğer duyu organlarıyla organize bir şekilde çalışan kulak, dış dünyada gerçekleşen birtakım olaylara karşı organizmanın tepkilerinin ortaya çıkmasında etkili rol oynamaktadır [7].



Şekil 3.1. Kulağın anatomik yapısı [1]

Beyindeki sinirlerden biri olan *n. Vestibulocochlearis* ile denge ve sinir merkezine bađlı olan kulak, canlı organizmanın hem evresindeki sesleri algılamasında hem de dengesini sađlamasında nemli rol oynamaktadır [8]. Dıř kulak (*auris externa*), orta kulak (*auris media*) ve i kulak (*auris interna*) olmak zere  blmden oluřan kulak, dikey ve yatay uzanan kıkırdaklarla evrelenmiřtir. Kulak kanalına dođru dikey inen kıkırdak, yatay kıkırdaktan ayrılır. Kulak řekli ve yapısı kpek ırklarına gre farklılık gsterebilmektedir [9]. Kırıvrımlı yapıya sahip olan kıkırdakların oluřturduđu kulak kepesi (*pinna*), kıkırdak ve deriden oluřan entikler yer almaktadır. Irklara gre dıř kulak kanalı 5-10 cm uzunluđuunda olabilmektedir ve dikey kısmı kulak zarına kadar uzanabilmektedir [10].

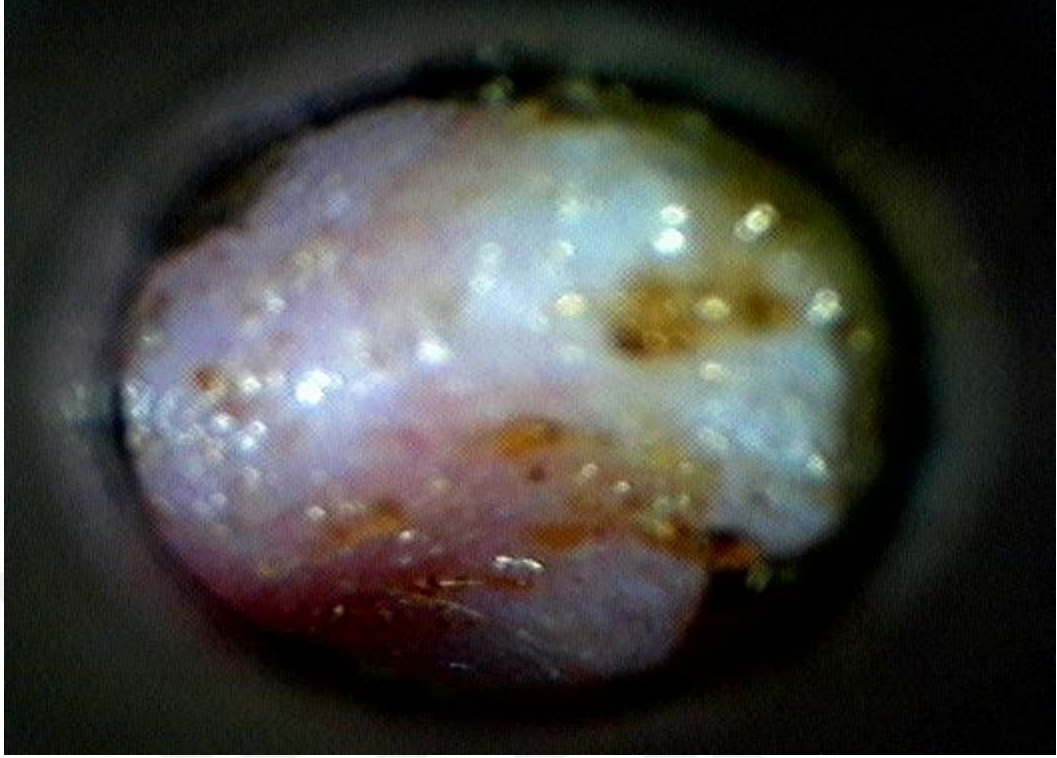### **3.1.1. Dıř Kulak (*Auris Externa*)**

Ses dalgalarını toplayarak kulak yoluna aktaran kulak kepesi (*pinna*), yaprak řeklinde olup bařın her iki tarafında bulunan yapıdır [11]. Hayvanların ırklarına bađlı olarak uzun, kısa, sarkık ya da dik olabilmektedir [12]. Dıř kulađı *Kartilago aurikularis* dıř kulađın en byk kıkırdađı olup, dıř kulađa řeklini veren temel yapıyı oluřurmaktadır. Kulak kepesi nde ve arkada olmak zere iki kenarı bulunmaktadır. ndeki kenarı mediyal ya da nazal olarak adlandırılırken arkadaki kenarı ise lateral ya da temporal olarak adlandırılmaktadır. Kulađın st tarafında birleřerek sivri bir yapıyı (*apexauriculare*) oluřturun ve heliks olarak adlandırılan bu iki kenar, aurikulanın alt kısmına dođru uzanarak *antiragus* ve *tragus* adlı yapıları oluřturur [13]. Kulak kepesi dıř ortamdaki ses dalgalarını toplayarak dıř kulak yolu vasıtasıyla bu ses dalgalarını orta kulađa iletmektedir. Ventral, rotsal ve caudal

kaslar olmak üzere üç farklı kas grubu, sesi lokalize edebilmesini sağlayabilmek amacıyla kulak kepçesinin hareketini sağlar [10].

Silindir şeklinde olan kulak kanalı kıkırdak yapılı olup, iç taraftan temporal kemiğe fibröz bir doku ile bağlanırken, dıştan ise kulak kepçesine bağlıdır [14]. Dış kulak yolunda bulunan kulak kiri, apokrin salgıları, yağ salgıları, tozlanma ve corneocytes gibi yapılar bu kısımda aminoasit, protein, mineral iyonları ve yağ karışımından oluşan bal mumuna benzeyen bir maddeyi oluştururlar. Dış kulak yolu içerisinde kulak zarına kadar uzanan bu balmumuna benzeyen yapı, epitelyum göçü ile kulak kepçesine doğru ilerler [15]. Kulak kanalında bulunan kıl folükülleri nedeniyle bazı ırklarda kulak kanalı içerisinde kıllanma görülebilirken bazı ırklarda ise herhangi bir kıllanma görülmemektedir [16]. Kulak kanalının uzunluğu ve genişliği ırklara göre değişkenlik göstermektedir [17].

Anulus tympanicus üzerinde yer alan kulak zarı (membrana tympani), orta kulağa açılan oval bir delik olup gergin bir yapıya sahiptir. Dış kulak ile orta kulağı ayıran kulak zarı (membrana timpani), kalın bir merkeze ve ince bir periferiye sahip olan hafif opak yapılı ince bir zardır [18]. Kulak zarı, malleus adı verilen kulak kemikçığı ile yapışıktır. Kıl ve bez bulundurmayan dış deri aynı zamanda pigmentsizdir.



**Şekil 3.2.** Video otoskop ile muayene

Köpeklerde pars flakside ve pars tensada olmak üzere iki kısımdan oluşan kulak zarı otoskopi ile incelendiğinde büyük bir kısmının pars tensadan oluştuğu görülür. Şeffaf çizgilere sahip olan pars tensa, malleusu ve manubriumu dışı doğru olup beyazımsı bir bölge olarak görülmektedir. Timpanik bulla ve timpanik kemik bu beyazımsı bölgenin bitiminde bulunmaktadır [19]. Kulak zarı kedilerde ortalama 42 mm<sup>2</sup>'lik bir alana sahipken köpeklerde 46 mm<sup>2</sup>'lik bir alana sahiptir [20]. Kulak zarının dış yüzeyindeki sinirler n. vagus'tan gelirken iç yüzeyindeki sinirler ise pleksus timpanikus'tan gelir [21]. Kulak zarı, kulak kanalındaki basıncı artıran kaza ya da darbeler, şiddetli patlamalar, kulak kemiği kırıkları, delici ve batıcı cisimlerin kulağa girmesi, aşırı sıcak ya da asitli sıvıların kulak kanalına kaçması ve yabancı cisimlerin kulak kanalına kaçması sonucunda perfore olabilmektedir.

Kulak zarı perforasyonunun belirlenmesinde yaygın olarak video otoskop yöntemi kullanılmaktadır. Kulak perforasyonunun belirlenmesinde kullanılan bir diğer yöntemde ise, hastanın kulak kanalına rivanol ya da iyot damlatılır. Damlatılan sıvının hayvan tarafından yutulması ya da burnundan dışarı akması, kulak perforasyonunun varlığını gösterir.

### **3.1.2. Orta Kulak (Auris Media)**

Temporal kemiğin içerisinde yer alan orta kulak boşluğu (cavum tympani), ortalama 0,5 cm<sup>3</sup> hacme sahip bir boşluk olup içerisinde nasopharynx'ten Tuba auditiva aracılığıyla gelen hava bulunmaktadır [20]. Kedi ve köpeklerde 1,5-2 cm uzunluğa ve 1-2 mm çapa sahip olan orta kulak boşluğunun lateralinde kulak zarı (membrana tympanica), medialinde paries labirintucus (iç kulak dış duvarı), ön tarafında tubaaditiva ve arka tarafında ise antrum mastoideum bulunmaktadır. Ossikula auditus olarak adlandırılan ve dıştan içe doğru çekiç kemiği (malleus), örs kemiği (inkus), mercimek kemiği (os lentikulare) ve üzengi kemiği (stapes) gibi eklemlenmiş yapılar orta kulağın dorsalinde yer almaktadır [13, 19].

### **3.1.3. İç Kulak (Auris interna)**

Labyrinthus olarak da adlandırılan iç kulakta işitme ve dengeden sorumlu hücreler yer almaktadır [21]. Vücuttaki en dayanıklı kemiklerden olan os temporale'nin pars petrosasında yer alan iç kulağın yapısı, karmaşık sarmal yollar ile bu yollar arasında bağlantı kurulmasını sağlayan boşluklardan oluşmaktadır [22].

İşitme ve denge duyularının iletimini sağlayan hücrelerin bir arada bulunduğu auris interna, zarsal iç kulak (labirintus membranaseus) ve kemiksel iç kulak (labirintus osseus) olmak üzere iki bölümden oluşmaktadır. Uzunluğu yaklaşık olarak 15 mm olan kemiksel iç kulağın alt bölümünde delikli bir yapıya sahip olan bazis kohlea bulunmaktadır. Bazis kohlea'nın deliklerinden n. vestibulokohlearis'in kollarından biri olan n. Kohlearis'in lifleri geçmektedir. İç kulağın işitme denge fonksiyonlarından sorumlu olan tepe kısmına ise kupula kohlea denilmektedir [19].

Hayvanlarda iç kulak hastalıklarında genellikle kulak çınlaması, işitme kaybı ve bulantı-kusma gibi durumlarla beraber nistagmus görülebilmektedir. Gözün istemsiz olarak odaklandığı noktadan sapması, geri gelmesi ve kayması gibi birtakım anormal hareketleri olan nistagmus, ritmik olarak istemsiz bir şekilde ortaya çıkmaktadır. Nistagmus hastalığında göz dikey veya yatay doğrultuda, dönme biçiminde hareket edebilmekte ya da bu hareketlerin tümü bir arada gözlenebilmektedir. Kulak hastalığı tedavi yöntemleri ile hastalığın tedavi edilmesi mümkün olabilmektedir.

## **3.2. Kedi ve Köpeklerde Yaygın Olarak Görülen Kulak Hastalıkları**

### **3.2.1. Aural Hematom**

Kedi ve köpeklerde sıklıkla rastlanılan kulak kepçesi (pinna) hastalıklardan olan aural hematom, sürekli baş sallama ya da kulak kepçesinin sürekli kaşınmasına bağlı olarak ortaya çıkan travma durumudur. Travmanın akabinde kulak kepçesinde ortaya çıkan hemoraji nedeniyle deri ile kartilago arasında kan ve lenf sıvısı

birikimi gözlenir. Birikimin artmasıyla birlikte kıkırdak ile deri arasına giren kan ve lenf sıvısı, kıkırdak ile derinin birbirinden ayrılmasına neden olur. Tedavi edilmeyen hematomlar ilerleyen dönemlerde granülasyon dokusu halini alarak kulak kepçesi deformasyonu ve kalınlaşması gibi olumsuz sonuçlara yol açan kontraksiyonlarla birlikte fibrozisin ortaya çıkmasına neden olur [23].

Etiyolojisine ilişkin kesin bir bilgi bulunmamakla beraber kafa sallama ve sürekli kaşıma hematomun etiyojilerinden bazılarıdır. Aural hematom otoimmün patogenezisde ortaya çıkmasına rağmen literatürde yer alan bazı çalışmalar otohematom ile patogenez arasında istatistiksel olarak anlamlı düzeyde bir ilişkinin olmadığını ifade etmektedir [23].

Pinnanın iç bükey yüzeyinde yer alan geniş, sıvı dolu ve fluktan şişlikler klinik olarak aural hematomlar olarak tanımlanmaktadır [24]. Genellikle antiheliks üzerinde ortaya çıkan aural hematomlar ortaya çıktığında, arterlerin kanama basıncı ile iç basıncın eşitlenmesiyle birlikte kartilagodaki kanama durur. İlerleyen süreçte hayvanın başını sallaması ya da söz konusu bölgeyi kaşmasıyla birlikte hematomun boyutlarında artış gözlenir [25]. Şişliğin ilk dönemlerinde yapılan elle muayenede bölgenin ılık veya sıcak ve kızarıklık olduğu görülür. Kulak ağırlığında meydana gelen artış hayvanın huzursuz olmasına neden olur. Kıkırdak üzerinde oluşan granülasyon doku hastalığının kronikleşmesiyle birlikte şekillenir [26]. Aural hematomlar hayvanlarda ağrıların ortaya çıkmasına ve hayvanın hematomlu bölgeyi devamlı kaşmasına neden olabilmektedir [25].

Aural hematomlar bazen kendiliğinden emilebilse de genellikle kıkırdak ve deride büzümeye ya da skarlaşmaya yol açmaktadır [27].

Hastalığın tedavisinin temel amacı hematoma cerrahi müdahale ile bertaraf edilmesi ve yeniden oluşumunun önlenmesidir. İnsizyon yöntemiyle hematoma yüzeyinden fibrin ve kan pıhtılarının uzaklaştırılarak, U dikişleri ile kıkırdağın sabitlenmesi aural hematoma tedavisinde en sık kullanılan ve en etkili sonuç veren yöntemdir [23]. İnsizyon, pinnanın uzun eksenine aynı doğrultuda “S” biçiminde ya da düz olarak yapılabilir [25]. Beş köpek üzerinde yapılan bir çalışmada aural hematoma tıbbi sülük uygulanmış ve başarılı sonuçlar elde edilmiştir [28].

### **3.2.2. Otitis Eksterna (OE)**

Otitis eksterna, dış kulak yolunda yer alan yapılarda ortaya çıkan hastalıklardır [26]. Kedi ve köpeklerde sıklıkla karşılaşılan kulak hastalıklarından olan otitis eksterna, dış kulak yolunda ortaya çıkan kronik veya akut yangı durumudur [27]. Isı, deri yangısı, cinsiyet, yaş, travma, rutubet, anatomik yapı, alerji, endokrinolojik dengesizlikler, pH, bireysel yatkınlık, sinirsel bozukluk, kulak kiri ve birtakım mikroorganizmalar hastalığın ortaya çıkmasında etkili olan unsurlardandır [29]. Dış kulak yolunda lezyon oluşumuna sebep olan distemper ve generalize infeksiyonlar da hayvanların hastalığa yatkın olmalarında etkili rol oynamaktadır [27]. Yabancı cisimler ve infeksiyon kulak akarlarının, birçok olguda hastalığın ortaya çıkmasında etkili olduğu belirlenmiştir [30]. Hastalığın insidansı kedilerde (%2-6), köpeklere oranla (%5-20) daha düşüktür. Bu nedenle köpeklerin anatomik olarak hastalığa daha yatkın olduğu söylenebilir [26]. Uzun ve sarkık kulaklı Cocker Spaniel, Miniature Poodle ve Fox Terrier gibi köpek ırkları ile serumen aktivitesi yüksek olan Alman çoban köpeği ırkının otitis eksternaya yatkın oldukları literatürde yer alan birtakım çalışmalarda bildirilmiştir [27, 30, 31].

Genetik yatkınlığın yanı sıra hayvanların yaşam alanlarındaki nem, yağış ve ısı durumunda ortaya çıkan değişimler otitis eksternanın oluşumunda önemli rol oynamaktadır. Çevresel unsurlardaki değişimlere bağlı olarak kulaktaki serumen ve nem oranının değişmesi hayvanın otitis eksternaya karşı predispoze olmasına neden olmaktadır [32, 33].

Otitis eksternanın tedavisindeki ilk amaç kulaktaki mevcut yangıyı dindirmektir. Hastalığın ortaya çıkmasında etkili olan sürekli faktörler ve hastalığa yatkınlık unsurlarının kontrol altına alınması ve sonraki aşamalarda hastalığa neden olan öncül unsurların tespit edilerek kontrol edilmesi tedavi sürecinin temel aşamalarını oluşturmaktadır [26]. Kulak kanalından kurumuş ilaç kalıntıları ve eksudatın uzaklaştırılması kulak muayenesinde ve tedavi sürecinde temel basamağı oluşturmaktadır [24]. İleri düzey otitis eksterna durumlarında çitosanit, laktik asit, sodyum dokusat ve salisilik asit içeren seruminolitik ilaçlar ile birikimin kulaktan uzaklaştırılması sağlanabilir [32]. Medikal yöntemlerin etkili olmaması durumunda söz konusu birikimin uzaklaştırılması için cerrahi operasyon uygulanarak sağaltım gerçekleştirilebilir [29].

### **3.2.3. Otitis Media (OM)**

Otitis media, orta kulak boşluğu ve membrana tympanide ortaya çıkan yangı durumudur. Köpeklerde yaygın olarak gözlenen otitis media, yaşlı hayvanlarda bilateral formda gözlenirken, genç köpeklerde genellikle unilateral olarak gözlenmektedir [34]. Literatürde yer alan çalışmalarda orta kulak yangılarının, dış kulak yangılarının akabinde ortaya çıktığı ifade edilmiştir [31].

Membrana timpaniden geçerek orta kulağa ulaşan dış kulak yolu enfeksiyonları, otitis media ile otitis eksterna olgularının birlikte seyretmesine neden olmaktadır. Ortakulak yangılarının önemli bir bölümü de tuba pharyngotympanica yangılarının ardından ascendens olarak gözlenebilmektedir [31, 32]. Yabancı cisimlerin neden olduğu kulak zarının perfore edildiği durumlarda irinli otitis medialis ortaya çıkabilmektedir. Orta kulak yangıları genel, lokal ve görevsel olmak üzere üç farklı türde semptomlar göstermektedir. Dış kulak yangılarıyla birlikte ortaya çıkan semptomlar lokal semptomlar olarak nitelendirilirken; iştahsızlık, huzursuzluk, denge kaybı ve vücut ısısındaki artışlar ise genel semptomlar olarak nitelendirilmektedir. Bu durumda hayvan sallantılı bir yürüyüş sergiler, başını bir yönde eğik tutar ve dönme hareketleri sergiler. Sonraki aşamalarda hayvanda çiğneme bozuklukları ve zayıflama gözlenir, İşitme kaybı yaşayan hayvan çoğunlukla çevresindeki olaylara tepkisiz kalır, dış kulak yolunda kötü kokulu akıntı gözlenebilir ve kulak çevresinde şişkinlik ve ateş gözlenebilir. Hayvanda gözlenen yürüme ve işitme bozuklukları da görevsel semptomlar olarak nitelendirilir [34].

Hastalığın tanısı genel anestezi altında yapılan otoskopik muayene ile gerçekleştirilmektedir. Yapılan otoskopi sonucunda ortakulakta biriken kan, serum ve irin nedeniyle kulak zarının bombeleştiği ya da perfore olduğu gözlenebilir. Hastanın ağzı açıkken alınan radyografiler de tanı konulmasında büyük önem arz etmektedir. Söz konusu radyografilerde bulla içerisinde biriken ossifikasyonlar ve bulla duvarındaki kalınlaşma gözlenebilir [35].

Medikal ve cerrahi yöntemlerle tedavi edilebilen otitis media'nın tedavisine otitis eksternanın sağaltımı ile başlanmalıdır. Antifungallar, antibakteriyeller ve antiinflamatuvar ilaçlar tedavi sürecinde kullanılabilirken, ototoksik ilaçlar kullanılmamalıdır [36]. Etkili bir tedavi süreci ile akut olguların iyileştirilmesi sağlanabilir. Bulla osteotominin, otitis medianın tedavi sürecinde kullanımı günümüzde hâlâ en geçerli operatif yöntemdir. Kronikleşmiş hastalıkların muhtemel sonuçlarına ilişkin bilgiler sınırlı olmasına rağmen denge kaybı ve sağırılık gibi durumlar birçok olguda kalıcı olabilmektedir. Labirentlere yayılan yangı ile birlikte çoğunlukla denge bozuklukları ortaya çıkmaktadır [31].

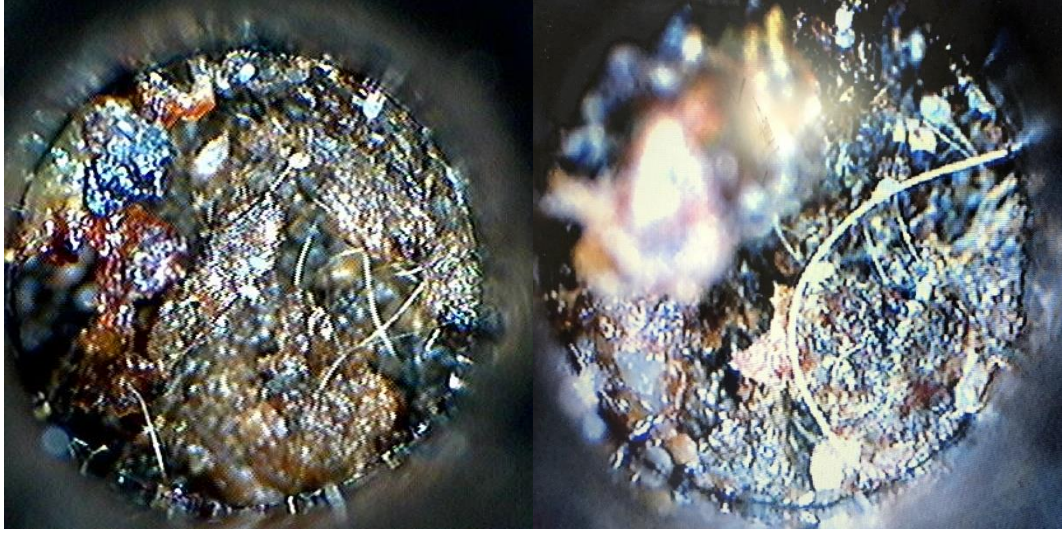
#### **3.2.4. Otitis Interna**

Kalıtsal ya da ilerlemiş enfeksiyon durumlarında ortaya çıkan otitis interna, hayvanlarda yürüme güçlüğü, denge bölümünün etkilenmesine bağlı olarak davranışlarda dengesizlik, vertigo olarak adlandırılan ciddi boyutlardaki baş dönmeleri ve hareketlerde koordinasyon bozukluğu gibi olgulara neden olmaktadır [24]. Dengesi bozulan kedi ve köpekler kafalarını yerden kaldıramadıkları için yemek yiyemezler ve hareket koordinasyonlarında açıkça görülen uyumsuzluklar vardır.

Otitis media ile benzer bulgulara sahip olan otitis internada, başın bir tarafa doğru eğilmesi daha belirgindir. Hastalığın ilerlemesi ile birlikte denge kaybı ve sağırılık durumları ortaya çıkabilir [26]. Otitis medianın tedavi süreci ile benzer olan tedavi sürecinde, orta kulaktaki basıncı azaltabilmek için kulak zarının bombeleşmesi ve kulak zarının perfore olmaması şartıyla miyringotomi yapılabilir [33].

### 3.2.5. Ektoparaziter Hastalıkları

Bulaşıcı deri hastalıklarından olan ve şiddetli kaşıntıya yol açan kulak hastalıklarına neden olan paraziter unsurlar kedi ve köpeklerde her mevsimde ortaya çıkabilmektedir. Kulak uyuzu, sinek ve kene enfeksiyonları gibi sarkoptik uyuz unsurlarının yol açtığı kulak dermatitisi ektoparaziter unsurların başında gelmektedir [29].



Şekil 3.3. Video otoskop ile kulak uyuzu tespiti

### 3.2.6. Kongenital Anomaliler

Kedi ve köpeklerde doğuştan gelen kulak anormalliklerine çok sık rastlanılmamaktadır. Kulak kanalının oluşum sürecinde ilk 3 haftaya kadar kanalın tümünün ya da bir bölümünün membranla kapalı olması normal iken, bazı durumlarda bu membran kalıcı olabilmektedir [32]. Kanalın tümüyle membran ile kapalı olması durumunda sağırılık, bir bölümünün kapalı kalması durumunda ise işitme kaybı gibi olumsuzluklar gözlenebilmektedir [17].

### **3.2.7. Dış Kulak Yolu Yabancı Cisimleri**

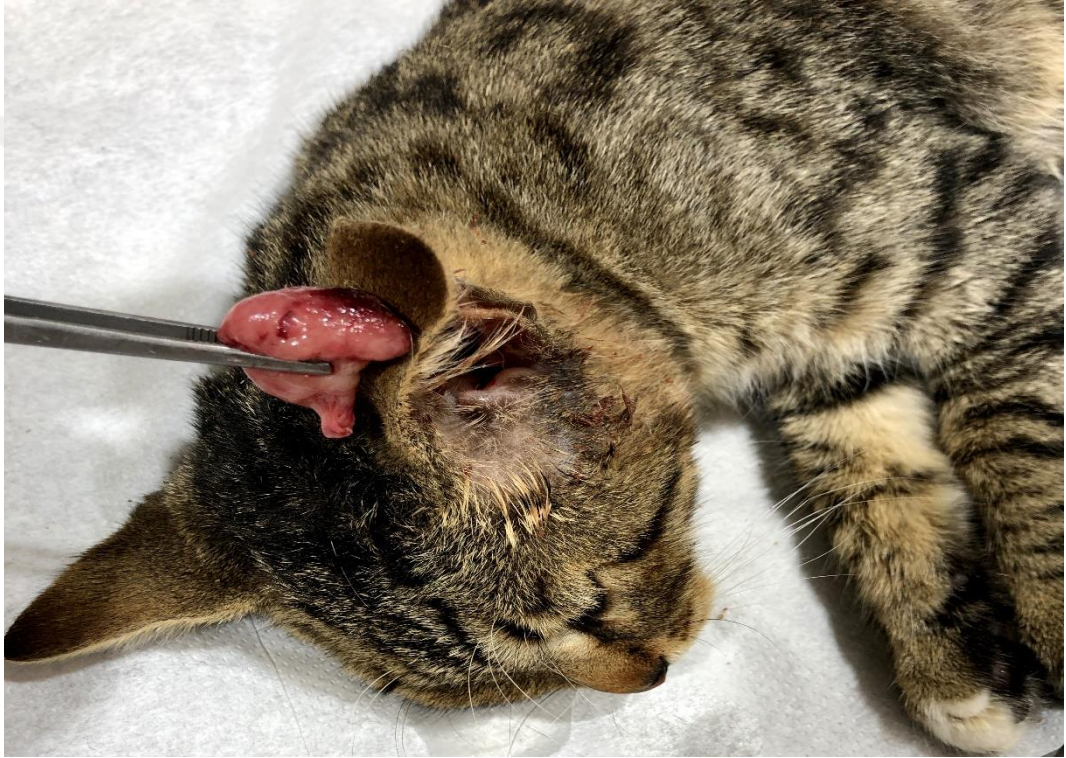Kedilere oranla köpeklerde daha çok karşılaşılan durumlardan olan dışkulak yolu yabancı cisimleri içerisinde yonga, kıymık, ot başakçıkları (pisipisi otu) ve kum taneleri yer almaktadır. Batma ve kaşıntı durumlarının ortaya çıkmasına neden olan yabancı cisimler genel sepsis, kulak zarının perforasyonu ve irinli kulak yangıları gibi birtakım komplikasyonların ortaya çıkmasına yol açarlar. Dışkulak yolunda rastlanan yabancı cisimler hayvanda başını eğik tutma, aşırı huzursuzluk, bağırma ve bazen ateş gibi olgular gözlenebilmektedir. Muayene sürecinde kulağa dokunulduğunda hayvan huysuzlaşarak kulağına dokunulmasını istemez [30].

Kılçık, spekula ve bitki havuzları gibi yabancı cisimler otoskopi ile kolaylıkla gözlenebilirken, irinli otitislere neden olan eskimiş yabancı cisimlerin görülmesi oldukça zordur [35].

### **3.2.8. Polipler**

Nazofarinks ve östaki borusunda yaygın olarak karşılaşılan tümör oluşumlarından olan yangısal poliplere, 1-1,5 yaşlarındaki kedilerde daha sık görülebilmektedir [33, 34, 38]. Etiyolojisine ilişkin kesin bir bilgi bulunmamasına rağmen kronik otitis media, üst solunum yolu enfeksiyonu ya da nazofarinkste bulunan bir enfeksiyona bağlı olarak ortaya çıktığı düşünülmektedir [38]. Irka ve cinse bağlı olarak predispoze olmayan polipler genellikle unilaterale olarak ortaya çıkmaktadır [34].

Polipin konumuna baęlı olarak deęişkenlik gösteren klinik belirtiler tipik olarak aural akıntı, nazal akıntı, başın eğikliği, aksırma, disfonya, hırıltılı nefes alma, rinitis, nistagmus, üst solunum yolu tıkanıklıkları ve ataksi olarak gözlenebilmektedir [36]. Bulla timpanika içerisinde yerleşen poliplerde çoęunlukla otitis media bulguları gözlenmektedir. İçerisinde kan ve mukus bulunan polipler, beyaz ya da kırmızı renkli olup, saplıdırlar [26].



**Şekil 3.4.** Bir kedide kulak kanalından çıkarılan polip

Timpanik bullada ortaya gelişen kitleler, tipik otitis media ve otitis eksterna gibi medikal tedaviye cevap vermeyen hastalıklara yol açabilmektedirler. Çoęunlukla unilateral gelişen yangısal kitleler, rezeksiyon ve avulsiyon ile uzaklaştırılarak tedavi edilirler [32].

Ventral bulla osteotomi, total kulak yolu ablasyonu, traksiyon-avulsiyon tekniđi, lateral dıř kulak rezeksiyonu ve miyringotomi yontemleri kitlelerin cerrahi tedavisinde yaygın olarak kullanılmasına rađmen ventral bulla osteotomi yontemi en bařarılı sonu veren cerrahi yontemdir [26].

### **3.2.9. Tmrler**

Kedi ve kpeklerde yaygın olarak karřılařılan hastalıklardan biri de tmrlerdir. Yařlı kedi ve kpeklerin kulak kepesi derisinde ortaya ıkabilen tmrlere, kedilerde daha fazla rastlanabilmektedir [26]. Mast hcresi tmrleri, papilloma, sebasz bez karsinomu ve histiyositama kpeklerde sıklıkla grlen tmrler iken [39, 40]; hemanjiyosarkoma, skuamoz hcre karsinomu ve malignant melanoma ise kedilerde sıklıkla karřılařılan tmr olgularıdır [41]. Kpek tmrleri genellikle benign karakterli iken kedi tmrleri ise malign karakterlidir [42]. Lokal olarak belli blgeleri etkileyebilen malignant tmrler akciđer, lenf bezleri ve i organlara sırayabilmektedirler [43]. Tmr olgularında epitelyal erozyon ve kařınma gibi olgularla karřılařılabildiđinden, fiziksel muayene sırasında lenf yumrularının da kontrol edilmeli ve bymenin tespit edilmesi durumunda biyopsi alınarak sitolojik muayene yapılmalıdır [44].

### **3.3. Kulak Hastalıklarında Tanı Yontemleri**

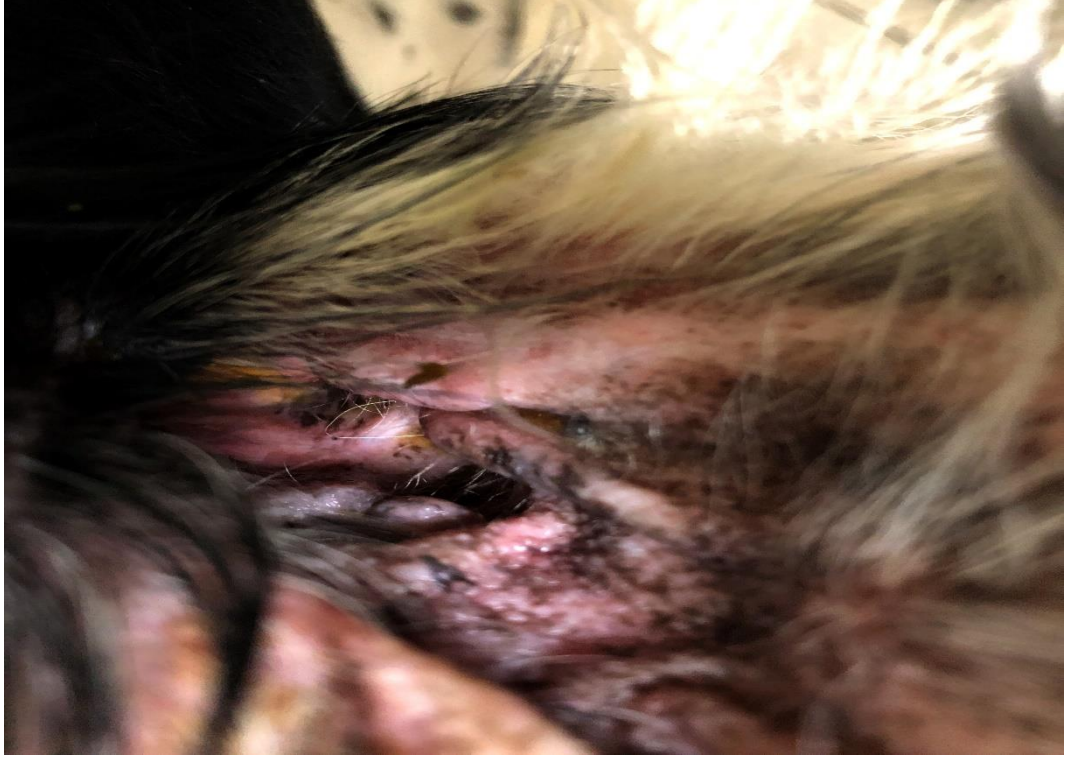
Kulak hastalıklarının seyri, sonuları ve tedavi srecine iliřkin bařarılı sonulara eriřebilmek iin dođru tanının konulması byk nem arz etmektedir. Anamnez alma ve etkili otoskopik, dermatolojik ve laboratuvar muayeneleri sonucunda dođru tanı konularak etkili bir tedavi sreci planlanabilir ve yrtlebilir [37].

Kulak hastalıklarında, kulak zarının bütünlüğü, yangı derecesi, yabancı cisimler, ektoparazit varlığı, eksudat miktarı ve niteliği gibi unsurların belirlenmesi yapılan fiziksel muayenenin temel amacını oluşturmaktadır [45]. Fiziksel muayene sonucunda kulak kanalının akıntılı, ıslak, kuru, kıllı ya da temiz olması, gibi durumlar otitis eksternanın kronik ya da akut olma durumuna ilişkin önemli bilgiler vermektedir [33]. Kulak kanalında gözlenen aşırı kıllanma seruminöz otitis belirtisi olabilmektedir [38]. Dış kulak yolunun elle muayenesinde gözlenen kalınlaşma ve ağrı bulguları kasifikasyon açısından değerlendirilmelidir. Kronik otitis eksterna olgularında hayvanlar, otitis media, horner sendromu, fasial paraliz, vestibular hastalıklar ve kerato konjunktivitis sikka açısından da değerlendirilmelidir [46]. Ağrılı kulağın muayenesi ile başlayan otoskopik muayenede her iki kulağın muayenesinin yapılması ve semptom göstermeyen kulağın muayenesine geçilirken otoskop spekulumunun değiştirilmesi önemlidir. Hayvanın otoskopik muayeneye izin vermemesi durumunda ise anestezi ya da sedasyon yapılabilir [38]. Otoskopik muayene sonucunda polipler, yabancı cisimler, akıntı, epitelyal farklılıklar ve kanal stenozlarının gözlenebilmesi mümkündür [21]. Teknolojik gelişmelerle birlikte kullanımı yaygınlaşan video otoskoplar, el tipi otoskoplara oranla daha sağlıklı görüntüler elde edilebilmesine ve muayene sürecinin detaylı bir şekilde gerçekleştirilebilmesine olanak sağlayabilmektedir [35].

Çoğunlukla otitis media olgularında tercih edilen muayene yöntemlerinden olan radyolojik muayene, dış kulak yolu stenoz ve obstrüksiyonları ile kıkırdak kalsifikasyonu ve otitis eksterna olgularına ilişkin fikir verebilmektedir [29]. Kulak görüntülerinin karşılaştırılabilmesi amacıyla tam simetrik radyogram görüntüleri alınmalıdır.

Dış kulak kanalı ve orta kulak çekimlerinde laterolateral oblik, ventrodorsal, rostrokaudal ve dorsoventral olmak üzere farklı birçok çekim pozisyonu olmasına rağmen doğru tanı koyulabilmesi için birden fazla çekim pozisyonuyla ve açısıyla elde edilen görüntü değerlendirilmelidir [37].

Kulakta oluşan eksudatın mikrobiyolojik olarak incelenmesi kulak hastalıklarının tanısına ilişkin veren önemli yöntemlerden biridir [32]. Etkili bir tedavi sürecinin başlatılması açısından kültür ve duyarlılık testlerinin yapılması önemlidir [29].



**Şekil 3.5.** Köpekte kulak kirinin görünümü

Doğru teşhis konulması açısından pamuklu çubuklar kullanılarak kulak kirinin horizontal kanaldan alınması gereklidir. Kulak kanalında açık kahve ya da koyu sarı renkte akıntılarının olması gram pozitif kokların varlığını gösterirken, yoğun, kötü kokulu ve soluk sarı renkli akıntılar ise gram negatif unsurların

varlığını göstermektedir. Mumsu yapılı ve koyu kahverengi akıntılar ise genellikle *Malassezia pachydermatis* bakterilerinin varlığının göstergesidir [45].

### **3.4. Kulak Hastalıklarında Klinik Bulgular**

Kulak hastalıklarına yönelik klinik bulgular predispoze dermatolojik bulgular ve doğrudan kulak ile ilgili bulgular olmak üzere iki temel gruba ayrılmıştır [27]. Hayvanlarda gözlenen kulak kaşıma, baş sallama, muayene sırasında baş veya kulak çevresinde ağrı ve kulağın düşmesi gibi olgular doğrudan kulak ile ilgili bulguları oluşturmaktadır [30].

Kaşıntı ve ağrı gibi klinik bulgularla kendini gösteren otitis eksterna olgusunda hayvan palpasyon sırasında aşırı tepkiler verme, kulağı sallama ve başını ağrıyan kulak yönünde eğik tutma gibi davranışlar sergileyebilmektedir. Pinnada gözlenen ülserasyon, ödem, eksudat, kızarıklık, kabuklanma ve eritem gibi bulgular da otitis eksterna olgularına işaret etmektedir. Dış kulak yolu muayenesinde akut durumlarda kalınlaşma, hiperemi ve selülitis görülebilirken, kronik durumlarda ülserasyon, yüksek düzeyde serumen birikimi, akıntı, stenoz ve verrüköz biçimde üremelerle karşılaşılabilir. Kulak zarında gerginlik ve renk değişimleri, ilerleyen dönemlerde perforasyon olguları da otitis eksternanın klinik bulguları arasında yer almaktadır [32, 37].

Genel bulgular ile lokal bulguların birlikte gözlenebildiği Otitis media'da, dış kulak yolunda kötü kokulu şiddetli akıntı ve şiddetli ağrı olguları lokal olarak ortaya çıkan ilk bulgulardır.

Kulak zarında dıřa dođru bombeleřme ve renk deđiřimi veya perforasyon gzlenmesi indirekt muayene bulgularını oluřtururken, bulla timpanikalarda gzlenen ossifikasyon ya da kalınlařma ise radyografik bulguları oluřturmaktadır. Otitis medialı hayvanlarda iđnemedede zorlanma, ene kaslarında atrofi, ateř, denge bozukluđu, iřitme kaybı, bařı eđik tutma, yz blgesinde řiřlikler, zayıflama ve evreye duyarsızlık gibi olgular gzlenebilmektedir. Sarımsı veya kahverengi serumen birikimi veya hiperplazi gzlenen kronik olgularda membrana timpaninin zarar grmesi nedeniyle sađırlık gzlenebilir [34].

Otitis media ile benzer bulgular gsteren otitis interniada hayvanın bař eđikliđinin daha fazla olması, yrme ve hareket koordinasyonlarında bozukluk, denge kayıpları, kendi etrafında dnme ve sađırlık olguları farklılık gsterebilmektedir [24].

Hayvanlarda otitis olgularında sz konusu klinik bulguların yanı sıra ayak yalama, yzn yere ya da etrafa srme ve vcudun eřitli yerlerini kařıma gibi alerjik semptomlar, pullanma kabuklanma gibi olgular da gzlenebilmektedir [46].

### **3.5. Kulak Hastalıklarında Tedavi Yntemleri**

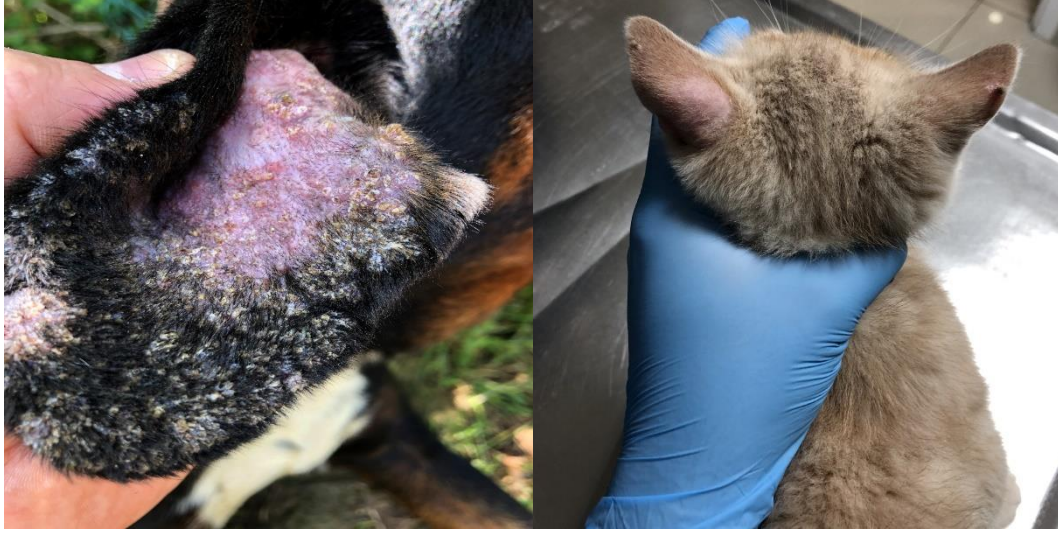Kulak hastalıkları medikal ve cerrahi yntem olmak zere iki farklı řekilde tedavi edilebilmektedir.

### 3.5.1. Medikal Tedavi Yöntemleri

Kulaktaki aktif yangının kontrol altına alınması, kulak hastalıkları tedavi sürecinin ilk amacını oluşturmaktadır. Bu nedenle hastalığın ortaya çıkmasında etkili olan sürekli ve predispoze unsurlar kontrol altına alındıktan sonra öncül unsurlar belirlenerek ortadan kaldırılmalıdır [26]. Kulağın temizlenmesi ve lokal unsurların belirlenerek ortadan kaldırılmasının ardından alınan anamnez çerçevesinde elde edilen test sonuçları ve fiziksel muayene bulguları değerlendirilerek uygun tedavi yöntemi belirlenmelidir [38].

Dış kulak yolunda biriken kurumuş kalıntı parçaları, serumen ve eksudatın uzaklaştırılması amacıyla gerçekleştirilen kulak temizliğinde pamuklu çubuklar kullanılmamalı, bu çubuklar yalnızca kanalda bulunan sıvı ve sulu eksudatın emdirilmesi amacıyla kullanılmalıdır [45].

Kulak kanalında yoğun kılınma ve pamuklu çubuklarla serumenin dışarıya çıkarılmadığı durumlarda alligatör pensi ile kulak temizliği yapılabilir. İlerlemiş eksudatif otitislerde yangının ortadan kaldırılabilmesi için seruminolitik ilaçlar kullanılabilir. Kulak kanalı alkol, asetik asit, borik asit, benzoik asit ve sülfür gibi uygun solüsyonlarla temizlenmesinin ardından kurutulmasına dikkat edilmelidir [45].



**Şekil 3.6.** Köpek ve kedide kulakta mantar

Thiabendazol ve ivermektin gibi antiparaziter ilaçlar, paraziter kulak enfeksiyonlarının tedavisinde etkili sonuçlar verebilmektedir. Glukokortikoidler, malassezia kaynaklı mantar ve mayaların üremelerini önlemek ve yangıyı azaltmak amacıyla kullanılmaktadır. Amikasin, polmiksin B, enroflaxsinin, tikarsilin ve colsitin sülfat pseudomonas kaynaklı otitislerin tedavisinde başarılı sonuçlar verebilmektedir. İleri derece alerjik enfeksiyonlarda %60'lık DMSO ve %0,01'lik fluocinolon kullanımı yangıyı dindirirken, aynı zamanda %4'lük tiabendazol, %0,1'lik deksametazon ve %0,32'lik neomisin kullanımı da etkili olabilmektedir [37].

Medikal yöntemlerle tedavi edilmeyen ya da tekrarlayan hastalıkların tedavisinde cerrahi operasyonlar önerilmektedir. Kulak kanalı içerisinde oluşan şişlikler nedeniyle kanalın açılmaması durumunda, ileri düzeyde kalsifikasyon oluşumunun gözlendiği durumlarda ve patolojik değişimlerin gözlendiği durumlarda cerrahi operasyonlarla etkili sonuçlar alınabilir [27].

### 3.5.2. Cerrahi Tedavi Yöntemleri

Kedi ve köpeklerde kronikleşen kulak hastalıklarının tedavisinde yaygın olarak kullanılan yöntemlerden olan kulak drenajı (partiell rezeksiyon) aural hematomların sağaltım sıklıkla tercih edilmektedir. Aural hematom, kalıcı/nüksedici otitis externa ve kulak kanalı lateral duvarında ortaya çıkan tümör olgularında cerrahi müdahalenin geciktirilmesine bağlı olarak hematomlarda genişleme gözlenebilmektedir. Cerrahi prensipler çerçevesinde açılan hematomlar, kontaminasyon neticesinde apse oluşumunun engellenebilmesini sağlayabilmektedir. Tedavi sürecine kullanılacak temel yöntemlerden biri olan drenaj, hayvanın rahatlamasını sağlamasına rağmen, bazı durumlarda deformasyona ve pinnanın büzülmesine neden olabilmektedir [46]. Hızlı seyir gösteren kulak hastalıklarının kulak kanalını tamamen etkisi altına alabildiğinden dolayı Cocker Spaniel ırkında kullanılması uygun değildir [47]. Bu yöntemde kedi ya da köpek hastalığın bulunduğu kulak üstte kalacak biçimde yatay olarak yatırılır. Vertikal kanalın uzanma mesafesi hemostatik pens ya da forseps yardımıyla tespit edilerek deri üzerinde işaretlenir. Tragus-ventral doğrultusunda birbirlerine paralel olacak şekilde vertikal kanalın yaklaşık bir buçuk katı büyüklüğünde iki ensizyon yapılarak deri parçası uzaklaştırılır. Vertikal kulak kanalı lateral duvarını meydana getiren kıkırdak, iki tarafından horizontal kanal başlangıcına kadar kesilerek aşağı kısma deviye edilir ve ardından diseke edilen alanın üzerine yerleştirilir. Kıkırdağın fazlalık kısımları uç kısmından kesilerek alındıktan sonra epitelyal doku horizontal kanal girişinden başlanarak dikilir. Bu yöntem zepp yöntemi olarak tanımlanmaktadır [48].

Horizontal kanal muayenesinde hiperplastik oluşumlarla karşılaşılması ve vertikal kulak kanalında ortaya çıkan tümör durumlarında başvurulan cerrahi yöntemlerden biri de ablasyon yöntemidir. Hiperplastik değişikliklerin yoğun olarak görüldüğü durumlarda kullanılan kulak kanalı ablasyonu, vertikal kısmın uzaklaştırılmasıyla birlikte horizontal kulak kanalının ventile ve drene olmasına olanak sağlayabilmektedir [49]. Hayvan hastalıklı kulak üste gelecek biçimde yatırılır. Yatay bölümü tragusun alt tarafına, dikey kısmı ise horizontal bölümün ortasından aşağıya doğru olacak şekilde T şeklinde ensizyon yapılır. Vertikal kulak kanalının çevresi açıldıktan sonra “T” biçimindeki ensizyonun yatay kısmı kulak kanalı çevresinde iki ucu birleşecek şekilde devam ettirilir. Vertikal kanal, horizontal kulak kanalının ortalama 1 cm üstünden kesilerek uzaklaştırılır. Vertikal kanalın kalan bölümünün yaklaşık 1 cm’lik kısmı kranial ve kaudal olmak üzere iki parça oluşturulacak biçimde ensize edilir. Elde edilen bu parçalar deriye dikilerek, yatay kanalın giriş bölümü oluşturulur. “T” biçiminde ensize edilen bölge tekrar “T” biçiminde kapatılır [39].

Kedilerde karşılaşılan bazı çift kompartımanlı kavum media durumlarında ventral bulla osteotomisi (VBO) yönteminin kullanılması kaçınılmazdır [44]. Bu yöntem ayrıca kedilerde orta kulakta bulunan poliplerin temizlenmesinde de kullanılabilir [39]. Bu yöntemde hayvan dorsal pozisyonda yatırılarak bulla timpanikanın yeri atlas kanadı ile angulus mandibula arasında elle tespit edilir [40]. Bölgedeki mevcut asepsisin giderilmesinin ardından sagittal ensizyon yapılır. Bulla timpanika üzerinde yer alan bağ doku uzaklaştırılarak Steinmann pin vasıtasıyla delinir. Ronjür vasıtasıyla genişletilen deliğe dren konularak kapatılır [43].

Bu yöntem sonucunda nörolojik olarak postoperatif komplikasyonlar görülebilir. Kedi ve köpeklerde N. Hipoglossus zarar görmesi sonucunda iştahsızlık ve salya akıntısı gibi semptomlar gözlenebilmektedir [42]. VBO yönteminde drenaj amacıyla kırılan kavum medyayı iki bölüme ayıran septum üzerinden sempatik sinir liflerinin zarar görmesi mümkün olabilmektedir. Bu durumda keratokonjunktivitis ve Horner sendromlarıyla yaygın olarak karşılaşılabilir [40]. Vestibular yapılarda oluşabilecek zararlar, hayvanda nistagmus ve başın yatık pozisyonda tutulmasına neden olabilmekte ve bu olgular ilerleyen dönemlerde kalıcı olabilmekte ya da gerileyebilmektedir [44].

Ventral bulla osteotomisi, kulak drenajı vb. gibi cerrahi yöntemlerin yetersiz kaldığı bulaşıcı veya kronik hastalıkların tedavisinde ve tümör olgularında total kulak kanalı ablasyonu ya da lateral bulla osteotomisi yöntemleri kullanılabilir. Dış kulak kanalı, parça kalmayacak bir şekilde membrana timpani seviyesinden uzaklaştırılmalıdır (42). Total kulak kanalı ablasyonu ve lateral bulla osteotomisi yönteminde lateral pozisyonda yatırılan hayvanın operasyon yapılacak bölgesi steril örtülerle sınırlandırıldıktan sonra bölgeye “T” biçiminde ensizyon yapılır. Ensizyon işlemi sonrasında deri kanatları açılır ve burada bulunan sinir ve damarlar zarar görmeyecek şekilde kulak kanalı açığa çıkarılır. Ensizyonun yatay bölümü kulak kanalını dikey bir şekilde çevreleyecek biçimde birleştirilerek kulak kanalının tamamının serbest kalması sağlanır. Burada kronik fistülleşmenin ortaya çıkmasını engelleyebilmek için kalıntı bırakılmamasına azami düzeyde dikkat edilmesi gerekmektedir. Serbest kalan kulak kanalı, bulla timpanika girişinden uzaklaştırılarak lateral bulla osteotomisi yapılabilir.

Otitis eksterna ile ortaya çıkan otitis media olgularında lateral bulla osteotomisi ile bulla timpanikanın temizlenebilmesi sağlanabilir. Steril serum fizyolojik ile yıkanan bölgeye dren konularak tekrar “T” biçiminde kapatılır [11, 42, 43]. Kompleks yöntemler olan lateral bulla osteotomisi ve total kulak kanalı ablasyonu yöntemlerinde birtakım komplikasyonlar ve bakteriyel kontaminasyonlar ortaya çıkabilmektedir. İntraoperatif hemoraji söz konusu komplikasyonlardan birini oluşturmaktadır [43].



## 4. GEREÇ VE YÖNTEM

### 4.1. Örneklerin Toplanması

Çalışmada 01/06/2019-01/06/2020 tarihleri arasında Elazığ ili Fırat Üniversitesi Veteriner Fakültesi Cerrahi Kliniğine getirilen 2140 kedi ve 1532 köpek ile Kocaeli ilinde özel bir kliniğe getirilen 526 kedi ve 342 köpek incelenmiştir. Çalışma materyalini bu tarihler arasında arasında kulaklarını kaşıma, başını sallama, kulak akıntısı, başını eğik tutma, kötü kulak kokusu gibi şikâyetlerle Elazığ ili Fırat Üniversitesi Veteriner Fakültesi Cerrahi Kliniği'ne getirilen 20 kedi ve 41 köpek ve Kocaeli ilinde özel bir kliniğe (Selçuk Veteriner Kliniği - Güneş Veteriner Kliniği) getirilen 66 kedi ve 46 köpek olmak üzere 86 kedi ve 87 köpekten oluşan farklı ırk, yaş ve cinsiyette 173 hayvan oluşturmaktadır. Klinik muayeneden sonra hayvanlar, radyolojik, mikrobiyolojik ve histopatolojik açıdan tedavi edilmiş ve *Riester* marka kulak otoskobu ile otoskobik muayeneleri gerçekleştirilmiştir.

### 4.2. Yöntem

Hasta kayıt ve takiplerinin düzenli ve sistematik bir şekilde gerçekleştirilebilmesi amacıyla "Otoloji Hasta Kayıt Formu" hazırlanmış ve hastalara eşkal bilgileri, klinik bulgular ve otoskopik bulgular, radyografik bulgular, tanış ve sağaltımlarına ilişkin tüm bilgiler "otoloji hasta kayıt formu"na aktarılarak kayıt altına alınmıştır. İncelemeyle başlayan klinik muayenede hayvanın yürüyüş, duruş, kulak duruşu, baş hareketleri, denge ve kaşıntı durumları gözlenerek forma kaydedilmiştir.

Direkt ve endirek kulak muayenesi yapılmak üzere hayvanlar muayene masasına alınarak dış kulak yolu ve kulak kepçesi incelenerek kötü koku, kızarıklık, akıntı, şişlik, kulak derisinde kızarıklık, kulak kıllarında dökülme ve dış kulak yolu açıklığı gibi durumlar değerlendirilmiş ve ardından palpasyon muayenesine geçilerek kulakta ağrı ve şişlik olup olmadığına bakılmıştır. Palpasyon muayenesinin ardından otoskopik muayene için hayvan lateral pozisyona getirilmiş ve dış kulak yolu muayene öncesinde pamuk sarılı alligatör pensi ile temizlenmiştir. Kulak akıntısı ve kötü koku ile karşılaşılan hayvanlardan temizleme işlemi öncesinde kulak akıntısı ve kulak kirinden svap alınmış ve ardından temizlik işlemine geçilmiştir. Natif parazitolojik muayeneye yönelik kabuklanma, deri döküntüsü ve kızarıklık olan hayvanlardan kazıntı örnekleri alınmıştır. Temizlik işleminin akabinde pinna otoskopik muayene için uygun pozisyona getirilmiş ve meatus acusticus externada yabancı cisim, yara, hiperemi, tümör ve hiperplazik varlığı olup olmadığı araştırılmış ve membrana timpaninin muayenesi gerçekleştirilmiştir.

İnspeksiyon sırasında dengesizlik, kulak sallama, ağrı ve kulak akıntısı problemleriyle karşılaşılan hayvanlar sedasyon yapılarak radyolojik muayeneye yönlendirilmiştir. Dorsoventral ve ventrodorsal pozisyonlarında radyografik çekim gerçekleştirilerek elde edilen röntgenler değerlendirilmiştir. Radyolojik muayene tamamlandıktan sonra atipamezol hidroklorid kas içi uygulanarak hayvan sedasyondan çıkarılmıştır.

Dış kulak muayenesi yapılan hayvanlarda kötü koku ve akıntıya rastlanması durumunda cultiplast tampon svap ile alınan örnekler +4°C sıcaklıkta maksimum 24 saat muhafaza edilerek laboratuvara gönderilmiş ve elde edilen sonuçlar otoloji

hasta kayıt formuna işlenmiştir. Dış kulak yolu ve pinna muayenesinde kulak akıntısı, kulak derisinde pullanma, kaşıntı sonucunda ortaya çıkan kızarıklık ve kıllarda döküntü bulgularına rastlanması durumunda lam üzerine alınan kazıntı numuneleri ışık mikroskopuyla incelenerek natif muayene yapılmıştır.

### **4.3. İstatistiksel Analiz**

Çalışmada muayene verilerinin kaydedildiği otoloji hasta kayıt formlarından elde edilen veriler SPSS paket programına aktarılarak analiz edilmiştir. Hayvanlara ilişkin il, tür, yaş, ırk, cinsiyet gibi demografik veriler ve hastalık tanılarına ilişkin nitel verilerin değerlendirilmesinde frekans ve yüzde değerleri belirlenirken; hastalıkların il, mevsim, yaş, ırk ve cinsiyet gibi özelliklere göre dağılımının belirlenmesinde aritmetik ortalama, standart sapma, bağımsız gruplar t testi ve tek yönlü varyans analizi (ANOVA) testleri kullanılmıştır.

## 5. BULGULAR

Çalışmanın bu bölümünde otoloji hasta kayıt formlarından elde edilen verilerin analizi sonucunda ulaşılan bulgulara yer verilmiştir.

### 5.1. Hayvanların Genel Özelliklerine İlişkin Bulgular

Araştırma kapsamında Kocaeli ilinde 526 kedi ve 342 köpek olmak üzere toplam 868 hayvan muayene edilirken Fırat Üniversitesi Veteriner Fakültesi Cerrahi Kliniğinde ise 2140 kedi ve 1532 köpek olmak üzere toplam 3672 hayvan muayene edilmiştir. Yapılan klinik muayeneler sonucunda hayvanlarda kulak hastalıkları görülme oranlarına ilişkin bulgular Tablo 1’de verilmiştir.

**Tablo 1.** Kulak hastalığı görülme oranına ilişkin bulgular

İl	Tür	Muayene edilen hayvan sayısı	Kulak hastalığı tespit edilen hayvan sayısı	%
Elazığ	Kedi	2140	20	0,9
	Köpek	1532	41	2,7
	<b>TOPLAM</b>	<b>3672</b>	<b>61</b>	<b>1,7</b>
Kocaeli	Kedi	526	66	12,5
	Köpek	342	46	13,5
	<b>TOPLAM</b>	<b>868</b>	<b>112</b>	<b>12,9</b>
<b>TOPLAM</b>	Kedi	2666	86	3,2
	Köpek	1874	87	4,6
	<b>TOPLAM</b>	<b>4540</b>	<b>173</b>	<b>3,8</b>

Tablo 1 incelendiğinde araştırma kapsamında Elazığ ve Kocaeli illerinde muayeneye getirilen toplam 4540 hayvanda kulak hastalıkları insidansının %3,8 olduğu; bu oranın köpeklerde %4,6 ve kedilerde %3,2 olduğu; Kulak hastalıkları insidansının illere göre dağılımına bakıldığında Elazığ ilinde %1,7, Kocaeli ilinde ise bu oranın %12,9 olduğu belirlenmiştir. Elazığ ilinde kedilerde kulak hastalıkları insidansı %0,9, köpeklerde ise %2,7 olduğu belirlenirken bu oranların Kocaeli ilinde kedilerde %12,5 ve köpeklerde ise %13,5 olduğu belirlenmiştir.

**Tablo 2.** Hayvanların buldukları illere göre dağılımı

<b>İl</b>	<b>f</b>	<b>%</b>
Elazığ	61	35,3
Kocaeli	112	64,7
<b>TOPLAM</b>	<b>173</b>	<b>100,0</b>

Tablo 2 incelendiğinde araştırmaya katılan hayvanların %35,3'ünün Elazığ'da %64,7'sinin de Kocaeli'de bulunduğu görülmektedir. Kocaeli'nin büyükşehir olması, Elazığ'da evde hayvan beslemeye yönelik olumsuz sosyal tutum gibi durumların bu bulgu üzerinde etkili olduğu söylenebilir.

**Tablo 3.** Hayvanların hastalandıkları mevsimlere göre dağılımı

<b>MEVSİM</b>	<b>f</b>	<b>%</b>
İlkbahar	50	28,9
Yaz	60	34,7
Sonbahar	35	20,2
Kış	28	16,2
<b>TOPLAM</b>	<b>173</b>	<b>100,0</b>

Kliniğe getirilen hayvanların hastalandıkları mevsime göre dağılımlarına bakıldığında %28,9'unun ilkbahar, %34,7'sinin yaz, %20,2'sinin sonbahar ve %16,2'sinin de kış mevsiminde hastalandıkları belirlenmiştir.

Hayvanların ilkbahar ve yaz aylarında dışarıda geçirdikleri zamanın daha fazla olmasının bu bulgu üzerinde etkili olduğu düşünülmektedir.

**Tablo 4.** Hayvanların türlerine göre dağılımı

<b>Tür</b>	<b>f</b>	<b>%</b>
Kedi	86	49,7
Köpek	87	50,3
<b>TOPLAM</b>	<b>173</b>	<b>100,0</b>

Tablo 4 incelendiğinde araştırmaya katılan hayvanların %49,7'sinin kedi ve %50,3'ünün köpeklerden oluştuğu görülmektedir. Bu bulguya göre kulak hastalıklarının kedi ve köpeklerde benzer düzeylerde ortaya çıktığı söylenebilir.

**Tablo 5.** Araştırma kapsamında incelenen kedilerin ırklarına göre dağılımı

<b>IRK (Kedi)</b>	<b>f</b>	<b>%</b>
Ankara kedisi	2	2,3
Bombay	3	3,5
British shorthair	9	10,5
İran kedisi	6	7,0
Melez	10	11,6
Sarman	6	7,0
Scottish fold	23	26,7
Siyam	1	1,2
Tekir	23	26,7
Tri color	3	3,5
<b>TOPLAM</b>	<b>86</b>	<b>100,0</b>

Tablo 5 incelendiğinde araştırma kapsamında incelenen kedilerin %26,7'sinin scottish fold, %26,7'sinin tekir, %11,6'sının melez, %10,5'inin British shorthair, %7,0'sinin İran kedisi, %7,0'sinin sarman, %3,5'inin bombay, %3,5'inin tri color ve %1,2'sinin de siyam ırkı kedilerden oluştuğu görülmektedir.

Buna göre Elazığ ve Kocaeli illerinde en fazla sahiplenilen kedi ırklarının tekir ve scottish fold olduğu; tekir ırkının Anadolu kökenli olmasının ve scottish fold ırkının tüy renklerinin ve fiziksel özelliklerinin dikkat çekici olmasının bu iki türün fazla olarak tercih edilmesinde etkili olduğu düşünülmektedir.

**Tablo 6.** Araştırma kapsamında incelenen köpeklerin ırklarına göre dağılımı

<b>IRK (Köpek)</b>	<b>f</b>	<b>%</b>
Alman kurdu	1	1,1
Coocker	4	4,8
Golden	9	10,3
Kangal	13	15,2
King Charles	2	2,3
Kopay	5	5,7
Labrador	1	1,1
Labrador melez	1	1,1
Melez	31	35,6
Pekinez	1	1,1
Pomerian	1	1,1
Pug	4	4,8
Rotweiller	1	1,1
Setter	9	10,3
Terrier	3	3,3
York shire	1	1,1
<b>TOPLAM</b>	<b>87</b>	<b>100,0</b>

Tablo 6 incelendiğinde araştırma kapsamında incelenen köpeklerin %35,6'sının melez, %15,2'sinin kangal, %10,3'ünün setter, %10,3'ünün golden, %5,7'sinin kopay, %4,8'inin coocker, %4,8'inin pug, %3,3'ünün terrier, %2,3'ünün king charles, %1,1'inin Alman kurdu, %1,1'inin labrador, %1,1'inin labrador melez, %1,1'inin pekinez, %1,1'inin pomerian, %1,1'inin rotweiller ve %1,1'inin de york shire olduğu belirlenmiştir.

Anadolu’da meşhur bir ırk olan kangal ırkı güç ve sadakat özellikleriyle ön plana çıkan bir tür olması nedeniyle yaygın olarak sahiplenilmektedir.

**Tablo 7.** Araştırma kapsamında incelenen kedilerin yaşlarına göre dağılımı

<b>YAŞ (Kedi)</b>	<b>f</b>	<b>%</b>
3 aylık	8	9,3
4 aylık	3	3,5
5 aylık	2	2,3
6 aylık	6	7,0
8 aylık	2	2,3
9 aylık	2	2,3
1 yaş	22	25,6
1,5 yaş	1	1,1
2 yaş	14	24,9
3 yaş	6	7,0
4 yaş	7	12,5
5 yaş	1	1,1
6 yaş	1	1,1
<b>TOPLAM</b>	<b>86</b>	<b>100,0</b>

Tablo 7 incelendiğinde araştırma kapsamında incelenen kedilerin %25,6’sının 1 yaş, %24,9’unun 2 yaş, %12,5’inin 4 yaş, %9,3’ünün 3 aylık, %7,0’sinin 6 aylık, %7,0’sinin 3 yaş, %3,5’inin 4 aylık, %2,3’ünün 5 aylık, %2,3’ünün 8 aylık, %2,3’ünün 9 aylık, %1,1’inin 1,5 yaş, %1,1’inin 5 yaş ve %1,1’inin de 6 yaşında oldukları belirlenmiştir. Bu bulgu araştırma kapsamında incelenen kedilerin genç yaş grubunda yoğunlaştığını göstermektedir.

**Tablo 8.** Araştırma kapsamında incelenen köpeklerin yaşlarına göre dağılımı

<b>YAŞ (Köpek)</b>	<b>f</b>	<b>%</b>
3 aylık	1	1,2
4 aylık	2	2,4
6 aylık	2	2,4
7 aylık	1	1,2
8 aylık	2	2,4
1 yaş	19	21,5
2 yaş	19	21,5
3 yaş	17	19,4
4 yaş	8	9,4
5 yaş	10	11,4
6 yaş	2	2,4
7 yaş	2	2,4
9 yaş	1	1,2
10 yaş	1	1,2
<b>TOPLAM</b>	<b>87</b>	<b>100,0</b>

Tablo 8 incelendiğinde araştırmaya kapsamında incelenen köpeklerin %21,5'inin 1 yaş, %21,5'inin 2 yaş, %19,4'ünün 3 yaş, %11,4'ünün 5 yaş, %9,5'inin 4 yaş, %2,4'ünün 4 aylık, %2,4'ünün 6 aylık, %2,4'ünün 6 yaş, %2,4'ünün 7 yaş, %1,2'sinin 3 aylık, %1,2'sinin 7 aylık, %1,2'sinin 9 yaşında ve %1,2'sinin 10 yaşında oldukları görülmektedir. Bu bulguya göre köpeklerin genç yaş grubunda yoğunlaştığı söylenebilir.

**Tablo 9.** Araştırma kapsamında incelenen kedilerin cinsiyetlerine göre dağılımı

<b>CİNSİYET (Kedi)</b>	<b>f</b>	<b>%</b>
Erkek	46	53,5
Dişi	40	46,5
<b>TOPLAM</b>	<b>86</b>	<b>100,0</b>

Tablo 9 incelendiğinde araştırma kapsamında incelenen kedilerin %53,5'inin erkek ve %46,5'inin dişi hayvanlardan oluştuğu görülmektedir.

**Tablo 10.** Araştırma kapsamında incelenen köpeklerin cinsiyetlerine göre dağılımı

<b>CİNSİYET (Köpek)</b>	<b>f</b>	<b>%</b>
Erkek	51	58,6
Dişi	36	41,4
<b>TOPLAM</b>	<b>87</b>	<b>100,0</b>

Tablo 10 incelendiğinde araştırma kapsamında incelenen köpeklerin %58,6'sının erkek ve %41,4'ünün de dişi hayvanlardan oluştuğu görülmektedir.

## **5.2. Klinik Bulgulara İlişkin Verilerin Dağılımı**

**Tablo 11.** Araştırma kapsamında hayvanlara konulan tanıların dağılımı

<b>Tanı</b>	<b>f</b>	<b>%</b>
Yara	21	12,1
Dermatit	1	0,6
Egzama	2	1,2
Otitis externa	74	42,7
Yabancı cisim	24	13,8
Mantar	15	8,6
Otitis media	12	6,9
Kulak uyuzu	12	6,9
Yangı	2	1,2
Hematom	4	2,4
Otitis interna	5	3,0
Myazis	1	0,6
<b>TOPLAM</b>	<b>173</b>	<b>100,00</b>

Tablo 11 incelendiğinde hayvanların %42,7'sinin otitis externa, %13,8'inin yabancı cisim, %12,1'inin yara (1 hastada kulak küpesi yarası gözlenmiştir),

6.9'unun otitis media, %6,9'unun kulak uyuzu, %8,6'sının mantar, %3,0'ının otitis interna, %2,4'ünün hematoma, %1,2'sinin egzama ve %0,6'sının da myazis tanısı aldığı belirlenmiştir.

### 5.3. Hayvanların Genel Özelliklerine Göre Klinik Bulguların Dağılımı

Bu bölümde hastalık tanılarının hayvanların tür, ırk, cinsiyet gibi özellikleri ve hastalığın görüldüğü mevsim değişkenlerine göre dağılımı incelenmiştir.

**Tablo 12.** Hastalık tanılarının illere göre dağılımı

Tanı	Elazığ		Kocaeli		t	p
	f	%	f	%		
Yara	10	16,4	11	9,8	13,506	0,000*
Dermatit	1	1,6	-	-		
Egzama	2	3,2	-	-		
Otitis externa	34	55,7	40	35,7		
Yabancı cisim	7	11,7	17	15,2		
Mantar	4	6,6	11	9,8		
Otitis media	1	1,6	11	9,8		
Kulak uyuzu	-	-	12	10,7		
Yangı	-	-	2	1,8		
Hematoma	-	-	4	3,6		
Otitis interna	1	1,6	4	3,6		
Myazis	1	1,6	-	-		
<b>TOPLAM</b>	<b>61</b>	<b>100,0</b>	<b>112</b>	<b>100,0</b>		

Tablo 12 incelendiğinde kulak hastalıklarının illere göre istatistiksel olarak anlamlı düzeyde farklılaştığı görülmektedir ( $t = 13,506$ ;  $p < 0,05$ ). Kocaeli'de kulak hastalıkları prevalansının Elazığ'a oranla daha yüksek olduğu yapılan analiz sonucunda belirlenmiştir.

**Tablo 13.** Hastalık tanılarının mevsimlere göre dağılımı

Tanı	İlkbahar		Yaz		Sonbahar		Kış		F	p
	f	%	f	%	f	%	f	%		
Yara	9	18,0	3	5,0	3	8,6	6	21,4	1,039	0,377
Dermatit	-	-	1	1,7	-	-	-	-		
Egzama	-	-	1	1,7	-	-	1	3,6		
Otitis externa	19	38,0	25	45,8	20	57,3	10	35,8		
Yabancı cisim	10	20,0	11	18,3	3	8,6	-	-		
Mantar	6	12,0	4	2,6	3	8,6	2	7,1		
Otitis media	2	4,0	5	8,3	2	5,7	3	10,7		
Kulak uyuzu	3	6,0	6	10,0	1	2,8	2	7,1		
Yangı	-	-	2	3,3	-	-	-	-		
Hematom	-	-	2	3,3	1	2,8	1	3,6		
Otitis interna	1	2,0	-	-	1	2,8	3	10,7		
Myazis	-	-	-	-	1	2,8	-	-		
<b>TOPLAM</b>	<b>50</b>	<b>100,0</b>	<b>60</b>	<b>100,0</b>	<b>35</b>	<b>100,0</b>	<b>28</b>	<b>100,0</b>		

Tablo 13 incelendiğinde araştırma kapsamında incelenen hastalara konulan tanımlar ile mevsim değişkeni arasında istatistiksel olarak anlamlı düzeyde bir farklılığın olmadığı belirlenmiştir (F = 1,039; p>0,05). Araştırma kapsamında incelenen hayvanlara konulan tanımların mevsimlere dağılımına bakıldığında otitis externanın tüm mevsimlerde en sık rastlanan hastalık olduğu ve sıcaklık artışlarına bağlı olarak görülme oranının arttığı, ilkbaharda konulan tanımların %38,0'inin otitis externa, %20,0'sinin yabancı cisim, %18,0'inin yara, %12,0'sinin mantar, %6,0'sinin kulak uyuzu, %4,0'ünün otitis media ve %2,0'sinin otitis interna; yaz aylarında konulan tanımların %45,8'inin otitis externa, %18,3'ünün yabancı cisim, %10,0'unun kulak uyuzu, %8,3'ünün otitis media, %5,0'inin yara, %3,3'ünün yangı, %3,3'ünün hematom, %2,6'sının mantar, %1,7'sinin dermatit ve %1,7'sinin egzama; sonbahar aylarında konulan tanımların %57,3'ünün otitis externa, %8,6'sının yara, %8,6'sının yabancı cisim, %8,6'sının mantar, %5,7'sinin otitis media, %2,8'inin hematom, %2,8'inin otitis interna, %2,8'inin myazis ve kış aylarında konulan tanımların %35,8'inin otitis externa, %21,4'ünün yara,

%10,7'sinin otitis media, %10,7'sinin otitis interna, %7,1'inin kulak uyuzu, %7,1'inin mantar, %3,6'sının egzama ve %3,6'sının da hematoma olduğu görülmektedir.

**Tablo 14.** Hastalık tanılarının türlere göre dağılımı

Tanı	Kedi		Köpek		t	p
	f	%	f	%		
Yara	10	11,6	11	12,6	3,683	0,057
Dermatit	1	1,2	-			
Egzama	1	1,2	1	1,1		
Otitis externa	38	44,2	36	41,7		
Yabancı cisim	5	5,8	19	21,9		
Mantar	11	12,8	4	4,6		
Otitis media	3	3,4	9	10,4		
Kulak uyuzu	10	11,6	2	2,2		
Yangı	2	2,4	-			
Hematoma	2	2,4	2	2,2		
Otitis interna	3	3,4	2	2,2		
Myazis	-	-	1	1,1		
<b>TOPLAM</b>	<b>86</b>	<b>100,0</b>	<b>87</b>	<b>100,0</b>		

Tablo 14 incelendiğinde araştırma kapsamında incelenen hayvanların türleri ile hastalık tanıları arasında istatistiksel olarak anlamlı düzeyde bir ilişki bulunmadığı görülmektedir ( $F=3,683$ ;  $p>0,05$ ). Kedilerde kulak hastalıklarının %44,2'sinin otitis externa, %12,8'inin mantar, %11,6'sının yara, %11,6'sının kulak uyuzu, %3,4'ünün otitis media, %3,4'ünün otitis interna, %2,4'ünün yangı, %2,4'ünün hematoma, %1,2'sinin egzama ve %1,2'sinin de dermatit olduğu belirlenirken; köpeklerde %41,7'sinin otitis externa, %21,9'unun yabancı cisim, %12,6'sının yara, %10,4'ünün otitis media, %4,6'sının mantar, %2,2'sinin kulak uyuzu, %2,2'sinin hematoma, %2,2'sinin otitis interna, %1,1'inin egzama ve %1,1'inin de myazis olduğu belirlenmiştir.

**Tablo 15.** Hastalık tanıların ırklara göre dağılımı (kedi)

Tanı	Ankara Kedisi		Bombay		British Shorthair		İran Kedisi		Melez		Sarman		Scottish Fold		Siyam		Tekir		Tri Color		F	p		
	f	%	f	%	f	%	f	%	f	%	f	%	f	%	f	%	f	%	f	%				
Yara	-	-	1	33,3	1	12,5	-	-	1	10,0	2	33,3	-	-	-	-	4	17,5	1	33,3	2,004	0,051		
Dermatit	-	-	-	-	-	-	-	-	-	-	-	-	1	4,3	-	-	-	-	-	-				
Egzama	-	-	-	-	-	-	-	-	-	-	-	-	-	-	-	-	1	4,3	-	-				
Otitis externa	2	100,0	2	66,7	2	25,0	5	83,4	3	30,0	3	50,0	8	34,9	1	100,0	11	47,9	2	66,7				
Yabancı cisim	-	-	-	-	-	-	-	-	4	40,0	-	-	-	-	-	-	1	4,3	-	-				
Mantar	-	-	-	-	4	50,0	-	-	-	-	1	16,7	3	13,2	-	-	3	13,1	-	-				
Otitis media	-	-	-	-	-	-	-	-	-	-	-	-	2	8,6	-	-	1	4,3	-	-				
Kulak uyuzu	-	-	-	-	1	12,5	1	16,6	1	10,0	-	-	7	30,4	-	-	-	-	-	-				
Yangı	-	-	-	-	-	-	-	-	-	-	-	-	-	-	-	-	2	8,6	-	-				
Hematom	-	-	-	-	-	-	-	-	1	10,0	-	-	1	4,3	-	-	-	-	-	-				
Otitis interna	-	-	-	-	-	-	-	-	-	-	-	-	1	4,3	-	-	-	-	-	-				
Myazis	-	-	-	-	-	-	-	-	-	-	-	-	-	-	-	-	-	-	-	-				
<b>TOPLAM</b>	<b>2</b>	<b>100,0</b>	<b>3</b>	<b>100,0</b>	<b>8</b>	<b>100,0</b>	<b>6</b>	<b>100,0</b>	<b>10</b>	<b>100,0</b>	<b>6</b>	<b>100,0</b>	<b>23</b>	<b>100,0</b>	<b>1</b>	<b>100,0</b>	<b>23</b>	<b>100,0</b>	<b>3</b>	<b>100,0</b>				

Tablo 15 incelendiğinde arařtırma kapsamında incelenen kedilerin ırkları ile hastalık tanıları arasında istatistiksel olarak anlamlı düzeyde bir iliřki bulunmadığı görölmektedir ( $F=2,004$ ;  $p>0,05$ ). Tablo incelendiğinde en fazla tanı konulan kedi ırkının scottish fold ve tekir ırkı olduđu; scottish fold cinsi kedilerde en fazla otitis externa (%34,9) ve kulak uyuzu (%30,4) tanılarının konulduđu görölmürken, tekir cinsi kedilerde ise otitis externa (%47,9) ve yara (%17,5) tanılarının konulduđu görölmektedir.



**Tablo 16.** Hastalık tanımlarının ırklara göre dağılımı (köpek)

Tam	Yara		Dermatid		Egzama		Otitis externa		Yabancı cisim		Mantar		Otitis media		Kulak uyuzu		Yangı		Hematom		Otitis interna		Myazis		F	p	
	f	%	f	%	f	%	f	%	f	%	f	%	f	%	f	%	f	%	f	%	f	%	f	%			
Alman Kurdu	-	-	-	-	-	-	-	-	-	-	-	-	-	-	-	-	-	-	1	100,0	-	-	-	-	1,785	0,058	
Cocker	1	25,0	-	-	-	-	2	50,0	-	-	-	-	-	-	1	25,0	-	-	-	-	-	-	-	-			-
Golden	1	11,1	-	-	-	-	4	44,5	1	11,1	-	-	2	22,2	1	11,1	-	-	-	-	-	-	-	-			-
Kangal	-	-	-	-	1	7,7	9	69,2	2	15,4	-	-	-	-	-	-	-	-	-	-	-	-	1	7,7			-
King Charles	-	-	-	-	-	-	1	50,0	-	-	-	-	-	-	-	-	-	-	1	50,0	-	-	-	-			-
Kopay	1	20,0	-	-	-	-	2	40,0	2	40,0	-	-	-	-	-	-	-	-	-	-	-	-	-	-			-
Labrador	-	-	-	-	-	-	1	100,0	-	-	-	-	-	-	-	-	-	-	-	-	-	-	-	-			-
Labrador melez	-	-	-	-	-	-	1	100,0	-	-	-	-	-	-	-	-	-	-	-	-	-	-	-	-			-
Melez	4	12,9	-	-	-	-	12	38,7	10	32,2	3	9,4	-	-	-	-	-	-	-	-	2	6,8	-	-			-
Pekinez	-	-	-	-	-	-	1	100,0	-	-	-	-	-	-	-	-	-	-	-	-	-	-	-	-			-
Pomerian	-	-	-	-	-	-	-	-	-	-	1	100,0	-	-	-	-	-	-	-	-	-	-	-	-			-
Pug	-	-	-	-	-	-	-	-	-	-	-	-	4	100,0	-	-	-	-	-	-	-	-	-	-			-
Setter	2	22,2	-	-	-	-	1	11,1	4	44,5	-	-	2	22,2	-	-	-	-	-	-	-	-	-	-			-
Terrier	2	66,7	-	-	-	-	1	33,3	-	-	-	-	-	-	-	-	-	-	-	-	-	-	-	-			-
York shire	-	-	-	-	-	-	-	-	-	-	-	-	1	100,0	-	-	-	-	-	-	-	-	-	-	-		
Rotweiller	-	-	-	-	-	-	1	100,0	-	-	-	-	-	-	-	-	-	-	-	-	-	-	-	-	-		

Tablo 16 incelendiğinde araştırma kapsamında incelenen köpeklerin ırkları ile hastalık tanıları arasında istatistiksel olarak anlamlı düzeyde bir ilişki bulunmadığı görülmektedir (F=1,785; p>0,05). Tablo incelendiğinde en fazla tanı konulan köpek ırkının melez ve kangal ırkları olduğu; melez ırk köpeklerde en fazla otitis externa (%38,7) ve yabancı cisim (%32,2) tanıların konulduğu görülürken, kangal ırkı köpeklerde ise otitis externa (%69,2) ve yabancı cisim (%15,4) tanıların konulduğu görülmektedir.

**Tablo 17.** Hastalık tanılarının yaşlara göre dağılımı (kedi)

Tanı	0-1 yaş		2-4 yaş		5-7 yaş		F	p
	f	%	f	%	f	%		
Yara	6	13,3	3	9,1	1	12,5	2,289	0,108
Dermatit	-	-	1	3,1	-	-		
Egzama	1	2,2	-	-	-	-		
Otitis externa	15	33,3	19	57,6	4	50,0		
Yabancı cisim	2	4,5	2	6,1	1	12,5		
Mantar	5	11,1	5	14,8	1	12,5		
Otitis media	1	2,2	-	-	1	12,5		
Kulak uyuzu	9	20,0	1	3,1	-	-		
Yangı	2	4,5	-	-	-	-		
Hematom	1	2,2	1	3,1	-	-		
Otitis interna	3	6,7	1	3,1	-	-		
Myazis	-	-	-	-	-	-		
<b>TOPLAM</b>	<b>45</b>	<b>100,0</b>	<b>33</b>	<b>100,0</b>	<b>8</b>	<b>100,0</b>		

Tablo 17 incelendiğinde arařtırma kapsamında incelenen kedilerin yařları ile hastalık tanıları arasında istatistiksel olarak anlamlı düzeyde bir iliřki bulunmadığı görölmektedir ( $F=2,289$ ;  $p>0,05$ ). Tablo incelendiğinde en fazla tanı konulan yař grubunun 0-1 yař ve 2-4 yař grubunda yer alan kediler olduđu; 0-1 yař grubunda yer alan kedilerde en fazla otitis externa (%33,3) ve kulak uyuzu (%20,4) tanılarının konulduđu görölürken, 2-4 yař grubunda yer alan kedilerde ise otitis externa (%57,6) ve mantar (%14,8) tanılarının konulduđu görölmektedir.



**Tablo 18.** Hastalık tanılarının yaşlara göre dağılımı (köpek)

Tanı	0-1 yaş		2-4 yaş		5-7 yaş		8-10		F	p
	f	%	f	%	f	%				
Yara	6	22,2	3	6,8	2	14,3			0,360	0,782
Dermatit	-	-	-	-	-	-				
Egzama	-	-	1	2,3	-	-				
Otitis externa	10	37,1	19	43,2	6	43,0	1	50,0		
Yabancı cisim	5	18,5	11	25,0	2	14,3	1	50,0		
Mantar	-	-	3	6,8	1	7,1				
Otitis media	3	11,1	5	11,3	1	7,1				
Kulak uyuzu	1	3,7	-	-	1	7,1				
Yangı	-	-	-	-	-	-				
Hematom	1	3,7	1	2,3	-	-				
Otitis interna	-	-	1	2,3	1	7,1				
Myazis	1	3,7	-	-	-	-				
<b>TOPLAM</b>	<b>27</b>	<b>100,0</b>	<b>44</b>	<b>100,0</b>	<b>14</b>	<b>100,0</b>	<b>2</b>	<b>100,0</b>		

Tablo 18 incelendiğinde araştırma kapsamında incelenen köpeklerin yaşları ile hastalık tanıları arasında istatistiksel olarak anlamlı düzeyde bir ilişki bulunmadığı görülmektedir (F=0,360; p>0,05). Tablo incelendiğinde en fazla tanı konulan yaş grubunun 0-1 yaş ve 2-4 yaş grubunda yer alan köpekler olduğu; 0-1 yaş grubunda yer alan köpeklerde en fazla otitis externa (%38,1) ve yabancı cisim (%18,5) tanılarının konulduğu görülürken, 2-4 yaş grubunda yer alan köpeklerde ise otitis externa (%43,2) ve yabancı cisim (%25,0) tanılarının konulduğu görülmektedir.

**Tablo 19.** Hastalık tanılarının cinsiyete göre dağılımı (kedi)

Tanı	Dişi		Erkek		t	p
	f	%	f	%		
Yara	3	7,5	7	15,2	0,554	0,459
Dermatit	1	2,5	-	-		
Egzama	1	2,5	-	-		
Otitis externa	19	47,5	19	41,3		
Yabancı cisim	3	7,5	2	4,3		
Mantar	5	12,5	6	13,0		
Otitis media	1	2,5	2	4,3		
Kulak uyuzu	4	10,0	6	13,0		
Yangı	-	-	2	4,3		
Hematom	1	2,5	1	2,3		
Otitis interna	2	5,0	1	2,3		
Myazis	-	-	-	-		
<b>TOPLAM</b>	<b>40</b>	<b>100,0</b>	<b>46</b>	<b>100,0</b>		

Tablo 19 incelendiğinde araştırma kapsamında incelenen kedilerin cinsiyetleri ile hastalık tanıları arasında istatistiksel olarak anlamlı düzeyde bir ilişki bulunmadığı görülmektedir ( $t=0,554$ ;  $p>0,05$ ).

**Tablo 20.** Hastalık tanılarının cinsiyete göre dağılımı (köpek)

Tanı	Dişi		Erkek		t	p
	f	%	f	%		
Yara	5	13,8	6	11,7	0,942	0,349
Dermatit	-	-	-	-		
Egzama	1	2,8	-	-		
Otitis externa	17	47,2	19	37,3		
Yabancı cisim	6	16,7	13	25,5		
Mantar	2	5,6	2	3,9		
Otitis media	3	8,3	6	11,7		
Kulak uyuzu	1	2,8	1	2,0		
Yangı	-	-	-	-		
Hematom	-	-	2	3,9		
Otitis interna	1	2,8	1	2,0		
Myazis	-	-	1	2,0		
<b>TOPLAM</b>	<b>36</b>	<b>100,0</b>	<b>51</b>	<b>100,0</b>		

Tablo 20 incelendiğinde araştırma kapsamında incelenen köpeklerin cinsiyetleri ile hastalık tanıları arasında istatistiksel olarak anlamlı düzeyde bir ilişki bulunmadığı görülmektedir ( $t=0,942$ ;  $p>0,05$ ). Dişi hayvanlarda görülen kulak hastalıklarının %47,2'sinin otitis externa, %16,7'sinin yabancı cisim, %13,8'inin yara, %8,3'ünün otitis media, %5,6'sının mantar, %2,8'inin kulak uyuzu, %2,8'inin otitis interna ve %2,8'inin de egzama olduğu belirlenirken erkek hayvanlarda kulak hastalıklarının %37,3'ünün otitis externa, %25,5'inin yabancı cisim, %11,7'sinin otitis media, %11,7'sinin yara, %3,9'unun hematom, %3,9'unun mantar,

%2,0'sinin otitis interna, %2,0'sinin kulak uyuzu ve %2,0'sinin de myazis olduğu belirlenmiştir.

#### 5.4. Mikrobiyolojik Bulgulara İlişkin Verilerin Dağılımı

Çalışma kapsamında 13 kedi ve 12 köpek olmak üzere toplam 25 hayvandan alınan svap örnekleri incelenmiş ve bulgular tablolaştırılarak yorumlanmıştır.

**Tablo 21.** Mikrobiyolojik muayene bulguları

TÜRÜ	IRK	YAŞ	CİNSİYET	MEVSİM	SAĞ KULAK	SOL KULAK
KEDİ	Bombay	1 yaş	Erkek	Son bahar	Üreme olmadı	Üreme olmadı
	İran kedisi	2 yaş	Dişi	Yaz	Üreme olmadı	Üreme olmadı
	İran kedisi	2 yaş	Erkek	Kış	Üreme olmadı	Üreme olmadı
	Scottish fold	1.5 yaş	Erkek	İlk bahar	Üreme olmadı	Üreme olmadı
	Scottish fold	2 yaş	Dişi	Yaz	Üreme olmadı	Üreme olmadı
	Scottish fold	4 yaş	Erkek	İlk bahar	E.coli	E.coli
	Scottish fold	1 yaş	Dişi	Kış	Proteus spp	Proteus spp
	Scottish fold	4 yaş	Dişi	Yaz	Pseudomonas spp	Pseudomonas spp
	Scottish fold	6 yaş	Erkek	Yaz	E.coli	E.coli
	Scottish fold	1 yaş	Erkek	Yaz	Üreme olmadı	Üreme olmadı
	Tekir	1 yaş	Erkek	İlk bahar	E.coli	Üreme olmadı
	Tekir	3 yaş	Dişi	Yaz	Üreme olmadı	Üreme olmadı
	Tekir	1 yaş	Erkek	Son bahar	Pseudomonas spp.	Pseudomonas spp
KÖPEK	Golden	3 yaş	ERKEK	YAZ	Staphylococcus spp	Staphylococcus spp
	Golden	3 yaş	Dişi	Son bahar	Üreme olmadı	Üreme olmadı
	Kangal	4 ay	Erkek	İlk bahar	Proteus spp	Proteus spp
	Labrador	6 yaş	Dişi	İlk bahar	Üreme olmadı	Üreme olmadı
	Labrador mlz	10 yaş	Dişi	İlk bahar	Streptococcus spp	Üreme olmadı
	Pug	5 yaş	Dişi	İlk bahar	Staphylococcus spp	Staphylococcus spp
	Pug	3 yaş	Erkek	Yaz	Üreme olmadı	Staphylococcus spp
	Pug	2 yaş	Dişi	Son bahar	Pseudomonas spp ve Streptococcus spp	Pseudomonas spp
	Setter	8 ay	Erkek	İlk bahar	Staphylococcus spp	Üreme olmadı
	Setter	3 yaş	Erkek	Kış	Proteus spp.	Üreme olmadı
	Terrier	3 yaş	Dişi	Yaz	Üreme olmadı	Üreme olmadı
	York shire	2 yaş	Erkek	Kış	E. coli	E.coli

Tablo 21 incelendiğinde 7 kedi ve 3 köpeğin iki kulağında da mikrobiyolojik üremeye rastlanmadığı; tekir ırkı 1 kedide sadece sağ kulakta *E. coli*, 1 kedide hem sağ hem sol kulakta *pseudomonas spp.* türü bakteriye; scottish fold ırkı 2 kedide hem sağ hem de sol kulakta *E. coli*, 1 kedide *proteus spp.* ve 1 kedide de *pseudomonas spp.* türü bakteriye rastlanmıştır. Buna bağlı olarak kedilerin %46,2'sinde mikrobiyolojik olarak bakteri üremesinin gerçekleştiği, üreme görülen vakaların %50'sinde *E. coli*, %16,7'sinde *proteus spp* ve %33,3'ünde ise *pseudomonas spp.* türü bakteriye rastlandığı tespit edilmiştir. Köpeklerden alınan svapların değerlendirilmesi sonucunda 2 köpeğin her iki kulağında da mikrobiyolojik olarak bakteri üremesi görülmezken, 2 köpeğin *staphylococcus spp.*, 1 köpeğin *pseudomonas spp.* ve 1 köpeğin her iki kulağında *E. coli* türü bakterilere rastlanmıştır. 4 köpeğin ise yalnızca bir kulağında *streptococcus spp.*, *staphylococcus spp.* ve *proteus spp.* türü bakterilerin bulunduğu tespit edilmiştir.

## 6. TARTIŞMA ve SONUÇ

Elazığ ve Kocaeli illerinde bulunan kedi ve köpeklerdeki kulak hastalıkları prevalansının belirlenmesini ve karşılaştırılmasını amaçlayan bu çalışmada 01/06/2019-01/06/2020 tarihleri arasında kulaklarını kaşıma, başını sallama, kulak akıntısı, başını eğik tutma, kötü kulak kokusu gibi şikâyetlerle getirilen toplam 86 kedi ve 87 köpek olmak üzere toplam 173 hayvan klinik ve mikrobiyolojik muayeneden geçirilmiştir. Elazığ ve Kocaeli illerinde muayeneye getirilen toplam 4540 hayvanda kulak hastalıkları insidansının %3,8 olduğu; bu oranın köpeklerde %4,6 ve kedilerde %3,2 olduğu; kulak hastalıkları insidansının illere göre dağılımına bakıldığında Elazığ ilinde %1,7, Kocaeli ilinde ise bu oranın %12,9 olduğu belirlenmiştir. Elazığ ilinde kedilerde kulak hastalıkları insidansı %0,9, köpeklerde ise %2,7 olduğu belirlenirken bu oranların Kocaeli ilinde kedilerde %12,5 ve köpeklerde ise %13,5 olduğu belirlenmiştir. Çalışmada elde edilen bu oran, Antalya [54] ve İstanbul'da [11] illerinde yapılan çalışmalarda bildirilen oranlardan daha düşüktü. Kulak hastalıkları insidansının iller arasında farklılaştığı ve Kocaeli ilinde kulak hastalıkları insidansının daha yüksek olduğu belirlenmiştir. Denize yakın olan Kocaeli ilinde sıcaklık ve nem değerlerinin Elazığ iline oranla daha yüksek olmasının araştırmada elde edilen bu bulgu üzerinde etkili olduğu düşünülmektedir.

Hastalık tanılarının kedi ve köpeklerde gözlenme oranlarının bazı hastalıklarda benzer düzeyde olduğu görülürken bazı hastalıkların da hayvan türlerinde görülme oranlarının düşük düzeyde farklılaştığı belirlenmiştir.

Demirutku [11] çalışmasında incelenen kedi ve köpek olgularında hastalık tanılarının benzer oranlarda gözlendiğini, kulak hastalıkları tanılarının tür değişkenine bağlı olarak istatistiksel olarak anlamlı düzeyde farklılaşmadığını belirlemiştir. Sarıerler ve Kılıç [50], Adnan Menderes Üniversitesi Veteriner Fakültesi Cerrahi Kliniği'ne getirilen köpek, kedi, sığır, at, deve, kanatlı, koyun ve keçi gibi farklı türlerde görülen 1918 vakanın tür ve hastalıklara göre dağılımlarını inceledikleri çalışmalarında 1054 köpek ve 184 kedi vakası incelenmiştir. Köpeklerin %6,5 (68)'inde ve kedilerin %1,6 (3)'sında kulak hastalıkları görüldüğünü belirlemişlerdir. Pamuk vd. [51] çalışmalarında Afyon Kocatepe Üniversitesi Veteriner Fakültesi Cerrahi Kliniği'ne getirilen toplam 1090 olguyu incelemişlerdir. Bu olguların %35,04'ünü köpekler ve %10,55'ini kediler oluştururken %54,41'ini de sığır, kanatlı, koyun-keçi, at, tavşan ve ceylan gibi hayvanlar oluşturmuştur. Kliniğe getirilen hayvanların klinik muayenesi yapıldığında 2 kedi ve 7 köpekte kulak hastalıklarının görüldüğü belirlenmiştir. Demirutku [11], 279 köpek ve 35 kediden oluşan hasta grubundaki kulak hastalıkları prevalansının dağılımını incelediği çalışmasında 2002-2007 yılları arasında İstanbul Üniversitesi Veteriner Fakültesi Cerrahi Anabilim Dalı Kliniği'ne getirilen hayvanları incelemiştir. Araştırmada kedi ve köpeklerde kulak hastalıklarının tür, cinsiyet, yaş ve ırk gibi çeşitli özelliklere bağlı olarak değişimi araştırılmıştır. Araştırma kapsamında incelenen köpeklerde 48 kulak kepçesi, 233 dış kulak kanalı ve 11 hem kulak kepçesi ve hem de dış kulak kanalı hastalıklarına rastlanırken, kedilerde 4 kulak kepçesi, 29 dış kulak kanalı ve 2 hem kulak kepçesi hem de dış kulak kanalı hastalıklarına rastlanmıştır.

Yalnızca kulak kepçesi ile ilgili hastalıklarından 20 tanesi yara, 9 tanesi aurikular hematoma, 6 tanesi dermatitis, 5 tanesi tümör, 3 tanesi deformasyon, 2 tanesi vaskülit, 1 tanesi apse, 1 tanesi kopma ve 1 tanesi de nekroz olurken; yalnızca dış kulak kanalı hastalıklarından 193 tanesi otitis externa, 22 tanesi yabancı cisim, 10 tanesi tümör, 2 tanesi tümör, 2 tanesi membrana timpani perforasyonu, 2 tanesi yabancı cisim ve otitis externa, 1 tanesi de pisi pisi otu kaynaklı membrana timpani perforasyonu ve 1 tanesinin de seruminolit; kulak kepçesi ve dış kulak kanalı hastalıklarının bir arada görüldüğü durumlardan 5 tanesi aurikular hematoma ve otitis externa, 3 tanesi aurikulada deformasyon ve otitis externa, 2 tanesi yara ve otitis externa ve 1 tanesinin de tümör ve otitis externa olduğu belirlenmiştir. Becerman [52], Diyarbakır Büyükşehir Belediyesi hayvan bakım ve rehabilitasyon merkezinde bulunan 250 köpekte görülen kulak hastalıklarının prevalansını araştırdığı çalışmada klinik, radyografik ve otoskopik muayenelerle kulak hastalıklarını belirlemiştir. Araştırmada kulak hastalıkları tanılarının %17'sinin aurikular hematoma, %32'sinin yara, %9'unun yabancı cisim, %4'ünün aurikular apse, %11'inin prulent akıntı, %28'inin uyuz, %3'ünün de dermatitis olduğu ve farklı nedenlere bağlı olarak %44,8'inin otitis externa olduğu belirlenmiştir. Bu çalışmada da kedi ve köpeklerde otitis externa ve yabancı cisim vakalarının yaygın olarak görüldüğü; hayvanlarda dış kulak yolu şekli, travma, serumen ve nem düzeyinin artması, obstrüksiyon gibi sekonder etkenler ile yabancı cisimler, alerjiler, ektoparazitler gibi primer etkenler otitis externanın ortaya çıkmasında rol oynayan temel unsurlar olduğu belirlenmiştir.

Bu bağlamda kulak kanalının söz konusu etkilere daha fazla maruz kalmasının bu bulgu üzerinde etkili olduğu düşünülmektedir. Çalışmada elde edilen bu bulgu literatürde yer alan çalışmaların bulgularıyla paralellik göstermektedir.

Otitis externa başta olmak üzere kulak hastalıklarının birçoğu nem, sıcaklık ve yağış unsurlarından doğrudan etkilenmekte ve bu unsurlardaki artışa bağlı olarak otitis externa vakalarında artış meydana gelebilmektedir. Çalışmada otitis externa olgusunun en fazla gözlendiği mevsim sıcaklık ve nem oranının en yüksek olduğu yaz mevsimi olduğu ve bu mevsimde yine kulak hastalıklarının diğer mevsimlere oranla daha fazla gözlendiği görülmektedir [10, 14, 22, 53]. Yaz mevsiminde hayvanların dışarıda geçirdikleri sürelerdeki artışa bağlı olarak daha fazla çevresel etkilere maruz kalmalarının bu bulgu üzerinde etkili olduğu düşünülmektedir. Becerman [52], Diyarbakır ilinde gerçekleştirdiği çalışmasında hayvanlarda kulak hastalıkları olgusuna yaz aylarında daha fazla rastlandığını ve bunun sıcaklık, nem ve yağış koşullarına bağlı olarak artış gösterdiğini ifade etmiştir. Araştırmada elde edilen bu bulgu literatürde yer alan çalışmaların bulgularıyla benzerlik göstermektedir.

Güler [54], Antalya'da faaliyet gösteren bir pet kliniğine getirilen kedi ve köpeklerin kulak hastalıkları prevalansını belirlediği çalışmasında 173 kedi ve 162 köpek olmak üzere toplam 335 hayvan incelemiştir. Kedi ve köpeklerde görülen kulak hastalıklarının mevsimlere göre dağılımını incelemiş ve sonuç olarak kulak hastalıklarının %43'ünün ilkbahar ve %30'unun da kış aylarında görüldüğünü belirlemiştir. Demirutku [11], İstanbul'da gerçekleştirdiği çalışmasında mevsimlerin kulak hastalıklarının ortaya çıkmasında etkili olduğunu ifade etmiş ancak araştırmasında bu ilişkiyi ortaya koyan istatistiksel analiz yapmamıştır.

Bu bulgu çalışmada elde edilen bulguyla farklılık göstermektedir. Bu durumun hayvanların özel bakım koşulları ve coğrafi şartların farklı olmasından kaynaklandığı düşünülmektedir.

Kulak uyuzu ve mantar tanıları kedilerde daha fazla görüldüğü belirlenirken, yabancı cisim ve otitis media tanılarının köpeklerde daha fazla görüldüğü belirlenmiştir. Bu farklılığın hayvanların anatomik yapılarının, bakım şartlarının ve sosyal ortamlarının farklı olması gibi özel sebeplerden kaynaklandığı düşünülmektedir. Demirutku [11] çalışmasında 279 köpek ve 35 kedinin kulak hastalıkları prevalansını incelemiş ve kulak hastalıkları tanılarının türe göre anlamlı düzeyde farklılaşmadığını, benzer bir dağılım gösterdiğini tespit etmiştir. Araştırmada elde edilen bu bulgu literatürde yer alan çalışmalarda ulaşılan bulgularla benzerlik göstermektedir.

Kulak hastalıkları üzerinde kulağın anatomik yapısının yanı sıra aynı zamanda ırk değişkeni de önemli düzeyde etkili olabilmektedir. Çalışmada en fazla kulak hastalığı görülen kedi ırklarının scottish fold ve tekir; köpek ırkının ise kangal ve melez ırkları olduğu belirlenmiştir. Otitis externanın tüm kedi ırklarında en fazla konulan tanı olduğu, ancak scottish fold cinsinde kulak uyuzu tanılarının diğer ırklara oranla daha fazla görüldüğü belirlenmiştir. Scottish fold cinsi kedilerin kulaklarının içe doğru kıvrık bir yapıya sahip olmasının bu bulgu üzerinde etkili olduğu düşünülmektedir. Tekir kedilerin dik ve orta büyüklükte kulaklara sahip olmasının diğer ırklara oranla daha fazla kulak yaralanmalarının ortaya çıkmasında etkili olduğu düşünülmektedir. Melez ırkı köpeklerde yabancı cisim tanısının diğer köpek ırklarına oranla daha fazla görüldüğü belirlenmiştir.

Kangallarda ise otitis externa tanısının en fazla konulan tanı olduğu belirlenmiştir. Bu durumun sarkık ve uzun kulaklı olmayan kangal ve melez ırk köpeklerin de bu hastalıklara predispoze olmasından kaynaklandığı düşünülmektedir. Golden, cocker spaniel ve labrador gibi sarkık kulaklı köpek ırklarında otitis externa, hematoma ve kulak kepçesi yaralarıyla sıklıkla karşılaşıldığı literatürde yer alan çalışmalarda belirlenmiştir [19, 26, 55, 56]. Fossum [57] çalışmasında kulak hastalıklarının ırk değişkenine göre anlamlı düzeyde farklılık göstermediğini, ancak uzun kulak yapısına sahip ırklarda otitis externa, yara, yabancı cisim gibi hastalıkların daha fazla görüldüğünü belirlemiştir. Becerman [52], çalışmasında kulak hastalıkları ile köpek ırkları arasındaki ilişkiyi incelemiştir. Araştırmada incelenen köpek ırklarının %60'ını terrier, kangal, melez ve Alman kurdu ırklarının oluşturduğunu, hastalık dağılımının ırklara bağlı olarak anlamlı düzeyde farklılaşmadığını uzun kulak yapısına sahip olmayan ırklar olan melez ve kangal cinsi köpeklerde de hastalık oranının yüksek olduğunu belirlemiştir. Angus [58] çalışmasında uzun ve sarkık kulak yapısına sahip hayvanlarda otitis externa başta olmak üzere birçok hastalık türünün görülme oranının daha yüksek olduğunu belirlemiştir. Cole [19], çalışmasında sarkık ve uzun kulak yapısına sahip köpeklerde %20 oranında otitis externa vakasına rastlandığını ifade etmiştir. Güler [54] çalışmasında kulak hastalıkları dağılımı ile hayvan ırkları arasındaki ilişkiyi incelemiş ve kulak hastalıkları ile ırk değişkeni arasında istatistiksel olarak anlamlı bir farklılık olmadığını, ancak cocker, labrador ve golden retriever cinslerinde kulak hastalığı görülme oranının diğer ırklara oranla daha yüksek olduğunu belirlemiştir. Araştırmada elde edilen bu bulgu literatürde yer alan çalışmalarda ulaşılan bulgularla benzerlik göstermektedir.

Kulak hastalıklarının köpeklerde genellikle 5-8 yaşları arasında kedilerde ise 1-4 yaşları arasında daha fazla görüldüğü ifade edilmektedir [14, 22]. Demirutku [11], çalışmasında köpeklerde kulak hastalığı görülme oranının en fazla 5-8 yaş grubunda yoğunlaştığını belirlemiştir. Yine Güler [53] çalışmasında kulak hastalıklarının 4-7 yaş arasındaki hayvanlarda daha fazla görüldüğünü belirlemiştir. Bu çalışmada da kedilerde 1-4 yaş köpeklerde 0-4 yaş grubunda yer alan köpeklerde kulak hastalıklarının daha fazla oranda görüldüğü belirlenmiştir. Bu bulgu literatürde yer alan çalışmalarda ulaşılan bulgularla farklılık göstermektedir. Bu farklılığın hayvanların yaşadıkları bölgesel ve iklimsel şartların ve bakım koşullarının farklı olmasından kaynaklandığı düşünülmektedir.

Araştırmada kedi ve köpeklerde kulak hastalıklarının hem dişi hem de erkek hayvanlarda benzer düzeyde olduğu belirlenmiştir. Apaydın ve Hasandayıoğlu [59] çalışmalarında köpeklerin cinsiyet değişkenleri ile kulak hastalıkları tanıları arasında istatistiksel olarak anlamlı düzeyde bir ilişkinin bulunmadığını ve cinsiyetin kulak hastalıkları üzerinde etkili bir unsur olmadığını ifade etmiştir. Kedi ve köpeklerin kulak hastalıkları prevalansının incelendiği diğer bazı çalışmalarda da kulak hastalıkları ile cinsiyet değişkeni arasında anlamlı düzeyde bir ilişki bulunmadığı tespit edilmiştir [52, 54, 60, 61, 62, 63]. Araştırmada elde edilen bu bulgu literatürde yer alan çalışmalarda ulaşılan bulgularla paralellik göstermektedir.

Araştırma kapsamında yapılan mikrobiyolojik incelemeler sonucunda hayvanların sağ ve sol kulakları ayrı ayrı değerlendirilmiş ve sol kulak değerlendirmesinde hayvanların %56,0'sında bakteriyolojik üreme olmadığı, %12,0'sinde *E. coli*, %8'inde *proteus spp.*, %12,0'sinde *pseudomonas spp.* ve %12,0'sinde ise *staphylococcus spp.* türü bakteri üremesi gözlemlendiği; sağ kulak

değerlendirmesinde ise hayvanların %44,0'ünde herhangi bir bakteriyolojik üreme olmadığı, %16,0'sında *E. coli*, %12,0'sinde *proteus spp.*, %8,0'inde *pseudomonas spp.*, %4,0'ünde hem *pseudomonas spp.* hem de *streptococcus spp.*, %12,0'sinde *staphylococcus spp.* ve %4,0'ünde ise *streptococcus spp.* türü bakteri üremesi olduğu belirlenmiştir. Bu bulgu Becerman [52], Demirutku [11], Apaydın ve Hasandayıoğlu [59] ve Güler'in [54] çalışmalarında ulaştıkları bulgularla paralellik göstermektedir.

Sonuç olarak kedi ve köpeklerde kulak hastalığı prevalansının Elazığ ve Kocaeli illerinde farklılaştığı, Kocaeli'nde kulak hastalıkları prevalansının daha yüksek düzeyde olduğu; hayvanların temizlik, beslenme ve barınma koşullarının iyileştirilmesinin bu olguların azalmasında etkili olacağı, periyodik olarak klinik muayenelerinin yapılmasının bu hastalıkların tanısının erken konularak hızlı ve etkili bir tedavi sürecine olanak sağlayacağı belirlenmiştir.

## 7. KAYNAKLAR

- [1]. Sasikala V, Saravanan M, Ranjithkumar M, Sarma K, Vijayakaran K. Management of ear mites in cats. *Indian Pet Journal*. 2011;11:5-53.
- [2]. Cabañes FJ. Diagnosis of Malassezia dermatitis and otitis in dogs and cats, is it just a matter of counting? *Rev Iberoam Micol*, 2020;21: 1130-1406.
- [3]. Marignac G. Diseases That Affect the Pinna; *Small Animal Ear Diseases: An Illustrated Guide*. Gotthelf LN, editör, Missouri: Elsevier Sunders, 2005.
- [4]. Fatjó DVM, Dipl, ECAWBM-BM, Jonathan B. BVetMed, MRCVS, DipAS(CABC). Behavior and medical problems in pet animals. *Advances in Small Animal Care*. 2020;1: 25-33.
- [5]. Morris DO. Medical therapy of otitis externa and otitis media. *Veterinary Clinics of North America: Small Animal Practice* 2004;34: 541-555.
- [6]. Done SH, Goody CP, Evans AS, Stickland CN. *Color Atlas of Veterinary Anatomy, The Dog and Cat*, 2009;3: 20-88.
- [7]. Orhan Ö. *Temel Veteriner Anatomi*, Anadolu Üniversitesi Yayını No: 2319, Editör: Haziroglu M, Eskisehir, 2011.
- [8]. Hasandayıoğlu Ö. Köpeklerde dış kulak yolu hastalıklarının video-otoskopik, ultrasonografik ve radyografik yöntemlerle belirlenmesi. Yüksek Lisans Tezi. Erciyes Üniversitesi Sağlık Bilimleri Enstitüsü, Kayseri 2014.
- [9]. Garosi LS, Lowrie ML, Swinbourne NF. Neurological manifestations of ear disease in dogs and cats. *Vet Clin Small Anim*, 2012;42: 1143-1160.
- [10]. Rosychuk W. *Veterinary Endoscopy for the Small Animal Practitioner*. Winkel J A, Elsevier USA, 2005.
- [11]. Demirutku A. Kedi ve köpeklerde dış kulak hastalıkları üzerine klinik incelemeler. Yüksek Lisans Tezi. İstanbul Üniversitesi Sağlık Bilimleri Enstitüsü, İstanbul 2007.
- [12]. Cofane M. *Surgical approach to external and middle ear disease in the dog and cat*. Peer reviewed, Veterinary Specialty Center 2019.
- [13]. Karabulut E, Durmuş AS, Yaman İ. Bir Alman çoban köpeğinde dış kulak yolunda sebaceous adenoma olgusu. X. Ulusal Veteriner Cerrahi Kongresi Bildirileri İstanbul 2006.
- [14]. Krahwinkel DJ. External ear canal. *textbook of small animal surgery*. Slatter D, editör. Philadelphia: Saunders; 2003;1: 1746-1756.
- [15]. Tudor EG, Lee ACY, Armato DG, Bowman DD. Mammomonogamus auris infection in the middle ear of a domestic cat in Saipan, Northern Mariana Islands, USA. *Journal of Feline Medicine and Surgery*, 2008;10(5): 501-504.
- [16]. Rosychuk RAW, Luttgen P. Diseases of the ear: *textbook of veterinary internal medicine: diseases of the dog and cat* Ettinger SJ, Feldman EC, editör. Pennsylvania: W. B. Saunders Company; 2000;2: 986-1002.
- [17]. Patricia A, Heine DVM. Anatomy of the ear. *Veterinary Clinic Small Animals*. 2004;34: 379-395.
- [18]. Njaa BL, Cole LK, Tabacca N. Practical otic anatomy and physiology of the dog and cat. *Veterinary Clinics of North America Small Animal Practice*, 2012;42: 1109-1126.
- [19]. Cole LK. Anatomy and physiology of the canine ear. *Veterinary Dermatology*. 2004;34: 412-421.

- [20]. Sula,MM, Njaa BL, Payton ME. Histologic characterization of the cat middle ear: in sickness and in health. *Veterinary Pathology*. 2014;51(5): 951-967.
- [21]. Junco MTT, Barrasa JLM. Identification and antimicrobial susceptibility of coagulase positive staphylococci isolated from healthy dogs and dogs suffering from otitis externa. *Journal of Veterinary Medicine Series B* 2002;49: 419-423.
- [22]. Harvey RG, Harari J, Delauche AJ. *Ear diseases of the dog and cat*. London, UK: Manson Publishing; 2001.
- [23]. Louis N, Gotthelf DVM. Diagnosis and treatment of otitis media in dogs and cats. *Veterinary Clinics Small Animals*. 2004;34: 469-487.
- [24]. MacPhail C. Current treatment options for auricular hematomas. *Veterinary Clinics Small Animals*. 2016;2: 1-7.
- [25]. Sula MJM. Tumors and tumorlike lesions of dog and cat ears. *Veterinary Clinics Small Animals*. 2012;42: 1161-1178.
- [26]. Smeak DD. Management of complications associated with total ear canal ablation and bulla osteotomy in dogs and cats. *Veterinary Clinics Small Animals*. 2011;41: 981-994.
- [27]. Uddin K, Islam M, Hassan Z, Rahman M, Islam R, Hoque F, Chandra Das B. Surgical management of aural hematoma in dog. *Asian-Australasian Journal of Bioscience and Biotechnology*, 2017;2(3): 247-250.
- [28]. Canpolat,İ., Sağlam Naim, Treatment of Aural Hematomas in Dogs with the Medicinal Leech, *Hirudo Medicinalis*. *Doğu Anadolu Bölgesi Araştırmaları Derg*, 2(2004) 67-69.
- [29]. Vingopoulou EI, Delis GA, Batzias GC, Kaltsogianni F, Koutinas A, Kristo I, Purnaras S, Saridomichelakis MN, Siarkou VI. Prevalence and mechanisms of resistance to fluoroquinolones in pseudomonas aeruginosa and escherichia coli isolates recovered from dogs suffering from otitis in Greece. *Veterinary Microbiology*, 2018;213: 102-107.
- [30]. Merchant SR, *Microbiology of the ear of the dog and cat*. *Small Animal Ear Diseases*, 2005;1: 188-201.
- [31]. Benigni L, Lamb C. Diagnostic imaging of ear disease in the dog and cat. *In Practice*, 2006;28: 122-130.
- [32]. Newman AW, Estey CM, McDonough S, et al. Cholesteatoma and meningoencephalitis in a dog with chronic otitis externa. *Veterinary Clinic Pathology*, 2015;44: 157-163.
- [33]. Greci V, Mortellaro CM. Management of otic and nasopharyngeal, and nasal polyps in cats and dogs. *Veterinary Clinics Small Animals*. 2016;46: 643-661.
- [34]. Moore SA, Bentley T, Carrera-Justiz S, Foss KD, Costa RC, Cook LB. Clinical features and short-term outcome of presumptive intracranial complications associated with otitis media/interna: a multi-center retrospective study of 19 cats (2009-2017). *Journal of Feline Medicine and Surgery*, 2018;2: 1-8.
- [35]. Dvir E, Kirberger RM, Terblanche AG. Magnetic resonance imaging of otitis media in a dog. *Vet Radiol Ultrasound*, 2000;41: 46-49.
- [36]. Janssens SDS, Haagsman AN, Haar GT. Middle ear polyps: results of traction avulsion after a lateral approach to the ear canal in 62 cats (2004-2014). *Journal of Feline Medicine and Surgery*. 2016;1: 1-6.
- [37]. Hijfte MAF, Groth AM, Emmerson TD. Expansile, inflammatory middle ear disease causing nasopharyngeal obstruction in a cat, *Journal of Feline Medicine and Surgery*, 2011;13: 451-453.

- [38]. Girao MD, Prado MR, Brilhante RSN, Cordeiro RA, Monteiro AJ, Sidrim JJC, Rocha MFG. *Malassezia pachydermatis* isolated from normal and diseased external ear canals in dogs: A comparative analysis, *The Veterinary Journal*, 2006;172: 544-548.
- [39]. Henderson RA, Home, R. Pinna, Ed.: Slatter D., *Textbook of Small Animal Surgery*. Saunders, Philadelphia 2003: 1737-1746.
- [40]. Gustafson Beaver BV, Knauer KW. *The Ear*, Ed.: Catcott EJ, *Feline Medicine & Surgery*. American Veterinary Publications, California, 1975: 519-526.
- [41]. Gulanber A., Duzgun O. Efficacy of fipronil against *Otodectes cynotis* in cats. *Intian Veterinary Journal*, 2005; 82: 1219-1226.
- [42]. Hobson HP. Surgical management of advanced ear disease. *Veterinary Clinics of North America: Small Animal Practice*, 1988; 18: 821-844.
- [43]. Junco MTT, Barrasa JLM, Doreste MM, Gomez, PL, Lama ZG. Activity of Difloxacin Against Bacteria Isolated from Canine Otitis. 27th WSAVA World Congress Proceedings Granada, Spain 2002.
- [44]. Kiss G, Radvanyi S, Szigeti G. New combination for the therapy of canine otitis externa I microbiology of otitis externa. *Journal of Small Animal Practice*, 1997; 38: 51-56.
- [45]. Karabulut E, Han MC. Köpeklerde Dış kulak yolu ve kulak zarının ultrasonografisi. *Doğu Anadolu Bölgesi Araştırmaları*. 2007: 138-140.
- [46]. Liebich HG, König HE. Vestibulocochlear organ (organum vestibulocochleare). Ed.: König HE, Liebich HG, *Veterinary Anatomy of Domestic Mammals Textbook and Color Atlas*. Schattauer, Germany, 2004: 569-583.
- [47]. Smeak DD. Surgery of the external ear canal and pinna. Ed.: Birchard SJ, Sherding RG, *Saunders Manual of Small Animal Practice*, ABD, Pennsylvania, 1994:380-388.
- [48]. Engelen MACM, Anthonissens E. Efficacy of non-acaricidal containing otic preparations in the treatment of otocariasis in dogs and cats. *Veterinary Record* 2000; 147: 567-569.
- [49]. İnal KS, Özbakır BD, Yılmaz MS, Yardımcı C. Köpeklerde dış kulak yolu muayenesi ve sık karşılaşılan hastalıklarda tedavi protokolü, *Cerrahi Köşesi*, 2015: 1-4.
- [50]. Sarierler M, Kılıç N. Adnan Menderes Üniversitesi (ADÜ) Veteriner Fakültesi Cerrahi Kliniğine getirilen hastalara toplu bir bakış (1999-2003). *Uludağ University Journal of Faculty Veterinary Medicine*, 2003;22: 75-79.
- [51]. Pamuk K, Sarıtaş K, Demirkan İ, Korkmaz M. Afyon Kocatepe Üniversitesi Veteriner Fakültesi Cerrahi Kliniğine getirilen hastaların değerlendirilmesi:1090 olgu (2001-2008), *Kocatepe Veteriner Dergisi*, 2009;2(1): 29-33.
- [52]. Becerman V. Diyarbakır Büyükşehir Belediyesi hayvan bakım ve rehabilitasyon merkezindeki köpeklerde görülen kulak hastalıklarının insidansının belirlenmesi. Yüksek Lisans Tezi, Erciyes Üniversitesi Sağlık Bilimleri Enstitüsü, Kayseri 2019.
- [53]. Carlotti DN. Diagnosis and medical treatment of otitis externa in dogs and cats. *Journal of Small Animal Practice*, 1991;32: 394-400.
- [54]. Güler ZE. Antalya bölgesinde pet kliniğine getirilen köpeklerdeki kulak hastalıklarının sınıflandırılması ve prevalansı, Yüksek Lisans Tezi. Afyon Kocatepe Üniversitesi Sağlık Bilimleri Enstitüsü, Afyon 2014.
- [55]. Swaim SF, Bradley DM. Evaluation of closed-suction drainage fortreating auricular hematomas. *Journal of the American Animal Hospital Association*. 1996;32: 36-43.
- [56]. Plunkett SJ, *Emergency Procedures for the small animal veterinarian*. London 2002.
- [57]. Fossum TW, *Surgery of the ear: small animal surgery*, Missouri, 2002;1: 229-253.
- [58]. Angus JC, Otic cytology in health and disease. *The Veterinary Clinics of North America, Small Animal Practice*, 2004;34: 411-424.
- [59]. Apaydın N, Hasandayıoğlu Ö. Köpeklerde dış kulak yolu hastalıklarının video-otoskopik, ultrasonografik ve radyografik yöntemlerle belirlenmesi, *Kocatepe Veterinary Journal*, 2018;11(1): 63-69.
- [60]. Choi H, Lee H, Chang D. Ultrasonographic evaluation of the external ear canal and tympanic membrane in dogs. *Veterinary Radiology&Ultrasound*. 2006;47: 94-98.
- [61]. Kristensen F, Jacobsen JO, Eriksen T. *Otology in dogs and cats*. Leo, Denmark 1996.

- [62]. Kuwahara, J. Canine and feline aural hematoma: clinical, experimental and clinicopathologic observations, American Journal of Veterinary Research, 1986;47(10): 2300-2308.
- [63]. Joyce JA, Day MJ, Immunopathogenesis of canine aural haematoma. Journal of Small Animal Practice, 1997;38: 152-158.





**Otoskopik bulgular**

**a-Meatus akustikus eksternus**

		Sağ	<input type="checkbox"/>	Sol	<input type="checkbox"/>
Kanal normal	<input type="checkbox"/>	Kanal kapalı	<input type="checkbox"/>	Kanalda enflamasyon	<input type="checkbox"/>
Kanalda akıntı;	sarı <input type="checkbox"/>	siyah <input type="checkbox"/>	<input type="checkbox"/>	Kanalda hiperplazi	<input type="checkbox"/>
Kanalda ödem	<input type="checkbox"/>	Kanalda hiperemi	<input type="checkbox"/>	Kanalda kalsifikasyon	<input type="checkbox"/>
Kanalda skleroz	<input type="checkbox"/>	Kanalda polip	<input type="checkbox"/>	Kanalda tümör	<input type="checkbox"/>
Kanalda parazit	<input type="checkbox"/>	Kanalda yabancı cisim	<input type="checkbox"/>	Deride kabuklanma	<input type="checkbox"/>

**b-Membrana timpani**

Bütünlüğü sağlam	<input type="checkbox"/>	Bütünlüğü bozulmuş	<input type="checkbox"/>
Dışarıya doğru bombeleşme	<input type="checkbox"/>	Miringitis şüphesi ?	<input type="checkbox"/>
Otitis mediya şüphesi	<input type="checkbox"/>	Diğer .....	

**Radyografik bulgular**

**Diagnosis**

Otitis eksterna .....

Diğer .....

**İlk tedavi**

1-  Bak. ve mik. sürüntü alındı

2-  Par. sürüntü alındı

3- .....

4- .....

5- .....

**Reçete**

1- .....

2- .....

3- .....

4- .....

5- .....

**Kontrol:**

**Fotoğraf:**