

**T. C.  
HACETTEPE ÜNİVERSİTESİ  
SAĞLIK BİLİMLERİ ENSTİTÜSÜ**

**PROKSİMAL FEMUR BİLGİSAYARLI TOMOGRAFİSİ  
KULLANILARAK FEMORAL ANTEVERSIYON ÖLÇÜMÜ**

**Dr. Erkan Sabri ERTAŞ**

**Anatomi Programı  
DOKTORA TEZİ**

**ANKARA  
2021**



**T. C.  
HACETTEPE ÜNİVERSİTESİ  
SAĞLIK BİLİMLERİ ENSTİTÜSÜ**

**PROKSİMAL FEMUR BİLGİSAYARLI TOMOGRAFİSİ KULLANILARAK  
FEMORAL ANTEVERSIYON ÖLÇÜMÜ**

**Dr. Erkan Sabri ERTAŞ**

**Anatomi Programı  
DOKTORA TEZİ**

**TEZ DANIŞMANI  
Prof. Dr. Hakan Hamdi ÇELİK**

**ANKARA**

**2021**

HACETTEPE ÜNİVERSİTESİ  
SAĞLIK BİLİMLERİ ENSTİTÜSÜ

PROKSİMAL FEMUR BİLGİSAYARLI TOMOGRAFİSİ  
KULLANILARAK FEMORAL ANTEVERSİYON ÖLÇÜMÜ

**Dr. Erkan Sabri ERTAŞ**

**Danışman: Prof. Dr. Hakan Hamdi ÇELİK**

Bu tez çalışması 15.06.2021 tarihinde jürimiz tarafından “Anatomi Doktora Programı” nda doktora tezi olarak kabul edilmiştir.

**Jüri Başkanı: Prof. Dr. İ. Nadir GÜLEKON**  
G.Ü.T.F. Anatomi A.D.

**Üye: Prof. Dr. Cem DENK**  
H.Ü.T.F. Anatomi A.D.

**Üye: Prof. Dr. Eray TÜCCAR**  
A.Ü.T.F. Anatomi A.D.

**Üye: Doç. Dr. Ceren Günenç BEŞER**  
H.Ü.T.F. Anatomi A.D.

**Üye: Doç. Dr. Ayşegül FIRAT**  
H.Ü.T.F. Anatomi A.D.

Bu tez, Hacettepe Üniversitesi Lisansüstü Eğitim-Öğretim ve Sınav Yönetmeliğinin ilgili maddeleri uyarınca yukarıdaki jüri tarafından uygun bulunmuştur.

21 Haziran 2021

Prof. Dr. Diclehan ORHAN  
Enstitü Müdürü

## YAYIMLAMA VE FİKRİ MÜLKİYET HAKLARI BEYANI

Enstitü tarafından onaylanan lisansüstü tezimin/raporumun tamamını veya herhangi bir kısmını, basılı (kağıt) ve elektronik formatta arşivleme ve aşağıda verilen koşullarla kullanıma açma iznini Hacettepe Üniversitesine verdiğimi bildiririm. Bu izinle Üniversiteye verilen kullanım hakları dışındaki tüm fikri mülkiyet haklarım bende kalacak, tezimin tamamının ya da bir bölümünün gelecekteki çalışmalarda (makale, kitap, lisans ve patent vb.) kullanım hakları bana ait olacaktır.

Tezin kendi orijinal çalışmam olduğunu, başkalarının haklarını ihlal etmediğimi ve tezimin tek yetkili sahibi olduğumu beyan ve taahhüt ederim. Tezimde yer alan telif hakkı bulunan ve sahiplerinden yazılı izin alınarak kullanılması zorunlu metinlerin yazılı izin alınarak kullandığımı ve istenildiğinde suretlerini Üniversiteye teslim etmeyi taahhüt ederim.

Yükseköğretim Kurulu tarafından yayınlanan **“Lisansüstü Tezlerin Elektronik Ortamda Toplanması, Düzenlenmesi ve Erişime Açılmasına İlişkin Yönerge”** kapsamında tezimin aşağıda belirtilen koşullar haricince YÖK Ulusal Tez Merkezi / H.Ü. Kütüphaneleri Açık Erişim Sisteminde erişime açılır.

- Enstitü / Fakülte yönetim kurulu kararı ile tezimin erişime açılması mezuniyet tarihimden itibaren 2 yıl ertelenmiştir. <sup>(1)</sup>
- Enstitü / Fakülte yönetim kurulunun gerekçeli kararı ile tezimin erişime açılması mezuniyet tarihimden itibaren 6 ay ertelenmiştir. <sup>(2)</sup>
- Tezimle ilgili gizlilik kararı verilmiştir. <sup>(3)</sup>

15 /06/2021

Erkan Sabri ERTAŞ

i

<sup>i</sup>“Lisansüstü Tezlerin Elektronik Ortamda Toplanması, Düzenlenmesi ve Erişime Açılmasına İlişkin Yönerge”

- (1) Madde 6. 1. Lisansüstü teze ilgili patent başvurusu yapılması veya patent alma sürecinin devam etmesi durumunda, tez **danışmanının** önerisi ve **enstitü anabilim dalının** uygun görüşü üzerine **enstitü** veya **fakülte yönetim kurulu** iki yıl süre ile tezin erişime açılmasının ertelenmesine karar verebilir.
- (2) Madde 6. 2. Yeni teknik, materyal ve metotların kullanıldığı, henüz makaleye dönüşmemiş veya patent gibi yöntemlerle korunmamış ve internette paylaşılması durumunda 3. şahıslara veya kurumlara haksız kazanç imkanı oluşturabilecek bilgi ve bulguları içeren tezler hakkında tez **danışmanının** önerisi ve **enstitü anabilim dalının** uygun görüşü üzerine **enstitü** veya **fakülte yönetim kurulunun** gerekçeli kararı ile altı ayı aşmamak üzere tezin erişime açılması engellenebilir.
- (3) Madde 7. 1. Ulusal çıkarları veya güvenliği ilgilendiren, emniyet, istihbarat, savunma ve güvenlik, sağlık vb. konulara ilişkin lisansüstü tezlerle ilgili gizlilik kararı, **tezin yapıldığı kurum** tarafından verilir \*. Kurum ve kuruluşlarla yapılan işbirliği protokolü çerçevesinde hazırlanan lisansüstü tezlere ilişkin gizlilik kararı ise, **ilgili kurum ve kuruluşun önerisi** ile **enstitü** veya **fakültenin** uygun görüşü üzerine **üniversite yönetim kurulu** tarafından verilir. Gizlilik kararı verilen tezler Yükseköğretim Kuruluna bildirilir.  
Madde 7.2. Gizlilik kararı verilen tezler gizlilik süresince enstitü veya fakülte tarafından gizlilik kuralları çerçevesinde muhafaza edilir, gizlilik kararının kaldırılması halinde Tez Otomasyon Sistemine yüklenir

\* Tez **danışmanının** önerisi ve **enstitü anabilim dalının** uygun görüşü üzerine **enstitü** veya **fakülte yönetim kurulu tarafından karar verilir.**

## ETİK BEYAN

Bu çalışmadaki bütün bilgi ve belgeleri akademik kurallar çerçevesinde elde ettiğimi, görsel, işitsel ve yazılı tüm bilgi ve sonuçları bilimsel ahlak kurallarına uygun olarak sunduğumu, kullandığım verilerde herhangi bir tahrifat yapmadığımı, yararlandığım kaynaklara bilimsel normlara uygun olarak atıfta bulunduğumu, tezimin kaynak gösterilen durumlar dışında özgün olduğunu, Prof. Dr. Hakan Hamdi ÇELİK danışmanlığında tarafımdan üretildiğini ve Hacettepe Üniversitesi Sağlık Bilimleri Enstitüsü Tez Yazım Yönergesine göre yazıldığımı beyan ederim.

Dr. Erkan Sabri ERTAŞ

## TEŞEKKÜR

Doktora eğitimim boyunca bilgi ve becerilerimi arttırmamı sağlayarak, bilimsel gelişimimi destekleyen başta Anatomi Anabilim Dalı başkanımız Prof. Dr. Deniz DEMİRYÜREK olmak üzere bütün hocalarıma,

Anatomi doktorasına başlamamı teşvik ederek doktora programında verdiği eğitim ve yakınlıktan dolayı önceki dönem Anabilim Dalı Başkanlığı'nı yapan Prof. Dr. Mustafa Fevzi SARGON'a,

Tıp fakültesi öğrenciliğimde tanıdığım, yardımseverliği ve güler yüzüyle her zaman yanımda olan ve tez hazırlama sürecimde yaptığı katkılarla göstermiş olduğu hoşgörüden dolayı tez hocam Prof. Dr. Hakan Hamdi ÇELİK'e,

Tez inceleme jürimde olarak tez hazırlama sürecinde görüşlerini ve katkılarını aldığım Prof. Dr. Cemil Cem DENK ve Prof. Dr. Nadir GÜLEKON'a,

Anatomi eğitimim süresince samimi arkadaşlık kurduğum ve yardımlarını esirgemeyen Dr. Hakan OCAK, Dr. Mehmet ÜLKİR, Dr. Mine FARIMAZ, Dr. Hilal AKDEMİR AKTAŞ, Dr. Hasan Barış ILGAZ'a

Her zaman yanımda olan aileme,

Çok teşekkür ederim.

## ÖZET

**Ertaş. E.S., Proksimal Femur Bilgisayarlı Tomografisi Kullanılarak Femoral Anteversiyon Ölçümü, Hacettepe Üniversitesi Sağlık Bilimleri Enstitüsü Anatomi Programı Doktora Tezi, Ankara, 2021.** Bu çalışmada, proksimal femur bilgisayarlı tomografilerinde belirlenen anatomik yapılar yardımı ile femur anteversiyon açısının ölçülüp ölçülemeyeceği araştırılmıştır. Kadavralardan elde edilmiş 61 kuru femur kemiğinin bilgisayarlı tomografisi çekilmiştir. Literatürde femur anteversiyonu ölçümünde kullanılan standart teknik (posterior kondiler aks ile caput femoris ve collum femoris orta noktalarını birleştiren izdüşümsel çizgi arasındaki açı) ile femur kemiklerinin anteversiyon açıları belirlenmiştir. Bilgisayarlı tomografi aksiyel kesitlerinde trochanter major ve trochanter minor yapılarının caput femoris ve collum femoris santral noktalarını izdüşümsel olarak birleştiren aksa göre retroversiyon açıları ölçülmüştür. Ayrıca bu anatomik yapıların aksiyel kesitlerde en belirgin kesimlerini izdüşümsel olarak birleştiren intertrokanterik aks belirlenmiştir. Epicondylus femoris medialis ve lateralis yapılarının en belirgin noktalarını birleştiren transepikondiler aks belirlenerek posterior kondiler aks ile arasındaki açı değerleri ölçülmüştür. Yapılan ölçümlerde femur anteversiyon değerlerinin ortalaması  $9,4^{\circ}$  ( $-8^{\circ}$  ile  $19^{\circ}$  arası) bulunmuştur. Posterior kondiler aks ile transepikondiler aks referans alınarak yapılan femur anteversiyon ölçümleri arasında korelasyon saptanmamıştır. Trochanter major retroversiyon açıları ortalaması  $13,3^{\circ}$  ( $7^{\circ}$  ile  $21^{\circ}$  arası), trochanter minor retroversiyon açıları ortalaması  $54,8^{\circ}$  ( $40^{\circ}$  ile  $78^{\circ}$  arası) olarak bulunmuştur. İntertrokanterik aks ile posterior kondiler aks arasında korelasyon saptanamamakla beraber trochanter minor retroversiyonu  $<50^{\circ}$  olan femur kemiklerinde posterior kondiler aksla intertrokanterik aks arasındaki açının  $-3^{\circ}$  ile  $+3^{\circ}$  değerleri arasında olması arasında istatistiksel olarak anlamlı ilişki bulunmuştur ( $P=0,029$ ). Femur retroversiyonu görülen kemiklerde trochanter major retroversiyonun da oransal olarak arttığı saptanmıştır. Bu çalışma; distal kesitler kullanılmadan sadece proksimal femur bilgisayarlı tomografisi kullanılarak femur anteversiyon ölçümü yapılabileceğini ve trochanter major retroversiyonu ile femur retroversiyonunun ilişkili olduğunu göstermektedir

**Anahtar Kelimeler:** Femur, femur anteversiyonu, trochanter major, trochanter minor, posterior kondiler aks

## ABSTRACT

**Ertuş. E.S., Femoral Anteversion Measurement Using Proximal Femoral Computed Tomography, Hacettepe University Graduate School of Health Sciences Anatomy Doctor of Philosophy Thesis, Ankara, 2021.** In this study, it was investigated whether the femoral anteversion angle can be measured using anatomical landmarks determined in proximal femoral computed tomography. Computed tomography of 61 dry femoral bones obtained from cadavers was taken. The anteversion angles of the femur bones were determined using the standard technique in the literature to measure femur anteversion (the angle between the posterior condylar axis and the projective line connecting the centers of the caput femoris and collum femoris). In axial sections of computed tomography, retroversion angles of the trochanter major and trochanter minor were measured using the axis that projectively connects the centers of caput femoris and collum femoris. In addition, the intertrochanteric axis that projectively connects the most prominent parts of these anatomical structures in axial sections was determined. The transepicondylar axis connecting the most prominent points of the epicondylus femoris medialis and lateralis structures was determined and the angle values between the posterior condylar axis and the transepicondylar axis were measured. The average femoral anteversion degrees were found to be  $9.4^\circ$  (between  $-8^\circ$  and  $19^\circ$ ) in the measurements. There was no correlation between the femoral anteversion measurements made with reference to the posterior condylar axis and the transepicondylar axis. The mean trochanter major retroversion angle was  $13.3^\circ$  (between  $7^\circ$  and  $21^\circ$ ), and the mean of the trochanter minor retroversion angle was  $54.8^\circ$  (between  $40^\circ$  and  $78^\circ$ ). Although there is no relationship between the intertrochanteric axis and the posterior condylar axis, femurs with trochanter minor retroversion  $<50^\circ$  have statistically significant relationship was found in terms of the angle between the posterior condylar axis and the intertrochanteric axis between  $-3^\circ$  and  $+3^\circ$  ( $P = 0.029$ ). It was found that the trochanter major retroversion increased proportionally in femurs with femoral retroversion. This study demonstrates that femoral anteversion can be measured using only proximal femur computed tomography without using distal sections, and that trochanter major retroversion is associated with femoral retroversion.

**Keywords:** Femur, femoral anteversion, trochanter major, trochanter minor, posterior condylar axis

**İÇİNDEKİLER**

ONAY SAYFASI	iii
YAYIMLAMA VE FİKRİ MÜLKİYET HAKLARI BEYANI	iv
ETİK BEYAN SAYFASI	v
TEŞEKKÜR	vi
ÖZET	vii
ABSTRACT	viii
İÇİNDEKİLER	ix
SİMGELER ve KISALTMALAR	xi
ŞEKİLLER	xii
TABLolar	xiv
<b>1. GİRİŞ</b>	1
<b>2. GENEL BİLGİLER</b>	3
2.1. Femur Anatomisi	3
2.2. Total Kalça Artroplastisi	7
2.2.1. Tarihçesi	7
2.2.2. TKA'nın Sık Görülen Bir Komplikasyonu: Çıkık	10
2.2.3 TKA'da İmplant Pozisyonlarının Radyografik Olarak Değerlendirilmesi	12
2.3. İzdüşümsel Ölçüm Örneği Olarak Tuberositas Tibiae ile Facies Patellaris'in En Derin Bölgesi Arasındaki Mesafenin Ölçümü	18
<b>3. GEREÇ ve YÖNTEM</b>	20
3.1. Radyolojik ölçümler	20
3.2. Proksimal Aks Belirlenmesi	21
3.3. Posterior Kondiler Aks ve Transepikondiler Aks Belirlenmesi	24
3.4. İntertrokanterik Aks belirlenmesi	27
3.5. Trochanter Major ve Trochanter Minor Retroversiyonlarının Belirlenmesi	30
3.6. İstatistiksel Analiz	32
<b>4. BULGULAR</b>	34
<b>5. TARTIŞMA</b>	43

<b>6. SONUÇ ve ÖNERİLER</b>	49
<b>7. KAYNAKLAR</b>	51
<b>8. EKLER</b>	
<b>EK-1: Tez Çalışması ile İlgili Etik Kurul İzinleri</b>	
<b>EK-2: Tez Çalışması Orijinallik Raporu</b>	
<b>9. ÖZGEÇMİŞ</b>	



**SİMGELER ve KISALTMALAR**

Ark.	Arkadaşları
AvN	Avasküler nekroz
BT	Bilgisayarlı tomografi
GA	Güven aralığı
GKD	Gelişimsel Kalça Displazisi
KR	Kapalı redüksiyon
MRG	Magnetik rezonans görüntüleme
OA	Osteoartrit
TKA	Total kalça artroplastisi
TKP	Total kalça protezi
UHMWPE	Ultra yüksek moleküler ağırlıklı polietilen

## ŞEKİLLER

Şekil	Sayfa
2.1. Femur'un önden görünümü	3
2.2. Femur'un distal kısmı proksimal kısmına göre pozisyonu	4
2.3. Femur'un posteriordan görünümü	5
2.4. Femur extremitas distalis önden görünümü	6
2.5. Femur extremitas distalis arkadan görünümü, fossa intercondylaris	6
2.6. Marius Nygaard Smith-Petersen (1886-1953) ve glass mold artroplastisi	7
2.7. Judet protezi	8
2.8. Moore ve Thompson femoral bileşenleri, Mckee-Farrar protezi	9
2.9. Sir John Charnley, Düşük sürtünmeli artroplastik tekniği	10
2.10. Total kalça artroplastisi ameliyatı uygulanmış bir hastada kalça çıkığı radyografisi	11
2.11. Asetabulum anteversiyonu ölçümlerinde kullanılan farklı teknikler	12
2.12. Yan kalça radyografisi	13
2.13. Lewinnek metoduna göre asetabular bileşenin anteversiyon açısının ölçülme tekniği	14
2.14. Asetabular bileşenin eğim açısının ölçülmesi	15
2.15. Bilgisayarlı tomografi kullanılarak asetabular bileşenin anteversiyon açısının ölçülmesi	15
2.16. Femur anteversiyonu	16
2.17. Craig testi	16
2.18. Radyografik olarak femur anteversiyonu ölçülmesi	17
2.19. Murphy tekniği ile bilgisayarlı tomografi kullanılarak femur anteversiyonu ölçümü	17
2.20. Bilgisayarlı tomografi aksiyel kesitlerinde tuberositas tibiae ile facies patellaris'in en derin bölgesi arasındaki mesafenin ölçümü	18
3.1. MicroDicom Viewer programı	21
3.2. Aksiyel kesitlerde caput femoris merkezinin belirlenmesi	21
3.3. Collum femoris merkez noktasının belirlenmesi	22
3.4. Caput femoris'in merkez noktasının izdüşümsel çizim yapılabilmesi için diğer kesitlere aktarılması	23
3.5. Caput femoris ve collum femoris merkez noktalarından geçen çizginin çizilmesi	24

3.6.	Posterior kondiler aksın belirlenmesi	25
3.7.	Transepikondiler aksın çizilmesi	25
3.8.	Posterior kondiler aks kullanılarak femur anteversiyonu ölçümü	26
3.9.	Transepikondiler kondiler aks kullanılarak femur anteversiyonu ölçümü	27
3.10.	Trochanter major'un en belirgin noktasının belirlenmesi	28
3.11.	Trochanter minor'un en belirgin noktasının belirlenmesi	28
3.12.	Trochanter major ve trochanter minor'un en belirgin noktalarını birleştiren çizginin çizilmesi (intertrokanterik aks)	29
3.13.	Posterior kondiler aks ile intertrokanterik aks arasındaki açının ölçülmesi	30
3.14.	Trochanter major'un retroversiyonunun ölçülmesi	31
3.15.	Trochanter minor'un retroversiyonunun ölçülmesi	32
4.1.	Femur anteversiyonu ölçümlerinin açı değerlerine göre dağılımını gösteren grafik	34
4.2.	Femur anteversiyon açılarının dağılımını gösteren kutu grafiği	35
4.3.	Transepikondiler aks ile ölçülen femur anteversiyon açılarının posterior kondiler aks ile ölçülen değerlere göre farklılığını gösteren grafik	35
4.4.	Transepikondiler aks ile ölçülen femur anteversiyon açılarının posterior kondiler aks ile ölçülen değerlere göre farkının kutu grafiği	36
4.5.	Trochanter major retroversiyon açılarının dağılımını gösteren grafik	37
4.6.	Trochanter major retroversiyon açılarının dağılımını gösteren kutu grafiği	37
4.7.	Trochanter minor retroversiyon açılarının dağılımını gösteren grafik	38
4.8.	Trochanter minor retroversiyon açılarının dağılımının kutu grafiği	39
4.9.	İntertrokanterik aks ile posterior kondiler aks arasındaki farkın açı değeri olarak farkının dağılım grafiği	40
5.1.	Posterior kondiler aks ile intertrokanterik aks arasındaki açı farklarının trochanter minor retroversiyon açılara göre dağılımı	46
5.2.	Distal kondiler aks ile intertrokanterik aks arasındaki ilişki	46
5.3.	Femur anteversiyon açılarının trochanter major retroversiyon değerlerine göre dağılımı	47

**TABLÖLAR****Tablo****Sayfa**

- 4.1.** Çalışmada yapılan ölçümler ile ölçümlere ait en büyük- en küçük, ortalama ve ortanca değerler

42



## 1.GİRİŞ

Kalça eklemi (Art. coxae), os femur'un caput femorisi ile facies lunata (fossa acetabuli)'nin birleştirmesiyle oluşan, vücudumuzu destekleyen en önemli eklemlerden biridir. Femur kemiğinin pürüzsüz ve küresel başı, kupa şeklindeki bir boşluk şeklinde doğal yuvası olan fossa acetabuli'ye mükemmel bir şekilde oturur. Tüm eklem, eklemi stabil hale getiren çok dirençli bağlarla sarılır. Kalça eklemi, vücudun üst kısmının ağırlığını taşıdığından ve aktivite sırasında makaslama kuvvetlerinin de etkisiyle yüksek strese maruz kalır. Ekleme binen yüksek stresler ve yaşın ilerlemesine bağlı incelen eklem kıkırdak dokusu nedeni ile eklem dejenerasyonuna neden olur.

Kalça osteoartriti, kalça ekleminin en yaygın hastalıklarından biridir. Birincil olabileceği gibi collum femoris kırıkları sonrası, caput femoris avasküler nekrozu (AvN), Perthes hastalığı gibi patolojilere ikincil de olabilir. Kalça ekleminin osteoartriti, dejeneratif bir patoloji olup geri dönüşü yoktur, ilerleyicidir. Paleologlar tarafından kalça ekleminin osteoartriti insanlığın ilk zamanlarından itibaren olduğu saptanmışsa da tedavisi uzun zaman boyunca bulunamamıştır. Son yüzyıldaki gelişimlerle eklemin yapay bir ekleme ikame edilmesi denenerek başarılı sonuçlar alınmıştır. Kalça protezi, doğal kalça eklemi ile aynı işlevleri yerine getirip ağrıyı azaltmak için tasarlanmış ve cerrahi olarak uygulanan yapay bir eklemdir. Cerrahi operasyon total kalça artroplastisi (TKA) olarak adlandırılır.

TKA ameliyatlarının başarısı cerrahların ameliyat konusunda tecrübeli olması ve uygun tekniğin uygulanması kadar ameliyat sonrası dönemdeki komplikasyonlarla da iyi mücadele edilmesine bağlıdır. Komplikasyonların bilinmesi, bunlara karşı önlemler alınması ve nedenlerinin saptanması açısından önemlidir. TKA ameliyatları sonrasında en sık görülen komplikasyonlardan bir tanesi prostetik kalçanın çıkığıdır. Literatürdeki çalışmalara göre yüzde 0.5 ile 10 arasında değişen oranlarda çıkık sıklığı mevcuttur (1, 2).

TKA çıkıklarında asetabular yuva ile femoral sap kısımlarının karakteristikleri ve yerleşimleri önemlidir. Çıkıklara etki eden faktörler; asetabular yuva yerleşimi, kullanılan prostetik baş, prostetik femur boyun uzunluğu ve femoral sapın yerleşimidir. Asetabular yuvanın pozisyonu için pelvis X-ray üzerinde literatürde

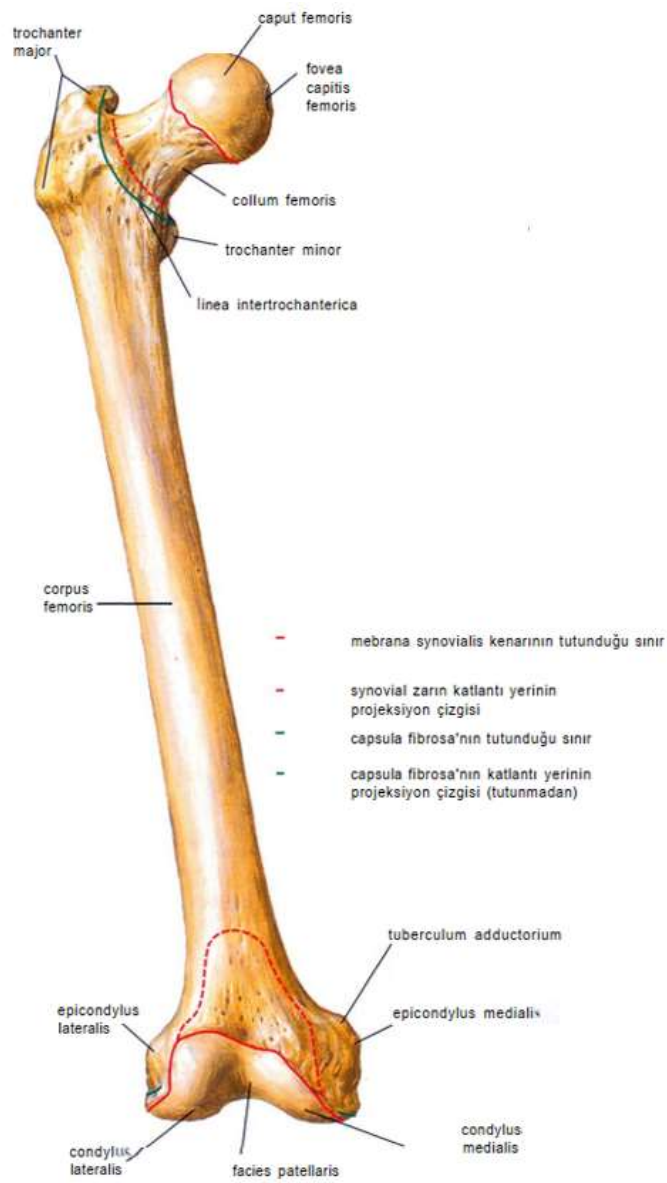
tariflenen ölçüm teknikleri mevcuttur (3) ve tekrarlayan ölçümlerde doğru sonuçlar verdiği gösterilmiştir (4). Femoral sapın pozisyonunu değerlendirmek göreceli olarak zordur. Genellikle kalça ve diz eklemleri de dahil olacak şekilde tüm femur bilgisayarlı tomografisi (BT) çekilmesi gerekir.

Bu çalışmadaki amacımız proksimal femur'u içeren standart olarak çekilmiş kalça BT'sinde belirlenen anatomik yapılar ve izdüşümleri kullanılarak femur anteversiyonun belirlenip belirlenemeyeceğini saptayarak özellikle TKA uygulanan hastalarda ameliyat sonrası komplikasyonlarla mücadelede kolaylık sağlamaktır.

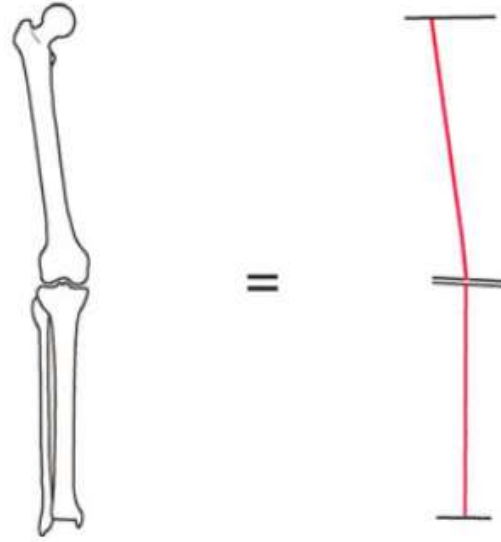
## 2. GENEL BİLGİLER

### 2.1. Femur Anatomisi

Vücudun en uzun kemiği olan femur gövde kısmı ile proksimal ve distal uçlarından oluşur (Şekil 2.1.). Femur gövdesinin öne doğru yayımsı eğriliği mevcuttur. Gövde kısmı proksimalden distale doğru oblik şekildedir, bu nedenle extremitas distalis kısmı orta hatta daha yakındır (Şekil 2.2.).



**Şekil 2.1.** Femur'un önden görünümü. Gövde, proksimal ve distal uç kısımlarının görünümü (Netter'den (5) alınmıştır).



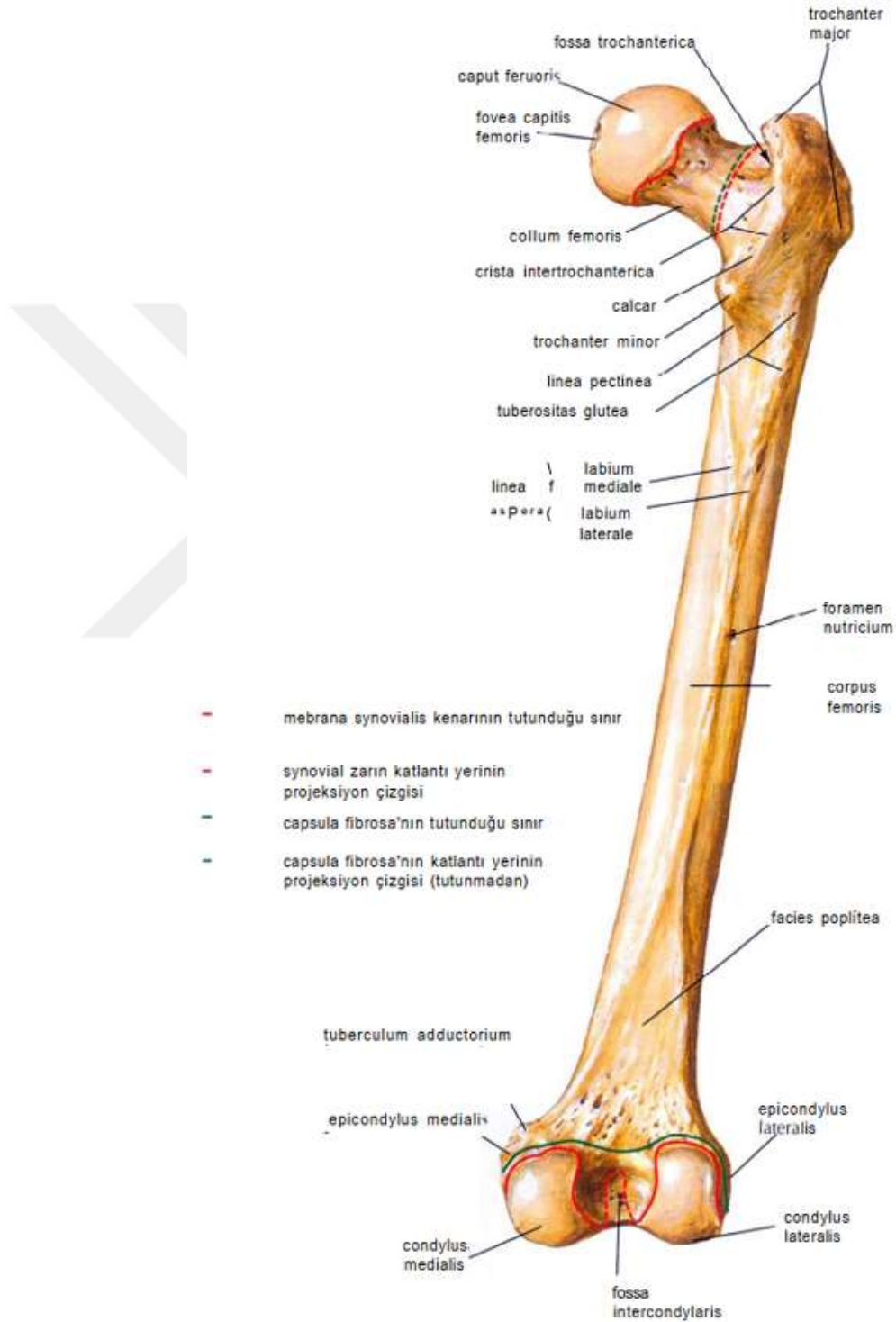
**Şekil 2.2.** Femur'un distal kısmı proksimal kısmına göre orta hatta daha yakındır.

Femur'un proksimal kısmında caput femoris adı verilen kemiğin küre şeklinde olan baş kısmı bulunur. Caput femoris'in tepe orta kısmında fovea capitis femoris adı verilen ligamentum (lig.) teres femoris'in yapışma yeri olan oyuk bulunur. Caput femoris ile kemiğin corpus kısmı arasında kalan bölüm collum femoris olarak adlandırılır, kemiğin boyun kısmıdır. Collum femoris ile corpus kısmının birleştiği yerde iki adet kemik çıkıntı bulunur. Yukarıya doğru olan çıkıntıya trochanter major, aşağıya doğru olan çıkıntıya ise trochanter minor adı verilir. Bu iki kemik çıkıntıyla önde birleştiren çıkıntılı çizgiye linea intertrochanterica ismi verilir (Bkz. Şekil 2.1.). Arka kısımda ise crista intertrochanterica bulunur. Trochanter major'un collum femoris'e yakın olan iç kısmında ise fossa trochanterica adı verilen oyuk mevcuttur.

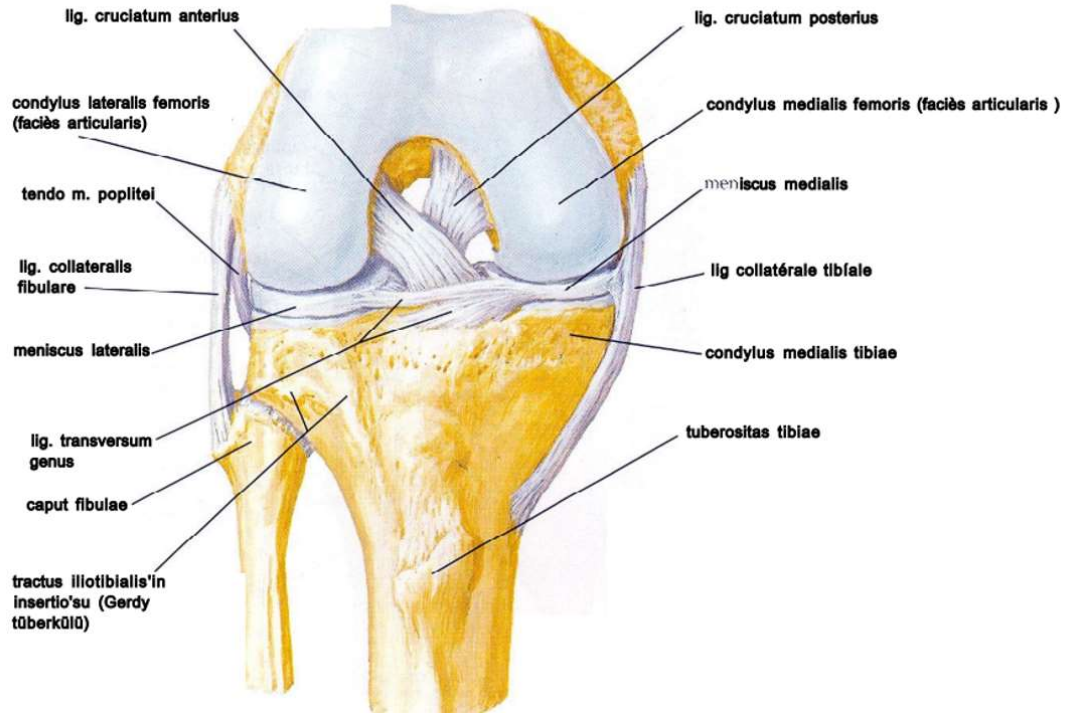
Corpus femoris öne doğru konveks olup kesitsel olarak üçgen şeklindedir. Orta kısmında medial, lateral ve posterior yüzleri mevcuttur. Medial ve lateral kenarları yuvarlak olmasına rağmen arka yüzü pürüzlüdür ve linea aspera'yı oluşturur (Şekil 2.3.).

Linea aspera da labium laterale ve labium mediale denilen iki kısımdan oluşur. Extremitas distalis kısmına inildikçe bu kısımlar birbirinden ayrılır ve facies poplitea'yı oluştururlar. Üst kısma nazaran kalın olan distal uçta condylus medialis ve condylus lateralis yer alır. İki condylus arasında arka kısma yerleşmiş ligamentum (lig.) cruciatum anterius ve posterius'un yer aldığı fossa intercondylaris yer alır (Şekil

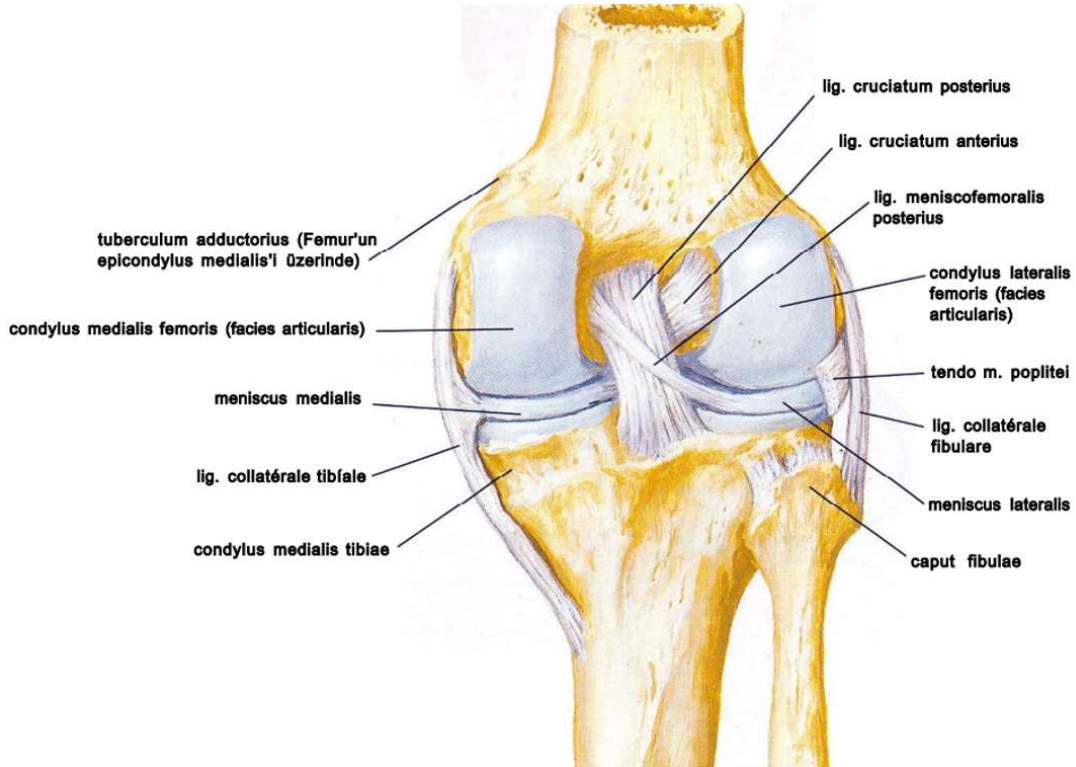
2.4.). Her iki condylus'un birleşmesiyle ön kısımda patella-femur eklemi oluşumuna katılan facies patellaris oluşur. Distal kısımda lateral ve medial taraflardaki en belirgin çıkıntılar lig. collaterale medialis'in yapıştığı epicondylus medialis ve lig. collaterale lateralis'in yapıştığı epicondylus lateralis'tir (Şekil 2.5.).



Şekil 2.3. Femur'un posteriordan görünümü (Netter'den (5) alınmıştır).



Şekil 2.4. Femur extremitas distalis önden görünümü (Netter'den (5) alınmıştır).

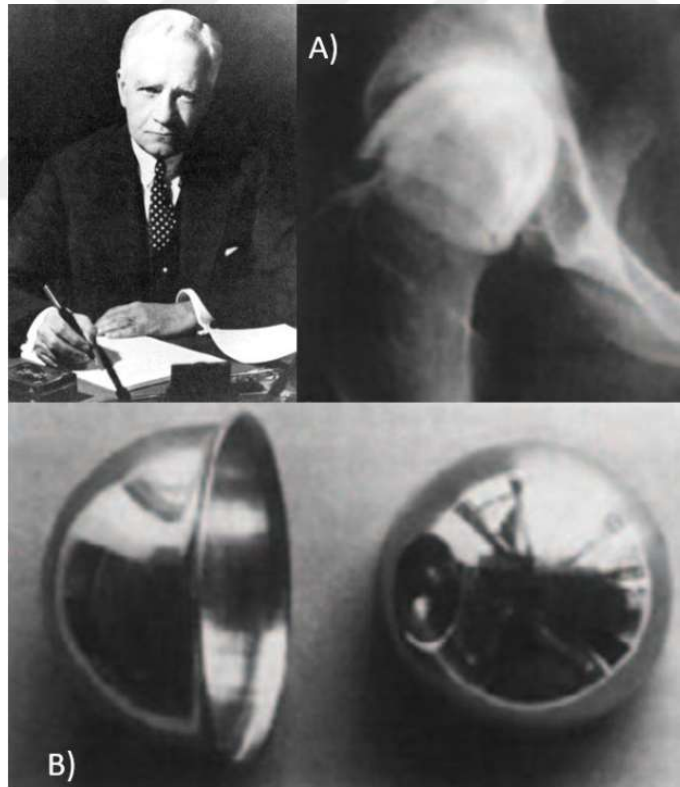

Şekil 2.5. Femur extremitas distalis arkadan görünümü, fossa intercondylaris (Netter'den (5) alınmıştır).

## 2.2. Total Kalça Artroplastisi

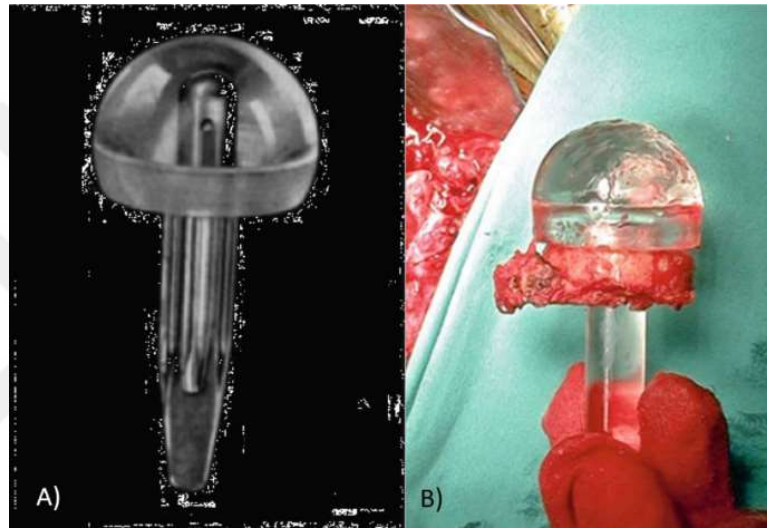
### 2.2.1. Tarihçesi

İlk kalça artroplastisi 1891 yılında Themistocles Glück tarafından yapılmıştır. Fildişinden imal edilen bileşenleri kullanan Glück, nikel vidalar yardımı ile tespit sağlamıştır (6). 1923 yılına gelindiğinde ise Marius Smith-Petersen cam materyalini kullanarak ve kalıba sokarak *glass mold* (cam kalıp) interpozisyonel artroplastisini uygulamıştır (7). Cam kalıp interpozisyonel artroplasti kullanılan hastalarda ilerleyen dönemlerde ekleme binen yüklerle bağlı olarak kullanılan implantın kırıldığı görülmüştür. Bu nedenle farklı materyal arayışına giren Smith-Petersen (1886-1953), Vitalyum alaşımını (kolbalt, krom ve molibdenden oluşur) kullandı. Biyolojik olarak asal olan Vitalyum alaşımından imal edilmiş protezlerle başarılı sonuçlar alındı (Şekil 2.6.).



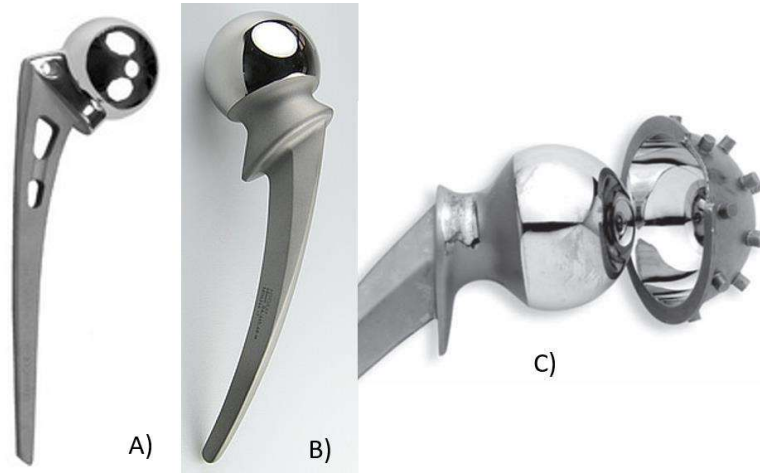
**Şekil 2.6.** Marius Nygaard Smith-Petersen (1886-1953). A) *Glass mold* artroplastisi, B) Vitalyum'dan imal edilmiş artroplasti bileşeni.

1938 yılında Philip Wiles paslanmaz çelikten imal edilmiş total kalça artroplastisi bileşenleri tasarladı. Bileşenlerin kemiğe sabitlemesini çoklu vida ve cıvata kullanarak yaptı ama sonuçlar başarısızdı (8). 1946 yılında Robert Judet ve Jean Judet akrilik ve polimetakrilattan imal edilen, femur başı ile kanaliçi bölgeye yerleşen sap kısmından oluşan femoral bileşen tasarladılar (Şekil 2.7.) (9). Sonraki tasarımlarında femoral bileşen içine çelik rod yerleştirerek sağlamlığını artırmaya çalıştılar. İmal edilen materyal nedeni ile erken dönemlerde aşınma görülmesi bu protezin kullanımını sınırlandırdı (10).



**Şekil 2.7.** A) Judet protezi, B) Hastadan çıkartılan Judet protezi (Kovač S ve ark. (11) alınmıştır).

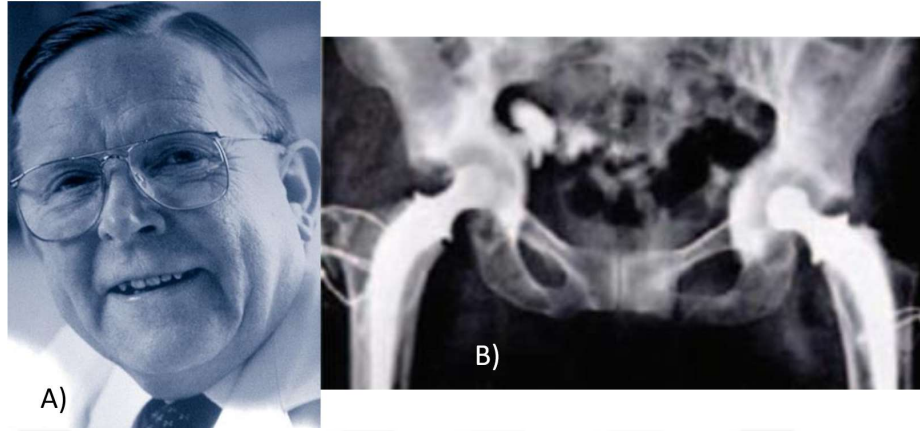
1950'li yıllara gelindiğinde femur iç kanalına uzun saplarıyla yerleşerek sağlamlığa katkı sağlayan protezler kullanılmaya başlanmıştır. Tasarımcılarının isimleriyle anılan bu protezlerden en bilinenleri Frederick Thompson, Austin Moore, Charles Townley protezleriydi (Şekil 2.8.). İngiltere'de Kenneth McKee ve John Watson Farrar, 1960'lı yıllarda Frederick Thompson'un geliştirdiği femoral bileşeni kullanarak ve asetabular bileşenden oluşan protezi geliştirmişti (Şekil 2.8.) (12). Her iki bileşenin de metalden yapılmış olduğu McKee-Farrar protezi, o dönemde yaygın olarak kullanıldı.



**Şekil 2.8.** A) Moore ve B) Thompson femoral bileşenleri, C) McKee-Farrar protezi.

Modern kalça artroplastisinin öncüsü İngiltere’den Sir John Charnley’dir. Uzun yıllar laboratuvar ve klinik çalışmalar sonrası geliştirdiği protezi ve cerrahi tekniği iletmiştir. Birçok materyal kullanarak protezler geliştirmiş, ilk çalışmaları başarısız olsa da ilerleyen zamanlarda başarılı sonuçlar alabilmiştir. Femoral ve asetabular bileşenler arasında farklı materyallerden imal edilen kaplamalar kullanmış ve böylelikle önceki tasarım protezlerde olan aşınmayı en aza indirmeyi başarmıştır. Aynı zamanda prostetik femur başı çapının küçülmesiyle aşınmanın azaltıldığını keşfetmiştir. Prostetik eklem çıkığı riskini artırabileceğini düşünse de aşınmanın önüne geçebilmek için 22.25 mm çapında femur başları kullanmıştır (13). Günümüzde halen kullanılmakta olan çimentolama tekniğini de Charnley geliştirmiştir (14). Diş hekimliğinde kullanılmakta olan akrilik çimentoyu protezlerin sabitlenmesinde kullandı. Çimentoyu bileşenlerin kemiğe yapıştırılmasından ziyade, zamanla oluşan kemik yapının incelmesinin önüne geçecek şekilde kemik-protez ara yüzünde harç görevi görmesi amacıyla kullanmıştır. 1962 yılında ilk kez femoral ve asetabular bileşenler arasında aşınmayı azaltmak amacı ile yüksek molekül ağırlıklı polietilen kullanarak kalça protezi ameliyatını gerçekleştirmiştir. Charnley, yapmış olduğu bu proteze düşük sürtünmeli artroplasti (*low friction arthroplasty*) adını vermiştir (15). Bu protezde metal alaşımlı femoral bileşen, 22.25 mm çapında prostetik femur başı, ultra yüksek yoğunluklu polietilenden üretilen asetabular bileşen ile bileşenlerin

sabitlenmesi amacı ile kullanılan akrilik çimentodur (Şekil 2.9.). Charnley, bu teknikle uyguladığı 773 kalça protezinin başarılı sonuçlarını 1972 yılında yayınlamıştır (16).

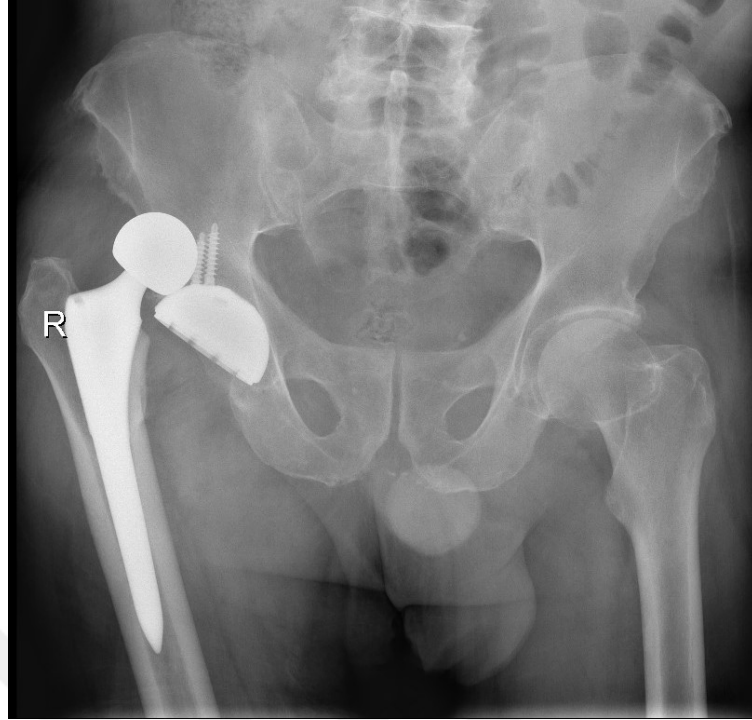


**Şekil 2.9.** A) Sir John Charnley, B) Düşük sürtünmeli artroplasti tekniği ile uyguladığı total kalça artroplastisi (Charnley J. ve ark (16) alınmıştır).

### 2.2.2. TKA'nın Sık Görülen Bir Komplikasyonu: Çıkık

TKA ameliyatlarından sonra en sık görülen komplikasyonlardan bir tanesi prostetik kalçanın çıkığıdır (Şekil 2.10.). Literatürde bu oranın yüzde 0.5 ile 10 arasında değişmekte olduğu bildirilmektedir (1, 2). Komponentlerin gevşemesi ile birlikte TKA ameliyatlarının en sık görülen komplikasyonudur (17). Yüzde 10'lara varabilen komplikasyon sıklığı nedeni ile hasta ve cerrahlar için önemli bir sorun olmaktadır. Aynı zamanda bu komplikasyonun görüldüğü hastaların yaklaşık üçte birinde bir veya daha fazla revizyon ameliyatı yapılmaktadır (18), yapılan bu ameliyatlar ayrıca sağlık sistemlerine ciddi bir yük oluşturur (19). İlk çıkıktan sonra tekrar görülme artmaktadır, literatürde yüzde 10 ile yüzde 60 arası değişmekte olduğu bildirilmektedir (2). Prostetik eklem çıkığının nedenlerinin anlaşılması, cerrahi tekniğin ve kullanılan protezlerin geliştirilmesi açısından önemlidir. Aynı zamanda böyle bir komplikasyonla karşılaşıldığında bu komplikasyonun altında yatan nedenin saptanarak tedavisinin uygulanması önemlidir.

Hastanın sahip olduğu sistemik hastalıklar ve kemik-eklem yapısı, cerrahın tecrübesi, ameliyatta kullanılan yaklaşım ve bileşenlerin yerleştirilmesinde kullanılan teknik, aynı zamanda kullanılan implantın özellikleri prostetik kalçanın çıkık komplikasyonu sıklığını etkileyebilir.



**Şekil 2.10.** Total kalça artroplastisi ameliyatı uygulanmış bir hastada kalça çıkığı radyografisi.

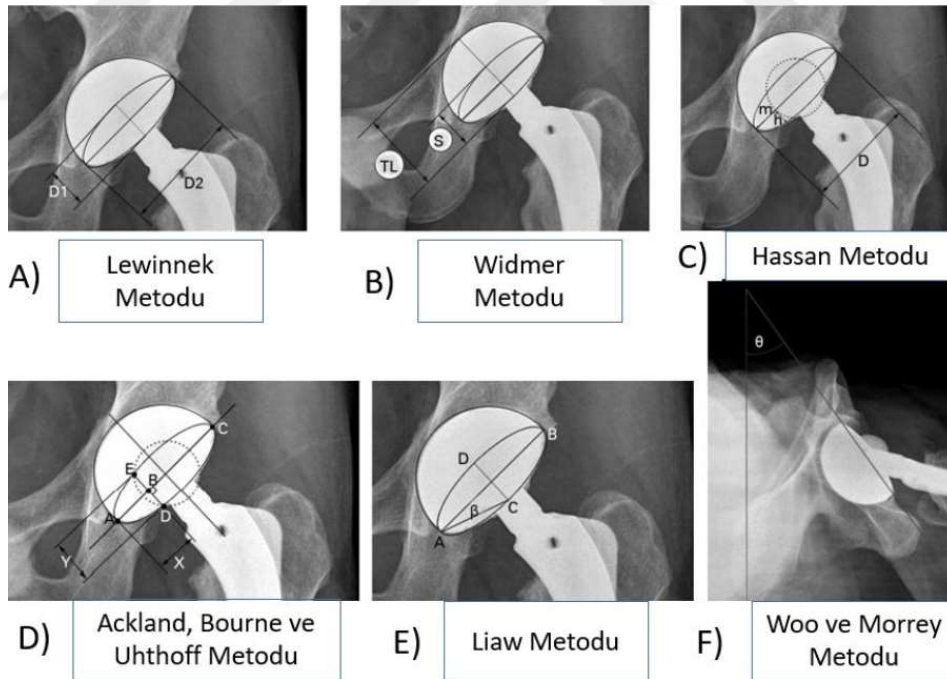
Prostetik kalça çıkığında hastaya özgü faktörler rol oynamaktadır. Öncesinde geçirilmiş kalça cerrahisi, ameliyat sonrası yapmaması gereken kalça eklemi adduksiyon ve içe dönme hareketlerini yapma, kas tonusunu etkileyen nöromusküler hastalıklar, kadın cinsiyet, demans ve alkolizmdir (1, 20). Birincil kalça eklemi osteoartriti ile karşılaştırıldığında çıkığın femur başı avasküler nekrozu olan hastalarında iki kat, gelişimsel kalça displazisi zemininde yapılan hastalar üç kat, pertrokanterik kırık sonrasında kırık tedavisi olarak uygulanan hastalarda dört kat, pertrokanterik kırık sonrası yanlış kaynama, kaynamama görülen hastalar ile revizyon TKA hastalarında beş kat, gevşemiş protez bileşenleri olanlarda ise 11 kat daha sık görüldüğü saptanmıştır (21).

TKA ameliyatları sonrası çıkık görülmesine yatkınlık sağlayan bir diğer faktör cerrahın tecrübesidir. Literatürdeki bir çalışmada tecrübeli cerrahlar tarafından bu ameliyatların yapılması çıkık riskini yarı yarıya azaltmaktadır (22). Çıkık riskini artıran cerrahi teknikle ilgili faktörler ise dışa döndürücü kasların kesildiği ve onarım yapılmadığı posterior yaklaşımın kullanılması (23), abduktör kas grubunun veya trochanter major bütünlüğünün bozulmasıdır (24).

TKA ameliyatlarında çıkığa neden olan implant ile ilgili faktörlere bakılacak olursa bunlar büyük baş kullanımı (25) ve açılı plastik astar kullanımıdır (20). Aynı zamanda implantların yerleştirilme pozisyonları da çıkık görülme açısından risk faktörüdür (24). Asetabular ve femoral bileşenler uygun pozisyonda yerleştirilmelidir. Eğer çıkık meydana gelmişse de görüntüleme yöntemleriyle hangi bileşenin pozisyonunun yanlış olduğunun saptanması ve ona göre revizyon ameliyatlarının yapılması sorunun ortadan kaldırılması için elzemdir.

### 2.2.3. TKA'da İmplant Pozisyonlarının Radyografik Olarak Değerlendirilmesi

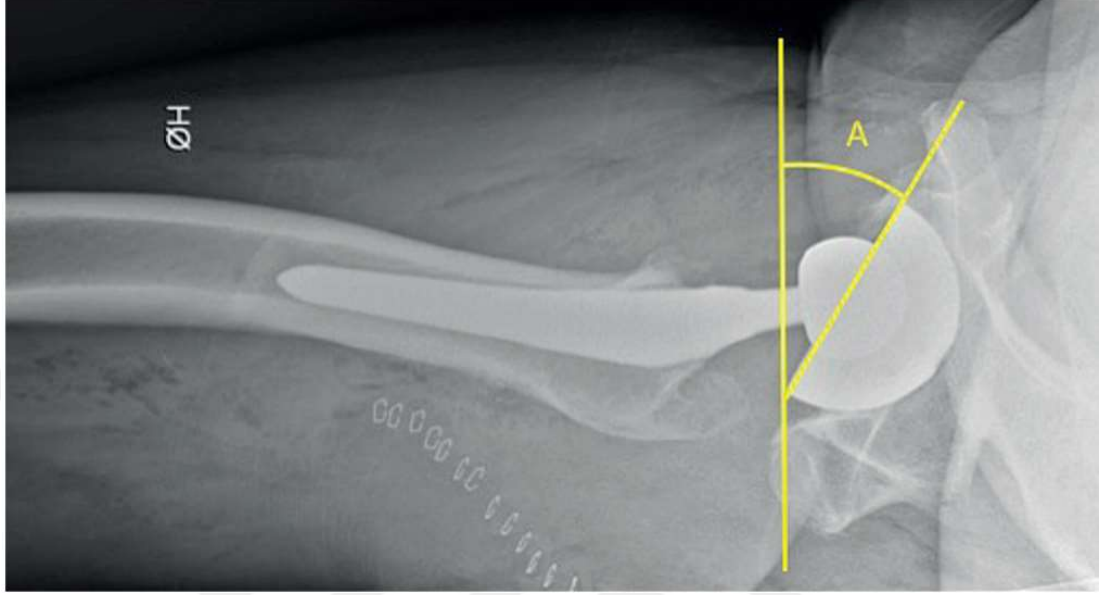
TKA cerrahisi sonrasında asetabular ve femoral bileşenlerin pozisyonları radyolojik olarak saptanabilir. Özellikle çıkık gelişen hastalarda altta yatan nedenin bulunması açısından bileşen pozisyonlarının saptanması önemlidir. Asetabular bileşenin pozisyonunun değerlendirilmesinde birçok teknik tarif edilmiştir (Şekil 2.11.) (26).



**Şekil 2.11.** Asetabulum anteversiyonu ölçümlerinde kullanılan farklı teknikler (J-H. Nho Y-KL ve ark (26) alınmıştır).

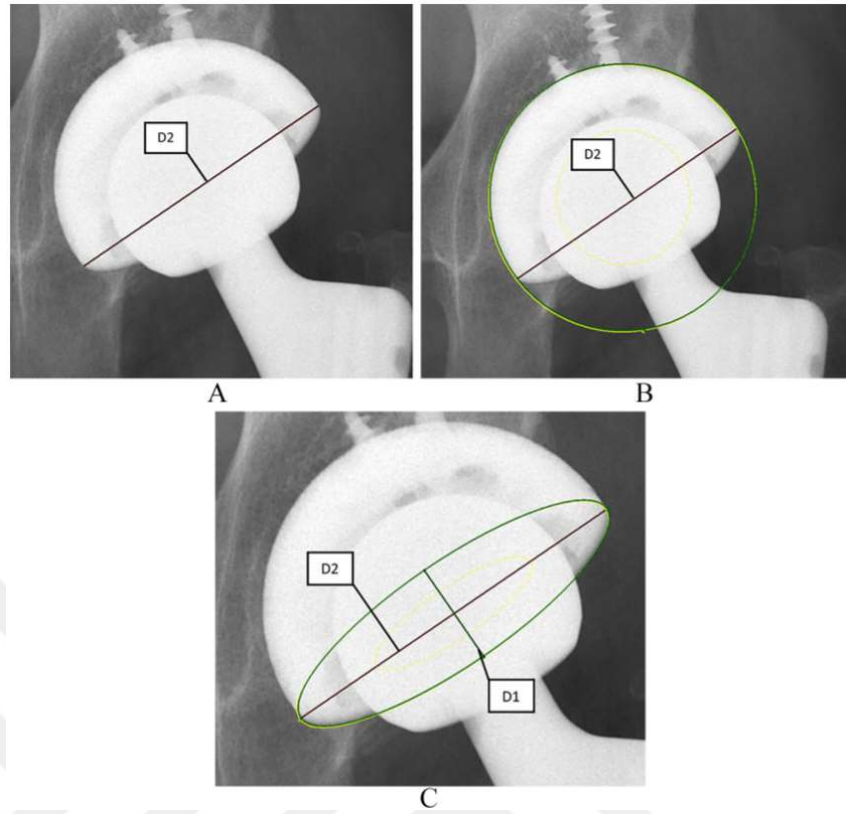
Asetabulum anteversiyonu ölçümünde birçok teknik tarif edilmiş olsa da en sık kullanılan teknik Lewinnek tarafından 1978 yılında tanımlanmış ve kendi adıyla anılan

tekniktir (27). Bu teknikte öncelikle yan kalça radyografisi çekilmesi gerekmektedir. Yan grafide asetabular bileşenin retrovert olmadığından emin olunmalıdır (Şekil 2.12.).



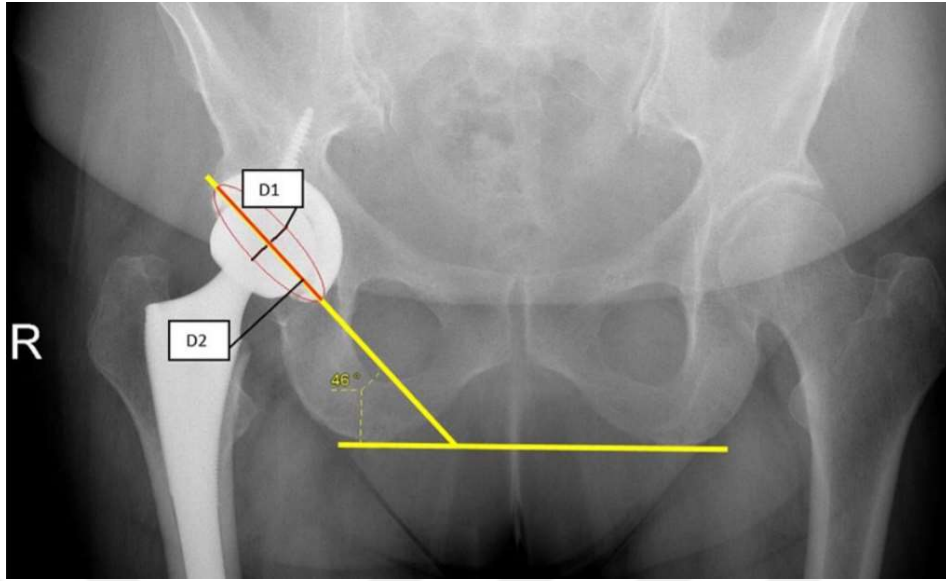
**Şekil 2.12.** Yan kalça radyografisi, asetabular bileşenin antevert pozisyonunda olduğu görülmektedir.

Lewinnek tekniğine göre (3), asetabular bileşenin retrovert olmadığından emin olunduktan sonra bileşenin anteversiyon açısı ölçülür. Bu açının ölçülmesi sırasında öncelikle, asetabular bileşenin radyografide görülen superolateral ve inferomedial köşelerinden geçen bir çizgi (D2) çizilir (Şekil 2.13.). Çizilen bu çizgiyi çap olarak kabul eden bir daire çizilir, sonraki aşamada daire üst ve alt noktalarından daraltılarak asetabular bileşenin radyografide görülen sınırlarını örtecek şekilde elips haline getirilir. Elipsin orta kısmından, ilk çizilen çizgiye (D2) dik bir çizgi çizilir (D1). D1 ve D2 çizgilerinin uzunluğu hesaplandıktan sonra sinüs değeri alınır ( $\arcsin [D1/D2]$ ). Elde edilen açı değeri asetabulum anteversiyon açısıdır (28).

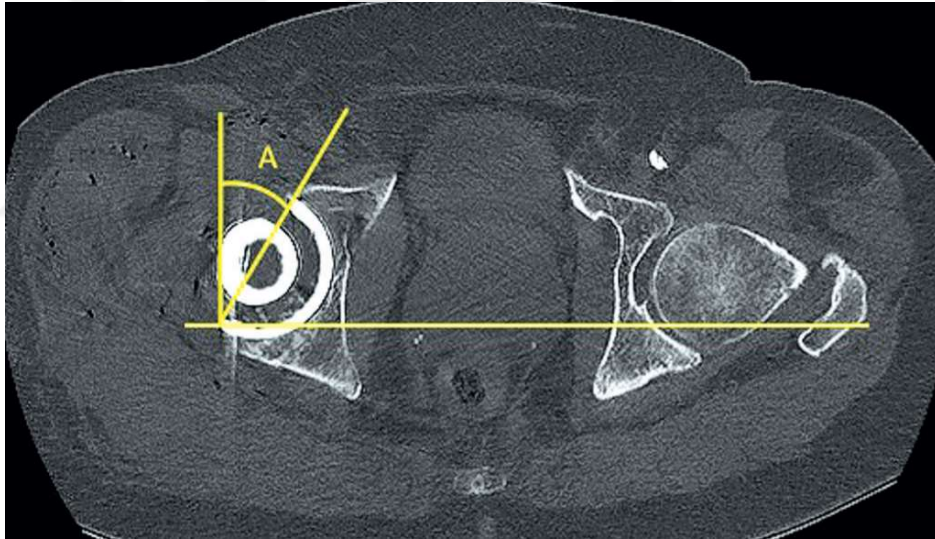


**Şekil 2.13.** Lewinnek metoduna göre asetabular bileşenin anteversiyon açısının ölçülme tekniği (Ertuş ES ve ark.(28) alınmıştır).

Lewinnek metodunda asetabular bileşenin anteversiyonu yanında eğim (inklinasyon) açısı da önemlidir. Asetabular bileşenin eğim açısı, ön-arka pelvis grafisinde anteversiyon ölçülürken çizilen, asetabular bileşenin radyografide görülen inferomedial ve superolateral köşelerini birleştiren çizgi ile her iki iskiumun tuber ischiadicum'larını birleştiren çizgi arasında kalan açıdır (Şekil 2.14.). Lewinnek tarafından asetabular bileşenin anteversiyon ve eğim açıları için güven aralıkları belirlenmiştir. Bu değerler olarak belirlenmiştir. Anteversiyon ve eğim açıları BT kullanılarak da ölçülebilir (Şekil 2.15.). BT aksiyel kesitlerinde asetabular bileşenin ön ve arka noktalarından geçen çizgi ile dikey eksen arasında kalan açı anteversiyon açısını göstermektedir.  $40^{\circ} \pm 10^{\circ}$  eğim açısında ve  $15^{\circ} \pm 10^{\circ}$  anteversiyon açısında yerleştirilmiş asetabular bileşen doğru pozisyonda yerleştirilmiş olarak kabul edilir.



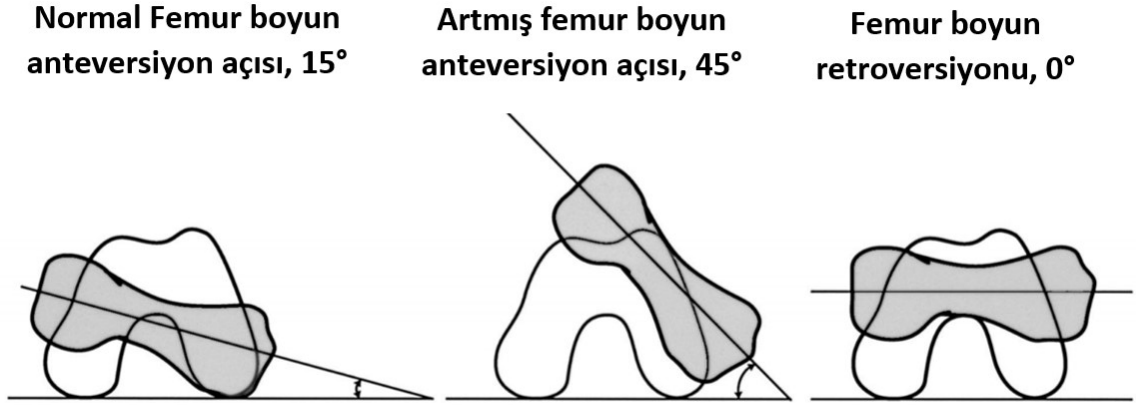
**Şekil 2.14.** Asetabular bileşenin eğim açısının ölçülmesi (Ertuş ES ve ark.(28) alınmıştır).



**Şekil 2.15.** Bilgisayarlı tomografi kullanılarak asetabular bileşenin anteversiyon açısının ölçülmesi.

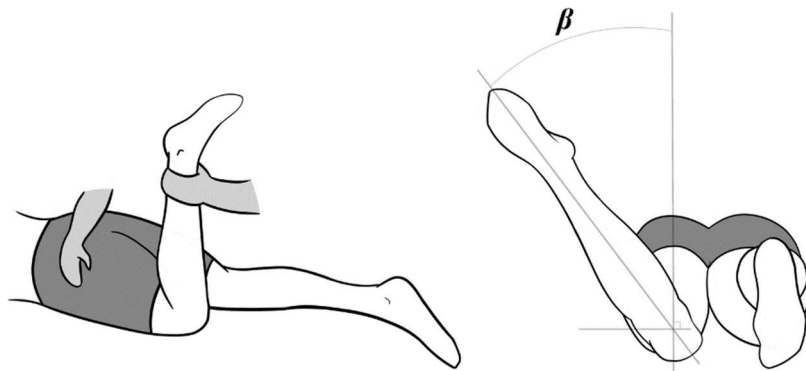
TKA'da asetabular bileşenin pozisyonu radyografi veya BT kullanılarak ölçülebilirken femoral bileşenin değerlendirilmesi için BT kullanılması standart haline gelmiştir. Femur kemiğinin proksimal kısmı distal kısmına göre anatomik olarak öne doğru açılmaktadır (Şekil 2.16.). Bu yaptığı açılanmaya anteversiyon ya da antetorsiyon ismi verilir. Radyografik olarak ölçülebileceğini belirten çalışmalar olsa

da özel radyografiler çekilmesi gerekmekte ve bunların çekimi sırasında hastaya verilmesi gereken uygun pozisyonun elde edilmesi zor olmaktadır (4).



**Şekil 2.16.** Femur anteversiyonu (Cibulka MT ve ark (29) alınmıştır).

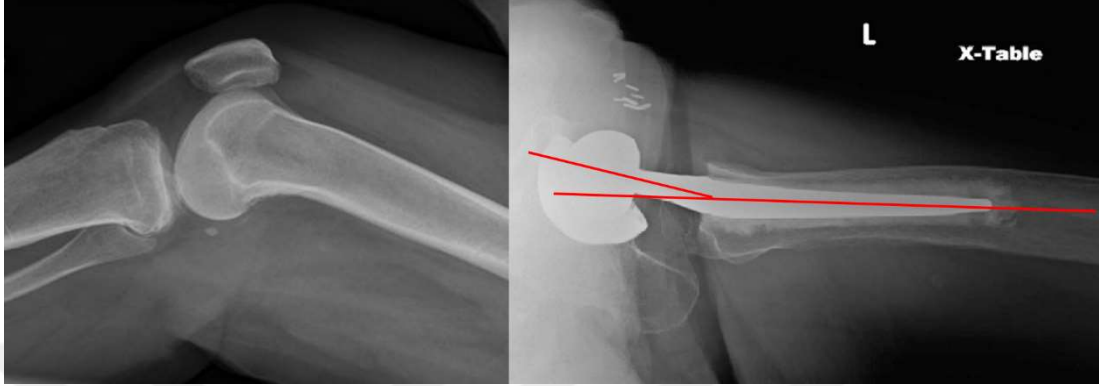
Klinik muayene ile femur anteversiyonunu ölçmek için Craig (trokanter prominans) testi kullanılmaktadır (Şekil 2.17.). Bu muayene hasta yüzüstü (pron) pozisyonda, diz 90° fleksiyonda iken trochanter major en belirgin yerinden elle hissedilinceye kadar bacak dışa döndürülür. Muayene masası ile hastanın bacağı arasındaki açı anteversiyon değerini gösterir. Fakat bu muayene testi muayeneyi yapan kişiye göre değişebilmektedir (30, 31).



**Şekil 2.17.** Craig testi (Chen BPJ ve ark (31) alınmıştır).

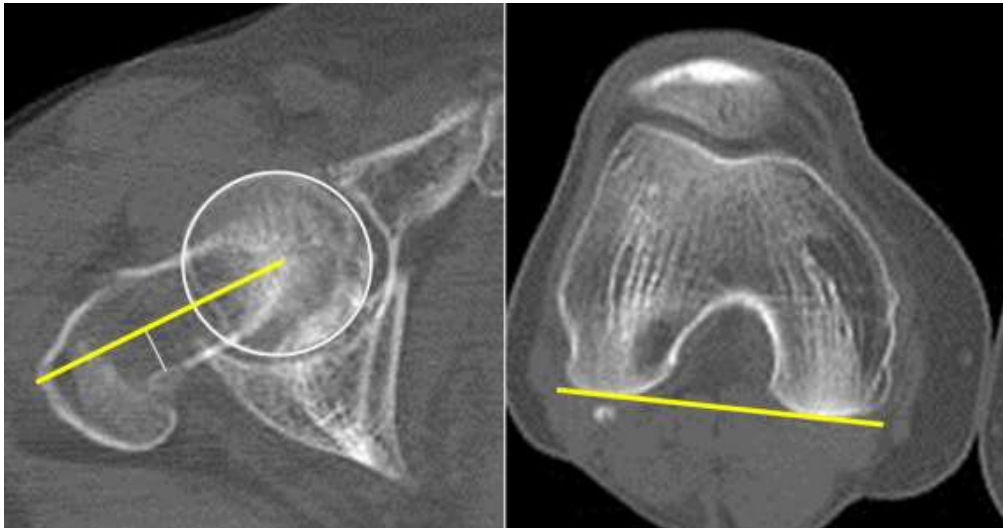
Radyografik olarak femur anteversiyonu ölçümünde yan diz ve yan kalça grafileri kullanılır. Femur'un medial ve lateral condylus'ları tam olarak üst üste binecek şekilde çekilen yan diz grafisi alındığı sırada aynı pozisyonda kalça tam yan grafisi çekilmelidir. Radyografide görülen collum femoris ile corpus femoris arasında

kalan açı femur anteversiyon açısını verecektir (Şekil 2.18.). Radyografi çekilme sırasında medial ve lateral condylus'ların tam olarak üst üste getirmek ve kalçaya da röntgen ışınının tam yan olarak gelmesi teknik açıdan zor olacağı için bu yöntem rutin olarak kullanılmamaktadır.



**Şekil 2.18.** Radyografik olarak femur anteversiyonu ölçülmesi.

Femur anteversiyonu ölçülmesi için günümüzde sıklıkla BT tercih edilmektedir. Murphy ve ark (32) tarafından 1987 yılında tanımlanan ölçüm tekniği hala güncelliğini korumaktadır. Bu teknikte distal femur'dan geçen BT kesitlerinden medial ve lateral condylus'ların en arka sınırını birleştiren posterior kondilar aks belirlenir. Femur başı ve boyununun ortasından geçen aks ile posterior kondiler aks izdüşümleri arasında kalan açı değeri femur anteversiyon açısını verecektir (Şekil 2.19.).

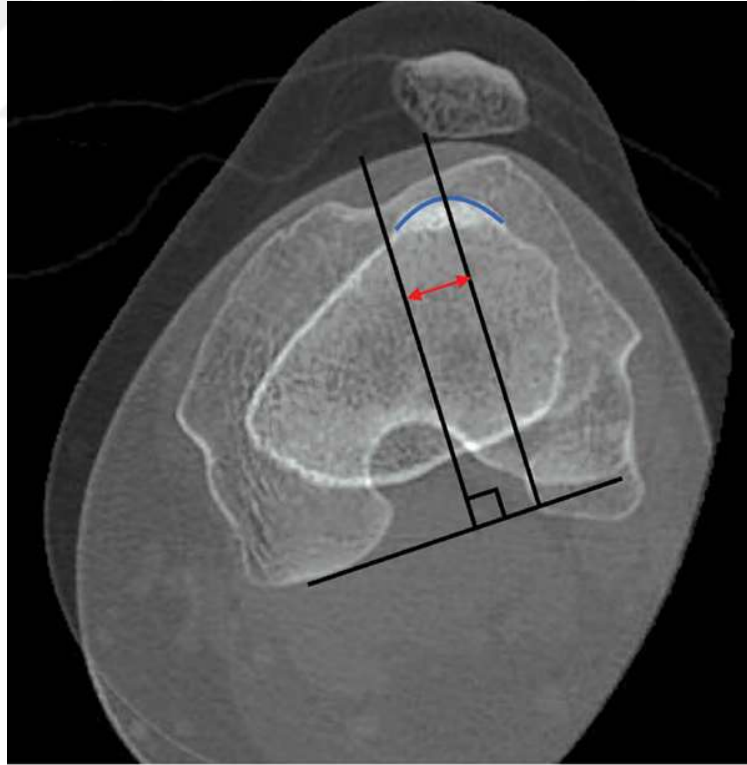

**Şekil 2.19.** Murphy tekniği ile BT kullanılarak femur anteversiyonu ölçümü.

### 2.3. İzdüşümsel Ölçüm Örneği Olarak Tuberositas Tibiae ile Facies Patellaris'in En Derin Bölgesi Arasındaki Mesafenin Ölçümü

Tuberositas tibiae ile facies patellaris'in en derin bölgesi arasındaki mesafe, facies patellaris'in en derin kısmına göre tuberositas tibiae'nin yanallaşmasını gösterir. Birçok çalışmada bu mesafenin artması yani tuberositas tibiae'nin yanallaşması patella çıkıkları ile ilişkili bulunmuştur (33, 34). Patella-femur bozukluklarının değerlendirilmesinde ve patella çıkıklarının cerrahisinde bu mesafenin ölçümü cerrahi teknik belirlenmesi amacı ile yol gösterici olmaktadır (35).

Tuberositas tibiae ile facies patellaris'in en derin bölgesi arasındaki mesafe ölçümünde BT kesitleri kullanılır. Aksiyel kesitler üzerinden facies patellaris'in en derin bölgesi işaretlenir ve sonrasında tuberositas tibia'nın en belirgin olduğu yer ölçülür (Şekil 2.20.). İzdüşümsel olarak bu iki arasındaki mesafe alınır. Literatürdeki bir çalışmada normal bireylerde bu mesafe  $13.6 \pm 8.8$  mm olarak bulunmuştur (36). Patella yerleşim bozukluklarında bu mesafe artmaktadır.



**Şekil 2.20.** Bigisayarlı tomografi aksiyel kesitlerinde tuberositas tibiae ile facies patellaris'in en derin bölgesi arasındaki mesafenin ölçümü.

Tuberositas tibiae ile facies patellaris'in en derin bölgesi arasındaki mesafe patella çıkığı olan kişilerde artmaktadır. Patella'nın dış tarafa çıkıklarında bu mesafe mutlaka ölçülmelidir (37). Tuberositas tibiae ile facies patellaris'in en derin bölgesi arasındaki mesafe 2 cm altında ise medial patellofemoral ligament (retinaculum patellae mediale'nin kalınlaşmasıyla oluşur) rekonstrüksiyonu yeterli iken 2 cm üzerinde olması durumunda tuberositas tibiae'ya kemik kesisi yapılarak mediale taşınması gerekmektedir (38, 39).




### 3. GEREÇ VE YÖNTEM

Çalışmamızda hipotezimiz doğrultusunda tüm femur kemiğini içerecek şekilde BT görüntüleri gerekmektedir. Bu nedenle 15 Ekim 2019 tarihinde Hacettepe Üniversitesi Girişimsel Olmayan Klinik Araştırmalar Etik Kurulu'ndan GO 19/991 proje numaralı ve 2019/24-21 karar numaralı etik kurul onayı alındı. Hacettepe Üniversitesi Hastanesi'nde son 5 senede çekilmiş femur BT'leri incelendi. Fakat tüm femur kemiğini içeren, patolojisiz doğru pozisyonda çekilmiş BT görüntüleri bulunamadı. BT'lerde femur'un proksimal ya da distal uçlarında bozukluklar ya da geçirilmiş ameliyatlara mevcuttu. Proksimal ve corpus kısmı olanlarda distal kısım ya da distal kısım içerenlerde proksimal kısım gözükmemekteydi. Çoklu travma nedeni ile gelen ve tüm vücut BT çekilen hastalarda femur uygun pozisyonda değildi ya da kalın kesitli BT çekildiğinden ölçümlerimizin yapılmasına uygun değildi. Bu nedenle kadavralardan elde edilmiş kuru kemik ince kesitli BT'ler üzerinden çalışmaya devam edildi. Anatomi arşivinde yer alan 61 adet kuru femur kemiğinin BT'leri üzerinden çalışma yapıldı.

#### 3.1. Radyolojik ölçümler

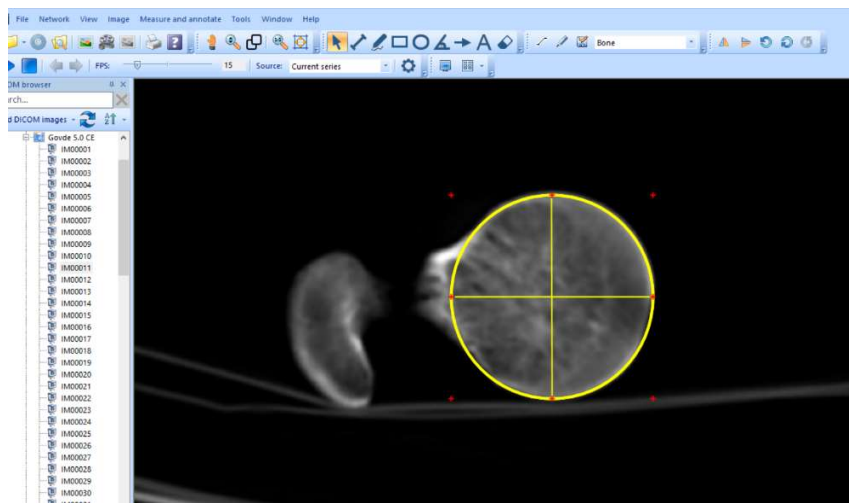
Çalışmamızda BT kesitleri üzerinden ölçümler yapımı sırasında lisans ücretine tabi olmayan programlar içerisinde en kapsamlı ölçüm yapabilmeye izin verebilen bir program seçmek istedik. Araştırmalarımız sonucu bu şartları sağlayan "MicroDicom viewer" adlı programı tercih ettik (Şekil 3.1.). "MicroDicom viewer" programı açışal ölçümler yapmaya izin vermekte, görüntüler üzerine daire şekli çizilebilmeyi sağlamaktadır. Çizimler ve ölçümler sırasında arayüzü kullanışlı olup denediğimiz diğer ücretsiz programlara göre avantajlıdır. Aynı zamanda farklı kesitlerde görüntüleri üst üze getirip izdüşümsel ölçüm yapılabilmesine izin vermektedir. Femur anteverسیون ölçümlerinde izdüşümsel ölçümlerin yapılması gerekmektedir.



Şekil 3.1. MicroDicom Viewer programı.

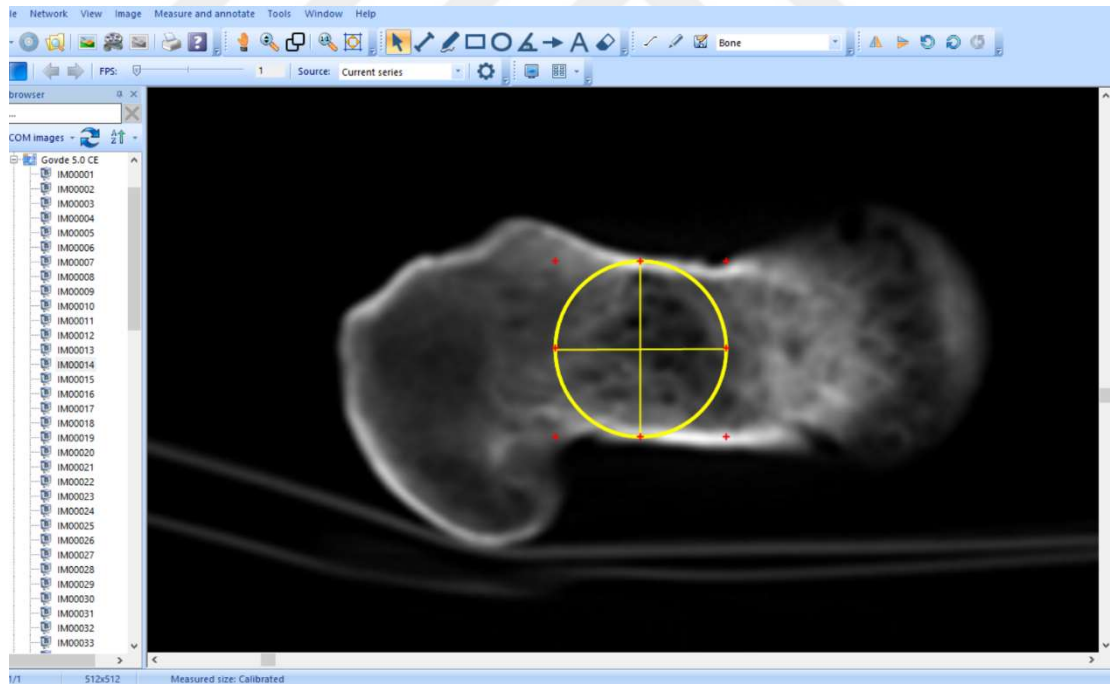
### 3.2. Proksimal Aks Belirlenmesi

Ölçümler yapılırken öncelikle femur'ların literatürde tanımlanan (32) şekilde anteversiyon ölçümleri yapıldı. Femur anteversiyonu ölçümünde BT aksiyel kesitleri kullanılmaktadır. Aksiyel kesitlerde caput femoris en geniş ve yuvarlak gözüktüğü kesitte daire çizme imgeci kullanılarak caput femoris'i tam örtecek şekilde bir daire çizilir (Şekil 3.2.). Daha sonra birbirlerini dik açıyla kesecek şekilde dikey ve yatay olarak daire çapları çizilir (Şekil 3.2.). Kesişim noktası caput femoris'in merkezidir.



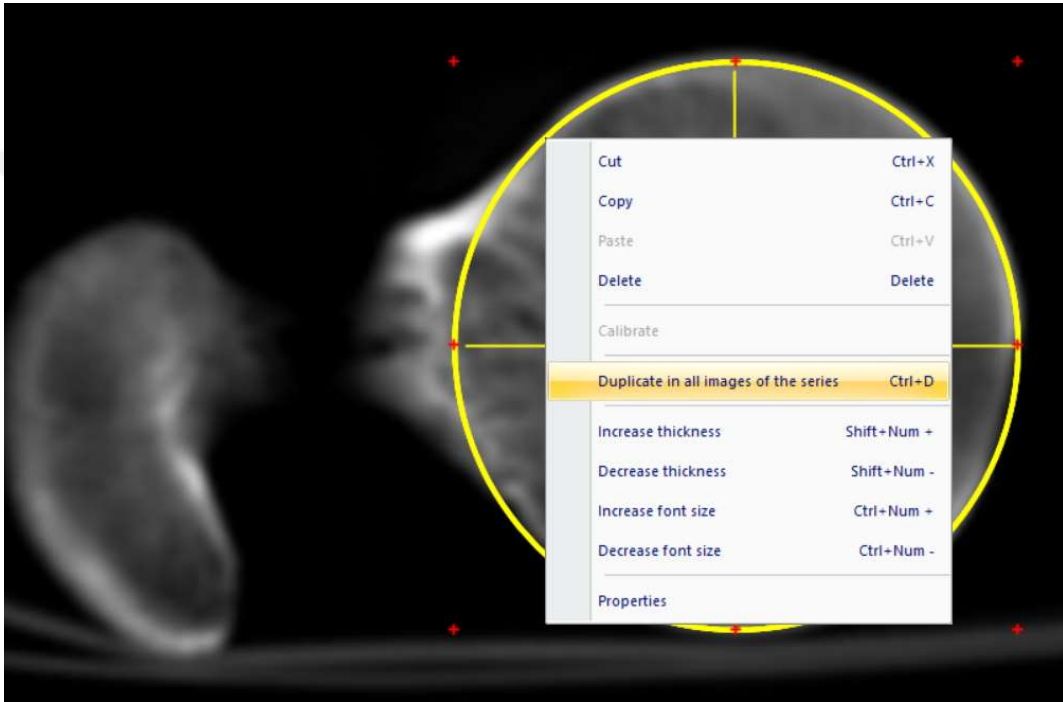
Şekil 3.2. Aksiyel kesitlerde caput femoris merkezinin belirlenmesi.

Femur anteversiyonu ölçümünün sonraki aşamasında collum femoris orta noktasının belirlenmesi kısmına geçilir. BT aksiyel kesitlerinde caput femoris'ten aşağı inilerek collum femoris seviyesine gelinir. Collum femoris'in en geniş olduğu kesit belirlenir. Collum femoris'in en geniş olduğu kısım ön ve arka kortekslerinin tam olarak ve birbirine paralel olacak şekilde görüldüğü kesittir. Ölçüm yapılacak aksiyel BT kesiti belirlendikten sonra collum femoris merkezinin belirlenmesi gerekmektedir. Merkez belirlenmesinde iki farklı yöntem kullanılabilir. Birincisi birbirine paralel olan ön ve arka korteksleri birleştirecek şekilde dik bir doğru parçası çizilerek boyu ölçülür. Ölçülen boy miktarının tam orta noktası merkez olacaktır. Diğer yöntem ise caput femoris merkez noktasının belirlenmesinde olduğu gibi, collum femoris ön ve arka kortekslerine teğet geçecek şekilde bir daire çizilerek, daire çapları çizilmesi sonrasında collum femoris merkez noktasının belirlenmesidir. Çizilen daire olabildiğince trochanter major'a yakın olmalıdır. Radyolojik olarak ölçüm kolaylığı ve doğruluğu sağlaması bakımından ikinci yöntem kullanılmıştır (Şekil 3.3.).



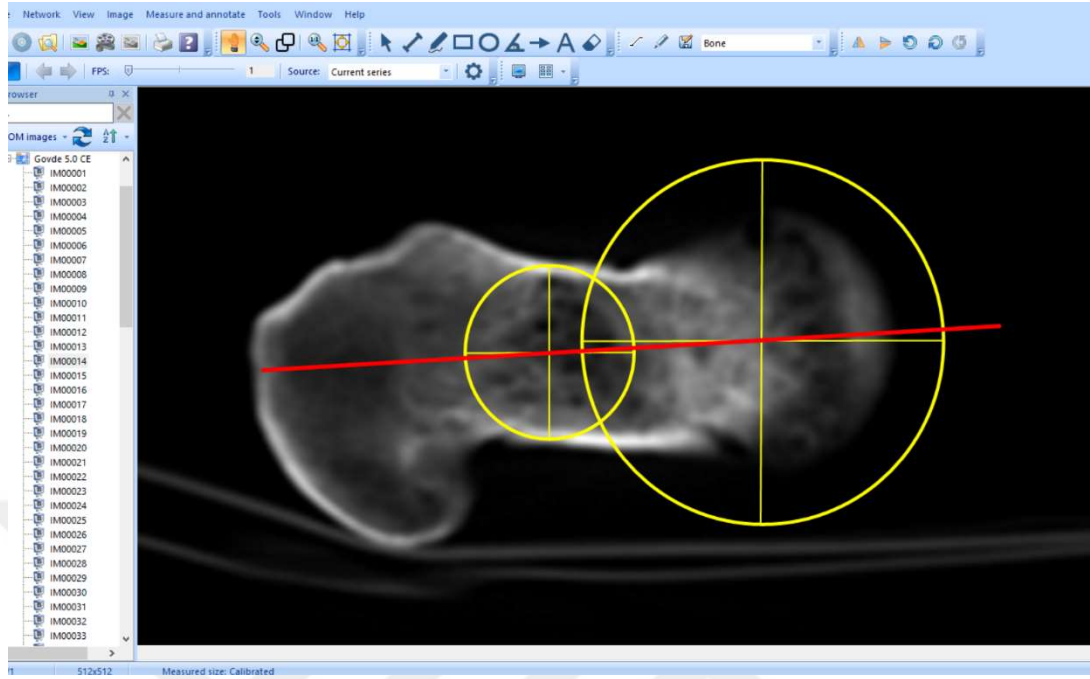
**Şekil 3.3.** Collum femoris merkez noktasının belirlenmesi.

Aksiyel kesitlerden caput femoris ve collum femoris merkez noktalarının belirlenmesi sonrasında diğer aşamada izdüşümsel olarak bu noktaların birleştirilmesidir. “Microdicom Viewer” programı çizilen şekiller arasında izdüşümsel ölçüm yapabilmeye izin vermektedir. Caput femoris merkez noktasının bulunduğu aksiyel kesite gelinerek çizilen daire ve çizgilere sağ klik yapılır. Çıkan sekmelerde “Duplicate in all images of the series” yazan sekmeye tıklanarak çizilen daire ve çizgiler tomografinin diğer aksiyel kesitlerine aktarılır (Şekil 3.4.).



**Şekil 3.4.** Caput femoris’in merkez noktasının izdüşümsel çizim yapılabilmesi için diğer kesitlere aktarılması.

BT aksiyel kesitlerinden caput femoris üzerine çizilen daire ve çizgiler, collum femoris üzerine çizilen daire ve çizgilerin yanına aktarılması sonrasında, collum femoris’ten geçen aksiyel kesit açılır. Caput femoris ve collum femoris merkez noktaları aynı kesitte tespit edildikten sonra, her iki merkez noktalarından geçecek şekilde bir çizgi çizilir (Şekil 3.5.). Bu çizgi, sonraki aşamalarda femur distaline çizilecek aks çizgisi ile birlikte değerlendirilip femur anteversiyon açıları tespit edilecektir.

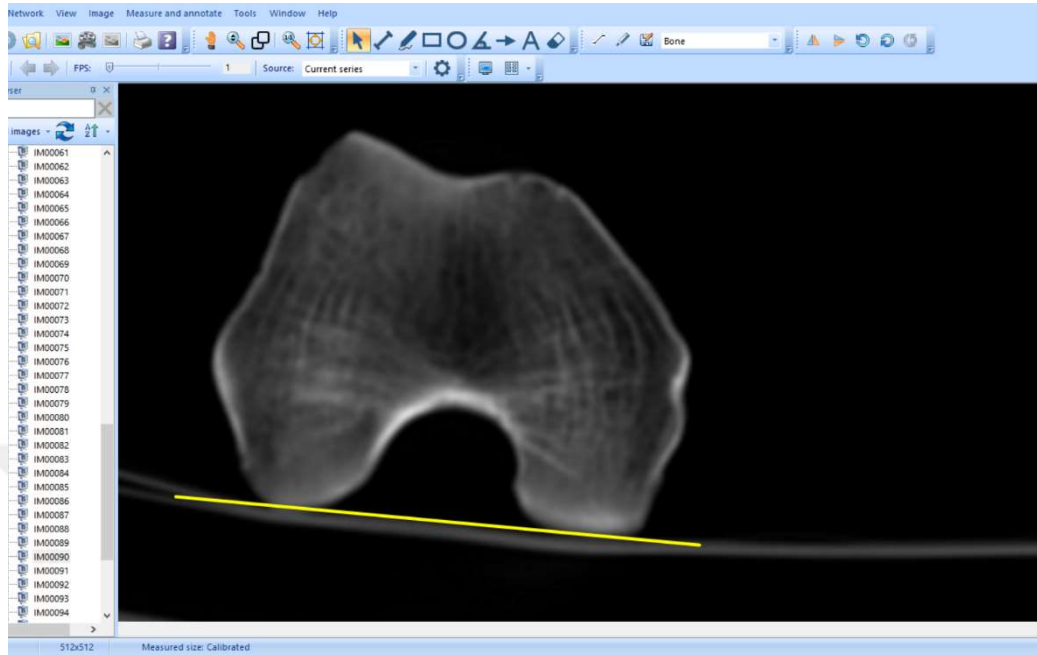


**Şekil 3.5.** Caput femoris ve collum femoris merkez noktalarından geçen çizginin çizilmesi.

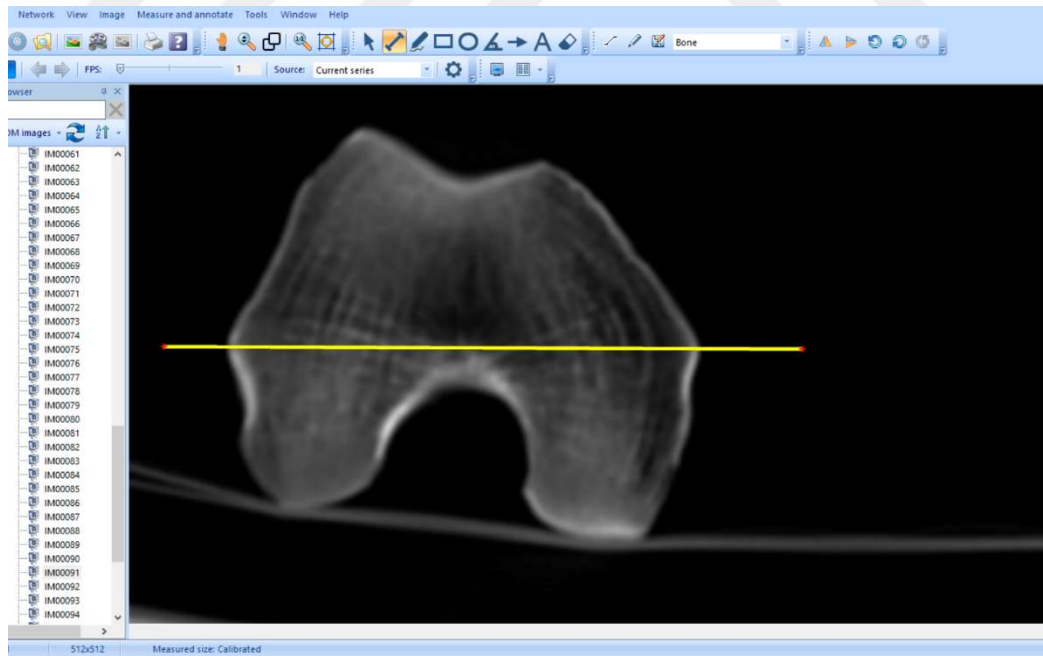
### 3.3. Posterior Kondiler Aks ve Transepikondiler Aks Belirlenmesi

Caput femoris ve collum femoris merkez noktalarının tespiti sonrasında BT kesitlerinden femur alt ucuna ilerlenerek condylus medialis ve lateralis'in arka sınırının en belirgin olduğu kesit tespit edilir. Her iki condylus arka sınırını birleştirecek şekilde çizgi çizilir. Bu çizgi posterior kondiler aks olarak isimlendirilir (Şekil 3.6.).

Aynı zamanda femur anteversiyon ölçümünde transepikondiler aks da kullanılabilir. Aksiyel kesitlerden epicondylus medialis ve epicondylus lateralis en belirgin olduğu kesit tespiti sonrasında, her iki epicondylus'u birleştiren çizgi de transepikondiler aks olacaktır (Şekil 3.7.). Femur anteversiyonu ölçümlerinde kullanılan her iki aks arasında fark olup olmadığı, varsa da ortalama kaç derece olduğu da bu çalışmada araştırılacaktır.



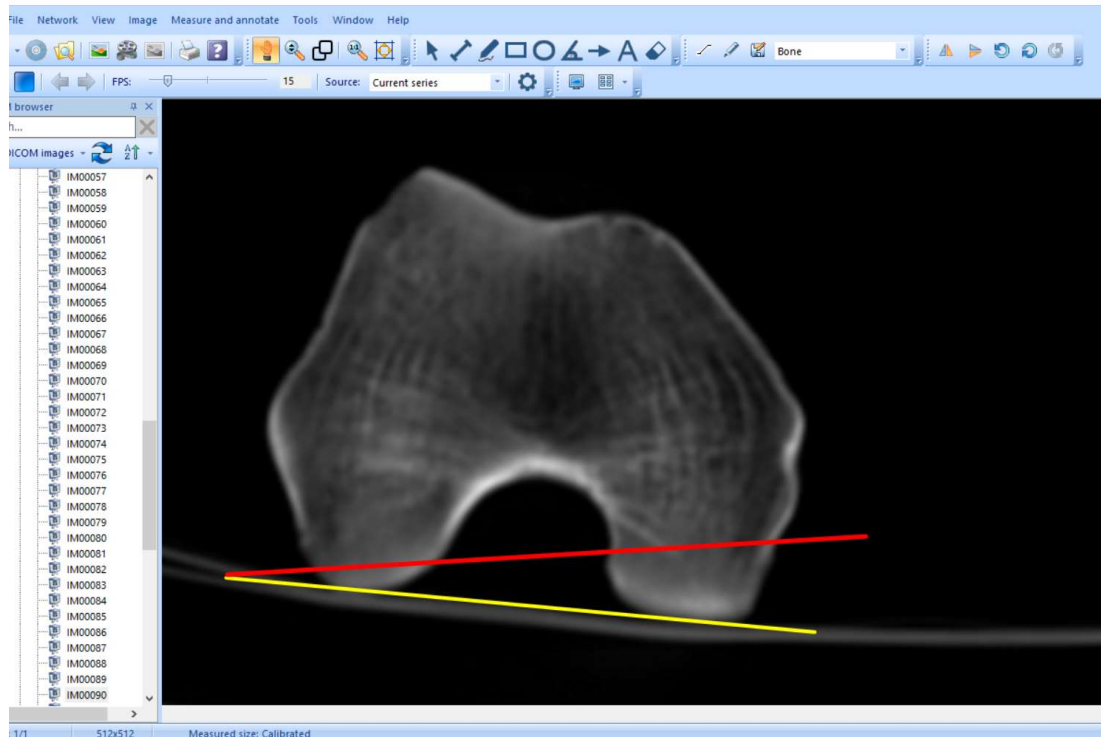
Şekil 3.6. Posterior kondiler aksın belirlenmesi.



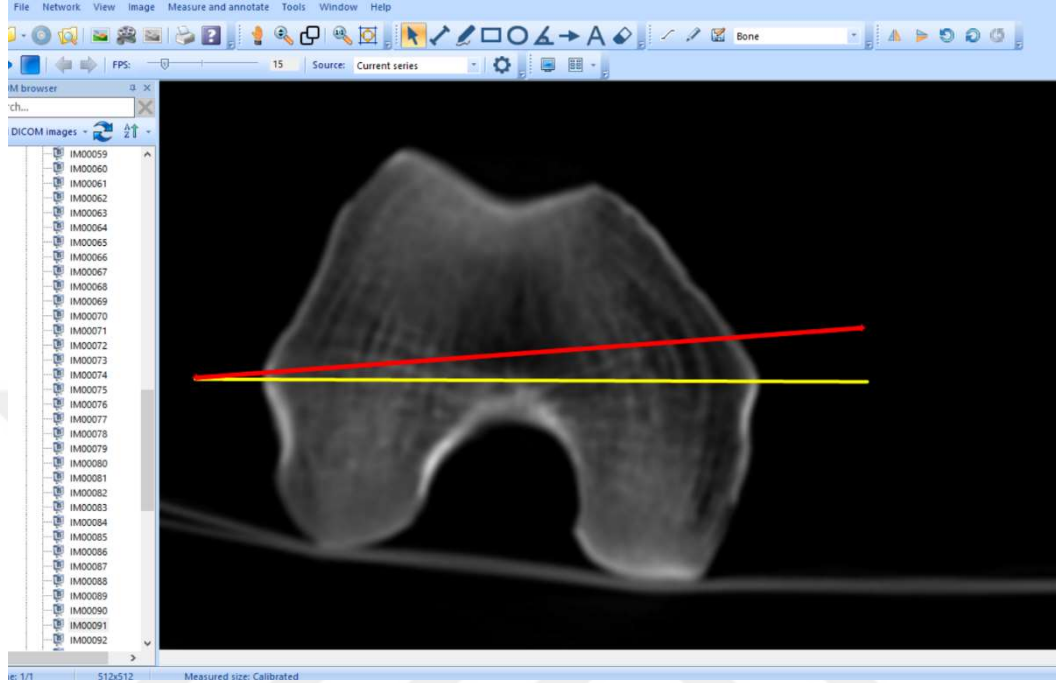
Şekil 3.7. Transepikondiler aksın çizilmesi.

Posterior kondiler aks ve transepikondiler aks belirlendikten sonra, izdüşümsel açı ölçülmesi evresine geçilir. BT aksiyel kesitlerinden collum femoris seviyesindeki caput femoris ve collum femoris merkez noktalarını birleştiren çizginin çizildiği kesit bulunur. Merkez noktalarını birleştiren çizgi üzerinde sağ klik yapıldığında açılan sekmelerde “Duplicate in all images of the series” yazana tıklanarak bu çizgi diğer kesitlere aktarılmış olur. Posterior kondiler aksın ve transepikondiler aksın çizildiği kesitlere proksimal aks çizgisi aktarılır. Sonrasında programdaki açı ölçme işaretine tıklanarak her iki aks arasındaki açı ölçülür (Şekil 3.8. ve Şekil 3.9.). Bu açı femur anteversiyon açısını gösterecektir.

Posterior kondiler aks kullanılarak yapılan ölçüm ile transepikondiler aks kullanılarak yapılan ölçüm arasında bir miktar fark olması doğaldır. Literatürde de tarif edildiği şekilde (32) femur anteversiyonu ölçümünde esas alınan aks posterior kondiler aksın kullanılarak yapılan ölçümdür.



**Şekil 3.8.** Posterior kondiler aks kullanılarak femur anteversiyonu ölçümü ( $9^\circ$  olarak ölçülmüştür).

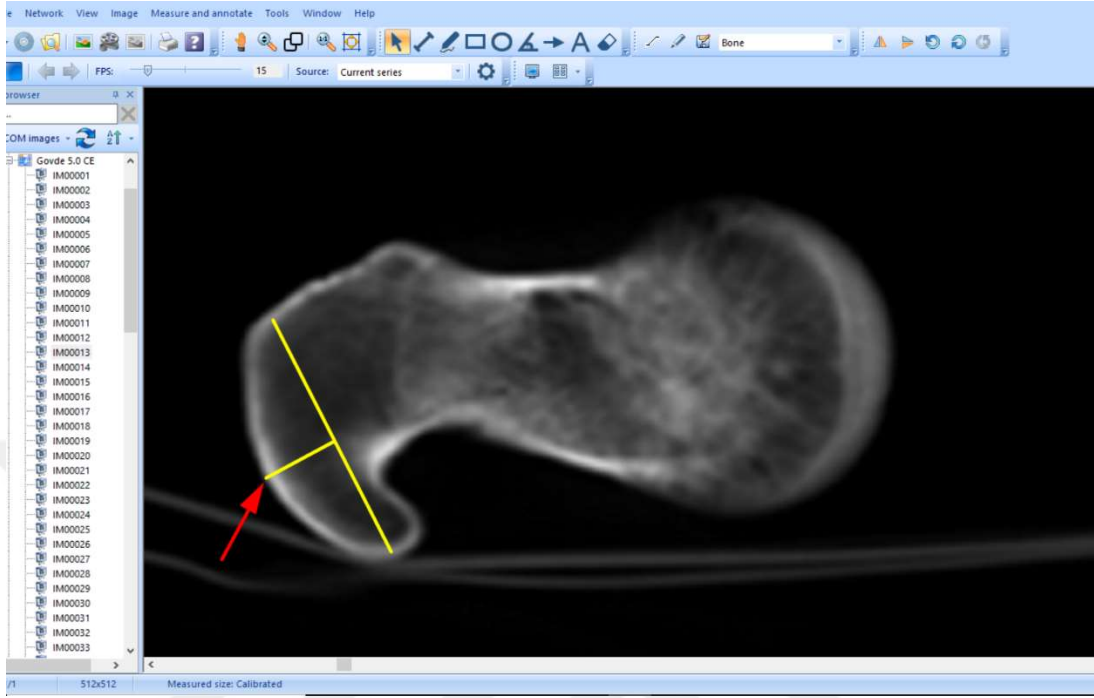


**Şekil 3.9.** Transepikondiler kondiler aks kullanılarak femur anteversiyon ölçümü ( $5^\circ$  olarak ölçülmüştür).

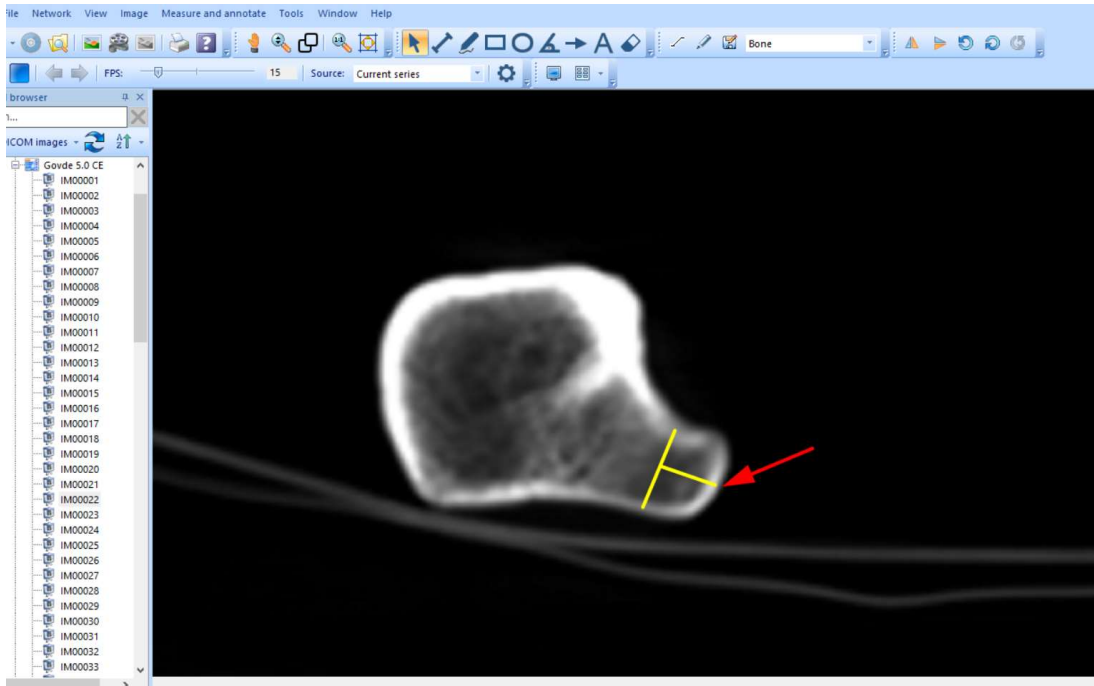
### 3.4. İntertrokanterik Aks belirlenmesi

Posterior kondiler aks ve transepikondiler aks kullanılarak femur anteversiyonu ölçümü sonrasındaki aşama trochanter major ve trochanter minor'un en belirgin noktalarını belirlemek ve izdüşümsel olarak bu noktaları birleştirmektir. BT aksiyel kesitlerinden trochanter major'un en belirgin gözüktüğü kesit seçilir. Bu kesitte trochanter major'un anterior ve posterior korteksleri arasında kalan ön-arka uzunluğu ölçülerek orta noktasından kortikal kısma doğru dik çizgi çizilir. Bu çizgi ile korteksin kesiştiği yer trochanter major'un en belirgin noktası olarak kabul edilir (Şekil 3.10.). Trochanter major'de olduğu gibi aynı şekilde trochanter minor'un de en belirgin noktası tespit edilir. Aksiyel kesitlerden trochanter minor'un en belirgin noktası tespit edilerek, anterior ve posterior korteksleri arasında kalan mesafe ölçülür ve yapılan ölçümün orta noktasından trochanter minor medial korteksine doğru dik bir çizgi

çizilir. Bu çizgi ve trochanter minor'un medial korteksi kesişim noktası trochanter minor'un en belirgin noktası olarak kabul edilir (Şekil 3.11.).

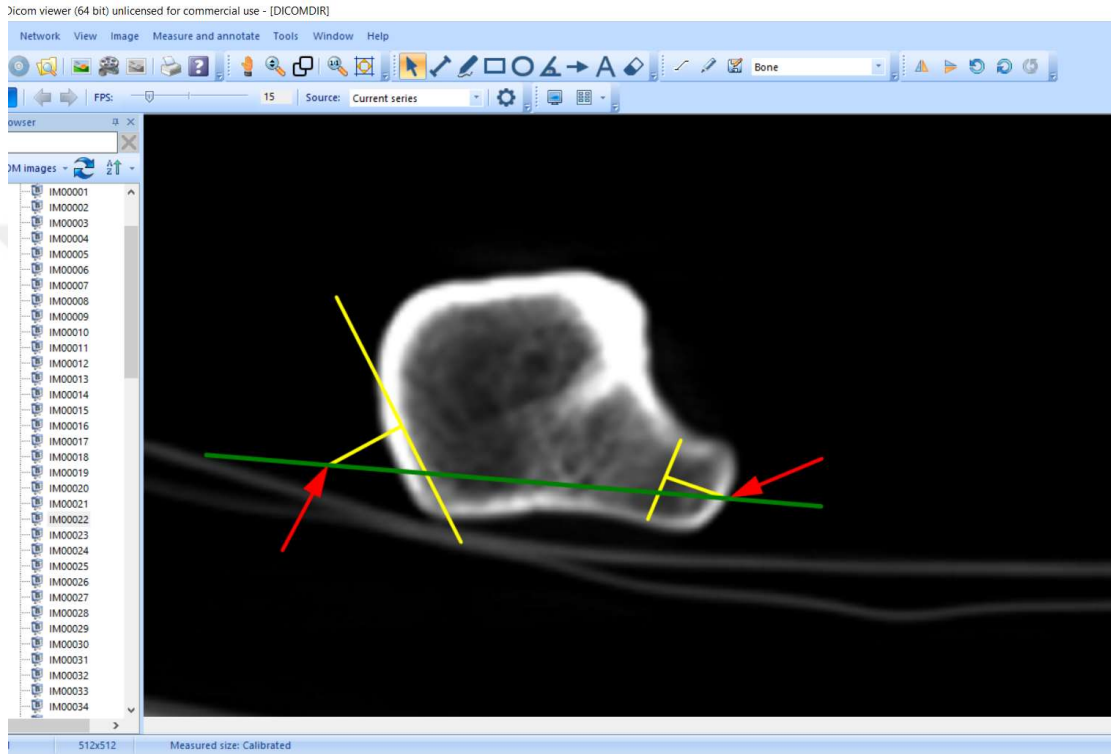


Şekil 3.10. Trochanter major'un en belirgin noktasının belirlenmesi.



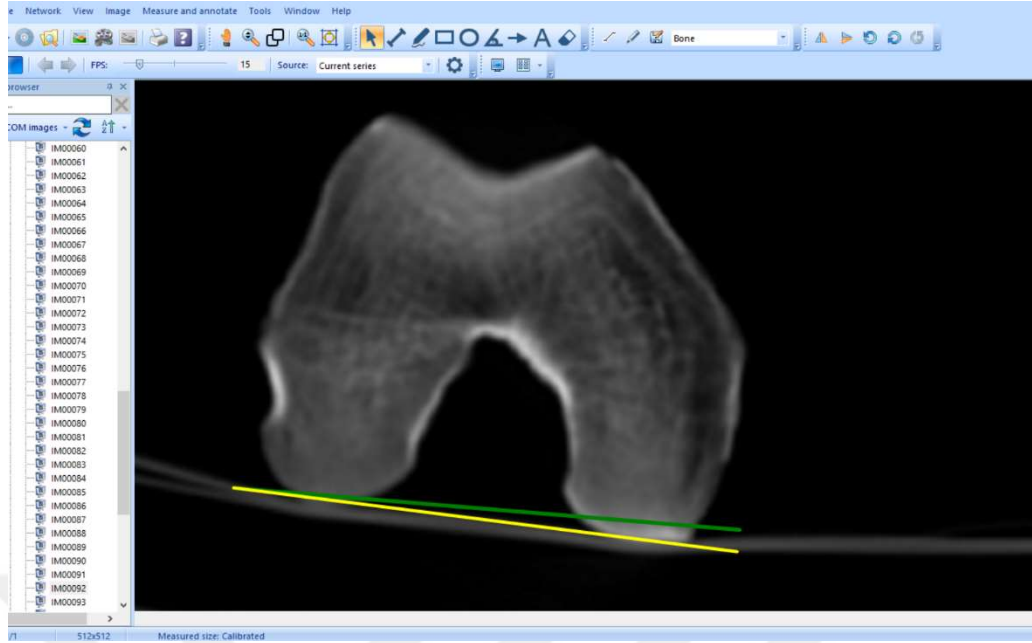
Şekil 3.11. Trochanter minor'un en belirgin noktasının belirlenmesi.

Trochanter major ve minor'un en belirgin noktaları belirlendikten sonra, trochanter major merkez noktası, kullanılan "MicroDicom Viewer" programının "Duplicate in all images of the series" sekmesine tıklanarak trochanter minor'un en belirgin noktasının belirlendiği BT aksiyel kesitine taşınır. Trochanter major ve trochanter minor'un en belirgin noktalarını birleştiren çizgi çizilir (intertrokanterik aks) (Şekil 3.12.).



**Şekil 3.12.** Trochanter major ve trochanter minor'un en belirgin noktalarını birleştiren çizginin çizilmesi (intertrokanterik aks).

Trochanter major ve trochanter minor'un en belirgin noktalarını birleştiren izdüşümsel çizgi çizimi sonrasında bu çizgi "MicroDicom Viewer" programının "Duplicate in all images of the series" sekmesine tıklanarak BT'nin distal kesitlerine aktarılır. Condylus lateralis ve condylus medialis'in en belirgin arka noktalarını birleştiren posterior femoral aks'ın çizilmiş olduğu kesitte intertrokanterik aks çizgisi ile arasındaki açı ölçülerek kaydedilir (Şekil 3.13.).

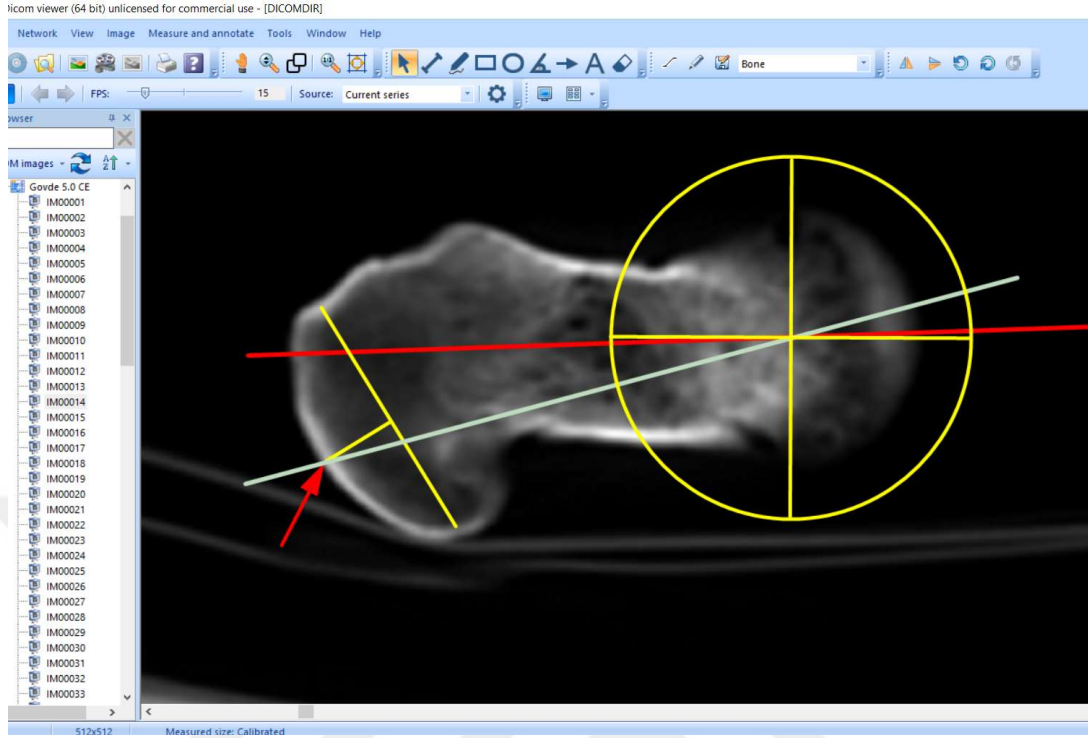


**Şekil 3.13.** Posterior kondiler aks (sarı) ile intertrokanterik aks (yeşil) arasındaki açının ölçülmesi ( $2^\circ$  olarak ölçülmüştür).

### 3.5. Trochanter Major ve Trochanter Minor Retroversiyonlarının Belirlenmesi

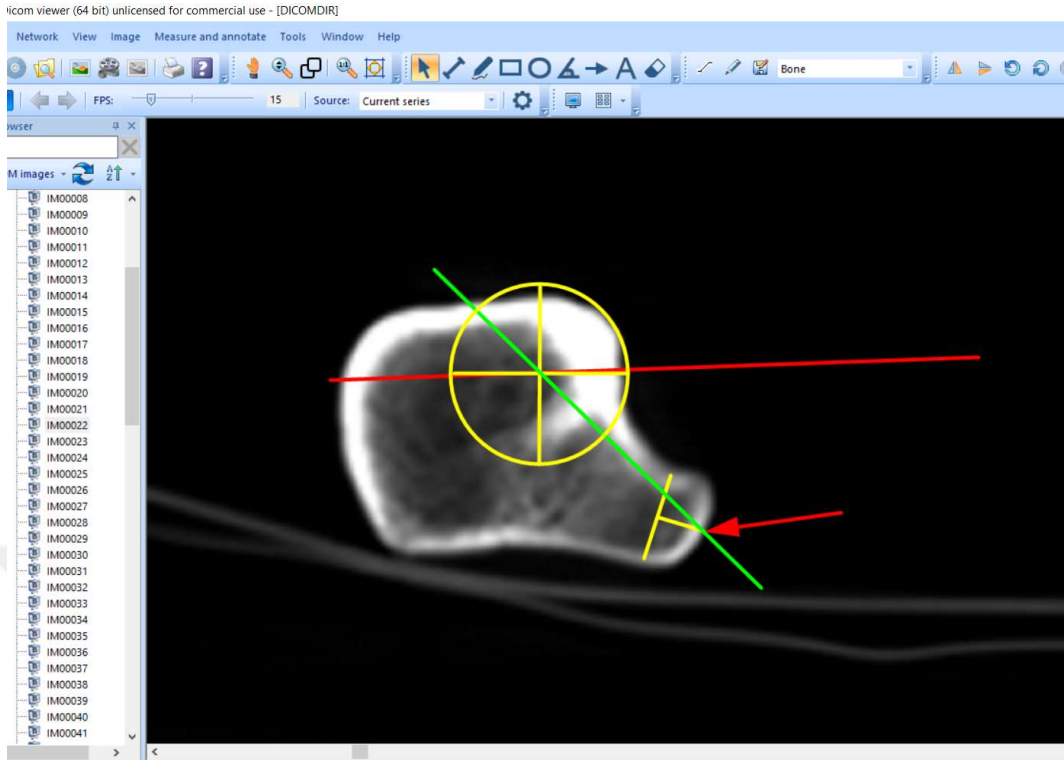
Bu çalışmada değerlendirilmek istenen diğer parametre de trochanter major ve trochanter minor'un retroversiyonudur. Caput femoris ve collum femoris merkezlerini birleştiren aks ile izdüşümsel olarak trochanter major ve trochanter minor'un en belirgin noktaları arasında kalan açı bize bu yapıların retroversiyon açılarını verecektir. Trochanter major retroversiyonu, femur anteversiyon bozukluğu nedeni ile yapılan femur derotasyon osteotomilerinde önemli rol oynayabilir. Retrovert yerleşimli trochanter major mevcutsa, yapılan osteotomi ile retroversiyon daha da artacağından dikkate alınması gereken bir faktördür (40).

Caput femoris ve collum femoris merkez noktalarının birleştirilmiş olduğu aksiyel kesitte, çizilmiş olan daire ve çizgiler "Duplicate in all images of the series" sekmesine tıklanarak trochanter major'un en belirgin noktasının belirlenmiş olduğu aksiyel kesite aktarılır. Caput femoris ve collum femoris'in merkezi noktalarını birleştiren çizgi ile, caput femoris merkez noktası ile trochanter major en belirgin noktasını birleştiren çizgiler çizilerek arada kalan açı değeri ölçülür (Şekil 3.14.). Ölçülen açı değeri trochanter major'un retroversiyon değeri olarak kabul edilir.



**Şekil 3.14.** Trochanter major'un retroversiyonunun ölçülmesi. İzdüşümsel olarak caput femoris ve collum femoris merkez noktalarından geçen aks (kırmızı) ile izdüşümsel olarak caput femoris merkez noktası (sarı daire) ile trochanter major'un en belirgin noktası arasından geçen aks (gri) arasında kalan açıdır.  $13^{\circ}$  olarak ölçülmüştür.

Trochanter major retroversiyonu ölçüldükten sonraki aşamada trochanter minor retroversiyonu ölçülür. Caput femoris ve collum femoris merkez noktalarının birleştirilmiş olduğu aksiyel kesitte, çizilmiş olan daire ve çizgiler kullanılan programın "Duplicate in all images of the series" sekmesine tıklanarak trochanter minor'un en belirgin noktasının belirlenmiş olduğu aksiyel kesite aktarılır. Caput femoris ve collum femoris'in merkez noktalarını birleştiren aks ile, collum femoris merkez noktası ile trochanter minor en belirgin noktasını birleştiren aks çizgisi çizilir. Belirlenen iki aks çizgisi arasında kalan açı değeri ölçülür (Şekil 3.15.). Ölçülen açı değeri trochanter minor'un retroversiyon değeri olarak kabul edilir.



**Şekil 3.15.** Trochanter minor'un retroversiyonunun ölçülmesi. İzdüşümsel olarak caput femoris ve collum femoris merkez noktalarından (sarı daire) geçen aks (kırmızı) ile izdüşümsel olarak collum femoris merkez noktası ile trochanter minor'un en belirgin noktası arasından geçen aks (yeşil) arasında kalan açıdır.  $45^\circ$  olarak ölçülmüştür.

Bu çalışmada kadavralardan elde edilen kuru femur'ların aksiyel BT'leri üzerinde ölçümler yapılmıştır. Öncelikle femur kemiklerinin posterior kondiler aks ve transepikondiler aksları yardımı ile literatürde de daha önceden tanımlandığı şekilde (32) femur anteversiyon açıları ölçülmüştür. Sonrasında hipotezimizde olduğu gibi trochanter major ve trochanter minor en belirgin noktaları belirlenerek, bu noktalar yardımı ile belirlenen intertrokanterik aks yardımı ile sadece proksimal femur BT'si yardımı ile de femur anteversiyonu muhtemel olarak saptanıp saptanamayacağı tespit edilmeye çalışılmıştır. Aynı zamanda belirlenen akslara göre trochanter major ve trochanter minor'un yerleşimleri arasındaki farklılıkların ortaya konması amaçlanmıştır.

### 3.6. İstatistiksel Analiz

İstatistiksel analizler "IBM SPSS - Windows Version 23.0" yazılımı ile yapıldı. Sayısal değişkenler ortalama  $\pm$  standart sapma ve %95 güven aralığı olarak ifade

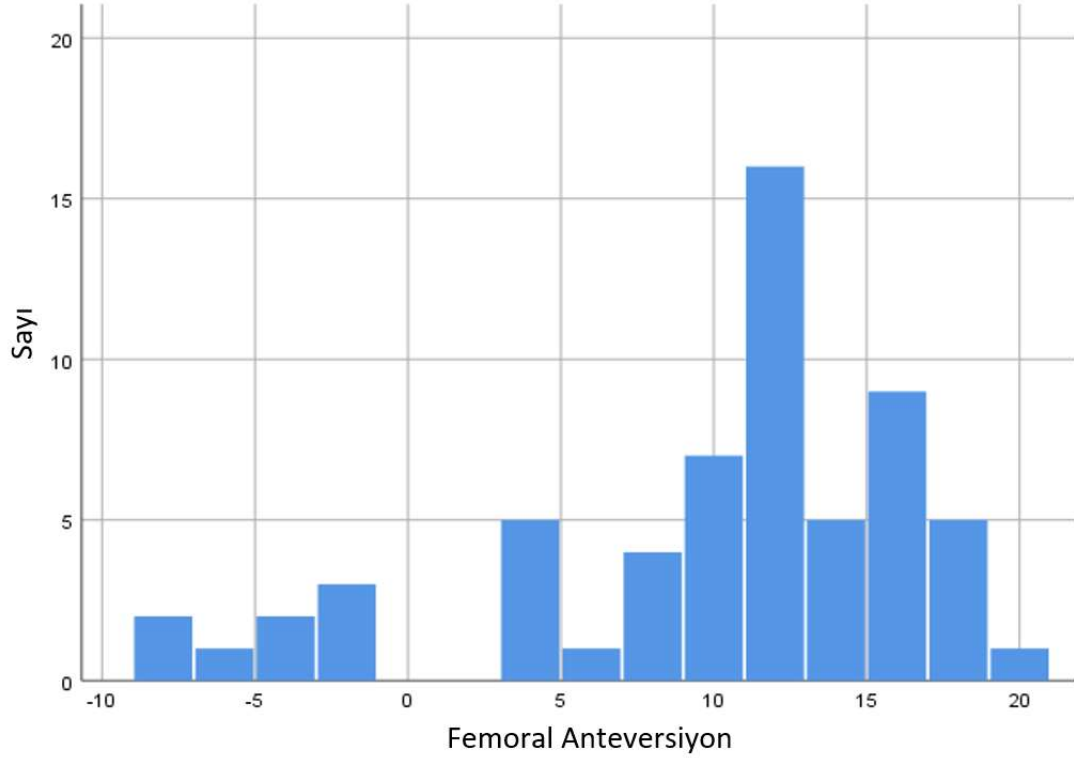
edilmiştir. Sürekli değişkenlerin normalliği *Shapiro Wilks Testi* ile test edildi. Değişkenlerin dağılımı kutu (*box-plot*) grafiklerinde gösterildi. Sürekli değişkenler arasındaki ilişki dağılım grafikleri ve Spearman korelasyon katsayısı ile gösterildi. 0,05'ten küçük bir “p” değeri istatistiksel olarak anlamlı kabul edildi.

---

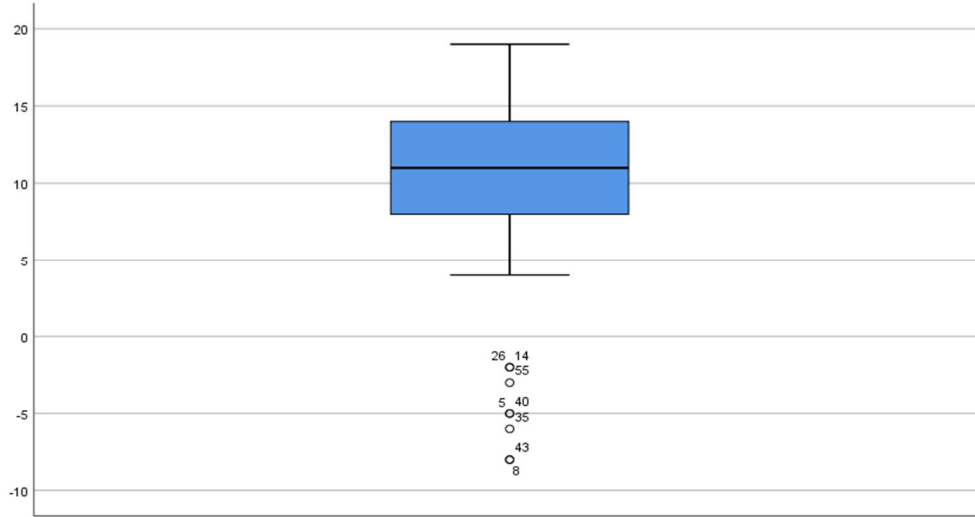


#### 4. BULGULAR

61 adet kadavradan elde edilen kuru femur kemiklerine öncelikle posterior kondiler aks kullanılarak femur anteversiyonu ölçümleri yapıldı. Sekiz kemikte negatif anteversiyon tespit edildi. En küçük anteversiyon değeri  $-8^{\circ}$  olarak bulundu. 53 adet kemikte ise pozitif femur anteversiyon değerleri elde edildi. En büyük değer  $19^{\circ}$  olarak ölçüldü. Ortalama femur anteversiyon açısı  $9,4^{\circ} \pm 6,7^{\circ}$  ve ortancası ise  $11^{\circ}$  olduğu görüldü. Posterior kondiler aks ile caput femoris ve collum femoris orta noktalarını birleştiren proksimal aks kullanılarak ölçülen femur anteversiyon ölçümlerinin dağılımı Şekil 4.1.'de gösterilmiştir. Açı değerlerinin dağılımının kutu grafiği ise Şekil 4.2.'de gösterilmiştir.

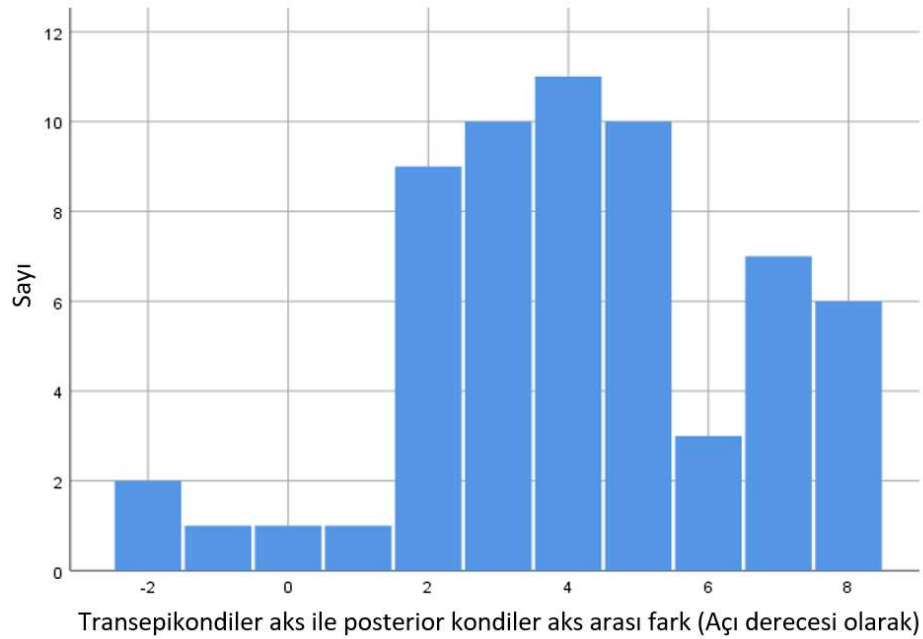


**Şekil 4.1.** Femur anteversiyon ölçümlerinin açı değerlerine göre dağılımını gösteren grafik.

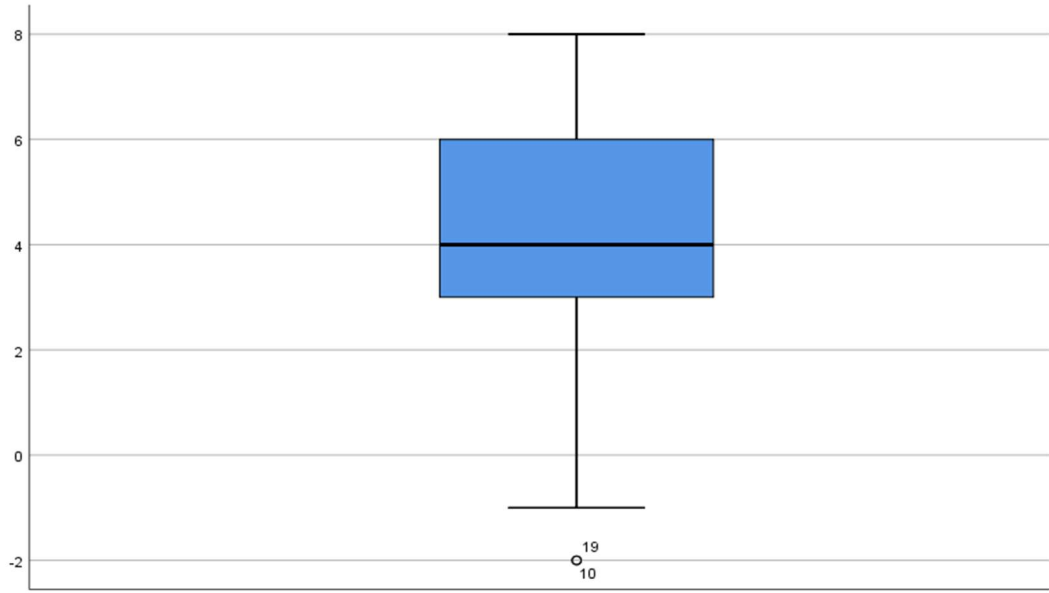


**Şekil 4.2.** Femur anteversiyon açılarının dağılımını gösteren kutu grafiği.

Posterior kondiler aks referans alınarak yapılan femur anteversiyon ölçümleri ile transepikondiler aks referans alınarak yapılan ölçümler arasında  $-2^{\circ}$  ile  $8^{\circ}$  arasında değişen farklar saptandı. Ortalama fark ise  $4,15^{\circ}$  olarak bulundu. İki farklı ölçüm arasında ilişki saptanmadı ( $P=0,77$ ). Transepikondiler aks ile yapılan ölçümlerin posterior kondiler aks alınarak yapılan ölçümlerden farkının dağılımı Şekil 4.3.'te görülmektedir. Açık farkının dağılımının kutu grafiği ise Şekil 4.4.'te görülmektedir.

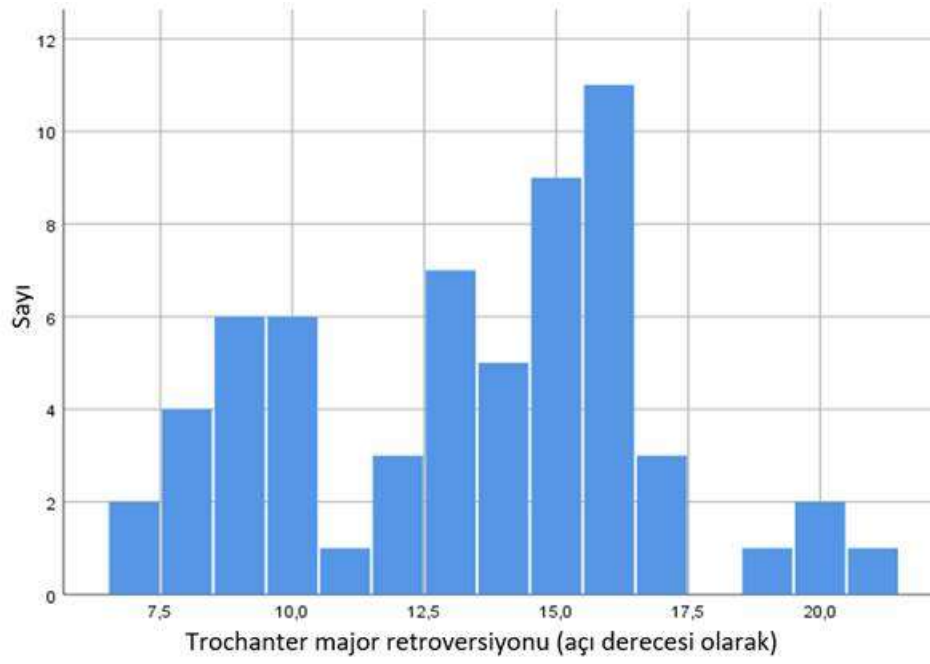


**Şekil 4.3.** Transepikondiler aks ile ölçülen femur anteversiyon açılarının posterior kondiler aks ile ölçülen değerlere göre farklılığını gösteren grafik.

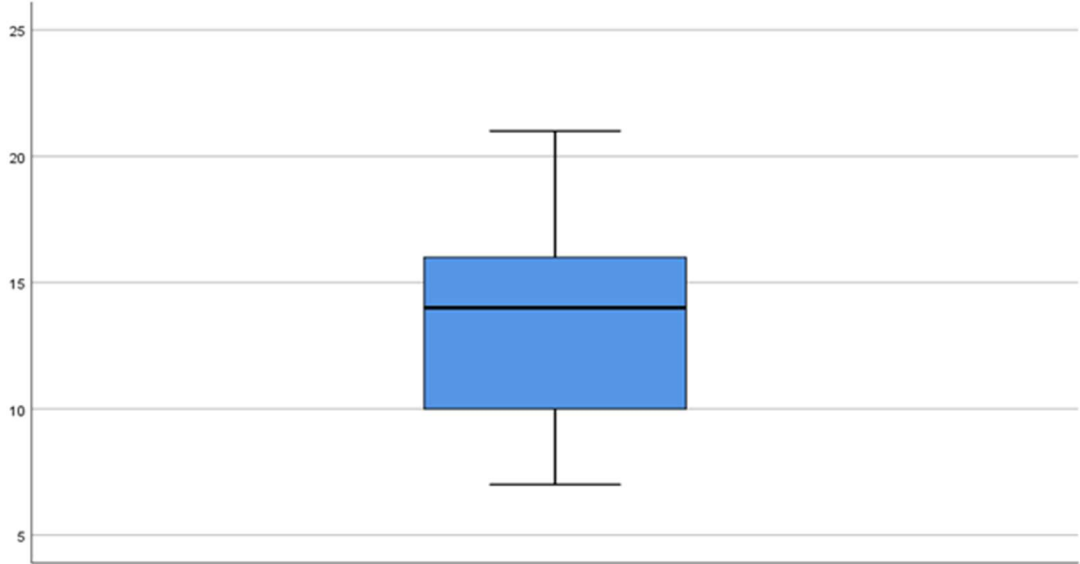


**Şekil 4.4.** Transepikondiler aks ile ölçülen femur anteversiyon açılarının posterior kondiler aks ile ölçülen değerlere göre farkının kutu grafiği.

Caput femoris ile collum femoris merkez noktalarından geçen çizgi ile caput femoris merkez noktası ile trochanter major en belirgin kısmından geçen çizginin izdüşümsel açı farkı ile ölçülen trochanter major retroversiyon açısı  $7^\circ$  ile  $21^\circ$  arasında değişmektedir. Ortalama retroversiyon değeri  $13,3^\circ \pm 3,4^\circ$ , ortanca retroversiyon değeri ise  $14^\circ$ 'dir. Femur anteversiyon değeri ile trochanter major retroversiyonu arasında istatistiksel olarak anlamlı bir değişim yoktur ( $P=0,32$ ). Femur anteversiyon açıları negatif olan sekiz kemikte ortalama trochanter major retroversiyonu  $17,4^\circ$ 'dir. Negatif femur anteversiyon açılarında trochanter major retroversiyonunun azalmaması önemlidir. Trochanter major retroversiyon açılarının dağılım grafiği Şekil 4.5.'te ve dağılımın kutu grafiği ise Şekil 4.6.'da gösterilmiştir.

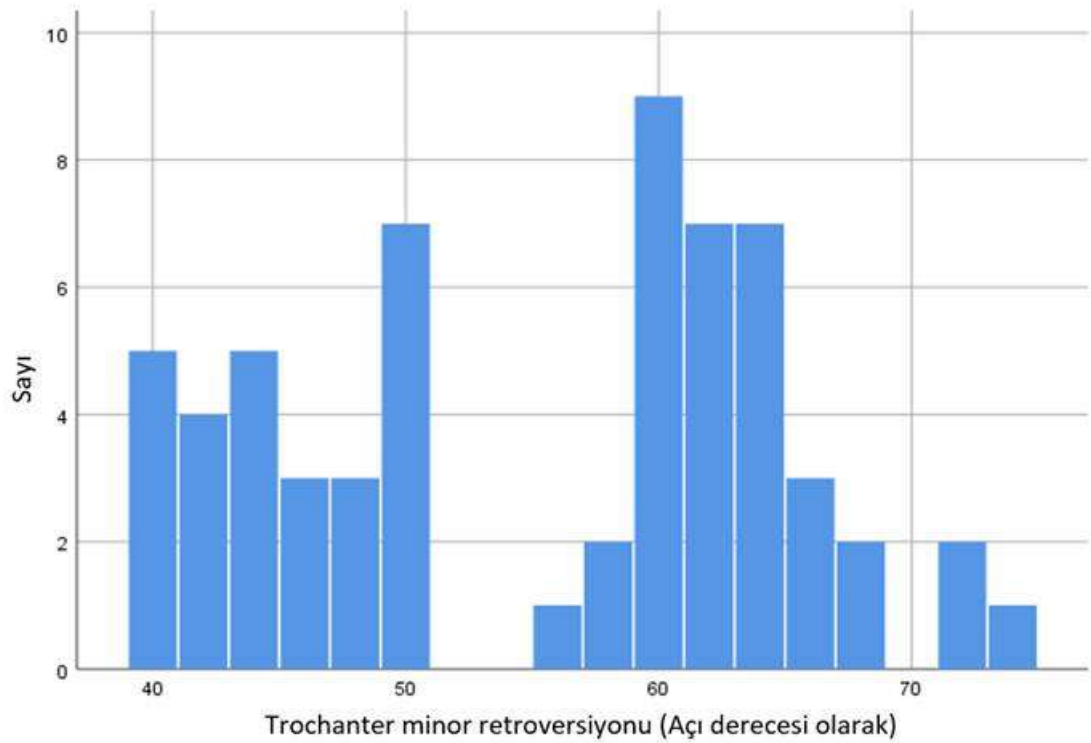


Şekil 4.5. Trochanter major retroversiyon açılarının dağılımını gösteren grafik.

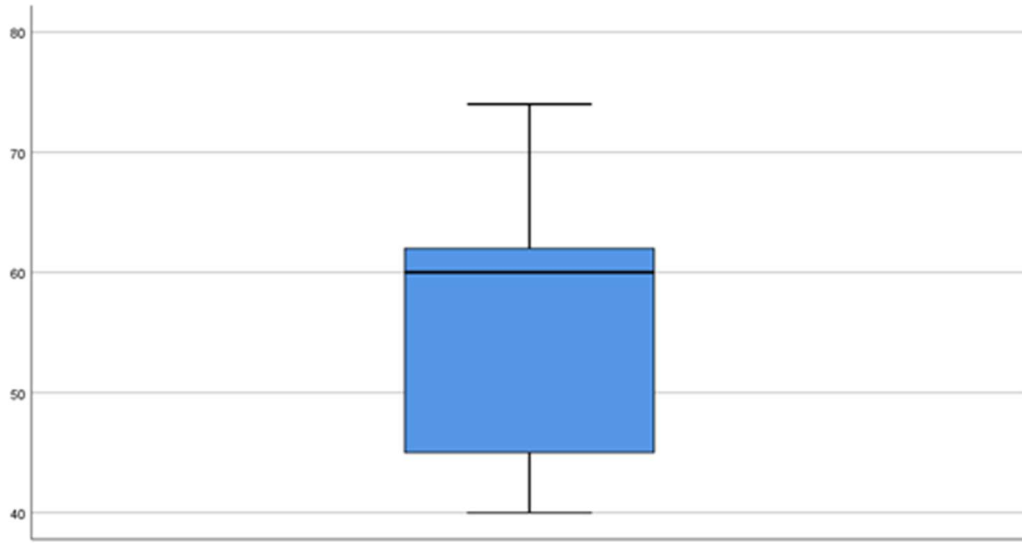


Şekil 4.6. Trochanter major retroversiyon açılarının dağılımını gösteren kutu grafiği.

Caput femoris ve collum femoris merkez noktalarından geçen aks ile collum femoris merkez noktası ile trochanter minor en belirgin noktası arasından geçen aks arasında kalan açı değeri ile trochanter minor retroversiyonu belirlenmiştir. Trochanter minor retroversiyon açısı  $40^{\circ}$  ile  $74^{\circ}$  arasında değişkenlik göstermektedir. Ortalama trochanter minor retroversiyon açısı  $54,8^{\circ}$ , ortanca açısı ise  $60^{\circ}$ 'dir. Femur anteversiyon açısı ile trochanter minor retroversiyon açısı arasında istatistiksel olarak anlamlı bir ilişki yoktur ( $P=0,74$ ). Femur anteversiyon açıları negatif olan 8 kemikte ortalama trochanter minor retroversiyonu  $42,6^{\circ}$ 'dir. Femur anteversiyon açısı pozitif olan 52 kemikte ise ortalama trochanter minor retroversiyon açısı  $56,4^{\circ} \pm 9,8^{\circ}$  olarak bulunmuştur. Femur anteversiyon açısı pozitif olan grup ile negatif olan gruplar arasında trochanter minor retroversiyonu açısından fark olmakla birlikte istatistiksel analizde anlamlı olarak saptanmamıştır ( $P=0,08$ ). Trochanter minor retroversiyon açılarının dağılım grafiği Şekil 4.7.'de ve dağılımın kutu grafiği ise Şekil 4.8.'da gösterilmiştir.

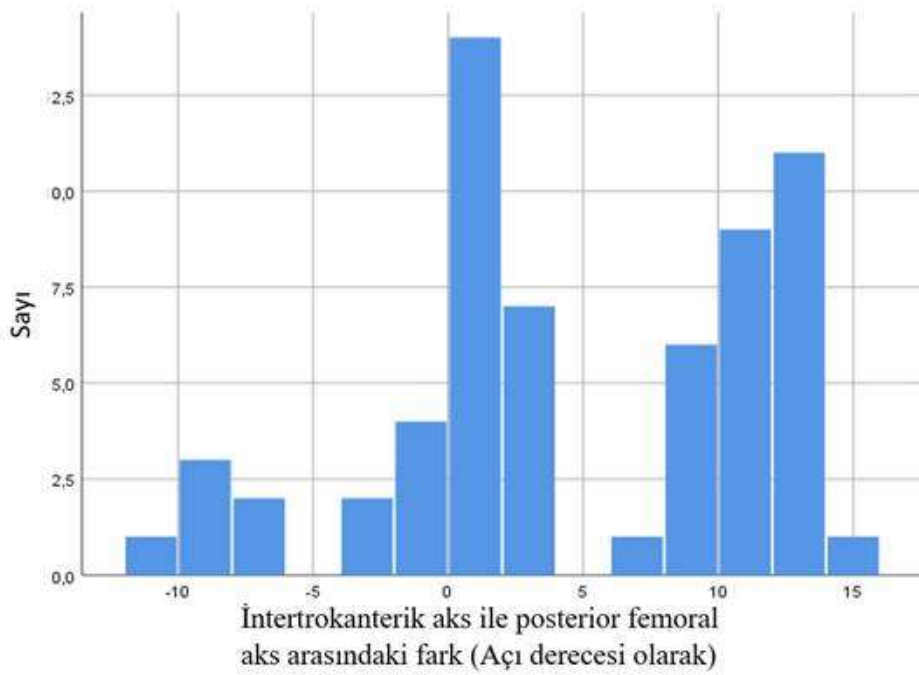


**Şekil 4.7.** Trochanter minor retroversiyon açılarının dağılımını gösteren grafik.



**Şekil 4.8.** Trochanter minor retroversiyon açılarının dağılımının kutu grafiği.

Trochanter minor ve trochanter major'un izdüşümsel olarak en belirgin yerlerinden geçen intertrokanterik aks ile femur anteversiyon açılarının belirlendiği posterior kondiler aks arasındaki ilişki incelendiğinde anlamlı bir ilişki bulunamamıştır ( $P=0,336$ ). BT aksiyel kesitlerinden ölçülen her iki aks arasındaki açı değeri olarak fark  $-11^{\circ}$  ile  $14^{\circ}$  arasında değişmektedir. Ortalama fark  $4,31^{\circ} \pm 6,8^{\circ}$  olup ortalama açı değeri ise  $2^{\circ}$  dir. İntertrokanterik aks ile posterior kondiler aks arasındaki farkın açı değeri olarak farkının dağılım grafiği Şekil 4.9.'da görülmektedir.



**Şekil 4.9.** İntertrokanterek aks ile posterior kondiler aks arasındaki farkın açı değeri olarak farkının dağılım grafiği.

İntertrokanterek aks ile posterior kondiler aks arasındaki açı farkları trochanter major ve trochanter minor retroversiyon açı değerleri ile beraber karşılaştırıldı. Açı derecesi olarak karşılaştırıldıklarında anlamlı bir ilişki saptanmadı (trochanter minor için  $P=0,41$ , trochanter major için  $P=0,336$ ). Trochanter major retroversiyon değerleri  $7^\circ$  ile  $21^\circ$  arasında değişmekte, trochanter minor retroversiyon değerleri ise  $40^\circ$  ile  $74^\circ$  arası değişmektedir. Trochanter major retroversiyon açı değerlerinin dağılımının orantılı olduğu görülürken, trochanter minor retroversiyon değerlerinin  $40^\circ$ - $50^\circ$  arasında yoğun olarak ve aynı zamanda  $55^\circ$ - $74^\circ$  arasında yoğun olarak dağıldığı görülmüştür (Bkz. Şekil 4.7.). Trochanter minor retroversiyon açısının iki ayrı aralığa yoğun olarak dağılımının izlenmesi nedeni ile her iki grup karşılaştırılmıştır.

61 femur'un 27'sinde trochanter minor retroversiyonu  $40^\circ$ - $50^\circ$  arasında iken geriye kalan 34 femur'da ise  $55^\circ$ - $74^\circ$  arasındadır. Trochanter minor retroversiyon açısının  $55^\circ$ - $74^\circ$  arasında olduğu grupta, intertrokanterek aks ile posterior kondiler aks arasındaki açı değerlerinin değişken olduğu görülmüş olup anlamlı bir sonuç bulunamamıştır. Trochanter minor retroversiyon değerlerinin  $40^\circ$ - $50^\circ$  arasında olduğu grupta ise intertrokanterek aks ile posterior kondiler aks arasındaki açı değerlerinin -3 ile +3 değerleri arasında dağıldığı görülmüştür. Her iki aks arasındaki açı farkının

ortalaması  $+0,41^{\circ}$ , ortancası  $+1^{\circ}$  olarak bulunmuştur. İstatistiksel olarak incelendiğinde, ortalama açı değerinin % 95 güven aralığı ile alt sınırı  $-0,25^{\circ}$  ve üst sınırı  $+1,07^{\circ}$  (standart hata 0,32) olarak bulunmuştur. Trochanter minor retroversiyon açısının  $40^{\circ}$ - $50^{\circ}$  arasında olması ile posterior kondiler aksla intertrokanterik aks arasındaki açının -3 ile +3 değerleri arasında olması arasında istatistiksel olarak anlamlı ilişki bulunmuştur ( $P=0,029$ ). Diğer bir deyişle, trochanter minor retroversiyonu düşük olan femur kemiklerinde intertrokanterik aks ile femur anteversiyon açısı ölçülebilir.

Çalışmamızda yapılan ölçümler ile ölçümlere ait en büyük - en küçük, ortalama ve ortanca değerler Tablo 4.1.'de görülmektedir.



**Tablo 4.1.** Çalışmamızda yapılan ölçümler ile ölçümlere ait en büyük - en küçük, ortalama ve ortanca değerler.

	Ortalama	Ortanca	En küçük değer	En büyük değer
Femur anteversiyon açısı	9,4°	11°	-8°	19°
Posterior kondiler aks ile transepikondiler aks arasında kalan açı	4,15°	4°	-2°	8°
Trochanter major retroversiyonu	13,3°	14°	7°	21°
Trochanter minor retroversiyonu	54,8°	60°	40°	74°
İntertrokanterik aks ile posterior kondiler aks arasındaki açı	4,31°	2°	-11°	14°
İntertrokanterik aks ile posterior kondiler aks arasındaki açı (Trochanter minor retroversiyonu 40°-50° arasında olanlar )	0,41°	1°	-3°	3°

## 5. TARTIŞMA

Alt ekstremite iskelet sisteminin yatay düzlem dizilim bozuklukları kişilerde farklı patolojilere neden olabilir. Yatay düzlem diziliminin değerlendirilmesinde alt ekstremitelerin fizik muayenesi, yürüyüş analizi, BT veya magnetik rezonans görüntüleme (MRG) ile bu yöntemlerin kombinasyonu kullanılabilir (30, 41, 42).

Pearson ve Bell (43) tarafından 1919 yılında, diz fleksiyon arkının collum femoris fonksiyonel arkına göre dönüşlü dizilimi ("*capito collar axis*") şeklinde tanımlanan femur anteversiyon ölçümleri için literatürde farklı yöntemler tanımlanmıştır. BT kullanıma girmesiyle üç boyutlu olarak ölçme teknikleri devreye girmiştir. Diz fleksiyon arkının döngü merkezinin transepikondiler aks olarak kabul edilmesi nedeni ile ölçümlerde bu aks yaygın olarak kullanılmıştır (44). Lakin yapılan çalışmalarda farklı açı dereceleri ile karşılaştırılması ve kişilerin sağ-sol femur kemikleri arasında bu aks diziliminde varyasyonların saptanması bu aksın kullanımını sınırlamıştır(45). Posterior kondiler aks kullanımının daha güvenilir olduğu ve tekrarlayan ölçümlerde daha doğru sonuç verdiği görülmüştür. Çalışmamızda ortaya çıkan posterior kondiler aks ve transepikondiler aks arasındaki açı farklılıkları da mevcut aksların birbiri yerine kullanılamayacağını göstermektedir.

Literatürde doğal femur anteversiyonun ölçüldüğü en geniş serilerden bir tanesi Hartel ve ark. (46) tarafından yapılmıştır. Yapılan bu çalışmada femur anteversiyon ölçümü için posterior kondiler aks kullanılmış olup toplam 1070 adet femur üzerinde ölçüm yapılmıştır. Ortalama femur anteversiyon değeri 14,2° olarak bulunmuştur. Bu çalışmada dikkati çeken başka bir nokta ise kadın ve erkek femur kemiklerinde anteversiyon açıları arasında farkın olmasıdır. Erkekler için femur kemiklerinde ortalama femur anteversiyon açısı 12,1° iken kadınlarda ise 16,4° olarak bulunmuştur. 328 femur'da yapılan başka bir çalışmada ise ortalama femur anteversiyon açısı 8,8° olarak bulunmuştur (47). 61 femur'da yaptığımız ölçümlerde ortalama femur anteversiyon açısı 9,4° olarak ölçülmüştür. Diğer çalışmalardaki değerlerle karşılaştırıldığında mevcut çalışmalarda yer alan ortalama değerler arasındadır.

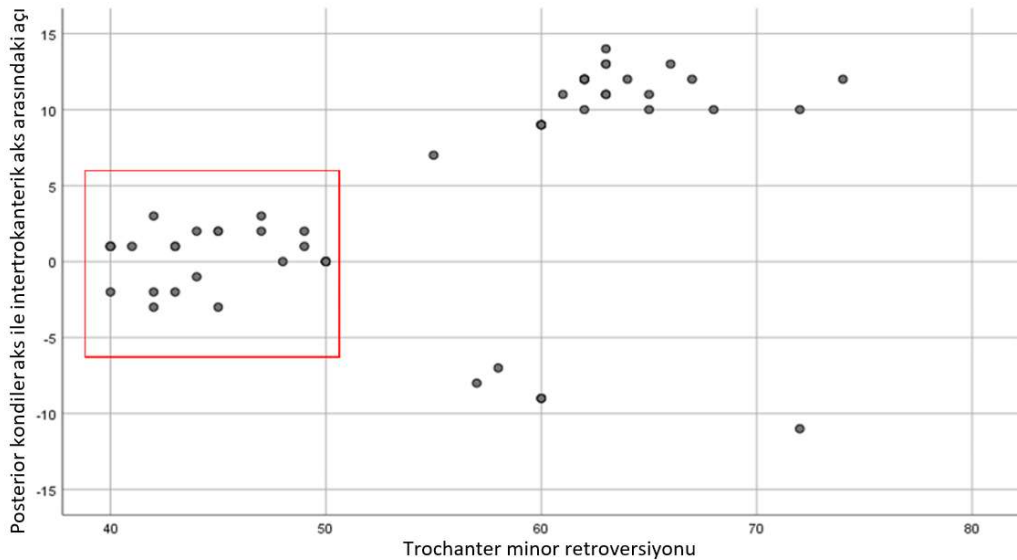
Çalışmamızdaki femur'lardan sekiz tanesinde (%13) femur retroversiyonu saptanmıştır. Koerner ve ark. (47) tarafından yapılan çalışmada femur retroversiyonu sıklığının ırksal özelliklere göre %7,2 ile %23,5 arasında değiştiği gösterilmiştir. Aynı

zamanda bu çalışmada vücut kitle indeksi artması ile birlikte femur retroversiyon sıklığının arttığı görülmüştür. Hartel ve ark. (46) tarafından yapılan çalışmada ise %8 olarak bulunmuştur. Femur retroversiyon sıklığı birincil osteoartrit gibi kalça eklemine ait patolojilere bağlı olarak arttığı gösterilmiştir (48). Literatürdeki çalışmalar ışığında femur retroversiyonu sıklığı genotipsel ve fenotipsel faktörlere göre değişiklik gösterdiği sonucuna varılabilir. Çalışmamızda %13 sıklığında saptanan femur retroversiyon değeri literatürdeki sonuçlarla benzerlik göstermektedir.

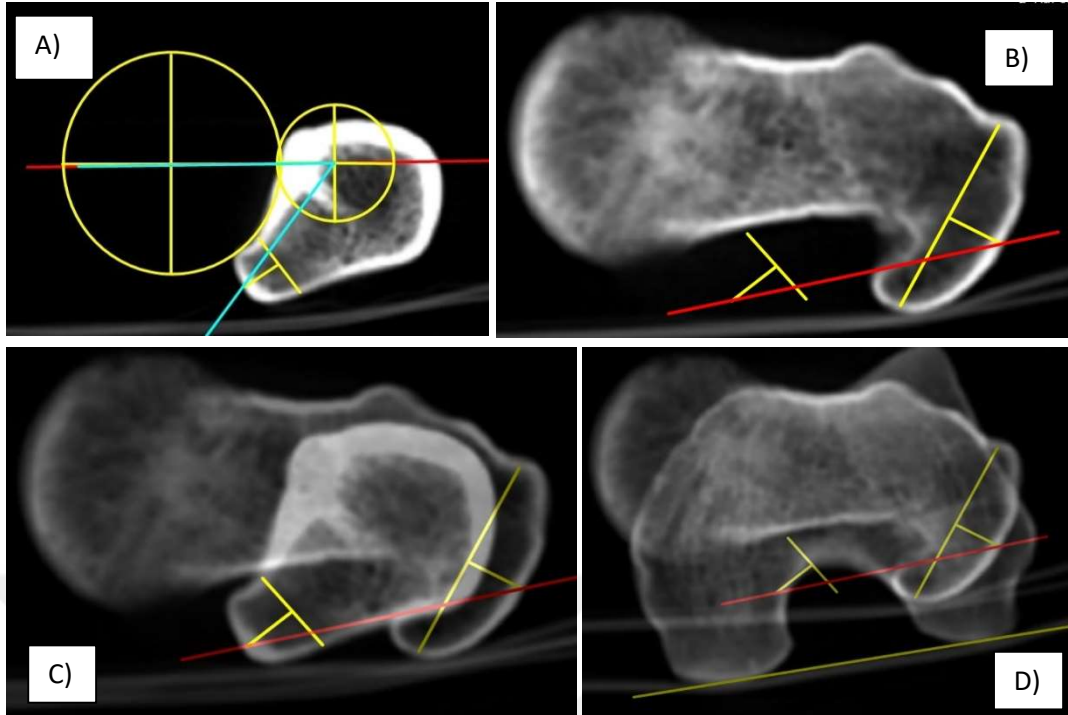
Klinik muayene ile femur anteversiyon ölçümünde trokanter prominans testi (trochanter major'u en belirgin şekilde hissedinceye kadar tibiayı döndürerek dikey eksenle tibia arasında kalan açı ölçümü) kullanımı tarif edilmiştir. Kişi yüzüstü pozisyonda yatarken dizi 90° fleksiyona alınır. Trochanter major'un en belirgin olduğu bölgeye kadar döndürülür ve tibia'nın dikey eksenle yaptığı açı femur anteversiyon açısını gösterir. Yapılan çalışmalarda bu yöntem ile BT kullanılarak yapılan ölçümler karşılaştırılmış ve her iki yöntem arasında ilişki saptanmıştır (45). Worliceck ve ark. (49) tarafından yapılan çalışmada ise ön-arka pelvis radyografilerindeki trochanter minor büyüklüğü ile femur anteversiyonu arasında ilişki belirlenmiştir. Trochanter minor büyüklüğünün kişisel ve genetik özelliklere göre farklılıkları göstermesi ile röntgen çekimi sırasında oluşan pozisyonel değişikliklerin bu yöntemin sonuçlarını değiştirebildiğini yazarlar belirtmişlerdir. Aynı zamanda Marcand ve ark. (50) tarafından yapılan bir çalışmada ise femur kırıkları sonrasında ameliyathanede çekilen ön-arka femur grafilerinde trochanter minor büyüklüğü ile femur anteversiyonu restorasyonunun sağlanabileceği belirtilmiştir. Literatürdeki çalışmalara bakıldığında trochanter major ve trochanter minor'un femur anteversiyonu ile ilişkili yapılar olduğu sonucuna varılmaktadır. Bu bilgiler ışığında BT yardımı ile bu yapıların değerlendirilmesi sonucunda doğruluk oranı yüksek femur anteversiyon açısı ölçümü yapılabileceği düşünülerek proksimal femur BT kesitleri kullanılarak femur anteversiyon açıları belirlenebileceği hipotez olarak kabul edilmiştir.

Literatürde trochanter major ve trochanter minor morfolojisini inceleyen çalışmalar incelendiğinde trochanter major morfolojisi kişiler arasında belirgin farklılık göstermezken trochanter minor morfolojisinin değişebildiği görülmektedir (51-53). Mevcut çalışmamızda trochanter minor ve trochanter major'un caput femoris ve collum femoris izdüşümleri üzerinden geçen aksa göre pozisyonları

değerlendirilmiştir. Bu aksa göre trochanter minor retroversiyonunda belirgin derecede farklılıkların olduğu saptanmıştır. Trochanter minor'un retrovert olduğu femur kemiklerinde trochanter major ve trochanter minor izdüşümleri üzerinden geçen aksla femur anteversiyonun ilişkisiz olduğu görülürken trochanter minor retroversiyonunun  $50^{\circ}$ 'den az olan femur kemiklerinde intertrokanterik aks ile posterior kondiler aks kullanılarak ölçülen femur anteversiyon açıları arasında ilişki olduğu görülmüştür (Şekil 5.1. ve Şekil 5.2.). Şekil 5.1.'de kutucuk içine alınan trochanter minor retroversiyonunun  $50^{\circ}$ 'den az olduğu bölgede posterior kondiler aks ile intertrokanterik aks arasındaki açı değerleri -3 ile +3 arasında dağılmaktadır. Diğer bir deyişle trochanter minor retroversiyonu  $50^{\circ}$ 'den az ise femur proksimalinden belirlenen intertrokanterik aks ile femur anteversiyon açısı  $1,7^{\circ}$  hata payı ile tahmin edilebilir. Yun HH ve ark. (54) tarafından yapılan çalışmada, kalça artroplastisi uygulama esnasında trochanter minor'un en belirgin olduğu bölgede posterior femoral çizgi ile femur anteversiyonu arasında kısmi ilişki olduğu gösterilmiştir. Trochanter minor torsiyonunun değişkenlik göstermesi nedeni ile trochanter minor yerine posterior femoral çizginin referans olarak kullanılması femur anteversiyonu tahmininde doğru sonuç ihtimalini artırmış



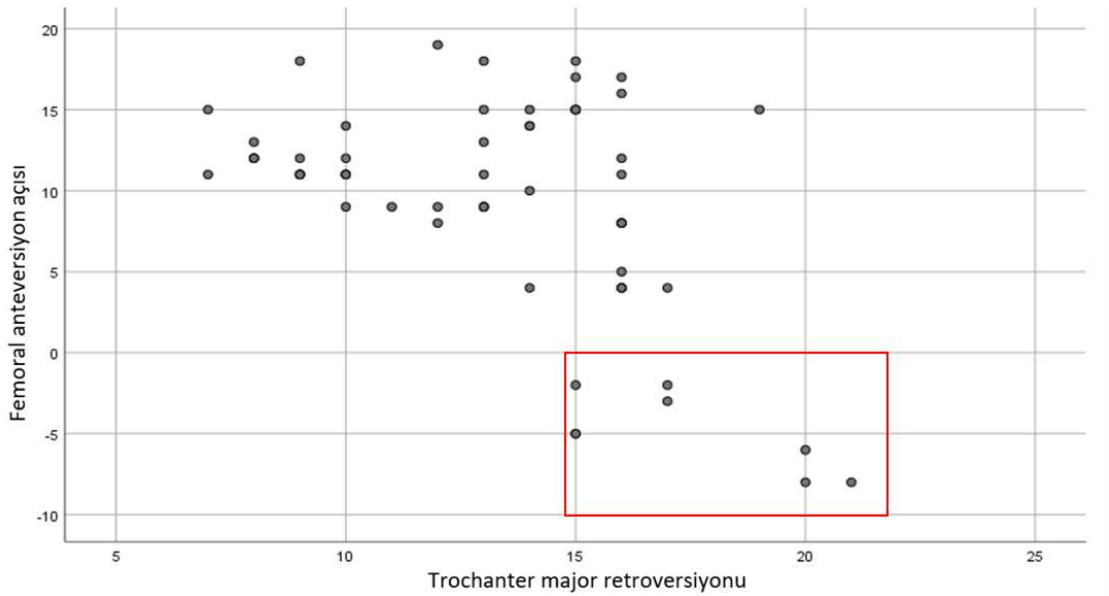
**Şekil 5.1.** Posterior kondiler aks ile intertrokanterik aks arasındaki açı farklarının trochanter minor retroversiyon açalarına göre dağılımı.



**Şekil 5.2.** Distal kondiler aks ile intertrokanterik aks arasındaki ilişki. A) Caput femoris ve collum femoris merkezlerini birleştiren aks ile trochanter minor retroversiyon açısının belirlenmesi ( $47^\circ$ ). B) Trochanter major en belirgin noktasının tespiti. C) Trochanter major ve trochanter minor yapılarının en belirgin noktalarını birleştiren transtrokanterik aks çizimi. D) posterior kondiler aks ile transtrokanterik aks arasındaki açının ölçülmesi ( $1^\circ$ ).

Üç boyutlu görüntüleme sistemlerinin gelişmesi ve yapay zeka ile bunların kullanılması bilgisayar destekli ölçüm metodlarını gündeme getirmiştir. Veilleux NJ ve ark. (55) tarafından 2018 yılında yayınlanan bir çalışmada 164 tane femur ince kesitli BT'si incelenmiş, proksimal femur'da 13 adet nokta belirlenmiştir. Bu noktalar trochanter major, trochanter minor, fossa trochanterica, collum femoris, linea aspera gibi proksimal femur'daki anatomik oluşumları içermektedir. Matlab programı kullanılarak belirlenen noktalar bilgisayarlı otomatik hesaplamalar ile distal femur kullanılmadan femur anteversiyon açısı hesaplamaları yapılmış ve ortalama  $4,14^\circ$  hata payı ile ilişki bulunduğu gösterilmiştir. Literatürde yer alan bu önemli çalışmada proksimal femur'daki anatomik yapıların femur anteversiyonu ile doğrudan ilişkisi olduğu bir kez daha gösterilmiştir.

Diğer incelediğimiz bir konu ise trochanter major retroversiyon değerlerinin femur anteversiyon değerleri ile ilişkisidir. Trochanter major retroversiyon açıları ortalaması  $13,3^\circ$  olup femur anteversiyon değerleri azaldıkça özellikle retroversiyon görülen femur kemiklerinde istatistiksel olarak anlamsal olmasa da oransal olarak trochanter major retroversiyonunun arttığı izlenmiştir (Şekil 5.3.). Retroversiyon saptanan femur kemikleri Şekil 5.3.'de kutucuk içine alınmış olup trochanter major retroversiyon değerlerinin yüksek olduğu görülmüştür.



**Şekil 5.3.** Femur anteversiyon açılarının trochanter major retroversiyon değerlerine göre dağılımı.

Kalça arka kısmında kalan trochanter major ile ischium arasındaki boşluğun daralması eklem dışı sıkışma sendromuna yol açmaktadır (40). Yapılan çalışmalarda trochanter major retroversiyonunun bu aralığı daralttığı saptanmıştır (40, 56). Femur retroversiyonu görülen hastalarda, retroversiyonun şiddetine bağlı olarak femur kemiğine anteversiyon osteotomileri uygulanmaktadır (57). Batalier C. ve ark. (58) tarafından yapılan bir çalışmada femur anteversiyon açılarının düşük olduğu femur kemiklerinde trochanter major retroversiyonunun fazla olduğunu saptamışlardır. Femur anteversiyonu düşük olan hastalarda muhtemel yapılması planlanan femur derotasyon osteotomisi, femur anteversiyonunu artırırken trochanter major

retroversiyonunu artıracaktır. Bu çalışmanın yazarları trochanter major retroversiyonun artmasının fonksiyonel anteversiyonu artırabileceğini, aynı zamanda da kalça arka kısmındaki trochanter major ve ischium arasında kalan boşluğun azalarak kalça eklemi dışında gelişen sıkışma sendromunu tetikleyebileceğini belirtmektedirler. Mevcut araştırmamızda da femur retroversiyonu olan olgularda trochanter major retroversiyonunun daha fazla olduğunu görmekteyiz (Bkz. Şekil 5.3.). Femur derotasyon osteotomisi planlanan hasta grubunda trochanter major retroversiyonun ölçülmesi gerekmektedir. Trochanter major retroversiyonu daha da artırılacağı durumlarda trochanter major öne kaydırma osteotomisi yapılarak fonksiyonel anteversiyonun da korunabileceği dikkate alınmalıdır.

Çalışmamızda bazı kısıtlılıklar mevcuttur. Femur anteversiyon ölçümleri kadavradan elde edilmiş kuru kemik BT'leri incelenerek yapılmıştır. Hastalar üzerinde ölçümler yapılmamış olup klinik korelasyon değerlendirilmemiştir. Femur anteversiyon ölçümleri Murphy tekniği (32) kullanılarak ölçülmüştür. Literatürde tanımlanan farklı ölçüm teknikleri mevcuttur, fakat bunlar çalışmamızda kullanılmamıştır. Murphy tekniğini tercih etme sebebimiz, yapılan anatomik ölçümleri yeniden üretebilmede doğruluğu ve bu teknikle collum femoris şeklini hesaba katmadan trabeküler sisteminin değerlendirebilmesidir (59). Çalışmamızda femur anteversiyon ölçümleri sadece BT kullanılarak yapılmıştır. Ölçümler yapılırken ek olarak MRG de kullanılabilirdi. Muhamad AR ve ark. (60) tarafından yapılan bir çalışmada BT ve MRG kullanılarak yapılan femur anteversiyon ölçümlerinde farklılıkların olduğu belirtilmektedir.

## 6. SONUÇ VE ÖNERİLER

Çalışmamızda kadavradan elde edilmiş 61 adet kuru femur kemiği BT görüntüleri kullanılarak femur anteversiyon ölçümleri yapılmıştır. Literatürde tanımlanan şekilde femur anteversiyon ölçümleri yapılmıştır. Aynı zamanda femur proksimalindeki trochanter major ve trochanter minor izdüşümleri kullanılarak belirlenen akslar ile sadece proksimal femur BT'leri kullanılarak femur anteversiyonunun ölçülüp ölçülemeyeği araştırılmıştır. Çalışmamızda elde edilen sonuçlar, bu konu hakkında yapılacak çalışmalara ait öneriler ve çalışmamızın kısıtlılıkları aşağıda belirtilen maddeler şeklinde özetlenebilir.

- 1- Femur anteversiyon ölçümlerinde proksimal kısımda caput femoris ve collum femoris orta noktalarını birleştiren aks ile distalde posterior kondiler aks kullanılmıştır. Posterior kondiler aks ile transepikondiler aks arasında ilişki bulunmamaktadır, posterior aks yerine transepikondiler aks kullanılamaz.
- 2- Trochanter minor morfolojisi belirgin şekilde varyasyon göstermektedir. Femur kemiklerinde ölçülen trochanter minor retroversiyon açıları arasında belirgin farklar vardır. Trochanter minor retroversiyonu az olan (<50°) femur kemiklerinde, BT aksiyel kesitlerde belirlenen trochanter minor ve trochanter major en belirgin kesimlerini izdüşümsel olarak birleştiren intertrokanterik aks ile posterior kondiler aks arasında açı değerleri sıfıra yakın olarak saptanmıştır. Trochanter minor retroversiyonu az olan femur kemiklerinde, sadece proksimal femur BT'si ile femur anteversiyonu tahmini az bir hata payı ile yapılabilir. Trochanter minor retroversiyonu fazla olan kemiklerde bu mümkün değildir.
- 3- Trochanter major morfolojisi trochanter minor'e göre daha az değişkenlik göstermektedir. Trochanter major retroversiyon açılarının dağılımları daha sınırlı olmakla beraber trochanter major retroversiyonu ile femur anteversiyonu arasında ters ilişki bulunmaktadır.
- 4- Retroversiyon görülen femur kemiklerinde trochanter major retroversiyon değerleri de yüksektir. Klinikte femur retroversiyonu nedeni ile femur derotasyon osteotomisi planlanan hastalarda bu durum dikkate alınmalı, gerekirse trokanter kaydırma osteotomisi de planlanmalıdır. Aksi halde

femur retroversiyonu düzeltilirken trochanter major retroversiyonu daha da artırılarak kalça arka kısmında trochanter major ve ischium arasında kalan boşluk azalarak kalça eklemi dışında gelişen sıkışma sendromuna neden olabileceği düşünülmelidir.

- 5- Çalışmamızın bazı kısıtlılıkları mevcuttur. Femur anteversiyonu ölçümlerinde kadavradan elde edilen kuru femur BT'leri kullanılmıştır. Femur anteversiyon ölçümleri sadece Murphy tekniği ile yapılmıştır. Klinikte hastalardan elde edilen BT ve MRG üzerinden ölçümlerin yapılması daha doğru sonuçlar verilebilir. Lakin patolojisiz olarak tüm femur kemiğini içerisine alan ve uygun pozisyonda çekimlerin elde edilmesi zor olmaktadır.
- 6- Çalışmamızda sadece anatomik ve radyolojik parametreler kullanılmıştır. Çalışmamızdan çıkan sonuçlar fonksiyonel ve biyomekanik çalışmalarla desteklenmesi gerekmektedir. Bu konu hakkında yapılacak sonraki çalışmalarda klinik korelasyon yapılarak yürüme analizleri ile elde edilen bulguların değerlendirilmesini önermekteyiz.
- 7- Femur proksimalinde çok sayıda anatomik yapı bulunmaktadır. Kişilerin radyolojik görüntülemeler üzerinde yaptığı ölçümlerde anatomik yapıların az kısmı değerlendirilebilmektedir. Yapay zeka kullanımının ilerlemesi ile proksimal femur'daki birçok anatomik yapının eş zamanlı analizi ile sadece proksimal femur görüntülemeleri ile femur anteversiyonu belirlenebilir. Sonraki çalışmalarda yapay zeka yöntemleri ile femur anteversiyon ölçümlerinin yapılmasını önermekteyiz.

## 7. KAYNAKLAR

1. Sikes CV LL, Schreiber M, Mont MA, Jinnah RH, Seyler TM. Instability after total hip arthroplasty: treatment with large femoral heads vs constrained liners. *J Arthroplasty*. 2008;23(7 Suppl):59–63.
2. Kotwal RS GM, John A, Maheson M, Jones SA. Outcome of treatment for dislocation after primary total hip replacement. *J Bone Joint Surg Br*. 2009;91(3):3216.
3. Lewinnek GE LJ, Tarr R, Compere CL, Zimmerman JR. Dislocations after total hip-replacement arthroplasties. *J Bone Joint Surg [Am]* 1978;60:217-20.
4. J-H. Nho, Y-KL HJK, Y-C. Ha, Y-S. Suh, K-H. Koo. Reliability and validity of measuring version of the acetabular component. *J Bone Joint Surg* 2012;94-B:32–6.
5. Netter FH. Atlas of human anatomy. 6th Ed. Philadelphia:Saunders/Elsevier, 2006.
6. Rang M. Anthology of Orthopaedics. Edinburgh L, New York: Churchill Livingstone; 1966.
7. Speed K. The unsolved fracture. *Surg Gynecol Obstet*. 1935;(60):341-352.
8. Wiles P. The Surgery of the osteo-arthritic hip. *Br J surg*.1957;45:488-497.
9. Judet J. Protheses en resine acrylic. *Mem Acad de Chir* 1947; 73:561.
10. Judet J, Judet H. The use of an artificial femoral head for arthroplasty of the hip joint. *J BoneJointSurg [Br]* 1950; 32-B:166-73.
11. Kovač S, Pišot V, Trebše R, Rotter. A Fifty-one years survival of a Judet polymethylmethacrylate hip prosthesis. *J Arthroplasty* 2004;19:664–7.
12. McKee GK, Watson-Farrar J Replacement of arthritic hips by the McKee-Farrar prosthesis. *J Bone Joint Surg Br* 1966;48(2):245-259.
13. Charnley, J. Arthroplasty of the hip: A new operation *Lancet*, I: 129-1132, 1961.
14. Charnley, J. Anchorage of the femoral head prosthesis to the shaft of the femur *J Bone Joint Surg Br*, 42-B: 28-30, 1960.
15. Charnley, J. *Low Friction Arthroplasty of the Hip: Theory and Practice* Edited, Berlin, Springer, 1979.
16. Charnley J. The long-term results of low-friction arthroplasty of the hip performed as a primary intervention. *J Bone Joint Surg Br* 1972;54(1):61-76.
17. Bozic KJ, Kurtz SM, Lau E, Ong K, Vail TP, Berry DJ. The epidemiology of revision total hip arthroplasty in the United States. *J Bone Joint Surg Am* 2009;91(1):128–33.
18. Dorr LD, Wolf AW, Chandler R, Conaty JP. Classification and treatment of dislocations of total hip arthroplasty. *Clin Orthop Relat Res*. 1983;173:151–8.

19. de Palma L PR, Soccetti A, Marinelli M Hospital cost of treating early dislocation following hip arthroplasty. *Hip Int* 2012;22:62-7.
20. Hamilton WG, McAuley JP. Evaluation of the unstable total hip arthroplasty *Instr Course Lect*, 2004;53:87–92.
21. Woo RY, Morrey BF. Dislocations after total hip arthroplasty. *J Bone Joint Surg [Am]* 1982;64-A:1295-1306.
22. Hedlundh U, Ahnfelt L, Hybbinette CH, Weckstrom J, Fredin H. Surgical experience related to dislocations after total hip arthroplasty. *J Bone Joint Surg* 1996;78B:206–209.
23. Masonis JL, Bourne RB. Surgical approach, abductor function, and total hip arthroplasty dislocation. *Clin Orthop Relat Res* 2002;405:46–53.
24. Ali Khan MA, Brakenbury PH, Reynolds IS Dislocation following total hip replacement *J Bone Joint Surg Br* 1981;6:214.
25. Kluess D, Martin H, Mittelmeier W, Schmitz KP, Bader R. Influence of femoral head size on impingement, dislocation and stress distribution in total hip replacement. *Med Eng Phys* 2007;29(4):465–71.
26. J-H Nho, Y-KL, H J Kim, Y-C Ha, Y-S Suh, K-H Koo. Reliability and validity of measuring version of the acetabular component. *J Bone Joint Surg* 2012;94-B:32–6.
27. Lewinnek GE, Lewis JL, Tarr R, Compere CL, Zimmerman JR. Dislocations after total hip-replacement arthroplasties. *J Bone Joint Surg [Am]* 1978;60:217-20.
28. Ertaş ES, Tokgözoglu AM. Dislocation after total hip arthroplasty: does head size really matter? *Hip Int* 2020 Jan 8;1120700019898404 doi: 101177/1120700019898404 Online ahead of print.
29. Cibulka MT. Determination and significance of femoral neck anteversion. *Phys Ther* 2004;84:550–558.
30. F. Miller, Y. Liang, M. Merlo, H.T. Harcke. Measuring anteversion and femoral neckshaft angle in cerebral palsy. *Dev. Med. Child Neurol.* 39 (1997) 113–118.
31. Chen BPJ. Measuring Femoral and Tibial Torsion in Children with Cerebral Palsy In: Miller F, Bachrach S, Lennon N, O'Neil M (eds) *Cerebral Palsy* Springer, 2018, Cham [https://doi.org/10.1007/978-3-319-50592-3\\_203-1](https://doi.org/10.1007/978-3-319-50592-3_203-1).
32. Murphy SB, Simon SR, Kijewski PK, Wilkinson RH, Griscom NT. Femoral anteversion. *J Bone Joint Surg Am* 1987;69(8):1169–76 Epub 1987/10/01.
33. Dejour H, Walch G, Nove-Josserand L, Guier C. Factors of patellar instability: an anatomic radiographic study. *Knee Surg Sports Traumatol Arthrosc* 1994;2(1):19–26.
34. Wilcox JJ, Snow BJ, Aoki SK, Hung M, Burks RT. Does landmark selection affect the reliability of tibial tubercle-trochlear groove measurements using MRI? *Clin Orthop Relat Res* 2012;470(8):2253–2260.

35. Wittstein JR, Bartlett EC, Easterbrook J, Byrd JC. Magnetic resonance imaging evaluation of patellofemoral malalignment. *Arthroscopy* 2006;22(6):643–649.
36. Alemparte J, Ekdahl M, Burnier L, Hernández R, Cardemil A, Cielo R, ve ark. Patellofemoral evaluation with radiographs and computed tomography scans in 60 knees of asymptomatic subjects. *Arthroscopy* 2007;23(2):170–177.
37. Stephen JM, Dodds AL, Lumpaopong P, Kader D, Williams A, Amis AA. The ability of medial patellofemoral ligament reconstruction to correct patellar kinematics and contact mechanics in the presence of a lateralized tibial tubercle. *Am J Sports Med* 2015;43(9):2198-2207.
38. Fulkerson JP. Anteromedialization of the tibial tuberosity for patellofemoral malalignment. *Clin Orthop Relat Res* 1983;177:176-181.
39. Camp CL, Heidenreich MJ, Dahm DL, Stuart MJ, Levy BA, Krych AJ. Individualizing the tibial tubercle-trochlear groove distance: patellar instability ratios that predict recurrent instability. *Am J Sports Med* 2016;44(2):393-399.
40. Kivlan BR, Martin RL, Martin HD. Defining the greater trochanter-ischial space: a potential source of extra-articular impingement in the posterior hip region. *J Hip Preserv Surg.* 2016;3(4):352-357. Published 2016 Jun 17. doi:10.1093/jhps/hnw017.
41. Hernandez RJ, Tachdjian MO, Poznanski AK, Dias LS. CT determination of femoral torsion. *AJR Am. J. Roentgenol.* 137 (1981) 97–101.
42. Schneider B, Laubenberger J, Jemlich S, Groene K, Weber HM, Langer M. Measurement of femoral antetorsion and tibial torsion by magnetic resonance imaging. *Br. J. Radiol.* 70 (1997) 575–579.
43. Pearson K, Bell J. A study of the long bone of the English skeleton. Drapers' Company Research Memiors, Biometric Series X and XI, Part I. London, Cambridge University Press, 1919.
44. Hubbard DD, Staheli LT. The direct radiographic measurement of femoral torsion using axial tomography. Technique and comparison with an indirect radiographic method. *Clin Orthop* 86:1620, 1972.
45. Ruby L, Mital MA, O'Conner J, Patel U. Anteversion of the femoral neck. *J Bone Joint Surg [Am]* 61:46-51, 1979.
46. Hartel MJ, Petersik A, Schmidt A, Kendoff D, Nüchtern J, Rueger JM, ve ark. Determination of femoral neck angle and torsion angle utilizing a novel threedimensional modeling and analytical technology based on CT datasets. *PLoS One* 2016; 11: e0149480.
47. Koerner JD, Patel NM, Yoon RS, Sirkin MS, Reilly MC, Liporace FA. Femoral version of the general population: does "normal" vary by gender or ethnicity? *J Orthop Trauma* 2013; 27: 308–311.
48. Ollivier M, Parratte S, Lecorroller T, Reggiori A, Champsaur P, Argenson J-N. Anatomy of the proximal femur at the time of total hip arthroplasty is a matter of morphotype and etiology but not gender. *Surg Radiol Anat SRA.* 2014; 10.1007/s00276-014-1368-5.

49. Worlicek MC, Wörner ML, Craiovan BS, Zeman F, Grifka J, Renkawitz TF, ve ark. Lesser Trochanter Size on Plain Anteroposterior Radiographs Correlates With Native Femoral Anteversion. *J Arthroplasty*. 2017 Sep;32(9):2892-2897.
50. Marchand LS, Todd DC, Kellam P, Adeyemi TF, Rothberg DL, Maak TG. Is the Lesser Trochanter Profile a Reliable Means of Restoring Anatomic Rotation After Femur Fracture Fixation? *Clin Orthop Relat Res*. 2018 Jun;476(6):1253-1261.
51. Horberg JV, Tapscott DC, Kurcz BP, O'Rourke RJ, Mikesell TA, Owen TM, ve ark. Morphology of the Greater Trochanter: An Assessment of Anatomic Variation and Canal Overhang. *Arthroplasty Today*. 2020;6(4):644-9.
52. Zhang F, Tan LJ, Lei SF, Deng HW. The differences of femoral neck geometric parameters: effects of age, gender and race. *Osteoporosis international*. 2010 Jul 1;21(7):1205-14.
53. Pi Y, Zhao Y, Wang W, He Z, Mao X. Measurement of proximal femoral morphology and analysis of 500 cases in Hunan Province. *Zhong Nan Da Xue Xue Bao Yi Xue Ban*. 2013 Sep;38(9):925-30.
54. Yun HH, Yoon JR, Yang JH, Song SY, Park SB, Lee JW. A validation study for estimation of femoral anteversion using the posterior lesser trochanter line: an analysis of computed tomography measurement. *J Arthroplasty*. 2013 Dec;28(10):1776-80.
55. Veilleux NJ, Kalore NV, Wegelin JA, Vossen JA, Jiranek WA, Wayne JS. Automated femoral version estimation without the distal femur. *J Orthop Res*. 2018 Dec;36(12):3161-3168.
56. Segal NA, Felson DT, Torner JC. et al. Greater trochanteric pain syndrome: epidemiology and associated factors. *Arch Phys Med Rehabil* 2007; 88:988–92.
57. Buly RL, Sosa BR, Poultsides LA, Caldwell E, Rozbruch SR. Femoral Derotation Osteotomy in Adults for Version Abnormalities. *J Am Acad Orthop Surg*. 2018;26(19):e416-e425.
58. Batailler C, Weidner J, Wyatt M, Dalmay F, Beck M. Position of the greater trochanter and functional femoral antetorsion: Which factors matter in the management of femoral antetorsion disorders? *Bone Joint J*. 2018 Jun 1;100-B(6):712-719.
59. Skuban TP, Vogel T, Baur-Melnyk A, Jansson V, Heimkes B. Function-orientated structural analysis of the proximal human femur. *Cells Tissues Organs* 2009;190:247–255.
60. Muhamad AR, Freitas JM, Bomar JD, Dwek J, Hosalkar HS. CT and MRI lower extremity torsional profile studies: measurement reproducibility. *J Child Orthop* 2012;6:391–396.

## 8. EKLER

### EK-1: Tez Çalışması ile İlgili Etik Kurul İzinleri



T.C.  
**HACETTEPE ÜNİVERSİTESİ**  
Girişimsel Olmayan Klinik Araştırmalar Etik Kurulu

Sayı : 16969557 -A 999

Konu : ARAŞTIRMA PROJESİ DEĞERLENDİRME RAPORU

**Toplantı Tarihi** : 15 EKİM 2019 SALI  
**Toplantı No** : 2019/24  
**Proje No** : GO 19/991 (Değerlendirme Tarihi: 15.10.2019)  
**Karar No** : 2019/24-21

Üniversitemiz Tıp Fakültesi Anatomi Anabilim Dalı öğretim üyelerinden Prof. Dr. Hakan Hamdi ÇELİK'in sorumlu araştırmacı olduğu, Dr. Erkan Sabri ERTAŞ'ın doktora tezi olan, GO 19/991 kayıt numaralı, "*Proksimal Femur Bilgisayarlı Tomografisi Kullanılarak Femoral Anteversiyon Ölçümü*" başlıklı proje önerisi araştırmacının gerekçe, amaç, yaklaşım ve yöntemleri dikkate alınarak incelenmiş olup, idari izinlerin tamamlanması kaydıyla 01 Ocak 2015-01 Ekim 2019 tarihleri arasındaki arşiv kayıtlarının 01 Aralık 2019-01 Mayıs 2020 tarihleri arasında geçerli olmak üzere incelenmesi etik açıdan **uygun bulunmuştur**. Çalışma tamamlandığında sonuçlarını içeren bir rapor örneğinin Etik Kurulumuza gönderilmesi gerekmektedir.

1. Prof. Dr. Ayşe Lale DOĞAN	(Başkan)	9. Doç. Dr. Fatma Visal OKUR	(Üye)
2. Prof. Dr. Sevdâ F. MÜFTÜOĞLU	(Üye)	IZINLI 10. Doç. Dr. Can Ebru KURT	(Üye)
3. Prof. Dr. M. Yıldırım SAKA	(Üye)	11. Doç. Dr. H. Hüsrev TURNAGÖL	(Üye)
4. Prof. Dr. Necdet SAÇLAM	(Üye)	12. Dr. Öğr. Üyesi Özay GÖKÖZ	(Üye)
IZINLI 5. Prof. Dr. Mintaze Kerem GÜNEL	(Üye)	13. Dr. Öğr. Üyesi Müge DEMİR	(Üye)
6. Prof. Dr. Oya Nuran EMİROĞLU	(Üye)	14. Öğr. Gör. Dr. Meltem ŞENGELEN	
7. Prof. Dr. M. Özgür UYANIĞ	(Üye)	<b>KATILMADI</b> 15. Av. Meltem ONURLU	(Üye)
IZINLI 8. Doç. Dr. Gözde GİRGİN	(Üye)		

## EK-2: Tez Çalışması Orijinallik Raporu

TEZİN TAM BAŞLIĞI: Proksimal femur bilgisayarlı tomografisi kullanılarak femoral anteversiyon ölçümü

ÖĞRENCİNİN ADI SOYADI: Erkan Sabri ERTAŞ

DOSYANIN TOPLAM SAYFA SAYISI: 55

### Proksimal Femur Bilgisayarlı Tomografisi Kullanılarak Femoral Anteversiyon Ölçümü

ORJİNALLİK RAPORU

% <b>2</b>	% <b>2</b>	% <b>0</b>	% <b>0</b>
BENZERLİK ENDEKSİ	İNTERNET KAYNAKLARI	YAYINLAR	ÖĞRENCİ ÖDEVLERİ

BİRİNCİL KAYNAKLAR

1	<a href="http://www.openaccess.hacettepe.edu.tr:8080">www.openaccess.hacettepe.edu.tr:8080</a> İnternet Kaynağı	%1
2	<a href="http://polen.itu.edu.tr">polen.itu.edu.tr</a> İnternet Kaynağı	<%1
3	<a href="http://toad.halileksi.net">toad.halileksi.net</a> İnternet Kaynağı	<%1
4	<a href="http://www.utsakcongress.com">www.utsakcongress.com</a> İnternet Kaynağı	<%1
5	<a href="http://openaccess.hacettepe.edu.tr:8080">openaccess.hacettepe.edu.tr:8080</a> İnternet Kaynağı	<%1
6	<a href="http://www.scribd.com">www.scribd.com</a> İnternet Kaynağı	<%1
7	P. Venesmaa, E. Vanninen, H. Miettinen, H. Kröger. "Periprosthetic Bone Turnover after Primary Total Hip Arthroplasty Measured by Single-Photon Emission Computed Tomography", Scandinavian Journal of Surgery, 2012 Yayın	<%1
8	<a href="http://www.turkailehekderg.org">www.turkailehekderg.org</a> İnternet Kaynağı	<%1

### EK-3: Dijital makbuz çıktısı



## Digital Receipt

This receipt acknowledges that Turnitin received your paper. Below you will find the receipt information regarding your submission.

The first page of your submissions is displayed below.

Submission author: Erkan Sabri Ertař  
Assignment title: Proksimal Femur Bilgisayarlı Tomografisi Kullanılarak Femor...  
Submission title: Proksimal Femur Bilgisayarlı Tomografisi Kullanılarak Femor...  
File name: lgisayarl\_tomografisi\_kullan\_larak\_femoral\_anteversiyon\_l\_m....  
File size: 3.49M  
Page count: 55  
Word count: 8,682  
Character count: 57,388  
Submission date: 18-Jun-2021 10:19AM (UTC+0300)  
Submission ID: 1608453048



## 9. ÖZGEÇMİŞ

