

**T.C.
SÜLEYMAN DEMİREL ÜNİVERSİTESİ
FEN BİLİMLERİ ENSTİTÜSÜ**

**KOYUN (*Ovis aries*) TRAKE MUKOZASINDAKİ BAZI
PEPTİDLERİN İMMUNOHİSTOKİMYASAL LOKALİZASYONLARI**

Ruaa Hussein Nada NADA

**Danışman
Yrd. Doç. Dr. Kenan ÇINAR**

**YÜKSEK LİSANS TEZİ
BİYOLOJİ ANABİLİM DALI
ISPARTA - 2017**




© 2017 [Ruaa Hussein Nada NADA]

TEZ ONAYI

Ruaa Hussein Nada NADA tarafından hazırlanan "**Koyun (*Ovis aries*) Trake Mukozasındaki Bazı Peptidlerin İmmunohistokimyasal Lokalizasyonları**" adlı tez çalışması aşağıdaki jüri üyeleri önünde Süleyman Demirel Üniversitesi Fen Bilimleri Enstitüsü **Biyoloji Anabilim Dalı**'nda **YÜKSEK LİSANS TEZİ** olarak başarı ile savunulmuştur.


Danışman

Yrd. Doç. Dr. Kenan ÇINAR
Süleyman Demirel Üniversitesi




Jüri Üyesi

Prof. Dr. Emel ERGÜN
Ankara Üniversitesi



Jüri Üyesi

Yrd. Doç. Nurgül ŞENOL
Süleyman Demirel Üniversitesi



Enstitü Müdürü

Prof. Dr. Yasin TUNCER

TAAHHÜTNAME

Bu tezin akademik ve etik kurallara uygun olarak yazıldığını ve kullanılan tüm literatür bilgilerinin referans gösterilerek tezde yer aldığını beyan ederim.

Ruaa Hussein Nada NADA



İÇİNDEKİLER

	Sayfa
İÇİNDEKİLER.....	i
ÖZET	ii
ABSTRACT	iii
TEŞEKKÜR.....	iv
ŞEKİLLER DİZİNİ	v
SİMGELER VE KISALTMALAR DİZİNİ	vii
1. GİRİŞ.....	1
2. KAYNAK ÖZETLERİ.....	15
3. MATERYAL VE YÖNTEM	28
4. ARAŞTIRMA BULGULARI.....	29
4.1. Galanin (GAL) İmmunoreaktivitesi.....	29
4.2. Peptide Histidine İsoleucine (PHI) İmmunoreaktivitesi	33
4.3. Leucine-Enkephalin (Leu-Enk) İmmunoreaktivitesi	37
5. TARTIŞMA VE SONUÇLAR.....	42
KAYNAKLAR	49
ÖZGEÇMİŞ.....	65

ÖZET

Yüksek Lisans Tezi

KOYUN (*Ovis aries*) TRAKE MUKOZASINDAKİ BAZI PEPTİDLERİN İMMUNOHİSTOKİMYASAL LOKALİZASYONLARI

Ruaa Hussein Nada NADA

Süleyman Demirel Üniversitesi
Fen Bilimleri Enstitüsü
Biyoloji Anabilim Dalı

Danışman: Yrd. Doç. Dr. Kenan ÇINAR

Bu tez çalışmasında, koyun (*Ovis aries*), (alt ve üst) trake mukozasında GAL (Galanin), PHI (Peptit Histidin İzolösin) ve Leu-Enk (Leu-Enkefalin) peptitlerinin immunohistokimyasal lokalizasyonlarının belirlenmesi amaçlandı. Çalışmada 10 adet koyun (*Ovis aries*)'a ait trake (alt ve üst) örnekleri materyal olarak kullandı. Bouin solüsyonunda 16 saat süreyle tespit edilen dokular daha sonra rutin histolojik doku takibinden geçirilerek parafine gömüldü ve bloklandı. Parafin bloklardan alınan 5-6 µm kalınlığındaki kesitlere immunohistokimya yöntemi uygulandı. Üst trake lamina epitelyalisindeki GAL, PHI ve Leu-ENK immunoreaktif hücrelerin yoğunluğunun alt trakeye göre daha fazla olduğu saptandı. PHI immunoreaktif hücrelerin ise üst trake lamina epitelyalisinde diğer peptidlere göre daha fazla sayıda bulunduğu belirlendi. GAL, PHI ve Leu-ENK immunoreaktivitesine aynı zamanda düz kas, seromuköz bez hücreleri, bu bezler ile kan damarları çevresinde ve gangliyon hücrelerinde de rastlandı. Sonuç olarak GAL, Leu-ENK ve PHI'nın geniş mukozal dağılımının, memeli solunum sistemindeki vasküler ve sekretuar fonksiyonların düzenlemesinde etkili olabileceği düşünülmektedir. Solunum yolu epitellerinde bulunan GAL, PHI ve ENK peptidleri, düzenleyici peptid hormonların ya da nörotransmitterlerin lokal olarak harekete geçirilmesinde de etkili olabilirler.

Anahtar Kelimeler: Koyun, *Ovis aries*, trakea, mukoza, immunohistokimya, Galanin, Peptide Histidin İsoleucine, Leu-enkephalin,

2017, 66 sayfa

ABSTRACT

M.Sc. Thesis

THE IMMUNOHISTOCHEMICAL LOCALIZATION OF SOME PEPTIDES IN SHEEP (*Ovis aries*) TRACHEAL MUCOSA

Ruaa Hussein Nada NADA

**Süleyman Demirel University
Graduate School of Natural and Applied Sciences
Department of Biyoloji**

Supervisor: Asst. Prof. Dr. Kenan ÇINAR

This thesis study aimed to determine immunohistochemical localization of the peptides Galanin (GAL), Peptide Histidin Isoleucine (PHI) and Leu-Enkephalin (Leu-ENK) in tracheal mucosa (upper and lower) of sheep (*Ovis aries*). The tracheal samples taken from 10 sheep (*Ovis aries*) were used as the study material. The samples were fixed in Bouin's solution during 16 hours. After fixation, the samples were passed through routine tissue processing and embedded in paraffin. The immunohistochemical method was applied to 5-6 µm thickness sections to determine immunohistochemical localization of relevant peptides. It was observed that GAL, PHI and Leu-ENK immunoreactive cells were more numerous in the upper part of trachea than in its lower part. It was found that PHI-immunoreactive cells were more than other peptides in lamina epithelialis in upper trachea. GAL, PHI and Leu-ENK immunoreactivity was detected in smooth muscles, seromucous gland cells, around blood vessels and in ganglion cells. In conclusion, it is thought that wide-ranging mucosal distribution of GAL, Leu-ENK and PHI may have effective in regulating the vascular and secretory functions in mammalian respiratory system. Existence of the peptides GAL, PHI and Leu-ENK in the airway epithelium suggests that they may also be effective in acting as regulatory peptides, local hormones or neurotransmitters.

Key words: Sheep, *Ovis aries*, trachea, mucosa, immunohistochemistry, Galanin, Peptide Histidin Isoleucine, Leu-Enkephalin,

2017, 66 pages

TEŐEKKÜR

Öncelikle tez sürecinin her aşamasında bana yardımcı olan, emek veren, desteęini hep hissettięim ve kendisinden çok şey öğrendięim Danışman Hocam Yrd. Doç. Dr. Kenan ÇINAR'a teşekkür ederim.

Hayatımın her alanında olduęu gibi tez sürecinde de hep yanımda olan, bana güç veren, desteklerini hiç esirgemeyen ve zor zamanların üstesinden gelmemi sağlayan anneme fedakarlıklarından dolayı sonsuz teşekkürlerimi sunarım.

4696-YL1-16 No'lu Proje ile tezimi maddi olarak destekleyen Süleyman Demirel Üniversitesi Bilimsel Araştırma Projeleri Yönetim Birimi Başkanlığı'na teşekkür ederim.

Son olarak, hayatımın her döneminde hep yanımda olan, maddi ve manevi her türlü desteęi veren canım aileme teşekkür ederim.

Ruaa Hussein Nada NADA
ISPARTA, 2017

ŞEKİLLER DİZİNİ

	Sayfa
Şekil 4.1. Üst Trake. Lamina epitelyaliste GAL immunoreaktif hücre (ok). PAP. Bar: 50 µm.....	31
Şekil 4.2. Alt Trake. Lamina epitelyalisteki epitel hücreleri (ince oklar) ve kinosilyumlarda (kalın ok) GAL immunoreaktivitesi. PAP. Bar: 50 µm.	31
Şekil 4.3. Alt Trake. Düz kas hücrelerinde GAL immunoreaktivitesi (oklar). PAP. Bar: 50 µm.	32
Şekil 4.4. Alt Trake. Kan damarı çevresindeki sinir fibrilleri (kalın oklar), endotel hücreleri (ok başları) ve mediya tabakasında (ince oklar) GAL immunoreaktivitesi. PAP. Bar: 50 µm.....	32
Şekil 4.5. Üst Trake. Korpus glandula çevresindeki sinir fibrillerinde (ince oklar) ve korpus glandula hücresinde (ok başları) GAL immunoreaktivitesi. PAP. Bar: 50 µm.....	33
Şekil 4.6. Alt Trake. Gangliyon hücresi (ince ok) ve sinir fibrillerinde (kalın ok) GAL immunoreaktivitesi. PAP. Bar: 50 µm.....	33
Şekil 4.7. Üst Trake. Kondrositler (ince oklar), perikondrium (ok başları ve kondroblastlarda (kalın oklar) GAL immunoreaktivitesi. PAP. Bar: 50 µm..	34
Şekil 4.8. Alt Trake. Kondrositlerde GAL immunoreaktivitesi (oklar). PAP. Bar: 50 µm.	34
Şekil 4.9. Alt Trake. Lamina epitelyalisteki goblet hücrelerinde (ince oklar) ve epitel hücrelerinde (kalın oklar) PHI immunoreaktivitesi. PAP. Bar: 50 µm.	35
Şekil 4.10. Üst Trake. Lamina epitelyaliste hücrelerde (kalın ok) ve kinosilyumların yüzeyinde PHI immunoreaktivitesi (ince oklar). PAP. Bar: 50 µm.	35
Şekil 4.11. Alt Trake. Korpus glandularının çevresindeki sinir fibrillerinde PHI immunoreaktivitesi (oklar). PAP. Bar: 50 µm.	36
Şekil 4.12. Üst Trake. Düz kas demetlerinde PHI immunoreaktivitesi (oklar). PAP. Bar: 50 µm.....	36
Şekil 4.13. Alt Trake. Düz kas hücrelerinde PHI immunoreaktivitesi (oklar). PAP. Bar: 50 µm.	37
Şekil 4.14. Üst Trake. Perikondriumda (ok başları), kondroblastlarda (ince oklar) ve kondrositlerde (kalın oklar) PHI immunoreaktivitesi (oklar). PAP. Bar: 50 µm.	37
Şekil 4.15. Üst Trake. Ganglion hücresinde (kalın ok) ve arteriol mediyasında (ince oklar) PHI immunoreaktivitesi. PAP. Bar: 50 µm.....	38
Şekil 4.16. Alt Trake. Lamina epitelyalisteki hücrelerde (ince oklar), goblet hücrelerinde (ok başları) ve kinosilyum yüzeyinde (kalın oklar) Leu-Enk immunoreaktivitesi. PAP. Bar: 50 µm.....	38
Şekil 4.17. Üst Trake. Lamina epitelyalisteki hücrelerde (kalın oklar) ve kinosilyum yüzeyinde Leu-Enk immunoreaktivitesi (ince oklar). PAP. Bar: 50 µm.....	39
Şekil 4.18. Alt Trake. Düz kas dokusunda Leu-Enk immunoreaktivitesi (oklar). PAP. Bar: 50 µm.	39
Şekil 4.19. Üst Trake. Korpus glandula çevresindeki sinir fibrilleri (kalın oklar) ve korpus glandula hücresinde (ince oklar) Leu-Enk	

immunoreaktivitesi. PAP. Bar: 50 µm.	40
Şekil 4.20. Alt Trake. Korpus glandula hücrelerinde (kalın oklar) ve arteriol çevresindeki sinir fibrillerinde (ince oklar) Leu-Enk immunoreaktivitesi. PAP. Bar: 50 µm.....	40
Şekil 4.21. Üst Trake. Gangliyon hücresinde (ince ok) ve sinir fibrillerinde (kalın ok) Leu-Enk immunoreaktivitesi. PAP. Bar: 50 µm.....	41
Şekil 4.22. Alt Trake. Perikondrium (ince oklar), kondrositler (ok başları) ve kondroblastlarda (kalın oklar) Leu-Enk immunoreaktivitesi. PAP. Bar: 50 µm.....	41
Şekil 4.23. Üst Trake. Kondroblastlar (oklar) ve kondrositlerde (ok başları) Leu-Enk immunoreaktivitesi. PAP. Bar: 50 µm.....	42



SİMGELER VE KISALTMALAR DİZİNİ

APUD	Amin Öncülü Alımı ve Dekarboksilasyonu
CGRP	Kalsitonin Gen-İlişkili Peptit
DNES	Diffüz Nöroendokrin Sistem
IHC	İmmunohistokimya
NE	Nöroendokrin
NEC	Nöroendokrin hücreler
NEB	Nöro-epiteliyal cisimler (Nöroendokrin Cisimler)
NEE	Nöroepiteliyal Endokrin
PNEC	Pulmonar Nöroendokrin hücreler
GAL	Galanin
PHI	Peptid Histidine Isoleucine
Leu-Enk	Lösün-Enkefalin
VIP	Vazoaktif İntestinal Polipeptit
İR	İmmuno Reaktif
PACAP	Hipofiz Bezi Adenilat Siklaz-Aktive eden Polipeptit
Met-Enk	Metiyonin-Enkefalin
δ	Opioid Reseptörü
PRL	Prolaktin
PHM	Peptit Histidin-Metiyonin
CRH	Kortikotropin-Salıcı Hormon
RIA	Radioimmunoassay
PAP	Peroksidaz Anti-Peroksidaz
H ₂ O ₂	Hidrojen Peroksit

1. GİRİŞ

Solunum sistemi, 3 haftalık embriyonal dönemin sonuna doğru primitif farinksin altında ön barsağın ön yüzünde endodermin longitudinal tek bir divertikülü halinde gelişmeye başlar. Bu divertikül daha sonra sadece üst kısmı sindirim kanalına bağlı kalarak sindirim kanalından ayrılır ve trakeyi yapar (Erkoçak, 1982). Dördüncü embriyonik haftada ön-barsak ventralinde oluşan laringo-trakeal divertikülden, trake ve akciğerler gelişir. Doğum sırasında, erişkin dönemdeki alveol sayısının yaklaşık %10'u oluşmuştur. Alveol gelişimi post-natal dönemde de devam eder ve 9 yaş civarında, yetişkin döneme yakın sayıda alveol sayısına ulaşılır (Günlüoğlu, 2011).

Trakeanın alt ucu önce iki dala ayrılır (esas bronşlar); daha sonra bunların herbiri mezenşim içinde 6. aya kadar birbiri arkasına gittikçe incelerek dallanarak iki tarafta sağ ve sol akciğerleri yaparlar. Dallanan endodermal divertikülden solunum sisteminin epiteli ile bunu saran mezenşimden epitel altındaki diğer dokular gelişir. İki tarafta mezenkim ile sarılı endodermal dallanma sistemleri (akciğer taslakları) sölom boşluğunun üst kısmında plevra boşluğunu oluşturarak çıkıntı yaparlar. Esas (primer) bronşların son dallarının ucunda oluşan alveoller doğuma kadar endodermal kübik epitelle döşelidir. Doğum sırasında alveol epiteli çok yassılaşır. Doğumdan sonra akciğerler, bronşiyollerin uzaması ve yeni solunum birimlerinin oluşması ile gelişmelerini sürdürürler. Erişkin dönemde artık yeni akciğer dokusu oluşmaz. İltihap, tüberküloz vs. gibi patolojik koşullarda bir kısım akciğer dokusu yitirilince yerini bağ dokusu doldurur (Erkoçak, 1982; Eşrefoğlu, 2009)

Solunum yollarında yalancı çok katlı prizmatik epitel ve basit kübik epitel olmak üzere başlıca iki tip epitel dokusu bulunur. Yalancı çok katlı prizmatik epitel dokusu hücreleri tarafından üretilen mukusu, trakenin yukarisına doğru hareket ettirilebilen kinosilyumlu hücreler ihtiva eder (McLaughlin vd., 2007).

Solunum yolları duvarının epitel, düz kas ve kıkırdak dokudan yapılmış olduğu görülür ve bu yapının düzenlenişi hep aynıdır. Lumenin etrafını çevirmiş epitel

dokusu bunun altında sırasıyla glandular doku içeren submukoza tabakası, düz kas ve daha sonra kıkırdak doku gelir. Bununla birlikte her bir doku tipinin miktarı ve fonksiyonu trakebronkiol ağaç boyunda ilerledikçe değişim gösterir (McLaughlin vd., 2007).

Solunum sistemi, göğüs kafesini oluşturan kemikler ve kaslar ile bu taşıyıcı yapı içinde yer alan iletici hava yolları ve akciğerlerden oluşur. Bu sistemin temel görevi, vücutla dış ortam arasında gaz alışverişini uygun bir şekilde sağlamaktır. Bu görevin başarılabilmesi için, atmosferik havanın alveollere ulaşması (ventilasyon), kanın akciğerlere ulaşması (perfüzyon) ve kapillerler ile atmosferik hava arasında gaz geçişinin (diffüzyon) uygun şekilde devam etmesi gerekir. Sistemin mekanik elemanı olan göğüs kafesinin temel görevleri, içerdikleri organları korumak ve ventilasyonu sürdürmektir (Günlüoğlu, 2011).

Solunum sistemi işlevsel açıdan, vücudun dışından akciğerlere hava taşıyan iletici kısım ve hava ile kan arasındaki gaz alışverişinin meydana geldiği solunum kısmı olmak üzere ikiye ayrılır (Ovalle ve Nahirney, 2009). Solunum sistemi, vücut hücrelerine gerekli olan oksijenin alınmasını ve yine onlardan karbondioksitin uzaklaştırılması olayını gerçekleştirir (Öber ve İzzetoğlu, 2006). Solunum sistemi, burun girişinden alveollere kadar uzanan, bazı korunma mekanizmalarına sahip, dış ortama açık bir sistemdir. Bu yol üzerindeki organlar da dışardan gelen her türlü patojenin etkisi altında kalmaktadır (Tahamiler, 2007).

Genelde solunumla ilgili epitel olarak bilinen bu kinosilyumlu epitel, hava yollarının korunması, temizlenmesi ve ayrıca partiküler maddelerin atılması için uygundur (Ovalle ve Nahirney, 2009). Sistem boyunca kan damarlarının yüzeye yakın seyretmesi havanın ısınmasını sağlar. Mukozanın lenfoid elemanlardan zengin olmasının yanı sıra, alveol duvarında çok sayıda makrofaj bulunması havanın partiküllü materyalden ve mikroorganizmalardan arındırılmasıyla sonuçlanır (Eşrefoğlu, 2009).

Solunum ve sindirim yolunun kesiştiği alan nazo-farinks bölümüdür (Özer vd., 2008). Solunum ve sindirim sistemi, bir kanaldan ibarettir. Ancak, solunum

kanalının bir ucu açık, diğeri ucu kapalıdır. Bu kanal da doğal delikler aracılığıyla dış ortamla ilişkilidir. Burun delikleri ile başlayan bu sistemde tıpkı sindirim sisteminde olduğu gibi, doğal delikler yakınında (derisel ya da kutan mukoza) görülür. Solunum sisteminde dar bir alanı kaplayan bu mukoza, yerini daha sonra glandular mukozaya bırakır. Solunuma elverişli olan bu glandular mukozalı bölüme respiratorik mukoza da denir (Tanyolaç, 1999). Respiratorik mukozanın lamina epitelyalisi (L. Epitelyalis) yalancı çok katlı, kinosilyumlu ve çok sayıda goblet hücreli prizmatik epitelden meydana gelir (Martini vd., 2000).

Solunum sistemine ait kanallar duvar yapıları kıkırdaklar, bağ doku iplikleri ve kaslarla güçlendirildiğinden, sürekli açık kalma olanağına sahiptirler. Böylece havanın alınması (inspirasyon) ve havanın dışa verilmesi (ekspirasyon) olayları kolaylaşır (Özer vd., 2008). Epitel yapısı, solunum yollarında bazı bölgelerde farklılık gösterir. Fizyolojik gereksinime bağlı olarak, burun boşluğuna girişte çok katlı yassı, trake ve bronkus çatallanma bölgeleri ile farinks ve larinks epitelyumu yalancı çok katlı prizmatik karakterlidir (Erbengi, 1990).

Akciğerler, birbirlerinden fissürlerle ayrılan loblar şeklinde oluşmuşlardır. Sağ akciğer üç, sol akciğer iki lob içermektedir. Trake ve akciğerler, embriyonik dönemde ön-barsaktan gelişirler (Günlüoğlu, 2011).

Solunum sistemi anatomik olarak üst solunum sistemi ve alt solunum sistemi olarak iki bölüme ayrılır (Eşrefoğlu, 2009). Üst solunum yolları, burun boşluğu (nasal boşluk), nasofarinks ve larinks, alt solunum yolları, akciğerler, trake, bronşlar ve ilişkili yapılarca oluşturulurlar (Öber ve İzzetoğlu, 2006).

Solunum sisteminin havayı ileten bölümü nazal boşluklar, paranasal sinüsler ve nazofarinks ile birlikte başlar. Bu boşluklar solunan havayı ısıtmak, nemlendirmek ve filtre etmek için yüzey alanı sağlarlar (Ozan vd., 2009). Solunum yolunun başlangıcı olan burun, aynı zamanda koku alma işlevi yapan organdır (Özden, 2012). İyi koku alan memelilerde burunun dış kısmı genellikle nemlidir ve sürekli buharlaşma nedeniyle de oldukça soğuktur (Demirsoy, 1992).

Sistemin girişini oluşturan bu bölüm burun delikleri ile başlar. Daha sonra genişleyerek septum ile uzunlamasına ortadan iki yarıma ayrılır (Özer vd., 2008). Önden burun kanatları aracılığı ile dış ortamla, arkadan konka aracılığı ile nazofarinksle komşudur. Burnun fibroelastik dokudan oluşan ön bölümü kıkırdaklarla, arka bölümü ise kıkırdak ve kemiklerle desteklenmiştir (Eşrefoğlu, 2009).

Histolojik yapı bakımından burun boşluğu mukozal karakter olarak üç değişik bölgeye (Regiyo vestibularis, regiyo respiratorya, regiyo olfaktorya) ayrılmaktadır. Vestibular bölge, dar bir bölgedir. Kutan mukoza ile kaplıdır ve bu mukoza türünün tüm özelliklerini taşır. Lamina propriya ve submukoza, kan ve lenf damarlarından zengindir (Tanyolaç, 1999).

Regiyo respiratorya en geniş bölümdür (Özer vd., 2008). Örtü epiteli goblet hücrelerini içeren yalancı çok katlı prizmatik epitelle döşelidir. Epitelde kinosilyumlu hücreler, goblet hücreleri, küçük granüllü hücreler ve bazal hücreler bulunmaktadır (Eşrefoğlu, 2009).

Regiyo olfaktorya; üst konka bölgesinde yer alan bu bölümün mukozasına olfaktorik mukoza da denir. Buradaki mukoza da glanduler özelliktedir ve regiyo respiratoryadakinden daha kalındır. Epitel katta destek hücreleri, olfaktorik hücreler, bazal hücreler olmak üzere üç tip hücre bulunur (Tanyolaç, 1999).

Burun boşluğunun görevi, havadaki yabancı cisimleri vestibulde bulunan uzun kıllarla tutmaktır. Böylece nazal mukozaya geçen hava süzülerek temizlenir, ısıtılarak ve nemlendirilerek solunum organlarının hastalanması önlenir (Erkoçak, 1982; Martini vd., 2000; Özden, 2012).

Burun boşluğundan sonra gelen farinks, kafa tabanından cartilago cricoideanın alt kenarına kadar uzanır (Ozan vd., 2007). Burun ve ağız boşluğunun arkasında yemek borusunun ve gırtlığın üstünde bulunan bir boşluktur. Ancak bu boşluğun (pharyngeal cavity) kastan oluşan duvar yapısı hareketlidir.

Hareketler istemli olarak yutkunma şeklinde gerçekleşir. Yutkunmayı istemli kas yapısı sağlar. Farinks solunum havasının geçit yoludur; yutkunma ile ağızdaki besinleri yemek borusuna geçirir. İşlevi nedeniyle farinks hem solunum sistemi hem de sindirim sistemi organıdır (Özden, 2012) ve östaki borusu ile orta kulağa bağlı olup orta kulaktaki hava basıncının dış çevre ile dengelenmesini sağlar (Marieb, 2001). Sindirim sisteminin boşluğu ile solunum sisteminin burun boşluğunun kesiştiği bir bölgedir. Bu nedenle yutağın bir sindirim sistemine ait orofarinks, bir de solunum sistemine ait nazofarinks bölümü bulunur (Özer vd., 2008).

Nazofarinksin burun boşluklarına açıldığı kısım, üstte burun duvarındaki konkalardan başlar; altta ise küçük dil hizasında sonlanır. Östaki borusu nazofarinks ile orta kulak arasında uzanan bir kanaldır. Bu kanaldan orta kulağa hava geçişi olur (Özden, 2012). Nazofarinks çok katlı yassı epitel ile döşelidir. Lamina propria sero-muköz bezler içeren bağ dokudur. Arka kısımda lenfoid yapı olan tonsiller (bademcikler) bulunur (Öber ve İzzetoğlu, 2006).

Orofarinks ağız boşluğunun devamı olan kutan mukoza ile kaplıdır. Buna bağlı olarak lamina epitelyalisi çok katlı yassı epitelden oluşur (Özer vd., 2008). İ inferior olarak yumuşak damaktan epiglottise kadar uzanır. Bu lokasyonu ile hem yutkunmada besinlerin hem de solunan havanın içinden geçişini sağlar (Marieb, 2001).

Farinksin son bölümünü oluşturan laringofarinks çok katlı yassı epitel ile kaplıdır. Besinler ve hava için bir geçiş yeri oluşturur (Marieb, 2001). Bu kısmın duvar yapısı gırtlak (larynx) ve soluk borusu (trake) ile bağlantı yapar (Özden, 2012).

Gırtlak, larinks ve farinksi trakeaya bağlayan düzensiz bir tüptür (Junqueira ve Carnerio, 2009; Tanyolaç, 1999; Kayalı, 1992) ve ses oluşturan bir organdır (Özden, 2012). Larinksin epitelyal döşemesi laringotrakeal tübün kraniyal ucunun endoderminden gelişir. Larinksin kıkırdakları 4 ve 6 faringeal arkus çiftlerindeki kıkırdaklardan gelişir (Moore ve Persaud, 2009). Solunum iletilici

sistemin bir parçası olarak, fonasyonda önemli bir rol oynar, yutma sırasında kapanır ve böylece yiyeceklerin daha alttaki hava kanallarına girişini engeller (Ovalle ve Nahirney, 2009). Duvarı içerdiği çeşitli kıkırdaklar nedeniyle girintili çıkıntılıdır. Larinks epiteli genel olarak yalancı çok katlı kinosilyumlu prizmatik epiteldir. Ancak epiglottisin büyük bölümünün (lingual yüzü ve laringeal yüzün apikal bölümü) ve gerçek ses tellerinin yüzeyi çok katlı yassı epitelle döşelidir (Eşrefoğlu, 2009).

Larinks mukozasının başlangıç bölümünde (vestibulum laringis) ve bir de sesin meydana gelmesinde şiddetli zorlamalara uğrayan plika vokalislerde kutan, geri kalan bölümde (kavum laringis propriyum) respiratorik mukoza bulunur. Plika vokalisler üzerine çok katlı yassı epitel sınıksız oturur. Plika içinde epitelin altında ses telleri demetleri (ligmentum vokale) ve onun da altında iskelet kasları (muskulus vokalis) bulunur (Tanyolaç, 1999). Larinksin iskeletini oluşturan kıkırdaklarda üçü tek, üçü çift 9 adet kıkırdak bulunur. Tek olanlar büyük (Tiroid kıkırdak, Epiglottik kıkırdak, Krikoyd kıkırdak) ve çift olanlar küçük (aritenoyd kıkırdak, kornikyolat kıkırdak ve kyoneiform kıkırdak) kıkırdaklardır (Özden, 2012). Tiroid ve krikoid tamamen, aritenoid ise çok büyük kısmında hiyalin kıkırdaktır (Tanyolaç, 1999; Kayalı, 1992).

Epiglottis, larinksin üst bölümündedir ve larinks kapağını yapan kıkırdaktır. Yaprak şeklinde olan dil kökü ile hiyoid kemiğin arkasında ve larinks ağzında (vestibulum larygis) bulunur. Bu kıkırdak tamamen elastik bir yapıdadır (Özden, 2012). Larinksde bulunan epiglottis, yutma refleksiyle hava yolunun üzerini kapatarak ağızdan alınan besinlerin hava yoluna kaçmasını önler (Özer vd., 2008). Besinlerin yutulması esnasında larinks ağzı kapatarak solunum yollarını korur; solunumda ise açık kalır ve havanın trakeye geçişine imkân verir (Özden, 2012).

Aritenoid kıkırdaklar, krikoid kıkırdağın genişlemiş kısmının superior kenarı ile eklem yapar (Martini vd., 2000; Marieb, 2001). Kornikulat kıkırdaklar, aritenoid kıkırdaklar eklem yapar. Kornikulat ve aritenoid kıkırdaklar glottisin açılıp kapanmasını ve ses yapımını sağlar. Uzamış, kavisli kuneiform kıkırdaklar, epiglottis ile her bir aritenoid kıkırdağın yanal yüzü arasında yerleşmiş olan

“ariepiglotitik” kıvrım içine uzanır (Martini vd., 2000). Larinks kasları çizgili kas özeliğinde olup, ses çıkarmada gerekecek çabuk reaksiyon bu kaslarla sağlanmaktadır (Öber ve İzzetoğlu, 2006). Kasların kasılmasıyla akciğerlere yabancı maddelerin geçişi önlenmeye çalışılır. Yabancı maddeleri uzaklaştırmaya yarayan şiddetli öksürük refleksi, yine bu kasların kontraksiyonuyla gerçekleşir (Tanyolaç, 1999).

Trake larinksten başlayan ve akciğerlere uzanan alt solunum yoludur. Trake, özofagusun önünde yer alır (Özden, 2012). Bu organın en belirgin özelliği, tam olmayan kıkırdak halkalarla desteklenmiş olmasıdır. Böylelikle hava borusunun devamlı olarak açık kalması sağlandığı gibi, birlikte seyrettiği yemek borusundan geçen besinlerin basıncından da etkilenmemiş olur (Özer vd., 2008). Laringotrakeal tübü endodermal döşemesi larinks distalinde trakeanın epiteli ve bezleri ile pulmoner epitele farklılaşır. Trakeanın kıkırdak, bağ dokusu va kasları laringotrakeal tübü çevreleyen splanknik mezenşimden gelişir (Moor ve Persaud, 2009).

Trake solunum sisteminin iletici bölümünün büyük bir kısmını oluşturur. Lümeden itibaren trakenin duvar yapısına katılan oluşumlar mukoza, kıkırdak halkalar ile ligamentler, muskularis ve adventisyadır. Mukoza, respiratorik mukoza özelliğindedir (Tanyolaç, 1999). Trakea 15-20 trakeal kıkırdak içerir (Tanyolaç, 1999; Martini vd., 2000; Ozan vd., 2007) ve her trakeal kıkırdak halkaları birbirine fibro elastik zarla bağlanır (Özden, 2012). Trakeal kıkırdaklar solunum yolunu korurlar. Bunlar, solunum sisteminde basınç değişikliği olduğunda trakeanın çöküşüne veya genişlemesine engel olur (Martini vd., 2000). Her trake “C” şeklindeki kıkırdak halkalardan oluşur (Eşrefoğlu, 2009; Martini vd., 2000; Junqueira ve Carnerio, 2009) ve kıkırdakların açık olan uçlarını düz kas türünde olan musculus transversus trakeye kapatır (Özer vd., 2008). Halkaların açık olan kısımları posterior olarak özofagusu bakar (Tanyolaç, 1999; Martini vd., 2000). Özofagusla komşuluk gösteren bu esnek yapı özofagusun genişleyebilmesine (besinlerin geçişinde) imkân verir (Özden, 2012). Kasın kasılması ile trake lümeninin daraltılması, öksürük refleksinde kullanılır. Kasılma sonucu trake çapının azalması, dışarı verilen havanın hızını

arttırır; bu da hava yolunun temizlenmesine yardım eder (Junqueira ve Carnerio, 2009).

Memelilerin trakesi, boyunun uzunluğuna bağlı olarak kısa veya uzun olabilir. Cetacea (Dişsiz balina) ve Sirenea(Denizayısı) da en kısa trakelere rastlanmaktadır. Genellikle trake kıkırdakları dorsal tarafta açık halkalar halindedir. Cetacea'de halkaların açıklığı ventral taraftadır. Memelilerde çok nadir hallerde tamamen kapalı trake halkalarına rastlanır (Öktay, 1988).

Trake özellikle Anura (Kuyruksuz iki yaşamlılar) ordosunda çok kısadır. Urodeller arasında Amphiuma ve Siren'de olduğu gibi uzun trakeli genuslar vardır. Apoda ordosu üyelerinin trakeleri uzundur. Amfibilerin trake duvarlarında kıkırdaklar bulunur. Bunlar ya düzensiz kıkırdak parçalarıdır veya yarım ay şeklinde düzenli sıralanmış kıkırdaklardır (Apoda). Trake, son ucunda çatallanarak iki bronşu oluşturur. Bunlardan herbiri doğrudan doğruya torba şeklindeki birer akciğere girer. Anura ordosunda trake gibi bronşlarda kısadır (Öktay, 1988).

Reptillerde boyunun uzamasına paralel olarak trakenin boyu da uzundur. En kısa trakeli reptiller kertenkelelerdir. Sphenodon, krokodillerde ve özellikle kaplumbağalarda trake çok uzundur. *Testudo* genusunda trake çok uzun olduğu için girişte bir kıvrım yapmak zorunda kalmıştır. Reptillerde trake kıkırdakları da çok iyi gelişmiştir. Sphenodon, birçok yılan ve kertenkele türlerinde öndeki kıkırdaklar tam halka şeklindedir. Bazı yılanlarda birkaç kıkırdak halkası birbiri ile kaynaşmıştır. Krokodil trakelerinde ise birçok halkalar kemikleşmiştir. (Öktay, 1988).

Trake özellikle uzun boyunlu kuşlarda çok uzun olur ve çok defa boyun uzunluğunu da aştığı için kıvrımlar yapar. Grus (turna), Cygnus (kuğu), Ardea (balıkçıl) gibi genuslarda çok iyi gelişmiş kıkırdak halkaları içeren trake, göğüs kemiği karinasının meydana getirdiği çukur içine yerleşen bir kıvrım yapar. Sturnidae (Sığırcıkgiller) familyası üyelerinde kıvrılmış olan trake göğüs kemiğinin önünde dıştan bile farkedilebilen bir şişkinlik meydana getirir.

Trakenin bu kadar uzun ve kıvrımlı oluşu kuş seslerini kuvvetlendirme yönünde yardımcı olur. Bazı kuşların trakeleri bir bölme ile ikiye ayrılmıştır. Aptenodytes (penguen)'te bu bölme dıştan da farkedilir. (Öktay, 1988).

Trakeden çatallanan sağ ve sol ana bronşlar sağ akciğerde üç, sol akciğerde iki bronşa ayrılır (Junqueira ve Carnerio, 2009; Özden, 2012). Loblar içinde dallanan sekonder bronşlar bronkopulmoner segmentlere ayrılarak tersiyer bronşları oluştururlar (Eşrefoğlu, 2009). Bu tarzda bölünme alveolsüz ve ufak çaplı havayolu olan terminal bronkuluslara kadar sürer. Bütün bu tür alveolsüz bronkuslar iletilici havayollarını oluşturur. Bunların görevi solunan havayı, akciğerlerde gaz alışverişinin olduğu bölgelere götürmektir. İletici solunum yollarının alveolleri bulunmadığından ve bu sebeple gaz alış-verişine katılmadıklarından “anatomik ölü boşluğu” oluştururlar (West, 1993).

Ekstrapulmoner bronşların çapı trakeye kıyasla daha küçüktür, fakat histolojik olarak trakeye çok benzerler (Ovalle ve Nahirney, 2009). Bunlar da sekonder (lobar) bronşlara ayrılırlar. Giderek incelen tüpler halinde gerçekleşen bu dallanmalar sonunda trakebronşial (trachebronchial) ağaç denilen bol dallı yapıyı ortaya çıkarırlar (Öber ve İzzetoğlu, 2006).

Bronşlar akciğere girdikten sonra duvarlarında bazı histolojik değişiklikler görülür. Bronş duvarı mukoza, muskularis, submukoza, kıkırdak ve adventisyadan oluşur. Bronşun respiratuar epiteli trakenin epitelinden daha incedir, daha az sayıda goblet hücresi içerir (Eşrefoğlu, 2009). Mukoza, çevre dokulara sıkıca yapışmıştır, oynak değildir. Bu nedenle büyük bronşların mukozası lümeneye doğru kıvrımlar yapmaz, oldukça düzgün yüzeylidir (Tanyolaç, 1999).

Lamina propria, fibro-elastik tabakasında longitudinal yerleşim gösteren elastik liflerden zengindir ve boşaltım kanalları bronş lümenine açılan çok sayıda seröz ve müköz bezler içerir (Kayalı, 1992). Lamina proprianın içinde ve epitel hücreleri arasında çok sayıda lenfositler bulunur (Junqueira ve Carnerio, 2009). Soliter tipteki bu lenfoid doku, organizmada yaygın durumda bulunan mukozal

immun sisteme dahildir ve BALT (Bronchus-Associated Lymphoid Tissue) olarak adlandırılır. Lamina muskularis sirküler yönlü düz kas tellerinden oluşur. Kas tellerinin sayısı küçük bronşlara doğru gidildikçe azalır (Tanyolaç, 1999). Kesitlerde bu kas tabakası kesintili gibi görünür ve ölümden sonra bu kasların kontraksiyonu, bronş mukozasına kıvrıntılı bir görünüm verir (Junqueira ve Carnerio, 2009).

Bronşlardan bronşiyollere giderken, epitel yalancı çok katlı prizmatik epitelden tek katlı prizmatik ve daha sonra tek katlı kübik epitele dönüşür. Epitelde goblet hücre sayısı ve prizmatik hücrelerin kinosilyum yoğunluğu azalır. Submukozada bez sayısı da azalır. Kıkırdak önce küçük parçalar halinde görülmeye başlar, sonra tamamen ortadan kalkar. Elastik liflerde ise artış olur (Eşrefoğlu, 2009).

Hava yollarında çap 1 mm ya da daha altına ulaştığında ve duvarları kıkırdaktan yoksun kaldığında, bunlara bronşiyol denir. Bu küçük iletici tüpler tekrar tekrar dallanırlar ve basit histolojik yapısı olan ince duvarları vardır (Ovalle ve Nahirney, 2009). Mukozalarında kıkırdak ya da bez içermezler, sadece başlangıç segmentlerinde epitel içine dağılmış goblet hücreleri bulunur (Junqueira ve Carnerio, 2009). Bronkulus tek katlı prizmatik epitle kaplıdır. Pek çok kinosilyumlu hücre bulunur (Ovalle ve Nahirney, 2009). Terminal bronşiolde kinosilyum içermeyen epitel hücreleri ile apikalinde salgı granülleri taşıyan Clara hücreleri yer almaktadır (Öber ve İzzetoğlu, 2006). Bronşçuklar da orta ve küçük bronşlar gibi çevrelerine gevşek, oynar biçimde bağlanırlar. Bu nedenle de mukoza kıvrımlıdır ve ortada yıldız şeklinde bir lumen belirir (Tanyolaç, 1999). Bronkulus lumeni çoğunlukla tunika mukozadaki çok kuvvetli longitudinal plikaların varlığı nedeniyle yıldız biçimli veya dilimli durumdadır (Kayalı, 1992). Bronşçukların ilk bölümü bronkulus verus (terminalis)'tur. Burada epitel kat başlangıçta tek sıralı prizmatik, sonra kübik hücrelidir. Bu hücreler de kinosilyum taşırlar. Ancak, arada tek tük silyumsuz hücreler (clara hücreleri) de görülür. Lamina propria geniş değildir. İnce olan lamina muskularis miyo-elastik özelliktedir, yani düz kas telleri elastik ipliklerle desteklenir. Bunun dışında dar bir bağdoku bulunur. (Tanyolaç, 1999). Son

bölümleri ise – ki bunlar respiratorik dokuya çok yakın bölümlerdir –bronkulus alveolaris (bronkulus respiratoryus)’lerdir. Bronkulus alveolarislerde yassı epitel hücreleri, silyumlu hücreler yanında ise silyumsuz hücreler de (clara hücreleri) bulunur. Kadeh hücreleri tamamen yok olmuştur (Özer vd., 2008). Bu borucukların gaz alış-verişine uygun olan uç kısımları da 2-3 kola ayrılarak duktus alveolaris’lere açılırlar. Duktus alveolaris belirli bir kanalcık değildir. Bu gruplar halindeki alveollerin şekillendirdiği genişçe bir keseceğin (sakkulus alveolaris) yol gibi kabullenilen orta kısmıdır (Tanyolaç, 1999).

Akciğerler, solunumun gerçekleştiği organdır. Organizmada eksternal gaz değişimi (O_2 ve CO_2) akciğerde yapılır. Göğüs boşluğunda (thorax) sağda ve solda iki akciğer bulunur. Her iki akciğer bronşlarla trakeye bağlanır (Özden, 2012). Akciğerler konik şekilli, kaide kısmı diyaframa oturan ve uç kısmı (apex) köprücük kemiğinin 2,5 cm altına kadar yaklaşan iki parçadan oluşmaktadırlar. Primer bronş, kan damarları, sinirler ve lenfatik damarların akciğere girdiği nokta hilum olarak isimlendirilmiştir. Sağ akciğer soldakinden daha büyük ve daha ağırdır (Öber ve İzzetoğlu, 2006). Çünkü kalp ve büyük kan damarlarının çoğu sol pleural boşluğa doğru çıkıntı oluşturur. Bununla birlikte sol akciğer sağdan daha uzundur, çünkü diyafram karaciğer hacmine uyum sağlamak için sağ tarafta daha fazla yükselir (Martini vd., 2000).

Bronkuslar küçüldüklerinde, düzensiz kıkırdak plaklar gözlenir. Hiyalin kıkırdaktan ibaret olan her kıkırdak plağı, lifleri perikondriyuma karşı bağ dokusu demetleri ile kuşatılmıştır. Bronşiyal mukoza ve kıkırdak plakları arasında düz kas demetleri gözlenir. Mukoza tipik olarak solunum epitelini ile döşenmiştir. L. propriyada düz kas hücre demetleri tabakası dışına çıkıntı yapan salgı asinusları ile serömüköz bezler görülür. Boşaltma kanalları bronşiyal lümenine açılır (Kierszenbaum, 2006).

Sağ ve sol akciğer arasında “mediastin (mediastinum)” denilen bir aralık (boşluk) vardır (Özden, 2012). Göğüş boşluğunu çevreleyen seröz zarın pleura viseral yaprağı organı dıştan çevreler (Özer vd., 2008). Pleural membranlar hem torasik boşluğun iç yüzeyini hem de akciğer yüzeyini çevrelemektedir. Pleural

membranlar akciğerler ile vücut duvarı arasındaki sürtünmeyi engeller (Swatland, 1994).

Her akciğerde 150-250 milyon alveol bulunur. Alveoller, respiratuar bronşiyole, alveol kanallarına ve alveol keselerine açılan polihedral şekilli, tek katlı yassı epitel ile döşeli ince duvarlı boşluklardır. Alveoller arasında kan kapillerlerinden zengin çok ince bir bağ dokusu içeren interalveoler septum bulunur (Eşrefoğlu, 2009).

Her bir alveolün bir boşluk alanı ve bu alanın alveolar kanala açılan bir ağzı bulunur. Alveol boşluklarını inspirasyonla atmosferden alınan (O_2 içerikli) ve ekspirasyonla atmosfere çıkarılan (CO_2 içerikli) hava doldurur. Ancak inspirasyon ve ekspirasyon havasının dışında, alveollerde daima karışık (O_2 - CO_2 karışımı) artık hava bulunur. Gaz değişimi bu havadan yapılır (Özden, 2012).

Solunum sistemi, bir gaz değişim organı olan akciğerler ve akciğerlere hava giriş-çıkışın (ventilasyon) sağlayan bir pompa sisteminden meydana gelir. Pompa sistemi; göğüş kafesinden, göğüş boşluğu hacmini artıran ve azaltan solunum kaslarından, kasları beyine bağlayan sinir yollarından ve kasları denetleyen beyin bölgelerinden oluşur. (Özden, 2012). Bu sistem aynı zamanda konuşma, şarkı söyleme veya sözlü olmayan iletişimle ilgili sesleri sağlama, kan hacmi ile kan basıncının düzenlenmesi ve vücut pH'sının kontrol edilmesini kolaylaştırma gibi fonksiyonları da yapar (Martini vd., 2000).

Akciğerlere solukla alınan atmosfer havasının içerdiği O_2 kana geçerek hücrelere kadar ulaşır ve hücre metabolizmasında kullanılır. Hücrelerde metabolizma artışı olarak ortaya çıkan CO_2 ise kana geçerek, akciğerlere kadar ulaşır ve akciğerlerden solukla atmosfere atılır (Özden, 2012). Solunum sistemi bu fonksiyonları dolaşım sistemi, iskelet kasları ve sinir sisteminin birlikte çalışması ile gerçekleştirir (Martini vd., 2000).

Solunum sistemini döşeyen epitel hücreleri arasında tek tek bulunan nöroendokrin hücreler larinksden alveollere kadar yerleşim gösterirler

(Sorokin ve Hoyt, 1990). Nöroendokrin hücreler memeli solunum sisteminde tek tek veya gruplar halinde bulunurlar (Sorokin ve Hoyt, 1989; Scheuermann, 1991). Diffüz Nöroendokrin Sistem (DNES), endokrin sistemin büyük bir alt bölümünü oluşturur. Nöroendokrin sistem hücreleri, nöronlar gibi kimyasal haberciler (biyolojik olarak aktif aminler) üretir fakat bu habercileri nörotransmitterler olarak kullanmak yerine hormonlar olarak dolaşıma ve doku sıvısına (interstisyel sıvı) verirler (Özer, 2008).

Solunum sistemi nöroendokrin hücrelerinin salgı granüllerini hücrenin bazalinden intersellüler bölgeye ve kana salgılayarak endokrin-parakrin fonksiyon gördükleri görüşü hakimdir (Scheuermann, 1991).

Nöroepitelyal cisimcikler (NEB'ler) solunum sistemi epitel hücreleri arasında değişik sayıda nöroendokrin hücrenin bir araya gelmesi ile oluşmuş korpüsküler yapılardır. Sadece intrapulmoner hava yollarında ve özellikle bifurkasyon bölgelerinde izlenirler (Scheuermann, 1991; Sorokin ve Hoyt, 1990).

Küçük granüllü hücreler diffüz nöroendokrin sistemin hücreleridir. Trakede iki tip endokrin hücre saptanmıştır. Bunlardan biri katekolamin A sentezler, diğeri serotonin, kalsitonin ve bombesin gibi polipeptid yapısında hormonlar üretir. Bazal hücreler ise diğeri hücre tiplerine dönüşebilen yedek kök hücrelerdir (Eşrefoğlu, 2009).

DNES hücrelerinin birçoğu biyojenik monoaminlerin öncü yapılarını alıp dekarboksilasyon işlemi yapmaktadırlar ve bu nedenle Amin Öncülünün Tutulumu ve Dekarboksilasyonu (APUD) hücre serisi olarak adlandırılan büyük bir hücre grubunun bir kısmını oluşturdukları düşünülmektedir. APUD hücre tipleri gastrointestinal kanal (mide, incebağırsak ve kalın bağırsak), solunum sistemi, pankreas ve tiroid bezlerinin epitelinde bulunurlar (Demir, 2001).

Bu hücrelerin tümü amin öncüllerini toplamadıkları için APUD isimlendirmesi yerini DNES (Diffüz Nöroendokrin Sistem)'e bırakmıştır. Bununla birlikte,

“nöroendokrin hücreler” veya “parakrin hücreler” de denilmektedir. Çünkü, bunların bazılarının salgıladığı hormonlar damar sistemine geçmeksizin komşu hücrelerin işlevlerini düzenlemede işlev görürler. DNES hücreleri organizmada geniş bir biçimde yayılmıştır. Bu hücreler, yapısal olarak benzer olmasına karşın işlevsel olarak birbirinden farklıdırlar. Bunların ürettiği polipeptit tipi hormonların birçoğu sinir sistemindeki kimyasal uyarıcılar (mediyatörler) gibi davranır. Bu hücrelerin ürettikleri hormonlara genel hormonlardan farklı olarak “doku hormonları” da denilmektedir (Karaöz, 2002) .

İnsanların ve farklı sınıflara ait çeşitli hayvan türlerinin solunum sisteminde çeşitli histokimyasal teknikler kullanılarak iki nöroendokrin hücre ayırt edilmiştir. Öncelikle trake-bronkus kanalının epitel yüzeyinde yer alan ve solunum sahasına kadar uzanan nöroendokrin hücreler vardır. Bunlara nöroepitelial endokrin (NEE) hücreleri ve toplu olarak bulduklarından nöroepitelial cisimler (NEB) denilmektedir. İkincisi nöroendokrin hücreler akciğerlerdeki interstisyel bağ dokuda yer alan gangliyonlardaki nöronlar ile ilişkili olarak bulunabilirler (Scheuermann, 1991).

Diffüz nöroendokrin sistem (DNES) kapsamındaki (Karaöz, 2002) solunum sistemi endokrin hücrelerine yönelik olarak yapılan çalışmalarda çeşitli endokrin hücreler kemiriciler (Wang ve Cutz, 1993; McDowell vd., 1994) dışında maymun (Li vd., 1994), insan (Cutz vd., 1981; Tsutsumi, 1989), kedi (Seldeslagh ve Lauweryns, 1993), koyun (Balaguer vd., 1992), domuz ve köpekte (Wang ve Cutz, 1993) tespit edilmiştir. Ancak koyun (*Ovis aries*) trakesinde Galanin, Leu-enkephalin ve Peptid Histidine Isoleucine immunoreaktif hücrelerin dağılımına yönelik çalışmaya rastlanmamıştır.

Bu tez çalışmasında koyun (*Ovis aries*) trake (alt ve üst) mukozasında Galanin, Leucine-enkephalin (Leu-Enk) ve Peptide Histidine İsoleucine (PHI)'nin yerleşimlerinin immünohistokimyasal olarak belirlenmesi amaçlandı.

2. KAYNAK ÖZETLERİ

Çok hücreli canlılarda homeostazisin devamlılığı ve fizyolojik adaptasyonun sağlanmasında esas araçlar sinir sistemi ve endokrin sistemdir. Sinir sistemi homeostazisi nöronlar tarafından üretilen elektriksel impulslarla kontrol ederken, endokrin sistem hormon olarak adlandırılan kimyasal haberciler salgılayarak hücreler arası haberleşmeyi sağlar. Nöronlar milisaniyeler içinde hızlı işlev görürler. Hormonlar ise birkaç saat ya da daha uzun sürede yanıt iletirler (Özer, 2008).

Nöroendokrin hücreler kendilerine has bazı fonksiyonel ve morfolojik özelliklere sahiptirler. Kan dolaşımı aracılığı ile diğer hedef hücreler üzerinde etki gösteren biyolojik olarak aktif peptidleri ve aminleri sentezleyip saldıkları için bu hücreler endokrindir. Ayrıca salgı ürünleri komşu hücreler (parakrin) veya kendi hücreleri (otokrin) üzerinde doğrudan etkide bulunabilirler. Aynı zamanda nöronlarla bazı ortak düzenleyici faktörlere (nörotransmitter) sahip oldukları için nörosekretör özellikler taşırlar. Bunlara ek olarak pulmonar nöroendokrin hücreler gibi bazı nöroendokrin hücreler zengin innervasyona sahip gibi görünmektedirler (Lauweryns vd., 1985). Bu hücrelerin hemen hemen tamamı APUD veya DNES'e aittir (Steven ve Lowe, 1997).

APUD sistemi çeşitli hücre tipleri içermektedir: Gastrointestinal kanal mukozasındaki endokrin hücreler, solunum epitelindeki endokrin hücreler (Kultchitsly hücreler), pankreatik adacık hücreleri, adrenal medullada epinefrin ve norepinefrin salgılayan hücreler, karotid cismindeki kemoreseptörler, jukstaglomerular hücreler (Dellmann ve Eurell, 1998).

Trake ve solunum ağacını örten epitel, solunum epitelidir ve APUD hücreleri gibi nöroendokrin hücreler içerir (Dellmann ve Eurell, 1998). Bronşiyoller dahil olmak üzere iletili hava yollarının epiteli boyunca tekli olarak veya küçük gruplar halinde dağılım gösterirler. Uç bronşiyollerde nöroendokrin hücrelerin çoğunluğu, dallanma noktasına yakın bulunurlar (Kwang, 1997). Eldeki kanıtlar solunum kanalı APUD hücrelerinin diğer epitel hücreleri gibi aynı öncül

hücrelerden köken aldığını göstermektedir (Sidhu, 1979). Bu hücreler morfogenezisin başında gelişirler, amin/peptid içerikleri doğumda maksimuma çıkar ve doğum sonrası dönemde azalmaya başlar. Bu hücreler genç hayvanlarda daha çoktur ve bazen sinir uçları ile ilişkilidirler. Akciğer neoplazisinde endokrin hücrelerin bir rolü olabileceği öne sürülmüştür (Kwang, 1997). Bu hücreler, silindirik ve fırçamsı kenarlı hücrelere göre daha piramitsidir ve sitoplazmada bazal olarak yer alan granülleri üretirler (Samulson, 2007).

Solunum sistemindeki APUD hücrelerinin aktivitesi, aminler ve düzenleyici peptidler gibi biyolojik olarak aktif maddelerin salgı granüllerinden salınması ile ilişkilidir (Van Lommel, 2001). İlginç olarak APUD salgı granülleri eş zamanlı olarak bazı biyolojik aminleri ve peptidleri içermektedir. Bu yüzden APUD hücrelerin uygun olarak uyarılması, aynı zamanda eş zamanlı olarak vücuttaki çeşitli fizyolojik süreçleri etkileyen bazı biyolojik olarak aktif maddelerin (eksositoz yoluyla) eş zamanlı olarak salınmasını sağlar (Evsyukova, 2006).

Bronko-pulmonar sistemdeki DNES, tekli nöroendokrin hücreler (NEC) ve onların nöroendokrin cisimlerden (NEB) oluşmaktadır. Tekli NEC'ler, burun ve üst solunum yolları epitelinde ve bronşiyal ağacın bütününde (özellikle subsegmental bronşlarda) yer almaktadır. Uç bronşiyollerde ve asinuslarda çok ender olarak bulunurlar. Aksine NEBler sadece akciğerlerdeki bronşların mukozasında ve alveollerde yer almaktadır (Van Lommel, 2001).

İnsan vücudunda DNES'in fonksiyonu, pulmonar morfogenezisi düzenlemekten ve göreceli fetal hipoksi koşulları altında pulmonar damarların etkin bir daralmasını sürdürmekten öteye geçmediği prenatal dönem, havalanmalarına bağlı olarak aynı damarların hızlı bir genişlemesi ile ilgili olan erken postnatal dönem ve fizyolojik fonksiyonların homeostatik bir şekilde düzenlemesine karıştığı yaşamın kalanındaki fonksiyonu ile ilgili uç döneme ayrılabilir (Evsyukova, 2006). Ayrıca solunum yollarının lümenine doğru çıkıntı yapan yüzeylerindeki mikrovillusların yanı sıra trakeal ve bronşiyal dallanmalar ve bronkoalveolar kavşaklarda NEC'lerin ve NEB'lerin baskın olarak bulunması

solunan gaz kompozisyonuna duyarlı olan kimyasal reseptörler olarak iş gördüklerine işaret etmektedir (Van Lommel, 2001).

NE hücreler üçgen şekilli, iğ şekilli veya ikizkenar yamuk şeklinde olabilirler. Bazal membran üzerinde yerleşmişlerdir. Sitoplazmaları etraflarındaki hücrelerin sitoplazmasından daha az yoğunluktadır. Kural olarak apikal kısımları bronş lümenine doğru uzayan çok sayıda mikrovillus taşımaktadır (Scheuermann, 1997).

Pulmonar NE hücrelerin (PNEC), akciğer gelişimi açısından önemli olarak görülmesi çocuklardaki akciğer hastalıklarında NE sistemdeki değişimleri araştıran çalışmaların başlamasına neden olmuştur. Bebeklerdeki yüksek düzeyde oksijen ve mekanik ventilasyondan sonra gelen ikinci sağlık sorunu olarak bilinen bronkopulmonar displazide diğer doku hasarlarının yanı sıra PNEC/NEB sayısının yüksek olduğu bildirilmiştir (Johnson vd. 1982). PNEC (Pulmonar nöroendokrin hücreler), vücut genelinde dağılım gösteren DNES'in bir parçasını oluşturmaktadır (Linnoila, 2006). Pulmonar nöroendokrin hücreler, akciğer gelişimi ve hava yolu fonksiyonunda önemli roller oynadığı düşünülen özelleşmiş epitel hücreleridir. PNEC, tek olarak veya nöroepitel cisimler denilen kümeler şeklinde bulunurlar (Weichselbaum vd., 2005). İnsan ve hayvan akciğerlerinin hava yolu epiteli oldukça özelleşmiş pulmonar nöroendokrin hücreler bulundurlar ve tek hücre şeklinde ve nöroepitel cisimler denilen innerve edilmiş kümeler şeklinde dağılım gösterirler (Öztay, 2008).

Nöroendokrin hücreler trake, akciğer içi hava yollarında ve bazen de alveolar duvarda dağılım gösterirler. Bu hücreler H-E boyanmasında solgun görünmektedir. İmmunositokimyasal yöntemler gibi özel yöntemler yardımı ile ayırt edilebilirler. Hücrelerin çoğu enteroendokrin hücrelere benzer bir şekilde epitel bazal membranı üzerine otururlar ancak sitoplazmik uzantı bitişik epitel hücreler arasındaki lümenine doğru uzanır. Küçük nöroendokrin hücre toplulukları hava yolu lumeni veya alveollere doğru uzanan küçük çıkıntılar oluştururlar. Bu topluluklar özellikle hava yollarının dallanma yaptığı ve

peribronşiyal ve peribronşiyolar sınırlardan miyelinsiz aksonları aldıkları yerlerde bulunurlar ve nöroepitel cisimler denilmektedir. Hem tekli hem de kümeler halinde bulunan pulmonar nöroendokrin hücrelerin sitoplazması, çok sayıda sinirsel salgı vezikülü içermektedir. Bu hücrelerde serotonin, bombesin, kalsitonin ve leu-enkefalin bulunduğu gösterilmiştir. İnsanlarda solunum ile ilişkili nöroendokrin hücreler doğumda çok sayıda ve daha belirgindir ve daha sonra hızlı bir şekilde azalır. Ancak özellikle kemirgenler gibi diğer bazı hayvanlarda yaşam boyunca belirli sayılarda tutulurlar. (Steven ve Lowe ,1997).

Bu peptidlerin astımın patofizyolojisinde önemli bir düzenleyici rol oynadığı gösterilmiştir. Örneğin; VIP pozitif fibrillerin maymunlarda (Ghatei vd., 1987) ve insanlarda (Dey vd., 1981; Ghatei vd., 1983) solunum yollarını innerve ettiği bildirilmiştir. VIP inhalasyonu, insanlarda histamin ile indüklenen bronş daralmasına karşı korur (Barnes ve Dixon, 1984) ve babonlarda (Middendorf ve Russel, 1980) ve insan akciğer dokusunda (Richardson ve Beland, 1976; Richardson, 1981) bulunan noradrenerjik inhibitör nöral yanıtlara aracılık eden transmitterlerdir. P maddesi gibi diğer peptidler uyarıcı bir işlev sağlayabilir ve astımı şiddetlendirebilir (Shanahan vd., 1983; Terenghi vd., 1983).

Nörotransmitterlerin yanı sıra ya diffüz endokrin sistemin mukozal endokrin hücrelerinden salınan ya da duyu ve otonom sinir fibrillerinden salınan aktif aminler ve peptidler, pulmonar fizyolojinin kontrolünde çok önemli bir rol üstlenmektedir (Barnes, 1989; Springall vd., 1991).

PNEC; nasal solunum epiteli, farinks mukozası (Johnson vd., 1997) ve trakeden uç hava yollarına (Adriaensen ve Scheuermann, 1993) kadar bütün solunum kanalı boyunca yerleşim göstermektedir. Fötal akciğerde sıklıkla hava yolu tüplerinin dallanma yerlerinde bulunurlar ve insanlarda gebeliğin 10. haftasında görünür hale gelirler (Stahlman ve Gray, 1984). NEB, hipoksiya-algılayıcı hava yolu kemoreseptörü olarak önemli bir rol oynayabilir (Lauweryns vd., 1977) ve oksijen sensörü proteini ile birlikte oksijene duyarlı potasyum kanalı proteini, tavşanda lümen membranında gösterilmiştir (Youngson vd., 1993). Aynı zamanda ortama salınan biyolojik olarak aktif peptidler sayesinde parakrin bir mekanizma ile

bölgesel hale getirilmiş epitel hücre büyümesi ve yenilenmesinin düzenlenmesine karıştıkları düşünülmektedir (Reynolds vd., 2000). PNEC tarafından salınan peptidler ve aminler, dallanma morfogenezisi dahil olmak üzere normal akciğer büyümesi sürecine katılmaktadırlar (Sunday vd., 1990). PNEC, normal akciğerlerde ve sayıca artıkları doğal olarak oluşan akciğer hastalığında hava yolunun yeniden şekillenmesine aracılık etmede önemli bir rol oynayabilir (Reynolds vd., 2000; Gosney, 1997).

Solunum-benzeri sistemlerdeki nöroendokrin hücreler amfibi, sürüngen, kuş ve memeli türlerinde ve hatta balıkların solungaçlarında tespit edilmiştir (Van Lommel vd.1999).

NEC, *Ambystoma mexicanum* semender türünde saptanmıştır (Scheuermann vd., 1989). NEC ve NEB *Ambystoma mexicanum* ile yakın akraba bir tür olan kaplan semenderinde (*Ambystoma tigrinum*) (Goniakowska-Witalinska vd., 1992) ve Tokyo semenderinde (*Hynobius nebulosus*) (Gomi vd., 1994) saptanmıştır.

Sürüngenlerde NEC ve NEB, *Caretta caretta*'nın yumurtadan yeni çıkan yavrularının (Fleetwood ve Munnell, 1996), *Basiliscus vittatus* (Steen vd., 1994), *Podarcis hispanica* (Beorlegul vd., 1994) ve *Natrix maura* yılanının (Pastor, 1990) akciğerlerinde bulunmuştur. İstisnai olarak trake epitelinde küçük NEB bulunmaktadır.

Geçmişte amfibi NEB'sinin, sadece kurbağa akciğerinde bulunduğu biliniyordu. Yakın zamanda semender akciğerlerinde de gözlenmiştir. Memelilerde tekli olarak bulunan pulmonar nöroendokrin sistemin varlığı, tek ve çift toynaklı ile keseli memeliler gibi birkaç takımda gösterilmiştir. Yeni doğan ve yetişkin at akciğeri NEC taşımaktadır (Rodriguez vd., 1992). Koyun akciğerleri NEB ve NEC içermektedir (Balaguer ve Romano, 1991). NEB, bir keseli memeli olan bandikut faresinin (*Isoodon macrourus*) yavrularında bulunmuştur (Haller, 1992). NEB ve NEC aynı zamanda bildircında tespit edilmiştir (Adriaensen vd., 1994).

Burada nöroendokrin sistemin akciğerler ile sınırlı olmadığına da dikkate alınması gerekmektedir. Balıkların solungaç filamentlerinde de NEC'ler bulunurlar. Oradaki fonksiyonları akciğer nöroendokrin sistemdeki fonksiyona benzer olabilir (Sundin vd., 1998). Bağırsaklara ait nöroendokrin sistem, duodenal villilerin uçlarında yer alan özel bir bileşen taşır; kümelenmiş epitel hücreler içerirler ve pulmonar NEB'e yakın benzerlik gösterirler (Kasuya ve Fujita, 1996).

Keçi, koyun ve yak ile sığır ve dzo ve stols ile melezlerinde pulmonar endokrin hücrelerin sayısı, morfolojisi ve dağılımı, nöroendokrin hücreler için bir markır olan insan nörona-özü enolazına karşı tavşanda geliştirilen poliklonal antikoru kullanılarak PAP yöntemi aracılığı çalışılmıştır. Sayıları, morfolojileri ve dağılımları yüksek rakımda yaşama ile değil türle ilişkilidir. Pulmonar endokrin hücreler, koyundaki bronşiyal ağaç epitelindeki tekli hücreler olarak yaygın dağılım göstermektedir. Keçi ve yak ile sığır ile olan melezlerindeki alveolar kapiller duvarlarda kümeler halinde ve seyrek olarak bulunurlar (Gosney, 1988).

Endokrin hücrelerin belirlenmesinde genel nöroendokrin işaretleyicileri kullanılmaktadır. Bunlar nöroendokrin hücreleri solunum kanalının diğer epitelyal hücrelerinden ayırt eder (Montuenga vd., 2003). Endokrin hücreler immunohistokimya (Corcoran vd., 2000; Kusindarta vd., 2004), immunositokimya (Luts vd., 1993; Scheuermann, 1997) ve floresans radioimmunoassay (Dey vd., 1991; Luts vd., 1991) teknikleri kullanılarak incelenmektedir.

Öztürk ve Otlu (1996) Albino Yeni Zelanda tavşan trake ve akciğerlerindeki nöroendokrin hücreler üzerinde yaptıkları çalışmada nöroendokrin hücrelerin gösterilmesi için gümüşleme yöntemini kullanmışlardır. Trake kesitlerinde nöroendokrin hücrelerin trake ventral ve lateral duvarında uzun piramidal şekilli olduklarını bildirmişlerdir. Uzun oval çekirdeğin hücrenin büyük kısmını kapladığı, bazılarında çekirdek içinde siyaha boyanmış tek bir çekirdekçik izlendiği, hücrelerin uzun ve ince apikal kısımlarının lümenle bağlantısının çoğunlukla gözlenmediği, kahverengi-siyah boyanmış olan granüllerin

sitoplazma içinde homojen olarak dağıldıkları ve NEB'lere rastlanmadığı bildirilmiştir.

Bu tez çalışmasında lokalizasyonunun belirlenmesi amaçlanan peptitlerden biri olan Galanin, embriyoda en erken gözlenen nöropeptidlerden birisidir. Tavuk embriyosunda ilk olarak galanin pozitif hücreler 3,5. gün aşamasında saptanırken (Salvi ve Vaccaro vd. 2001) farelerde gastrulasyonun sonuna doğru 7,5. gün aşamasında tespit edilmiştir (Blum ve Andre vd. 2007). Galanin beslenme, ruhsal durumun düzenlenmesi ve kan basıncının ayarlanması gibi farklı birçok biyolojik işlev yapmaktadır. Aynı zamanda gelişimde önemli roller oynar ve trofik bir faktör olarak iş görebilir. Epilepsi, depresyon ve beslenme bozuklukları gibi birçok hastalıkla bağlantılıdır (Mitsukawa ve Lu vd. 2008). GAL, memeli sindirim kanalı duvarının miyenterik ve submukozal pleksuslarındaki sinir fibrilleri ve sinir hücresi gövdelerinde (Ekblad vd., 1985b; Bishop vd., 1986), kalp (Parsons vd. 1989; Zhu ve Dey 1992), ürogenital organlarda (Bauer vd., 1986) ve merkezi sinir sisteminde (Rokaeus vd. 1984) bulunmaktadır. Bazı kanıtlar Galaninin bazal ön-beyin kolinerjik aktivitenin inhibitör modülasyonu sayesinde hafıza ve dikkat gibi bilişsel işlemlerde kritik bir rol oynayabildiği göstermektedir. Ayrıca Galanin içeren fibriller Alzheimer hastalığında kalan bazal ön beyindeki kolinerjik nöronları aşırı derecede inerve eder (Counts vd., 2001). Galanin sıklıkla Nöropeptid Y, P maddesi ve VIP gibi diğer nöromodülatörlerin yanı sıra asetilkolin, serotonin ve nörepinefrin gibi klasik nörotransmitter maddeler ile birlikte yerleşim gösterir (Lang ve Gundlach vd. 2007). Galaninin uyarılma/uyuma düzenlemesi (Sherin vd., 1998; Steininger vd., 2001), enerji ve ozmotik homeostazis (Crawley, 1999; Landry vd., 2000; Gundlach, 2002), üreme (Rossmanith vd., 1996; Gundlach, 2002), nosisepsiyon (Liu ve Hökfelt, 2002) ve biliş (McDonald vd., 1998; Kinney vd., 2002) dahil olmak üzere memeli sinir sistemindeki birçok fizyolojik etkiyi düzenlediği düşünülmektedir. Galaninin *in vitro* koşullarda rat intestinal düz kaslarının kasılmasına neden olur (Ekblad vd., 1985a; Röaeus vd., 1984). Kobay tenya kolide ve tavşan iris sfinkterindeki uyarılmış kasılmaları inhibe eder (Ekblad vd., 1985a). Ayrıca bazı pankreas hormonlarının salınımını da inhibe eder (McDonald vd., 1985; Dunning vd., 1986). Galaninin düz kas tonusu

üzerinde doğrudan bir etkisi yoktur ancak düz kasların kolinerjik olmayan kasılmasını inhibe etmektedir (Giuliani vd., 1989). Galanın immunopozitif sinir fibrillerinin domuz, kobay, rat ve köpekte (Cheung vd., 1985) solunum sisteminin bazı kısımlarındaki kan damarları etrafında, bezlerde ve düz kaslarda lokalize olduğu gözlenmiştir. Domuz burun mukozasında galanın immünoreaktif sinir fibrillerinin sıklıkla serömüköz bezler ve kan damarlarının adventisyası ile yakından ilişkili olduğu tespit edilmiştir. GAL'ini, aynı zamanda vagal ve glosso-farinjiyal duyu gangliyonlarında yer aldığını gösterilmiştir (Finley vd., 1995; Ichikawa 2002).

Suzuki vd. (2013)'nin çalışmasında GAL immünoreaktif (İR) sinir fibrillerinin dağılımı rat farinksi ve bitişik bölgelerinde incelenmiştir. GAL-İR hücreler, farinks, epiglotis, yumuşak damak ve larinks epiteli ve tat tomurcuğu benzeri yapının altında yer almaktadır. Bu sinir fibrilleri, farinksin laringeal kısmında boldur ve diğer bölgelerde daha seyrek. Mukus salgılayan bezler, çoğunlukla GAL-İR sinir fibrillerinden yoksundurlar. Farinks büzücü kasları kas sisteminde küçük kan damarlarının etrafında birçok GAL-İR sinir fibrili yer almaktadır. Bununla birlikte içteki larinks kasları sadece birkaç GAL-İR sinir fibrili bulundurlar. Bu bulgular, farinksin üst sindirim ve solunum sistemleri kısmında GAL içeren sinirlerin ana hedeflerinden birisi olduğunu göstermektedir. Bu sinirler, duyu ve otonom kökenli olabilirler.

Çalışmamızda belirlenmesi amaçlanan diğer bir peptid olan PHI (Peptid Histidine İsoleucine), ilk olarak domuz bağırsağından (Tatemoto ve Mutt, 1981) ve daha sonra domuz beyninden izole edilmiştir (Tatemoto vd., 1983). VIP öncülü dikkate alındığında Prepro-VIP (Vazoactive İntestinal Polypeptide) de PHI içermektedir (Bodner vd., 1985; Nishizawa vd., 1985).

PHI'nın sıçan ve hindide pankreatik sıvı akışını (Dimaline ve Dockray, 1980) ve amilaz salgılanmasını (Jensen vd., 1981) uyardığı gösterilmiştir. Aynı zamanda yağ hücreleri, mide ve bağırsak epitel hücreleri (Bataille vd., 1980) ve pankreas asinar hücreleri (Jensen vd., 1981) başta olmak üzere birçok hücrede dögüsel AMP üretimi için etkin bir uyarıcı olduğu bildirilmiştir. Periferde PHI, damar

genişlemesi, sindirim kanalında salgılama, solunum ve genital kanalda düz kas aktivitesi dahil olmak üzere birçok düzenleyici işlevlere sahiptir (Palle vd., 1989; Bailey vd., 1990).

VIP ve PHI, hipofiz bezi adenilat siklaz-aktive eden polipeptit (PACAP) glukagon ailesinin üyeleridir. Bu peptidler birçok yapısal ve biyolojik benzerlikler taşırlar. Ortak bir öncülden birlikte sentezlenirler; merkezi sinir sistemi, gastrointestinal kanal, üreme ve solunum sistemlerinde birlikte yer alırlar ve uyarıma yanıt olarak birlikte salınırlar (Mikkelsen ve Fahrenkrug, 1994; Skakkebæk vd., 1995; Buhl vd., 1996).

PHI'nin merkezi sinir sisteminde birçok etki gösterdiği bulunmuştur: Sinir koruyucu bir fonksiyon gösteren glutamat agonistinin intraserebral yolla verilmesi ile indüklenen ak madde lezyonlarının büyüklüğü azalmaktadır (Rangon vd., 2005) Neokortikal nöronlardan somatostatin salınımını ve ön hipofiz hücrelerinden prolaktin salınımını uyarmaktadır (Tapia-Arancibia ve Reichlin, 1985; Inoue vd., 1988). Ayrıca PHI, kalsiyuma-bağımlı bir şekilde rat kortikal kısmından salındığı ve nörotransmisyonunda olası bir rolünün olduğu düşünülmektedir (Korchak vd., 1985). Memelilerde prolaktin (PRL) salgılanması VIP ve PHI tarafından düzenlenmektedir (Kulick vd., 2005). Omurgalılarda düz kas gevşeticileri üzerinde etkili olan çeşitli nöropeptidler tanımlanmıştır. Bunlar arasında CGRP, adrenomedullin, CRH, ürokortin, VIP, PACAP ve PHI yer almaktadır (Kitamura vd., 1993; Schilling vd., 1998). PHI ve insandaki benzeri PHM, %50 oranında amino asit dizi benzerliği göstermektedir ve VIP ile belirgin bir yapısal benzerlik göstermektedir. PHI ve PHM, aynı gen tarafından kodlanır. Çünkü VIP ve her iki peptid aynı prohormondan sentezlenir. PHI immünoreaktif sinirler solunum yollarındaki düz kasları, bronş ve pulmonar damarları, submukozal bezleri ve solunum yollarındaki gangliyonları desteklemektedir (Lundberg vd., 1984). PHI immünoreaktivite düzeyi solunum kanalındaki VIP immünoreaktivitesine büyük benzerlik göstermektedir (Christofides vd., 1984). VIP'in yanı sıra PHI'nin da solunum kanalındaki adrenerjik ve kolinerjik olmayan inhibitör nöronların bir nörotransmitteri olduğu düşünülmektedir (Ishizuka ve Kurosawa, 1990). PHI,

VIP'e göre pulmonar genişletici olarak ciddi ölçüde daha az etkindir ve VIP gibi endotel hücrelerinden bağımsız olarak etkilerini göstermektedir (Greenberg vd., 1987). VIP (Said, 1982) ve PHI (Tatemoto ve Mutt 1981) solunum yollarındaki parasempatik perivasküler sinirlerde birlikte bulunmaktadır (Lundberg vd., 1984). Hem VIP hem de PHI'nın kedi trake ve bronşlarının (Martling vd., 1985; Martling, 1987) veya köpek (Laitinen vd., 1987) ve domuz trakesinin (Matran vd., 1989) parasempatik uyarılması üzerine gözlenen kolinerjik olmayan damar genişlemesine karıştıkları düşünülmektedir. Rat solunum kanalındaki PHI immünoaktivitesi merkezi hava yollarında periferik olanlara göre daha belirgindir (Ishizuka ve Kurosawa, 1990).

Christofides vd. (1984) kobay, rat ve kedi üst solunum yollarında RIA ve immünohistokimya aracılığı ile PHI immünoaktivitenin üç türün solunum kanalı boyunca gangliyon hücrelerinde ve sinir fibrillerinde olduğunu ancak kedide daha çok sayıda bulduklarını tespit etmişlerdir. Hem gangliyon hücrelerinin hem de sinir fibrilleri dağılımının üst solunum yollarında, trakede, ana bronşlarda ve akciğer hilumunda en yoğun olduğu saptanmıştır. PHI pozitif fibriller bütün türlerde serömüköz bezlerin etrafında ve burun mukozasındaki kan damarlarının adventisyasında görülmesine rağmen PHI pozitif gangliyon hücresi bildirilmemiştir.

Çalışmamızda belirlenmesi amaçlanan üçüncü peptid Leucine Enkephalin, ilk olarak domuz beyinde tanımlanmıştır (Hughes vd., 1975). Morfin benzeri ağrı kesici etkilerinden dolayı opioid reseptörler olarak bilinmektedirler. Enkefalin içeren sinir fibrilleri ve hücre gövdeleri merkezi ve çevresel sinir sistemlerinde yaygın olarak bulunmaktadır ve nörotransmitter veya nöromodülatör olarak işlev gösterdikleri düşünülmektedir (Hughes vd., 1977; Hökfelt vd., 1980).

Enkefalin, beyin ve endokrin dokularda yüksek düzeylerde bulunan opioid peptidler olup davranış, ağrı, kardiyak fonksiyon, hücresel büyüme, bağışıklık ve iskemik toleransta önemli bir roller üstlenmektedir (Dennig vd., 2008) ve naupliar göz, mide ve kabuk bezleri gibi periferik organlarda bulunmaktadır. Bu

yerleşim opioidlerin görme, üreme ve sindirim gibi süreçlere katıldığını göstermektedir (Barthelemy vd., 2006).

Tyr-Gly-Gly-Phe-Xaa dizisini taşıyan enkefalinler ağrı kesici veya opiyat aktiviteye sahip moleküllerin en küçüğüdür. Enkefalinler beyin talamus bölgesinde ve ağrı impulslarını ileten spinal kordun bazı kısımlarında bulunmaktadır. Spinal kordda bulunan enkefalinler duyu sinir uçlarında bulunan özel reseptör bölgeleri reaksiyona girerek ağrı duyularını inhibe ederler. Merkezi sinir sisteminin sinir uçları ve adrenal medulla bu doğal olarak oluşan morfin-benzeri maddeleri salarlar. Enkefalinler, opiyat reseptörlere bağlanırlar ve ağrıyı kontrollü bir şekilde hafifletirler. Leu-enkefalin opiyat alkaloidlerce uyarılan reseptörler için endojen bir agonisttir. Nöroendokrin hipotalamus dahil olmak üzere merkezi sinir sistemi üzerinde çeşitli etkiler gösterir. Aynı zamanda gonadal fonksiyonu kontrol eder (Zhang vd., 2003; Dudás vd., 2002; Owczarek vd., 2002). Opioid peptidlerinin öncülleri (Mousa vd., 2004) ve ilgili reseptörleri vücutta geniş bir dağılım göstermekle birlikte ana yerleşim yerleri sinir sistemidir. Mide, dalak ve deri gibi diğer sinir sistemi haricindeki dokulara benzer şekilde opioid sistemin bazı bileşenleri akciğerlerde de gösterilmiştir (Roth ve Barchas, 1986; Maneckjee ve Minna, 1990). Lösin-enkefalin, memelilerde en yaygın olarak dağılım gösteren endojen opioid peptidlerden birisidir ve ağırlıklı olarak δ (Opioid reseptörü) tip opiyat reseptörlerin bir ligandıdır (Corbett vd., 1993). Kan glukozunun ayarlanması, renk değişimleri ve üreme gibi çeşitli rollerinden dolayı omurgalılarıdaki iki pentapeptid Leu-Enk ve Met-Enk büyük ilgi görmüştür (Nagabhushanam vd., 1995). Farklı yaş gruplarına (fötüs, yeni doğan, çocuk ve yetişkin) ait insan akciğerinde üç farklı peptidin (bombesin, kalsitonin ve leu-enkefalin) farklı endokrin hücre tiplerinde yerleşim gösterdiği ve yaşam boyunca görüldükleri öne sürülmüştür. Leu-enkefalin immünoaktivitesi (1:1000'e kadar seyreltilen antiserum), periferel hava yolları epitelindeki dağılım gösteren sadece birkaç tekli hücrede tespit edilmiştir. Leu-enkefalin benzeri immünoaktivite gösteren hücreler bütün yaş gruplarına ait akciğer örneklerinde tespit edilmiş ancak NEB hücrelerinin leu-enkefaline karşı reaksiyon vermedikleri bildirilmiştir (Cutz vd., 1981).

Bazı amfibi türlerinin (*Hyla arborea*, *Bombina bombina*, *Bombina variegata*, *Bufo viridis*, *Rana lessonae* ve *Triturus alpestris*) akciğerlerinde serotonin, nörona-özgü enolaz ve memeli solunum kanalında bildirilen ve aralarında Leu-enkephalinin de bulunduğu sekiz düzenleyici peptidin lokalizasyonu ve dağılımı immünohistokimyasal yöntemler ile tespit edilmeye çalışılmıştır. *Bombina variegata*'da birinci ve ikinci sıra septayı döşeyen kinosilyumlu epitelde ender olarak görülen tekli enkefalin içeren hücreler gösterilmiş ve bitişik epitel hücrelerin salgı aktivitesinin veya metabolizmasının düzenlenmesindeki lokal parakrin rollerinin olabileceği ileri sürülmüştür (Cutz vd., 1986). Diğer taraftan *Rana temporaria* akciğerinde ne met-enkefalin ne de leu-enkefalin pozitif hücre saptanmamıştır (Bodegas vd., 1995).

İki kurbağa türünde (*Rana esculenta* ve *Discoglossus pictus*) birçok biyolojik aktif maddenin immünohistokimyasal dağılımı bukkofarinks, larinks, akciğer septaları, sinirler ve nöronlarda gösterilmiştir. *Rana esculenta* türünde larinks bölgesinde kan damarı bitişinde kinosilyumlu epitelin bazal tarafında yer alan leu-enkefalin immünoreaktif hücreler tespit edilmiştir. Diğer taraftan *Discoglossus pictus* türünde fibro-müsküler tabaka boyunca leu-enkefalin pozitif sinir fibrilleri saptanmış ve kıkırdak ile larinks silli epitelin arasında ağlar oluşturduğu gözlenmiştir. Leu-enkefalin immun-boyanması submukozal tabakalar ve larinks kasları boyunca sinirlerde de saptanmıştır. Aynı çalışmada *Rana esculenta* akciğerinde Leu-5-enkefalin immun-boyanması primer septumu örten siliomüköz epitelin submukozal tabakasındaki sinir uçlarında gözlenmiştir. Aynı hayvanların akciğerlerindeki fibromüsküler septumun apikal kısmında yer alan pulmonar ven ve kan damarı ile ilişkili sinir demetlerinde Leu-5-enkefalin boyanması saptanmıştır. Ayrıca *R. esculenta* akciğerinin primer septumundaki kapiller bir ağ ile yakın ilişki içerisinde ve silli epitel altında Leu-5-enkefalin pozitif sinir fibrilleri tespit edilmiştir (Zaccone vd., 2004).

Rana ridibunda türüne ait 10 yetişkin erkek ve dişi kurbağada leu-enkefalin içeren PNEC'lerin dağılımı araştırılmıştır. Pozitif hücreler tek NEC veya NEB halinde gözlenmiştir. Leu-enkefalin pozitif hücreler ekseriyeti tek tabakalı epitel

içinde pnömositler boyunca tek başlarına gözlenmişlerdir. Bu pozitif hücreler oval-şekillidir ve çekirdekleri de oval veya küre şeklindedir. Salgı granülleri sitoplazma boyunca dağılım göstermektedir (Öztay ve Oğuz, 2003).



3. MATERYAL VE YÖNTEM

Çalışmada 10 adet erişkin koyun (*Ovis aries*) trakesinin üst (larinksin bitiminden 3-4 kıkırdak halka) ve alt (çatallanma noktasından itibaren 3-4 kıkırdak halka) kısımlarından alınan doku örnekleri materyal olarak kullanıldı. Dokular Bouin solüsyonunda 18-24 saat süreyle tespit edildi. Yükselen dereceli alkol serisinden geçirilerek dehidre edildi. Örnekler ksilolde şeffaflaştırılarak parafine gömüldü ve bloklandı. Parafin bloklardan 5-6 µm kalınlığında alınan kesitlere immunoreaktivitenin belirlenmesi amacıyla PAP (Peroxidase anti-Peroxidase) yöntemi (Sternberger, 1989) uygulandı. Bu yöntemle göre kesitler ksilol ve alkol serilerinden geçirildikten sonra %0,3'lük hidrojen peroksit (H₂O₂) solusyonunda 20 dakika bekletildi. 0,01M PBS (pH 7.4)'de yıkandı. Normal goat serum (703404, Novocastra) solusyonunda 30 dakika inkübe edildi. Galanın (1:200, AB223, Millipore), Leu-Enkephalin (1:200, AB5024, Millipore) ve Peptide Histidine Isoleucine (1:200, ab22662, Abcam) primer antikoları ile +4⁰C'de bir gece inkübe edildi. Süre sonunda kesitlere önce Goat anti-rabbit IgG (1:50, G-5268, Sigma) (30 dakika) daha sonra PAP (1:100; P1291, Sigma) uygulandı. İmmunoreaktivitenin görünür hale getirilmesi kesitler DAB (3,3'-diaminobenzidine tetrahydrochloride) kromojeni ile inkübe edildi. Alkol ve ksilol serilerinden geçirilen kesitler entellan ile kapatıldı.

Pozitif kontrollerde, çalışılan peptidleri bünyesinde bulunduran rat trake dokusu kullanıldı. İmmunohistokimyasal boyama ise aynı şekilde uygulandı.

Negatif kontrolde ise, primer antikorun uygulandığı aşamada, kontrol dokularının yer aldığı preparatlar goat serum ile inkübe edildi. Bu aşama dışında immunohistokimya uygulaması aynı şekilde uygulandı.

Hazırlanan preparatlar Olympus CX 41 tipi ışık mikroskobu ile incelendi ve ilgili kısımlardan fotoğraf çekimi yapıldı.

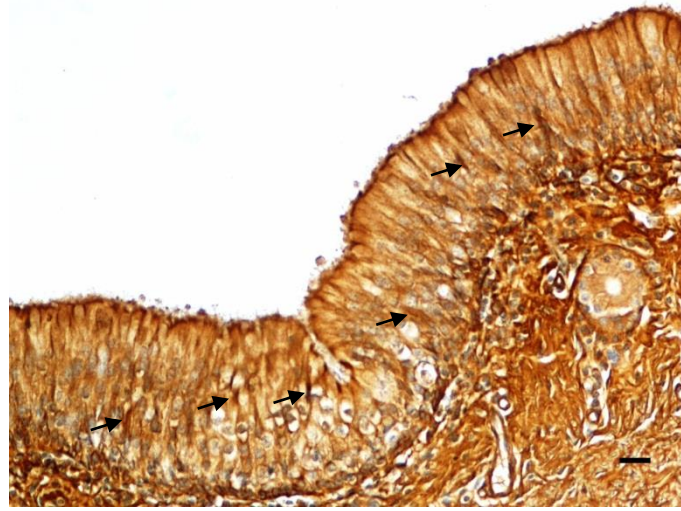
4. ARAŐTIRMA BULGULARI

Trake doku kesitleri üzerine GAL, Leu-Enk ve PHI antikorları kullanılarak uygulanan immunohistokimyasal boyama yöntemi sonucunda immunoreaktivitenin trake lamina epitelyalisinde, lamina propria ve submukoza bađ doku tabakalarında ve tunika muskularisdeki düz kas hücrelerinde dağılım gösterdiđi saptandı.

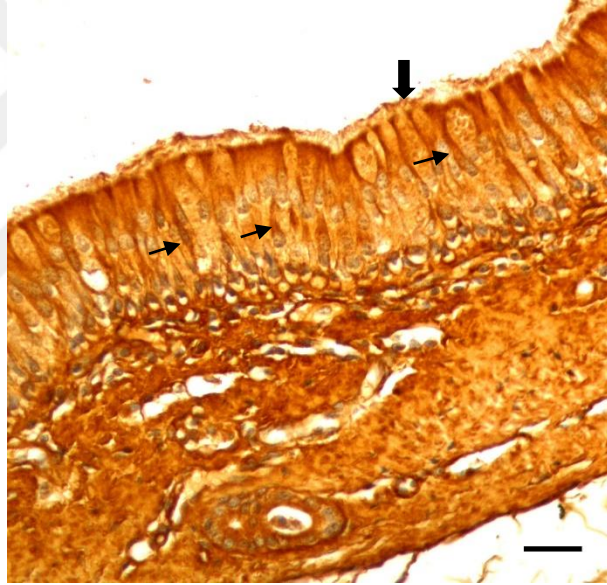Bu çalışmada koyun (*Ovis aries*) üst trakea lamina epitelyalisinde Galanin, Leu-enkephalin ve Peptide Histidine Isoleucine (PHI)'nin immunoreaktif hücre sayısının alt trake lamina epitelyalisinden daha fazla yoğunlukta olduđu gözlemlendi. İmmunoreaktif hücrelerin çalışılan bütün bölgelerde küme oluşturmayıp tek tek dağılım gösterdiđi ve alt trake lamina epitelyalisinde immunoreaktif hücre sayısının azaldıđı tespit edildi.

4.1. Galanin (GAL) İmmunoreaktivitesi

Alt ve üst trakea mukozasındaki lamina epitelyalis hücrelerde gözlenen GAL immunoreaktivitesine (Şekil 4.1) aynı zamanda alt ve üst trakeanın lamina propria ve submukoza tabakalarındaki bazı hücreler ile tunika muskularis ve adventisya bölgesinde de rastlandı. Submukozada, GAL immunoreaktivitesinin sinir lifleri subepitelyal bölgede tespit edilirken, alt ve üst trakedeki bazı goblet hücrelerinde zayıf GAL immunoreaktivitesi saptandı. Ayrıca bazal membran ve kinosilyumların yüzeyinde de bu reaksiyon zayıf biçimde gözlemlendi. (Şekil 4.2).

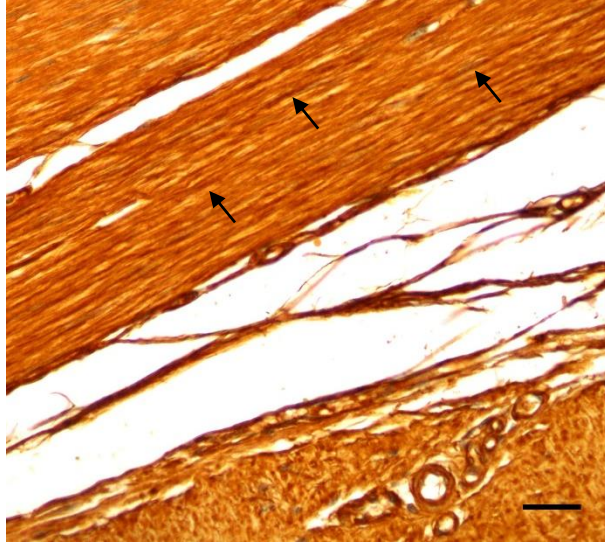


Şekil 4.1. Üst Trake. Lamina epitelyaliste GAL immunoreaktif hücre (ok). PAP. Bar: 50 µm.

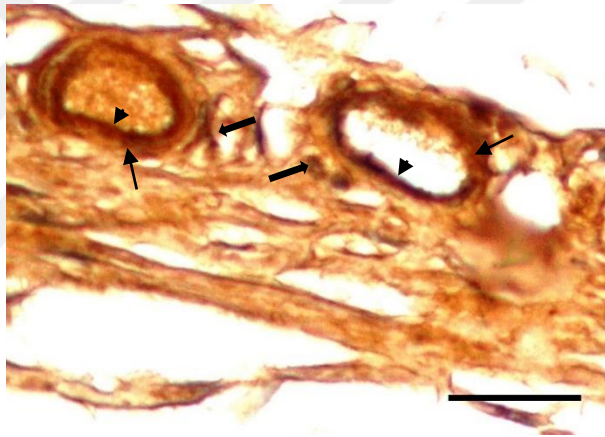


Şekil 4.2. Alt Trake. Lamina epitelyalisteki epitel hücreleri (ince oklar) ve kinosilyumlarda (kalın ok) GAL immunoreaktivitesi. PAP. Bar: 50 µm.

Lamina propriyadaki düz kas demetlerinde (Şekil 4.3), kan damarları çevresindeki sinir fibrillerinde, arteriyol endotel hücreleri ve mediya tabakasında GAL immunoreaktivitesine rastlandı (Şekil 4.4).

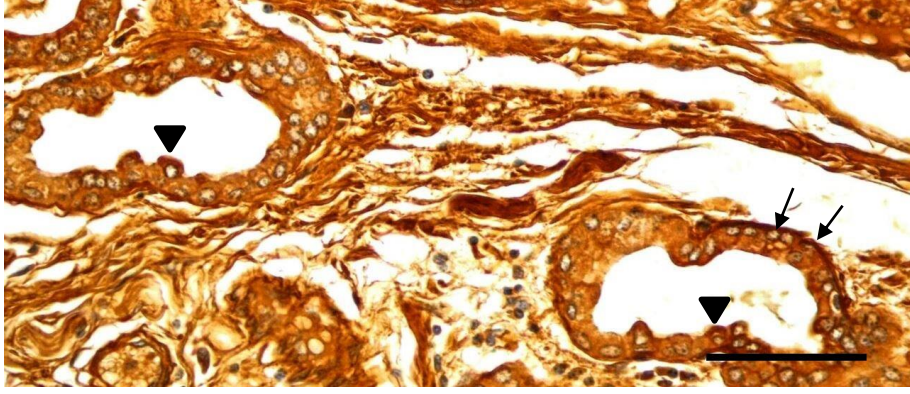


Şekil 4.3. Alt Trake. Düz kas hücrelerinde GAL immunoreaktivitesi (oklar). PAP. Bar: 50 µm.



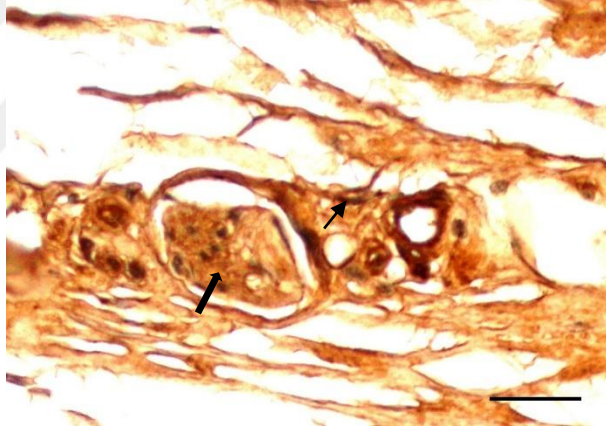
Şekil 4.4. Alt Trake. Kan damarı çevresindeki sinir fibrilleri (kalın oklar), endotel hücreleri (ok başları) ve mediya tabakasında (ince oklar) GAL immunoreaktivitesi. PAP. Bar: 50 µm.

Alt trake submukoza bezlerindeki az sayıda korpus glandula hücrelerinde GAL immunoreaktivitesi gözlemlendi. Bu sayının üst trake submukozasındaki korpus glandulalarda daha fazla olduğu belirlendi. Aynı zamanda serömüköz korpus glandulaların çevresindeki sinir fibrillerinde GAL-immunoreaktivitesi de saptandı (Şekil 4.5).

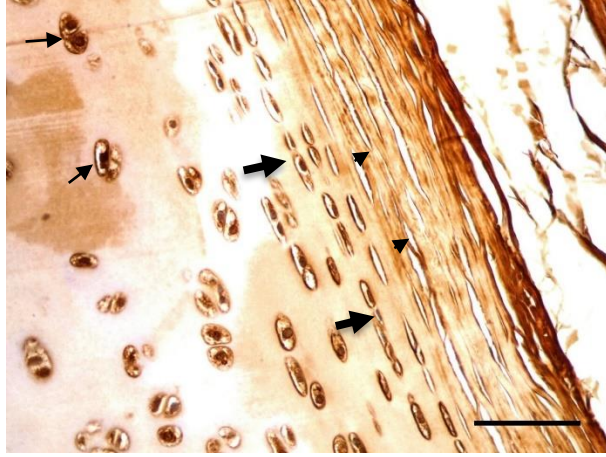


Şekil 4.5. Üst Trake. Korpus glandula çevresindeki sinir fibrillerinde (ince oklar) ve korpus glandula hücresinde (ok başları) GAL immunoreaktivitesi. PAP. Bar: 50 μ m.

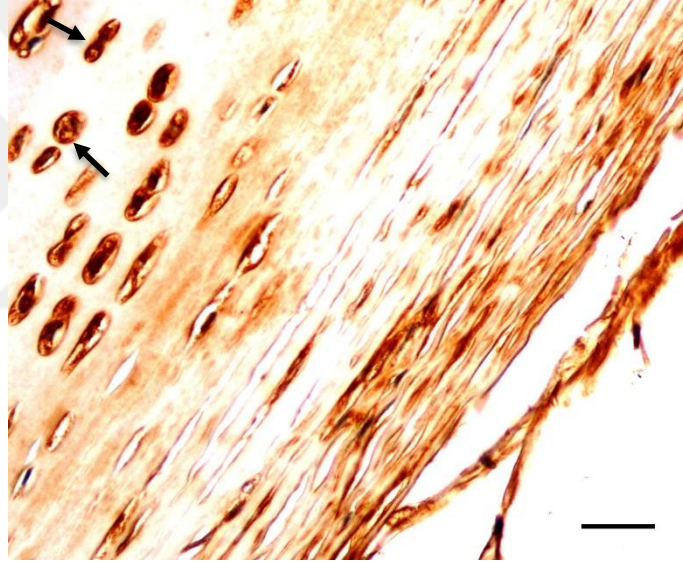
Alt trake tunika adventisya bölgesinde gangliyon hücrelerinde ve sinir fibrillerinde gözlenen GAL-immunoreaktivitesine (Şekil 4.6) aynı zamanda kondrositler, kondroblastlar ve perikondriumda da rastlandı (Şekil 4.7 ve 4.8).



Şekil 4.6. Alt Trake. Gangliyon hücresi (ince ok) ve sinir fibrillerinde (kalın ok) GAL immunoreaktivitesi. PAP. Bar: 50 μ m.



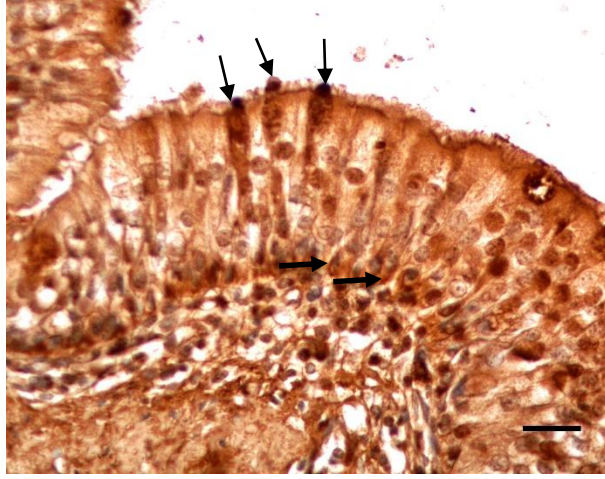
Şekil 4.7 Üst Trake. Kondrositler (ince oklar), perikondriyum (ok başları ve kondroblastlarda (kalın oklar) GAL immunoreaktivitesi. PAP. Bar: 50 μ m.



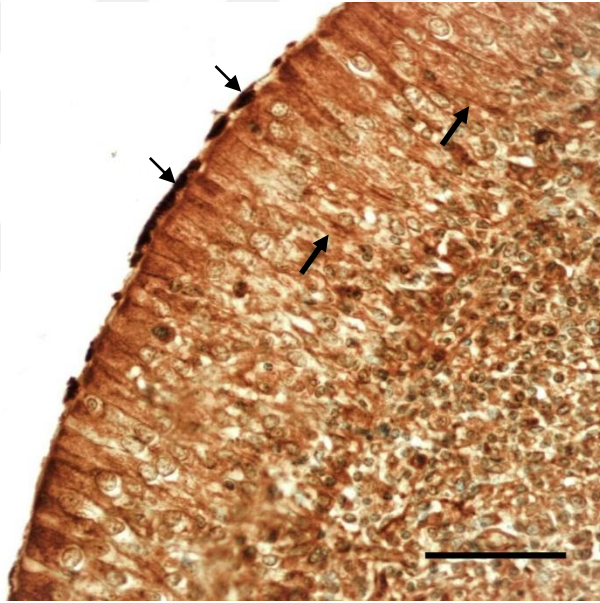
Şekil 4.8. Alt Trake. Kondrositlerde GAL immunoreaktivitesi (oklar). PAP. Bar: 50 μ m.

4.2. Peptide Histidine İsoleucine (PHI) İmmunoreaktivitesi

PHI immunoreaktif hücelere alt ve üst trakea bölgesine ait lamina epitelyalislerde ve goblet hücelerde rastlandı (Şekil 4.9). Bunun yanısıra bu lamina epitelyalis hücelere ait kinosilyum yüzeyinde de PHI immunoreaktivitesi gözlemlendi (Şekil 4.10).

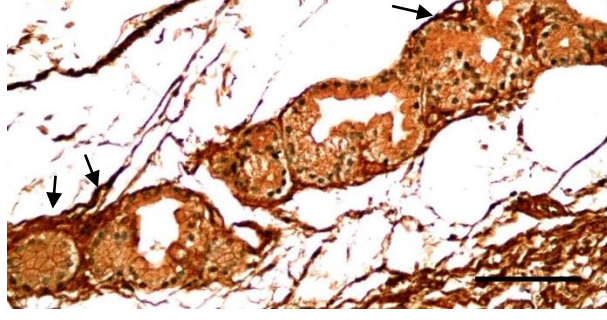


Şekil 4.9. Alt Trake. Lamina epitelyalisteki goblet hücrelerinde (ince oklar) ve epitel hücrelerinde (kalın oklar) PHI immunoreaktivitesi. PAP. Bar: 50 μ m.



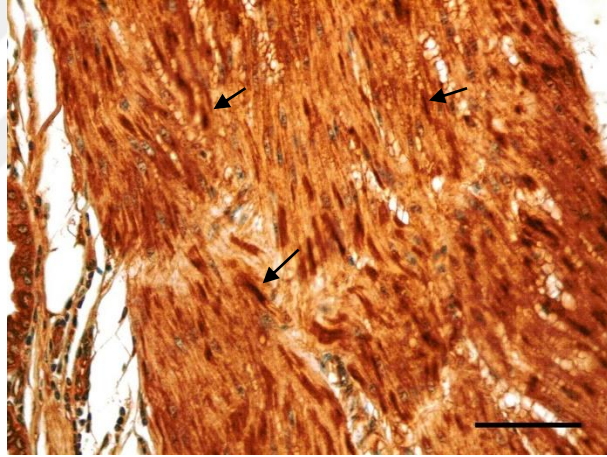
Şekil 4.10. Üst Trake. Lamina epitelyaliste hücrelerde (kalın ok) ve kinosilyumların yüzeyinde PHI immunoreaktivitesi (ince oklar). PAP. Bar: 50 μ m.

Mukozanın subepitelyal kan damarlarının (arteriol) endotel ve mediya tabakalarının dışında kapillar endotelinde de PHI immunoreaktivitesi gözlemlendi. Alt ve üst trake submukozal bezlerinde PHI immunoreaktivitesi seröz ve müköz karakter gösteren bazı korpus glandula hücrelerinin çevresindeki sinir fibrillerinde bu reaksiyona rastlandı. Aynı zamanda alt ve üst trakede korpus glandularının çevresindeki sinir fibrillerinde ve korpus glandula hücrelerinde PHI immunoreaktivitesine rastlandı (Şekil 4.11).

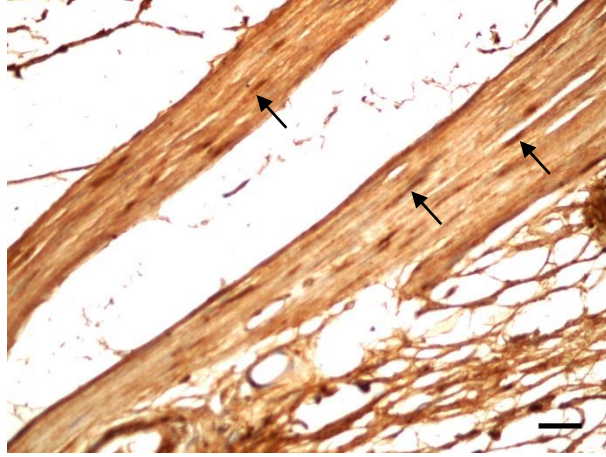


Şekil 4.11. Alt Trake. Korpus glandularının çevresindeki sinir fibrillerinde PHI immunoreaktivitesi (oklar). PAP. Bar: 50 µm.

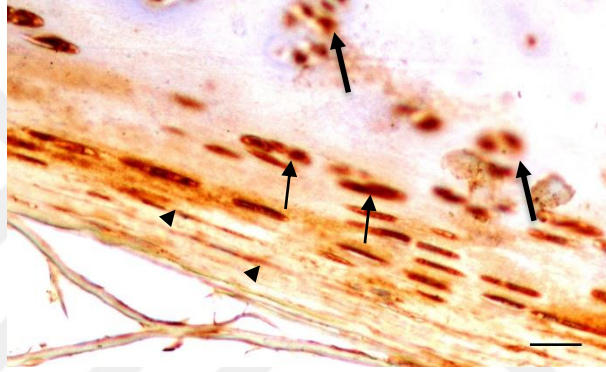
Alt ve üst trake düz kas dokularında (Şekil 4.12 ve 4.13), perikondriumda, kondrositlerde ve kondroblastlarda (Şekil 4.14) PHI immunoreaktivitesi tespit edildi.



Şekil 4.12. Üst Trake. Düz kas demetlerinde PHI immunoreaktivitesi (oklar). PAP. Bar: 50 µm.

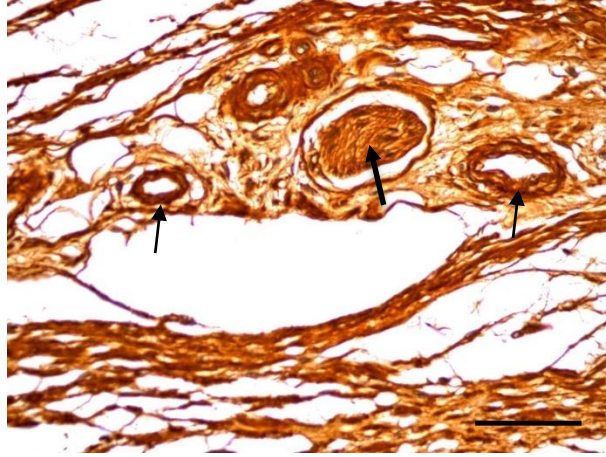


Şekil 4.13. Alt Trake. Düz kas hücrelerinde PHI immunoreaktivitesi (oklar). PAP.
Bar: 50 µm.



Şekil 4.14. Üst Trake. Perikondriumda (ok başları), kondroblastlarda (ince oklar) ve kondrositlerde (kalın oklar) PHI immunoreaktivitesi. PAP.
Bar: 50 µm.

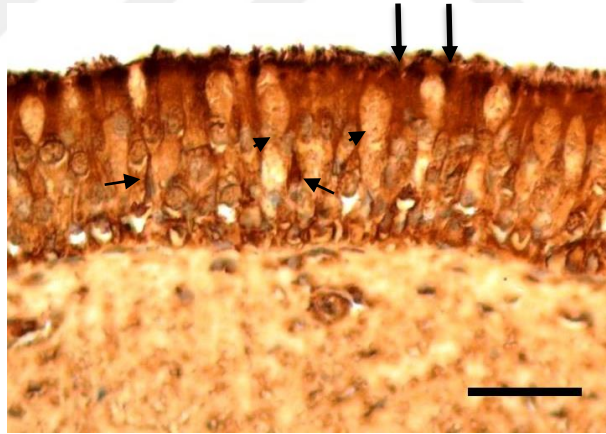
Üst ve alt trake adventisya bölgesindeki ganglion hücresi ve arteriol mediyasında PHI immunoreaktivitesi saptandı (Şekil 4.15)



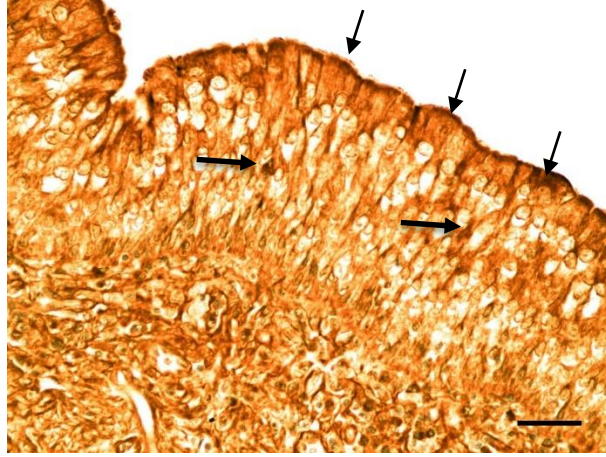
Şekil 4.15. Üst Trake. Ganglion hücresinde (kalın ok) ve arteriol mediyasında (ince oklar) PHI immunoreaktivitesi. PAP. Bar: 50 µm.

4.3. Leucine-enkephalin (Leu-Enk) İmmunoreaktivitesi

Alt ve üst trake lamina epitelyalisteki hücrelerde ve kinosilyum yüzeyinde Leu-Enk immunoreaktivitesi saptandı. Aynı zamanda goblet hücrelerinde orta yoğunlukta Leu-Enk immunoreaktivite tespit edildi (Şekil 4.16 ve 4.17).

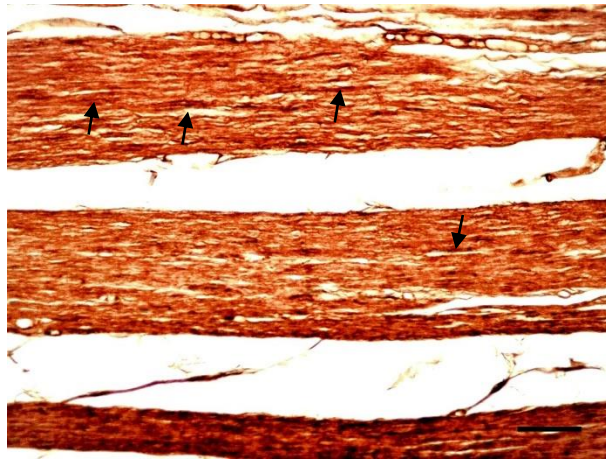


Şekil 4.16. Alt Trake. Lamina epitelyalisteki hücrelerde (ince oklar), goblet hücrelerinde (ok başları) ve kinosilyum yüzeyinde (kalın oklar) Leu-Enk immunoreaktivitesi. PAP. Bar: 50 µm.

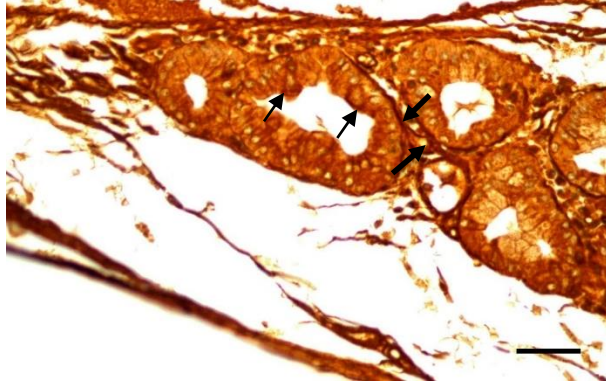


Şekil 4.17. Üst Trake. Lamina epitelyalisteki hücrelerde (kalın oklar) ve kinosilyum yüzeyinde Leu-Enk immunoreaktivitesi (ince oklar). PAP. Bar: 50 µm.

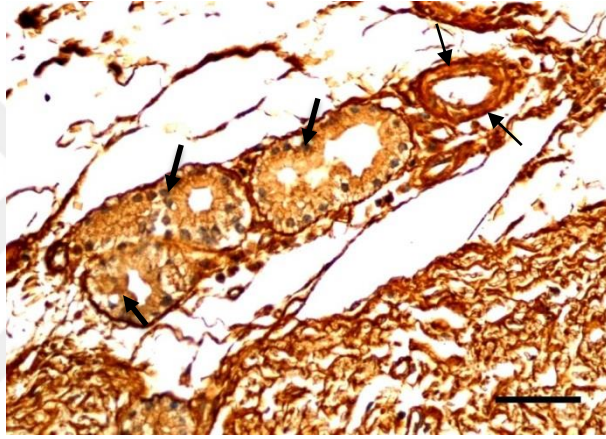
Submukoza bölgesindeki arteriyol endotelde mediyası ile kapiller endotelinde immunoreaktivite saptandı. Lamina propriyadaki düz kas demetlerinde immunoreaktivite gözlenirken (Şekil 4.18), az sayıda korpus glandula çevresindeki sinir fibrillerinde de pozitif reaksiyon saptandı (Şekil 4.19). Ayrıca alt ve üst trake seröz korpus glandularında az sayıda pozitif hücrede ve kan damarları çevresindeki sinir fibrillerinde Leu-Enk immunoreaktivitesine rastlandı (Şekil 4.20).



Şekil 4.18. Alt Trake. Düz kas dokusunda Leu-Enk immunoreaktivitesi (oklar). PAP. Bar: 50 µm.

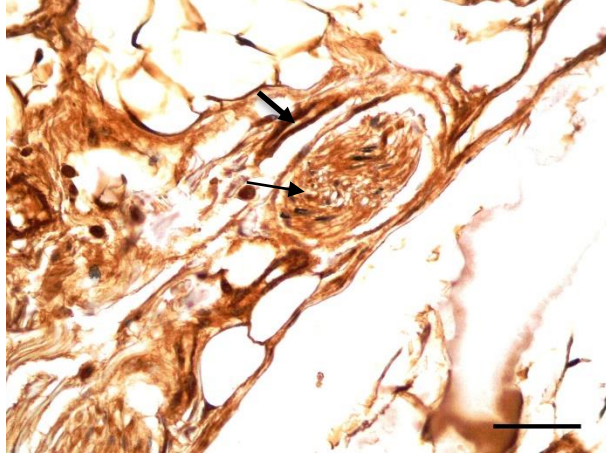


Şekil 4.19. Üst Trake. Korpus glandula çevresindeki sinir fibrilleri (kalın oklar) ve korpus glandula hücrelerinde (ince oklar) Leu-Enk immunoreaktivitesi. PAP. Bar: 50 µm.

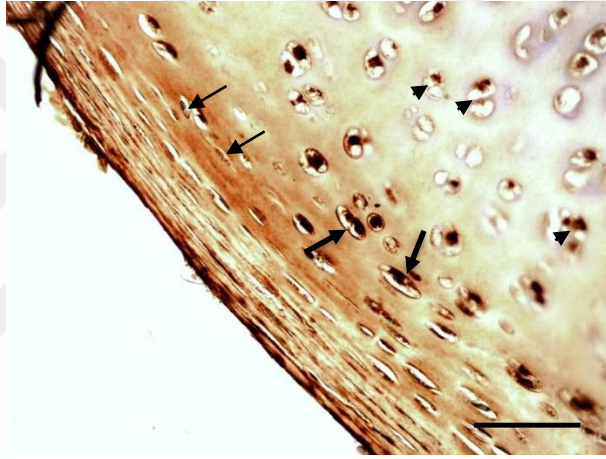


Şekil 4.20. Alt Trake. Korpus glandula hücrelerinde (kalın oklar) ve arteriolar çevresindeki sinir fibrillerinde (ince oklar) Leu-Enk immunoreaktivitesi. PAP. Bar: 50 µm.

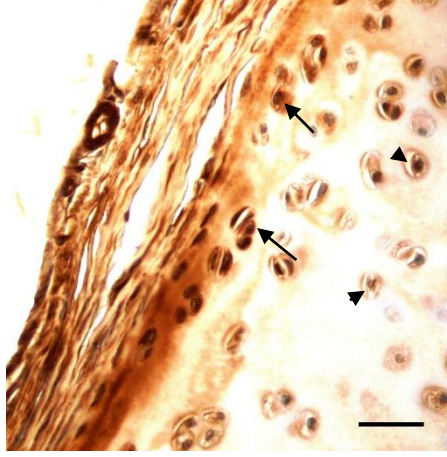
Tunika adventisya bölgesindeki gangliyonlardaki sinir fibrilleri ve gangliyon hücrelerinde (Şekil 4.21), kondrositler, kondroblastlar ve perikondriyumda (Şekil 4.22 ve 4.23) Leu-Enk immunoreaktivitesi saptandı.



Şekil 4.21. Üst Trake. Gangliyon hücresinde (ince ok) ve sinir fibrillerinde (kalın ok) Leu-Enk immunoraktivitesi. PAP. Bar: 50 µm.



Şekil 4.22. Alt Trake. Perikondrium (ince oklar), kondrositler (ok başları) ve kondroblastlarda (kalın oklar) Leu-Enk immunoreaktivitesi. PAP. Bar: 50 µm.



Şekil 4.23. Üst Trake. Kondroblastlar (oklar) ve kondrositlerde (ok başları) Leu-Enk immunoreaktivitesi. PAP. Bar: 50 µm.

5. TARTIŞMA VE SONUÇLAR

Nöropeptidler, fizyolojik fonksiyonların ve biyolojik süreçlerin düzenlenmesinde hücreler arası iletişime aracılık yapan peptit nörotransmitter ve hormonlardır. Bunlar, pankreas ve böbrek üstü bezler gibi periferik organlarda, bağışıklık sistemi hücrelerinde ve bunlara ek olarak merkezi sinir sistemi dağılım gösterirler (Hokfelt vd., 2003; Ubink vd., 2003; Svensson vd., 2007). Nöropeptid formlarının sağlık, hastalık ve ilaç tedavileri üzerindeki etkilerinin anlaşılması için nöropeptid ekspresyonunun genel olarak analiz edilmesi gerekmektedir. Birçok nöropeptid, fizyolojik işlevlerin düzenlenmesi için salgılanmakta ve kullanılmaktadır. Hücrel ve biyolojik fonksiyonların nöroendokrin kontrolünde kullanılan nöropeptid profillerinin bütünüyle anlaşılması büyük önem taşımaktadır (Hook vd., 2010). Örneğin; stres enkefalinler, katestein, NPY, VIP, galanin ve diğer nöropeptitlerin salgılanmasını uyarır. (Goldstein ve Kopin, 2008; Hook vd., 2008; Whitworth vd., 2003; Nankova ve Sabban, 1999).

APUD sistemi, vücut boyunca geniş dağılım gösteren endokrin hücre tipleri için kullanılan ortak bir terimdir. Bu hücrelerin difuze olmuş popülasyonlarının klinik önemi bu hücrelerin engellenemeyen bir şekilde çoğaldıkları zaman, neoplastik sendrom ve tümörler oluşturmalarından kaynaklanmaktadır (Hassan ve Safi, 2002).

PNEC'in embriyolojik kökeni hala tartışma konusudur. Kimyasal, fonksiyonel ve morfolojik özellikler açısından nöral kökenli hücrelerle olan benzerlikleri esas alınarak PNEC'in nöroektoderm (nöral krest) kökenli olduğu hipotezi öne sürülmüştür. Bu hipotez, NEB'lerde bulunan nöral hücre yapışma molekülü (NCAM)'nün ekspresyon bulguları ile desteklenmiştir. NCAM, nöroektoderm kökenli hücreler tarafından ifade edilen membrana bağlı bir proteindir (Ito vd. 1995). Bu hipotez ile ilgili diğer bir tartışma, fare PNEC oluşumunda nöral gelişme için kritik transkripsiyon faktörü (achaete-scute homologue-1)'ne ihtiyaç duyulmasıdır (Borges vd., 1997). Bununla birlikte endodermal kökene ilişkin kanıt da bulunmaktadır. Ito vd. (1997), nöral doku veya mezenşim

olmaksızın ftal solunum yolu epitel hcresi kltrnde NEB'lerin oluřabildiđini bildirmiřtir. Bu bulgu, solunum yolu epitelinden kken aldıklarına iřaret etmektedir.

Koyundaki pulmonar epitel ii APUD sistemi, embriyonik, ftal ve dođum sonrası dnem olmak zere farklı akciđer gelişim dnemlerinde histokimyasal, immunositokimyasal ve elektron mikroskopik teknikler ile arařtırılmıřtır. Koyun pulmonar epiteli APUD sistemi hcreleri, iletici ve solunum veya farklılařmamıř hava yolları boyunca rastgele dađılım gsterirler. Ayrı (tekli biimde nroendokrin hcreler olarak) veya gruplar halinde (nroepitelial cisimler) bulunurlar. Kantitatif alıřmalar, tekli nroendokrin hcrelerin distal iletici hava yollarında ve ftal ařamalarda sayıca daha fazla olduklarını gstermektedir (Balaguer ve Romano, 1991).

Galanin (GAL)

Galanin, ilk olarak domuz bađırsađından izole edilmiřtir (Tatemoto vd., 1983a). Sinir sisteminde yaygın olarak dađılım gsteren 29 amino asitlik bir nropeptittir ve  tane G protein-bađlı reseptre (GalR1, GalR2 ve GalR3) bađlanarak etki gsterir (Porzionato vd., 2010).

Yetiřkin kedilerin hava yollarındaki bronřiyal dz kaslarda ve etraflarında ok sayıda GAL-İR sinir fibrili bulunmaktadır ve bronřiyal bezlerin asinusları ile yakından iliřkilidirler. GAL-İR fibriller aynı zamanda bronřiyal arterlerin orta sınırında da bulunurlar. GAL-İR sinir fibrilleri, hava yolu gangliyonlarını ieren sinir hcresi gvdelerinde, hava yolu advenstisya tabakasını geen sinir demetleri ve hava yolu gangliyonlarında da yer almaktadır. Hava yolu epitelinde GAL-İR fibril gzlenmemiřtir (Dey ve Zhu, 1993). Bu alıřmada ise tunika muskularis ve adventisya tabakalarında bu immunoreaktivite saptandı.

Cheung vd. (1985) tarafından yapılan bir alıřmada domuz trakesinde ve bronřlarında gzlenen galanin immunoreaktivitesinin en belirgin olduđu yerin solunum yolu dz kasları olduđu bildirilmiřtir. Submukozada tekli geniřlemiř

fibriller kan damarlarının orta adventisyal kısmının yanı sıra serömüköz bezlerin etrafında gözlenmiştir. Galanın pozitif bazı sinir fibrilleri de perikondrium ve trakenin adventisyasındaki sinir demetlerinde saptanmıştır. Bazı immunoreaktif gangliyonlar alt kısımdaki trake ve bronşların adventisyasında gözlenmiştir. Bütün olarak bakıldığında galanın pozitif sinir fibrillerinin solunum kanalının üst kısmında daha çok olduğu ve bronşlara doğru yoğunluğun azaldığı bildirilmiştir. Bu çalışmada ise düz kas hücrelerinde, perikondriumda, kondroblastlarda ve kondrositlerde immunoreaktivite gözlemlendi.

Dağ gelinciğinde (Luts ve Sundler, 1989) galanın içeren fibrillerin özellikle düz kaslarda dağılım gösterdikleri trakenin distal kısımlarında seyrek bir dağılım gösterdikleri saptanmıştır. Bazı galanın immunoreaktif fibrillerin aynı zamanda trake ve ana bronşlardaki kan damarları ve bezler etrafında tespit edildikleri bildirilmiştir. Bu çalışmada da benzer bulgular elde edildi. Buna karşın kobayda sadece birkaç galanın pozitif sinirin bulunduğu ve trakenin üst bölgesinde yoğunlaştığı tespit edilmiştir. Bu sinir fibrillerinin özellikle düz kaslar arasında ve küçük kan damarları etrafında yer aldığı belirtilmiştir. Aynı araştırmacılar (Cheung vd., 1985) köpek trake ve bronkusunda galanın pozitif fibrillerin düz kaslar ve serömüköz bezler arasında, kan damarları etrafında (özellikle arterler etrafında) ve gangliyon hücrelerinde tespit edildiğini öne sürmüşlerdir. Ayrıca insanda (Luts vd., 1993) galanın içeren sinir fibrillerinin larinks, trake, bronş ve akciğerlerdeki düz kas demetleri arasında belli bir sayıda bulunduğu tespit edilmiştir. Benzer olarak köpek (Yamamoto vd., 2000) trakeasında epitelde hiçbir galanın immunoreaktivitesi gözlenmediği ancak seromüköz bezler, düz kas tabakası ve paratrakeal ganglionda saptandığı bildirilmiştir. Bu çalışmada da belirtilen dokularda galanın immunoreaktivitesine rastlandı.

Ghatei vd. (1987) tarafından yapılan bir çalışmada sinomolgus maymununun (*Macaca fascicularis*) trakeobronşial mukozasında galanın immunoreaktivitesi gösteren sinir liflerinin olduğu saptanmıştır. Galanın immunoreaktif sinir fibrillerinin ise trake ve bronkusun submukozasındaki serömüköz bezlerin asinusları etrafında yerleşim gösterdikleri, bu immunoreaktivitenin hücrelerde kompleks bir ağ şeklinde olduğu ve hava yolu düz kasları etrafında, epitel ve

adventisyada da bulunduđu bildirilmiřtir. Bu alıřmada ise serömüköz bezlerin bezlerin evresindeki sinir fibrillerinde immunoreaktivite tespit edildi.

Kusindarta vd. (2003) tarafından yapılan bir alıřmada yarasaların (Büyük uan tilki, *Pteropus vampyrus*) trakea epitelinde ve epitel altında, submukoza tabakasında, düz kaslarda, tunika adventisyada ve buradaki gangliyonlarda az sayıda galanın-pozitif sinir fibrilinin bulunduđu bildirilmiřtir. Ancak rat (Cheung vd., 1985) solunum kanalında galanın pozitif fibril tespit edilememiřtir. Bu alıřmada da benzer bulgular elde edildi. Bu durum memeli solunum yollarında galanın immunoreaktivitesi yönelik elde edilen bulgular hava yolları, damar ve salgı fonksiyonları üzerinde etkili olabileceđi düşünölmektedir.

Galanin taşıyan fibrillerin özellikle trakede, ana bronřlarda ve akciđerlerde saptandıđını bildirmişlerdir. Güçlü boyanma sergileyen ok sayıda galanın pozitif fibrilin epitelin hemen altında yerleşim gösterdiđi bildirilmiřtir. Ayrıca tekli genişlemiş şekildeki fibrillerin epitele kadar uzanıyor gibi gözöktüđu, lamina propriyada galanın ieren sinir fibrillerinin düz kas demetleri arasında ve kan damarları evresinde gözlendiđi, az sayıda galanın immunoreaktif sinir hücre gövdesinin lamina propriya ve düz kaslarla iliřkili olduđu bulunmuřtur. Ana bronřlarda belli sayıda galanın ieren fibril epitel altında, düz kas demetleri arasında ve kan damarları etrafında rastlandıđı bildirilmiřtir (Luts vd., 1989),

Peptide Histidine İsoleucine (PHI)

N-terminal histidin ve C-terminal İsoleucine amid (PHI) taşıyan peptid VIP ile belirgin yapısal benzerlikler gösteren 27 amino asitten oluřan bir peptiddir. İmmunohistokimyasal alıřmalar, PHI'nın birkaç türünün rat, domuz, kedi, kobay ve insan solunum yollarında VIP'a benzer bir dađılıma sahip olduđunu göstermektedir. İnsan solunum yolu sinirlerinde PHI ile yakından iliřkili olan (Peptide Histidine Methionine) PHM izole edilmiřtir ve VIP ile birlikte bulunmaktadır (Lundberg vd., 1984; Ghatei vd., 1987).

Solunum kanalından özütlenmiş olan PHI (Christofides vd., 1984) pozitif sinir fibrili özellikle hava yolu üst kısmında görülmüştür (Sheppard vd., 1983). Yetişkin kedide PHI içeren sinirlerin serömüköz bezler, trake ve ana bronşlardaki düz kaslar ile yakından ilişkili olduğu gözlenmiştir. PHI pozitif sinirler kısmen lokal sinir hücre gövdelerinden köken almaktadır. (Polak ve Bloom, 1984).

Lundberg vd. (1984), yetişkin rat, kobay, kedi ve domuzlarda VIP ve PHI-pozitif fibrillerin solunum kanalında trake düz kas tabakası içinde de görüldüğünü bildirmişlerdir. Bu sinirlerin muhtemelen lokal gangliyon hücrelerinden köken aldığı, VIP ve PHI pozitif sinir fibrillerinin özellikle insanda olmak üzere lokal gangliyon hücreleri etrafında da görüldüğü belirtilmiştir. Bu çalışmada da trakeal ve bezlerde PHI immunoraktivitesine rastlandı. Ancak Christofides vd. (1984) kobay, rat ve kedide PHI immonoreaktif sinir fibrillerinin hava yolu düz kaslarında, serömüköz bezlerin etrafında ve trake-bronşiyal ve akciğer kan damarlarının advestisyasında yerleşim gösterdiğini bildirmişlerdir. İki ya da beş hücreden oluşan kümelerde PHI içeren gangliyon hücreler, submukozada ender görülen tekli hücreler ile birlikte trake-bronşiyal duvarının advestisyasında saptanmıştır. Bu çalışmada da benzer bulgular elde edildi.

İnsan, yetişkin fare, rat, kobay ve kedi (Uddman vd., 1985) solunum üzerinde yapılan bir çalışmada PHI pozitif sinir fibrillerinin bütün türlerin üst ve alt solunum yollarında olduğu tespit edilmiştir. Trake ve bronşlarda PHI sinir fibrillerinin trake-bronşiyal duvarın üst kısmında çok sayıda olduğu ancak daha distal kısımlara doğru azaldıkları bildirilmiştir. Bu çalışmada da benzer bulgular elde edildi. Genişlemiş haldeki sinir fibrillerinin kalın-duvarlı kan damarlarını çevrelediği saptanmıştır. Ayrıca trake duvarındaki düz kas demetleri içinde veya onlara yakın olmakla birlikte serömüköz bezlerin etrafında ve epitel altı tabakada da tekli halde ince PHI fibrilleri gözlenmiştir (Uddman vd., 1985). Bu çalışmada trakeal epitel hücrelerinde PHI immunoraktivitesine rastlandı.

Martling vd. (1990), domuzda PHI-IR sinirlerin, trakede kan damarlarının etrafında bulunduğunu, ekzokrin bezler ile ilişkili olduğu ve trake ile

bronşlardaki düz kas tabakası içinde de dağılım gösterdiklerini bildirmişlerdir. Bu çalışmada ise ekzokrin bezlerde PHI immunoreaktivitesine rastlanmadı.

Leucine-enkephalin (Leu-Enk)

Leucine-enkephalin nöropeptidi, yüksek moleküler ağırlıklı öncül pro-enkefalin köken alan iki endojen enkefalin birisidir (Corbett vd., 1993). *Podarcis hispanica* (Beorlegui vd., 1994) kertenkele türünün solunum sistemi, kese şeklindeki akciğere doğru giden uzun bir trakeden oluşur. Endokrin hücreler trake epitelinde ve kas demetlerini örten epitelde bulunurken; sinir fibrilleri trabekül üzerinden kas hücreleri arasından pulmonar duvara doğrudur ve epitele kadar uzanır. Leu-enkefalin immunoreaktivitesi, sadece pulmonar duvarda bazı gangliyonlarda gözlenmiştir. Trake epitelindeki Leu-enkefalin pozitif endokrin hücreler hem akciğer hem de akciğerdeki NEB'lerde bulunan bazı NEEC'de saptanmıştır. Bu çalışmada trakeal epitel, kas demetleri ve gangliyonlarda Leu-Enk immunoreaktivitesine rastlandı.

Shimosegawa vd. (1989) tarafından kobay ve ratta yapılan bir çalışmada Met-Enk ve Leu-Enk immunoreaktivitesinin sinir fibrillerinin kobayda trake ve ana bronşların düz kas demetlerinde bulunduğu ve kobayda daha çok olduğu bildirilmiştir. İmmunoreaktif sinir fibrilleri aynı zamanda lamina propriyada, düz kas demetleri arasındaki interstisyel bağ dokuda ve trake duvarındaki arteriyoller etrafında da gözlenmiştir. Trakenin müköz bezlerinde varisli ve vârisiz sinir fibrilleri görülmüştür. Buna karşın Luts vd., (1989) tavuklarda enkefalin içeren fibrillerin trakede dağınık olarak yerleşim gösterdiğini bildirmişlerdir. Ana bronşlarda veya akciğerde immunoreaktif fibriller görülmediği belirtilmiştir. Ancak Shimosegawa vd. (1989) rat trakesindeki immunoreaktif sinir fibrillerinin en çok lamina propriyada olduğunu bildirmişlerdir. Varisli sinir fibrilleri de trake ve ana bronşların düz kas demetlerinde gözlenmiştir. Bu çalışmada trakeal sinir fibrilinde Leu-Enk immunoreaktivitesine tespit edildi.

Yamamoto vd. (2000), Leu-Enk immunoreaktivitesinin köpek trakesindeki bezlerde ve düz kas demetlerinde tespiti edildiğini; ayrıca Leu-Enk immunoreaktif sinir fibrillerinin kan damarları çevresinde gözlendiğini bildirmişlerdir. Bu çalışmada da trakeal bezlerde, düz kas demetlerinde ve kan damarları çevresinde Leu-Enk immunoreaktivitesine tespit edildi.

Sonuç olarak GAL, Leu-Enk ve PHI peptitlerinin erişkin koyun (*Ovis aries*) trakesinin (alt ve üst) nöroendokrin hücreleri ve diğer mukozal elemanlarında buldukları ve geniş bir yayılım gösterdikleri tespit edildi. Bu peptitlerin hem normal solunum yollarında hem de patogeneizde önemli bir düzenleyici rol oynayabileceği düşünülmektedir. Bundan dolayı hastalıklarla ilişkili peptid değişimlerinin belirlenebilmesi için normal solunum sisteminin genelinde çeşitli peptidlerin dağılımının bilinmesi son derece önemlidir. Bu peptitlerin mukozal lokalizasyonlarının ve bölgesel yerleşimlerinin belirlenmesine yönelik olarak yapılmış olan bu çalışmadan elde edilen bulgulara göre düz kaslar üzerine kontraktif ve vazodilatör etkisi göz önüne alındığında kan damarlarının etrafında ve trakea düz kaslarındaki GAL, Leu-Enk ve PHI immunoreaktif fibrillerin dağılımının ilginç olabileceği ve muhtemelen bu peptidlerin trakedeki bez salgılamasının yanı sıra düz kas tonusunun ve lokal kan akışının ayarlanmasına katılabileceği görülmektedir. Üst trakede önemli miktarda tespit edilen PHI, GAL ve Leu-Enk varlığı, trakea düz kasının gevşetilmesinde ve solunum fonksiyonlarının kontrolünde önemli bir fizyolojik role sahip olabileceğini göstermektedir. Solunum yolu epitellerinde bulunan GAL, PHI ve ENK, düzenleyici peptid hormonların ya da nörotransmitterlerin lokal olarak harekete geçirilmesinde de etkili olabileceği sonucuna varıldı.

KAYNAKLAR

- Adriaensen, D., Scheuermann, D.W., 1993. Neuroendocrine Cells and Nerves of the Lung. *The Anatomical Record*, 236, 70-85.
- Adriaensen, D., Scheuermann, D.W., Gomi, T., Kimura, A., Timmermans, J.P., De Groodtlasseel, M.H.A., 1994. The Pulmonary Neuroepithelial Endocrine System in the Quail *Coturnix coturnix*. Light- and Electron-microscopical Immunocytochemistry and Morphology. *The Anatomical Record*. 239, 65-74.
- Bailey, C.J., Wilkes, L.C., Conlon, J.M., Armstrong, P.H., Buchanan, K.D., 1990. Effects of Gastric Inhibitory Polypeptide, Vasoactive Intestinal Polypeptide and Peptide Histidine Isoleucine on the Secretion of Hormones by Isolated Mouse Pancreatic Islets. *The Journal of Endocrinology*, 125, 375-379.
- Balaguer, L., Romano, J., Ruiz-Pesini, P., 1992. Localization of Serotonin, Cholecystokinin and Somatostatin Immunoreactivity in the Lower Respiratory Tract of Embryonic, Foetal And Postnatal Sheep. *Histology and Histopathology*, 7, 703-708.
- Balaguer, L., J., Romano, 1991. Solitary Neuroendocrine Cells and Neuroepithelial Bodies in the Lower Airways of Embryonic, Fetal, And Postnatal Sheep. *The Anatomical Record*, 231(3), 333-338.
- Barnes, P.J., Dixon, C.M.S., 1984. The Effect of Inhaled Vasoactive Intestinal Peptide on Bronchial Reactivity to Histamine in Human. *The American Review of Respiratory Disease*, 130, 162-166.
- Barnes, P.J., 1989. Regulatory Peptides in the Respiratory System. In Polak, J.M. (Ed.), *Regulatory Peptides* (317-333). Birkhauser Verlag, 406p. Berlin.
- Barthelemy, R. M., Jule, Y., Da Prato, J. L., Liberge, M., 2006. Expression of Serotonin and Enkephalins in Calanoid Copepods (Crustacea): An Immunohistochemical Study. *Journal of Plankton Research*, 28(11), 1047-1053.
- Bataille, D., Gespach, C., Laburthe, M., Amiranoff, B., Tatemoto, K., Vauclin, N., Rosselin, G., 1980. Porcine Peptide Having N-Terminal Histidine and C-Terminal Isoleucine Amide (PHI): Vasoactive Intestinal Peptide (VIP) and Secretin-Like Effects in Different Tissues from the Rat. *FEBS Letters*, 114(2), 240-242.
- Bauer, F.E., Christofides, N.D., Hacker, G.W., Blank, M.A., Polak, J.M., Bloom, S.R., 1986. Distribution of Galanin Immunoreactivity in the Genito Urinary Tract of Man and Rat. *Peptides*, 7, 5-10.

- Beorlegui, C., Sesma, P., Martínez, A., 1994. An Immunocytochemical Study of the Respiratory System of *Podarcis hispanica* (Reptilia). *General and Comparative Endocrinology*, 96(3), 327-338.
- Bishop, A.E., Polak, J.M., Bauer, F.E., Christofides, N.D., Carlei, F., Bloom, S.R., 1986. Occurrence and Distribution of A Newly Discovered Peptide, Galanin, in the Mammalian Enteric Nervous System. *Gut*, 27, 849-857.
- Blum, M., Andre, P., 2007. Ciliation and Gene Expression Distinguish between Node and Posterior Notochord in the Mammalian Embryo. *Differentiation*, 75(2), 133-146.
- Bodner, M., Fridkin, M., Gozes, I., 1985. Coding Sequences for Vasoactive Intestinal Peptide and PHM-27 Peptide Are Located on Two Adjacent Exons in the Human Genome. *Proceedings of the National Academy of Sciences*, 82, 3548-3551.
- Bodegas, M.E., Montuenga, L. M., Sesma, M.P., 1995. Neuroendocrine Diffuse System of the Respiratory Tract of *Rana temporaria*: An Immunocytochemical Study. *General and Comparative Endocrinology*, 100, 145-161.
- Borges, M., Linnoila, R.I., van de Velde, H.J., Chen, H., Nelkin, B.D., Mabry, M., Baylin, S.B., Ball, D.W., 1997. An Achaete-Scute Homologue Essential for Neuroendocrine Differentiation in the Lung. *Nature*, 386, 852-855.
- Buhl, T., Nilsson, C., Ekblad, E., Johnsen, A.H., Fahrenkrug, J., 1996. Expression of Prepro-VIP Derived Peptides in the Gastrointestinal Tract of Normal, Hypothyroid and Hyperthyroid Rats. *Neuropeptides*, 30, 237-247.
- Caro, D., 2010. Expression and Distribution of Galanin Receptor Subtypes in the Rat Carotid Body. *Molecular Medicine Reports*, 3(1), 37-41.
- Cheung, A., Polak, J.M., Bauer, F.E., Cadieux, A., Christofides, N.D., Springall, D.R., Bloom, S.R., 1985. Distribution of Galanin Immunoreactivity in the Respiratory Tract of Pig, Guinea Pig, Rat, and Dog. *Thorax*, 40(12), 889-896.
- Christofides, N.D., Yiangou, Y., Piper, P.J., Ghatei, M.A., Sheppard, M.N., Tatemoto, K., Bloom, S.R., 1984. Distribution of Peptide Histidine Isoleucine in the Mammalian Respiratory Tract and Some Aspects of Its Pharmacology. *Endocrinology*, 115(5), 1958-1963.
- Corbett, A.D., Paterson, S.J., Kosterlitz, H.W., 1993. Selectivity of Ligands for Opioid Receptors. In Herz, A., Akil, H., Simon, E.J. (Ed.), *Opioids* (645-679), Springer, 815p. Berlin Heidelberg.
- Corcoran, B.M., Mayhew, I.G., Hahn, C.N., Prince, D.R., 2000. Expression of Vasoactive Intestinal Peptide, Calcitonin Gene-Related Peptide,

- Substance P, and Intermediate Neurofilaments in Nasal Mucosal Nerve Fibers of Horses without Nasal Disease. *American Journal of Veterinary Research*, 61(12), 1619-1624.
- Counts, S.E., Perez S.E., Kahl, U., Bartfai, T., Bowser, R.P., Deecher, D.C., Mash, D.C., Crawley, J.N., Mufson, E.J., 2001. Galanin: Neurobiologic Mechanisms and Therapeutic Potential for Alzheimer's Disease. *CNS Drug Reviews*, 7, 445-470.
- Crawley, J.N., 1999. The Role of Galanin in Feeding Behavior. *Neuropeptides*, 33, 369-375.
- Cutz, E., Chan, W., Track, N.S., 1981. Bombesin, Calcitonin and Leu-enkephalin Immunoreactivity in Endocrine Cells of Human Lung. *Experientia*, 37(7), 765-767.
- Cutz, E., Goniakowska-Witalinska, L., Chan, W., 1986. An Immunohistochemical Study of Regulatory Peptides in Lungs of Amphibians. *Cell and Tissue Research*, 244(1), 227-233.
- Dey, R.D., Shannon, W.R., Said, S.I., 1981. Localization of VIP Immunoreactive Nerves in Airways and Pulmonary Vessels of Dogs, Cats and Human Subjects. *Cell and Tissue Research*, 220, 231-238.
- Dellmann, H.D., Eurell, J.A., 1998. *Textbook of Veterinary Histology*. Lippincott Williams, 380p. Philadelphia.
- Demir, R., 2001. *Histoloji Atlası Fonksiyonel İlişkileriyle (9. Baskı)*. Palme Yayıncılık, 567s. Ankara.
- Demirsoy, A., 1992. *Yaşamın Temel Kuralları-Omurgalılar/Amniyota, Cilt III/Kısım II*. Meteksan A.Ş., 942s. Ankara.
- Denning, G.M., Ackermann, L.W., Barna, T.J., Armstrong, J.G., Stoll, L.L., Weintraub, N.L., Dickson, E.W., 2008. Proenkephalin Expression and Enkephalin Release Are Widely Observed in Non-Neuronal Tissues. *Peptides*, 29(1), 83-92.
- Dey, R.D., Altemus, J.B., Michalkiewicz, M., 1991. Distribution of Vasoactive Intestinal Peptide-and Substance P-Containing Nerves Originating from Neurons of Airway Ganglia in Cat Bronchi. *Journal of Comparative Neurology*, 304(2), 330-340.
- Dey, R.D., Zhu, W., 1993. Origin of Galanin in Nerves of Cat Airways and Colocalization with Vasoactive Intestinal Peptide. *Cell and Tissue Research*, 273(1), 193-200.

- Dimaline, R., Dockray, G.J., 1980. Actions of a New Peptide from Porcine Intestine (PHI) on Pancreatic Secretion in the Rat and Turkey. *Life Sciences*, 27(21), 1947-1951.
- Dudás, B., Merchenthaler, I., 2002. Close Juxtapositions between LHRH Immunoreactive Neurons and Substance P Immunoreactive Axons in the Human Diencephalon. *The Journal of Clinical Endocrinology and Metabolism*, 87(6), 2946-2953.
- Dunning, B.E., Ahrbn, B., Veith, R.C., Böttcher, G., Sundler, F., Taborsky, G.J., 1986. Galanin: A Novel Pancreatic Neuropeptide. *American Journal of Physiology*, 251, 127-133.
- Ekblad, E., Rökaeus, A., Hakanson, R., Sundler, F., 1985a. Galanin Nerve Fibers in the Rat Gut: Distribution, Origin and Projections. *Neuroscience* 16, 355-363.
- Ekblad, E., Hakanson, R., Sundler, F., Wahlestedt, C., 1985b. Galanin: Neuromodulatory and Direct Contractile Effects on Smooth Muscle Preparations. *British Journal of Pharmacology*, 86, 241-246.
- Erbengi, T., 1990. *Histoloji 2*, Güneş Kitapevi, 344s. Ankara.
- Erkoçak, A., 1982. *Özel Histoloji*. Ankara Üniversitesi Tıp Fakültesi Yayınları, 280s. Ankara.
- Eşrefoğlu, M., 2009. *Özel Histoloji*. Medipres Yayıncılık, 328s. Malatya.
- Evsyukova, E.V., 2006. APUD cells in the Human Pulmonary Neuroendocrine System. *Human Physiology*, 32(4), 478-485.
- Finley, J.C., Erickson, J.T., Katz, D.M., 1995. Galanin Expression in Carotid Body Afferent Neurons. *Neuroscience*, 68, 937-942.
- Fleetwood, J.N., Munnell, J.F., 1996. Morphology of the Airways and Lung Parenchyma in Hatchlings of the Loggerhead Sea Turtle, *Caretta caretta*. *Journal of Morphology*, 227, 289-304.
- Ghatei, M.A., Sheppard, M.N., Henzen-Logman, S., Blank, M.A., Polak, J.M., Bloom, S.R., 1983. Bombesin and Vasoactive Intestinal Polypeptide in the Developing Lung: Marked Changes in Acute Respiratory Distress Syndrome. *The Journal of Clinical Endocrinology and Metabolism*, 57, 1226-1232.
- Ghatei, M.A., Springall, D.R., Richards, I.M., Oostveen, J.A., Griffin, R.L., Cadieux, A., Bloom, S.R., 1987a. Regulatory Peptides in the Respiratory Tract of *Macaca fascicularis*. *Thorax*, 42(6), 431-439.

- Giuliani, S., Amann, R., Papini, A.M., Maggi, C.A., Meli, M., 1989. Modulatory Action of Galanin on Responses due to Antidromic Activation of Peripheral Terminals of Capsaicin-Sensitive Sensory Nerves. *European Journal of Pharmacology*, 163, 91-96.
- Goldstein, D.S., Kopin, I.G., 2008. Adrenomedullary, Adrenocortical, and Sympathoneural Responses to Stressors: A Meta-Analysis. *Endocrine Regulations*, 42, 111-119.
- Gomi, T., Kikuchi, Y., Kimura, A., Naruse, H., Ishikawa, Y., Kishi, K., Adriaensen, D., Timmermans, J.P., De Groot-Lasseel, M.H.A., Scheuermann, D.W., 1994. Immunocytochemical Survey of the Neuroepithelial Endocrine System in the Respiratory Tract of the Tokyo Salamander, *Hynobius nebulosus tokyoensis* Tago. *Histochemistry*, 102(6), 425-431.
- Goniakowska-Witalinska, L. J., Lauweryns, M., Zacccone, G., Fasulo, S., Tagliafierro G., 1992. Ultrastructure and Immunocytochemistry of the Neuroepithelial Bodies in the Lung of the Tiger Salamander, *Ambystoma tigrinum* (Urodela, Amphibia). *Anatomical Record*, 234, 419-431.
- Gosney, J.R., 1997. Pulmonary Neuroendocrine Cell System in Pediatric and Adult Lung Disease. *Microscopy Research and Technique*, 37, 107-113.
- Gosney, J., Heath, D., Williams, D., Deen, M., Harris, P., Anand, I., Ferrari, R., 1988. Pulmonary Endocrine Cells in Various Species in the Himalaya. *Journal of Comparative Pathology*, 99(1), 93-100.
- Greenberg, B., Rhoden, K., Barnes, P.J., 1987. Vasoactive Intestinal Peptide Causes Non-Endothelial Dependent Relaxation in Human and Bovine Pulmonary Arteries. *Blood Vessels*, 24, 45-50.
- Gundlach, A.L., 2002. Galanin/GALP and Galanin Receptors: Role in Central Control of Feeding, Body Weight/Obesity and Reproduction? *European Journal of Pharmacology*, 440(2-3), 255-268.
- Günlüoğlu, M.Z., 2011. Solunum Sistemi Anatomisi, Gelişimi ve Fizyolojisi. *Türkiye Klinikleri Journal of Thoracic Surgery Special Topics*, 4(2), 1-6.
- Haller, C.J., 1992. Evidence for the Coexistence of Serotonin and Calcitonin Gene-Related Peptide at the Subcellular Level in Neuro-Epithelial Bodies in the Lung of A Marsupial, *Isoodon macrourus*. *Cell and Tissue Research*, 270, 199-203.
- Hassan, G., Safi, M., 2002. Diffuse Endocrinology the (APUD System) Anatomical, Histological and Clinical perspectives, *J. K. Practitioner*, 9(4), 260-261.
- Hokfelt, T., Vartfai, T., Bloom, F., 2003. Neuropeptides: Opportunities for Drug Discovery. *The Lancet Neurology*, 2(8), 463-472.

- Hook, V., Bark, S.J., Gupta, N., Lortie, M., Lu, W.D., Bandeira, N., Funkelstein, L., Wegrzyn, J., O'Connor, D.T., Pevzner, P., 2010. Neuropeptidomic Components Generated by Proteomic Functions in Secretory Vesicles for Cell-Cell Communication. *The AAPS Journal*, 12(4), 635-645.
- Hook, V., Toneff, T., Baylon, S., Sei, C., 2008. Differential Activation of Enkephalin, Galanin, Somatostatin, NPY, and VIP Neuropeptide Production by Stimulators of Protein Kinases A and C in Neuroendocrine Chromaffin Cells. *Neuropeptides*, 42(5-6), 503-511.
- Hökfelt, T., Johansson, O., Ljungdahl, Å., Lundberg, J.M., Schultzberg, M., 1980. Peptidergic Neurons. *Nature*, 284, 515-521.
- Hughes, J., Smith, T.W., Kosterlitz, H.W., Fothergill, L.A., Morgan, B.A., Morris, H. R., 1975. Identification of Two Related Pentapeptides from the Brain with Potent Opiate Agonist Activity. *Nature*, 258(5536), 577-580.
- Hughes, J., Kosterlitz, H.W., Smith, T.W., 1977. The Distribution of Methionine-Enkephalin and Leucine-Enkephalin in the Brain and Peripheral Tissues. *British Journal of Pharmacology*, 61(4), 639-647.
- Ichikawa, H., 2002. Innervation of the Carotid Body: Immunohistochemical, Denervation, and Retrograde Tracing Studies. *Microscopy Research and Technique*, 59, 188-195.
- Inoue, T., Kato, Y., Koshiyama, H., Yanaihara, N., Imura, H., 1988. Interaction between Vasoactive Intestinal Polypeptide (VIP) and Peptide Histidine Isoleucine (PHI) in Stimulating the Secretion of Prolactin from Rat Anterior Pituitary Cells in vitro. *Neuroscience Letters*, 85, 363-369.
- Ishizuka, T., Kurosawa, M., 1990. Basic Study of Peptide Histidine Isoleucine (PHI) Immunoreactivity in the Rat Respiratory Tract. *Arerugi*, 39(7), 577-586.
- Ito, T., Nozawa, A., Usuda, Y., Kitamura, H., Kanisawa, M., 1995. Hamster Pulmonary Endocrine Cells with Neural Cell Adhesion Molecule (NCAM) Immunostaining. *Histochemistry and Cell Biology*, 104, 357-362.
- Ito, T., Nogawa, H., Udaka, N., Kitamura, H., Kanisawa, M., 1997. Development of Pulmonary Neuroendocrine Cells of Fetal Hamster in Explant Culture. *Laboratory Investigation- A Journal of Technical Methods and Pathology*. 77, 449-457.
- Jensen, R.T., Tatemoto, K., Mutt, V., Lemp, G.F., Gardner, J.D., 1981. Actions of a Newly Isolated Intestinal Peptide PHI on Pancreatic Acini. *American Journal of Physiology-Gastrointestinal and Liver Physiology*, 241(6), G498-G502.

- Johnson, D.E., Lock, J.E., Elde, R.P. Thompson, T.R., 1982. Pulmonary Neuroendocrine Cells in Hyaline Membrane Disease and Bronchopulmonary Dysplasia. *Pediatric Research*, 16, 446-454.
- Johnson, E.W., Eller, P.M., Jafek, P.W., 1997. Protein Gene Product 9.5-Like and Calbindin-Like Immunoreactivity in the Nasal Respiratory Mucosa of Perinatal Humans. *Anatomical Record*, 247, 38-45.
- Junqueira, L.C., Carneiro, J., 2009. *Temel Histoloji*. Çev. AYTEKİN, Y., SOLAKOĞLU, S. Nobel Tıp Kitabevi, 512s. İstanbul.
- Karaöz, E., 2002. *Özel Histoloji*. Süleyman Demirel Üniversitesi Tıp Fakültesi Yayınları No:29, 253s. Isparta.
- Kasuya, K., Fujita, T., 1996. Perinatal Changes in Bovine SEGI's Caps with Special Reference to Their Endocrine Cells Migrating into the Lamina Propria. *Archives of Histology and Cytology*, 59(2), 169-187.
- Kayalı, H., 1992. *Özel Histoloji*. İstanbul Üniversitesi Cerrahpaşa Tıp Fakültesi Yayınları No: 158, 315s. İstanbul.
- Kierszenbaum, A.L. (2006). *Histoloji ve Hücre Biyolojisi: Patolojiye Giriş*. Çev. Demir, R. Palme Yayıncılık, 618s. Ankara.
- Kinney, J.W., Starosta, G., Holmes, A., Wrenn, C.C., Yang, R.J., Harris, A.P., Long, K.C., Crawley, J.N., 2002. Deficits in Trace Cued Fear Conditioning in Galanin-Treated Rats and Galanin-Overexpressing Transgenic Mice. *Learning and Memory*, 178-190.
- Kitamura, K., Kangawa, K., Kawamoto, M., Ichiki, Y., Nakamura, S., Matsuo, H., Eto T., 1993. Adrenomedullin: a Novel Hypotensive Peptide Isolated from Human Pheochromocytoma. *Biochemical and Biophysical Research Communications*, 192, 553-560.
- Korchak, D.M., Gysling, K., Beinfeld, M.C., 1985. The Subcellular Distribution of Peptide Histidine Isoleucine Amide-27-Like Peptides in Rat Brain and Their Release from Rat Cerebral Cortical Slices in vitro. *Journal of Neurochemistry*, 44, 255-259.
- Kulick, R.S., Chaiseha, Y., Kang, S.W., Rozenboim, I., El Halawani, M.E., 2005. The Relative Importance of Vasoactive Intestinal Peptide and Peptide Histidine Isoleucine as Physiological Regulators of Prolactin in the Domestic Turkey. *General and Comparative Endocrinology*, 142(3), 267-273.
- Kusindarta, D.L., Wijayanto, H., Atoji, Y., 2003. Intrinsic Innervation in the Tracheal Smooth Muscle of the Large Flying Fox (*Pteropus vampyrus*): An Immunohistochemical Study. *European Journal of Morphology*, 41(3/4), 111-116.

- Kusindarta, D.L., Atoji, Y., Yamamoto, Y., 2004. Nerve Plexuses in the Trachea and Extrapulmonary Bronchi of the Rat. *Archives of Histology and Cytology*, 67(1), 41-55.
- Kwang, W.J. 1997. *International Review of Cytology*. International Society of Cell Biology. Academic Press, 383p. USA.
- Laitinen, L.A., Laitinen, M.V., Widdicombje, J.G., 1987. Parasympathetic Nervous Control of Tracheal Vascular Resistance in the Dog. *The Journal of Physiology*, 385, 135-146.
- Landry, M., Roche, D., Vila-Porcile, E., Calas, A., 2000. Effects of Centrally Administered Galanin (1-16) on Galanin Expression in the rat Hypothalamus. *Peptides*, 21, 1725–1733.
- Lang, R., Gundlach, A.L., 2007. The Galanin Peptide Family: Receptor Pharmacology, Pleiotropic Biological Actions, and Implications in Health and Disease. *Pharmacology and Therapeutics*, 115(2), 177-207.
- Lauweryns, J.M., Van Lommel, A.T., Dom, R.J. 1985. Innervation of Rabbit Intrapulmonary Neuroepithelial Bodies. Quantitative and Qualitative Ultrastructural Study after Vagotomy. *Journal of the Neurological Sciences*, 67, 81-92.
- Lauweryns, J.M., Cokelaere, M., Deleersynder, M., Liebens, M., 1977. Intrapulmonary Neuro-Epithelial Bodies in Newborn Rabbits. Influence of hypoxia, Hyperoxia, Hypercapnia, Nicotine, Reserpine, L-DOPA and 5-HTP. *Cell and Tissue Research*, 182, 425-440.
- Li, K., Nagalla, S. R., Spindel, E.R., 1994. A Rhesus Monkey Model to Characterize the Role of Gastrin-Releasing Peptide (GRP) in Lung Development. Evidence for Stimulation of Airway Growth. *Journal of Clinical Investigation*, 94(4), 1605-1615.
- Linnoila, R.I., 2006. Functional Facets of the Pulmonary Neuroendocrine System. *Laboratory Investigation- A Journal of Technical Methods and Pathology*, 86, 425–444.
- Liu, H., Hökfelt, T., 2002. The participation of Galanin in Pain Processing at the Spinal Level. *Trends in Pharmacological Sciences*, 23, 468–474.
- Lundberg, J. M., Fahrenkrug, J., Hökfelt, T., Martling, C. R., Larsson, O., Tatemoto, K., Anggård, A., 1984. Co-existence of Peptide HI (PHI) and VIP in Nerves Regulating Blood Flow and Bronchial Smooth Muscle Tone in Various Mammals Including Man. *Peptides*, 5(3), 593-606.
- Luts, A., Uddman, R., Sundler, F., 1989. Neuronal Galanin is Widely Distributed in the Chicken Respiratory Tract and Coexists with Multiple Neuropeptides. *Cell and Tissue Research*, 256, 95–103.

- Luts, A., Sundler, F., 1989. Peptide-Containing Nerve Fibers in the Respiratory Tract of the Ferret. *Cell and Tissue Research*, 258, 259-267.
- Luts, A., Uddman, R., Absood, A., Håkanson, R., Sundler, F., 1991. Chemical Coding of Endocrine Cells of the Airways: Presence of Helodermin-Like Peptides. *Cell and Tissue Research*, 265(3), 425-433.
- Luts, A., Uddman, R., Alm, P., Basterra, J., Sundler, F., 1993. Peptide-Containing Nerve Fibers in Human Airways: Distribution and Coexistence Pattern. *International Archives of Allergy and Immunology*, 101, 52-60.
- Marieb, E.N., 2001. *Human Anatomy and Physiology*. Addison Wesley Longman, 1249p. USA.
- Martling, C.R., Anggard, A., Lusdberg, J.M., 1985. Non-Cholinergic Vasodilation in the Tracheobronchial Tree of the Cat Induced by Vagal Nerve Stimulation. *Acta Physiologica Scandinavica*, 125(2), 343-346.
- Martling, C.R., 1987. Sensory Nerve Containing Tachykinins and CGRP in the Lower Airways. Functional Implication for Bronchoconstriction, Vasodilatation and Protein Extravasation. *Acta Physiologica Scandinavica Supplementum*, 563, 1-57.
- Martling, C.R., Matran, R., Alving, K., Hökfelt, T., & Lundberg, J. M., 1990. Innervation of lower airways and neuropeptide effects on bronchial and vascular tone in the pig. *Cell and tissue research*, 260(2), 223-233.
- Maneckjee, R., Minna, J.D., 1990. Opioid and Nicotine Receptors Affect Growth Regulation of Human Lung Cancer Cell Lines. *Proceedings of the National Academy of Sciences*, 87(9), 3294-3298.
- Martini, F.H., Timmans, M.J., McKinley, M.P., 2000. *Human Anatomy*. Prentice Hall, 866p. New Jersey.
- Matran, R., Alving, K., Martling, C.R., Lacroix, J.S., Lundberg, J.M., 1989. Vagally Mediated Vasodilatation by Motor and Sensory Nerves in the Tracheal and Bronchial Circulation of the Pig. *Acta Physiologica*, 135(1), 29-37.
- McDonald, M.P., Gleason, T.C., Robinson, J.K., Crawley, J.N., 1998. Galanin Inhibits Performance on Rodent Memory Tasks. *Annals of the New York Academy of Sciences*, 863, 305-322.
- McDonald, T.J., Dupre, J., Tatemoto, K., Greenberg, G.R., Radzuik, J., Mutt, V., 1985. Galanin Inhibits Insulin Secretion and Induces Hyperglycaemia in Dogs. *Diabetes*, 34, 192-196.
- McDowell, E.M., Sorokin, S.P., Hoyt, R.F., 1994. Ontogeny of Endocrine Cells in the Respiratory System of Syrian Golden Hamsters. *Cell and Tissue Research*, 275(1), 143-156.

- McLaughlin, D.P., Stamford, J.A., White, D.A., 2007. BIOS Instant Notes in Human Physiology. Taylor & Francis, 410p. New York.
- Middendorf, W.F., Russel, J.A., 1980. Innervation of Airway Smooth Muscle in the Baboon: Evidence for a Nonadrenergic Inhibitory System. *Journal of Applied Physiology*, 48(6), 947-956.
- Mikkelsen, J.D, Fahrenkrug, J., 1994. Concentrations and Distribution of Vasoactive Intestinal Peptide (VIP), Peptide Histidine Isoleucine (PHI) and Peptide Histidine Valine (PHV) in the Cerebral Cortex and the Suprachiasmatic Nucleus of the Mouse. *Brain Research*, 656, 95-107.
- Mitsukawa, K., Lu, X., 2008. Galanin, Galanin Receptors and Drug Targets. *Cellular and Molecular Life Sciences*, 65(12), 1796-1805.
- Montuenga, L.M., Guembe, L., Burrell, M.A., Bodegas, M.E., Calvo, A., Sola, J.J., Sesma, P., Villaro, A.C., 2003. The diffuse Endocrine System: from Embryogenesis to Carcinogenesis. *Progress in Histochemistry and Cytochemistry*, 38(2), 153-272.
- Moore, K.L., Persaud, T.V.N., 2009. Klinik Yönleriyle İnsan Embriyolojisi. Çev. Dalçık, H., Yıldırım, M. Nobel Tıp Kitabevi, 528s. İstanbul.
- Mousa, S.A., Shakibaei, M., Sitte, N., Schäfer, M., Stein, C., 2004. Subcellular Pathways of β -endorphin Synthesis, Processing, and Release from Immunocytes in Inflammatory Pain. *Endocrinology*, 145(3), 1331-1341.
- Nagabhushanam, R., Sarojini, R., Reddy, P., Gouries-Devi, M., Fingerman, I., 1995. Opioid Peptides in Invertebrates: Localization, Distribution and Possible Functional Roles. *Current Science*, 69(8), 659-671.
- Nankova, B.B., Sabban, E.L., 1999. Multiple Signalling Pathways Exist in the Stress-Triggered Regulation of Gene Expression for Catecholamine Biosynthetic Enzymes and Several Neuropeptides in the Rat Adrenal Medulla. *Acta Physiologica Scandinavica*, 167(1), 1-9.
- Nishizawa, M., Hayakawa, Y., Yanaihara, N., Okamoto, H., 1985. Nucleotide Sequence Divergence and Functional Constraint in VIP Precursor mRNA Evolution between Human and Rat. *FEBS Letters*, 183, 55-59.
- Ovalle, W.K., Nahirney, P.C., 2009. Netter Temel Histoloji. Çev. Müftüoğlu, S., Kaymaz, F., Atilla, P. Güneş Tıp Kitabevleri, 486s. İzmir.
- Owczarek, D., Garlicka, M., Pierzchała-Koziec, K., Skulina, D., Szulewski, P., 2003. Met-Enkephalin Plasma Concentration and Content in Liver Tissue in Patients with Primary Biliary Cirrhosis. *Przegląd Lekarski*, 60(7), 461-466.
- Ozan, H., Bozkurt, M.C., Tağıl, S.M., 2007. Anatomi. Kelebek Matbaacılık. 150s. İstanbul.

- Ozan, E., Çolakoğlu, N., Kuloğlu, T., 2009. Türkiye Klinikleri Kulak Burun Boğaz Özel Dergisi, 2(2), 11-15
- Öber, A., İzzetoğlu, G.T., 2006. Histoloji. Nobel Yayın Dağıtım, 338s. Ankara.
- Öktay, M. 1988. Omurgalı Hayvanların Karşılaştırmalı Anatomisi. İstanbul Üniversitesi Fen Fakültesi Basımevi, 384s. İstanbul.
- Özer, A., Girgin, A., Alabay, B., Liman, N., Özfiliz, N., Gülmez, N., Özcan, Z., Yörük, M., Erdost, H., Aslan, Ş., Ergün, L., Zık, B., 2008. Veteriner Özel Histoloji, Nobel Yayınevi, 336s. Ankara.
- Özden, M., 2012. Anatomi ve Fizyoloji. Palme Yayıncılık, 489s. Ankara.
- Öztay, F., 2008. The Functional Morphology of the Pulmonary Neuroendocrine Cells in the Lung of Larval and Adult *Rana ridibunda* (Amphibia-Anura), IJBS Journal of Biology, 67(2), 145-151.
- Öztay, F., Oğuz, A.T., 2003. Neuroepithelial Endocrine Cells in the Lung of *Rana ridibunda*: An Immunohistochemical Study. Turkish Journal of Biology, 27(2), 65-72.
- Öztürk, F., Otlu, A., 1996. Tavşan Trake ve Akciğerlerindeki Nöroendokrin Hücreler. Turgut Özal Tıp Merkezi Dergisi, 3(2), 69-74.
- Palle, C., Ottesen, B., Jorgensen, J., Fahrenkrug, J., 1989. Peptide Histidine Methionine and Vasoactive Intestinal Peptide: Occurrence and Relaxant Effect in the Human Female Reproductive Tract. Biology of Reproduction, 41, 1103-1111.
- Parsons, R.L., Neel, D.S., Konopka, L.M., McKeon, T.W., 1989. The Presence and Possible Role of a Galanin-Like Peptide in the Mudpuppy Heart. Neuroscience, 29, 749-759.
- Pastor, L.M., 1990. A Morphological Study of the Tracheal Epithelium of Snake *Natrix maura*. Journal of Anatomy, 172, 47-57.
- Polak, J.M., Bloom, S.R., 1984. Regulatory Peptides—the Distribution of Two Newly Discovered Peptides: PHI and NPY. Peptides, 5, 79-89.
- Porzionato, A., Macchi, V., Barzon, L., Masi, G., Belloni, A., Parenti, A., Palù, G., De Caro, R., 2010. Expression and Distribution of Galanin Receptor Subtypes in the Rat Carotid Body. Molecular Medicine Reports, 3(1), 37-41
- Rangon, C.M., Goursaud, S., Medja, F., Lelievre, V., Mounien, L., Husson, I., Brabet, P., Jegou, S., Janet, T., Gressens, P., 2005. VPAC2 Receptors Mediate Vasoactive Intestinal Peptide-Induced Neuroprotection against Neonatal Excitotoxic Brain Lesions in Mice. The Journal of Pharmacology and Experimental Therapeutics, 314(2), 745-752.

- Reynolds, S.D., Giangreco, A., Power, J.H., Stripp, B.H., 2000. Neuroepithelial Bodies of Pulmonary Airways Serve as a Reservoir of Progenitor Cells Capable of Epithelial Regeneration. *American Journal of Pathology*, 156, 269-278.
- Richardson, J.B, Beland, J., 1976. Nonadrenergic Inhibitory Nervous System in Human Airways. *Journal of Applied Physiology*, 41, 764-771.
- Richardson, J.B., 1981. Nonadrenergic Inhibitory Innervation of the Lung. *Lung*, 159, 315-322.
- Rodriguez, A.L., Pen, A.J.M., Flores, M., Gonzalez, M., Castano. 1992. Immunocytochemical Study of the Diffuse Neuroendocrine System Cells in Equine Lungs. *Anatomia, Histologia, Embryologia*, 21, 136-145.
- Rökaeus, A., Melander, T., Hökfelt, T., Lundberg, J.M., Tatemoto, K., Carlquist, M., Mutt, V., 1984. A Galanin-Like Peptide in Central Nervous System and Intesting of the Rat. *Neuroscience Letters*, 47, 161-166.
- Rossmannith, W. G., Clifton, D. K., & Steiner, R. A. 1996. Galanin Gene Expression in Hypothalamic GnRH-Containing Neurons of the Rat: A Model for Autocrine Regulation. *Hormone and Metabolic Research*, 28(6), 257-266.
- Roth, K.A., Barchas, J.D., 1986. Small Cell Carcinoma Cell Lines Contain Opioid Peptides and receptors. *Cancer*, 57(4), 769-773.
- Said, S.I., 1982. Vasoactive Peptides in the Lung, with Special Reference to Vasoactive Intestinal Peptide. *Experimental Lung Research*, 3(3-4), 343-348.
- Salvi, E.P., Vaccaro, R., 2001. Ontogeny of Galanin-Immunoreactive Elements in Chicken Embryo Autonomic Nervous System. *Anatomical Record*, 262(3), 266-278.
- Samulson, D.A., 2007. *Textbook of Veterinary Histology*, Elsevier, 546p. Missouri.
- Scheuermann, D.W., 1991. Neuroendocrine Cells. In Crystal, R.G., West, J.B. (Ed.), *The Lung* (289-299). Raven Press, 2224p. New York.
- Scheuermann, D.W., 1997. Comparative Histology of Pulmonary Neuroendocrine Cell System in Mammalian Lungs. *Microscopy Research and Technique*, 37(1), 31-42.
- Scheuermann, D.W., Adriaensen, D., Timmermans, J.P., de Groodt-Lasseel, M.H., 1989. Neuroepithelial Endocrine Cells in the Lung of *Ambystoma mexicanum*. *Anatomical Record*, 225, 139-149.

- Schilling, L., Kanzler, C., Schmiedek, P., Ehrenreich, H., 1998. Characterization of the Relaxant Action of Urocortin, A New Peptide Related to Corticotropin-Releasing Factor in the Rat Isolated Basilar Artery. *British Journal of Pharmacology*, 125, 1164–1171.
- Seldeslagh, K.A., Lauweryns, J.M., 1993. Endothelin in Normal Lung Tissue of Newborn Mammals: Immunocytochemical Distribution and Co-Localization with Serotonin and Calcitonin Gene-Related Peptide. *Journal of Histochemistry and Cytochemistry*, 41(10), 1495-1502.
- Shanahan, F., Befus, A.D., Denburg, J., Bienenstock, J., 1983. Regulatory Peptides and Mucosal Mast-Cell Secretion. In *Gastroenterology*, 84(5), 1305.
- Shimosegawa, T., Foda, H.D., Said, S.I., 1989. Immunohistochemical Demonstration of Enkephalin-Containing Nerve Fibers in Guinea Pig and Rat Lungs. *The American Review of Respiratory Disease*, 140(426), 441-448.
- Sheppard, M.N., Christofides, N.D., Allen, J.M., Tatemoto, K., Bloom, S.R., Polak, J.M., 1983. Two Newly Discovered Active Peptides, PHI and NPY, Are Found in the Mammalian Lung. *Journal of Pathology*, 141(4), 522-523.
- Sherin, J.E., Elmquist, J.K., Torrealba, F., Saper, C.B., 1998. Innervation of Histaminergic Tuberoammillary Neurons by GABAergic and Galaninergic Neurons in the Ventrolateral Preoptic Nucleus of the Rat. *Journal of Neuroscience*, 18, 4705–4721.
- Sidhu, G.S., 1979. The Endodermal Origin of Digestive and Respiratory Tract APUD cells. *American Journal of Pathology*, 96(1), 5-20.
- Skakkebæk, M.L., Georg, B., Mikkelsen, J.D., Ottesen, B., Fahrenkrug, J. 1995. All Prepro-VIP-Derived Peptides, except PHI/PHV, Are Expressed in the Female Rat Anterior Pituitary and Increased by Estrogen. *Peptides* 7, 1287-1294.
- Sorokin, S.P, Hoyt, R.F., 1989. Neuroepithelial Bodies and Solitary Small-Granule Cells. In Massaro, D. (Ed.), *Lung Biology in Health and Disease* (191-344). Marcel Dekker Inc., 1431p. Basel.
- Sorokin, S.P, Hoyt, R.F., 1990. On the Supposed Function of Neuroepithelial Bodies in Adult Mammalian Lungs. *Physiology*, 5(3), 89-95.
- Springall, D.R., Bloom, S.R., Polak, J.M., 1991. *Neural, Endocrine and Endothelial Regulatory Peptides of the Respiratory Tract in the Lung*. Raven Press, 2224p. New York.
- Stahlman, M.T, Gray, M.E., 1984. Ontogeny of Neuroendocrine Cells in Human Fetal Lung. I. An Electron Microscopic Study. *Laboratory investigation - A Journal of Technical Methods and Pathology*, 51(4), 449-463.

- Steininger, T.L., Gong, H., McGinty, D., Szymusiak, R., 2001. Subregional Organization of Preoptic Area/Anterior Hypothalamic Projections to Arousal-related Monoaminergic Cell Groups. *Journal of Comparative Neurology*, 429, 638-653.
- Steven, A. Lowe, J.S., 1997. *Human Histology*. Saunders, 408p. London.
- Sunday, M.E., Hua, J., Dai, H.B., Nusrat, A., Torday, A.J., 1990. Bombesin Increases Fetal Lung Growth and Maturation in Utero and in Organ Culture. *American Journal of Respiratory Cell and Molecular Biology*, 3(3), 199-205.
- Sundin, L., Holmgren, S., Nilsson, S., 1998. The Oxygen Receptor of the Teleost Gill. *Acta Zoologica*, 79(3), 207-214.
- Suzuki, T., Sato, T., Kano, M., Ichikawa, H., 2013. The Distribution of Galanin-Immunoreactive Nerve Fibers in the Rat Pharynx. *Neuropeptides*, 47(4), 231-236.
- Steen, P.V.D., Van Lommel, A., Lauweryns, J.M., 1994. Neuroepithelial Bodies in the Lung of *Basiliscus vittatus* (Reptilia, Iguanidae). *The Anatomical Record*, 239(2), 158-169.
- Sternberger, L.A., 1989. *Immunocytochemistry*. John Wiley and Sons, 524p. New York.
- Svensson, M., Sköld, K., Nilsson, A., Fälth, M., Svenningsson, P., Andrén, P.E., 2007. Neuropeptidomics: Expanding Proteomics Downwards. *Biochemical Society Transactions*, 35(3), 588-593.
- Swatland, H.J., 1994. *Structure and Development of Meat Animals and Poultry*. Technomic Publishing Co. Inc., 606 p. Lancaster.
- Tahamiler, R., 2007. Üst Solunum Yolları İnfeksiyonlarında Sitolojik Bulguların Tanı Değeri. *Cerrahpaşa Tıp Dergisi*, 38(1), 3-5.
- Tanyolaç, A., 1999. *Özel Histoloji*. Yorum Basın Yayın Sanayi Ltd, 79s. Ankara.
- Tapia-Arancibia, L., Reichlin, S., 1985. Vasoactive Intestinal Peptide and PHI Stimulate Somatostatin Release from Rat Cerebral Cortical and Diencephalic Cells in Dispersed Cell Culture. *Brain Research*, 336, 67-72.
- Tatemoto, K., Mutt, V., 1981. Isolation and Characterization of the Intestinal Peptide Porcine PHI (PHI-27), A New Member of the Glucagon-Secretin Family. *Proceedings of the National Academy of Sciences*, 78(11), 6603-6607.

- Tatemoto, K., Carlquist, M., McDonald, T.J., Mutt, V., 1983. Isolation of a Brain Peptide Identical to the Intestinal PHI (peptide HI). *FEBS Letters*, 153, 248-252.
- Tatemoto, K., Rökaeus, A., Jörnvall, H., McDonald, T. J., Mutt, V., 1983a. Galanin - A Novel Biologically Active Peptide from Porcine Intestine. *FEBS Letters*, 164(1), 124-128.
- Terenghi, G., McGregor, G.P., Bhattacharji, S., Wharton, J., Bloom, S.R., Polak, J.M., 1983. Vagal Origin of Substance P Containing Nerves in the Guinea Pig Lung. *Neuroscience Letters*, 36, 229-236.
- Tsutsumi, Y., 1989. Immunohistochemical Analysis of Calcitonin and Calcitonin Gene-Related Peptide in Human Lung. *Human Pathology*, 20(9), 896-902.
- Uddman, R., Luts, A., Sundler, F., 1985. Nerve Fibres Containing Peptide Histidine Isoleucine (PHI) in the Respiratory Tract. *Archives of Otorhinolaryngology*, 242(2), 189-193.
- Ubink, R., Calza, L., Hökfelt, T., 2003. 'Neuro'peptides in Glia: Focus on NPY and Galanin. *Trends in Neurosciences*, 26(11), 604-609.
- Van Lommel, A., 2001. Pulmonary Neuroendocrine Cells (PNEC) and Neuroepithelial Bodies (NEB): Chemoreceptors and Regulators of Lung Development. *Paediatric Respiratory Reviews*, 2(2), 171-176.
- Van Lommel, A., Bolle, T., Fannes, W. Lauweryns, J.M., 1999. The Pulmonary Neuroendocrine System: the Past Decade. *Archives of Histology and Cytology*, 62(1), 1-16.
- Wang, Y.Y., Cutz, E., 1993. Localization of Cholecystokinin-Like Peptide in Neuroendocrine Cells of Mammalian Lungs: A Light and Electron Microscopic Immunohistochemical Study. *The Anatomical Record*, 236(1), 198-205.
- Weichselbaum, M., Sparrow, M.P., Hamilton, E.J., Thompson, P.J., Knight, D.A., 2005. A Confocal Microscopic Study of Solitary Pulmonary Neuroendocrine Cells in Human Airway Epithelium. *Respiratory Research*, 6, 115-125.
- West, J.B., 1993. Solunum Fizyolojisi Temelleri. İstanbul Üniversitesi Basımevi ve Film Merkezi No:3797, 203s. İstanbul.
- Whitworth, E.J., Kosti, O., Renshaw, D., Hinson, J.P., 2003. Adrenal Neuropeptides: Regulation and Interaction with ACTH and Other Adrenal Regulators. *Microscopy Research and Technique*, 61(3), 259-267.
- Yamamoto, Y., Ootsuka, T., Atoji, Y., Suzuki, Y., 2000. Tyrosine Hydroxylase-and Neuropeptides-Immunoreactive Nerves in Canine Trachea. *American Journal of Veterinary Research*, 61(11), 1380-1383.

- Youngson, C., Nurse, C., Yeger, H., Cutz, E., 1993. Oxygen Sensing in Airway Chemoreceptors. *Nature*, 365, 153-155.
- Zaccone, G., Mauceri, A., Cascio, P.L., Minniti, F., Parrino, V., Fasulo, S., 2004. Immunohistochemical Study of the Innervation of Pulmonary Vessels and Smooth Muscles in the Respiratory Tract of Two Frog Species. *Acta Histochemica*, 106(3), 179-193.
- Zhang, N., Hodge, D., Rogers, T.J., Oppenheim, J.J., 2003. Ca²⁺-Independent Protein Kinase Cs Mediate Heterologous Desensitization of Leukocyte Chemokine Receptors by Opioid Receptors. *Journal of Biological Chemistry*, 278(15), 12729-12736.
- Zhu, W., Dey, R.D., 1992. Distribution of the Neuropeptide Galanin in the Cat Heart and Coexistence with Vasoactive Intestinal Peptide, Substance P and Neuropeptide Y. *Journal of Molecular and Cellular Cardiology*, 24(1), 35-41.

ÖZGEÇMİŞ

Adı Soyadı : Ruaa Hussein Nada NADA

Doğum Yeri ve Yılı : Irak, 1983

Medeni Hali : Bekar

Yabancı Dili : İngilizce

E-posta : roa.h.n.rr@gmail.com

Eğitim Durumu

Lise : Irak, Şabibi Lisesi, 2002

Lisans : Tikrit Üniversitesi, Fen Bilimleri Fakültesi, Biyoloji Bölümü

Mesleki Deneyim

Tikrit Üniversitesi, Eczacılık Fakültesi 2009-Devam

Yayınları

Öztop, M., Nada, R., Çınar, K., 2016. Miyokardiyal Telositler. Mehmet Akif Ersoy Üniversitesi Fen Bilimleri Enstitüsü Dergisi, 7 (Ek Sayı 1), 262-267.