



**T.C. SAĞLIK BİLİMLERİ ÜNİVERSİTESİ
ANKARA EĞİTİM VE ARAŞTIRMA HASTANESİ**

**PLASTİK, REKONSTRÜKTİF VE ESTETİK CERRAHİ
ANABİLİM DALI**

**SIÇAN SIRTINDAN HAZIRLANAN RANDOM DOLAŞIMLI
DERİ FLEBİNDE İZOLE ASPİRİN TEDAVİSİ İLE İZOLE
RİVAROKSABAN TEDAVİLERİNİN FLEP
YAŞAYABİLİRLİĞİNE OLAN ETKİLERİNİN
KARŞILAŞTIRILMASI**

Dr. Batuhan Özmen

TIPTA UZMANLIK TEZİ

ANKARA/2025



**T.C. SAĞLIK BİLİMLERİ ÜNİVERSİTESİ
ANKARA EĞİTİM VE ARAŞTIRMA HASTANESİ**

**PLASTİK, REKONSTRÜKTİF VE ESTETİK CERRAHİ
ANABİLİM DALI**

**SIÇAN SIRTINDAN HAZIRLANAN RANDOM DOLAŞIMLI
DERİ FLEBİNDE İZOLE ASPİRİN TEDAVİSİ İLE İZOLE
RİVAROKSABAN TEDAVİLERİNİN FLEP
YAŞAYABİLİRLİĞİNE OLAN ETKİLERİNİN
KARŞILAŞTIRILMASI**

Dr. Batuhan Özmen

Tez Danışmanı: Doç.Dr. Nezh Sungur

TIPTA UZMANLIK TEZİ

ANKARA/2025

TEŞEKKÜR

Tez çalışmam süresince, her zaman dürüstlüğü, özveriyi ve ahlaki mesleğimizin vazgeçilmez temel taşları olarak benimseten; hakkın ve doğrunun yanında olmayı öğreten, cerrahlığın, doktorluğun ve insan olmanın en güzel örneklerini bizlere kendi duruşu ve kişiliğiyle gösteren; bana rehberlik eden ve öğrencisi olmaktan büyük bir onur duyduğum değerli hocam Prof. Dr. Uğur Koçer'e sonsuz teşekkürlerimi sunuyorum.

Ayrıca, bilgi ve deneyimleriyle çalışmamın her aşamasında bana yol gösteren, sabırla ve destekleriyle her zaman yanımda olan değerli danışman hocam Doç. Dr. Nezh Sungur'a en içten teşekkürlerimi ifade etmek isterim.

Asistanlık sürecinde, bana başladığım günden bu zamana kadar her zaman yol gösteren ve destek olan, cerrahi nosyonumun temellerini oluşturan, birlikte çalıştığım bütün uzman ve kıdemli ağabeylerime,

Her biriyle tanışmaktan ve çalışmaktan büyük mutluluk duyduğum, birlikte oldukça fazla anı biriktirdiğimiz, çok değerli asistan arkadaşlarıma,

Her zaman özverili davranan, çalışma ortamımızı güzelleştiren sevgili servis ve ameliyathane hemşirelerimize ve tüm teknik personelimize,

Son olarak her zaman yanımda olan, fedakarlıklarıyla bana destek veren ve varlıklarıyla güç kaynağım olan aileme, en derin teşekkürlerimi sunarım, iyi ki varsınız...

İÇİNDEKİLER

TEŞEKKÜR.....	i
İÇİNDEKİLER	ii
KISALTMALAR	v
TABLO LİSTESİ	vi
ŞEKİL LİSTESİ	vii
GRAFİK LİSTESİ	viii
ÖZET	ix
ABSTRACT.....	xi
1. GİRİŞ VE AMAÇ	1
2. GENEL BİLGİLER.....	5
2.1. FLEP TANIMI VE TARİHÇESİ.....	5
2.2. FLEPLERİN SINIFLANDIRILMASI.....	11
2.2.1. Dolaşımlarına Göre Fleplerin Sınıflandırılması.....	13
2.2.1.1. Aksiyel paternli dolaşım.....	13
2.2.1.2. Random paternli dolaşım	14
2.2.2. İçeriklerine Göre Fleplerin Sınıflandırılması.....	15
2.2.2.1. Kutanöz flepler (deri flepleri)	16
2.2.2.2. Miyokutanöz flepler (kas-deri flepleri).....	16
2.2.2.3. Osteomiyokutanöz flepler (kemik-kas-deri flepleri).....	16
2.2.2.4. Fasyokutanöz flepler (fasya-deri flepleri).....	17
2.2.2.5. Kompozit flepler	17
2.2.3. Varış Yerine Göre Fleplerin Sınıflandırılması.....	18
2.2.3.1. Lokal (bitişik) flepler	18
2.2.3.2. Bölgesel (yakın mesafe) flepler	19
2.2.3.3. Serbest (uzak mesafe) flepler	19
2.2.4. Şekline Göre Fleplerin Sınıflandırılması	21
2.2.4.1. Rotasyonel flepler	22
2.2.4.2. Transpozisyon flepler	22
2.2.4.3. İlerletme flepler.....	22
2.2.4.4. İnterpozisyon flepler	23
2.2.5. Pedikül Tipine Göre Fleplerin Sınıflandırılması.....	24

2.2.5.1. Tek pediküllü flepler	24
2.2.5.2. Bipediküllü flepler	25
2.2.5.3. Düz akımlı flepler	25
2.2.5.4. Turboşarjlı flepler.....	25
2.2.5.5. Süperşarjlı flepler.....	26
2.2.6. Hazırlanışlarına Göre Fleplerin Sınıflandırılması.....	26
2.2.6.1. Geciktirme (delay) yöntemi	27
2.2.6.2. Doku genişletme yöntemi	27
2.3. FLEP CERRAHİSİ ENDİKASYONLARI.....	27
2.4. FLEP CERRAHİSİ KOMPLİKASYONLARI.....	30
2.5. FLEP CANLILIĞI	34
2.6. FLEP YAŞAYABİLİRLİĞİNİ ARTIRMA YÖNTEMLERİ.....	40
2.6.1. Cerrahi Yöntemler.....	40
2.6.1.1. Geciktirme (delay) yöntemi	41
2.6.1.2. Turboşarj ve süperşarj teknikleri.....	41
2.6.2. Farmakolojik Yöntemler	42
2.6.2.1. Antikoagülan ve antitrombosit tedaviler	42
2.6.2.2. Vazodilatörler	44
2.6.2.3. Antioksidan ve antiinflamatuvar ajanlar	44
2.7. CERRAHİ MODEL	45
2.8. RİVAROKSABAN ETKİ MEKANİZMASI VE KULLANIMI.....	45
2.9. HİPOTEZ	48
3. GEREÇ VE YÖNTEM	50
3.1. DENEK GRUPLARI	50
3.2. CERRAHİ TEKNİK	51
3.3. FLEPLERİN FOTOĞRAFLANMASI VE DEĞERLENDİRİLMESİ.....	53
3.4. RADYONÜKLİD SİNTİGRAFİK İNCELEME.....	54
3.5. PATOLOJİK DEĞERLENDİRME	56
3.6. İSTATİSTİKSEL ANALİZ	58
3.7. ETİK DURUM.....	58
4. BULGULAR.....	60
4.1. FOTOĞRAFİK İNCELEME SONUÇLARI	60

4.2. RADYONÜKLİD SİNTİGRAFİK İNCELEME SONUÇLARI.....	62
4.3. YAŞAYAN ALAN PARAMETRESİ SONUÇLARI	63
4.4. HİSTOPATOLOJİK İNCELEME SONUÇLARI	64
4.5. NEOVASKÜLARİZASYON PARAMETRESİ SONUÇLARI	69
5. TARTIŞMA.....	71
6. SONUÇ	74
7. KAYNAKÇA	76
8. ÖZGEÇMİŞ	79
9. EKLER.....	80
EK-1: ETİK KURUL KARARI.....	80



KISALTMALAR

Dekam : Deneysel ve Klinik Arařtırma Merkezi

TC-99m : Teknesyum-99



TABLO LİSTESİ

Tablo 1. Parametlerin post hoc test sonuçları	69
--	----



ŞEKİL LİSTESİ

Şekil 1. Suśruta'nın "Suśruta Samhita" adlı eseri.....	6
Şekil 2. Ian Taylor tarafından 1987 yılında tanımlanan anjiyozom kavramı.....	8
Şekil 3. Defekte yönelik örnek perforatör fleplerin gösterimi.....	9
Şekil 4. Mcfarlane dizaynı, A) 9x3 cm boyutunda kaudal bazlı random deri Flebinin dizaynı B) Flep elevasyonu C) Flep 4-0 prolen sūtürler ile inset sonrası	54
Şekil 5. Eksize edilmiş flep alan ölçümü için eksize edilmiş görüntüsü	55
Şekil 6. Radyonüklid sintigrafik inceleme görüntüsü.....	57
Şekil 7. Grup bazlı patolojik neovaskülarizasyon ortalamaları	64
Şekil 8. Grup bazlı dijital nekroz alanı ortalamaları	65
Şekil 9. Grup bazlı dijital tüm flep alanı ortalamaları	65
Şekil 10. Kontrol grubu hematoksilin-eozin ile boyama. yıldız: şiddetli nekroz.....	67
Şekil 11. Aspirin grubu hematoksilin-eozin ile boyama. ince ok: neovaskülarizasyon okbaşı: inflamasyon.....	68
Şekil 12. Rivaroksaban grubu hematoksilin-eozin ile boyama. ince oklar: neovaskülarizasyon	69

GRAFİK LİSTESİ

- Grafik 1.** Dijital ölçümler sonrası kontrol ve deney gruplarının nekroz oranı..... 62
- Grafik 2.** Radyonüklid sintigrafi incelemeleri sonrası gruplar arası yaşayan flep oranları 63
- Grafik 3.** Patolojik incelemeler sonrası nekroz oranının gruplar arası dağılımı 66
- Grafik 4.** Patolojik incelemeler sonrası inflamasyon oranının gruplar arası dağılımı..... 66
- Grafik 5.** Patolojik incelemeler sonrası neovaskülarizasyon oranının gruplar arası dağılımı 70



ÖZET

Amaç: Bu çalışmanın amacı, sıçan sırtından hazırlanan random dolaşım paternli deri fleplerinde izole aspirinin ve izole rivaroksabanın flep yaşayabilirliği üzerindeki etkilerini karşılaştırmaktır. Fleplerin distalinde görülen parsiyel nekroz, flep cerrahisinin en sık karşılaşılan komplikasyonlarından biridir. Bu sebeple nekroz ihtimalini en aza indireyecek tedavi yaklaşımları gerçekleştirmek büyük önem taşımaktadır. Bu araştırmada, anti-koagülan ve anti-agregan özelliklere sahip rivaroksaban ile aspirinin flep vaskülaritesi ve yaşayabilirliği üzerindeki potansiyel etkisi incelenmiş ve özellikle de rivaroksabanın potansiyel üstünlüğü incelenmiştir.

Gereç ve Yöntem: Çalışmada, Toplamda 24 Sprague Dawley sıçanı randomize edilerek üç gruba ayrılmıştır: kontrol grubu, aspirin grubu (50 mg/kg), ve rivaroksaban grubu (3 mg/kg) olmak üzere 3 çalışma grubu oluşturulmuştur. McFarlane modeli kullanılarak 3x9 cm kaudal bazlı deri flepleri hazırlanmış Kontrol grubuna serum fizyolojik uygulanırken, aspirin grubuna 50 mg/kg dozunda ve rivaroksaban grubuna 3 mg/kg dozunda intraperitoneal rivaroksaban günlük olarak yedi gün boyunca verilmiştir. Operasyon sonrası yedinci günde sıçanlar sakrifiye edilmiş, flepler üzerinde makroskopik incelemeler, radyonüklid sintigrafi ve histopatolojik analizler gerçekleştirilmiştir. Radyonüklid sintigrafi ile flep alanlarının canlı doku yüzdesi ölçülmüş, histopatolojik analizlerde inflamasyon seviyeleri ve neovaskülarizasyon durumu değerlendirilmiştir.

Bulgular: Yapılan cerrahi model sonrası elde edilen sonuçlara bakıldığında, rivaroksabanın flep yaşayabilirliğini arttırmada en etkili tedavi olduğu görülmüştür. Makroskopik incelemenin sonuçlarında Rivaroksaban grubundaki fleplerin yaşama oranlarının daha yukarıda olduğu ve nekroz alanlarının daha az olduğu tespit edilmiştir. Histopatolojik incelemelerde rivaroksaban grubunda belirgin bir vaskülarite artışı ve inflamasyon azalması gözlenmiştir. Radyonüklid sintigrafi analizlerinde rivaroksaban grubunda flep vasküler alanlarının aspirin ve kontrol grubuna göre daha iyi korunduğu tespit edilmiştir.

Sonuç: Rivaroksaban'ın vasodilatör ve anti-koagulan etkileri sayesinde random pattern dolaşimli flep modellerinde flep yaşayabilirliği üzerinde olumlu etkileri gözlemlenmiştir. Aspirin ile karşılaştırıldığında, rivaroksabanın flep cerrahisinde potansiyel bir ajan olarak kullanılabileceği önerilmektedir. Bu çalışma, rivaroksabanın klinik kullanımında yeni bir tedavi potansiyeli kazandırabilecek önemli sonuçları olduğunu göstermeyi amaçlamaktadır.

Anahtar Kelimeler: Rivaroksaban, Aspirin, Flep Yaşayabilirliği, Random Flep, Vaskülarite.



ABSTRACT

Objective: The aim of this study is to compare the effects of isolated aspirin and isolated rivaroxaban on flap viability in random-pattern skin flaps prepared from the dorsal region of rats. Partial necrosis observed at the distal end of flaps is one of the most common complications in flap surgery. Therefore, it is of paramount importance to develop treatment approaches that minimize the risk of necrosis. In this research, the potential effects of rivaroxaban, with its anticoagulant properties, and aspirin, with its anti-aggregant properties, on flap vascularity and viability were evaluated, with a particular focus on the potential superiority of rivaroxaban.

Materials and Methods: In this study, a total of 24 Sprague Dawley rats were randomized into three groups: the control group, the aspirin group (50 mg/kg), and the rivaroxaban group (3 mg/kg). Using the McFarlane model, 3x9 cm caudally based skin flaps were prepared. The control group received physiological saline, while the aspirin group was administered aspirin at a dose of 50 mg/kg, and the rivaroxaban group received 3 mg/kg of intraperitoneal rivaroxaban daily for seven days. On the seventh postoperative day, the rats were sacrificed, and macroscopic examinations, radionuclide scintigraphy, and histopathological analyses were conducted on the flaps. Radionuclide scintigraphy was used to measure the percentage of viable tissue in the flap areas, and histopathological analyses evaluated inflammation levels and neovascularization status.

Findings: The results obtained from the surgical model indicate that rivaroxaban was the most effective treatment in enhancing flap viability. Macroscopic examination revealed higher survival rates and reduced necrotic areas in the rivaroxaban group compared to the other groups. Histopathological analysis showed a significant increase in vascularity and a reduction in inflammation in the rivaroxaban group. Radionuclide scintigraphy analysis demonstrated that vascular areas in the rivaroxaban group were better preserved compared to the aspirin and control groups.

Conclusion: Rivaroxaban demonstrated positive effects on flap viability in random pattern flap models, owing to its vasodilatory and anticoagulant properties.

Compared to aspirin, rivaroxaban is proposed as a potential agent for use in flap surgery. This study highlights significant findings that suggest rivaroxaban could provide a new therapeutic potential in clinical applications.

Keywords: Rivaroxaban, Aspirin, Flap Viability, Random Pattern Flap, Vascularity.



1. GİRİŞ VE AMAÇ

Flep, kendisine ait bir kan dolaşımı bulunan ve vücutta bir bölgeden başka bir bölgeye taşınarak doku kayıplarının onarımında kullanılan doku parçasıdır. Plastik ve rekonstrüktif cerrahinin önemli bir yapı taşı olan flepler, birçok farklı durumda kullanılmaktadır; travmatik yaralar,tümör cerrahisi sonrası defektler,yanık sonrası rekonstrüksiyonlar,konjenital anomaliler,kronik enfekte yaralar gibi durumlarda kullanılır.Flep cerrahisi, doku kayıplarının onarılması ve vücutta estetik-fonksiyonel bütünlüğün sağlanmasında önemli bir rol oynayan modern tıbbın temel taşlarından biridir. Plastik cerrahide flepler, doku transferinin canlılığını koruyan ve farklı anatomik bölgeler arasındaki yapısal bütünlüğü yeniden sağlayan önemli araçlardır. Başarıyla gerçekleştirilen bir flep transferi, yalnızca cerrahi müdahalenin etkinliğini değil, aynı zamanda hastanın iyileşme sürecini ve yaşam kalitesini de doğrudan etkiler. Ancak, cerrahi müdahaleler sırasında flebin kan dolaşımının korunamaması veya yetersiz kalması, distal uçlarda parsiyel nekroz ya da total nekroz gibi ciddi komplikasyonlara yol açabilir. Bu tür problemler yalnızca cerrahi başarısızlığa değil, aynı zamanda tedavi sürecinin uzamasına ve hasta memnuniyetinin azalmasına neden olur. [1,4]

Özellikle random patern dolaşımlı flepler, belirgin bir ana besleyici damara sahip olmamaları ve dolaşımlarını yalnızca küçük kapiller ağlar üzerinden sağlamaları nedeniyle nekroz riski açısından daha hassas bir yapı gösterir. Bu nedenle, flep dolaşımının korunması ve optimal beslenmenin sağlanması, cerrahi başarının vazgeçilmez unsurları arasındadır. Literatürde, flep sağ kalımını artırmayı hedefleyen çeşitli cerrahi ve farmakolojik yaklaşımlar geliştirilmiştir. Cerrahi delay teknikleri, hiperbarik oksijen uygulamaları, büyüme faktörlerinin lokal kullanımı ve antikoagülan tedaviler gibi yöntemler, flep nekrozunu önlemek ve flebin hayatta kalma oranını artırmak için sıkça tercih edilen stratejiler arasında yer alır. Bununla birlikte, her yöntemin uygulama zorlukları, yan etki profilleri ve başarı oranları, tedavi planlamasında dikkatle değerlendirilmesi gereken unsurlardır. [5,10]

Flep cerrahisinde başarıyı artırmanın en önemli yollarından biri, flebin dolaşımını destekleyen ve nekroz riskini azaltan farmakolojik ajanların etkin bir

şekilde kullanımıdır. Bu amaçla antikoagülan ve antitrombosit özellikler gösteren çeşitli farmakolojik ajanlar, random dolaşımli paternli fleplerin hayatta kalma oranını artırmak için kullanılmaktadır. Dolaşımın desteklenmesi, flep cerrahisinde kritik öneme sahiptir, çünkü fleplerin distal bölgelerindeki dolaşım bozuklukları genellikle parsiyel veya total nekroza yol açar. [11,16] Farmakolojik ajanların uygun şekilde seçimi ve kullanımı, bu tür komplikasyonları önlemek ve flebin hayatta kalmasını desteklemek için vazgeçilmezdir. Aspirin ve rivaroksaban, bu bağlamda iki etkili seçenek olarak öne çıkmaktadır.

Aspirin, antitrombosit özellikleriyle flep cerrahisinde sıkça kullanılan bir ilaçtır. Etki mekanizması, trombositlerdeki siklooksijenaz-1 (COX-1) enzimini irreversible olarak inhibe ederek tromboksan A2 (TXA2) üretimini azaltması üzerine kuruludur. Tromboksan A2, trombosit agregasyonunda ve vazokonstriksiyonda rol oynayan önemli bir moleküldür. Aspirin bu etkisiyle trombositlerin bir araya gelerek pıhtı oluşturmasını engeller ve dolaşımı destekler. Aspirin, düşük maliyeti ve geniş erişilebilirliği nedeniyle uzun yıllardır tercih edilmektedir. Özellikle postoperatif dönemde oluşabilecek mikrotrombüslerin önlenmesinde etkili bir ajan olarak kabul edilir. Aynı zamanda, aspirinin vasküler endotelyumu stabilize etme ve proinflamatuvar sitokinlerin salınımını azaltma gibi ek avantajları bulunmaktadır. Bu özellikler, flep cerrahisinde nekroz riskini azaltmaya ve inflamasyonu kontrol altına almaya katkı sağlar. Bununla birlikte, aspirin tedavisinin bazı sınırlamaları bulunmaktadır. Yüksek dozlarda kullanıldığında, gastrointestinal sistemde kanama ve ülser gibi yan etkilere yol açabilir. Ayrıca, spesifik olmayan etki mekanizması nedeniyle diğer farmakolojik ajanlarla karşılaştırıldığında daha sınırlı bir etkinlik gösterebilir. Bunlarla beraber flep yaşayabilirliğini sağlamada kesin bir pozitif etki yaptığına dair çalışma sonucu bulunmamaktadır.[17,18]

Rivaroksaban, doğrudan faktör Xa inhibitörleri sınıfına ait yeni nesil bir oral antikoagülandır. Faktör Xa, pıhtılaşma kaskadında protrombinin trombine dönüşmesini sağlayan kritik bir enzimdir. Rivaroksaban, bu enzimi inhibe ederek trombin oluşumunu ve dolayısıyla fibrin pıhtısının oluşumunu engeller. Bu spesifik etki mekanizması, rivaroksabanın diğer antikoagülanlardan ayrılmasını sağlar.[19]

Rivaroksabanın en önemli avantajlarından biri, hedefe yönelik etkisi nedeniyle daha düşük kanama riski sunmasıdır. Geleneksel heparin türevleri ve varfarin gibi ajanlara kıyasla, rivaroksabanın terapötik aralığı daha geniştir ve doz ayarlamasına daha az ihtiyaç duyar. Ayrıca, intravenöz uygulama gerektirmemesi ve oral olarak alınabilmesi, klinik kullanımı kolaylaştırır. Rivaroksabanın flep cerrahisindeki potansiyel faydaları arasında mikrovasküler dolaşımı artırarak nekroz riskini azaltması ve inflamasyonu kontrol altına alması bulunmaktadır. Çalışmalar, rivaroksabanın endotel hücreleri üzerindeki koruyucu etkilerini ve vasküler bütünlüğü artırma potansiyelini vurgulamaktadır. Rivaroksaban, düşük kanama riski ve spesifik etkisi nedeniyle hassas flep operasyonlarında önemli bir seçenek olabilir. Bununla birlikte rivaroksabanın flep yaşayabilirliğine yönelik etkilerine dair literatürde çok az çalışma olması ve de aspirinle karşılaştırılan herhangi bir çalışma olmaması cerrahi süreçlerdeki endikasyon kriterlerini belirlemek için daha fazla çalışmaya ihtiyaç duyulduğunu göstermektedir.[19,20]

Bu çalışmanın amacı, flep cerrahisinde en sık kullanılan aspirinin ve literatürde flep cerrahisinde kullanımına dair çok az çalışması olan rivaroksabanın etkilerini karşılaştırarak literatüre katkı sağlamaktır.

Çalışmada kullanılan sıçan modeli, random paternli fleplerin oluşturulması ve tedavi protokollerinin uygulanması açısından uygun bir deneysel ortam sunmaktadır. Deneysel hayvanlarında aspirin ve rivaroksaban uygulaması yapılarak iki ajanın flep yaşayabilirliği üzerine etkileri değerlendirilecektir. Çalışma kapsamında sıçanlar üç ana gruba ayrılmıştır: kontrol grubu, izole aspirin tedavisi uygulanan grup ve izole rivaroksaban tedavisi uygulanan grup. Çalışmanın sonuçlanmasında elde edilen bulgular flep yaşayabilirliğini yükseltmek için en uygun tedavi seçeneğinin belirlenmesine fayda sağlayacaktır. Bu çalışma, aynı zamanda rivaroksabanın flep cerrahisi sürecinde kullanım durumunu değerlendiren ilk çalışma olması nedeniyle literatüre yeni bir katkı yapmayı amaçlamaktadır.

Flep yaşayabilirliğinin değerlendirilmesinde kullanılan yöntemler arasında makroskopik inceleme, sintigrafik görüntüleme ve histopatolojik analizler önemli bir yer tutar. Sintigrafik görüntüleme, flep bölgesindeki kan akışını objektif bir şekilde

değerlendirmeye olanak tanır ve bu yöntem, flebin hayatta kalma oranını belirlemede kritik bir araç olarak öne çıkar. Histopatolojik inceleme ise, doku bütünlüğünü koruma ve hücresel düzeyde meydana gelen değişiklikleri gözleme amacıyla kullanılır. Bu analizler, flep cerrahisi sonrası nekroz oranları, mikrovasküler yapılar ve inflamatuvar hücre infiltrasyonu gibi temel parametrelerin değerlendirilmesini sağlar. Çalışmada, her iki farmakolojik ajanın (aspirin ve rivaroksaban) flep üzerindeki etkileri karşılaştırılarak, özellikle rivaroksabanın mikrosirkülasyonu nasıl etkilediği ve doku nekrozunu önleme potansiyeli detaylı bir şekilde incelenmiştir. Bu yaklaşım, flep cerrahisinde optimal tedavi protokollerinin geliştirilmesi için önemli bir katkı sunmaktadır.

Bu araştırma, flep cerrahisi alanında kullanılan farmakolojik tedavi protokollerine yeni bir bakış açısı getirmeyi amaçlamakta ve rivaroksaban ile aspirin tedavilerinin random dolaşım paternli deri flepleri üzerindeki etkilerini değerlendirmeyi hedeflemektedir. Özellikle flep yaşayabilirliği üzerinde etkili olan bu iki ajanın karşılaştırılması, flep cerrahisi uygulamalarında optimal tedavi protokolünün belirlenmesi açısından önemli bir adım teşkil etmektedir.

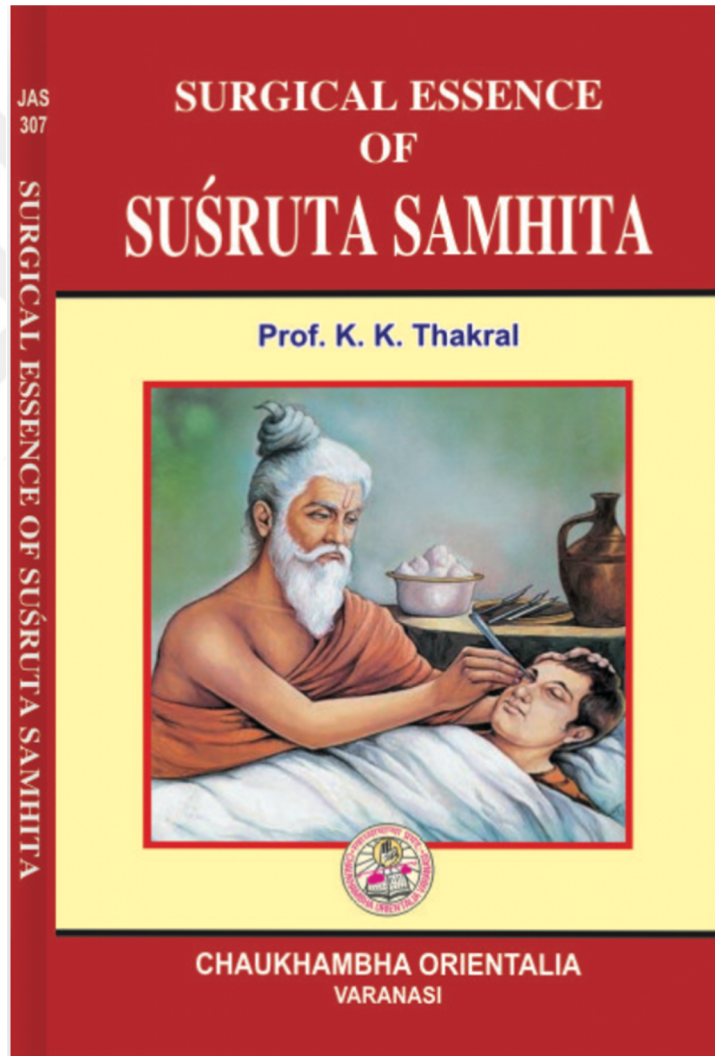
2. GENEL BİLGİLER

2.1. FLEP TANIMI VE TARİHÇESİ

Flep cerrahisi, doku kayıplarının onarımı ve estetik cerrahi işlemlerinde sıklıkla tercih edilen önemli bir tekniktir. Plastik cerrahinin en temel yapı taşlarından biri olarak kabul edilen flepler, dolaşımı korunmuş doku parçalarının belirli bir bölgeden başka bir bölgeye taşınmasıyla tanımlanır. Flepler, deri, deri altı yağ dokusu, kas, fasya, kemik veya damar gibi farklı dokulardan oluşabilir. Bu çok yönlü yapıları sayesinde fonksiyonel ve estetik açıdan diğer greftlere kıyasla daha stabil bir çözüm sunar. Modern plastik cerrahinin en önemli unsurlarından biri olan flepler, yara onarımı, travma sonrası rekonstrüksiyon ve kanser cerrahisi gibi geniş bir yelpazede kullanılmaktadır.[21]

Flep cerrahisi, tarihin çok eski dönemlerine uzanan bir geçmişe sahiptir. Milattan önce 600'lü yıllarda Hintli cerrah Suśruta, burun ve dudak rekonstrüksiyonunda alın veya yanaktan kaldırdığı deri fleplerini kullanarak bu cerrahi tekniğin temellerini atmıştır. Suśruta'nın "Suśruta Samhita" adlı eseri, flep cerrahisinin bilimsel bir temele oturtulduğu ilk yazılı kaynaklardan biridir. [Şekil 1] Bu teknik, burun kesme cezasına maruz kalan bireylerin onarımında kullanılmış ve "Hint flebi" olarak literatürde yer almıştır. Modern cerrahinin temelini oluşturan bu teknik, uzun yıllar boyunca birçok kültürde uygulanmıştır.16.yüzyıla gelindiğinde, Gaspere Tagliacozzi, flep cerrahisini daha da ileri taşımış ve kol bölgesinden kaldırdığı deri flebini kullanarak burun ve dudak rekonstrüksiyonlarını gerçekleştirmiştir. "De Curtorum Chirurgia per Insitionem" adlı eserinde bu teknikleri detaylı bir şekilde açıklayan Tagliacozzi, flep cerrahisinin Avrupa'daki gelişimine öncülük etmiştir. Ancak, o dönemde bu tür cerrahi müdahaleler, Katolik Kilisesi tarafından "Tanrı'nın tasarımını değiştirme" olarak değerlendirilmiş ve yasaklanmıştır. Bu yasaklar, flep cerrahisinin gelişimini bir süre durdurmuş olsa da modern cerrahiye zemin hazırlayan önemli adımların atılmasına engel olamamıştır.19.yüzyılda, İngiliz cerrah Sir Astley Cooper ve İskoç cerrah John Hunter, flep cerrahisinin bilimsel temellerini atan öncü çalışmaları gerçekleştirmiştir. Cooper, fleplerin kanlanma paternlerini detaylandırmış ve bu dokuların beslenme özelliklerini açıklamıştır. Bu çalışmalar, fleplerin ana

besleyici damarlarının tanımlanmasını sağlayarak cerrahi planlama sırasında bu bilgilerin dikkate alınmasına olanak tanımıştır. Hunter ise vasküler anatomiye detaylandırmış ve cerrahi tekniklerin gelişimine katkı sağlayarak flep cerrahisinin modern anlamda temellerini atmıştır.20.yüzyılın özellikle Birinci ve İkinci Dünya Savaşları sırasında, yüz ve ekstremitelerde defektlerinin onarımı amacıyla flep cerrahisinin kapsamı büyük ölçüde genişletilmiştir. Bu dönemde, Harold Gillies ve öğrencisi Archibald McIndoe, çok aşamalı flep cerrahisi tekniklerini geliştirerek bu alana önemli katkılarda bulunmuşlardır. [22,23]



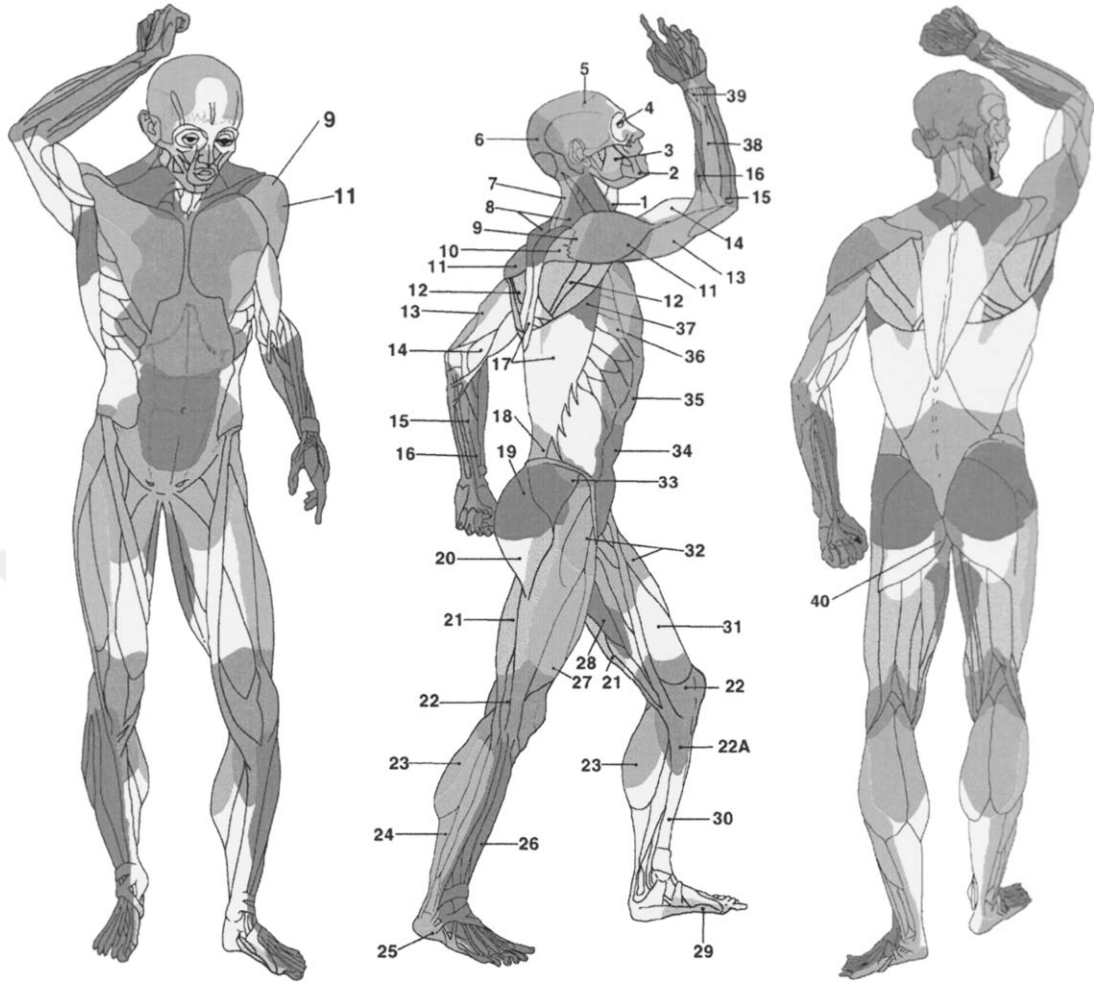
Şekil 1. Suśruta'nın "Suśruta Samhita" adlı eseri

Gillies, tübüler flep tekniğini kullanarak geniş doku defektlerini onarmış ve cerrahi literatürde büyük yankı uyandırmıştır. McIndoe ise bu teknikleri daha da

geliştirerek özellikle yanık tedavisinde kullanmış ve yanık sonrası gelişen kontraktürlerin onarımında fleplerin uygulanmasını yaygınlaştırmıştır. McIndoe'nun çalışmaları, fleplerin yalnızca yara kapatma amacıyla değil, aynı zamanda dokuların fonksiyonlarını restore etme amacıyla da kullanılabileceğini göstermiştir.[24]

Flep cerrahisinde en önemli kavramsal gelişmelerden biri, Ian Taylor tarafından 1987 yılında tanımlanan anjiyozom kavramıdır. Anjiyozomlar, belirli bir ana arter tarafından beslenen ve komşu anjiyozomlarla bağlantılı olan üç boyutlu doku üniteleridir. [Şekil 2] Taylor'ın bu çalışması, fleplerin damar paternlerini ve bu damarların beslediği spesifik doku alanlarını detaylı bir şekilde açıklamıştır. Anjiyozom teorisi, flep cerrahisinin daha sistematik bir temele oturtulmasını sağlamış ve cerrahi planlama süreçlerinde önemli bir rehber olmuştur. Daha sonra Mathes ve Nahai, bu teoriyi kullanarak kas ve cilt fleplerinin sınıflandırılmasında kapsamlı bir yöntem geliştirmiştir. Bu sınıflandırma, cerrahi planlama sırasında hangi flep tipinin tercih edilmesi gerektiği konusunda yol gösterici bir rehber haline gelmiştir.

Perforatör flepler, cerrahi literatürde öne çıkan ve modern cerrahi yaklaşımlar arasında önemli bir yere sahip olan bir kavramdır. Bu flepler, derin fasya ya da kas katmanlarından yüzeye doğru uzanan küçük çaplı perforatör damarlar tarafından beslenir [25]. Perforatör damarlar, flep dokusunun kanlanmasını sağlayarak daha geniş doku transferlerini mümkün kılar.

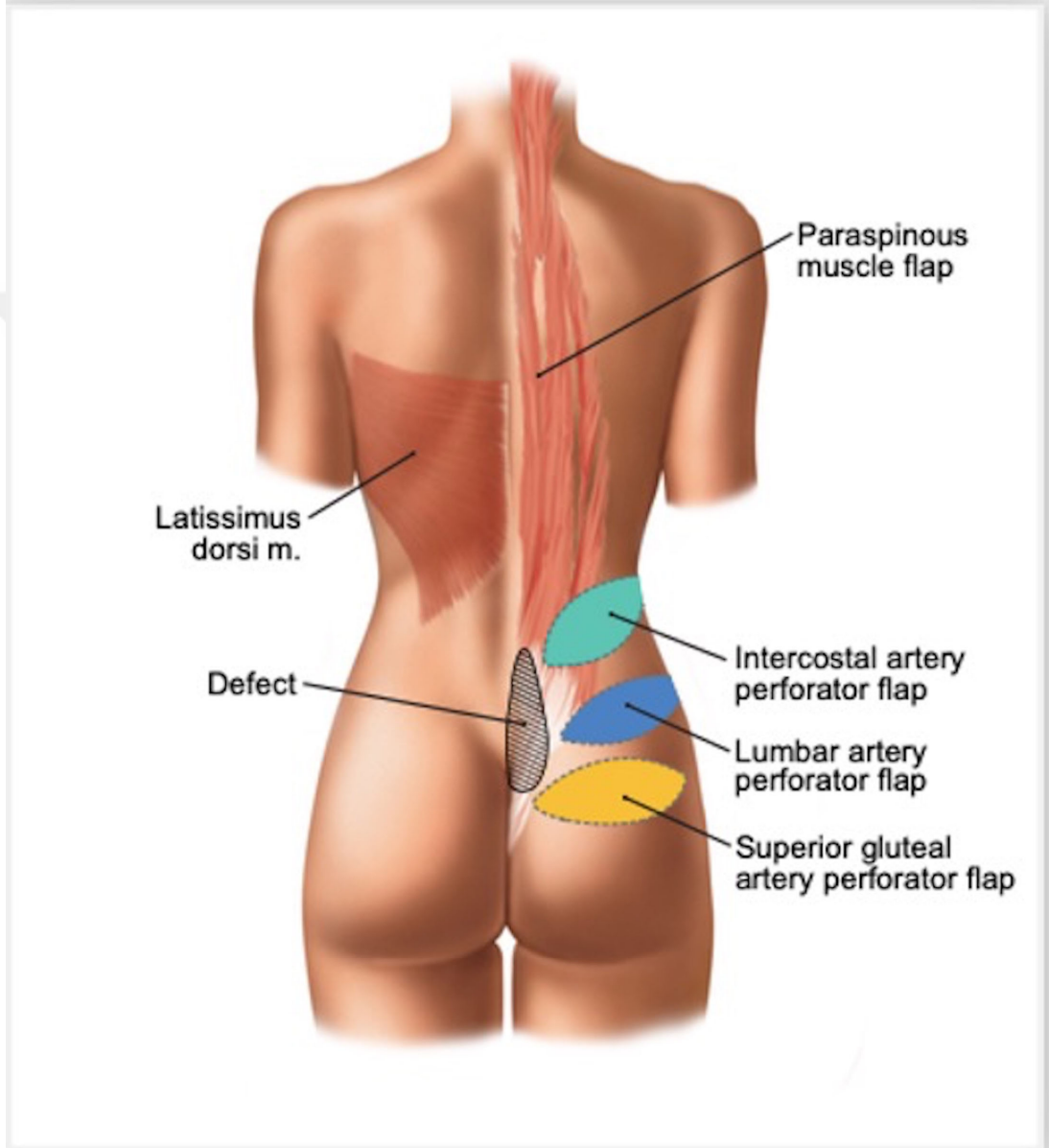


Şekil 2. Ian Taylor tarafından 1987 yılında tanımlanan anjiyozom kavramı

Perforatör fleplerin tanımlanması ve kullanımının yaygınlaşması, Koshima ve Soeda tarafından 1989 yılında gerçekleştirilmiştir [26]. Koshima ve Soeda, özellikle gluteal perforatör flepler üzerine yaptıkları çalışmalarla, bu fleplerin küçük çaplı damarlarla beslenmesine rağmen geniş doku transferlerinde kullanılabileceğini göstermiştir. [Şekil 3] Perforatör fleplerin cerrahi literatüre kazandırılması, doku transferinde yeni bir dönemi başlatmıştır. Bu flepler, daha az doku morbiditesine ve daha iyi estetik sonuçlara olanak sağladığı için günümüzde mikrocerrahi uygulamalarda sıkça tercih edilmektedir.[27]

Serbest flepler, mikrocerrahi yöntemlerle doku transferinde kullanılan ve özellikle geniş defektlerin onarımında büyük avantaj sağlayan bir tekniktir. Serbest flep cerrahisinin modern anlamdaki temelleri, 1970'lerde Harry Buncke ve Murray

May tarafından atılmıştır. Farelerde mikrocerrahi ile serbest flep transferi gerçekleştiren Buncke ve May, bu teknikle cerrahi dünyasına yeni bir boyut kazandırmıştır. Serbest flepler, mikrocerrahi yöntemlerle ana damarların anastomozu yapılarak vücudun hemen her bölgesine nakledilebilir hale gelmiştir.[28]



Şekil 3. Defekte yönelik örnek perforatör fleplerin gösterimi

Mikrovasküler cerrahinin gelişmesiyle birlikte, flep cerrahisi daha karmaşık ve sofistike bir yapıya ulaşmıştır. Bu gelişmeler, yalnızca deri ve yumuşak doku rekonstrüksiyonunu değil, aynı zamanda daha büyük ve kompleks defektlerin

onarımını da mümkün kılmıştır. Harry Buncke, Murray May ve Julia Kramer's gibi öncü cerrahların çalışmaları, flep cerrahisinde geniş bir kullanım alanı yaratmıştır.[29]

Perforatör flepler, minimal invaziv yaklaşımlarıyla cerrahların tercih ettiği yöntemlerden biri haline gelmiştir. Daha az doku kaybı ve minimal morbidite ile geniş doku transferlerine olanak tanımaları, bu fleplerin kullanımını yaygınlaştırmıştır. Özellikle alt ekstremité rekonstrüksiyonları, meme onarımları ve baş-boyun bölgesi defektlerinin onarımı gibi farklı cerrahi alanlarda önemli bir yer edinmiştir. Örneğin, serbest osteomiyokutanöz flepler, büyük kemik ve kas defektlerinin onarımında başarılı sonuçlar sağlamaktadır. Bu, hastaların fonksiyonel iyileşmesine katkıda bulunurken aynı zamanda estetik görünümü de iyileştirmektedir. [29,30]

Mikrovasküler cerrahi, damar çaplarının 1-2 mm olduğu vasküler yapılar üzerinde anastomoz yapma yeteneği kazandırarak serbest flep transferini mümkün kılmıştır. Yuji Koshima ve Hideo Kishi gibi cerrahlar, perforatör flepler üzerinde yaptıkları çalışmalarla bu alandaki bilgi birikimini genişletmiştir. Perforatör fleplerin, hem kozmetik hem de fonksiyonel sonuçlar açısından üstün özellikler sunması, rekonstrüktif cerrahide yeni bir dönemi başlatmıştır. Bu flepler, yalnızca yüzeysel doku nakillerinde değil, aynı zamanda fonksiyonel kayıpların düzeltilmesinde de etkili bir şekilde kullanılmaktadır.[30]

Modern flep cerrahisinde dokuların hayatta kalma oranları, gelişen cerrahi teknikler ve farmakolojik ajanlar sayesinde artmıştır. Mikrovasküler cerrahinin sağladığı yenilikler, yalnızca fleplerin hayatta kalma oranlarını değil, aynı zamanda cerrahi başarı oranlarını da yükseltmiştir. Örneğin, doku mühendisliği ile vasküler yapıların yeniden oluşturulması ve anjiyojenik ajanların kullanımı, fleplerin yaşayabilirliğini artırmaktadır. Bu gelişmeler, flep cerrahisini estetik amaçların ötesine taşıyarak fonksiyonel onarım ve rejeneratif tıp alanlarında önemli bir tedavi yöntemi haline getirmiştir.

Perforatör fleplerin tanımlanması ve serbest flep cerrahisinin gelişmesi, modern plastik cerrahinin temel yapı taşlarından biri olmuştur. Bu yöntemler, doku nakillerini daha güvenli, estetik ve fonksiyonel olarak daha başarılı hale getirmiştir.

Koshima, Buncke ve Taylor gibi öncü cerrahların çalışmaları, flep cerrahisinin günümüzdeki kapsamını ve etkinliğini belirlemiştir. Anjiyozom teorisi ve perforatör fleplerin tanımlanması, flep cerrahisinde cerrahi planlamaya rehberlik etmiş ve mikrocerrahi uygulamaların yaygınlaşmasına olanak tanımıştır.

2.2. FLEPLERİN SINIFLANDIRILMASI

Flep, belirli bir beslenme kaynağı ile vücuttan bir bölgeden diğerine taşınan ve kendi kan dolaşımını sürdürebilen doku segmentleri olarak tanımlanır. Rekonstrüktif ve estetik cerrahinin temel taşlarından biri olan flepler, doku kayıplarını onarmak için etkili bir yöntemdir. Cerrahi planlamanın başarısını artırmak amacıyla fleplerin türlerinin detaylı şekilde sınıflandırılması büyük önem taşır. Flepler, diğer doku transfer yöntemlerinden (örneğin, greftlerden) en önemli farklarıyla öne çıkar; bu fark, fleplerin dolaşım özelliklerini koruyarak nakil sonrası da canlı kalabilmeleridir. Bu özellik, flepleri, kompleks rekonstrüksiyonlar için vazgeçilmez hale getirir.[31]

Flepler, yüzeysel deri fleplerinden kas, kemik ve diğer karmaşık doku kombinasyonlarına kadar farklı şekillerde sınıflandırılır. Bu sınıflandırma, flebin kullanılacağı bölgenin ihtiyaçlarına göre doğru türün seçilmesine olanak tanır. Flep türünün uygun şekilde seçilmesi, cerrahi başarıyı artırırken komplikasyon risklerini azaltır. Bu nedenle, fleplerin çeşitli sınıflandırma kriterleri çerçevesinde değerlendirilmesi önemlidir. Literatürde, fleplerin sınıflandırılmasında kullanılan yöntemlerden en yaygın olanı 6C Kuralıdır.[32]

6C Kuralı, fleplerin anatomik ve fonksiyonel özelliklerini altı ana başlık altında ele alır. Bu yaklaşım, cerrahların operasyon öncesi detaylı planlama yapmasına ve flep seçimini optimize etmesine yardımcı olur. Flep tasarımı ve seçimi sırasında göz önünde bulundurulmuş bu altı başlık şunlardır:

1. Dolaşım (Circulation): Flep cerrahisinde dolaşımın korunması, flebin yaşam oranını etkileyen en kritik faktördür. Flebin kanlanma yapısı, cerrahi sırasında kesintisiz olmalı ve ana damarlar zarar görmemelidir. Flepler, kanlanma paternine göre iki ana gruba ayrılır: aksiyel ve random paternli. Aksiyel paternli flepler, belirli bir ana

arter ve ven tarafından beslenirken, random paternli flepler, küçük kapiller ağlar aracılığıyla beslenir.

2. İçerik (Composition): Flepler taşıdıkları doku türlerine göre sınıflandırılır. Kutanöz (deri), miyokutanöz (kas ve deri), osteomiyokutanöz (kemik, kas ve deri) ve fasyokutanöz (fasya ve deri) gibi farklı içeriklere sahip olabilirler. Kullanılacak flebin türü, onarılacak dokunun ihtiyaçlarına göre belirlenir.

3. Varış Yeri (Contiguity): Flebin nakledileceği hedef alan ile donör bölge arasındaki ilişki, flebin sınıflandırılmasında önemli bir kriterdir. Lokal (yakın mesafede), bölgesel (komşu bölgede) veya serbest (uzak mesafede) olarak sınıflandırılır. Lokal flepler genellikle daha az komplikasyon riski taşıırken, serbest flepler mikrovasküler cerrahi gerektirir.

4. Şekil (Conformation): Flebin geometrik şekli ve hedef dokuya uyumu, başarılı bir rekonstrüksiyon için hayati önem taşır. Fleplerin şekli, operasyonun anatomik ve fonksiyonel gereksinimlerine göre planlanır. Örneğin, rotasyon, transpozisyon veya ilerletme gibi farklı şekillerde tasarlanabilir.

5. Pedikül Yapısı (Construction): Flebin beslenme kaynağını sağlayan damar yapısına göre sınıflandırılır. Tek pediküllü, çift pediküllü, ters akımlı veya süpersarjlı flepler, beslenme kapasitesine göre seçilir. Pedikülün uygun şekilde korunması, flebin canlı kalması için kritik öneme sahiptir.

6. Hazırlık (Conditioning): Fleplerin cerrahiye hazırlanma süreci, dolaşımın ve doku adaptasyonunun optimize edilmesi amacıyla yapılır. Geciktirme, doku genişletme veya prefabrikasyon gibi yöntemler, flebin nakil öncesi adaptasyonunu artırır.[33]

Flep sınıflandırmasının doğru uygulanması, operasyonun estetik, fonksiyonel ve uzun vadeli başarısında önemli rol oynar. Flep tasarımında bu kriterlerin dikkate alınması, cerrahların hastaya özgü en uygun çözümü belirlemelerine yardımcı olur.

2.2.1. Dolaşımlarına Göre Fleplerin Sınıflandırılması

Flep cerrahisinde dolaşım, flebin nakledildikten sonra hayatta kalma sürecini belirleyen en kritik unsurlardan biridir. Nakledilen dokunun canlılığını koruyabilmesi, flebin beslenmesini sağlayan damar yapılarına doğrudan bağlıdır. Bu damarların korunması, flebin oksijen ve besin ihtiyacını kesintisiz şekilde karşılayarak hedef dokuya başarılı bir şekilde entegre olmasını sağlar. Flep cerrahisi sırasında besleyici damarların zarar görmesi ya da dolaşımın kesintiye uğraması, flebin hayatta kalma oranını önemli ölçüde azaltabilir ve distal uçlarda nekroz gelişimine yol açabilir. Bu durum yalnızca flep başarısını değil, genel cerrahi sonuçları da olumsuz etkileyebilir. Dolayısıyla, fleplerin dolaşım tipine göre detaylı bir şekilde değerlendirilmesi, cerrahi planlamanın başarısı açısından büyük önem taşır. [33,34]

Flepler, dolaşım tipine göre iki ana gruba ayrılır: aksiyel paternli flepler ve random paternli flepler. Bu sınıflandırma, flebin beslenme şeklinin hangi damar yapıları tarafından sağlandığına ve bu yapının hayatta kalma oranına etkisine dayanır. Aksiyel paternli flepler, belirgin bir ana arter ve ona eşlik eden ven sistemi tarafından beslenirken; random paternli flepler, daha küçük çaplı kapiller ağlar aracılığıyla beslenir.[34]

2.2.1.1. Aksiyel paternli dolaşım: Aksiyel paternli flepler, tanımlanmış bir ana arter ve ven sistemi etrafında organize olan flep tipidir. Bu tür flepler, ana besleyici damarların sağladığı düzenli ve kesintisiz kan akışı sayesinde flebin tamamına oksijen ve besin desteği ulaştırır. Aksiyel paternli fleplerin en büyük avantajlarından biri, kanlanmanın devamlılığına bağlı olarak yüksek hayatta kalma oranına sahip olmalarıdır. Bu tür flepler genellikle geniş doku segmentlerinin naklinde ve karmaşık rekonstrüksiyon gerektiren durumlarda tercih edilir. Örneğin, radial arter ya da femoral arter gibi belirgin ana damarlardan beslenen aksiyel paternli flepler, büyük doku defektlerinin onarımı için ideal seçenekler arasında yer alır.[35]

Aksiyel paternli flepler, genellikle belirli bir ana arter ve bu arterin etrafındaki ven yapıları ile beslenir. Bu yapı sayesinde flep, yalnızca hedef bölgeye nakledildiğinde değil, aynı zamanda operasyon sonrası süreçte de dolaşımın

korunmasını sağlar. Örneğin, fibula flebi, aksiyel paternli fleplere tipik bir örnek olup, özellikle alt ekstremitte rekonstrüksiyonlarında sıklıkla kullanılmaktadır. Fibula flebi, sağlam vasküler yapısı ve dayanıklı kemik bileşeni ile geniş doku kayıplarının onarımında etkili bir seçenektir. Bu tür flepler, hem fonksiyonel hem de estetik açıdan tatmin edici sonuçlar sunar.[36]

Aksiyel paternli fleplerin yüksek hayatta kalma oranı ve dolaşım istikrarı, bu fleplerin rekonstrüktif cerrahide yaygın şekilde tercih edilmesini sağlamıştır. Özellikle geniş doku kayıplarının ve fonksiyonel yapıların yeniden oluşturulması gereken durumlarda, aksiyel paternli flepler benzersiz bir avantaj sunar. Bununla birlikte, cerrahi sırasında bu fleplerin ana damarlarının korunması, cerrahın planlama ve uygulama becerisini gerektirir. Flep tasarımında ve operasyon sırasında ana damarların zarar görmemesi için dikkatli bir şekilde çalışılmalıdır. [35,36]

2.2.1.2. Random paternli dolaşım: Random paternli flepler, belirgin bir ana besleyici damara sahip olmayan flep türüdür. Bu flepler, küçük çaplı kapiller ağlar aracılığıyla beslenir ve genellikle daha yüzeysel doku defektlerinin kapatılmasında kullanılır. Random paternli fleplerin kanlanma paternleri, aksiyel paternli fleplerle karşılaştırıldığında daha düzensizdir. Bu nedenle, random paternli fleplerde dolaşım yetersizliği riski daha yüksektir ve distal uçlarda nekroz gelişme olasılığı artar. Random paternli flepler, genellikle daha küçük yüzeysel defektlerde etkili olurken, büyük doku transferlerinde kullanılmaları dolaşım problemleri nedeniyle önerilmez.[36]

Random paternli fleplerin kullanımı, özellikle yüzeysel deri defektlerinin onarımı için uygundur. Örneğin, nazolabial flepler ve Z-plasti teknikleri, random paternli fleplerin yaygın kullanımına örnek olarak gösterilebilir. Bu flepler, yüzeysel yara onarımlarında estetik ve fonksiyonel sonuçlar sağlayabilir. Ancak, random paternli fleplerin hayatta kalma oranı, flebin büyüklüğüne ve operasyon sırasında damarların korunmasına bağlı olarak değişkenlik gösterebilir. Bu nedenle, random paternli fleplerin cerrahi planlama sırasında dikkatli bir şekilde değerlendirilmesi gereklidir. [35,36]

Random paternli fleplerin en büyük avantajlarından biri, genellikle cerrahi uygulamalarının aksiyel paternli fleplere kıyasla daha az karmaşık olmasıdır. Bununla birlikte, random paternli fleplerin dolaşım yetersizliklerine olan duyarlılığı, bu fleplerin kullanım alanlarını sınırlayabilir. Özellikle büyük veya derin defektlerin onarımında, random paternli flepler dolaşım problemleri nedeniyle tercih edilmemelidir. Ancak, küçük doku kayıplarının hızlı ve etkili bir şekilde kapatılması gerektiğinde bu flepler değerli bir seçenek olabilir.[36]

Dolaşım Paternlerinin Klinik Önemi

Fleplerin dolaşım paternine göre sınıflandırılması, cerrahi planlama ve uygulamada kritik bir role sahiptir. Aksiyel paternli flepler, yüksek dolaşım kapasitesi ve düşük komplikasyon oranıyla geniş doku transferlerinde etkili bir çözüm sunarken, random paternli flepler, yüzeysel ve küçük defektlerde hızlı ve kolay bir seçenek olarak öne çıkar. Cerrahlar, her iki flep tipinin avantajlarını ve sınırlamalarını dikkate alarak, operasyon sırasında en uygun flep türünü seçmelidir. Doğru flep seçimi, yalnızca cerrahi başarının artmasını sağlamakla kalmaz, aynı zamanda hastanın iyileşme sürecini hızlandırır ve komplikasyon risklerini en aza indirir.

2.2.2. İçeriklerine Göre Fleplerin Sınıflandırılması

Flep cerrahisinde içerik, flebin taşıdığı doku türlerini ve bu dokuların onarım sürecinde hangi görevleri üstleneceğini ifade eder. Flep, yalnızca yüzeysel deri dokusunu içerebileceği gibi, daha karmaşık durumlarda kas, kemik, fasya, tendon gibi derin dokuları da kapsayabilir. Fleplerin içeriklerine göre sınıflandırılması, cerrahi planlama ve uygulamada büyük önem taşır. Her flep tipi, onarılması gereken defektin özelliklerine ve cerrahın hedeflerine uygun olarak seçilmelidir. Doğru içerik seçimi, flebin canlılığını koruması, fonksiyonel olarak uygun olması ve estetik bir uyum sağlaması açısından kritik öneme sahiptir.

Flep içeriğinin doğru bir şekilde belirlenmesi, operasyonun başarısına doğrudan katkı sağlar. Cerrahi planlama sırasında, flebin taşıdığı doku türleri detaylı bir şekilde değerlendirilir ve bu dokuların operasyon sırasında nasıl bir rol üstleneceği

özenle analiz edilir. Flepler, taşıdıkları doku türlerine göre şu ana başlıklar altında sınıflandırılır:

2.2.2.1. Kutanöz flepler (deri flepleri): Kutanöz flepler, sadece deri ve deri altı yağ dokusunu içeren basit yapıli flepler olarak tanımlanır. Bu flepler, genellikle yüzeysel cilt defektlerinin onarımında ve küçük çaplı doku kayıplarının kapatılmasında tercih edilir. Kullanım kolaylığı ve cerrahi işlemden nispeten az risk içermesi nedeniyle yaygın olarak tercih edilen bir flep türüdür. Kutanöz fleplerin temel avantajlarından biri, cerrahi işlemin kısa sürmesi ve komplikasyon riskinin düşük olmasıdır. Bununla birlikte, daha geniş doku transferlerinde, dolaşım yetersizlikleri nedeniyle nekroz riski taşıyabilir. Örneğin, nazolabial flepler veya V-Y ilerletme flepleri, kutanöz fleplere tipik örneklerdir.[37]

2.2.2.2. Miyokutanöz flepler (kas-deri flepleri): Miyokutanöz flepler, deri, deri altı yağ dokusu ve kas dokusunun bir kombinasyonundan oluşur. Daha derin doku defektlerinin onarımında ve geniş doku kayıplarının giderilmesinde sıklıkla tercih edilir. Kas dokusu, flebin dolaşım kapasitesini artırarak, bu tür fleplerin hayatta kalma oranını önemli ölçüde yükseltir. Ayrıca, kasın esnek yapısı, bu flepleri fonksiyonel ve anatomik olarak avantajlı hale getirir. Latissimus dorsi ve pektoral kaslardan hazırlanan flepler, miyokutanöz fleplere örnek olarak gösterilebilir. Özellikle meme rekonstrüksiyonu ve büyük ekstremite defektlerinin kapatılmasında yaygın olarak kullanılmaktadır.[38]

2.2.2.3. Osteomiyokutanöz flepler (kemik-kas-deri flepleri): Osteomiyokutanöz flepler, deri, kas ve kemik dokusunun kombinasyonunu içeren daha karmaşık yapıli fleplerdir. Büyük kemik kayıplarının veya üç boyutlu defektlerin onarımında kullanılır. Bu fleplerin en büyük avantajı hem yüzeysel hem de derin dokusal onarım sağlayabilmesidir. Kas ve kemik kombinasyonu, flebin hayatta kalma oranını artırırken, defekt alanında mekanik dayanıklılık sağlar. Fibula osteomiyokutanöz flebi, bu tür fleplere örnek olarak verilebilir. Alt ekstremite kemik kayıplarının onarımında sıklıkla tercih edilen bir seçenektir.[38]

2.2.2.4. Fasyokutanöz flepler (fasya-deri flepleri): Fasyokutanöz flepler, deri ve fasya dokularından oluşur. Bu flepler, özellikle baş-boyun bölgesi gibi anatomik olarak destek gerektiren alanlarda kullanılır. Fasya, dokuya yapısal destek sağlayarak flebin dolaşım kapasitesini artırır. Bu nedenle, fasyokutanöz flepler daha az komplikasyon riski ile kullanılabilir. Örneğin, supraklaviküler flepler ve radial önkol flepleri, fasyokutanöz flepler arasında sık tercih edilen seçeneklerdir. Bu flepler, estetik ve fonksiyonel açıdan uyumlu sonuçlar sağlar.[39]

2.2.2.5. Kompozit flepler: Kompozit flepler, farklı doku türlerinin (örneğin deri, kas, fasya ve kemik) bir araya getirildiği kompleks flepler olarak tanımlanır. Bu flepler, karmaşık rekonstrüksiyon gerektiren büyük ve çok bileşenli defektlerde kullanılır. Kompozit fleplerin cerrahi planlaması ve uygulanması, diğer flep türlerine kıyasla daha karmaşık ve teknik bilgi gerektirir. Bununla birlikte hem fonksiyonel hem de estetik sonuçlar açısından son derece başarılıdır. Serbest skapular flep, kompozit fleplere bir örnek olarak gösterilebilir. Bu flep, yüzeysel deri dokusunun yanı sıra, kemik ve kas dokularını da içerir.

Flep İçerik Seçiminde Dikkat Edilmesi Gereken Faktörler

- **Doku Uyumu:** Flebin taşıdığı dokuların, hedef defekt alanının anatomik yapısına uygun olması gerekir.
- **Dolaşım Kapasitesi:** Flebin beslenmesini sağlayan damar yapılarının korunması, nekroz riskini azaltır.
- **Fonksiyonel Gereksinimler:** Flepler, nakledildikleri bölgede işlevsel eksiklikleri giderecek şekilde seçilmelidir. Örneğin, hareket kaybı olan bölgelerde kas içeren flepler tercih edilmelidir.
- **Estetik Gereksinimler:** Özellikle yüz gibi estetik önemi yüksek bölgelerde kullanılan flepler, doğal görünümü koruyacak şekilde seçilmelidir.

Flep içeriklerine göre yapılan bu sınıflandırma, cerrahların operasyon sırasında doğru doku bileşimini seçmelerine rehberlik eder ve cerrahi başarı oranını artırır. Her

flep türünün kendine özgü avantajları ve sınırlamaları vardır. Bu nedenle, cerrahi planlama sırasında detaylı bir değerlendirme yapılmalı ve hasta için en uygun seçenek belirlenmelidir.[40]

2.2.3. Varış Yerine Göre Fleplerin Sınıflandırılması

Flep cerrahisinde “varış yeri” kavramı, bir flebin alındığı (donör) bölgeden nakledileceği hedef bölgeye olan ilişkisini ifade eder. Bu sınıflandırma, flebin transfer mesafesi ve yöntemi hakkında önemli bilgiler sunar. Varış yerine göre yapılan sınıflandırma, flebin beslenme kaynağının korunması ve hedef dokuya uyumunun sağlanması açısından cerrahi planlama sürecinde kritik bir rol oynar. Cerrahlar, flebin taşınma mesafesine ve anatomik bağlantılarına bağlı olarak operasyon sırasında doğru stratejiler geliştirmelidir. Bu faktörler, flebin hayatta kalmasını, dolaşım bütünlüğünü ve dokusal fonksiyonları doğrudan etkiler.

Flepler, varış yerlerine göre üç temel grupta sınıflandırılır: Lokal (bitişik) flepler, bölgesel (yakın mesafe) flepler, ve serbest (uzak mesafe) flepler. Bu sınıflandırma, flebin donör bölgeden ne kadar uzağa taşınacağını ve bu süreçte hangi tekniklerin uygulanacağını belirler.

2.2.3.1. Lokal (bitişik) flepler: Lokal flepler, donör bölge ile hedef defekt alanı arasında yakın bir anatomik ilişki bulunan ve kısa mesafelerde taşınan fleplerdir. Bu flepler, genellikle ana besleyici damar yapısı korunarak nakledilir. Lokal fleplerde beslenme kaynağı, flep transferi sırasında kesintiye uğramaz ve bu nedenle kanlanma oranları oldukça yüksektir. Bu flepler, küçük ve orta büyüklükteki doku kayıplarının onarımında sıklıkla tercih edilir. Ayrıca, cerrahi işlemler sırasında daha basit bir uygulama gerektirdiği için düşük komplikasyon riski taşır. Estetik ve fonksiyonel bölgelerde güvenilir bir seçenek olarak öne çıkar.

- **Rotasyonel Flepler:** Bu tür flepler, donör bölgeden yarım daire ya da dairesel bir hareketle hedef alana döndürülerek yerleştirilir. Rotasyonel flepler, yüzeysel cilt defektlerinin kapatılmasında oldukça etkili bir yöntemdir. Örneğin, geniş cilt kayıplarının onarımında yaygın olarak kullanılır.

- **Transpozisyonel Flepler:** Donör bölgeden alınan flep, “Z” veya “U” şekli gibi çeşitli desenlerle hedef bölgeye kaydırılır. Transpozisyonel flepler, gerginlik azaltıcı özellikleriyle bilinir ve esnek doku transferi gerektiren durumlarda tercih edilir.

- **İlerletme Flepler:** Flep, doğrudan ileri doğru kaydırılarak hedef alana taşınır. Küçük veya orta büyüklükteki doku defektlerinde yaygın olarak kullanılan bu yöntem, yüz ve boyun gibi hassas bölgelerde etkili sonuçlar sağlar.[41]

2.2.3.2. Bölgesel (yakın mesafe) flepler: Bölgesel flepler, donör bölge ile hedef alan arasında belirli bir mesafe bulunan ve beslenme kaynağının (pedikül) korunduğu flepler olarak tanımlanır. Lokal fleplere göre daha geniş bir hareket açıklığına sahip olan bu flepler, gövde ve ekstremitelerdeki defektlerin onarımında sıklıkla tercih edilir. Bölgesel flepler, dolaşım paterninin korunması ve nakil sırasında yeterli doku desteği sağlanması açısından avantajlıdır.

- **Pektoralis Major Flebi:** Göğüs bölgesinden alınarak baş ve boyun bölgelerindeki büyük doku defektlerini kapatmak için kullanılan bu flep, yüksek beslenme kapasitesi ve esneklik sunar.

- **Supraklaviküler Flepler:** Bu flepler, yakın mesafede bulunan doku defektlerini kapatmada oldukça etkili bir yöntemdir. Baş ve boyun bölgesi rekonstrüksiyonlarında sıkça tercih edilir.[41]

2.2.3.3. Serbest (uzak mesafe) flepler: Serbest flepler, donör bölgeden tamamen ayrılarak hedef alana taşınan ve mikrovasküler anastomozlarla beslenmesi sağlanan flepler olarak tanımlanır. Bu fleplerin en önemli özelliği, vücudun hemen her bölgesinden alınarak farklı anatomik alanlara nakledilebilmesidir. Bu durum, cerrahların daha karmaşık ve uzak mesafelerdeki defektleri onarmasına olanak tanır. Ancak serbest fleplerin uygulanması, yüksek düzeyde cerrahi bilgi ve beceri gerektiren karmaşık bir prosedürdür.

Serbest flepler, dolaşımın sürekliliğini sağlamak için mikrovasküler anastomoz gerektirir. Nakil sırasında flebin beslenmesini sağlayan ana arter ve ven yapıları, hedef

bölgedeki uygun damarlarla bağlanır. Bu nedenle, operasyonun başarısı, bu bağlantıların doğru ve sorunsuz bir şekilde yapılmasına bağlıdır.

- TRAM Flebi (Transvers Rektus Abdominis Kas Flebi): Meme rekonstrüksiyonlarında sıklıkla kullanılan bu flep, abdominal bölgeden alınır ve hedef alana mikrovasküler anastomoz ile bağlanır.

- Serbest Fibula Flebi: Alt ekstremitte kemik defektlerinin onarımı için kullanılan bu flep, fibula kemiği ve çevresindeki dokuyu içerir. Kompleks kemik kayıplarının onarımında etkili bir seçenektir.

- Serbest Radial Önkol Flebi: Yüz ve ağız bölgesindeki rekonstrüksiyonlarda kullanılan bu flep, yüksek esnekliği ve dolaşım kapasitesi ile öne çıkar.[41]

Serbest Fleplerin Avantaj ve Dezavantajları

Serbest flepler, mikrovasküler cerrahinin gelişimiyle birlikte modern rekonstrüktif cerrahinin en karmaşık ve etkili yöntemlerinden biri haline gelmiştir. Bu flepler, vücudun hemen her bölgesinden alınarak başka bir alandaki doku ve fonksiyon kayıplarını onarmak için kullanılabilir. Ancak, yüksek teknik beceri gerektiren bu yöntem, bazı riskleri de beraberinde getirir:

- Avantajlar:
 - Çok yönlü kullanım imkânı sunar.
 - Karmaşık ve büyük defektlerin onarımında kullanılabilir.
 - Estetik ve fonksiyonel sonuçlar açısından oldukça başarılıdır.
- Dezavantajlar:
 - Operasyon süresi uzundur.
 - Mikrovasküler anastomoz sırasında komplikasyon riski yüksektir.
 - Donör saha morbiditesi olabilir.

Flep Transferinde Dikkat Edilmesi Gereken Faktörler

- Anatomik Uyum: Flebin taşıdığı dokuların hedef alanın anatomik yapısıyla uyumlu olması gerekir.
- Dolaşımın Korunması: Damar bağlantılarının doğru bir şekilde yapılması ve dolaşımın kesintisiz devam etmesi sağlanmalıdır.
- Fonksiyonel Gereksinimler: Taşınan flep, hedef bölgede kaybedilen fonksiyonların yerine konmasına yardımcı olmalıdır.
- Estetik Uyumluluk: Özellikle yüz gibi estetik öneme sahip bölgelerde flebin doğal görünümüne uygun olması gerekir.

Bu sınıflandırma, cerrahların doğru flep türünü seçmesine yardımcı olurken, operasyonun hem fonksiyonel hem de estetik açıdan başarılı olmasını sağlar.

2.2.4. Şekline Göre Fleplerin Sınıflandırılması

Flep cerrahisinde, fleplerin geometrik yapısı ve şekli, operasyonun planlanmasında temel bir faktördür. Fleplerin şekli, nakledilecek dokunun hedef doku defektine uyum sağlaması ve cerrahi başarıyı artırması için büyük önem taşır. Flep şekli, cerrahın doku transferi sırasında uygulayacağı hareketleri ve dokunun yerine yerleştirilmesini belirler. Aynı zamanda hem estetik hem de fonksiyonel gereksinimlerin karşılanmasında kritik bir rol oynar. Şekil seçimi sırasında doku elastikiyeti, beslenme kaynaklarının korunması ve defektin büyüklüğü gibi birçok faktör dikkate alınır.

Flep tasarımında şekil, nakledilecek dokunun gerilimini azaltmak, dokunun doğal konturlarını takip etmek ve hedef alana estetik bir uyum sağlamak için özenle planlanmalıdır. Bu doğrultuda, flepler geometrik yapıları ve taşınma yöntemlerine göre şu şekilde sınıflandırılabilir:

2.2.4.1. Rotasyonel flepler: Rotasyonel flepler, donör bölgeden alınarak hedef alana yarım daire veya dairesel bir hareketle taşınan flep türleridir. Bu flepler genellikle yüzeysel cilt defektlerinde ve komşu bölgelerdeki doku kayıplarının kapatılmasında tercih edilir. Rotasyonel fleplerin en önemli avantajı, flebin ana besleyici damar yapısı korunarak taşınmasıdır. Bu durum, flebin dolaşım kapasitesini muhafaza eder ve hayatta kalma oranını artırır.

Bu tür flepler, kısa mesafeli nakillerde kullanılır ve genellikle uzun pedikül yapılarına ihtiyaç duymaz. Rotasyon hareketiyle flebin yerleştirilmesi, dokunun doğal bir şekilde uyum sağlamasına olanak tanır. Örnek olarak, geniş cilt defektlerinin kapatılmasında rotasyonel flepler sıkça tercih edilir.[43]

2.2.4.2. Transpozisyon flepler: Transpozisyon flepler, donör bölgeden hedef bölgeye doğrusal bir eksen boyunca kaydırılarak taşınır. Bu flepler genellikle “Z” veya “U” şeklinde planlanır ve hedef alana transpoze edilir. Transpozisyon flepler, defekt alanına dokunun doğru bir şekilde yerleştirilmesini sağlarken cilt üzerindeki gerilimi azaltır. Bu özellikleriyle, büyük doku segmentlerinin taşınması ve yüzeysel cilt defektlerinin kapatılması için ideal bir seçenektir.

Özellikle estetik açıdan önemli olan bölgelerde, dokunun düzgün bir şekilde yönlendirilmesine olanak tanıdığı için transpozisyon flepler cerrahlar tarafından sıkça tercih edilir. Ayrıca, gerginliği azaltarak flebin hayatta kalma oranını artırır ve komplikasyon riskini düşürür.[42]

2.2.4.3. İlerletme flepler: İlerletme flepler, donör dokunun ileri doğru kaydırılmasıyla hedef bölgeye taşınır. Flep transferi sırasında dokunun paralel bir şekilde hareket etmesi, yüzeysel doku kayıplarının kapatılmasında etkili bir çözüm sunar. Bu flepler genellikle küçük ve orta büyüklükteki cilt defektlerinin onarımında tercih edilir.

İlerletme fleplerin başarılı bir şekilde kullanılabilmesi için, donör alanın elastikiyet kapasitesinin değerlendirilmesi önemlidir. Doku elastikiyetinin yetersiz

olduđu durumlarda, iletme fleplerin uygulanması zorlaşabilir. Yüz ve boyun gibi hassas bölgelerde, bu tür fleplerin estetik uyumu oldukça başarılı sonuçlar verir.[42]

2.2.4.4. İnterpozisyon flepler: İnterpozisyon flepler, donör doku segmentinin hedef alana bir köprü yapısı oluşturacak şekilde taşındığı flep türleridir. Bu flepler genellikle karmaşık rekonstrüksiyon işlemlerinde ve derin doku kayıplarının onarımında tercih edilir. İnterpozisyon fleplerin tasarımı, donör doku ile hedef alan arasında geçici bir bağlantı oluşturarak transfer işlemini kolaylaştırır.

Bu tür flepler, genellikle köprü yapısı iyileştikten sonra serbestleştirilir ve nihai konumuna taşınır. İnterpozisyon fleplerin kullanımı, dolaşım kapasitesinin artırılmasını ve flebin defekt alanına daha etkili bir şekilde entegre edilmesini sağlar.[42]

Flep Tasarımında Dikkat Edilmesi Gereken Faktörler

Flep tasarımında, flebin şeklinin ve taşınma yönteminin dikkatlice planlanması gereklidir. Bu süreçte dikkate alınması gereken faktörler şunlardır:

1. Anatomik Uyum: Flep şekli, hedef doku defektinin anatomik yapısına ve doğal konturlarına uygun olmalıdır. Bu hem estetik hem de fonksiyonel uyumu artırır.

2. Doku Elastikiyeti: Flep tasarımında, taşınacak dokunun elastikiyet kapasitesi değerlendirilmelidir. Elastikiyeti düşük olan dokular, geniş hareket açıklığı gerektiren flepler için uygun olmayabilir.

3. Dolaşım Kapasitesi: Flep, ana besleyici damar yapısının korunmasıyla planlanmalı ve dolaşım kapasitesinin optimum düzeyde olması sağlanmalıdır. Bu, flebin hayatta kalma oranını doğrudan etkiler.

4. Estetik ve Fonksiyonel Gereksinimler: Flep tasarımı sırasında, estetik açıdan önemli bölgelerde doğal görünüme uygun bir şekil tercih edilmelidir. Ayrıca, fonksiyonel ihtiyaçların karşılanması da göz önünde bulundurulmalıdır.

Sonuç

Şekline göre fleplerin sınıflandırılması, cerrahi operasyonların başarısı için temel bir rol oynar. Flep geometrisinin doğru bir şekilde tasarlanması, doku transferinin başarılı olmasını ve hedef alanda hem estetik hem de fonksiyonel uyumun sağlanmasını mümkün kılar. Rotasyonel, transpozisyon, ilerletme ve interpozisyon flepler, farklı cerrahi gereksinimlere yanıt verecek şekilde tasarlanmış esnek çözümler sunar. Bu sınıflandırma, cerrahlara operasyon sırasında geniş bir seçenek yelpazesi sunar ve sonuçların daha öngörülebilir olmasına katkı sağlar.

2.2.5. Pedikül Tipine Göre Fleplerin Sınıflandırılması

Flep cerrahisinde pedikül yapısı, flebin hayatta kalması ve hedef dokuyla entegrasyonu açısından temel bir rol oynar. Pedikül, flebin dolaşımını sağlayan ana damar yapısını ifade eder ve taşıdığı anatomik özelliklere göre fleplerin sınıflandırılmasına olanak tanır. Pedikül tipine göre sınıflandırma, flebin beslenme kapasitesini, taşıma şekillerini ve cerrahi sonuçları etkileyen önemli bir faktördür. Bu sınıflandırma, flebin taşıdığı damar yapılarının sayısı, kan akış yönü ve dolaşım kapasitesine dayalı olarak yapılır. Pedikül yapısına uygun olarak seçilen flepler, operasyon sırasında komplikasyon risklerini azaltır ve başarılı sonuçlar elde edilmesini sağlar.

Pedikül tipine göre flepler; tek pediküllü, bipediküllü, düz akımlı, ters akımlı, turboşarjlı ve süperşarjlı flepler olarak altı temel gruba ayrılmaktadır.

2.2.5.1. Tek pediküllü flepler: Tek pediküllü flepler, yalnızca bir ana arter ve vene sahip olan, bu damar yapıları üzerinden beslenen flep türleridir. Bu flepler genellikle lokal ve bölgesel nakillerde kullanılır ve daha küçük doku defektlerinin kapatılması için uygundur. Tek pediküllü fleplerin en önemli özelliği, besleyici damar yapılarının korunarak dolaşımın stabil bir şekilde sürdürülmesidir.

Bu tür fleplerin hayatta kalma oranı oldukça yüksektir, çünkü dolaşım kaynağı operasyon boyunca korunur. Cerrahlar, küçük veya orta büyüklükteki defektlerin

onarımı sırasında tek pediküllü flepleri sıklıkla tercih eder. Pektoral kas flebi, bu grubun tipik bir örneği olup, özellikle baş ve boyun rekonstrüksiyonlarında geniş doku segmentlerini kapatmak için kullanılır. Bu flep, basit cerrahi tekniklerle uygulanabilir ve estetik sonuçları oldukça tatmin edicidir.[44]

2.2.5.2. Bipediküllü flepler: Bipediküllü flepler, iki ayrı besleyici damar yapısına sahip olan ve her iki uçtan da beslenebilen flep türleridir. Bu çift damar yapısı, flebin dolaşım kapasitesini artırır ve hayatta kalma şansını yükseltir. Bipediküllü flepler genellikle büyük doku defektlerinin kapatılması için tercih edilir ve geniş yüzey alanlarının onarımında etkili bir seçenektir.

Bu fleplerin çift pedikül sistemi, dolaşımda kesinti riskini minimuma indirir ve beslenme kapasitesini artırır. Omuz bölgesi rekonstrüksiyonlarında kullanılan supraklaviküler flep, bipediküllü fleplere örnek olarak verilebilir. Bu tür flepler ayrıca karın bölgesi ve alt ekstremitelerdeki geniş doku kayıplarının onarımında da yaygın olarak kullanılır.[44]

2.2.5.3. Düz akımlı flepler: Düz akımlı flepler, kan akışının flep boyunca proksimalden distale doğru kesintisiz bir şekilde gerçekleştiği flep türleridir. Bu flepler genellikle küçük ve orta büyüklükteki doku defektlerinin kapatılmasında kullanılır. Düz akımlı flepler, pedikül yapısının korunması ve kan akışının doğal yönünde sürdürülmesiyle güvenli bir seçenek sunar.

Bu flep türü genellikle lokal nakillerde tercih edilir ve dolaşım kapasitesi stabil olan alanlarda kullanılır. Radial önkol flebi, düz akımlı fleplere klasik bir örnektir. Küçük ve orta yüzey alanlarının kapatılmasında etkili olan bu flep, el cerrahisi ve yüz rekonstrüksiyonu gibi hassas alanlarda sıklıkla tercih edilir.[44]

2.2.5.4. Turboşarjlı flepler: Turboşarjlı flepler, dolaşım kapasitesinin artırılması amacıyla ek bir besleyici damar yapısının bağlandığı flep türleridir. Bu tür flepler, dolaşımı zayıf olan doku bölgelerinin onarımında veya geniş doku defektlerinde kullanılır. Turboşarj yöntemi, flebin dolaşımını desteklemek ve nekroz riskini azaltmak için uygulanır.

Özellikle kas dokusunun taşındığı miyokütanöz flepler, turboşarj tekniğiyle desteklenerek daha güçlü bir dolaşım sağlanabilir. Bu teknik, büyük doku kayıplarının kapatılmasında cerrahların elini güçlendiren önemli bir yöntemdir.[44]

2.2.5.5. Süperşarjlı flepler: Süperşarjlı flepler, mikrovasküler cerrahi teknikler kullanılarak birden fazla damara bağlanan flep türleridir. Bu flepler, normal pediküllü veya serbest fleplerde dolaşım kapasitesini artırmak ve iskemi riskini minimize etmek için tercih edilir. Süperşarjlı fleplerin en büyük avantajı, birden fazla besleyici damar bağlanarak dolaşımın daha stabil bir hale getirilmesidir.

Alt ekstremitte onarımlarında kullanılan serbest fibula flebi, süperşarjlı fleplerin bir örneğidir. Bu flep, fibula arterinden ve ek damar yapılarından beslenerek desteklenir. Süperşarj tekniği, flebin dolaşımını güçlendirerek daha uzun vadeli başarılı sonuçlar sağlar.[44]

2.2.6. Hazırlanışlarına Göre Fleplerin Sınıflandırılması

Flep cerrahisinde hazırlık (kondisyon), flebin nakil öncesinde geçirdiği işlemlerle dolaşım kapasitesinin artırılması, beslenme paterninin güçlendirilmesi ve doku adaptasyonunun kolaylaştırılması için uygulanan yöntemlerdir. Bu süreçler, flebin nakil sonrasında hayatta kalma oranını artırmayı, dolaşımın sürekliliğini sağlamayı ve flebin nakledileceği bölgeye daha iyi uyum göstermesini hedefler. Hazırlık işlemleri hem flebin metabolik performansını artırır hem de nakil sırasında meydana gelebilecek dolaşım bozukluklarını minimuma indirir.

Bu tür yöntemler, özellikle geniş doku defektlerinde ve dolaşım kapasitesinin yetersiz olduğu durumlarda cerrahi başarıyı doğrudan etkileyen bir faktör olarak karşımıza çıkar. Hazırlık işlemleri, flebin kanlanması desteklemek ve yeni yerleşeceği dokuya daha etkili bir şekilde uyum sağlamasını mümkün kılmak için tasarlanmıştır. Genellikle geciktirme (delay), doku genişletme ve prefabrikasyon gibi teknikleri içerir. Bu işlemler, flebin dolaşımını optimize etmek ve doku dayanıklılığını artırmak amacıyla uygulanır.

2.2.6.1. Geciktirme (delay) yöntemi: Geciktirme yöntemi, flebin hayatta kalma oranını artırmak ve metabolik adaptasyonunu iyileştirmek için uygulanan bir tekniktir. Bu yöntem, flebin beslenmesini sağlayan ana damarların kısmi olarak kesilmesi veya kan akışının kademeli bir şekilde değiştirilmesi esasına dayanır. Bu işlem sırasında flep üzerinde kontrollü bir iskemi ortamı yaratılır, bu da flebin ana damarlara bağımlılığını azaltarak ek kapiller ağların oluşumunu teşvik eder.

Delay yöntemi, genellikle geniş doku defektlerinin kapatılmasında ve dolaşım kapasitesinin yetersiz olduğu durumlarda tercih edilir. Süreç, flebin metabolik kapasitesini artırır ve taşıma sırasında dolaşım bozukluklarına karşı dayanıklılığını güçlendirir. Örneğin, kompleks rekonstrüksiyon cerrahilerinde geciktirme yöntemi, flebin uzun süreli hayatta kalma oranını artırmak ve dolaşım güvenliğini sağlamak için etkili bir araçtır.[45]

2.2.6.2. Doku genişletme yöntemi: Doku genişletme, flebin hacmini artırmak ve hedef bölgeye nakil sırasında yeterli doku miktarını sağlamak için kullanılan bir tekniktir. Bu yöntemde, doku genişleticiler (ekspanders) adı verilen cihazlar, flebin bulunduğu bölgeye yerleştirilir ve kademeli olarak şişirilerek dokunun genişlemesi sağlanır. Süreç, özellikle cilt onarımlarında ve estetik cerrahi uygulamalarında yaygın olarak tercih edilir.

Doku genişletme işlemi sırasında, deri ve alttaki dokular gerilir, bu da flebin hedef bölgeye taşınırken daha geniş bir alanı kapsayabilmesini mümkün kılar. Doku genişletme yöntemi, estetik açıdan önem taşıyan bölgelerde veya büyük doku kayıplarında etkili bir çözüm sunar. Bu teknik hem fonksiyonel hem de estetik açıdan başarılı sonuçlar elde edilmesini sağlar.[46]

2.3. FLEP CERRAHİSİ ENDİKASYONLARI

Flep cerrahisi, modern rekonstrüktif ve estetik cerrahinin temel taşlarından biridir ve çok çeşitli doku kayıplarının onarımında önemli bir rol oynar. Bu cerrahi yöntem hem fonksiyonel hem de estetik açıdan tatmin edici sonuçlar elde etmek için tercih edilir. Flep cerrahisinin kullanım alanları, müdahalenin amacına, doku

defektinin türüne ve bu defektin bulunduğu anatomik bölgenin özelliklerine göre belirlenir. Flep cerrahisi, travma sonrası doku kayıplarının onarılmasından kronik yaraların tedavisine, konjenital anomalilerin düzeltilmesinden estetik yapıların yeniden oluşturulmasına kadar geniş bir yelpazede uygulanır.

Her bir flep tipi, belirli endikasyonlara göre seçilmeli ve bu seçim, cerrahın deneyimine, hastanın genel sağlık durumuna ve doku kaybının özelliklerine göre şekillendirilmelidir. Flep cerrahisinin endikasyonları genellikle şu başlıklar altında incelenir:

1. Doku Kayıplarının Onarımı

Flep cerrahisinin en yaygın kullanım alanlarından biri, doku kayıplarının onarımıdır. Ciddi travmalar, tümör cerrahisi veya eksizyonlar sonrasında oluşan doku kayıpları, fleplerin kullanımıyla etkili bir şekilde onarılır. Bu yöntem, özellikle estetik ve fonksiyonel açıdan önemli bölgelerde başarıyla uygulanır.

Travma Sonrası Doku Kayıpları: Kazalar, yanıklar veya cerrahi müdahaleler sonrası oluşan geniş cilt, kas ve kemik defektlerinde flepler, eksik dokunun yerine sağlıklı bir doku transferi yaparak onarım sağlar. Örneğin, motorlu taşıt kazaları veya iş kazaları sonrası meydana gelen ekstremitte kayıplarında flepler, hayati bir seçenek sunar.

Tümör Rezeksiyonu Sonrası Onarımlar: Kanseri cerrahisinde, tümörün çıkarılması sırasında oluşan büyük doku defektlerinde flepler, eksik dokuları tamamlayarak hem estetik hem de fonksiyonel onarım sağlar. Baş-boyun bölgesindeki tümörlerin cerrahisinde, flep cerrahisi bu bölgelerin doğal anatomisini geri kazandırmak için tercih edilir.

Yanıklar ve Cilt Defektleri: Yanık sonrası gelişen ciddi doku kayıplarında, flepler sağlam dokuların transferini mümkün kılarak estetik ve fonksiyonel sonuçlar sunar. Yanık hastalarında flepler, hasarlı dokunun yerine geçen doku segmentleri oluşturarak iyileşmeyi hızlandırır.[2]

2. Kronik ve İyileşmeyen Yaralar

Kronik ve iyileşmeyen yaraların tedavisinde flep cerrahisi önemli bir tedavi seçeneğidir. Bu tür yaralar genellikle uzun süreli iskemi, enfeksiyon veya radyasyon hasarı nedeniyle gelişir. Flepler, bu yaraların kapanmasını sağlamak için yeni ve sağlıklı bir beslenme kaynağı oluşturur.

Diyabetik Ayak Yaraları: Diyabet hastalarında görülen periferik dolaşım bozuklukları nedeniyle gelişen ayak yaraları, genellikle uzun süre iyileşmez. Flep cerrahisi, bu tür yaralarda yeni vasküler bağlantılar sağlayarak iyileşmeyi hızlandırır.

Bası Yaraları (Dekübitüs Ülserleri): Uzun süreli yatak istirahati veya hareketsizlik sonucu oluşan bası yaraları, özellikle sakrum, kalça ve topuk bölgelerinde sıkça görülür. Flepler, bu yaraların kapatılmasında, basınç dağılımını değiştirerek ve sağlam doku transferi sağlayarak etkili bir çözüm sunar.

Radyasyon Hasarına Bağlı Yaralar: Radyoterapi sonrası gelişen doku nekrozu ve yara komplikasyonlarında flep cerrahisi, hasarlı bölgeye sağlıklı doku taşıyarak iyileşmeyi destekler. [2,3]

3. Fonksiyonel Rekonstrüksiyon

Fonksiyonel kayıpların giderilmesi ve vücudun hareket kabiliyetinin geri kazandırılması amacıyla flepler sıklıkla kullanılır. Fonksiyonel rekonstrüksiyon, kas, tendon ve sinir yapılarının onarımını içerir.

Kas ve Tendon Onarımları: Motor fonksiyonlarını kaybeden kas ve tendon defektlerinde flepler, hareket yeteneğinin yeniden kazanılmasını sağlar. Özellikle miyokutanöz flepler, bu tür onarımlarda fonksiyonel ve dayanıklı bir çözüm sunar.

Sinir Onarımları: Sinir kayıplarında, mikrocerrahi yöntemlerle kombine edilen flepler, sinir iyileşmesini destekleyerek kaybolan fonksiyonların geri kazanılmasına yardımcı olur. [3,4]

4. Estetik Rekonstrüksiyon

Flep cerrahisi, estetik açıdan önemli bölgelerde meydana gelen doku kayıplarının veya şekil bozukluklarının düzeltilmesi için de kullanılır. Bu yöntem, doğal bir görünüm sağlamak ve estetik hedeflere ulaşmak için uygulanır.

Yüz Rekonstrüksiyonu: Yüz bölgesindeki deformitelerde flep cerrahisi hem fonksiyonel hem de estetik açıdan tatmin edici sonuçlar sunar. Burun, kulak ve çene rekonstrüksiyonlarında flepler, eksik dokuların yerine geçerek yüzün doğal görünümünü geri kazandırır.

Meme Rekonstrüksiyonu: Mastektomi sonrası meme dokusunun yeniden yapılandırılmasında flep cerrahisi önemli bir rol oynar. TRAM flebi gibi teknikler, doğal bir meme görünümü elde etmek için sıkça tercih edilir.[5]

5. Konjenital Anomalilerin Onarımı

Doğumsal deformiteler ve konjenital doku eksikliklerinin tedavisinde flepler etkili bir çözüm sunar. Bu yöntem, eksik dokuları tamamlamak ve doğal anatomiyi yeniden oluşturmak için kullanılır.

Dudak-Damak Yarıkları: Bu tür doğumsal anomalilerin tedavisinde flepler, hem estetik hem de fonksiyonel iyileşme sağlayarak hastaların yaşam kalitesini artırır.

Kraniyofasiyal Deformiteler: Yüz bölgesindeki doğuştan gelen şekil bozukluklarında flepler, eksik dokuları tamamlayarak yüzün doğal yapısını yeniden oluşturur. [7,8]

2.4. FLEP CERRAHİSİ KOMPLİKASYONLARI

Flep cerrahisi, karmaşık rekonstrüktif işlemler arasında yer almakta ve diğer cerrahi yöntemlerde olduğu gibi belirli komplikasyon risklerini beraberinde getirmektedir. Bu komplikasyonlar, dolaşım problemlerinden enfeksiyon riskine, doku

nekrozundan estetik uyumsuzluklara kadar geniş bir yelpazede karşımıza çıkabilir. Cerrahi sürecin herhangi bir aşamasında ortaya çıkabilecek bu olumsuz durumlar, flebin hayatta kalma oranını, fonksiyonel başarısını ve estetik uyumunu doğrudan etkileyebilir. Bu nedenle komplikasyonların tanımlanması, önlenmesi ve yönetilmesi cerrahinin genel başarısı açısından kritik öneme sahiptir.

Flep cerrahisinde karşılaşılan komplikasyonlar genellikle üç ana başlık altında sınıflandırılmaktadır: dolaşım ile ilişkili komplikasyonlar, enfeksiyon ve yara iyileşmesi ile ilgili sorunlar ve fonksiyonel ile estetik uyum problemleri. Bu komplikasyonların sıklığı ve şiddeti, uygulanan cerrahi tekniğe, hastanın bireysel özelliklerine ve cerrahın deneyimine bağlı olarak değişiklik gösterebilir.

1. Dolaşım ile İlgili Komplikasyonlar

Flep cerrahisinde en yaygın görülen komplikasyonlar dolaşım ile ilgilidir. Flep, ana besleyici damarlarla taşınır ve bu damarların hasar görmesi, sıkışması, bükülmesi veya aşırı gerilmesi gibi durumlar dolaşım bozukluklarına neden olabilir. Bu tür sorunlar, flebin yeterince oksijen ve besin maddesi alamamasına, iskemiye, venöz konjesyona ve hatta doku nekrozuna yol açabilir. [1,8]

Arteriyel Yetmezlik:

Arteriyel yetmezlik, flebin yeterli miktarda oksijenli kan alamadığı durumlarda meydana gelir. Bu durumda flep soluk, soğuk ve kansız bir görünüm alır. Arteriyel yetmezlik genellikle pedikülün tıkanması, bükülmesi, aşırı gerilmesi veya yanlış konumlandırılması sonucu ortaya çıkar. Müdahale edilmediği takdirde iskemi ve nekroz kaçınılmaz hale gelir.

Önlemler: Pedikülün doğru yerleştirilmesi, flebin gerilmesinin önlenmesi ve anastomoz bölgelerinin dikkatle incelenmesi arteriyel yetmezlik riskini azaltabilir.

Venöz Yetmezlik:

Venöz yetmezlik, flebin yeterli venöz dönüş sağlayamaması durumunda ortaya çıkar. Bu durumda flep koyu mor bir renk alır, şişer ve gerginleşir. Venöz tıkanıklık nedeniyle kanın düzgün bir şekilde boşaltılamaması venöz konjesyon ve sonunda nekroz ile sonuçlanabilir.

Nedenler: Pedikülde basınç, damarların bükülmesi veya tromboz venöz yetmezliğin başlıca nedenleridir.

Önlemler: Flebin yerleştirilmesi sırasında venöz yapının sıkışmasını önlemek, pedikülün rahat bir pozisyonda tutulmasını sağlamak ve mikrocerrahi anastomozlarda teknik doğruluğa özen göstermek gereklidir.

2. Enfeksiyon ve Yara İyileşmesi ile İlgili Komplikasyonlar

Enfeksiyon, flep cerrahisinde sıkça karşılaşılan bir diğer komplikasyondur. Flep bölgesinin enfeksiyona yatkınlığı, genellikle operasyon sırasında sterilizasyonun yetersiz olması veya postoperatif bakımın ihmal edilmesi ile ilişkilidir. Enfeksiyon, flep alanında ağrı, kızarıklık, sıcaklık artışı ve şişlikle kendini gösterebilir. Tedavi edilmediği takdirde enfeksiyon, flepte nekroza yol açabilir.

Nedenler:

- Cerrahi alanın sterilizasyonunun yetersiz olması,
- Operasyon sonrası hijyenik koşulların sağlanamaması,
- Diyabet veya immün yetmezlik gibi hastaya özgü risk faktörleri.

Önlemler:

- Aseptik tekniklere uyum,
- Operasyon sonrası yaranın hijyenik olarak korunması,

- Erken dönemde uygun antibiyotik kullanımı enfeksiyon riskini minimize edebilir.

3. Fonksiyonel ve Estetik Komplikasyonlar

Flep cerrahisinde fonksiyonel ve estetik komplikasyonlar, flebin hedef dokuya tam olarak uyum sağlayamaması veya doğal anatomik konturlarla bütünleşememesi durumunda meydana gelir. Bu tür problemler, flebin fonksiyonel yetersizliğine veya estetik açıdan tatmin edici olmayan sonuçlara yol açabilir.

Fonksiyonel Sorunlar:

Kas ve tendon onarımlarında kullanılan flepler, yanlış yerleştirme veya dolaşım sorunları nedeniyle hareket kısıtlılıklarına yol açabilir. Sinir rekonstrüksiyonu sırasında oluşan teknik hatalar da motor ve duyuşal fonksiyonların geri kazanılmasını engelleyebilir.

Estetik Problemler:

Flep cerrahisi sonrasında, flebin yerleştirildiğı bölgenin doğal görünümünden uzaklaşması estetik sorunlara neden olabilir. Özellikle yüz gibi estetik önemi yüksek bölgelerde bu tür uyumsuzluklar hastanın memnuniyetini düşürebilir.

Önlemler:

- Flep tasarımında hedef dokunun anatomik özelliklerinin dikkate alınması,
- Doğru planlama ve cerrahi tekniklerin uygulanması,
- Postoperatif süreçte estetik ve fonksiyonel değerlendirme yapılması gereklidir.

2.5. FLEP CANLILIĐI

Flep canlılıđı, cerrahi başarının en önemli göstergelerinden biri olup, flebin yeterli şekilde beslenmesi, dolaşımın sürekliliđi ve nakil sonrası dokunun yeni konumuna uyum sağlayabilme yeteneđi ile doğrudan ilişkilidir. Flep cerrahisinde ana hedef, flebin taşıdığı dokunun, yeni yerinde fonksiyonlarını sürdürebilmesi ve sağlıklı bir şekilde yaşamına devam etmesidir. Bu durum, cerrahi planlama sürecinden ameliyat sonrası bakıma kadar olan her aşamada dikkate alınması gereken çok yönlü bir konudur.

Flebin canlılıđını etkileyen pek çok faktör bulunmaktadır. Bunlar arasında en kritik olanlar, flebin kan dolaşımındaki süreklilik, pedikül özellikleri, operasyon sırasında yapılan teknik işlemler ve postoperatif bakım süreçleridir. Flebin yeterli oksijenlenme ve beslenme alamadığı durumlarda iskemik hasar, venöz konjesyon ve nekroz gibi ciddi komplikasyonlar ortaya çıkabilir. Bu tür olumsuzlukların önüne geçmek için cerrahi öncesinde detaylı bir değerlendirme yapılması ve cerrahi sırasında dikkatli uygulamalar gerçekleştirilmesi gerekmektedir.

Flep Canlılıđını Etkileyen Temel Faktörler

1. Dolaşım Paterni ve Beslenme Kapasitesi

Flep canlılıđını belirleyen en önemli etkenlerden biri, flebin dolaşım düzeni ve bu düzenin sürekliliđidir. Nakil sırasında flebin yeterince oksijen ve besin maddesi alamaması durumunda iskemik süreçler hızlanır ve bu, flebin hayatta kalma şansını azaltır. Flep dolaşımında arteriyel ve venöz sistemlerin dengeli çalışması hayati önem taşır. Her iki sistemin de doğru işleyişi, flebin taşıma sırasında zarar görmemesi ve nakil sonrası sağlıklı bir şekilde yeni yerine adapte olabilmesi için gereklidir.

Arteriyel Beslenme:

Arteriyel dolaşım, flebe oksijen açısından zengin kan sağlar. Flebin ana arterinin korunamaması, flebin distaldeki bölgelerinde iskemik hasara yol açabilir.

Nakil sırasında arterlerin zarar görmesi, flebin dolaşımının ciddi şekilde bozulmasına neden olur. Bu nedenle flebin arteriyel damarları, cerrahi sırasında bükülmeden, sıkışmadan ve hasar almadan nakledilmelidir.

Venöz Dönüş:

Venöz sistem, flebin oksijensiz kanını bölgeden uzaklaştırarak dolaşımın devamlılığını sağlar. Venöz dönüşün yeterli olmadığı durumlarda, flepte kan birikimi ve venöz konjesyon meydana gelir. Bu durum, flebin şişmesine, morarmasına ve dolaşım paterninin bozulmasına yol açar. Uzun süreli venöz konjesyon, dokunun oksijensiz kalmasına ve nekroza neden olabilir. Venöz dönüşün sağlıklı şekilde sürdürülmesi için flebin pozisyonuna ve venöz damar yapısına dikkat edilmelidir.

2. Pedikül Yapısının Özellikleri

Pedikül, flebin beslenme ve dolaşımını sağlayan ana damar yapısıdır ve flebin canlı kalabilmesi için kritik öneme sahiptir. Pedikülün anatomik özellikleri, flebin kanlanma kapasitesini ve metabolik desteğini belirler. Bu nedenle pedikül özelliklerinin değerlendirilmesi, flep cerrahisinde hayati bir adımdır. Pedikül özellikleri genellikle üç ana başlık altında incelenir:

Pedikül Uzunluğu:

Pedikülün uzunluğu, flebin taşıma mesafesini ve hedef bölgeye ulaşma kapasitesini belirler. Kısa pediküllü flepler, genellikle lokal bölgelerdeki doku onarımları için uygundur. Buna karşın uzun pediküllü flepler, daha geniş hareket alanına sahip oldukları için uzak bölgelere nakil gerektiren durumlarda kullanılır. Pedikül uzunluğu, nakil sırasında dolaşımın sürdürülebilirliği açısından dikkatle hesaplanmalıdır.

Pedikül Çapı:

Pedikülün damar çapı, flebe taşınacak kan miktarını doğrudan etkiler. Geniş çaplı pediküller, flebin daha fazla kan almasını sağlayarak canlı kalma oranını artırır. Dar çaplı

pediküller ise flebin dolaşım kapasitesini sınırlayabilir. Bu nedenle pedikül çapı, flebin hayatta kalması açısından dikkatle değerlendirilmelidir.

Damarların Anatomik Özellikleri:

Pedikül içerisindeki arter ve venlerin anatomik yapısı, flebin taşınması sırasında ve sonrasında dolaşımın devamlılığını etkiler. Pediküldeki damarların dallanma yapısı ve elastikiyet özellikleri, flebin yeni yerine adapte olabilmesi açısından önem taşır. Nakil sırasında damarların zarar görmemesi ve optimal pozisyonda tutulması, flebin kanlanmasıyla sürekliliğini sağlar.

3. Operasyon Sonrası Bakım

Flep canlılığını etkileyen diğer bir önemli faktör, postoperatif dönemde uygulanan bakım prosedürleridir. Operasyon sonrası dönemde flebin düzenli olarak kontrol edilmesi, dolaşımın izlenmesi ve gerektiğinde müdahalelerde bulunulması, flebin hayatta kalmasını sağlamak için kritik öneme sahiptir. Özellikle dolaşım bozuklukları veya enfeksiyon riskinin arttığı durumlarda erken müdahale, komplikasyonları önlemede etkili olabilir.

Postoperatif İzlem:

Cerrahi sonrası flebin rengi, sıcaklığı ve dolaşım belirtileri düzenli olarak izlenmelidir. Anormal bir durum gözlemlendiğinde, hızlı müdahale için cerrahi ekip hazır bulunmalıdır.

Yara Bakımı:

Flep bölgesinin hijyenik koşullarda tutulması, enfeksiyon riskini azaltır. Yara bakımının düzenli yapılması, flebin enfeksiyon nedeniyle zarar görmesini önler.

Fizik Tedavi ve Rehabilitasyon:

Flebin yerleştirildiği bölgenin fonksiyonel kapasitesinin artırılması için fizik tedavi yöntemleri uygulanabilir. Bu süreç, flebin hareket yeteneğini ve hedef dokuyla uyumunu güçlendirir.

3. Flep Boyutu ve Şekli

Flep boyutu ve şekli, cerrahinin başarısını etkileyen temel unsurlardan biridir. Flep tasarımında boyut ve şekil, dokunun kanlanma kapasitesi ve metabolik ihtiyaçları ile doğrudan ilişkilidir. Geniş bir yüzey alanına sahip fleplerin, oksijen ve besin gereksinimi daha fazladır. Bu durum, dolaşım sisteminin yetersiz kaldığı durumlarda iskemik hasar riskini artırır. Benzer şekilde, uzun ve ince flepler, pedikül boyunca kanlanmanın uç noktalarda yetersiz kalmasına neden olabilir. Bu nedenle flep tasarımı sırasında boyut ve şekil, flebin dolaşım kapasitesine ve hedef bölgenin gereksinimlerine göre dikkatle planlanmalıdır.

Uzun Flepler

Uzun flepler, genellikle uzak bölgelere taşınması gereken dokuların onarımında tercih edilir. Ancak bu flepler, distal bölgelerde kanlanma problemleri yaşayabilir. Uzun flep tasarımlarında dolaşımın istikrarlı olduğundan emin olunmalı, gerekirse turbosarjlı ya da süpersarjlı tekniklerle desteklenmelidir.

Geniş Flepler

Geniş flepler, büyük yüzey alanlarını kapatmak için kullanılır. Ancak bu fleplerin kanlanma ihtiyaçları da büyüktür ve tek bir pedikülün bu ihtiyacı karşılayamama riski vardır. Bu tür fleplerin başarılı olabilmesi için ek damar anastomozları ile desteklenmesi gerekebilir.

4. Hedef Bölgenin Anatomik Özellikleri

Flep naklinin başarılı olması, taşınacak dokunun hedef bölgeye uygunluğuna da bağlıdır. Hedef bölgenin anatomik yapısı, vasküler özellikleri ve oksijenlenme kapasitesi, flebin yaşayabilirliğini etkileyen önemli faktörlerdir. Yüksek kanlanma özelliğine sahip bir bölgeye nakledilen flepler, genellikle daha yüksek hayatta kalma oranına sahiptir. Ancak, vasküler beslenmenin yetersiz olduğu distal bölgelerde (örneğin alt ekstremitenin uç kısımları) flepler, dolaşım yetersizliği nedeniyle risk altındadır.

Hedef bölgeye uygun flep seçimi yapılırken, dokunun kalınlığı, elastikiyeti ve doku konturları gibi özellikler dikkate alınmalıdır. Bu özellikler, estetik ve fonksiyonel açıdan tatmin edici sonuçlar elde etmek için hayati öneme sahiptir.

5. Cerrahi Teknik ve Deneyim

Flep cerrahisinde kullanılan cerrahi teknikler ve cerrahın deneyimi, operasyonun başarısını doğrudan etkiler. Mikrocerrahi tekniklerin hassasiyetle uygulanması, pedikül yapısının korunması ve flebin doğru pozisyonda yerleştirilmesi kritik öneme sahiptir. Cerrahi sırasında yapılan teknik hatalar, flebin dolaşımını bozarak iskemik hasara ve doku kaybına yol açabilir.

Teknik Hatalar:

- Anastomozların hatalı yapılması,
- Pedikül ekseninin bükülmesi veya sıkışması,
- Flebin nakil sırasında aşırı gergin konumlandırılması gibi durumlar, komplikasyon riskini artırır.

Bu nedenle cerrahi sırasında dikkatli bir planlama ve uygulama yapılması, cerrahın deneyimiyle birleşerek başarıyı önemli ölçüde artırır.

5. Cerrahi Teknik ve Deneyim

Flep cerrahisinde kullanılan cerrahi teknikler ve cerrahın deneyimi, operasyonun başarısını doğrudan etkiler. Mikrocerrahi tekniklerin hassasiyetle uygulanması, pedikül yapısının korunması ve flebin doğru pozisyonda yerleştirilmesi kritik öneme sahiptir. Cerrahi sırasında yapılan teknik hatalar, flebin dolaşımını bozarak iskemik hasara ve doku kaybına yol açabilir.

Teknik Hatalar:

- Anastomozların hatalı yapılması,
- Pedikül ekseninin bükülmesi veya sıkışması,
- Flebin nakil sırasında aşırı gergin konumlandırılması gibi durumlar, komplikasyon riskini artırır.

Bu nedenle cerrahi sırasında dikkatli bir planlama ve uygulama yapılması, cerrahın deneyimiyle birleşerek başarıyı önemli ölçüde artırır.

6. Postoperatif Dönem Bakımı

Flep cerrahisindeki başarı, yalnızca cerrahi süreçle sınırlı değildir. Postoperatif dönem, flebin hayatta kalması ve sağlıklı bir şekilde işlevlerini yerine getirebilmesi açısından büyük önem taşır. Bu süreçte flebin düzenli olarak izlenmesi, dolaşım problemleri ve enfeksiyon gibi komplikasyonların erken dönemde tespit edilmesini sağlar. Zamanında müdahale, komplikasyonların kontrol altına alınmasında kritik rol oynar.

Erken Dönem İzlem

Flebin rengi, sıcaklığı, şişkinliği ve dolaşım belirtileri düzenli olarak kontrol edilmelidir. Bu parametreler, flebin hayatta kalma potansiyelini değerlendirmede yol göstericidir.

Dolaşım İzleme Teknikleri

Doppler ultrasonografi veya laser flowmetre gibi yöntemler kullanılarak flebin dolaşımını sürekli izlenebilir. Bu teknikler, dolaşım bozukluklarını erken aşamada tespit ederek müdahale imkânı sunar.

Komplikasyonların Yönetimi

Postoperatif dönemde dolaşım bozukluğu, enfeksiyon veya nekroz gibi problemler ortaya çıkabilir. Bu durumlarda, flebin revizyonu veya ek cerrahi müdahaleler gerekebilir. Erken tanı ve müdahale, flebin kaybını önlemek açısından hayati öneme sahiptir.

2.6. FLEP YAŞAYABİLİRLİĞİNİ ARTIRMA YÖNTEMLERİ

Flep cerrahisi, dokuların başarılı bir şekilde taşınması ve nakledilen dokuların hayatta kalmasıyla başarılı olur. Ancak flepler, cerrahi işlem sonrasında çeşitli komplikasyonlara maruz kalabilir ve bu durum flebin hayatta kalma oranını etkileyebilir. Bu nedenle flebin yaşayabilirliğini artırmak, cerrahi sürecin temel hedeflerinden biridir. Flep yaşayabilirliğini artırmak için kullanılan yöntemler, cerrahi tekniklerin modifikasyonu, doku hazırlık yöntemleri ve farmakolojik destekle sağlanır. Bu yöntemler, flebin hemodinamik dengesini optimize etmeyi, oksijenlenmesini artırmayı ve dolaşım bozukluklarını önlemeyi hedefler.

Flep yaşayabilirliğini artırmaya yönelik yaklaşımlar iki ana kategoride incelenebilir: cerrahi yöntemler ve farmakolojik destek yöntemleri.

2.6.1. Cerrahi Yöntemler

Cerrahi yöntemler, flebin dolaşım kapasitesini artırmayı ve nakledildiği bölgede uzun süre canlı kalmasını sağlamayı amaçlar. Bu teknikler, flebin dolaşımını güçlendiren, oksijen ve besin akışını optimize eden modifikasyonları içerir.

2.6.1.1. Geciktirme (delay) yöntemi: Geciktirme yöntemi, flebin dolaşımını artırmak ve oksijenlenmesini iyileştirmek amacıyla kullanılan bir tekniktir. Bu yöntemde, flebin ana besleyici damarları kısmen kesilir veya bölgesel bir iskemik ortam yaratılır. Bu süreç, flebin yeni kapiller ağlar geliştirmesini ve alternatif dolaşım yolları oluşturmasını teşvik eder. Geciktirme yöntemi, flebin nakledilmeden önce metabolik adaptasyonunu sağlamaya yardımcı olur ve dolaşım kapasitesini artırır.

Bu yöntem genellikle geniş yüzey alanına sahip flepler, uzun pediküllü flepler veya dolaşım paterninde risk taşıyan durumlarda kullanılır. Geciktirme işlemi, flebin dolaşım sistemini yeniden düzenleyerek postoperatif dönemde daha iyi sonuçlar elde edilmesini sağlar.

2.6.1.2. Turboşarj ve süperşarj teknikleri: Turboşarj ve süperşarj teknikleri, flebin beslenme kapasitesini artırmak için ek vasküler destek sağlanması esasına dayanır. Bu yöntemlerde flebe ek arter ve ven bağlantıları yapılır, böylece dolaşım paternleri güçlendirilir ve flebin daha geniş alanlarda yaşayabilirliği sağlanır.

Turboşarj Tekniği:

Flebin arteriyel dolaşımını, ek bir arter bağlantısı ile desteklenir. Bu teknik, özellikle uzun ve ince flepler veya dolaşım kapasitesinin düşük olduğu bölgelerde kullanılır. Turboşarj tekniği, flebin distal bölgelerinde iskemik hasar riskini azaltır ve kanlanmayı artırır.

Süperşarj Tekniği

Süperşarj tekniği, flebin dolaşım kapasitesini maksimum seviyeye çıkarmak amacıyla hem ek arter hem de ek ven bağlantılarının yapılmasını içeren bir yöntemdir. Bu yaklaşım, flebin taşıma sonrası beslenme kapasitesini artırarak, geniş alanların kanlanmasını ve beslenmesini optimize eder. Süperşarj tekniği özellikle geniş yüzey alanlı flepler veya dolaşım bozukluğu riski yüksek olan durumlarda uygulanır. Bu yöntemle, flebe hem arteriyel hem de venöz destek sağlanarak dolaşımın sürekliliği ve dokunun canlılığı önemli ölçüde korunur.

Hipotermi Uygulaması

Hipotermi uygulaması, flebin metabolik gereksinimlerini azaltarak dolaşım bozukluğu riskini en aza indirmek için kullanılan etkili bir tekniktir. Bu yöntemde, flep nakil sırasında veya sonrasında kontrollü bir şekilde soğutulur. Bu soğutma işlemi, dokunun oksijen ve besin ihtiyacını düşürerek, dolaşımında meydana gelebilecek aksaklıkların yaratacağı zararları önlemeye yardımcı olur. Hipotermi, özellikle uzun süreli transfer işlemleri veya dolaşım yetersizliği riski taşıyan flepler için tercih edilen bir yöntemdir. Bu uygulama, doku canlılığını desteklerken, komplikasyon riskini de minimize eder.

2.6.2. Farmakolojik Yöntemler

Farmakolojik ajanlar, fleplerin dolaşımını optimize etmek, mikrodamar yapısını korumak ve tromboz riskini azaltmak amacıyla sıklıkla kullanılan yardımcı tedavi yöntemleridir. Bu ajanlar, flebin hayatta kalma oranını artırarak cerrahi başarıyı destekler. Fleplerde tromboz, iskemik hasar veya dolaşım bozukluğu riski yüksek olduğunda, farmakolojik müdahaleler flebin hem arteriyel hem de venöz beslenme kapasitesini artırmak için kritik bir rol oynar.

Farklı farmakolojik ajanların kullanımına bağlı olarak, flebin dolaşımı desteklenir ve komplikasyon riskleri en aza indirilebilir. Aspirin ve rivaroxaban gibi antitrombotik ajanlar bu konuda öne çıkan örneklerdendir ve flep cerrahisinde önemli katkılar sağlar.

2.6.2.1. Antikoagülan ve antitrombosit tedaviler: Flep cerrahisinde sıkça kullanılan farmakolojik ajanlar arasında antikoagülanlar ve antitrombosit ilaçları bulunmaktadır. Bu ilaçlar, flepte mikro damarlarda tromboz oluşumunu engelleyerek dolaşımı destekler ve flebin hayatta kalma oranını artırır. Cerrahi sırasında veya sonrasında uygulanan bu tedaviler, flep nekrozunu önlemek ve beslenme kapasitesini artırmak için tercih edilir.

Aspirin:

Aspirin, flep cerrahisinde trombosit agregasyonunu inhibe ederek flebin dolaşımını destekleyen etkili bir antitrombosit ajandır. Tromboksan A2 üretimini inhibe eden aspirin, trombositlerin damar duvarına yapışmasını ve pıhtı oluşumunu engeller. Aspirin, özellikle postoperatif dönemde arteriyel dolaşımın korunmasında önemli bir role sahiptir. Cerrahi sonrası düşük doz aspirin (30-150 mg/gün) kullanımı, fleplerin hem arteriyel hem de venöz dolaşımını destekler ve komplikasyon riskini azaltır.

Aspirin Kullanımına İlişkin Öneriler:

- Dozaj: Genellikle düşük dozda (75-150 mg/gün) cerrahiden önce başlanır ve operasyon sonrası devam edilir.
- Kombinasyon: Diğer antikoagülanlarla birlikte kullanıldığında sinerjik etki yaratabilir; ancak bu kombinasyonların kanama riskini artırabileceği göz önünde bulundurulmalıdır.

Rivaroksaban:

Rivaroksaban, seçici bir faktör Xa inhibitörü olarak trombin üretimini engeller ve tromboz riskini azaltır. Aspirine göre daha sistemik bir antikoagülan etkisi bulunan rivaroksaban, flep cerrahisinde arteriyel ve venöz dolaşımı desteklemek amacıyla kullanılabilir. Düşük dozlarda dahi etkili olan rivaroksaban, özellikle tromboz riski yüksek olan hastalarda güvenli bir seçenek sunar.

Rivaroksaban Kullanımına İlişkin Öneriler:

- Dozaj: Genellikle 3 mg/gün dozunda uygulanır. Cerrahiden önce başlanarak postoperatif dönemde devam edilir.
- Yan Etkiler: Kanama riski taşır; bu nedenle dikkatli izlenmeli ve hastanın kanama profili değerlendirilmelidir.

2.6.2.2. Vazodilatörler: Vazodilatörler, flebin kanlanmasını artırarak dokuya ulaşan oksijen ve besin miktarını yükselten önemli ilaçlardır. Bu ajanlar, damarların genişlemesini teşvik ederek flebin dolaşım kapasitesini güçlendirir ve iskemi riskini en aza indirir. Özellikle dolaşım bozukluğu riski taşıyan fleplerde, vazodilatörlerin kullanımı flebin hayatta kalma oranını artırmada etkili bir yöntemdir.

Nitrogliserin ve İzosorbid Dinitrat:

Nitrogliserin ve izosorbid dinitrat, arteriyel damarların genişlemesini sağlayarak flepteki kan akışını artıran güçlü vazodilatörlerdir. Bu ilaçlar, flebin beslenmesini iyileştirirken dolaşım paterninde kesintisiz bir akış sağlar ve iskemi kaynaklı doku hasarını önler. Ayrıca, bu ajanların damar üzerindeki rahatlatıcı etkisi, flep cerrahisinde dolaşımı desteklemek için sıklıkla tercih edilmelerine neden olur.

2.6.2.3. Antioksidan ve antiinflamatuvar ajanlar: Flep cerrahisi sırasında dokunun oksidatif stres ve inflamasyona maruz kalması, flebin hayatta kalma oranını olumsuz etkileyebilir. Antioksidan ve antiinflamatuvar ilaçlar, bu süreçlerin etkilerini hafifleterek doku bütünlüğünü korumakta ve flebin metabolik ihtiyaçlarını düzenlemekte önemli bir rol oynar. Bu ajanların kullanımı, flebin iyileşme sürecini hızlandırırken komplikasyon risklerini de azaltır.

Vitamin C ve E:

Vitamin C ve E, güçlü antioksidan özelliklere sahip iki temel vitamindir. Bu vitaminler, flebin oksidatif stres altındaki dayanıklılığını artırır ve serbest radikallerin neden olduğu doku hasarını azaltır. Ayrıca, vitaminlerin inflamasyonu azaltıcı etkisi sayesinde, flebin beslenmesi ve doku bütünlüğü korunarak cerrahi başarı oranı artırılabilir. Vitamin C'nin kapiller stabiliteyi desteklemesi ve vitamin E'nin hücre zarını koruyucu etkisi, flep cerrahisinde etkili bir kombinasyon sunar.

2.7. CERRAHİ MODEL

Bu çalışmada, aspirin ve rivaroksaban tedavilerinin, sıçan sırtında oluşturulan random dolaşımli deri flebi modelinde flep yaşayabilirliği üzerindeki etkileri araştırılmıştır. Bu amaçla, ilk olarak McFarlane tarafından tanımlanan ve daha sonra Adamson tarafından kaudal bazlı olarak uyarlanan random dolaşımli deri flebi modeli tercih edilmiştir. Kaudal bazlı form, standardizasyon açısından daha kullanışlı bir model olarak kabul edilmektedir. Bu modelde, flepler belirgin bir aksiyel damar yapısından yoksundur ve beslenme, yalnızca random kapiller ağlar üzerinden sağlanmaktadır.

Deneylerde, genellikle 9x3 cm veya 6x2 cm boyutlarında deri segmentleri hazırlanmış ve flebin distal bölgelerinde beslenme yetersizliği nedeniyle sıkça nekroz gelişimi gözlemlenmiştir. Bu durum, farmakolojik ajanların etkilerini test etmek için uygun bir fırsat sunar. Özellikle aspirin ve rivaroksaban gibi antikoagülan ve antitrombotik ilaçların, flep nekrozunu azaltma potansiyelleri bu model üzerinden incelenmiştir.

Modelin temel avantajı, farmakolojik ajanların flep üzerinde yarattığı dolaşım desteğini doğrudan değerlendirme olanağı sunmasıdır. Aspirin, trombosit agregasyonunu inhibe ederek damar tıkanıklığını önlerken, rivaroksaban, faktör Xa inhibisyonu yoluyla koagülasyon sürecini baskılar. Bu özellikleriyle her iki ilaç da flep yaşayabilirliğini artırma potansiyeline sahiptir. Kullanılan bu cerrahi model, farmakolojik tedavi seçeneklerini karşılaştırmak için ideal bir yapı sağlayarak objektif değerlendirmelere imkân tanımaktadır.

2.8. RİVAROKSABAN ETKİ MEKANİZMASI VE KULLANIMI

Rivaroksaban, seçici bir Faktör Xa inhibitörü olarak etkili bir antikoagülan ajandır. Bu ilaç, tromboz ve embolik olayların önlenmesinde önemli bir rol oynar ve pıhtılaşma sürecinin kritik bir aşamasını hedef alır. Rivaroksaban, Faktör Xa'yı doğrudan inhibe ederek trombin oluşumunu ve dolayısıyla fibrin pıhtılarının oluşumunu engeller. Bu etkisi sayesinde hem venöz hem de arteriyel tromboz riskini

azaltır. Rivaroksaban, heparin türevlerinden farklı olarak antitrombin III'e bağlanma gerektirmeden doğrudan Faktör Xa üzerinde etki gösterir. Bu özellik, ilacın farmakokinetik ve farmakodinamik profilini iyileştirir ve kullanımını daha esnek hale getirir. [19,20]

Rivaroksabanın oral yolla alınabilir olması, diğer parenteral antikoagülanlarla kıyaslandığında önemli bir avantajdır. Bu, hastalarda uzun süreli tedaviye uygunluk ve yaşam kalitesinde artış sağlar. İlacın standart dozlarda etkili olması, rutin laboratuvar izleme gerektirmemesi ve kısa yarı ömrü, rivaroksabanın klinik uygulamalarda tercih edilme nedenleri arasında yer alır.

Rivaroksabanın Etki Mekanizması

Rivaroksaban, serin proteaz Faktör Xa'nın aktif bölgesine bağlanarak etkisini gösterir. Faktör Xa, protrombinin trombine dönüşümünden sorumludur ve bu süreç, pıhtılaşma kaskadının merkezi bir noktasıdır. Rivaroksaban, bu enzimi inhibe ederek trombin üretimini durdurur, dolayısıyla fibrin oluşumunu ve trombüs gelişimini önler. Bu inhibisyon, özellikle mikrodamar yapılarında trombotik olayların önlenmesi açısından kritik öneme sahiptir.

Rivaroksabanın seçici etkisi, sadece Faktör Xa üzerinde yoğunlaşarak diğer pıhtılaşma faktörleri üzerinde minimum etki yaratmasını sağlar. Bu durum, ilacın düşük kanama riskiyle birlikte güvenli bir antikoagülan tedavi seçeneği sunmasına olanak tanır. [19,20]

Rivaroksabanın Klinik Kullanım Alanları

Rivaroksaban, çeşitli tromboembolik hastalıkların tedavisinde ve profilaksisinde geniş bir kullanım alanına sahiptir. Derin ven trombozu (DVT), pulmoner emboli (PE), atriyal fibrilasyonla ilişkili inme ve tromboz riskinin azaltılması gibi durumlarda etkinliği kanıtlanmıştır. Ayrıca ortopedik cerrahi sonrası venöz tromboz gelişimini önlemek için profilaktik olarak sıklıkla kullanılmaktadır.

- Derin Ven Trombozu (DVT): Rivaroksaban, alt ekstremitelerde gelişen venöz trombozların tedavisinde etkili bir antikoagülan ajandır. Rekürren tromboz riskini azaltarak hastaların uzun vadeli iyileşme sürecini destekler.

- Pulmoner Emboli (PE): Pulmoner emboli tedavisinde, rivaroksaban trombüs oluşumunu durdurarak embolik olayların ilerlemesini engeller ve tekrarlama riskini düşürür.

- Atrial Fibrilasyon: Nonvalvüler atriyal fibrilasyonlu hastalarda inme ve sistemik emboli riskini azaltmak amacıyla kullanılır. Faktör Xa inhibisyonu yoluyla etkili bir antikoagülasyon sağlar.

- Ortopedik Cerrahi Profilaksisi: Kalça ve diz protezi gibi büyük ortopedik cerrahi girişimlerden sonra gelişebilecek venöz tromboz riskini önlemek için kullanılır. Bu uygulama, özellikle uzun süreli hareketsizlik durumlarında tromboz riskini minimize eder. [19,20]

Deneysel Çalışmalarda Rivaroksabanın Kullanımı

Deneysel araştırmalarda rivaroksaban, flep cerrahisinde doku nekrozu riskini azaltmak ve flebin hayatta kalma oranını artırmak amacıyla değerlendirilmiştir. Flep modelinde, ilacın trombüs oluşumunu önlemedeki etkinliği hem arteriyel hem de venöz dolaşımı destekleme kapasitesiyle ilişkilidir. Özellikle mikrodamar düzeyinde tromboz gelişiminin sık görüldüğü random dolaşımli flep modellerinde rivaroksaban, dolaşımı stabilize ederek nekrozu önlemektedir.

Uygulama Yöntemi ve Dozaj

Deneysel çalışmalar, rivaroksabanın sıçanlar üzerinde oral yolla uygulanabileceğini göstermiştir. Bu yöntem, ilacın sistemik biyoyarlanımını artırarak etkili bir antikoagülan profil sağlar. Standart doz olarak genellikle 3 mg/kg dozunda uygulanır ve ilaç, cerrahi işlemden 24 saat önce başlanarak postoperatif dönemde düzenli olarak devam ettirilir.

- Dozaj: Deneysel sıçan modellerinde önerilen doz, 3 mg/kg olarak belirlenmiştir.

- Uygulama Süresi: Operasyondan önce başlayarak postoperatif dönemde 7 gün boyunca uygulanır. Bu süre, ilacın tromboz oluşumunu önleme etkisini optimize etmek için idealdir.

Flep Cerrahisinde Kullanımı

Flep cerrahisinde rivaroksaban, mikrocerrahi sırasında tromboz riskini azaltmak, flebin dolaşımını desteklemek ve nekroz gelişimini önlemek amacıyla kullanılır. Seçici Faktör Xa inhibitörü olması sayesinde, ilacın dokuya zarar vermeden antikoagülan etki göstermesi önemli bir avantajdır. Bu özellikler, rivaroksabanı flep cerrahisi için güvenli ve etkili bir tedavi seçeneği haline getirmektedir.

2.9. HİPOTEZ

Bu çalışmada, kullanılan farmakolojik ajanların sıçan sırtında oluşturulan random paternli deri flebi modelinde flep yaşama oranını olumlu yönde etkilediği varsayılmaktadır. Özellikle aspirin ve rivaroksaban gibi antikoagülan ajanların, flebin distal kısmında meydana gelebilecek nekroz oranını azaltma potansiyeline sahip olduğu öngörülmektedir.

Hipotezimiz, rivaroksabanın seçici Faktör Xa inhibitörü olarak gösterdiği etkili antikoagülan özellikleri sayesinde trombin oluşumunu engelleyerek flep dolaşımını stabilize edeceği ve nekroz oranını aspirin ile karşılaştırıldığında daha etkin bir şekilde azaltacağı yönündedir. Bu doğrultuda, rivaroksaban tedavisinin flep cerrahisinde yenilikçi ve güvenilir bir tedavi protokolü olarak uygulanabilirliği araştırılacaktır.

Araştırma Amaçları

1. Birincil Amaç: Aspirin ve rivaroksabanın sıçan random paternli sırt flebi modelinde flep nekrozu ve doku bütünlüğü üzerindeki etkilerini karşılaştırmak. Rivaroksabanın flep cerrahisindeki kullanılabilirliğini ve etkinliğini değerlendirmek.

2. İkincil Amaç: Aspirin ve rivaroksabanın flep üzerindeki mikrovasküler yapı, inflamasyon, doku vaskülarizasyonu ve neovaskülarizasyon üzerindeki etkilerini incelemek. Her iki ajanın doku yaşama oranları üzerindeki farklılıklarını belirlemek.

Bu araştırmanın sonucunda, flep nekrozunun azaltılmasıyla cerrahi komplikasyonların önlenmesi, ek tedavi gereksinimlerinin azaltılması ve flep cerrahisinde kullanılan farmakolojik ajanlara dair yeni bir perspektif geliştirilmesi hedeflenmektedir.



3. GEREÇ VE YÖNTEM

Bu çalışma, aspirin ve rivaroksaban tedavilerinin sıçan sırtında oluşturulan random dolaşimli deri flebi modelinde flep yaşayabilirliği üzerindeki etkilerini araştırmak amacıyla yapılmıştır. Çalışma, Sağlık Bilimleri Üniversitesi Ankara Eğitim ve Araştırma Hastanesi Hüsnü Sakal Deneysel ve Klinik Araştırma Merkezi (DEKAM)'da gerçekleştirilmiştir.

Araştırmada, 2 ila 4 aylık, ortalama 200-250 gram ağırlığındaki toplam 24 adet erkek Sprague Dawley cinsi sıçan kullanılmıştır. Denekler, uluslararası standartlara uygun barınma koşullarında, 22-24°C sıcaklıkta ve 12 saatlik aydınlık-karanlık döngüsü sağlanacak şekilde tutulmuştur. Sıçanlar deney süresince standart yem ve musluk suyu ile beslenmiş, beslenme düzeninde herhangi bir değişiklik yapılmamıştır.

3.1. DENEK GRUPLARI

Çalışma kapsamında kullanılan 24 adet sıçan, rastgele seçilerek her grupta 8 sıçan olacak şekilde üç gruba ayrılmıştır:

1. Grup A (Kontrol Grubu):

Bu gruptaki sıçanlara random paternli deri flebi oluşturulmuş, ancak herhangi bir farmakolojik tedavi uygulanmamıştır. Operasyon sonrası sıçanlara sadece serum fizyolojik (0.9% NaCl) subkutan yolla verilmiştir.

2. Grup B (Aspirin Grubu):

Bu gruptaki sıçanlarda random paternli deri flebi oluşturulduktan sonra aspirin tedavisi uygulanmıştır. Aspirin tedavisi, operasyon öncesinde başlanmış ve sıçanlara ağızdan (oral yolla) günde 50 mg/kg dozunda 7 gün boyunca verilmiştir.

3. Grup C (Rivaroksaban Grubu):

Bu gruptaki sıçanlarda random paternli deri flebi oluşturulduktan sonra rivaroksaban tedavisi uygulanmıştır. Rivaroksaban tedavisi, operasyon öncesinde başlanmış ve sıçanlara ağızdan (oral yolla) günde 3 mg/kg dozunda 7 gün boyunca verilmiştir.

3.2. CERRAHİ TEKNİK

Cerrahi işlemler, tüm sıçanlara genel anestezi altında uygulanmıştır. Anestezi sağlamak için sıçanlara intramüsküler yolla ketamin (50 mg/kg) ve ksilazin (5 mg/kg) kombinasyonu uygulanmıştır. Operasyon öncesinde sıçanların sırt bölgesi dikkatlice traş edilmiş ve %10 povidon-iyot ile dezenfekte edilmiştir. Cerrahi alan, steril örtüler kullanılarak izole edilmiştir.

Her gruptaki sıçanlarda, sırt bölgesinden kaudal bazlı random paternli bir deri flebi oluşturulmuştur. Flepler, 3x9 cm boyutlarında olacak şekilde, belirlenen anatomik sınırlar içinde tam kat disseke edilmiştir. Flep alanı, omuzların hemen altından başlayıp sırtın orta hattından kaudal bölgeye kadar uzanacak şekilde tasarlanmıştır. Kaudal bazlı flep tercih edilmesinin temel nedeni, geniş bir flep alanı oluşturulabilmesi ve distal uçta oluşabilecek nekrozun kolayca değerlendirilebilir olmasıdır.

Disseksiyon işlemi sırasında, flep pedikülü boyunca dikkatli bir cerrahi teknik kullanılarak besleyici damar yapılarına zarar verilmemesi sağlanmıştır. Besleyici damarların bükülmesi, kesilmesi veya herhangi bir şekilde dolaşımın bozulmasına neden olabilecek durumlar titizlikle önlenmiştir. Flep, çevre dokulardan tamamen serbestleştirildikten sonra, aynı anatomik pozisyonda yerine adapte edilmiştir. Flep kenarları, 4/0 polipropilen sütür kullanılarak cilt üstü dikişlerle tespit edilmiştir. Dikiş sırasında flebin damar yapılarının zarar görmemesi, gerginlik oluşmaması ve flebin doğal anatomik konturuna uygun şekilde yerleştirilmesi için özen gösterilmiştir.

Bu yöntem, flep cerrahisi sonrası oluşabilecek dolaşım bozukluklarını ve nekroz oranlarını değerlendirmek için güvenilir bir model sunmaktadır. Çalışma boyunca tüm işlemler, cerrahi standartlara uygun olarak gerçekleştirilmiş ve komplikasyonların en aza indirilmesi için gerekli önlemler alınmıştır.

Postoperatif dönemde, tüm sıçanlar operasyon sonrası 24 saat boyunca bireysel kafeslerde tutulmuş ve çevresel faktörlerden korunarak dikkatle gözlemlenmiştir. Bu süreçte, sıçanlara herhangi bir analjezik ya da antibiyotik tedavisi uygulanmamış, yalnızca doğal iyileşme süreçlerinin izlenmesine odaklanılmıştır. Günlük olarak dikiş bölgeleri kontrol edilmiş ve enfeksiyon ya da dikiş açılması gibi komplikasyonların olup olmadığı değerlendirilmiştir.

Operasyondan bir hafta sonra, sıçanlar tekrar genel anestezi altında incelenmiştir. Bu aşamada, sıçanlara intramüsküler olarak ketamin (50 mg/kg) ve ksilazin (5 mg/kg) kombinasyonu uygulanmıştır. Anestezi altında, flep bölgeleri makroskopik olarak dikkatle incelenmiş, fleplerin rengi, doku bütünlüğü ve nekroz oranı değerlendirilmiş ve detaylı bir kayıt sağlamak amacıyla fotoğraflanmıştır. Bu makroskopik değerlendirme, farmakolojik müdahalelerin etkilerinin görsel olarak karşılaştırılmasını mümkün kılmıştır.

Makroskopik incelemenin ardından, flep canlılığını ve kanlanma durumunu daha hassas bir şekilde değerlendirebilmek için nükleer sintigrafi yöntemi uygulanmıştır. Bu teknik sayesinde, fleplerin vaskülarizasyon durumu ve dolaşım paternleri detaylı olarak analiz edilmiştir. Nükleer sintigrafiden elde edilen sonuçlar, farmakolojik tedavi gruplarının etkilerinin bilimsel olarak karşılaştırılması amacıyla kullanılmıştır.

Nükleer sintigrafi işlemi tamamlandıktan sonra sıçanlar, yüksek doz ketamin (100 mg/kg, intramüsküler) ile kurban edilmiştir. Kurban işleminin ardından, flep dokuları dikkatlice çıkarılarak histopatolojik inceleme için uygun koşullarda muhafaza edilmiş ve patoloji laboratuvarına gönderilmiştir. Flep dokuları, vaskülarizasyon, inflamasyon ve doku nekrozu gibi parametreler açısından detaylı bir şekilde

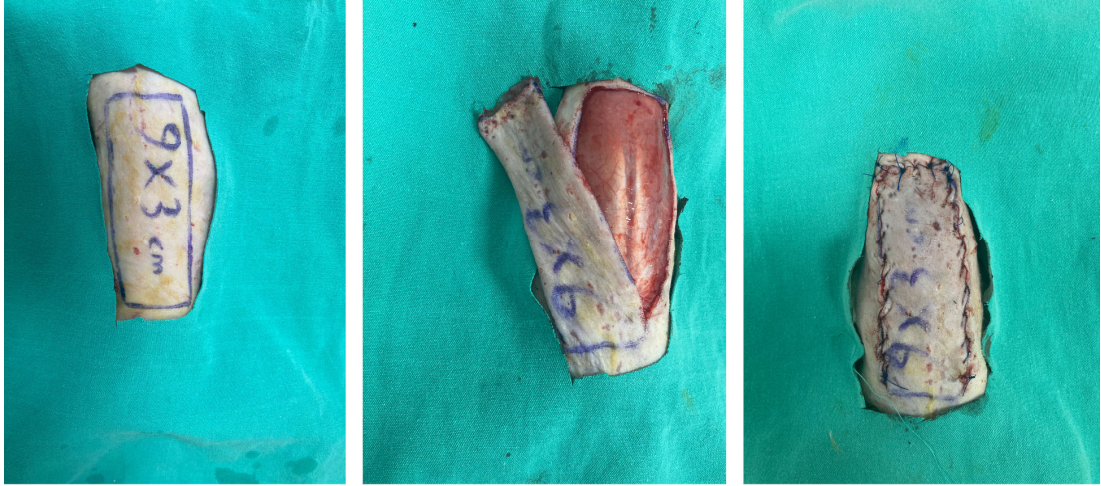incelenmiş ve sonuçlar, farmakolojik tedavi gruplarının etkilerinin değerlendirilmesine yönelik analizlere dahil edilmiştir.

3.3. FLEPLERİN FOTOĞRAFLANMASI VE DEĞERLENDİRİLMESİ

Operasyondan bir hafta sonra, sıçanlar genel anestezi altında iken flep bölgelerinin detaylı bir şekilde değerlendirilmesi amacıyla standart yöntemlerle fotoğraflanmıştır. Fotoğraf çekimleri, sıçanların sırt bölgesindeki belirli referans noktalarına göre sabit bir pozisyonda gerçekleştirilmiştir. Her bir flep, 50 cm mesafeden, sabit bir açı ve pozisyon korunarak görüntülenmiştir. Doğru ölçümler yapabilmek için sıçanların yanına bir cetvel yerleştirilmiş, böylece fotoğraflarda referans alınabilecek bir ölçek sağlanmıştır. [Şekil 4,5]

Çekilen fotoğraflar, daha sonra kör bir gözlemci tarafından incelenmiş ve analiz edilmiştir. Görsellerin değerlendirilmesi için ImageJ yazılımı kullanılmıştır. Bu yazılım aracılığıyla her bir flebin toplam yüzey alanı ve nekrotik alanı detaylı bir şekilde ölçülmüştür. Nekrotik alanlar, doku sertliği, renk değişiklikleri ve soğuma gibi parametrelere dayanarak tanımlanmıştır. Her flep için hesaplanan nekrotik alan yüzdesi, toplam flep yüzey alanına oranlanmış ve gruplar arasında kıyaslama yapılmıştır.

ImageJ programı yardımıyla gerçekleştirilen analizlerde, fleplerin canlı ve nekrotik doku bölgeleri renk ayrımı yapılarak tespit edilmiştir. Bu sayede, nekrotik dokunun boyutu ve oranı hassas bir şekilde ölçülerek her bir gruptaki flep sağkalım performansı detaylı bir şekilde değerlendirilmiştir. Elde edilen sonuçlar, gruplar arası istatistiksel karşılaştırmalarda kullanılmak üzere kaydedilmiştir.



Şekil 4. Mcfarlane dizaynı, A) 9x3 cm boyutunda kaudal bazlı random deri Flebinin dizaynı B) Flep elevasyonu C) Flep 4-0 prolene suturelerle inset sonrası

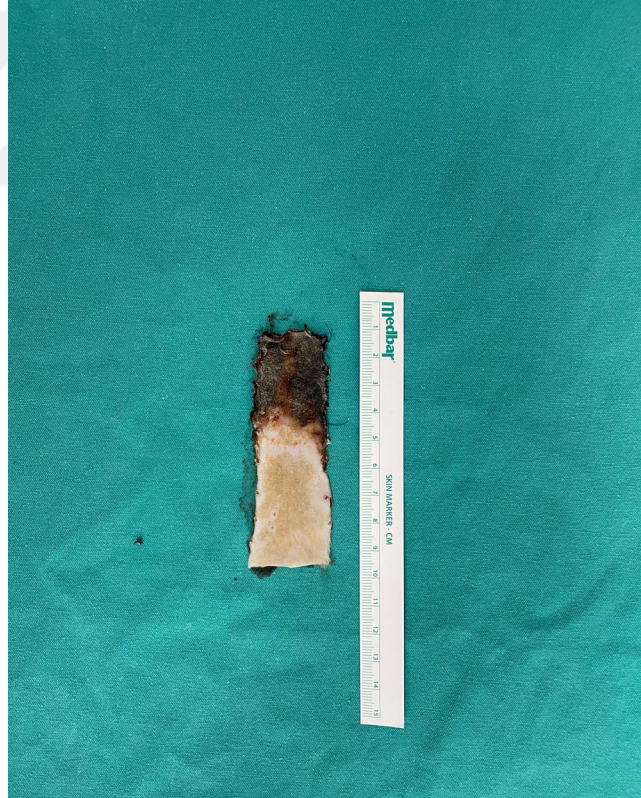3.4. RADYONÜKLİD SİNTİGRAFİK İNCELEME

Radyonüklid sintigrafik inceleme, sıçanların cerrahi işlem sonrası flep alanındaki kan akışını ve canlılık oranını değerlendirmek için gerçekleştirilmiştir. Sıçanlar genel anestezi altındayken prone pozisyonda yerleştirilmiş ve cerrahi alanın temizliği için %10 povidon-iyot solüsyonu kullanılarak sterilizasyon sağlanmıştır. Sıçanların dört ekstremitesi sabitlenmiş ve sintigrafik görüntülemenin doğruluğunu artırmak amacıyla flep alanının altına kurşun bir plaka yerleştirilmiştir. Bu plaka, flep alanındaki radyoaktif sinyalleri alttaki dokulardan gelen sinyallerden ayırarak yalnızca flebin dolaşımını değerlendirmeye olanak tanımıştır. Böylece flebin canlılık durumu net bir şekilde belirlenmiştir.

Flebin kraniyal sınırını işaretlemek için teknesyum-99m perteknetat ile emdirilmiş pamuk kullanılmış ve bu pamuk, enjektör yardımıyla flebin kraniyal sınırına yerleştirilmiştir. Sıçanlar gama kamera cihazının kolimatör ünitesi altına sabitlendikten sonra, kuyruk veninden intravenöz yolla 1 mCi teknesyum-99m perteknetat enjeksiyonu yapılmıştır. Radyoaktif madde, %0,5 sodyum klorür içinde çözülerek uygulanmış ve madde dağılımının sağlanması için kısa bir bekleme süresi tanınmıştır.

Kan göllenme fazı tamamlandıktan sonra, sintigrafik görüntüleme gama kamera ile gerçekleştirilmiştir. Her sıçan için, 256x256 matriks çözünürlüğünde ve 5 dakikalık süreyle pinhole kolimatör kullanılarak görüntüler kaydedilmiştir. Görüntüleme sırasında kolimatör pozisyonu sabit tutulmuş ve elde edilen görüntülerde teknesyum-99m alımının olmadığı bölgeler nekrotik alanlar olarak tanımlanmıştır. Bu yöntem, flebin canlı, nekrotik ve total alanlarının açık bir şekilde ayırt edilmesine olanak tanımıştır.

Elde edilen sintigrafik görüntüler, özel bir görüntü analizi yazılımı kullanılarak değerlendirilmiştir. Yazılım, flebin yaşayan doku, nekrotik alan ve total yüzey alanını yüzdesel olarak hesaplamıştır. Bu analiz, farmakolojik tedavi grupları arasındaki farkları karşılaştırmak ve flep canlılığını değerlendirmek için kritik bir veri seti sağlamıştır.




Şekil 5. Eksize edilmiş flep alan ölçümü için eksize edilmiş görüntüsü

3.5. PATOLOJİK DEĞERLENDİRME

Sıçanların sakrifiye edilmesinin ardından, flep dokuları dikkatlice çıkarılmış ve patolojik inceleme için %10'luk nötral tamponlu formalin solüsyonuna yerleştirilmiştir. Örnekler, sabitleme sürecini takiben kimyasal kalıntıları temizlemek amacıyla bir gece süreyle akan su altında bekletilmiştir. Bu işlem sonrası doku örnekleri, standart patolojik işleme alınarak kademeli alkol serilerinden (%50, %75, %96, %100) ve ardından ksilen çözeltilerinden geçirilmiş, böylece dehidrasyon işlemi tamamlanmıştır. Dehidrasyon sürecinin ardından dokular, parafin bloklara gömülerek ileri incelemeye hazırlanmıştır.

Parafin bloklardan 5 µm kalınlığında kesitler, Leica RM 2125 RT mikrotomu ile alınmış ve lamlara yerleştirilmiştir. Her bir örnekte ilk üç kesit ve ardından her onuncu kesit analiz için toplanmıştır. Hazırlanan kesitler, alkol ve ksilen serilerinden geçirilerek temizlenmiş ve dokuların detaylarının daha net bir şekilde incelenmesi için hematoksilin-eozin (HE) ve trikrom boyama yöntemleriyle boyanmıştır.

Boyanan doku kesitleri, yüksek çözünürlüklü bir ışık mikroskobu (Olympus DP-73 kamera ve Olympus BX53-DIC mikroskop; Tokyo, Japonya) kullanılarak incelenmiştir. Histopatolojik analizlerde damarlanma (vaskülarizasyon), inflamasyon, ödem ve nekroz gibi temel parametreler değerlendirilmiştir.



Şekil 6. Radyonüklid sintigrafik inceleme görüntüsü

Vaskülarizasyon Değerlendirmesi

Flebin sağlıklı geçiş bölgelerinde, X10 büyütme alanı içerisinde yer alan papiller dermisteki damarlar sayılmış ve bu bölgelerdeki ortalama damar yoğunluğu hesaplanmıştır. Bu değerlendirme, flebin beslenme kapasitesinin doğrudan bir göstergesi olarak ele alınmıştır.

İnflamasyon, Ödem ve Nekroz Değerlendirmesi

Bu parametrelerin incelenmesi için aşağıdaki skortlama sistemi uygulanmıştır:

- 0: Yok
- 1: Hafif

- 2: Orta
- 3: Şiddetli
- 4: Çok şiddetli

Tüm incelemeler, deney gruplarını bilmeyen ve körleme yöntemiyle çalışan aynı uzman patolog tarafından yapılmıştır. Bu yaklaşım, elde edilen verilerin tarafsız ve objektif bir şekilde analiz edilmesini sağlamıştır. Her bir gruptaki histopatolojik farklılıklar detaylı olarak kayıt altına alınmış ve istatistiksel olarak değerlendirilmiştir.

3.6. İSTATİSTİKSEL ANALİZ

Elde edilen tüm veriler, SPSS Statistics 23.0 yazılımı kullanılarak analiz edilmiştir. Sürekli değişkenlere ilişkin tanımlayıcı istatistikler, ortalama, standart sapma, medyan, birinci ve üçüncü çeyrek değerleri olarak ifade edilmiştir. Kategorik değişkenlerin dağılımı ise yüzdelik oranlar şeklinde belirlenmiş ve bu veriler pasta grafiklerle görselleştirilmiştir.

Deney grupları A, B ve C olarak üç kategoriye ayrılmış ve her grup 8 sıçandan (n=8) oluşmuştur. Sürekli değişkenlerin analizi sırasında, verilerin normal dağılım göstermediği tespit edildiği için parametrik olmayan test yöntemleri tercih edilmiştir. Gruplar arasındaki farklılıkların belirlenmesi için Kruskal-Wallis testi kullanılmıştır. İstatistiksel olarak anlamlı bir fark belirlendiğinde, bu farkın hangi gruplar arasında olduğunu saptamak amacıyla Dunn-Bonferroni çiftli karşılaştırma testi uygulanmıştır.

Analizlerde, istatistiksel anlamlılık düzeyi $p < 0,05$ olarak kabul edilmiştir. Bu eşik değerinin altında çıkan sonuçlar, istatistiksel olarak anlamlı kabul edilerek yorumlanmıştır.

3.7. ETİK DURUM

Bu araştırma, S.B.Ü. Ankara Eğitim ve Araştırma Hastanesi Hayvan Deneyleri Yerel Etik Kurulu tarafından incelenmiş ve etik uygunluk onayı alındıktan sonra

gerçekleştirilmiştir (Tarih: 10/08/2023, Toplantı No: 0076, Karar No: 733). Çalışmanın planı, deneysel prosedürlerin bilimsel gerekliliği ve hayvan refahına olan etkileri açısından ayrıntılı şekilde değerlendirilmiş ve onaylanmıştır.

Araştırma sürecinde kullanılan tüm hayvanların hakları, “Laboratuvar Hayvanlarının Bakım ve Kullanım Kılavuzu” (<https://www.nap.edu/catalog/5140/guide-for-the-care-and-use-of-laboratory-animals>) doğrultusunda korunmuştur. Bu kılavuz, deney hayvanlarının sağlığı ve refahını en üst düzeyde tutmayı amaçlayan uluslararası standartları ve etik ilkeleri içermektedir. Çalışma boyunca uygulanan tüm prosedürler, bu kılavuzda belirtilen etik kurallar ve hayvan refahına uygunluk ilkeleri çerçevesinde titizlikle yürütülmüştür.

4. BULGULAR

4.1. FOTOĞRAFİK İNCELEME SONUÇLARI

Random paternli flep modeli kullanılarak yapılan çalışmada, fleplerdeki nekrotik alan yüzdeleri gruplar arasında karşılaştırılmıştır. Levene's Testi ($p=0.241$) sonuçlarına göre, varyanslar homojen bulunmuş ve gruplar arasındaki farkların değerlendirilmesi amacıyla ANOVA testi uygulanmıştır. ANOVA analizinden elde edilen sonuçlar ($p=0.000$), gruplar arasında istatistiksel olarak anlamlı farklılıklar olduğunu göstermiştir.

Post-hoc Bonferroni testi sonuçlarına göre:

- Kontrol grubu ile Aspirin grubu arasında ($p=0.045$) anlamlı bir fark bulunmuştur.
- Rivaroksaban grubu ile Kontrol grubu arasında ($p=0.001$) istatistiksel olarak güçlü bir fark gözlenmiştir.
- Aspirin ve Rivaroksaban grupları arasında da ($p=0.005$) belirgin bir farklılık tespit edilmiştir.

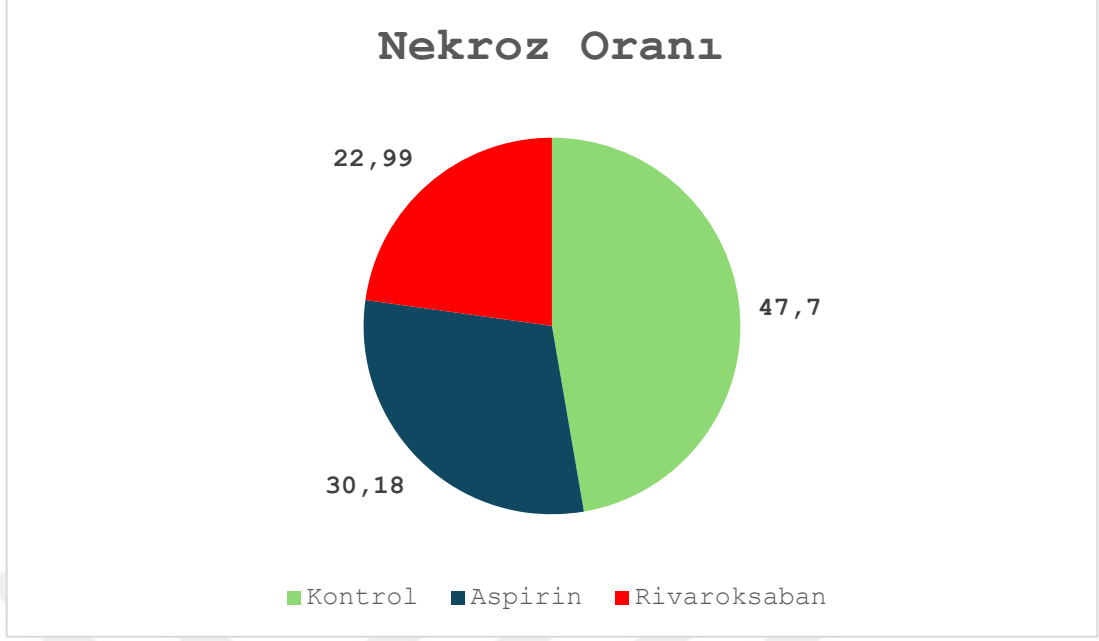
Bu bulgular, Rivaroksaban grubunun hem kontrol hem de aspirin gruplarına kıyasla nekrotik alan yüzdesini azaltmada daha etkili olduğunu göstermektedir. Özellikle Rivaroksaban'ın nekroz oluşumunu azaltıcı etkisinin, flep canlılığını desteklemede ve cerrahi sonrası doku kaybını önlemede güçlü bir seçenek olduğunu düşündürmektedir.

Aspirin grubunda, kontrol grubuna kıyasla anlamlı bir iyileşme görülmele birlikte, bu etkinin Rivaroksaban kadar güçlü olmadığı belirlenmiştir. Ancak, Aspirin'in kontrol grubuna kıyasla nekrotik alan azaltımı üzerindeki etkisi, klinik olarak dikkate değer bulunmuştur.

Sonuç olarak, Rivaroksaban'ın, flep nekroz oranını azaltmada anlamlı bir üstünlük sağladığı ve cerrahi sonrası operasyon başarısını artırıcı bir potansiyel taşıdığı görülmektedir.

Toplam flep alanı açısından yapılan Levene's testi ($p=0.652$), gruplar arasındaki varyansların homojen olduğunu göstermiştir. Ancak, bu parametre için gerçekleştirilen ANOVA testi sonucunda $p=0.987$ olarak bulunmuştur. Bu sonuç, gruplar arasında toplam flep alanı bakımından istatistiksel olarak anlamlı bir fark olmadığını ortaya koymaktadır. Bulgular, uygulanan farmakolojik tedavilerin fleplerin toplam alanı üzerinde doğrudan bir etkisinin bulunmadığını işaret etmektedir.

Nekroz oranı açısından yapılan Kruskal-Wallis testi sonucunda $p=0.002$ olarak bulunmuş, bu da gruplar arasında istatistiksel olarak anlamlı farklar olduğunu ortaya koymuştur. Yapılan post-hoc analiz sonuçlarına göre, rivaroksaban ve aspirin grupları arasında $p=0.0004$ ile anlamlı bir fark tespit edilmiştir. Ancak, rivaroksaban ile kontrol grubu arasında ($p=0.065$) ve aspirin ile kontrol grubu arasında ($p=0.112$) istatistiksel olarak anlamlı farklar bulunmamıştır. Bu bulgular, özellikle rivaroksaban ve aspirin grupları arasındaki farkın nekroz oranının azaltılmasında rivaroksabanın daha etkili olduğunu göstermektedir. Rivaroksabanın nekroz oranını azaltmadaki üstünlüğü, doku bütünlüğünün korunmasına önemli ölçüde katkı sağlamaktadır ve bu da rivaroksabanın postoperatif dönemde doku sağlığını artırmada daha etkili bir seçenek olabileceğini göstermektedir.

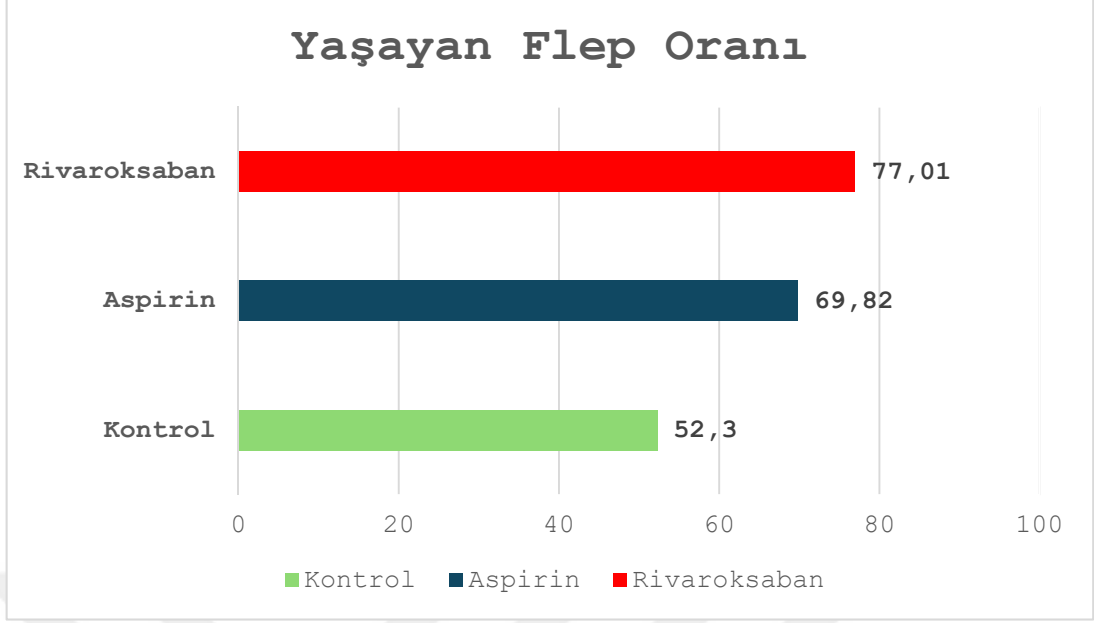


Grafik 1. Dijital ölçümler sonrası kontrol ve deney gruplarının nekroz oranı

4.2. RADYONÜKLİD SİNTİGRAFİK İNCELEME SONUÇLARI

Manuel Alan parametresinde gruplar arasında anlamlı bir farklılık bulunmamıştır ($p=0.075$). Ancak, Toplam Alan parametresi açısından yapılan Kruskal-Wallis testi sonucunda $p=0.007$ olarak tespit edilmiştir ve bu, gruplar arasında istatistiksel olarak anlamlı farklar bulunduğunu göstermektedir. Post-hoc analiz sonuçlarına göre, rivaroksaban ile kontrol grupları arasında $p=0.0045$ ve aspirin ile kontrol grupları arasında $p=0.031$ ile anlamlı farklılıklar belirlenmiştir. Bununla birlikte, rivaroksaban ve aspirin grupları arasında ($p=0.812$) anlamlı bir fark tespit edilmemiştir.

Bu bulgular, kontrol grubuna kıyasla rivaroksaban ve aspirin tedavilerinin toplam doku alanını koruma üzerinde etkili olduğunu göstermektedir. Her iki ilacın da kontrol grubuna kıyasla doku kaybını önlemekte etkili olduğu, ancak birbirlerine benzer sonuçlar verdiği görülmüştür. Bu durum, cerrahi sonrası doku bütünlüğünü koruma ve iyileşme sürecini destekleme açısından önemli bir avantaj sunmaktadır. Sonuç olarak, rivaroksaban ve aspirin tedavileri, cerrahların doku bütünlüğünü koruma ve cerrahi başarıyı artırma amacıyla kullanmayı düşünebileceği etkili seçeneklerdir.



Grafik 2. Radyonüklid sintigrafi incelemeleri sonrası gruplar arası yaşayan flep oranları

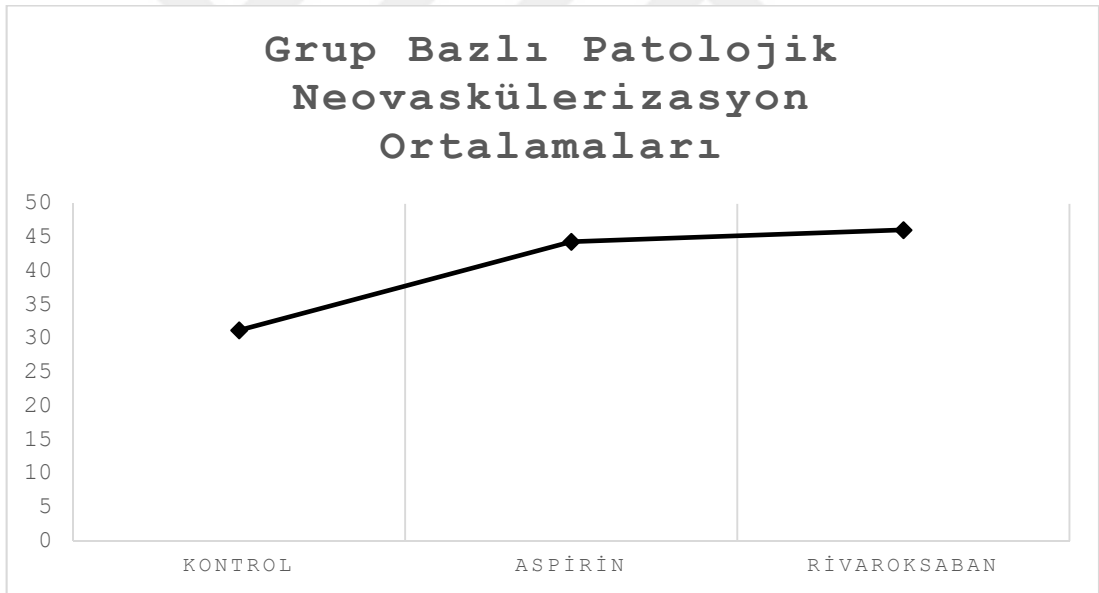
4.3. YAŞAYAN ALAN PARAMETRESİ SONUÇLARI

Yaşayan alan parametresine yönelik yapılan Kruskal-Wallis testi sonucunda $p=0.000$ bulunmuş olup, bu değer gruplar arasında istatistiksel olarak anlamlı farklar bulunduğunu göstermektedir. İkili karşılaştırmaların sonuçlarına göre, rivaroksaban ile kontrol grubu arasında $p=0.012$ ve aspirin ile kontrol grubu arasında $p=0.0004$ ile anlamlı farklar saptanmıştır. Ancak, rivaroksaban ve aspirin grupları arasında ($p=0.198$) anlamlı bir fark tespit edilmemiştir.

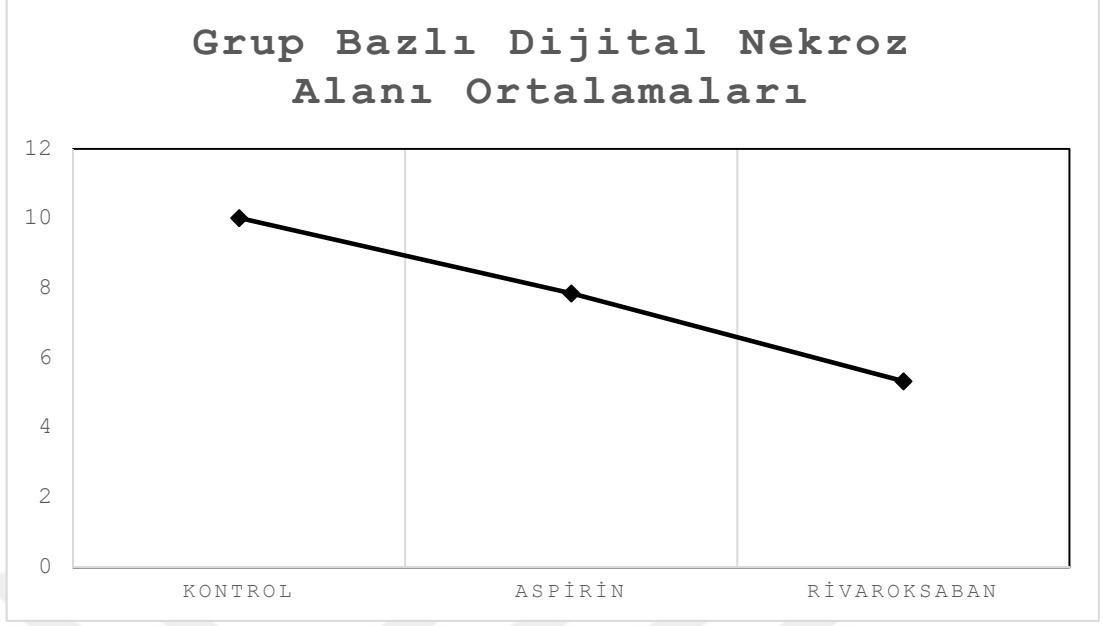
Bu bulgular, kontrol grubuna kıyasla hem rivaroksaban hem de aspirin tedavilerinin yaşayan doku alanını koruma konusunda önemli katkılar sağladığını ortaya koymaktadır. Yaşayan alanın korunması, ameliyat sonrası doku iyileşmesi ve cerrahi başarı açısından kritik bir öneme sahiptir. Rivaroksaban ve aspirin tedavilerinin, flep cerrahisi gibi doku canlılığının sürdürülebilirliğinin hedeflendiği prosedürlerde faydalı olabileceği belirlenmiştir. Özellikle rivaroksaban tedavisinin, yaşayan doku miktarını artırmada daha belirgin bir etkisi olduğu gözlemlenmiş ve bu durum, cerrahların postoperatif doku sağlığını optimize etmek için rivaroksabanı tercih etme olasılığını artırmaktadır.

4.4. HİSTOPATOLOJİK İNCELEME SONUÇLARI

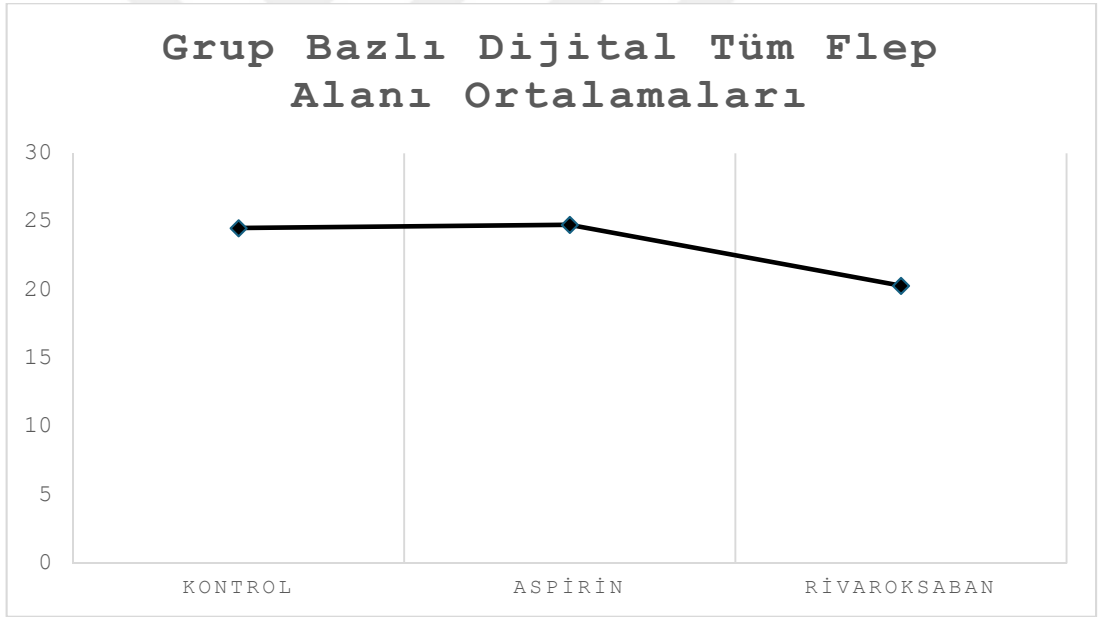
Nekroz patolojisi parametresinde yapılan Kruskal-Wallis testi sonucunda $p=0.000$ bulunmuş ve bu değer, gruplar arasında istatistiksel olarak anlamlı farklar bulunduğunu göstermiştir. İkili karşılaştırma sonuçlarına göre, rivaroksaban ile kontrol grubu arasında $p=0.014$ ve aspirin ile kontrol grubu arasında $p=0.00009$ ile anlamlı farklar tespit edilmiştir. Ancak, rivaroksaban ve aspirin grupları arasında ($p=0.210$) anlamlı bir fark bulunmamıştır. Bu bulgular, kontrol grubunun diğer iki tedavi grubuna kıyasla nekroz patolojisi üzerinde önemli farklılıklar sergilediğini ortaya koymaktadır. Hem rivaroksaban hem de aspirin tedavilerinin nekroz oranını azaltarak kontrol grubuna göre olumlu etkiler sağladığı görülmüştür. Bununla birlikte, iki ilaç arasında anlamlı bir fark bulunmaması, her iki tedavinin de cerrahi sonrası nekrozun önlenmesi açısından benzer etkinliğe sahip olduğunu düşündürmektedir.



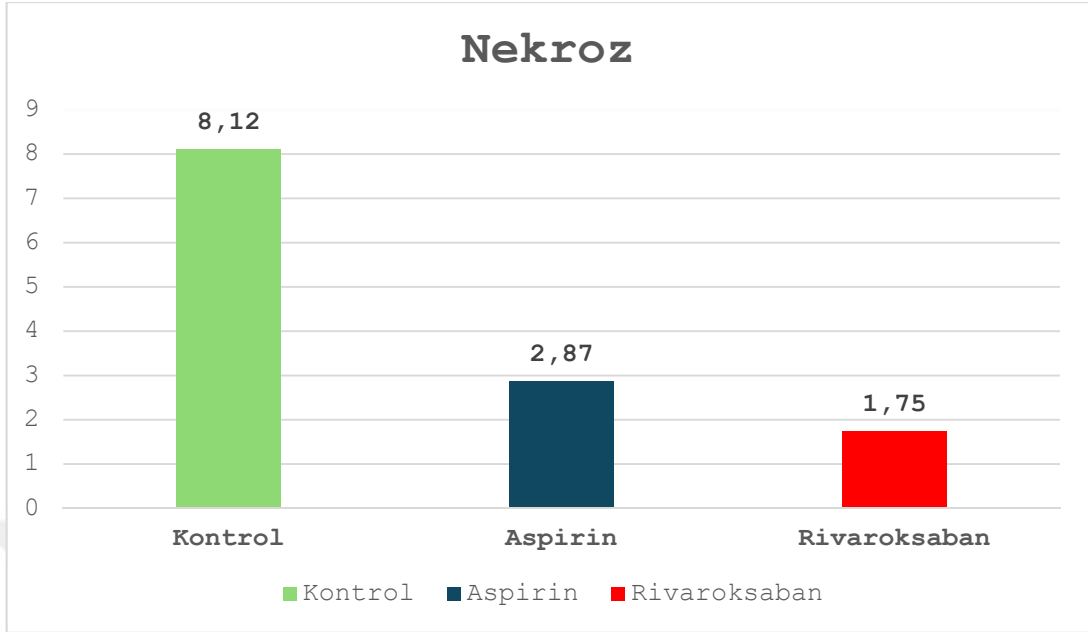
Şekil 7. Grup bazlı patolojik neovaskülerizasyon ortalamaları



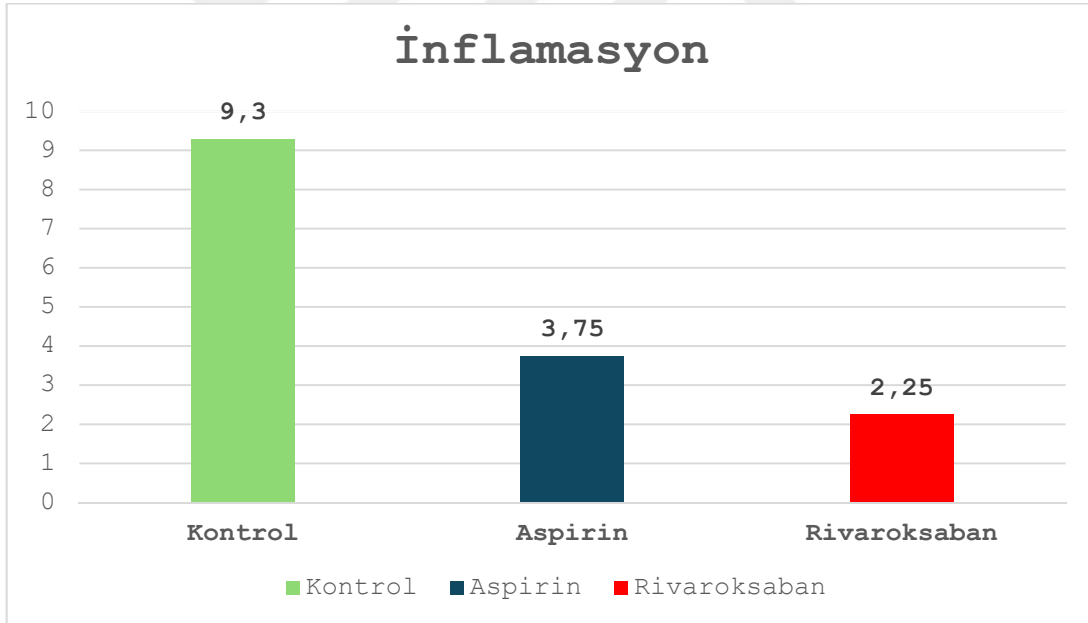
Şekil 8. Grup bazlı dijital nekroz alanı ortalamaları



Şekil 9. Grup bazlı dijital tüm flep alanı ortalamaları



Grafik 3. Patolojik incelemeler sonrası nekroz oranının gruplar arası dağılımı

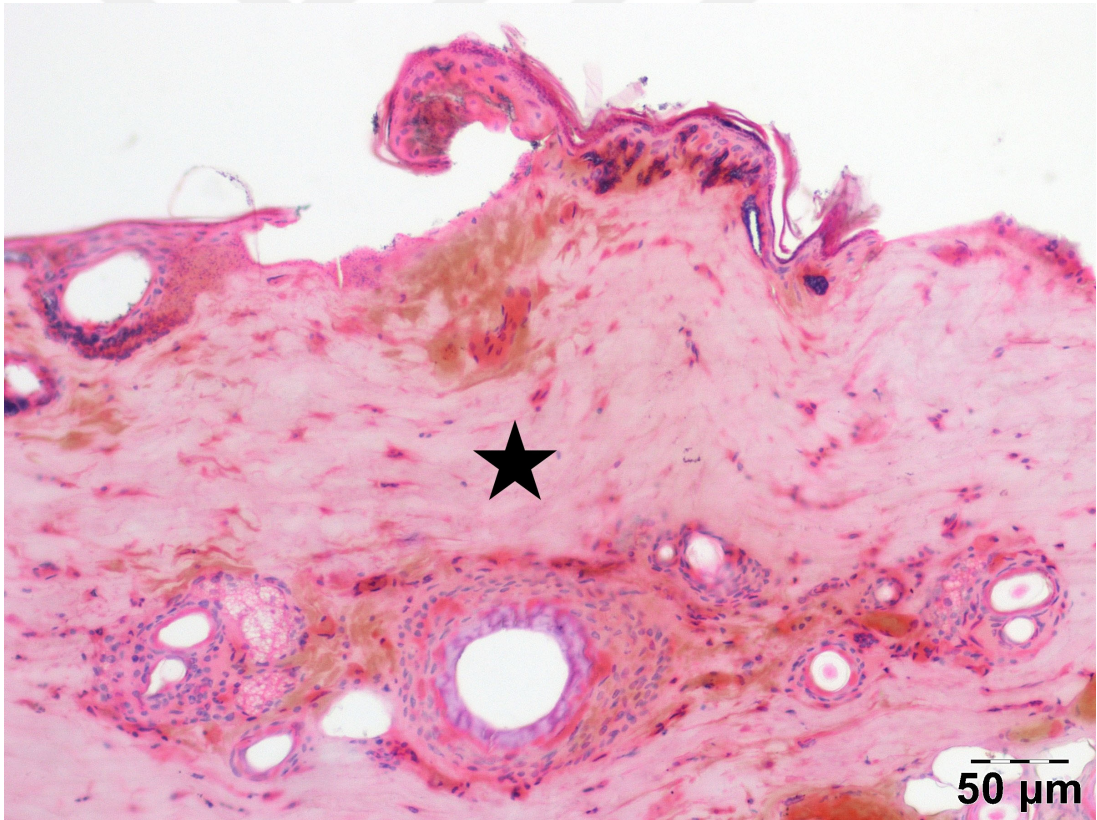


Grafik 4. Patolojik incelemeler sonrası inflamasyon oranının gruplar arası dağılımı

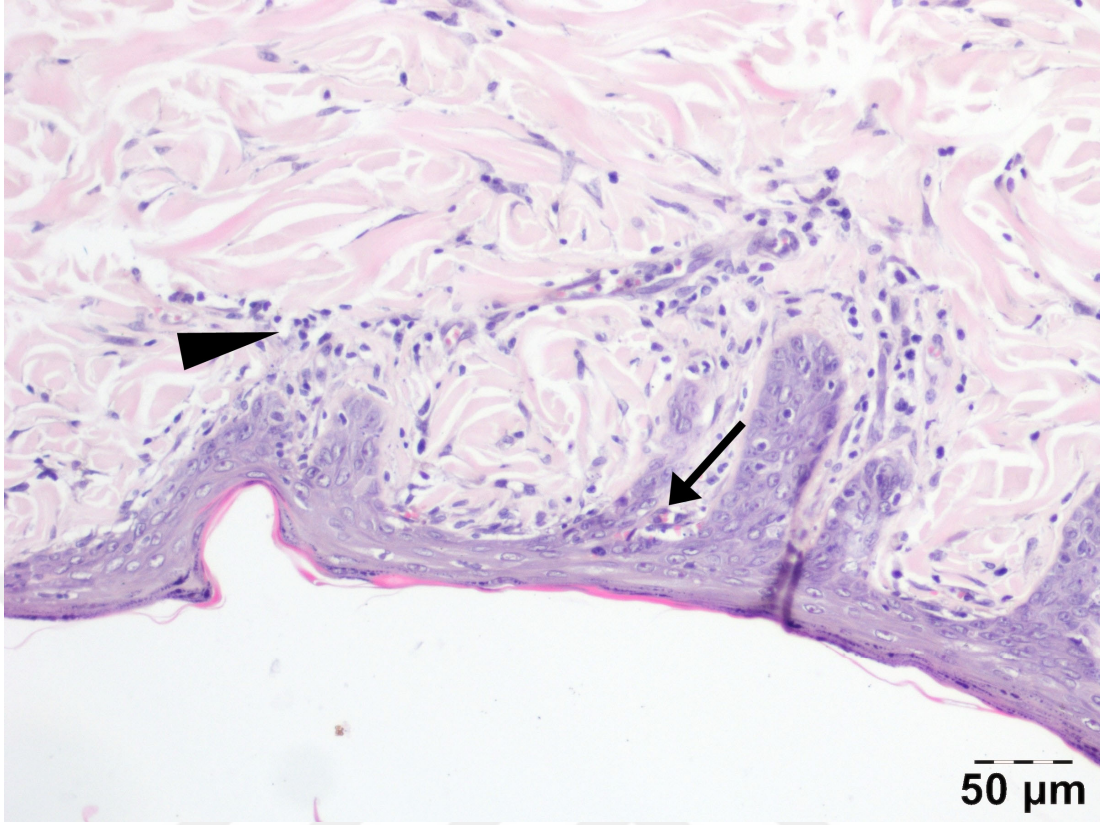
Patolojik inflamasyon parametresi için yapılan Levene's testi ($p=0.743$) varyansların homojen olduğunu göstermiştir. ANOVA testi sonucunda $p=0.000$ bulunmuş ve gruplar arasında anlamlı farklar olduğu belirlenmiştir. Post-hoc Bonferroni analizine göre, kontrol ile rivaroksaban grubu arasında $p=0.000$ ve kontrol ile aspirin grubu arasında $p=0.000$ değerleriyle anlamlı farklar tespit edilmiştir. Ancak,

rivaroksaban ve aspirin grupları arasında ($p=0.081$) anlamlı bir fark gözlenmemiştir. Bu sonuçlar, kontrol grubunun her iki tedavi grubuna kıyasla patolojik inflamasyon üzerinde belirgin bir farklılık yarattığını, ancak rivaroksaban ve aspirin gruplarının birbirlerine kıyasla benzer etkiler gösterdiğini ortaya koymaktadır.

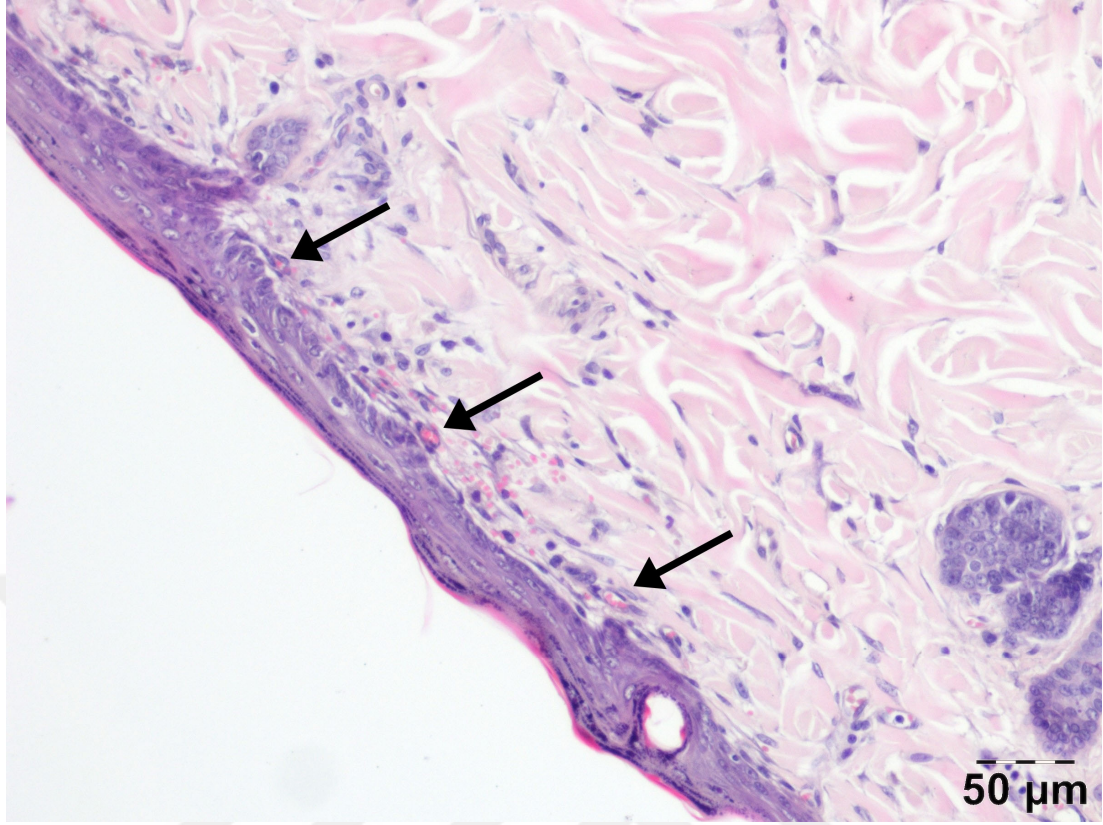
Cerrahi sonrası inflamasyonun yönetimi, iyileşme sürecinde kritik bir öneme sahiptir. Çalışmamızda rivaroksaban ve aspirin tedavilerinin, inflamasyonu kontrol grubuna kıyasla anlamlı düzeyde azalttığı görülmüştür. Bu durum, her iki ilacın da cerrahi sonrası inflamasyonu kontrol altına almak ve iyileşmeyi hızlandırmak için potansiyel olarak etkili tedaviler olabileceğini göstermektedir. İki tedavinin de benzer etkilere sahip olması, cerrahlar için inflamasyon yönetimi açısından esnek bir seçenek sunmaktadır.



Şekil 10. Kontrol grubu hematoksilen-eozin ile boyama. yıldız: şiddetli nekroz



Şekil 11. Aspirin grubu hematoksilen-eozin ile boyama. ince ok: neovaskülarizasyon
okbaşı: inflamasyon



Şekil 12. Rivaroksaban grubu hematoksilin-eozin ile boyama. ince oklar: neovaskülarizasyon

Parametre	Aspirin vs Kontrol (p Değeri)	Aspirin vs Rivaroksaban (p Değeri)	Kontrol vs Rivaroksaban (p Değeri)
Flep Yaşam Kabiliyeti	0.006	0.289	0.217
Yaşayan Flep Alanı Yüzdesi	0.013	1.000	0.024
Vasküler Yapı Durumu	0.000	0.000	0.007
Nekroz Patolojisi	0.012	0.519	0.001
İnflamasyon Düzeyi	0.018	0.347	0.000
Manuel Alan	0.007	0.404	0.000

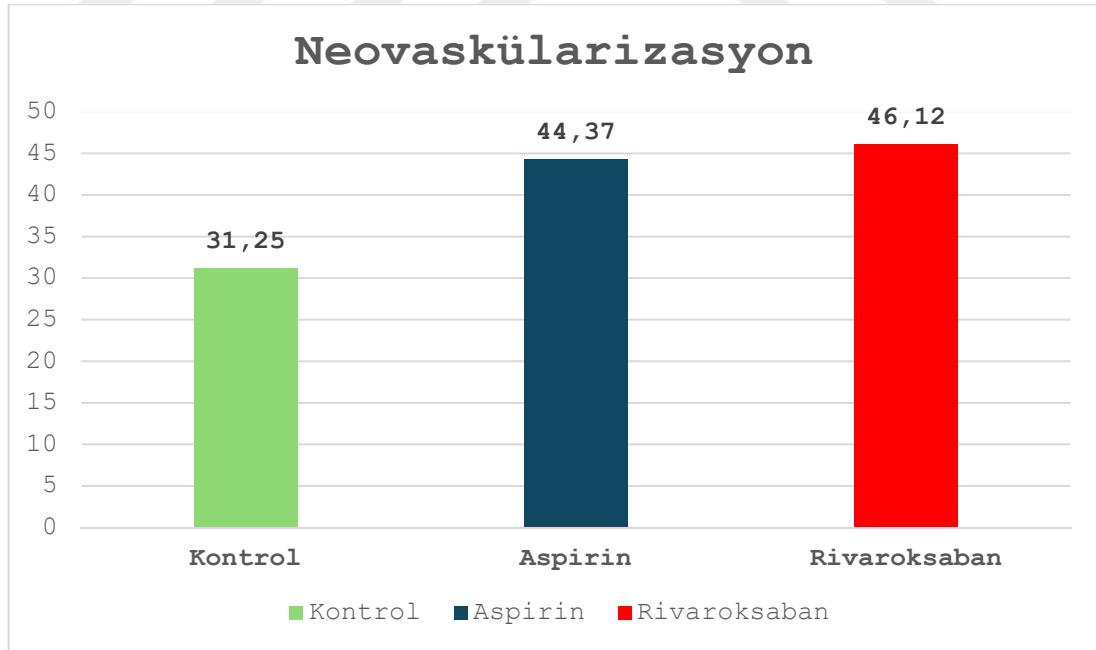
Tablo 1. Parametlerin post hoc test sonuçları

4.5. NEOVASKÜLARİZASYON PARAMETRESİ SONUÇLARI

Neovaskülarizasyon parametresinde yapılan Levene's testi ($p=0.315$) varyansların homojen olduğunu göstermiştir. ANOVA testi sonucunda $p=0.000$

bulunmuş ve gruplar arasında anlamlı farklar olduğu tespit edilmiştir. Post-hoc Bonferroni testi sonuçlarına göre, kontrol ile rivaroksaban grubu arasında $p=0.000$, kontrol ile aspirin grubu arasında $p=0.000$ değerleri ile anlamlı farklar bulunmuştur. Ayrıca, rivaroksaban ve aspirin grupları arasında da $p=0.000$ değeri ile anlamlı bir fark tespit edilmiştir.

Sonuç olarak, neovaskülarizasyon parametresinde tüm gruplar arasında istatistiksel olarak anlamlı farklılıklar olduğu gözlemlenmiştir. Tedavi gruplarının her ikisinin de kontrol grubuna kıyasla neovaskülarizasyonu artırmada daha etkili olduğu belirlenmiştir. Bununla birlikte, rivaroksaban grubunun aspirin grubuna kıyasla daha güçlü bir etkiye sahip olduğu görülmüştür. Bu bulgular hem rivaroksaban hem de aspirinin cerrahi sonrası iyileşme sürecinde neovaskülarizasyonu teşvik edebileceğini göstermektedir. Ancak rivaroksaban'ın daha üstün bir etki göstermesi, bu ilacın postoperatif süreçte tercih edilmesi durumunda iyileşmeyi daha fazla destekleyebileceğini düşündürmektedir. Neovaskülarizasyonun artışı, doku onarımını hızlandırma ve doku sağlığını koruma açısından kritik bir avantaj sağlayabilir.



Grafik 5. Patolojik incelemeler sonrası neovaskülarizasyon oranının gruplar arası dağılımı

5. TARTIŞMA

Bu çalışmada, rivaroksaban ve aspirin tedavilerinin sıçan modelinde oluşturulan random paternli deri fleplerindeki nekroz oranı, inflamasyon düzeyleri ve neovaskülarizasyon üzerindeki etkileri incelenmiştir. Bulgular, rivaroksaban grubunun hem kontrol hem de aspirin gruplarına kıyasla flep nekrozunu anlamlı derecede azalttığını ve doku bütünlüğünü koruma konusunda üstün bir etkinlik sergilediğini ortaya koymuştur. Özellikle rivaroksaban, doku nekrozu ve inflamasyonu azaltarak flep hayatta kalma oranını artırmada etkili bir tedavi seçeneği olarak öne çıkmıştır.

Rivaroksaban uygulanan grupta, dijital nekroz oranının belirgin şekilde daha düşük olması, bu ilacın flep cerrahisinde etkili bir farmakolojik ajan olarak kullanılabileceğini göstermektedir. Aspirin grubunda nekroz oranında gözle görülür bir azalma olmasına rağmen, bu fark kontrol grubuna kıyasla istatistiksel olarak anlamlı bulunmamıştır ($p>0.05$). Rivaroksabanın seçici faktör Xa inhibitörü mekanizması ile trombin oluşumunu engelleyerek tromboz riskini azaltması, flep üzerindeki dolaşımı stabilize etmesi ve nekrozun önlenmesindeki etkili rolü, bu sonuçları desteklemektedir.

İnflamasyon ve Neovaskülarizasyon

İnflamasyon düzeyleri açısından rivaroksaban grubunda anlamlı bir azalma gözlemlenmiştir ($p<0.05$). Bu sonuç, rivaroksabanın antiinflamatuvar etkisini desteklemekte ve cerrahi sonrası iyileşme sürecini hızlandırmada önemli bir avantaj sağladığını ortaya koymaktadır. Aspirin grubunda da inflamasyonda belirgin bir azalma kaydedilmekle birlikte, bu azalma rivaroksaban kadar belirgin olmamıştır. İnflamasyonun yönetimi, cerrahi sonrası iyileşme sürecinde kritik bir rol oynar ve rivaroksaban bu bağlamda daha etkili bir ajan olarak dikkat çekmektedir.

Neovaskülarizasyon verileri incelendiğinde, rivaroksaban grubunda damarlaşmanın kontrol ve aspirin gruplarına kıyasla anlamlı derecede arttığı gözlemlenmiştir ($p<0.01$). Bu durum, rivaroksabanın flep bölgesindeki oksijenlenme

ve beslenme dengesini olumlu yönde etkileyerek doku bütünlüğünü korumada önemli bir etki yarattığını göstermektedir. Rivaroksabanın neovaskülarizasyonu artırıcı etkisi, flep cerrahisinde uzun dönem başarı açısından kritik öneme sahiptir. Aspirin grubu ise neovaskülarizasyon açısından kontrol grubuna göre daha iyi sonuçlar vermiş olmakla birlikte, rivaroksaban kadar etkili bulunmamıştır.

Çalışmanın Literatürle Karşılaştırılması

Bu çalışmada elde edilen sonuçlar, mevcut literatürde rivaroksabanın tromboz önleme ve neovaskülarizasyon artırıcı etkileri üzerine yapılan çalışmalarla uyumlu bir şekilde, ilacın flep cerrahisinde etkili bir ajan olarak değerlendirilebileceğini göstermektedir. Rivaroksabanın düşük kanama riski ile tromboz önleme etkinliği, flep cerrahisinde kullanımını cazip kılmaktadır. Literatürdeki çalışmalar, rivaroksabanın faktör Xa inhibitörü olarak seçici etkisi sayesinde, flep üzerinde dolaşım paternlerini stabilize ettiğini ve dokunun hayatta kalma oranını artırdığını ortaya koymaktadır.

Özellikle yapılan meta-analizlerde, rivaroksabanın cerrahi sonrası venöz tromboz riskini anlamlı şekilde azalttığı ve bu etkinin herhangi bir major kanama riski yaratmadan sağlandığı belirtilmiştir. Benzer şekilde, bu çalışmada da rivaroksaban grubunda düşük nekroz oranları ve artmış damarlaşma gözlemlenmiştir. Aspirin ise literatürde antiinflamatuvar ve trombosit agregasyonunu engelleyici etkileriyle bilinen bir ajan olmasına rağmen, flep cerrahisinde nekroz oranını azaltmada ve neovaskülarizasyonu artırmada rivaroksaban kadar etkili bulunmamıştır.

Kısıtlılıklar ve Öneriler

Bu çalışmanın güçlü yönlerinden biri, rivaroksaban ve aspirinin flep cerrahisindeki etkilerinin doğrudan karşılaştırıldığı bir hayvan modeli üzerinde yapılmasıdır. Kullanılan sıçan modeli, flep hayatta kalma oranlarının değerlendirilmesi açısından iyi bir model sunmakta ve elde edilen sonuçlar standardize edilmiş yöntemlerle güvenilir bir şekilde ölçülmüştür. Bununla birlikte, çalışmanın bazı kısıtlılıkları bulunmaktadır. Öncelikle, bu araştırma yalnızca sıçanlar üzerinde gerçekleştirilmiş olup, elde edilen bulguların insan uygulamaları için genellenebilmesi

için daha kapsamlı klinik çalışmalar gerekmektedir. Ayrıca, bu çalışmada sadece kısa vadeli etkiler incelenmiş olup, rivaroksaban ve aspirinin uzun vadeli etkilerinin değerlendirilmesi gereklidir.

Çalışmada yalnızca iki farmakolojik ajan incelenmiş ve diğer potansiyel flep yaşatıcı ajanlarla kıyaslama yapılmamıştır. Farklı dozlar ve uygulama sürelerinin etkilerinin de incelenmesi, gelecekte yapılacak çalışmalarda önemli bir katkı sağlayacaktır.

Bu çalışmada elde edilen bulgular, rivaroksabanın flep cerrahisinde doku bütünlüğünü koruma, nekroz oranını azaltma ve inflamasyonu yönetme konularında üstün bir ajan olduğunu ortaya koymuştur. Özellikle rivaroksabanın, flep cerrahisinde doku canlılığını artıran etkileri, ilacın düşük kanama riski ile kombine edilerek güvenilir bir tedavi seçeneği sunmasını sağlamaktadır. Bu bulgular, rivaroksabanın klinik uygulamalarda tercih edilmesi gereken bir ajan olduğunu desteklemektedir. Ancak, bu sonuçların daha geniş kapsamlı klinik çalışmalarla doğrulanması gerekmektedir.

Aspirin ise flep cerrahisinde yardımcı bir tedavi seçeneği olarak değerlendirilebilir, ancak tek başına yeterli etkinlik göstermediği anlaşılmıştır. Rivaroksaban gibi yeni nesil antikoagülanların, flep cerrahisinde tedavi protokollerine dahil edilmesi, cerrahi başarının artırılmasında önemli bir rol oynayabilir.

6. SONUÇ

Bu çalışmada, rivaroksaban ve aspirin tedavilerinin sıçan modelinde oluşturulan random paternli deri fleplerinde doku nekrozu, inflamasyon seviyesi ve neovaskülarizasyon üzerindeki etkileri karşılaştırılmıştır. Bulgular, rivaroksabanın hem kontrol hem de aspirin gruplarına kıyasla flep nekrozunu anlamlı derecede azalttığını ve doku bütünlüğünü korumada daha etkili bir ajan olduğunu göstermiştir. Özellikle rivaroksaban, doku nekrozunu önleme ve inflamasyonu azaltma konusundaki olumlu etkileriyle, flep hayatta kalma oranını artırmada tercih edilebilecek güçlü bir seçenek olarak dikkat çekmiştir.

Rivaroksabanın etkileri, seçici faktör Xa inhibitörü mekanizmasıyla trombüs oluşumunu önlemesi ve böylece flep üzerindeki kan akışını stabilize etmesine dayanmaktadır. Çalışmada kullanılan rivaroksaban dozunun (3 mg/kg), doku mikrodolaşımını desteklemek için yeterli olduğu ve nekrozu önlerken kanama riskini en aza indirdiği gözlemlenmiştir. Ayrıca, rivaroksaban grubunda inflamasyonun baskılanması ve neovaskülarizasyonun artması, bu tedavinin postoperatif iyileşme sürecinde avantaj sağladığını göstermektedir.

Aspirinin Rolü

Aspirin, antiinflamatuvar ve trombosit agregasyon inhibitörü etkileriyle tanınan bir ajan olmasına rağmen, çalışmamızda rivaroksaban kadar etkili bulunmamıştır. Aspirin grubunda doku nekroz oranlarında gözle görülür bir azalma kaydedilmiş olsa da bu fark kontrol grubuna kıyasla istatistiksel olarak anlamlı bulunmamıştır ($p>0.05$). Aspirin, venöz tromboz riskini azaltma konusunda etkili bir ajan olsa da flep dokusunda optimum iyileşme sağlama açısından rivaroksabanın gerisinde kalmıştır. Bu durum, aspirinin flep cerrahisinde destekleyici bir ajan olarak kullanılabilmesini, ancak tek başına yeterli olmayabileceğini düşündürmektedir.

Rivaroksabanın Üstünlüğü

Rivaroksaban, flep cerrahisinde düşük kanama riski ile kombine edilmiş güçlü antikoagölan etkisi sayesinde, flep dokusunun yaşatılmasında daha avantajlı bir profil sergilemiştir. Çalışmamızda rivaroksaban grubunda inflamasyon belirteçlerinin baskılandığı ve nekrotik alan oranlarının anlamlı ölçüde azaldığı gözlemlenmiştir ($p<0.01$). Ayrıca, rivaroksabanın neovaskülarizasyonu artırarak doku oksijenlenmesini ve beslenmesini desteklemesi, flep cerrahisindeki başarısını pekiştiren bir faktördür.

Bu bulgular, rivaroksabanın flep cerrahisinde postoperatif komplikasyonları azaltma ve doku bütünlüğünü koruma potansiyelini açıkça ortaya koymaktadır. Özellikle rivaroksaban, flep nekrozunu azaltma, inflamasyonu kontrol altına alma ve mikrodolaşımı düzenleme konularındaki etkinliği ile cerrahi başarıyı artırmak için etkili bir ajan olarak değerlendirilebilir. Aspirin ise flep cerrahisinde sınırlı bir etkinlik sergilemiş, ancak destekleyici bir tedavi seçeneği olarak kullanılabilirliği ortaya konmuştur.

Bu çalışmanın sonuçları, rivaroksabanın flep cerrahisinde aspirine kıyasla daha etkili bir seçenek olduğunu göstermektedir. Ancak bu bulguların insan çalışmalarında doğrulanması ve farklı cerrahi modellerde test edilmesi gerekmektedir. Ayrıca, rivaroksaban ve aspirin dışındaki diğer antikoagölan ve antiinflamatuvar ajanların etkinliklerinin karşılaştırılması, bu alanda daha kapsamlı bir anlayış geliştirilmesine olanak sağlayacaktır. Gelecekte yapılacak klinik çalışmalar, bu bulguları destekleyerek rivaroksabanın flep cerrahisinde rutin bir tedavi seçeneği olarak benimsenmesini mümkün kılabilir.

7. KAYNAKÇA

1. Hallock GG, Morris SF. Skin Grafts and Local Flaps. *Plastic and Reconstructive Surgery*. 2011;127(1):5e-22e. doi:10.1097/PRS.0b013e3181fad46c
2. Afrooghe, A., et al., *The current state of knowledge on how to improve skin flap survival: A review*. *J Plast Reconstr Aesthet Surg*, 2023. 82: p. 48-57.
3. Cao, B., et al., *Effects of lidocaine on random skin flap survival in rats*. *Dermatol Surg*, 2015. 41(1): p. 53-8.
4. Sun P, Wang C, Luan F, Pan B. Comparison of auricle reconstruction with expanded flaps and auricle reconstruction with non-expanded flaps in patients with microtia: A meta-analysis. *Ear Nose Throat J*. Nov 18 2021;1455613211056550. doi:10.1177/01455613211056550
5. Hashimoto, I., et al., *Development of Skin Flaps for Reconstructive Surgery: Random Pattern Flap to Perforator Flap*. *J Med Invest*, 2016. 63(3-4): p. 159-62.
6. Levin LS. Principles of definitive soft tissue coverage with flaps. *J Orthop Trauma*. Nov-Dec 2008;22(10 Suppl):S161-6.doi:10.1097/BOT.0b013e318188e2ed
7. Mehta, A. and J.J. Goldman, *Axial Flaps*, in *StatPearls*. 2024, StatPearls Publishing Copyright © 2024, StatPearls Publishing LLC.: Treasure Island (FL).
8. Hancke E, Suchan K, Voelke K. Anocutaneous advancement flap provides a quicker cure than fissurectomy in surgical treatment for chronic anal fissure-a retrospective, observational study. *Langenbecks Arch Surg*. Dec2021;406(8):2861-2867. doi:10.1007/s00423-021-02227-4
9. Yildiz, K., et al., *Effectiveness of Different Surgical Flap Delay Methods and Their Systemic Toxicities*. *J Craniofac Surg*, 2021. 32(5): p. 1946-1950.
10. Rubin LR. Contiguous skin flaps for wounds of the extremities. *Am J Surg*. Jan 1946;71:36-54. doi:10.1016/0002-9610(46)90178-x
11. El Kollali R, Ghoneim I. The turn-over flap for repair of an iatrogenic hole of the concha. *J Plast Reconstr Aesthet Surg*. 2007;60(12):1349-51. doi:10.1016/j.bjps.2006.11.002
12. Gould, L.J. and T. May, *The Science of Hyperbaric Oxygen for Flaps and Grafts*. *Surg Technol Int*, 2016. 28: p. 65-72.
13. Chai, J., J. Ge, and J. Zou, *Effect of Autologous Platelet-Rich Plasma Gel on Skin Flap Survival*. *Med Sci Monit*, 2019. 25: p. 1611-1620.
14. Salgado CJ, Mardini S, Jamali AA, Ortiz J, Gonzales R, Chen HC. Muscle versus nonmuscle flaps in the reconstruction of chronic osteomyelitis defects. *Plast Reconstr Surg*. Nov 2006;118(6):1401-1411. doi: 10.1097/01.prs.0000239579.37760.92
15. Fujioka M. Surgical Reconstruction of Radiation Injuries. *Adv Wound Care (New Rochelle)*. Jan 1 2014;3(1):25-37. doi:10.1089/wound.2012.0405
16. Zitelli JA. Wound healing by secondary intention. A cosmetic appraisal. *J Am Acad Dermatol*. Sep 1983;9(3):407-15. doi:10.1016/s0190-9622(83)70150-7
17. Aral, M., et al., *The Effect of Thrombolytic, Anticoagulant, and Vasodilator Agents on the Survival of Random Pattern Skin Flap*. *J Reconstr Microsurg*, 2015. 31(7): p. 487-92.

18. Rothweiler R, Gerlach V, Voss P, et al. Aspirin, heparin and ischemia time in microvascular free flap surgery - their influence and an optimal anticoagulation protocol. *J Stomatol Oral Maxillofac Surg*. Oct 2022;123(5):e556-e562.doi:10.1016/j.jormas.2022.03.001
19. Kvasnicka T, Malikova I, Zenahlikova Z, Kettnerova K, Brzezakova R, Zima T, Ulrych J, Briza J, Netuka I, Kvasnicka J. Rivaroxaban - Metabolism, Pharmacologic Properties and Drug Interactions. *Curr Drug Metab*. 2017;18(7):636-642. doi: 10.2174/1389200218666170518165443. PMID: 28524005.
20. Wang K, Wang A, Deng J, Yang J, Chen Q, Chen G, Ye M, Lin D. Rivaroxaban down-regulates pyroptosis and the TLR4/NF- κ B/NLRP3 signaling pathway to promote flap survival. *Int Immunopharmacol*. 2024 Feb 15;128:111568. doi: 10.1016/j.intimp.2024.111568. Epub 2024 Jan 23. PMID: 38266447.
21. Fang F, Chung KC. An evolutionary perspective on the history of flap reconstruction in the upper extremity. *Hand Clin*. May 2014;30(2):109-22, v. doi:10.1016/j.hcl.2013.12.001
22. Gurunluoglu, R., A. Gurunluoglu, and J. Arton, *Great teachers of Gaspare Tagliacozzi (1546-1599)*. *J Med Biogr*, 2017. 25(3): p. 161-169.
23. Davis JS. Plastic surgery in World War I and in World War II. *Plast Reconstr. Surg* (1946). Nov 1946;1(3):255-64. doi:10.1097/00006534-194611000-00001
24. Shaw DT, Payne RL, Jr. One stage tubed abdominal flaps; single pedicle tubes. *Surg Gynecol Obstet*. Aug 1946;83:205-9.
25. Taylor, G.I. and J.H. Palmer, *The vascular territories (angiosomes) of the body: experimental study and clinical applications*. *Br J Plast Surg*, 1987. 40(2): p. 113-41.
26. Brodmann, M., *The angiosome concept in clinical practice: implications for patient-specific recanalization procedures*. *J Cardiovasc Surg (Torino)*, 2013. 54(5): p. 567-71.
27. Alexandrescu, V., M. Söderström, and M. Venermo, *Angiosome theory: fact or fiction?* *Scand J Surg*, 2012. 101(2): p. 125-31.
28. Harii K, Omori K, Omori S. Successful clinical transfer of ten free flaps by microvascular anastomoses. *Plast Reconstr Surg*. Mar 1974;53(3):259-70. doi:10.1097/00006534-197403000-00002
29. Hyakusoku, H. and S. Ono, *The History of Propeller Flaps*. *Semin Plast Surg*, 2020. 34(3): p. 133-138.
30. Kriss TC, Kriss VM. History of the operating microscope: from magnifying glass to microneurosurgery. *Neurosurgery*. Apr 1998;42(4):899-907; discussion 907-8. doi:10.1097/00006123-199804000-00116
31. Goodman, T., *Grafts and flaps in plastic surgery. An overview*. *Aorn j*, 1988. 48(4): p. 650-5, 658-63.
32. Manchio JV, Litchfield CR, Sati S, Bryan DJ, Weinzweig J, Vernadakis AJ. Duration of smoking cessation and its impact on skin flap survival. *Plast Reconstr Surg*. Oct 2009;124(4):1105-1117. doi:10.1097/PRS.0b013e3181b5a360

33. Pontén B. The fasciocutaneous flap: its use in soft tissue defects of the lower leg. *Br J Plast Surg*. Apr 1981;34(2):215-20. doi:10.1016/s0007-1226(81)80097-5
34. Jo GY, Yoon JM, Ki SH. Reconstruction of a large chest wall defect using bilateral pectoralis major myocutaneous flaps and V-Y rotation advancement flaps: a case report. *Arch Plast Surg*. Jan 2022;49(1):39-42. doi:10.5999/aps.2021.01368
35. Borbély L, Kovács A. Axial and random skin flaps. *Acta Chir Hung*. 1986;27(3):185-94.
36. McGregor IA, Morgan G. Axial and random pattern flaps. *Br J Plast Surg*. Jul 1973;26(3):202-13. doi:10.1016/0007-1226(73)90003-9
37. Bejinariu, C.G. and S.A. Marinescu, *The Role of Myocutaneous Flaps in the Treatment of Patients with Multiple Decubitus Ulcers*. *J Med Life*, 2019. 12(4): p. 453-456.
38. Anderson, R.L. and J.J. Edwards, *Reconstruction by myocutaneous eyelid flaps*. *Arch Ophthalmol*, 1979. 97(12): p. 2358-62.
39. Pontén, B., *The fasciocutaneous flap: its use in soft tissue defects of the lower leg*. *Br J Plast Surg*, 1981. 34(2): p. 215-20.
40. Starkman, S.J., C.T. Williams, and D.A. Sherris, *Flap Basics I: Rotation and Transposition Flaps*. *Facial Plast Surg Clin North Am*, 2017. 25(3): p. 313-321.
41. Shew, M., J.D. Kriet, and C.D. Humphrey, *Flap Basics II: Advancement Flaps*. *Facial Plast Surg Clin North Am*, 2017. 25(3): p. 323-335.
42. Reckley, L.K., J.J. Peck, and S.B. Roofe, *Flap Basics III: Interpolated Flaps*. *Facial Plast Surg Clin North Am*, 2017. 25(3): p. 337-346.
43. Üstün GG, Öztürk S, Koçer U. Standardization of the Rat Dorsal Random Pattern (McFarlane) Flap Model and Evaluation of the Pharmacological Agents Aiming to Salvage Partial Flap Necrosis: A Systematic Review and a Meta-analysis. *Ann Plast Surg*. Dec 1 2021;87(6):e145-e152. doi:10.1097/sap.0000000000002919
44. Gong, X., et al., *Risk factors for pedicled flap necrosis in hand soft tissue reconstruction: a multivariate logistic regression analysis*. *ANZ J Surg*, 2018. 88(3): p. E127-e131.
45. Hamilton K, Wolfswinkel EM, Weathers WM, et al. The Delay Phenomenon: A Compilation of Knowledge across Specialties. *Craniofacial Trauma Reconstr*. Jun 2014;7(2):112-8. doi:10.1055/s-0034-1371355
46. Guo L, Pribaz JJ. Clinical flap prefabrication. *Plast Reconstr Surg*. Dec 2009;124(6 Suppl):e340-e350. doi:10.1097/PRS.0b013e3181bcf094

8. ÖZGEÇMİŞ

I- Bireysel Bilgiler

Adı-Soyadı : Batuhan Özmen
Doğrum yeri ve tarihi :
Uyruğu : T.C.
Medeni durumu :
İletişim adresi ve telefonu :

Yabancı dil :

II- Eğitimi

1. Ankara Eğitim ve Araştırma Hastanesi Plastik, Rekonstrüktif ve Estetik Cerrahi Kliniği (2020- Devam ediyor)
2. İstanbul Üniversitesi Tıp Fakültesi (2013-2019)

III- Mesleki Deneyim

1. Ankara Eğitim ve Araştırma Hastanesi Plastik, Rekonstrüktif ve Estetik Cerrahi Kliniği (2020- Devam ediyor)
2. Çerkezköy Devlet Hastanesi, Mardin (2020-2020)

9. EKLER

EK-1: ETİK KURUL KARARI



T.C.S.B.
Sağlık Bilimleri Üniversitesi
Ankara Eğitim ve Araştırma Hastanesi
“Hayvan Deneyleri Yerel Etik Kurulu Karar Defteri”

Toplantı No: 0076

10.08.2023

PROJENİN ADI (Varsa Kodu): Sıçan sırtında oluşturulan random paternli deri flebinde izole izole Aspirin tedavisi ile izole rivaroksaban tedavilerinin flep yaşayabilirliğine olan etkilerinin karşılaştırılması.

SORUMLU ARAŞTIRMACI : Doç.Dr.Nezih SUNGUR. Tıpta Uzmanlık Tezi
Ankara Eğitim ve Araştırma Hast. Plastik Reskonstrüktif ve Estetik Cerrahi Kliniği
(Ast.Dr.Batuhan Özmen, Prof.Dr.Uğur Koçer, Doç.Dr.Nezih Sungur, Prof.Dr.Gökhan Koca, Doç.Dr.Nihat Yumuşak, Prof.Dr.Meliha Korkmaz.)

ARAŞTIRMAYI DESTEKLEYEN KURULUŞ(LAR):

KARAR:

734.Çalışmanın Protokol, usul, yaklaşım ve yöntem yönünden “ETİK” değerlendirmesinde “UYGUN” “OLDUĞUNA”/“OLMADIĞINA” “OYBİRLİĞİ” / “OYÇOKLUĞU” ile karar verilmiş ve araştırma için belirlenen tüm hayvan, uygulama, tetkik ve girişimlerin bedellerinin araştırma grubunca karşılanması kaydı ile çalışmanın yapılmasına ve Hastanemiz arşiv bilgi ve belgelerinin ve Hayvan Deneyleri Laboratuvarı'nın kullanılmasına “İZİN” “VERİLMİŞTİR” / “VERİLMEMİŞTİR”.

Prof.Dr.Uğur KOÇER

Prof.Dr.Gökhan KOÇA
(Raportör)

Doç.Dr. Aylin AKBULUT

Veteriner Hek. Cengiz YALÇIN
(Raportör ve Kurul Sekreteri)

Ahmet Zeki GÜLER
(Sivil Toplum Örgütü Üyesi)

Gülcan BAŞEĞMEZ
(Sivil Üye)