T.C.
ONDOKUZ MAYIS ÜNİVERSİTESİ
SAĞLIK BİLİMLERİ ENSTİTÜSÜ
HİSTOLOJİ VE EMBRİYOLOJİ ANABİLİM DALI

# STREPTOZOTOSİN İLE DİABETES MELLİTUS OLUŞTURULAN SIÇAN OVARYUMUNDA KURKUMİNİN ANTİHİPERGLİSEMİK ETKİNLİĞİNİN ARAŞTIRILMASI

**DOKTORA TEZİ**

**Kıymet Kübra YURT**

**Samsun**
**Kasım-2019**

T.C.
ONDOKUZ MAYIS ÜNİVERSİTESİ
SAĞLIK BİLİMLERİ ENSTİTÜSÜ
HİSTOLOJİ VE EMBRİYOLOJİ ANABİLİM DALI

# STREPTOZOTOSİN İLE DİABETES MELLİTUS OLUŞTURULAN SIÇAN OVARYUMUNDA KURKUMİNİN ANTİHİPERGLİSEMİK ETKİNLİĞİNİN ARAŞTIRILMASI

**DOKTORA TEZİ**

**Kıymet Kübra YURT**

**Danışman**
**Prof. Dr. Süleyman KAPLAN**

**Samsun**
**Kasım-2019**

## TEŞEKKÜR

Lisansüstü eğitimim boyunca her konuda yanımda olan, manevi yönden desteğini esirgemeyen, tez çalışmalarımın her aşamasında özveri ile bilgi ve deneyimlerini paylaşan, değerli vaktini ayıran, akademik gelişimimde büyük bir emeğe sahip olan değerli hocam ve tez danışmanım Tıp Fakültesi Histoloji ve Embriyoloji Anabilim Dalı Başkanı Sayın Prof. Dr. Süleyman KAPLAN'a sonsuz saygı ve teşekkürlerimi sunarım.

Tez çalışmama ait stereolojik analizlerin bir kısmını yapmak üzere tüm nezaketiyle laboratuvarının kapılarını açan Recep Tayyip Erdoğan Üniversitesi Tıp Fakültesi Histoloji ve Embriyoloji Anabilim Dalı Başkanı Sayın Doç. Dr. Levent TÜMKAYA'ya, çalışmamın biyokimyasal analizlerinin yapılmasında tüm nezaketiyle yardımda bulunan Tıp Fakültesi Tıbbi Biyokimya Anabilim Dalı öğretim üyesi Sayın Doç. Dr. Bahattin AVCI'ya, değerli katkılarından dolayı tez izleme komitesi üyesi Sayın Doç. Dr. Yavuz Kürşat DAŞ'a ve Sayın Dr. Öğr. Üyesi Mahmut ULUBAY'a, tez projesinin yürütülmesi için gerekli süreçleri profesyonelce yürüten PYO çalışanlarına, deney çalışmalarım esnasında her türlü destek ve katkıyı veren DEHAM çalışanlarına, tez dokularının elektron mikroskobik analizleri esnasında görüntülerin elde edilmesinde önemli katkısı olan KİTAM görüntüleme birimi çalışanı Sayın Biyolog Yunis GEDİK'e, biyokimyasal analizlerin yapılmasında yardımcı olan Dr. Emil RZAYEV'e

Her konuda yardımını esirgemeyen sevgili arkadaşım Araş. Gör. Gamze ALTUN'a ve Histoloji ve Embriyoloji Anabilim Dalı çalışanlarına,

Lisansüstü eğitimim boyunca beraber yol aldığım ve desteğini gördüğüm kardeşim Elfide Gizem KIVRAK'a

Bu zorlu süreçte her daim yanımda olan değerli ailem anneme, babama ve kardeşlerime sonsuz teşekkürler...

Bu çalışma, PYO.TIP.1904.18.022 proje numarası ile Ondokuz Mayıs Üniversitesi Bilimsel Araştırma Projeleri Komisyonu Başkanlığı tarafından desteklenmiştir.

# ÖZET

## STREPTOZOTOSİN İLE DİABETES MELLİTUS OLUŞTURULAN SIÇAN OVARYUMUNDA KURKUMİNİN ANTİHİPERGLİSEMİK ETKİNLİĞİNİN ARAŞTIRILMASI

**Amaç:** Bu çalışmada, yaygın bir metabolik hastalık olan diabetes mellitusun (DM) ovaryumun yapı ve fonksiyonlarına etkilerinin belirlenmesi ve farklı zamanlarda uygulanan kurkumin tedavisinin diyabetik ovaryum üzerindeki etkilerinin araştırılması amaçlanmıştır.

**Materyal ve Metot:** Çalışmada 12 haftalık, 250-300 g ağırlığında, 56 adet *Wistar albino* türü dişi sıçan kullanıldı. Hayvanlar 7 gruba ayrıldı: Kontrol grubuna, hiçbir işlem uygulanmadı. Sham grubuna, gavaj ile 5 mL/kg mısır yağı verildi. Kurkumin grubuna ise 30 mg/kg madde gavaj ile verildi. DM grubuna, tek doz 50 mg/kg streptozotosin (STZ) (i.p.) verilerek diyabet oluşturuldu. DM oluşturulan gruplara, 7 gün sonra (Diabetes mellitus+Kurkumin (DK1) grubu), 21 gün sonra (Diabetes mellitus+Kurkumin (DK2) grubu) ve STZ enjeksiyonuyla eş zamanlı olarak (Diabetes mellitus+Kurkumin (DK3) grubu), 30 mg/kg kurkumin gavaj ile verildi. Hayvanlar deneyin başlamasından 35 gün sonra sakrifiye edildi. Ovaryum doku bloklarından sistematik rastgele örnekleme yöntemiyle kesitler alındı. Stereolojik yöntemlerden optik parçalama tekniği ile ovaryumdaki folikül sayıları, Cavalieri metodu ile ise hacim hesaplamaları yapıldı. Serum örneklerinde FSH, LH ve SOD düzeyleri ile CAT enzim aktivitesi ölçümleri yapıldı. Her gruptan iki ovaryum dokusunun biri TEM, diğeri ise SEM için takip edilerek dokularda meydana gelen değişiklikler incelendi.

**Bulgular:** DM grubu ovaryumlarda folikül sayılarının, folikül hacminin, korpus luteum, kan damarları ve korteks hacminin, gonadosomatik indeksin, FSH ve SOD düzeylerinin anlamlı derecede azaldığı; relatif ağırlık kaybının, bağ dokusu hacminin ve CAT aktivitesinin arttığı tespit edildi ($p<0,01$). Kurkumin tedavisinin DK2 grubunda primordiyal folikül sayısı üzerinde, DK3 grubunda antral folikül sayısı üzerinde koruyucu etki gösterdiği, ayrıca kurkuminin DK2 ve DK3 grupları CAT aktivitesi ve SOD düzeyleri ile açlık kan glikoz düzeyi, korpus luteum, bağ doku ve kan damarı hacimlerinin korunmasında olumlu etkileri olduğu bulundu. Kurkuminin, DK1 ve DK3 grupları FSH düzeylerinde koruyucu rolü olduğu gözlendi ($p<0,01$).

**Sonuç:** Kurkuminin anti-hiperglisemik bir madde olarak kullanılması durumunda, özellikle diyabetin gelişimiyle eş zamanlı olarak ya da diyabetin ileri dönemlerinde kullanıldığında ovaryum yapısı ve folikülogenez üzerinde koruyucu bir etkiye sahip olduğu gözlendi.

**Anahtar Kelimeler:** Antioksidan; diyabet; kurkumin; oksidatif stres; stereoloji

**Kıymet Kübra YURT, Doktora Tezi**
**Ondokuz Mayıs Üniversitesi - Samsun, Kasım-2019**

## ABSTRACT

## INVESTIGATION OF THE ANTIHYPERGLYCEMIC EFFECT OF CURCUMIN IN THE RAT OVARY WITH DIABETES MELLITUS INDUCED BY STREPTOZOTOCIN

**Aim:** The aim of this study was to determine the effects of diabetes mellitus (DM), which is a common metabolic disease, on the structure and function of the ovary and to investigate the effects of curcumin treatment on diabetic ovaries at different times of diabetes.

**Material and Method:** In this study, 12 weeks old 56 *Wistar albino* female rats (250-300 g) were used. Animals were divided into 7 groups: No treatment was applied to the control group. Sham group was given 5 mL/kg of corn oil by gavage. Curcumin group was given 30 mg/kg curcumin by gavage. In the DM group, diabetes was induced by a single dose of 50 mg/kg streptozotocin (STZ) (i.p.). DM-treated groups were given 30 mg/kg curcumin after 7 days (Diabetes mellitus+Curcumin (DC1) group), 21 days later (Diabetes mellitus+Curcumin (DC2) group) and simultaneously with STZ injection (Diabetes mellitus+Curcumin (DC3) group). The animals were sacrificed 35 days after the start of the experiment. Sections were taken from ovarian tissue blocks by systematic random sampling method. The number of follicles in the ovary was calculated by optical fractionator method and the volume was calculated by Cavalieri method, which is a stereological method. In serum samples, FSH, LH, SOD levels and CAT activity were measured. One of the two ovarian tissues in each group was observed for TEM and the other for SEM.

**Results:** In diabetic ovaries, it was found that follicles count, follicles volume, corpus luteum, blood vessels and cortex volume, gonadosomatic index, FSH and SOD levels were significantly decreased, and relative weight loss, connective tissue volume and CAT activity were increased ($p<0.01$). Curcumin treatment had a protective effect on the number of primordial follicles in DK2 group and antral follicle number in DK3 group, and also had positive effects of curcumin on CAT activity and SOD levels, fasting blood glucose level, corpus luteum, connective tissue and blood vessel volumes of these two groups. Curcumin also ameliorated in FSH levels of DK1 and DK3 groups ($p<0.01$).

**Conclusion:** Curcumin has protective effects on ovarian structures and folliculogenesis when used as an anti-hyperglycemic agent, especially when used concurrently with the development of diabetes or in later stages of the diabetes.



**Keywords:** Antioxidant; diabetes; curcumin; oxidative stress; stereology



**Kıymet Kübra YURT, Ph.D. Thesis**
**Ondokuz Mayis University - Samsun, November-2019**

## SİMGELER VE KISALTMALAR

**AGEs** :İleri glikasyon son ürünleri

**AMH** :Anti-Müllerian hormon

**ARI** :Aldoz redüktaz inhibitörleri

**CAT** :Katalaz

**CL** :Korpus luteum

**Cu/Zn-SOD** :Bakır/çinko süperoksit dismutaz

**DK** :Değişim katsayısı

**DM** :Diabetes mellitus

**FSH** :Folikül stimülan hormon

**GAD** :Glutamik asit dekarboksilaz

**GDM** :Gestasyonel Diabetes mellitus

**GH** :Büyüme hormonu

**GnRH** :Gonadotropin salgılatıcı hormon

**GRx** :Glutatyon redüktaz

**GSH** :Glutatyon

**GPx** :Glutatyon peroksidaz

**GST** :Glutatyon S-transferaz

**HCV** :Hepatit C virüsü

**HLA** :İnsan lökosit antijeni

**HPG** :Hipotalamo-hipofizer-gonadal

**IAA** :İnsülin oto antikorları

**ICAM-1** :Hücre içi adhezyon molekülü-1

**IGF-I** :İnsülin benzeri büyüme faktörü-1

**IL** :İnterlökin

**İP** :İntraperitoneal

**KVH** :Kardiyovasküler hastalık

**LDH** :Laktat dehidrojenaz

**LH** :Lüteinize edici hormon

**MDA** :Malondialdehit

**MMP** :Matriks metalloproteinaz

**NADPH** :Nikotinamid adenin dinükleotit fosfat

**NF-κB** :Nuclear faktör kappa B

**NO** :Nitrik oksit

**NOS** :Nitrik oksit sentaz

**PKC** :Protein kinaz C

**PPAR-γ** :Peroksizom proliferatör aktive reseptör gamma

**ROS** :Reaktif oksijen türleri

**Se-GSH-Px** :Selenyum bağımlı glutatyon peroksidaz

**SOD** :Süperoksit dismutaz

**SRÖ** :Sistematik rastgele örnekleme

**STZ** :Streptozotosin

**T1DM** :Tip 1 Diabetes mellitus

**T2DM** :Tip 2 Diabetes mellitus

**TGF- β1** :Dönüştürücü büyüme faktörü beta 1

**TNF-α** :Tümör nekroz faktör alfa

**VCAM-1** :Vasküler hücre adezyon molekülü 1

**VEGF** :Vasküler endotelyal büyüme faktörü

**ZnT8** :Çinko taşıyıcı protein

**TEM** :Geçirimli elektron mikroskobu

**SEM** :Taramalı elektron mikroskobu

## İÇİNDEKİLER

**ÖZET** ..... iv
**ABSTRACT** ..... v
**SİMGELER VE KISALTMALAR** ..... vi
**İÇİNDEKİLER** ..... ix
**1. GİRİŞ** ..... 1
**2. GENEL BİLGİLER** ..... 7
2.1. Diabetes mellitus ..... 7
2.1.1. Tip 1 Diabetes mellitus ..... 7
2.1.2. Tip 2 Diabetes mellitus ..... 8
2.1.3. Gestasyonel Diabetes mellitus ..... 8
2.2. Diyabette Risk Faktörleri ..... 9
2.2.1. Genetik Faktörler ..... 9
2.2.2. Çevresel Faktörler ..... 9
2.2.3. Virüsler ve Aşılamalar ..... 10
2.2.4. Beslenme ve Bağırsak Mikrobiyotası ..... 11
2.2.5. İmmünolojik Faktörler ..... 12
2.2.6. Fiziksel Aktivite ve Hava Kirliliği ..... 13
2.3. Diyabet Epidemiyolojisi ..... 13
2.4. Diyabet Komplikasyonlarının Mekanizmaları ..... 14
2.4.1. Glikoz Metabolizması ..... 14
2.4.2. Enerji Üretiminin Kontrolü ..... 15
2.4.3. Hekzosamin Biyosentezi ..... 16
2.4.4. Aldoz Redüktaz ..... 16
2.4.5. Obezite ..... 17
2.4.6. Adipokinler ..... 18
2.4.7. Otofaji ..... 19
2.4.8. NADPH Oksidaz ..... 20
2.4.9. Nitrik Oksit ..... 20
2.4.10. Oksidatif Stres ..... 21
2.4.11. Lökosit İnfiltrasyonu ..... 23
2.4.12. Büyüme Faktörleri ..... 24

2.4.13. NF-κB ..... 25
2.5. Ovaryumun Yapısı ve Fonksiyonları ..... 26
2.5.1. Ovaryum Embriyolojisi ..... 26
2.5.2. Ovaryum Anatomisi ..... 26
2.5.3. Ovaryum Histolojisi ..... 27
2.6. Hipotalamus-Hipofiz-Ovaryum Aksı ..... 32
2.7. Diabetes mellitus'un Ovaryum Üzerine Etkileri ..... 33
2.8. Kurkumin ..... 37
2.8.1. Kurkuminin Anti-Diyabetik Etkileri ..... 38
2.8.2. Kurkuminin Ovaryum Üzerine Etkileri ..... 41
2.9. Stereoloji ..... 42
**3. MATERYAL ve METOT** ..... 44
3.1. Deney Hayvanları ..... 44
3.1.1. Deney Gruplarının Oluşturulması ..... 44
3.2. Deneysel Diyabet Modelinin Oluşturulması ..... 45
3.3. Doku Örneklerinin Hazırlanması ..... 46
3.3.1. Perfüzyon ve Fiksasyon ..... 46
3.5. Gonadosomatik İndeksin Hesaplanması ..... 47
3.6. Işık Mikroskobik Doku Takip İşlemleri ..... 47
3.6.1. Kesit Alma ve Boyama ..... 48
3.7. Stereolojik Analizler ..... 48
3.7.1. Optik Parçalama Yöntemi ve Uygulanışı ..... 49
3.7.2. Cavalieri Metodu ile Hacim Hesaplanması ..... 52
3.8. Elektron Mikroskobik Analizler ..... 55
3.8.1. Geçirimli Elektron Mikroskobu (TEM) İçin Numune Hazırlanması ..... 55
3.8.2. Geçirimli Elektron Mikroskobu (TEM) İçin Kesit Alma ve Boyama ..... 56
3.8.3. Taramalı Elektron Mikroskobu (SEM) İçin Numune Hazırlanması ..... 58
3.9. Biyokimyasal Analizler ..... 59
3.9.1. Süperoksit Dismutaz Miktarı ..... 59
3.9.2. Katalaz Enzim Aktivitesi Analizi ..... 60
3.9.3. FSH ve LH Hormon Analizi ..... 60
3.10. İstatistiksel Analiz ..... 60

**4. BULGULAR** ..... 61
4.1. Ağırlık Ölçümleri ..... 61
4.1.1. Vücut Ağırlıkları Ölçümünden Elde Edilen Bulgular ..... 61
4.1.3. Gonadosomatik İndekslerden Elde Edilen Bulgular ..... 62
4.2. Açlık Kan Glikoz Düzeyi Ölçümünden Elde Edilen Bulgular ..... 64
4.3. Stereolojik Bulgular ..... 66
4.3.1. Folikül Sayılarından Elde Edilen Bulgular ..... 66
4.3.2. Hacim Hesaplamalarından Elde Edilen Bulgular ..... 74
4.4. Biyokimyasal Bulgular ..... 84
4.4.1. Katalaz Enzim Aktivitesinin Değerlendirilmesi ..... 84
4.4.2. Süperoksit Dismutaz Düzeylerinin Değerlendirilmesi ..... 85
4.4.3. Serum FSH Düzeylerinin Değerlendirilmesi ..... 87
4.4.4. Serum LH Düzeylerinin Değerlendirilmesi ..... 89
4.5. Işık Mikroskobik Bulgular ..... 91
4.5.1. Yarı İnce Kesitlerden Elde Edilen Bulgular ..... 91
4.6. Elektron Mikroskobik Bulgular ..... 135
4.6.1. TEM Görüntülerinden Elde Edilen Bulgular ..... 135
4.6.2. SEM Görüntülerinden Elde Edilen Bulgular ..... 166
**5. TARTIŞMA** ..... 190
5.1. Diyabet ve Ovaryum ..... 191
5.2. Kurkumin ve Diyabetik Ovaryum ..... 201
**6. SONUÇ ve ÖNERİLER** ..... 217
**KAYNAKLAR** ..... 223
**EKLER** ..... 255
**ÖZGEÇMİŞ** ..... 256

## 1. GİRİŞ

Diyabet, gelişiminde kalıtımsal ve çevresel faktörlerin rol oynadığı, kan glikoz seviyesinin aşırı derecede yükselmesiyle karakterize olan ve çeşitli komplikasyonlarla sonuçlanan metabolik bir hastalıktır (Herman, 2007).

Dünya genelinde diyabetli hasta sayısının 451 milyon (18-99 yaş) olduğu bildirilmiştir. Bu rakamın 2017'den 2045 yılına kadar 693 milyona çıkması beklenmektedir. Diyabet ile yaşayan tüm insanların yaklaşık yarısına (%49.7) tanı konulmadığı bildirilmiştir (Cho ve ark., 2018). Ayrıca, bozulmuş glikoz toleransı olan 374 milyon insan olduğu ve yaklaşık 21.3 milyon doğumda gebelikte bir çeşit hiperglisemiden etkilenildiği tahmin edilmektedir. Geçtiğimiz yıllarda diyabet hastalarına yapılan küresel sağlık harcamalarının 850 milyar ABD doları olduğu belirtilmektedir (Cho ve ark., 2018).

Diyabet hastalığı yalnızca kan şekeri yüksekliği ile seyretmeyip, retinopati, nefropati, nöropati, kardivasküler hastalıklar (KVH) gibi çeşitli komplikasyonlara da yol açmaktadır. Günümüz insanının yaşam şartlarından dolayı, diyabet tüm dünyada hızla yayılmakta ve yüksek mortalite ile morbidite riski taşımaktadır. Bu nedenle diyabet hastalığının komplikasyonlarının hafifletilmesi için yapılan çalışmalar oldukça önem arz etmektedir (Forbes ve Cooper, 2013). Tip 1 diabetes mellitus (T1DM), genetik olarak duyarlı bir kişide bazı çevresel faktörlerin (bakteriyel, kimyasal, diyete bağlı) otoimmün tepkiyi tetikleyerek oluşturduğu bir hastalıktır. Genellikle pankreatik ß hücrelerine karşı gelişen antikorlarla bu endokrin hücreler yıkıma uğrar. T1DM endojen insülin salgısının çok az olması veya hiç olmaması ile karakterizedir (Kharroubi, 2015). Tip 2 diabetes mellitus (T2DM) ise insülin salgılanmasında bozukluk ya da dokulardaki insülin reseptörlerindeki direnç sonucunda glikoz metabolizmasının bozulmasıyla ortaya çıkan bir hastalıktır (Kharroubi, 2015).

Diyabetik komplikasyonların temelinde bulunan hiperglisemiden başka poliyol ve heksosamin yolaklarının ve protein kinaz C (PKC)'nin aktivasyonunun, oksidatif stresin artması, ileri glikasyon son ürünlerinin üretimi, büyüme faktörlerinin sentezi, sitokinler ve anjiyotensin II artışı gibi çeşitli mekanizmalar bu hastalığın ortaya çıkışına katkıda bulunurlar. Ayrıca son çalışmalar, epigenetik mekanizmaların yanı sıra, mikro RNA'ların da diyabetik komplikasyonların patogenezinde rol aldıklarını vurgulamaktadır (Chiarelli ve Marcovecchio, 2013).

DM'nin hem erkek, hem de dişi bireylerde üreme faaliyetleri üzerinde olumsuz etkilerinin olduğu bilinmektedir (Wu ve ark., 2017). 1922'de T1DM'nin klinik tedavisinde ilk insülin uygulanmasından önce, diyabetli kızlarda nadiren menarş görüldüğü ve T1DM'li kadınların ise sadece %2'sinde başarılı gebeliğin elde edildiği bildirilmiştir (Livshits ve Seidman, 2009). İnsülin tedavisinin başlanması, kadın diyabet hastalarının çoğunda menstruasyonun görülmesine neden olmuş, ancak menstrüel siklustaki düzensizlikleri tamamen ortadan kaldırmaya yeterli olamamıştır. İnsülin tedavisindeki gelişmelere rağmen, T1DM hastaları hala spesifik tanı ve tedavi gerektiren birçok üreme sorunundan muzdariptirler (Codner ve ark., 2012).

Literatür incelendiğinde hem insanlarda, hem de hayvan modellerinde diyabet hastalığının dişi üreme sistemi üzerinde bir çok olumsuz etki gösterdiği tespit edilmiştir. Diyabetik sıçanlarda oosit olgunlaşmasında ve mayoz bölünme aşamalarının tamamlanmasında gecikmeler, artmış foliküler ve granüloza hücre apoptozu, oosit-granüloza iletişiminde ve folikül gelişiminde bozukluklar, östrus siklusunda aksamalar (özellikle oligomenore), anovulasyon, çiftleşme yeteneğinin azalması, hafif hiperandrojenizm, polikistik over sendromu, canlı doğum oranında azalma ve erken menopoz gözlenmiştir (Codner ve ark., 2012).

İnsülin doğrudan gonadotropin salgılatıcı hormon (GnRH) nöronlarını etkileyerek (Kiss1/kisspeptin ekpresyonlarını artırarak) gonadotropik eksenin salgılama aktivitesini uyarabilmektedir (Pralong, 2010). Streptozotosin (STZ) ile muamele edilen erkek ve dişi sıçanlarda diyabetin, Kiss1 geninin hipotalamik ekspresyonunu bastırdığı bildirilmiştir (Castellano ve ark., 2009). Diyabetli kadınlarda GnRH üretiminin yavaşlaması ile folikül stimülan hormon (FSH) ve lüteinize edici hormon (LH) salınımının azaldığı bildirilmektedir (Codner ve Escobar-Morreale, 2007). Stereoidojenik aktiviteye sahip olan insülin, teka hücrelerinde androjen salgılanmasını uyarabilir (Poretsky ve ark., 1999), eğer hücreler eş zamanlı olarak LH'ye ve insüline maruz bırakılırsa insülinin sahip olduğu bu aktivite büyük ölçüde artar. Bu durum, insülinin ortak bir gonadotropin gibi davranabileceğini göstermektedir (Poretsky ve ark., 1992). İnsülin, ovaryum üzerindeki etkisini (tirozin kinaz sinyal yoluyla) teka hücreleri, granüloza ve stromal hücrelerinde insülin ve insülin benzeri büyüme faktörü-I (IGF-I) reseptörlerine bağlanarak gösterebilmektedir (Codner ve Escobar-Morreale, 2007). Bu hormonun, aynı anda insülin ve FSH'ye maruz kalan granüloza hücrelerinde

östrojen salınımını arttırdığı ve FSH ile uyarılmış steroid sekresyonunu da şiddetlendirdiği gösterilmiştir (Willis ve ark., 1996).

Diyabetli kadınlarda, ovaryum stimülasyonu sırasında insülin direnci ve hiperinsülinemiyi telafi etmenin önemli olduğu bilinmektedir. İnsülin dirençli infertil kadınların folikül gelişiminin uyarılması için daha yüksek FSH dozuna ihtiyaç duyulduğu ve ovariyan stimülasyonu boyunca düşük östradiol değerlerine sahip oldukları tespit edilmiştir (Wellons ve ark., 2017). İnsülin, sahip olduğu gonadotropik etkisi sayesinde, preovülatör foliküllerin büyümesini arttırabilmekte, ovaryum foliküllerinde apoptozu ve atreziyi baskılayabilmekte, folikül olgunlaşmasını düzenleyebilmekte ve ovaryumda kist oluşumunu engelleyebilmektedir (Poretsky ve ark., 1992; Poretsky ve ark., 1999). Dolayısıyla insülinin salgılanmasındaki veya aktivitesindeki bir bozukluk ovaryum aktivitesini olumsuz etkileyebilmektedir.

Diyabetik ovaryumlarda, anneksin V, bax ve kaspaz-3 gibi apoptoz belirteçlerinin miktarlarında yükselme olması diyabetin apoptozu arttırdığını düşündürmektedir (Lin ve ark., 2010). Deneysel diyabet oluşturulan farelerde, granüloza hücrelerinde ve atretik foliküllerde yüksek konsantrasyonda lipit damlacıkları tespit edilmiş, ayrıca ovaryum stroma hücrelerinde yüksek oranda atrofi ve lipit kaybının olduğu gözlenmiştir. Bu yapısal değişikliklerin, oosit olgunlaşmasında sorunlara yol açabileceği (Tatewaki ve ark., 1989) ve gebelik oranının azalmasına neden olabileceği bildirilmiştir (Ratchford ve ark., 2008).

Hem diyabetin gelişiminde, hem de komplikasyonlarının patogenezinde pek çok mekanizma ileri sürülse de, bunların içinde en fazla dikkat çekeni dokuda artan serbest radikallerdir (Volpe ve ark., 2018). Çalışmalar, diyabet hastalarının oksidatif strese duyarlı olduklarını göstermektedir. Yüksek kan glikoz düzeyinin bir sonucu olarak dokuda artan serbest radikallerin lipit peroksidasyonunu şiddetlendirdiği bilinmektedir. Ayrıca diyabetin bir sonucu olarak hücre içi antioksidan enzim aktivitelerinin de azaldığı bildirilmiştir (Tiedge ve ark., 1997).

Tedavi amaçlı çalışmalarda hedef, diyabetin neden olduğu komplikasyonları en aza indirmek ve geciktirmektir. Kurkumin, zerdeçal bitkisinin köklerinden elde edilen, yangı ve oksidatif stres ile ilişkili farklı kronik hastalıklar üzerinde olumlu etkileri olduğu bilinen fenolik bir bileşiktir (Soleimani ve ark., 2018). Kurkumin, hiperglisemi ve hiperlipidemiyi azaltmada etkili olması nedeniyle deneysel diyabette ve diyabet

hastalarının komplikasyonlarının tedavisinde potansiyel bir terapötik madde olarak dikkat çekmektedir (Zhang ve ark., 2013c). Kurkumin, diyabetik hastalarda kan glikoz seviyelerini baskılayabilmekte (Perez-Torres ve ark., 2013), pankreatik β hücrelerinin fonksiyonlarını arttırmakta ve reaktif oksijen türleri (ROS) üretimini ise geciktirmektedir (Meghana ve ark., 2007). Kurkuminin insülin direnci, hiperglisemi, hiperlipidemi, adacık apoptozu ve nekrozu gibi diyabetin önde gelen olumsuz özelliklerinin çoğunu azalttığı bilinmektedir (Donath ve ark., 1999). Bu madde, pankreasın β hücrelerini uyararak hipoglisemik etkiye neden olabilmektedir (Zhang ve ark., 2013b). Kurkuminin elektriksel aktiviteyi uyararak sıçan pankreatik β hücrelerindeki anyon kanallarının açılma oranını artırması yoluyla etki gösterdiği düşünülmektedir. Bu etkiye hücre membran potansiyelinin depolarizasyonu, elektriksel aktivite üretimi ve artmış insülin salınımı eşlik etmektedir. Ayrıca kurkuminin, pankreatik β hücrelerinde hem-oksijenaz-1 ekspresyonunu indükleyerek hücre koruyucu etki gösterdiği bilinmektedir (Best ve ark., 2007).

Kurkuminin fitoöstrojenik etkilere sahip olduğu, bu nedenle endokrin sistemle etkileşime girebildiği, hipotalamo hipofiz over aksını etkileyerek buradaki bozuklukları onardığı düşünülmektedir (Bachmeier ve ark., 2010). T2DM ile yakından ilişkili olan polikistik over sendromunda kurkumin uygulamasının, azalan progesteron ve östradiol seviyelerini düzelttiği gözlenmiş (Reddy ve ark., 2016a), ayrıca bu maddenin ovaryum foliküllerinde bulunan piknotik granüloza hücrelerinin yoğunluğunu azalttığı görülmüştür (Reddy ve ark., 2016a).

Günümüz itibariyle hem ülkemizde, hem de diğer gelişmekte olan ülkelerde, diyabet hastalığı sonucu ortaya çıkan bulgular ve diyabetin ilerleyen süreçte neden olduğu rahatsızlıklar büyük bir sorun olarak karşımızda durmaktadır. Kronik bir metabolik hastalık olan DM'nin ovaryum histopatolojisine etkileri hakkında çok sayıda çalışma varsa da bu çalışmalar sorunu çözmede yetersiz kalmaktadır. Bu alanda konuyu aydınlatacak kapsamlı çalışmalara ihtiyaç duyulmaktadır. Sunulan tez çalışmasında, diyabetik bireylerin ovaryumunda meydana gelen yapısal, fonksiyonel ve hormonal değişikliklerin tespit edilmesi ve anti-hiperglisemik ve fitoöstrojenik etkileri olduğu savunulan kurkumin maddesinin, diyabetik ovaryumlar üzerinde yapısal ve biyokimyasal düzeyde olası koruyucu etkilerinin ve mekanizmalarının araştırılması önem arz etmektedir.

Modern tıp bilimi, bir yandan hastalıkların tedavisinde yeni seçenekleri sunarken, diğer yandan da sağlıklı bir yaşam sürdürme, hastalıkları önleme ya da hastalıkların komplikasyonlarının azaltması yönünde yoğun çalışmalar yapmaktadır. Diyabetik komplikasyonların başlıca sebeplerinden olan serbest radikallerin oluşumu, antioksidan kapasitenin belirlenmesi, antioksidan diyet uygulamaları veya ilaç geliştirilmesi sonucunda yukarıda belirtilen komplikasyonların ortaya çıkma riski azaltılabilir. Bu bağlamda, komplikasyonların temelindeki mekanizmaların anlaşılması için ovaryum dokuları SEM ve TEM ile incelenmiş, ayrıca kanda meydana gelen hormonal değişikliklerin anlaşılması için ise biyokimyasal yöntemler kullanılmıştır.

Diyabetli dişi bireylerde ovaryumda bulunan oosit rezervinin korunması, hormon seviyelerinin düzenlenmesi ve folikül gelişiminin sağlıklı devam etmesi, bu hastalıktan müzdarip bireylerin üreme fonksiyonlarının korunması önem arz etmektedir. Overlerde fertilite potansiyelini gösteren en temel unsur primordial folikül sayısıdır. Over rezervi, overde bulunan mevcut foliküler havuzdaki nicelik ve nitelik duruma bağlı olarak fertilite potansiyelini ifade eden bir tanımdır (Lass, 2001). Çalışmalar incelendiğinde diyabet hastalığının dişi ovaryumları üzerindeki etkisine dair stereolojik teknikler kullanılarak elde edilen sayısal verilerin sınırlı sayıda olduğu görülecektir (Myers ve ark., 2004; Farhad ve ark., 2013).

Çalışmamızda deneysel hayvan modeli kullanılarak diyabetik bireylerin ovaryumlarında kurkumin uygulamasının ovaryumdaki folikül sayılarını, folikül, kan damarı ve bağ dokusu hacimlerini nasıl etkilediği tarafsız hücre sayım yöntemi, optik parçalama sayım tekniği, ve Cavalieri prensibi kullanılarak kantitatif olarak hesaplandı. Kullanılan stereolojik metotlar, istatistiki ilkelere dayanan tasarım temelli yöntemler olup (Boyce ve ark., 2010), bu yöntemlerin tarafsızlık ilkesini esas almaları çalışmadan elde edilecek verilerin değerini ve güvenilirliğini artırmaktadır (Gundersen, 1986). Çalışmamızda, diyabetik bireylerin kurkumin uygulamasının hipotalamo-hipofizer-gonadal (HPG) aksındaki fizyolojik etkinliği de araştırılmıştır. Diyabetik bireylerde değişen gonadotropin seviyelerinin kurkumin tedavisi ile düzenlenebiliyor olması ovaryumun fonksiyonunu devam ettirebilmesinde önemli bir yer tutmaktadır.

Son yıllarda, artan sayıda çalışmalar oksidatif stres ve yangısal reaksiyonların DM patogenezinde kritik rol oynadığını göstermiştir (Li ve ark., 2010; Meng ve ark., 2013; Erbas ve ark., 2014). Diyabetik ovaryumda, oksidatif stresin artmasıyla DNA

hasarı ve apoptoz meydana gelerek oositlerin olgunlaşması baskılanmaktadır (Hamdan ve ark., 2016). Kurkuminin koruyucu etkilerinin birçoğu, güçlü antioksidan ve yangı giderici özelliklerinden kaynaklanmaktadır (Meng ve ark., 2013). Çalışmamızda biyokimyasal teknikler kullanılarak oksidatif stres parametrelerinin ölçülmesi, DM'nin üreme faaliyetleri üzerindeki biyokimyasal etkisinin ve kurkuminin koruyucu antioksidan aktivitesinin değerlendirilmesini sağlayan veriler sunmaktadır.

Sunulan çalışma ile, diyabetik bireylerde tedaviye yönelik olarak insülin direnci ve hiperglisemiyi telafi etmek için kurkuminin kullanılması gündeme gelebilir. Bu tez çalışmasının, benzer konudaki klinik çalışmalar için bir ön araştırma niteliğinde olduğunu düşünmekteyiz. Ayrıca sunulan bu çalışmanın, infertilite ile ilgili diğer bozuklukların tedavisinde kurkuminin kullanılıp kullanılamayacağının araştırılmasına katkı sağlayacağını öngörmekteyiz. Çalışmada stereolojik, elektron mikroskobik, biyokimyasal ve histopatolojik değerlendirmeler birlikte yapılmıştır. Analizler sonucunda elde edilen niceliksel ve niteliksel verilerimiz, stereolojik sonuçları doğrulamaktadır.

Elde edilecek bulguların, diyabetle bağlantılı infertilite vakalarında ve ovaryum toksisitesinin azaltılmasında ya da diyabetik bireylerde ovaryum kalitesinin ve üreme faaliyetlerinin korunmasında, yeni tedavi yaklaşımlarının geliştirilmesinde katkı sağlayacağı düşünülmektedir.

# 2. GENEL BİLGİLER

## 2.1. Diabetes mellitus

Küresel halk sağlığı için büyük bir tehdit olan diyabet hastalığı insülin hormonunun salgılanmasında, etkinliğinde veya her ikisinde olabilecek bozukluklardan kaynaklanan ve hiperglisemi ile seyreden metabolik bir hastalıktır (ADA, 2009; Islam ve ark., 2013). DM'nin dünya çapında hızla artan insidansla gelecekte önemli morbidite ve mortalite sebebi olacağı öngörülmektedir (Abejew ve ark., 2015). Uluslararası Diyabet Federasyonu'nun en son verilerine göre, dünya çapındaki diyabetli birey sayısının 2045 yılına kadar 693 milyon olacağı tahmin edilmektedir (Islam ve ark., 2013).

Diyabetin gelişiminde birçok patojenik süreç rol almaktadır. Bunlar, pankreas hücrelerinin otoimmün yıkımından, insülin eksikliğine ve bunun sonucunda insülin etkisindeki bozukluklara yol açan anormalliklere kadar uzanır. Diyabette insülinin hedef dokulardaki yetersiz aktivitesinden dolayı karbonhidrat, yağ ve protein metabolizmasında da anormallikler oluşur (ADA, 2009).

### 2.1.1. Tip 1 Diabetes mellitus

T1DM, insülin salgılayan pankreatik β hücrelerin otoimmün aracılı geri dönüşümsüz yıkımı sonucu oluşan bir hastalıktır (Atkinson ve ark., 2014). Kan glikoz seviyelerinin normal kaldığı sessiz preklinik bir fazda progresif β hücresi yıkımı ve azalan endojen insülin üretimi ile T1DM meydana gelir. Uzun süreli diyabet hastalığı olan bireyler, pankreasın insülin üreten β hücrelerinin çoğundan yoksundur. Kalan β hücrelerinin ise rejenerasyon yeteneği bulunmamaktadır (Simmons ve Michels, 2014). T1DM, pankreatik adacık hücrelerine karşı oto antikorların bulunup bulunmamasına göre Tip 1A ve Tip 1B olmak üzere iki alt gruba ayrılır. Tip 1A'nın ayırt edici özelliği pankreatik β hücrelerine karşı oto antikorların varlığıdır. Bu oto antikorlar adacık hücresi oto antikorları, insülin oto antikorları (IAA), glutamik asit dekarboksilaz (GAD, GAD65), protein tirozin fosfataz (IA2 ve IA2 β) ve çinko taşıyıcı proteini (ZnT8) içerir (Vermeulen ve ark., 2011). Bu karakteristik oto antikorlar diyabet hastalarının serumunda, hastalığın başlangıcından aylar veya yıllar önce saptanabilir (Couper ve Donaghue, 2009). Bir bireyde çoklu adacık oto antikorlarının (özellikle 2 veya daha fazlası) varlığı, T1DM'nin gelişiminde yüksek ilerleme riskini gösterir (Robertson ve

Rich, 2018). Tip 1B'de ise oto antikorlar bulunmamaktadır ve hastalığın bilinen bir sebebi yoktur. T1DM hastalarının sadece az bir kısmı bu kategoriye girse de, bunların çoğu, Afrikalı veya Asya kökenlidir. Bu diyabet formu güçlü bir şekilde kalıtsaldır fakat HLA (insan lökosit antijeni) genleri ile ilişkili değildir (ADA, 2009).

### 2.1.2. Tip 2 Diabetes mellitus

T2DM (insüline bağımlı olmayan DM), aşırı beslenme, hareketsizlik, obezite ve insülin direncine bir cevap olarak pankreas β hücrelerinin yeterli insülin salgılayamamasından kaynaklanır. T2DM, değişmiş lipit metabolizması ve hiperglisemi ile karakterize metabolik bir hastalıktır (Marín-Peñalver ve ark., 2016). T2DM prevalansının erkeklerde kadınlara göre daha fazla olduğu bildirilmiştir (Federation, 2013).

T2DM'li hastalarda, hem insülin aktivitesi hem de insülin salım yetmezliği mevcuttur bu nedenle bu hastalarda insülin direnci ve bozulmuş glikoz metabolizması karakteristik bir bulgudur (Reinehr, 2013). Hipergliseminin hem insülin direncini hem de insülin sekresyon anormalliklerini kötüleştirdiği ve böylece bozulmuş glikoz toleransından DM'a geçişi arttırabileceği öne sürülmüştür (Arslanian, 2000). T2DM'de, hastalığın başlangıcında insülin oluşumu, salınımı, depo edilmesi veya β hücrelerinin sayısı normaldir. Hiperglisemi ortaya çıktığında, β hücre fonksiyonu yavaş yavaş bozulur ve insülin direnci artar. Artan kan glikoz düzeyine rağmen hücrelerin glikozu kullanamaması, insülin üretimini arttırır. Artan insülin miktarı, hücrelerde insülin reseptörlerinin yıkımı sonucu sayılarının azalmasına neden olur. Hücreler insülini kullanamayınca insülin direnci gelişir. Bu durumda, insülinin hücresel düzeydeki etkinliği azalır. Çevresel faktörler (örneğin, obezite, sağlıksız beslenme ve hareketsizlik) ve genetik faktörler, T2DM'de bozulmuş glikoz homeostazından sorumlu olan patofizyolojik süreçlere katkıda bulunur.

### 2.1.3. Gestasyonel Diabetes mellitus

Gestasyonel diabetes mellitus (GDM) gebeliğin başlangıcında veya ilk tanısında değişken derecelerde glikoz intoleransı olarak tanımlanır (Metzger ve Coustan, 1998). GDM, gebelikte hiperinsülinemi ve insülin direnci ile karakterize diyabetojenik bir durumdur. Annenin metabolizmasındaki bu ilerleyici değişim, vücudun büyüyen fetüs için yeterli beslenme sağlama çabasından kaynaklanmaktadır.

Gebeliğin erken dönemlerinde annenin hormonları, maternal kan şekerinin düşük olması ve artan periferik kullanımdan dolayı insülin salınımını destekler (Kuhl ve Holst, 1976). Hamilelik ilerledikçe, büyüme hormonu, kortizol, östrojen ve progesteron gibi bir dizi hormonun seviyesi artar ve bu da insülin direncine yol açar. Bu hormonların pik etkisi, 26-33. gebelik haftalarında görülür. Kortizol çok güçlü diyabetojenik etkiye sahiptir (Mumtaz, 2000). Bunun yanı sıra östrojen ve progesteron da glikoz insülin dengesinin bozulmasına katkıda bulunur (Gilmartin ve ark., 2008). GDM, gebe kadınların %2-5'ini etkilemektedir (Gilmartin ve ark., 2008). GDM'nin gelişimi ile ilişkili en sık rastlanan risk faktörleri arasında makrozomi öyküsü (doğum ağırlığı> 4000 g), daha yüksek oranda T2DM, polikistik over sendromu, gebelikle ilişkili hipertansiyon yer alır (Gilmartin ve ark., 2008)

### 2.2. Diyabette Risk Faktörleri

#### 2.2.1. Genetik Faktörler

T1DM poligenik bir hastalıktır. T1DM'nin gelişimine yatkınlık sağlayan 40'dan fazla genetik polimorfizm belirlenmiştir (Barrett ve ark., 2009). Altıncı kromozom üzerindeki HLA allelleri, T1DM'ye genetik yatkınlığın %50'sinden fazlasını oluşturur (Redondo ve Eisenbarth, 2002). HLA genlerinin yanı sıra, HLA olmayan genler de T1DM için genetik risk taşımaktadır.

T2DM, genetik ve çevresel etkiler sonucu gelişen heterojenik ve poligenik bir hastalıktır. T2DM'nin %20-80 arasında kalıtımsal olduğu tahmin edilmektedir (Meigs ve ark., 2000). Ebeveynlerden birisi T2DM'li olduğunda çocukta yaşam boyu T2DM gelişme riski %40 iken her iki ebeveynin T2DM'li olması durumunda bu oran %70'dir. Monozigotik ikizlerde oran yaklaşık %70 iken, dizigot ikizlerde %20-30 olduğu gözlenmiştir (Redondo ve ark., 1999). Yapılan genom ilişkili çalışmalar, T2DM ile yakından ilişkili birçok gen olduğunu belirlemişlerdir. T2DM ile ilişkili genlerin çoğunun β hücrelerinde aktif olduğu ve β hücre fonksiyonunu etkiledikleri bildirilmiştir, çok azı da insülin salınımında ve insülin sinyal yolağında rol almaktadır (Florez, 2008).

#### 2.2.2. Çevresel Faktörler

T1DM'de genetik yatkınlığın önemine ek olarak, hastalığın etiyolojisinde çeşitli çevresel faktörler rol oynamaktadır (Canivell ve Gomis, 2014). İlgili çevresel

faktörler arasında virüsler, toksinler, inek sütü ve tahıllar gibi besinler bulunur (Stene ve ark., 2010).

T2DM çevresel, biyolojik ve davranışsal risk faktörlerinin etkileşimiyle ortaya çıkmaktadır. T2DM'nin gelişimini etkilediği bilinen çevresel risk faktörleri arasında obezite, hareketsiz yaşam tarzı, doğum ağırlığı, stres, besin faktörleri, toksinler ve hava kirliliği rol oynamaktadır (Adeghate ve ark., 2006). Yüksek vücut kütle endeksi ile orantılı olarak artan yağlanma, T2DM için en önemli risk faktörüdür (DeFronzo ve ark., 2015).

### 2.2.3. Virüsler ve Aşılamalar

Virüslerin T1DM patogenezinde önemli rol oynadığı epidemiyolojik gözlemlerle tanımlanmıştır (Paschou ve ark., 2018). Fetal yaşamda kızamıkçık geçiren çocuklarda otoimmün bozuklukların yanı sıra, T1DM insidansının da arttığı rapor edilmiştir (Menser ve ark., 1978). Ayrıca, T1DM'li hastaların pankreas ve diğer komşu dokularında bu tür virüslerin RNA ve proteinleri tespit edilmiştir. Enterovirüsler, T1DM'nin gelişiminin erken evresinde önemli rol oynayabilirler (Hober ve Sauter, 2010). Öte yandan, belirli koşullar altında, enterovirüslerin bireyleri T1DM'ye karşı koruyabildikleri konusunda bazı deneysel kanıtlar da vardır (Jaidane ve ark., 2010).

Aşıların T1DM de dahil olmak üzere kronik otoimmün hastalıkların gelişimi ile ilişkili olabileceğine dair bazı endişeler bulunmaktadır. Bununla birlikte, genetik yatkınlığı olan (hastaların kardeşleri gibi) bebeklerin aşılanması, hastalığın gelişme riskinin artmasıyla ilişkili görünmemektedir (Hviid ve ark., 2004). T2DM'de virüs kaynaklı yangıların insülin direncine yol açtığı bildirilmiştir (Sestan ve ark., 2018). Viral enfeksiyonlar arasında, hepatit C virüsü (HCV) enfeksiyonu, insülin direncini indükleme kabiliyetinden dolayı, T2DM başlangıcında önemli bir role sahiptir. Bu nedenle HCV ile enfekte hastalarda T2DM'nin prevalansı daha yüksektir (Lonardo ve ark., 2016). *Chlamydia pneumoniae* gibi enfeksiyonlar da β hücre işlev bozukluğuna neden olabilir (Rodriguez ve ark., 2015). Bununla birlikte anti retroviral tedavinin diyabet teşvik edici etkilerinin olduğu da belirtilmelidir (Dooko ve ark., 2014). Bu bulgular T2DM'nin etiyolojisinde spesifik bir enfeksiyöz ajanın varlığını göstermez, ancak kronik enfeksiyonlar ve ilişkili sistemik inflamasyonlara yol açarak insülin direncinin artmasında etkili olabilir.

### 2.2.4. Beslenme ve Bağırsak Mikrobiyotası

T1DM etiyolojisinde fetal, bebeklik ve çocukluk döneminde beslenme faktörlerinin önemini vurgulayan bilimsel çalışmalar vardır. Hamilelik sırasında annenin beslenme şekli de hastalığın gelişimini etkileyebilir. Anne sütü, Omega-3 yağ asidi, E ve D vitamini ve çinko alımı bireyleri hastalık riskine karşı korumaktadır. Artan büyüme ve obezitenin, bebeklik döneminde bazı gıdalara erken başlanmasının ya da inek sütünün erken dönemlerde tüketimi ile hastalık arasında doğrudan bir ilişki olduğu görülmüştür. Bu veriler, sütün içerdiği insüline bebeklik döneminde erkenden maruz kalmanın otoimmün yanıtı tetiklediğini desteklemektedir (Hviid ve ark., 2004).

Öte yandan gıdaların ısıl işleminde oluşan ileri glikasyon son ürünleri (AGEs) de T1DM için önemli bir risk faktörüdür (Yap ve ark., 2012). İşlenmiş gıdalar, yüksek miktarlarda AGEs içerdiğinden, artan T1DM riski ile ilişkilendirilmiştir. İşlenmiş et ürünlerindeki nitritler veya N-nitroso bileşikleri de T1DM riskini artırabilir (Virtanen, 2016). Gıdalardaki doğal veya diğer toksinler de T1DM'nin etiyolojisinde rol oynayabilir (Virtanen ve ark., 2008).

Genel olarak, bitkisel gıdalar hayvansal gıdalara göre daha düşük T2DM riski ile ilişkilidir ve düşük enerji yoğunluğu içeren gıdalar daha koruyucu olarak kabul edilmektedir. Balık tüketiminin diyabet riski ile ilişkisi değişken iken, fermente süt ürünleri fermente olmayanlara göre daha faydalı olabilir (Kolb ve Martin, 2017). Çeşitli probiyotik bakteriler içeren fermente bir süt ürünü olan yoğurdun, düzenli tüketiminin enerji homeostazında rol oynadığı ve T2DM gelişme riskini azalttığı tespit edilmiştir (Panahi ve Tremblay, 2016). Rafine edilmiş tahıllar veya şekerli içecekler, obezite ve diyabet riskini destekliyor görünmektedir (Jannasch ve ark., 2017). Yüksek enerji yoğunluğuna sahip olmasına rağmen, günde bir avuç fındık tüketiminin T2DM'ye karşı koruma sağlayabileceği bildirilmiştir (Bao ve ark., 2013). Bunun yanı sıra kontrollü çalışmalarda, çayın özellikle flavanol bakımından zengin yeşil çayın, üç fincandan fazla veya eşdeğer miktarda yeşil çay kateşinin tüketildiği durumlarda glisemik kontrolde ılımlı bir iyileşme sağladığı bildirilmiştir (Zheng ve ark., 2013). Yapılan çalışmalar bağırsak mikrobiyotasının ve bazı antimikrobiyal ilaçların kullanımının DM'nin patogenezinde yer aldığını göstermektedir (Kostic ve ark., 2015). Avrupalı kadınlarda yapılan bir çalışma, yüksek glikolize hemoglobin (HbA1c) konsantrasyonlarına sahip kadınlarda Lactobasillerde özellikle Streptococcus türlerinde bir artış olduğunu bunun

yanı sıra bakteroidler, Eubacterium ve Clostridium türlerinde ise azalma olduğunu göstermiştir (Karlsson ve ark., 2013). Her ne kadar mikrobiyota belirteçleri toplumlarda farklı olsa da, bağırsak mikrobiyotasının T2DM ile yakından ilişkili olduğu açıktır. Bu nedenle, bağırsak mikrobiyal belirteçlerinin T2DM'yi sınıflandırmak için yararlı olabileceği de öne sürülmüştür (Wen ve Duffy, 2017).

Son zamanlarda, probiyotiklere erken maruziyetin, sağlıklı bağırsak mikrobiyotasını destekleyerek, yüksek genetik risk altındaki çocuklarda adacık otoimmünitesine karşı koruyucu olabileceği gösterilmiştir (Uusitalo ve ark., 2016). Bununla birlikte, bağırsak florası, sezaryenle doğan bebeklerde vajinal doğumla doğan bebeklerden farklıdır (Tamburini ve ark., 2016). Vajinal doğumla doğan bebeklerin doğumda annenin vajinal mikrobiyotasına maruz kalması, beyaz kan hücrelerini ve bağışıklık sisteminin diğer bileşenlerini uyarır, bebeğin bağırsak florasını geliştirir (Kulas ve ark., 2013). Çalışmalar sezaryen ile doğan bebeklerin vajinal olarak doğanlara göre daha fazla obezite veya diyabet riski altında olduğunu göstermiştir (Stene ve Gale, 2013; Kuhle ve ark., 2015).

### 2.2.5. İmmünolojik Faktörler

DM'de pankreas β hücrelerinin yıkımı, kaspazların aktivasyonuyla programlanmış hücre ölümü olarak da bilinen bir mekanizma olan apoptoz ile gerçekleşir. Hayvan çalışmaları ve *in vitro* deneyler, β hücrelerinin hücre ölüm tipi olarak apoptozu desteklemektedir; ancak insanlarda nekroz ve nekroptozun da önemli olabileceği bildirilmiştir (Eizirik ve ark., 2009; Grieco ve ark., 2017). Bir hipoteze göre yüksek düzeyde sitokinler vasıtasıyla adacık mikroçevresindeki otoreaktif T lenfositleri tarafından yangısal tepkime başlatılır. Diğer teoriler, apoptozun, perforan sistemi veya Fas/Fas ligand etkileşimi yoluyla β hücreleri ile otoreaktif T lenfositlerinin temasını doğrudan indüklendiğini göstermektedir. Bu durumlarda da IL-1, IL-6 veya tümör nekroz faktör-alfa (TNF-α) gibi sitokinlerin salınım bozukluğu oluşur (Eizirik ve ark., 2009; Grieco ve ark., 2017). DM'nin başlangıcından önce, T lenfositlerin, makrofajların, B lenfositlerin ve dendritik hücrelerin katılımıyla, histolojik olarak Langerhans adacıklarında kronik bir atrofik yangı görülür. Bu durum genellikle hastalar asemptomatik ve öglisemik olduğunda, aylar veya yıllar boyunca gelişir. Hastalığın klinik belirtisinden önce çok sayıda işlevsel β hücresi bulunan uzun bir gecikme periyodundan sonra semptomatik hiperglisemi ortaya çıkar (Epstein ve ark., 1994).

### 2.2.6. Fiziksel Aktivite ve Hava Kirliliği

Sınırlı fiziksel aktiviteye sahip olan kişilerin DM hastalığı risk faktörü, yüksek fiziksel aktivite gösteren kişilere kıyasla yaklaşık %40 daha yüksektir (Smith ve ark., 2016). Epidemiyolojik çalışmalar bu çevresel faktörlerin yanı sıra, şehir trafiğine, gürültüye ve hava ile taşınan ince partiküllere artan maruziyet ile daha yüksek T2DM tanısı arasındaki ilişkiyi desteklemektedir (10 dB daha yüksek ses seviyesi veya 10 $\mu g/m^3$ daha ince toz partiküllerine maruz kalma ile risk %20–40 artmıştır) (Dzhambov, 2015). Ek olarak hava kirliliğinin endotel fonksiyonunu değiştirdiği, inflamasyonu ve insülin direncini tetiklediği ve yüksek hipertansiyon riski ile ilişkili olduğu bildirilmiştir (Schulz ve ark., 2016). Sigara kullanan kişilerde ise risk yaklaşık %30-60 artmıştır (Feng ve ark., 2016).

## 2.3. Diyabet Epidemiyolojisi

Diyabet prevalansında yaş grubu, cinsiyet, ülkelerin gelir durumu ve coğrafi bölgelere göre farklılıklar bulunmuştur. Yüksek gelirli ülkelerde, prevalans 75-79 yaş grubunda (%22), orta gelirli ülkelerde ise 60-74 yaş grupları arasında (%19)'dur. Düşük gelirli ülkelerde ise, diyabet prevalansı 55-64 yaş grubu arasında (%8) doruğa ulaşmıştır. Prevalansın, 65-69 yaş arasındaki bireylerde yüksek gelirli ülkelerde düşük gelirli ülkelere göre 3 kat daha yüksek olduğu bulunmuştur (Cho ve ark., 2018). 2017 yılında, 18-99 yaştaki bireyler arasında diyabet prevalansının kadınlarda (%8,4) erkeklerden (%8,9) daha düşük olduğu bildirilmiştir (Cho ve ark., 2018). Diyabetle yaşayan kadınlardan (219.3 milyon) yaklaşık 12.3 milyon daha fazla erkek olduğu rapor edilmiştir (Cho ve ark., 2018).

T1DM insidansı mevsimsel değişikliklere ve doğum ayına göre de değişebilir. Sonbaharda ve kış aylarında daha fazla T1DM teşhisi konmuştur (Moltchanova ve ark., 2009), fakat ilkbaharda doğanların T1DM'ye sahip olma şansının daha yüksek olduğu bildirilmiştir (Kahn ve ark., 2009). T1DM'ye bağlı otoimmünitenin gelişmesi semptomatik T1DM başlamasından aylar veya yıllar sonra ortaya çıkması da bazı mevsimsel senkronizasyonlar göstermektedir (Kukko ve ark., 2005). Bu kavramlar, T1DM sürecinde patojeniteyi başlatan veya sürdüren çevresel faktörlerin teorik rolünü desteklemektedir. Bu hastalıktan özellikle etkilenen bölgeler, obezite prevalansının nispeten düşük olmasına rağmen T2DM prevalansının çarpıcı biçimde arttığı Çin ve Hindistan'dır (Hu, 2011).

### 2.4. Diyabet Komplikasyonlarının Mekanizmaları

#### 2.4.1. Glikoz Metabolizması

"Hiperglisemi" olarak adlandırılan kan şekerindeki kronik yükselme, iki ana diyabet formunda da görülen başlıca tanısal biyokimyasal parametredir. Diyabette hem mikro hem de makrovasküler komplikasyonların riskini azaltmanın en etkili yolu, hastalık seyri sırasında mümkün olan en erken optimal glisemik kontrol sağlamaktır (Wu ve ark., 2006). T1DM'li bireyler için bu yararların, insülinin spesifik bağımsız bir etkisinden ziyade çeşitli organlar tarafından genel glisemik kontrolde oluşan bir iyileşmenin sonucu olduğu düşünülmektedir. İlginç bir şekilde, intranazal insülin kullanımının ve pankreatik adacık transplantasyonlarının, insüline bağımlı kemirgenlerde ekzojen insülin ile karşılaştırıldığında daha etkili koruma sağladığı bulunmuştur (Francis ve ark., 2009).

T2DM'de ise hiperglisemiyi kontrol etmek için çok sayıda farmakolojik ajan kullanılmaktadır. Bunlar, birincil rolü insülin direncini ve çevre dokulara glikoz alımını iyileştirmek olan tiyazolidindionlar ve metformin gibi insülin duyarlılaştıran ajanlardır (Janka ve ark., 2005). Her ne kadar birkaç bölgeyi hedefleyerek glisemik kontrolün optimize edilmesinin diyabetin mikrovasküler komplikasyonlarının klinik yönetiminde en etkili tedavi stratejisi olduğuna dair ikna edici kanıtlar olsa da, son zamanlarda yapılan çalışmalar glisemik kontrolün KVH riskini azaltmadığını göstermiştir (Gerstein ve ark., 2008). Hipergliseminin oksidatif strese neden olarak hücresel fonksiyona zarar verdiği ve birçok komplikasyona neden olduğu bildirilmiştir. Hiperglisemi normal over fizyolojisini de olumsuz etkilemektedir (Doblado ve Moley, 2007) (Şekil 1). Aslında, uzun süreli diyabetik komplikasyonların çoğu (retinopati, nöropati ve nefropati) hipergliseminin bir sonucudur ve glikoz düzeyi normale dönse bile bu komplikasyonlar tam anlamıyla geri döndürülemeyebilir (Rolo ve Palmeira, 2006). Yapılan çalışmalarda metabolik olarak çok aktif olan kanser hücrelerinin büyüme taleplerini karşılamak için yüksek miktarda glikoz ihtiyacına sahip olması, hiperglisemi ile bir dizi kanser arasında anlamlı ilişkiler olduğunu göstermiştir (Mulholland ve ark., 2008). Örneğin hipergliseminin epitelyal over tümör büyümesini teşvik ettiği ve sağ kalımı olumsuz etkilediği bildirilmiştir (Kellenberger ve Petrik, 2018).

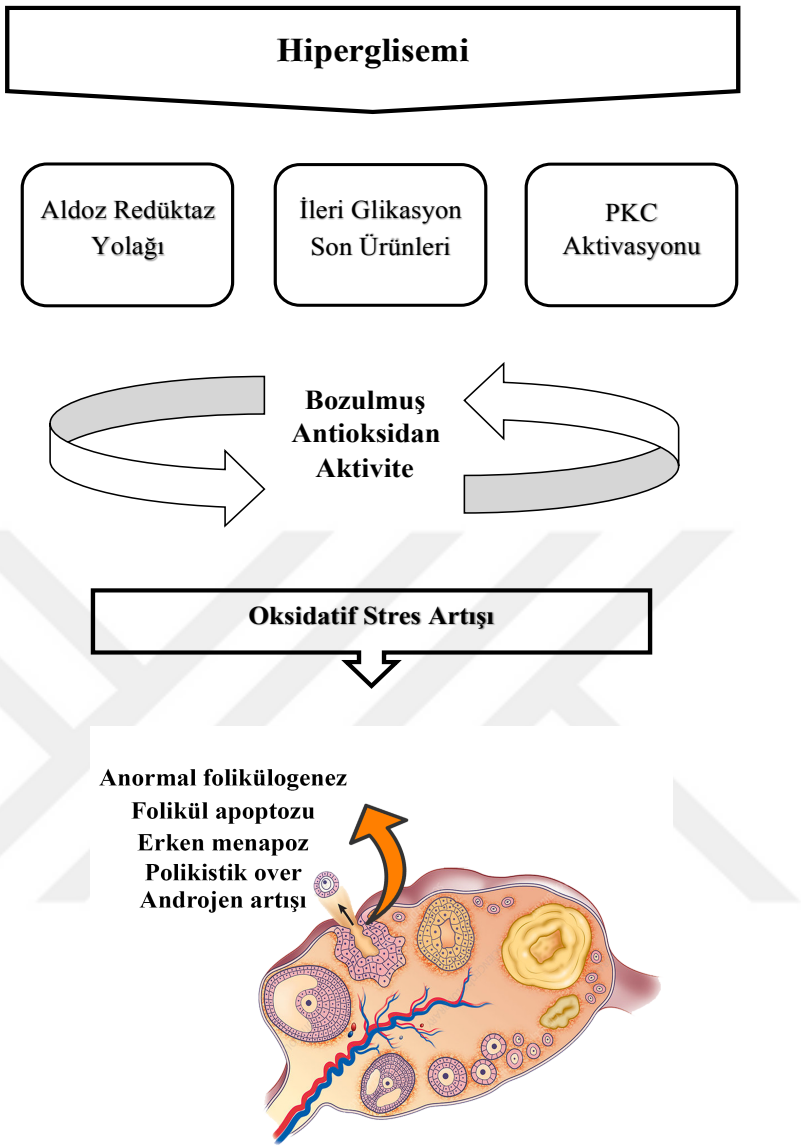


**Şekil 1.** Diyabetik komplikasyonların gelişmesinde hipergliseminin rolü

### 2.4.2. Enerji Üretiminin Kontrolü

Enerji üretimindeki anormalliklerin, diyabetik komplikasyonların gelişiminde önemli katkıları olduğu düşünülmektedir. Diyabetik komplikasyonlara eğilimli olan hücreler, glikoz taşıma oranlarını modifiye edemezler ve hücrelerdeki enerji üretimi kontrolsüz hale gelerek bozulur (Heilig ve ark., 1995). Substratların verilmesinde anormallikler, glikoz ara maddeleri, yağ asitleri ve amino asitler arasındaki hücrelere özgü yakıt kaynaklarının oranları, solunum zinciri fonksiyonundaki değişiklikler ve solunum zinciri kopmaları hem mikrovasküler hem de makrovasküler hastalıklarda

yaygın görülen bozukluklardır (Akude ve ark., 2011). Komplikasyon eğilimli dokularda mitokondriyal anormalliklerin hastalığın erken evrelerinde ortaya çıkmasına rağmen, nihai ATP içeriği kaybının hastalığın sonraki aşamalarında meydana geldiği bildirilmiştir (Tan ve ark., 2010). Glikoz ve serbest yağ asitleri gibi enerji üretimini arttıran değişikliklerin, komplikasyonların gelişmesinde meydana gelen patolojik olaylar olması muhtemeldir.

### 2.4.3. Hekzosamin Biyosentezi

Glukokinaz/heksokinaz, glikozun hücrelere taşınmasında rol oynayan önemli bir enzimdir. Bu enzimin ekspresyonu, pentoz fosfat yolunun bir parçasını oluşturan enzim olan glikoz-6-fosfat dehidrogenaz tarafından kontrol edilir (Brownlee, 2001). Diyabet komplikasyonlarının bulunduğu bölgelerde bu hız sınırlayıcı enzimde değişiklikler gözlenmiştir (Pratley ve ark., 2010).

Glikoz hücre içinde taşındıktan sonra, glikoz-6-fosfatın, fruktoz-6 fosfata dönüştürülmesini içeren basamaklardan glikoliz yoluyla metabolize edilir. Bununla birlikte, hücre içi glikoz konsantrasyonları yüksek olduğunda, glikoliz, kademeli olarak fruktoz-6-fosfatı UDP N-asetilglukosamine yönlendirilebilir. Ortaya çıkan şeker artıkları, diyabetik dokularda gen ekspresyonunu değiştiren fosfat grupları ile rekabet eder (Du ve ark., 2000). Bu yolağın diyabetik komplikasyonların patogenezinde bir faktör olarak kabul edilmesiyle birlikte, hem hiperglisemi tarafından indüklenen glomerüler hücre gen ekspresyonu anormalliklerinde (Kolm-Litty ve ark., 1998) hem de diyabetin vasküler komplikasyonlarının rol oynadığı gösterilmiştir (Clark ve ark., 2003). T2DM'li deneklerden elde edilen karotis arter plaklarında endotel hücre proteinlerinin heksozamin yolu ile modifikasyonun önemli ölçüde artmış olduğu bildirilmiştir (Federici ve ark., 2002).

### 2.4.4. Aldoz Redüktaz

Aldoz redüktaz normalde hücredeki toksik aldehidleri inaktif alkollere indirgeme işlevine sahiptir, ancak hücre içindeki glikoz konsantrasyonu çok yükseldiğinde, glikozu sorbitole indirgeyerek fruktoza okside eder. Yüksek hücre içi glikozu sorbitole azaltma sürecinde, aldoz redüktaz Nikotinamid adenin dinükleotit fosfatı (NADPH) tüketir (Lee ve Chung, 1999). Ancak NADPH aynı zamanda kritik bir hücre içi antioksidan olan glutatyonun (GSH) azalan seviyelerinin yeniden

düzenlenmesi için gerekli olan bir kofaktördür. Çünkü hücre içerisinde indirgenmiş glutatyon miktarının azalması, hücrenin oksidatif strese duyarlılığı arttırır.

Hiperglisemik ortamda sorbitol/poliyol yolağı boyunca akım artışının olduğu belgelenmiştir (Dvornik ve ark., 1973). Yüksek glikoz koşulları altında pentoz fosfat yolundan türetilen NADPH, bu yolakta kullanılarak glikozun sorbitole dönüştürülmesi katalizlenir. Bu işlem, aldehitlerin alkollere detoksifikasyonunda fizyolojik bir rolü olan aldoz redüktaz enzimi tarafından gerçekleştirilir. Hiperglisemik koşullarda, aldoz redüktaz ile NADPH tüketimi, glutatyonun ve glutatyon peroksidaz aktivitesinin azalmasıyla antioksidan kapasiteyi baskılayabilir. Hücre içi sorbitoldeki yükselmeler, hücrede oksidasyon reaksiyonları yoluyla proteinlere zarar veren ozmotik strese neden olabilir. Diüretiklerin, hiperglisemiye maruz kalan hücrelerde ozmotik stresi azaltarak hücreyi ölümden koruyabileceğine dair bazı kanıtlar vardır (Pingle ve ark., 2004). Genel olarak, fareler nispeten düşük aldoz redüktaz seviyelerine sahiptirler fakat bu enzimin aşırı ekspresyonunun diyabetin indüklediği ateroskleroz ve iskemi/reperfüzyon hasarına karşı hücre savunmasını azalttığı bildirilmiştir (Vikramadithyan ve ark., 2005).

Üreme çağındaki diyabetli bireylerin dişi üreme sisteminde AR'ın fonksiyonel rol oynadığı gösterilmiştir. Meyer ve ark. (1992), galaktoz ile beslenen sıçanların oositlerinde oluşan gelişimsel gecikmeler ve granülosa hücrelerindeki düzensizlikler gibi yumurtalık disfonksiyonlarının, bir AR inhibitörü olan sorbinilin uygulanması ile önlendiğini bildirmiştir. Buna ek olarak, aldoz redüktaz inhibitörleri (ARI) ve bu enzimin genetik eksikliği olan hayvan modellerinde, mikrovasküler ve makrovasküler komplikasyonların gelişmesine karşı koruma sağladığı bildirilmiştir (Vikramadithyan ve ark., 2005). Diyabetik köpeklerin 5 yıl boyunca ARI ile tedavi edildiği bir çalışmada ARI ile tedavi edilen diyabetik köpeklerin sinir iletim hızındaki düşüşün önlendiği bulunmuştur (Engerman ve ark., 1994). Bu sonuçlara göre, ARI'nın uzun süreli diyabetik koşullarda köpeklerdeki sinir iletimindeki defektleri önleyebileceği bildirilmiştir.

### 2.4.5. Obezite

Obezite, T2DM'li bireylerde görülen yaygın bir komorbiditedir. Obezitenin kendi başına diyabetik komplikasyonların gelişimini arttırdığı bilinmektedir (De Block ve ark., 2005). Yüksek miktarda doymuş yağ içeren kalorili diyet tüketilmesi, insülin duyarlılığının gelişmesi, insülin sekresyonunda görülen eşzamanlı anormallikler ve

fiziksel aktivite eksikliği gibi etkenler obezite kaynaklı diyabetik komplikasyonların oluşmasına neden olabileceği bildirilmiştir (Dirkx ve ark., 2011). Diyabetik komplikasyonlardan nöropatinin, vücuda yağ alımının diyetle kısıtlaması ile iyileştirilebileceği düşünülmektedir (Obrosova ve ark., 2007). Benzer şekilde, kemirgenlerde oluşturulan diyabetik nefropati modellerinde, kalori kısıtlaması sonrasında önemli iyileşmeler gözlenmiş bunun yanı sıra kalori kısıtlamanın primatlarda ve T2DM'li bireylerde KVH'yi de geciktirebileceği bildirilmiştir (Colman ve ark., 2009). Vitaminler ve mineraller de dahil olmak üzere bazı mikro besinlerin aşırı alınması veya eksikliği, diyabet komplikasyonlarını arttırabilir (Fung ve ark., 2002). Ayrıca, hayvan modelleri üzerinde yapılan deneylerde, fiziksel aktivitenin diyabet komplikasyonları üzerinde AGEs, insülin ve sitokinler gibi bir dizi faktörün kandaki miktarlarının düzenlenmesi gibi etkilerinin olduğu gösterilmiştir. Düzenli ve orta şiddette yapılan egzersiz, mikrovasküler komplikasyonların gelişmesinde bir takım faktörleri iyileştirebileceğinden, etkili ve farmakolojik olmayan bir yaklaşım olarak düşünülebilir (Boor ve ark., 2009).

### 2.4.6. Adipokinler

Yağ dokusu hiperglisemiye yanıt olarak, diyabetik komplikasyonların gelişmesinde önemli yeri olan adipokinleri salgılamaktadır. Adipokinler, 30-kDa'luk bir plazma proteini olan adiponektini içerirler. Adiponektinler, özellikle glikoz homeostazisi ve yağ asidi katabolizması ile ilişkili olan birçok metabolik işlemi modüle eder ve dolaşımda nispeten yüksek yoğunluklarda bulunur (Yamauchi ve ark., 2007). Adiponektinin koruyucu etkilerinden en önemlisi oksidatif streste iyileşme sağlamasıdır (Tao ve ark., 2007). Yapılan çalışmalarda adiponektin düzeyinin, obezite ve T2DM'de azaldığı bildirilmiştir (Sepilian ve Nagamani, 2016). Dolaşımdaki adiponektin konsantrasyonundaki azalma retinal, nefropatik ve kardiyovasküler komplikasyonları arttırmaktadır (Yilmaz ve ark., 2004). Buna karşın, dolaşımdaki adiponektin yoğunluğundaki azalmanın vasküler komplikasyonlarla da bağlantılı olduğu gösterilmiştir (Hadjadj ve ark., 2005). Kemirgen modellerinde, adiponektin konsantrasyonlarının yükselmesi hastalığı hafifletirken, adiponektinin reseptörleri ile etkileşiminin önlenmesi, diyabetik böbrek hastalığını kötüleştirmektedir (Sharma ve ark., 2008). Adiponektinin yumurtalık fonksiyonları üzerinde de koruyucu etkileri olduğu bildirilmiştir (Benrick ve ark., 2017). İlk olarak AdipoR1 ve AdipoR2'nin

domuz yumurtalıklarında ve foliküllerinde eksprese edildiği gösterilmiş (Lord ve ark., 2005), daha sonraki çalışmalar da bu reseptörlerin insan yumurtalıklarında da eksprese edildiğini doğrulamıştır (Campos ve ark., 2008). Ek olarak adiponektinin izoformları hem domuz hem de insan foliküler sıvısında serumdaki miktarına eşdeğer yoğunluklarda mevcut olduğu tespit edilmiştir (Ledoux ve ark., 2006).

Leptin, enerji alımını ve harcamalarını düzenlemede önemli rol oynayan 16-kDa'lık bir hormondur. Leptinin (veya reseptörünün) yokluğu, obeziteye neden olan kontrolsüz gıda alımına (hiperfaji) yol açar. Leptin, T2DM gelişiminde ve komplikasyonların gelişiminde önemli role sahiptir. Leptin, insülin direncini iyileştirme veya tam tersi bir şekilde uyarma yeteneği bulunmaktadır. Ayrıca hormonun β hücrelerinden insülin salınımına aracılık ettiği de bilinmektedir (Ceddia ve ark., 2002). Ek olarak, leptinin glikoz ve insülin dengesi üzerindeki etkisini dikkate alan birçok çalışma, bu polipeptidin, üreme fonksiyonunun, besin katkısı ile düzenlenmesinde büyük rol oynadığı hipotezini ortaya koymuştur (Viñoles ve ark., 2005).

### 2.4.7. Otofaji

Otofaji, proteinlerin ihtiyaç duyulan zamanlarda (açlık ya da diyabet gibi metabolik bozukluklar) amino asitlerine ayrışmasından sorumlu hücresel bir süreçtir. Bu amino asitler esas olarak oksidatif fosforilasyon yoluyla ATP üretmek için mitokondriye girer. Bu nedenle, diyabetik komplikasyonların etkilediği bölgelerde görülen yaygın bir fenomen olan otofaji enerji üretimi için uygun olmayan yakıtların kullanımını kolaylaştırabilir (Ravikumar ve ark., 2010). Son zamanlarda, otofajinin DM, nörodejeneratif hastalıklar, yaşlanma, patojen enfeksiyon hastalıkları, vasküler hastalıklar ve kanser gibi hastalıkların patogenezinde rol aldığı gösterilmiştir. Otofajinin, β hücrelerinin ve insülin-hedef dokularının (iskelet kası, karaciğer ve adipoz doku) işlevini düzenlediği bilinmektedir. Bozulmuş pankreatik β hücreleri, T2DM progresyonu ve insülin direncinin gelişimi otofaji ile ilişkili bulunmuştur (Marrif ve Al-Sunousi, 2016).

Birçok çalışma, artmış otofajinin β hücrelerinde oksidatif strese karşı koruyucu bir mekanizma olarak işlev gördüğünü ileri sürmektedir (Rivera ve ark., 2014). *İn vivo* çalışmalar, otofaji ilgili protein 7 eksikliği olan farelerin, β hücrelerinin sayısında, glikoz toleransındaki bozulmada ve insülin sekresyonunda düşüşte bir azalma olduğunu göstermiştir (Kim ve ark., 2014). Pankreatik β hücresinde otofagomların birikmesi ağır

düzeyde hiperglisemili db/db fare modelinde gösterilmiştir (Lo ve ark., 2015). Otofaji eksikliği olan farelerde yapılan bir çalışmada azalmış insülin sekresyonu, pankreas β hücresi dejenerasyonu ve glikoz metabolizmasında bozukluklar olduğu gösterilmiştir (Fujitani ve ark., 2009). Öte yandan, yapısal olarak aktive edilen otofajinin β hücreleri üzerinde zararlı etkileri olduğu ve otofajinin kronik aktivasyonunun otofajik hücre ölümüne neden olduğu da bildirilmiştir (Las ve Shirihai, 2010). Metformin, otofajiyi aktive ederek β hücreleri üzerinde koruyucu bir etki gösterdiğinden T2DM'nin klinik tedavisinde yaygın olarak kullanılmaktadır (Jiang ve ark., 2014).

Diyabetin vasküler komplikasyonlarında, otofajinin etkisi nispeten yeni bir araştırma alanıdır. Hepatosit büyüme faktörünün, proteinlerin otofajik klerensi yoluyla diyabetik vasküler komplikasyonların iyileşmesinde rol oynadığı gösterilmiştir (Peng ve ark., 2011). T2DM'li ve nöropatili bireylerin serumlarına maruz kalan nöronal hücre hattında otofagosomların oluştuğu ve beclin-1 ekspresyonun arttığını gösteren bir çalışma da mevcuttur (Towns ve ark., 2005). Bu çalışmalar, otofajinin, diyabetik komplikasyonların düzenlenmesine katkıda bulunabileceğini düşündürmektedir.

### 2.4.8. NADPH Oksidaz

NADPH oksidaz ilk olarak nötrofiller içinde keşfedilmiştir. Diyabet komplikasyonlarının bulunduğu bölgelerdeki çok sayıdaki non-fagositik hücre tipi NADPH eksprese eder, fakat süperoksit anyonu ($O^{-2}$) üretim kapasitesi, nötrofiller gibi bağışıklık hücrelerinden önemli ölçüde daha azdır (Griendling ve ark., 1994). Son deneysel verilere dayanarak, hiperglisemiye karşı hassas olan dokularda NADPH oksidaz aktivitesinin arttığı bildirilmiştir bu nedenle NADPH oksidaz aktivitesini baskılayan bileşikler, diyabet komplikasyonlarını iyileştirmek için terapötik faydalar sunabilir (Kakehi ve Yabe-Nishimura, 2008).

### 2.4.9. Nitrik Oksit

Nitrik oksit (NO), hemen hemen tüm dokularda ve organlarda üretilen kısa ömürlü, gaz halinde olan lipofilik bir moleküldür. Aynı zamanda hem fizyolojik hem de patolojik koşullar altında çeşitli biyolojik etkiler gösteren serbest radikaldir. Endotel tabakasının fonksiyonu NO üretim hızına bağlıdır (Epstein ve ark., 1990). NO, hemostazın kontrolü de dahil olmak üzere, fibrinoliz, arter duvarında trombosit ve lökosit etkileşimleri, vasküler ton düzenlenmesi, vasküler düz kas hücresi

proliferasyonu ve kan basıncı dengelenmesi gibi birçok düzenleyici işlevlere katılır (Dellamea ve ark., 2014). NO biyoyararlanımındaki bozuklukların, endotelyal disfonksiyona neden olduğu, aterosklerotik lezyon progresyonuna, hipertansiyon, DM, tromboz ve inmeye karşı duyarlılıkta artışa yol açtığı bulunmuştur (Napoli ve Ignarro, 2009). Son zamanlarda, endotel görev bozukluğunun, diyabetik nefropatili hastalarda yaygın olduğu belirlenmiştir ve bu durum diyabetin tüm kardiyovasküler komplikasyonları için ortak patofizyolojik payda olarak kabul edilmektedir (Nakagawa ve ark., 2007). Aynı zamanda insülin direnci de benzer şekilde endotelyal disfonksiyona katkıda bulunabilmektedir. Bu nedenle NO'nun oksidatif etkileri T2DM'de önemli rol oynamaktadır (Zanatta ve ark., 2008). Diyabetin böbreklerde NO biyoyararlanımını değiştiren süreçleri tetiklediği savunulmaktadır (Pieper, 1999). NO üretiminde artış, erken diyabetik nefropatide hiperfiltrasyon ve mikroalbuminüriyi şiddetlendirebilir (Prabhakar, 2004).

### 2.4.10. Oksidatif Stres

Deneysel ve klinik çalışmalar, oksidatif stresin her iki DM tipinin patogenezinde ve komplikasyonlarının gelişiminde önemli bir rol oynadığını bildirmiştir. Diyabet hastalığında, serbest radikallerin arttığı ve diyabetin başlangıcının oksidatif stres ile yakından ilişkili olduğu bildirilmiştir (Baynes ve Thorpe, 1999). Diyabette olası oksidatif stres kaynakları arasında glikozun otomatik oksidasyonu, redoks dengelerinde kayma ve endojen antioksidan savunma sisteminin bozulması sayılabilir. Memeliler, dokularda ROS oluşumuyla mücadele etmek için yüksek oranda korunmuş antioksidan sistemlerle donatılmıştır. Endojen antioksidan savunma mekanizmaları A, C ve E vitaminlerini, GSH, süperoksit dismutaz (SOD), katalaz (CAT), glutatyon peroksidaz (GPx) ve glutatyon redüktazı (GRx) içerir (Haskins ve ark., 2003).

Diyabetin başlangıcındaki temel mekanizmalar karmaşıktır; hiperglisemi artan oksidatif stresin hem sebebi hem de sonucu olabilir (West, 2000). Yüksek hücre içi ve hücre dışı glikoz konsantrasyonlarının hem hayvanlarda hem de diyabetik hastalarda oksidatif stresi artırması (Giugliano ve ark., 1995) pankreas β hücrelerinin apoptozisi ve DM başlangıcı ile yakından ilişkilidir. Öte yandan birçok çalışmada oksidatif stresin β ve endotel hücrelerinin disfonksiyonu için ortak bir patojenik faktör olduğu gösterilmiştir. ß hücrelerinde CAT, GPx ve SOD enzimlerinin az olmaları nedeniyle bu

hücreler ROS'a karşı oldukça duyarlıdırlar (Tiedge ve ark., 1997). Bu nedenle, oksidatif stresin mitokondriye zarar vermesi ve insülin salgılanmasının belirgin şekilde azalması şaşırtıcı değildir. Örneğin, β hücre preparasyonlarının hidrojen peroksite ($H_2O_2$) kısa süre maruz bırakılması ile mitokondride ATP ve kalsiyum akışının azaldığı bulunmuştur (Maechler ve ark., 1999).

Oksidatif stresin diyabetik nefropati ve nörolojik komplikasyonların gelişiminde önemli rolü olduğu ileri sürülmektedir (Prabhakar ve ark., 2007) (Şekil 2). Yapılan çalışmalarda yüksek glikozun diyabetik nefropatinin hedef hücrelerinde (glomerüler mezangial hücreler gibi) doğrudan oksidatif stresi arttırdığı bildirilmiştir (Ha ve Kim, 1999). Oksidatif stres, diyabetik böbreklerde glomerüler hasara neden olan genlerden dönüştürücü büyüme faktörü beta-1 (TGF-β1) ve fibronektinin ekspresyonunu da indüklemektedir. Ayrıca diyabetik sıçanların böbreklerinde oksidatif doku hasarının göstergesi olan lipit peroksitlerinin ve 8-hidroksideoksiguanozinin artmış olduğu ve bunun sonucu olarak da albüminüride artış olduğu bildirilmiştir (Ha ve Kim, 1999). Deneysel çalışmalarda oksidatif stresin inhibisyonunun, nefropati ile ilişkili tüm belirtileri hafiflettiği bulunmuştur (Ha ve Kim, 1999).

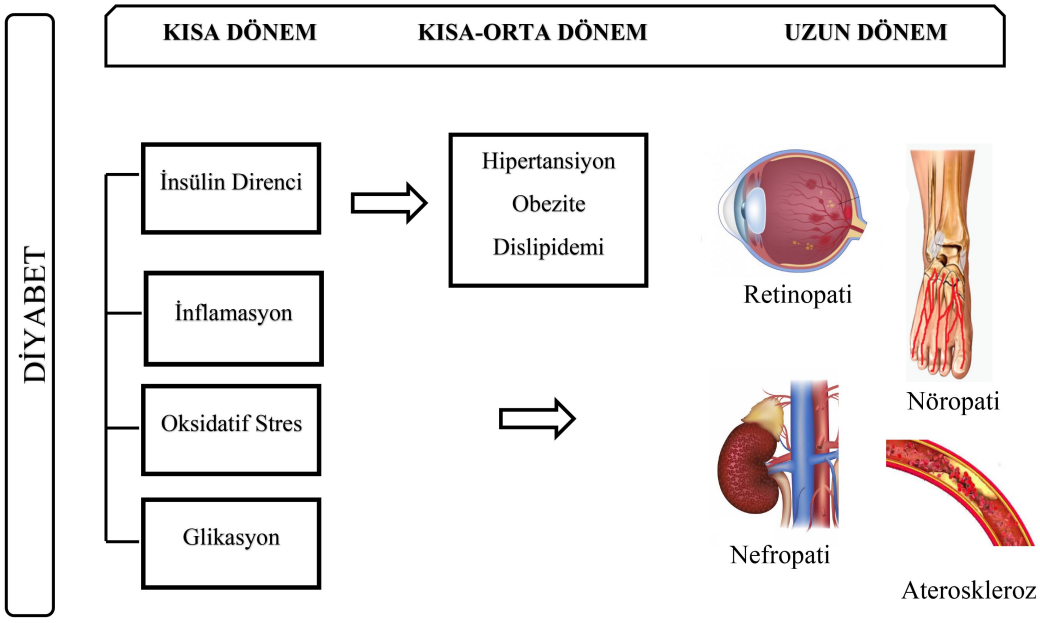


**Şekil 2.** Diyabetik komplikasyonların gelişiminde rol oynayan mekanizmalar

Diyabetik mikrovasküler hastalıktan etkilenen organlarda, antioksidan enzimlerin ekspresyonunun ve aktivitesinin değiştiğine dair önemli kanıtlar bulunmaktadır (DeRubertis ve ark., 2007). Buna göre, GPx eksikliği olan farelerde, makrovasküler komplikasyonların insidansında bir artış tespit edilmiştir. T2DM'li nefropatinin deneysel modellerinde CAT'ın aşırı ekspresyonunun komplikasyonlara karşı koruyucu etkisi bildirilmiştir (Brezniceanu ve ark., 2007). Diyabet hastalığına karşı koruyucu ajan olarak antioksidanlar kullanılarak yapılan deneysel, epidemiyolojik ve klinik çalışmalardan elde edilen kanıtlar antioksidanların diyabetin ve komplikasyonlarının tedavisinde yardımcı olabilecek faydaları olduğunu kanıtlamıştır (Matough ve ark., 2012).

Kunisaki ve ark. (1995), E vitamini, C vitamini ve lipoik asit gibi klasik antioksidan tedavilerinin etkilerini araştırmış ve E vitamininin, diyabetik sıçanların vasküler dokularında kan akışını ve PKC aktivitesini normalleştirdiğini bildirmiştir. Diğer bir çalışma, α-lipoik asidin i.p. uygulamasının diyabetik *Wistar albino* sıçanların plazmalarında lipit peroksidasyon ürünlerinin seviyelerini normalleştirdiğini göstermiştir (Obrosova ve ark., 2000). Ayrıca, GSH seviyelerinin korunmasının diyabetik nöropatinin şiddetinde bir azalmaya yol açtığı bildirilmiştir (Obrosova ve ark., 2000).

### 2.4.11. Lökosit İnfiltrasyonu

Kronik yangının diyabetik komplikasyon bölgelerinde görülen karakteristik bir özellik olduğu düşünülmektedir. Klinik çalışmalarda, DM'li hastalarda dolaşımdaki yangısal belirteçler artmıştır ve bu belirteçlerin düzeylerinin diyabetik komplikasyonların başlangıç ve ilerlemesine eşlik ettiği görülmektedir. Hiperglisemi komplikasyon bölgelerinde hipertansiyon, dislipidemi, oksidatif stres, NF-κB aktivasyonu, nitrik oksit sentaz (NOS)'un disregülasyonu ve AGE'nin oluşumu gibi çeşitli mekanizmalar yoluyla endotelin aktivasyonunu indükleyerek inflamasyona neden olur (Cheng ve ark., 2011). Endotelin aktivasyonu, hücre içi adhezyon molekülü-1 (ICAM-1), vasküler hücre adezyon molekülü-1 (VCAM-1) ve E-selektinlerin eksprese edilmesini böylece lökosit alımını ve ekstravazasyonunu kolaylaştırarak dokulara sızmalarını sağlar (Okon ve ark., 2005). Deneysel diyabetik fare modelleri üzerinde nefropatide ICAM-1 blokajının böbrek hastalığının gelişmesine karşı koruma sağladığı bildirilmiştir (Okada ve ark., 2003). Ayrıca kemirgen modellerinde VCAM-1 adezyon

moleküllerinin ekspresyonunu azaltmanın, aterosklerozu iyileştirdiği gösterilmiştir (Oguchi ve ark., 2000).

Monositler ve makrofajlar gibi fagositik hücreler, kemotaktik moleküllere yanıt olarak diyabetik komplikasyon bölgelerine ulaşan ilk infiltre hücrelerdir ve bu hücrelerin diyabetik komplikasyonların gelişiminde önemli bir rol oynadığı gösterilmiştir (Chow ve ark., 2004). Bu hücrelerin hasarlı dokulara gelişi ve aktivasyonu, IL-1B ve CCL5 gibi birçok faktörün salgılanması yoluyla T hücreleri gibi diğer lökositlerin de kemotaksisini kolaylaştırır.

T hücrelerinin diyabet komplikasyonlarının gelişmesindeki rolü, nispeten yeni bir araştırma alanı olmasına rağmen, vasküler hasar bölgelerinde T hücresi popülasyonlarının azalmasının yararlı olduğunu gösteren bazı kemirgen çalışmaları vardır (Gotsman ve ark., 2006).

### 2.4.12. Büyüme Faktörleri

İnsülin doku büyümesi ile ilişkili ana büyüme faktörüdür. Hiperinsülinemi, organ ve doku hipertrofisi ile ilişkilendirilmiştir. Bu durum, sürekli insülin direnci sırasında, insülin sinyallemesinin azaldığı genel olarak beyaz adipoz dokusunda, karaciğerde ve iskelet kasında atrofinin artması ile desteklenmektedir. Diyabetik böbreklerde hipertrofi ve glomerüler filtrasyon hızındaki artışların insülin benzeri büyüme faktörü-1 (IGF-I) ile ilişkili olduğu bulunmuştur (Schrijvers ve ark., 2004). Benzer şekilde T1DM'li hastaların böbreklerinde de yapısal ve fonksiyonel anormallikler, büyüme hormonu (GH)/IGF-I aksındaki değişiklikler ile ilişkilendirilmiştir (Huynh ve ark., 2010).

Retinopatide, IGF-I'in kronik eksikliği, nöronların ve kılcal damarların dejenere olmasına neden olmakta ve bu durum iskemi ile sonuçlanabilmektedir. GH/IGF-I, makrovasküler diyabetik komplikasyonların gelişiminde ve ilerlemesinde de rol oynar. Örneğin, IGF-I'in sistemik aşırı ekspresyonu veya IGF-I reseptörünün kardiyak spesifik aşırı ekspresyonu, diyabetik kardiyomiyopati başlangıcını önlemektedir (Huynh ve ark., 2010). Ayrıca, diyabetik aterosklerozda da, GH/ IGF-I aksının patojenik bir rol olduğuna dair kanıtlar vardır (Shai ve ark., 2011).

Çalışmalar hipergliseminin, AGE ve çeşitli oksidatif stres ürünlerinin TGF-β1 ekspresyonunu arttırdığını göstermiştir. TGF-β1 dokularda en güçlü fibrozis

indükleyicisidir ve DM modellerinde TGF-β1 blokajının, böbrek fonksiyonunu ve yapısını iyileştirdiği bildirilmiştir (Ziyadeh ve ark., 2000).

Diyabetik komplikasyon bölgelerinde artan bir diğer büyüme faktörü de vasküler endotelyal büyüme faktörü (VEGF)'dir (van Eeden ve ark., 2006). VEGF, doku büyümesi, anjiyogenez ve vaskülogenez gibi olaylarda rol alan kritik bir bileşendir. VEGF, patolojik mikrovasküler komplikasyonların ve özellikle diyabetik retinopatinin gelişiminde merkezi bir rol oynamasına rağmen aynı zamanda endotel hücreleri için bir hayatta kalma faktörüdür, mikrovasküler geçirgenliği arttırır ve güçlü bir vazodilatördür bu nedenle bu yolun blokajının aslında hücresel hasarı da destekleyebileceği bildirilmiştir (Veron ve ark., 2011). Bazı çalışmalar VEGF blokajının böbrek koruyucu olduğunu, yetişkin farelerin podositlerinde VEGF-A'nın aşırı ekspresyonunun glomerüler hasara neden olduğunu göstermektedir. VEGF blokajı proliferatif diyabetik retinopatinin ilerlemesinin durdurulmasında olumlu etkilere sahip olsa da, bu strateji VEGF'nin yararlı etkilerinin engellenmesinden dolayı istenmeyen yan etkilere neden olabilir (Sang ve D'Amore, 2008). Hipertansiyon ve proteinüri sistemik VEGF blokajının en sık görülen yan etkileridir (Zhu ve ark., 2007). Azalmış VEGF aktivitesi ile birlikte, diyabetik popülasyonda özellikle endişelenen potansiyel olumsuz etkiler; yara iyileşmesinde ve kollateral damar gelişiminde bozulma, hipertansiyon ve proteinüridir (Simo ve Hernandez, 2008). Bu nedenle, artan VEGF aktivitesi bir organda zararlı olabilirken, farklı bir organda VEGF'nin azaltılması benzer derecede zararlı olabilir.

### 2.4.13. NF-κB

Nüklear faktör kappa B (NF-κB), diyabetik komplikasyonların önemli bir modülatörü olduğu düşünülen bir transkripsiyon faktörüdür. Hem diyabetik hem de diyabetik olmayan hayvan modellerinde NF-κB inhibitörlerinin renoprotektif olduğu bulunmuştur (Forbes ve Cooper, 2013). Aynı zamanda NF-κB'nin diyabete bağlı mikrovasküler komplikasyonlarda önemli rol oynadığı bildirilmiştir (Kretzler ve Cohen, 2010). Diyabetik sıçanlarda over yetmezliğinin patofizyolojisinde NF-κB rol oynamaktadır (Erbas ve ark., 2014).

### 2.5. Ovaryumun Yapısı ve Fonksiyonları

#### 2.5.1. Ovaryum Embriyolojisi

Gelişmekte olan embriyoda dişi genital sisteminin ortaya çıkan ilk elementleri pirimordiyal germ hücreleridir. Bu hücreler gelişimin 4. haftasında vitellüs kesesinden gonad taslağına göç etmeye başlarlar. Primordiyal germ hücreleri oluşumunda, kemik morfogenetik proteinleri önemli rol oynar (Chang ve ark., 2002). Germ hücreleri, genital sırtlara vardıklarında oogonyumlara dönüşerek mitoz ile sayılarını arttırırlar (Hilscher ve ark., 1974). Sayılarını artıran oogonyumlar, mayotik profaza girerler ve diploten evresinde duraklarlar. Ovulasyona kadar bölünme ileri evrelere kadar devam etmez. Sekonder seks kordlarından kaynaklanan pregranüloza hücreleri, germ hücre yuvalarına doğru çıkıntılar göndererek oositi sarar ve primordial folikül yapısını oluştururlar (Pepling ve Spradling, 2001). Stroma içinde dağılan primordiyal foliküllerin sayısı foliküler atrezi olarak adlandırılan dejenerasyon süreci ile azalır. Doğumda yaklaşık 300.000 ila 2.000.000 primordiyal folikül bulunur. Bu foliküller 46 kromozom içeren spesifik bir üreme hücresi olan primer oositi içerirler. Binlerce ilkel germ hücresi üreten oogonyumların aktif mitozunun sadece fetal yaşamda ortaya çıktığı ve doğum sonrası yaşamda oogonyum oluşmadığı öne sürülmektedir. Fakat bu yaygın kabulün aksine; Harvard Tıp Fakültesi'nden bir grup bilim adamı, postnatal memeli yumurtalıklarında oosit ve folikül üretimini sürdüren proliferatif germ hücrelerinin olduğunu ve böylece yetişkin yumurtalıklarında neo-oogenez mekanizmasının olabileceğine işaret etmektedirler (Johnson ve ark., 2004). Son yıllarda yoğunlaşan bu fikir, üreme biyolojisindeki yerleşik dogmaya karşı henüz tam olarak kabul görmemiştir ve tartışmalı bir konudur (Johnson ve ark., 2004).

#### 2.5.2. Ovaryum Anatomisi

Ovaryum, üreme hücrelerini meydana getiren ve üreme için gerekli hormonları salgılayan dinamik bir sistemdir. Bu sistem östrus siklusu (kemirgenlerde), menstural siklus (insanlarda), hamilelik ve ovaryumun yaşlanması sırasındaki hormonal etkilere bağlı olarak değişen morfolojik görünüme sahiptir. Ovaryumlar çift, küresel (kemirgen) veya oval (insan) yapılardır. Ovaryum yüzeyi düzensiz, nodüler bir görünümdedir ve oldukça damarlı bir yapıya sahiptir. Kemirgen ovaryumları böbreklerin kaudal kutuplarında yerleşiktir. Mesovaryum tarafından dorsal karın duvarına tutturulmuştur ve saydam bir elastik bursa içerisinde bulunurlar. Her bir yumurtalık çapı en büyük boyutta

yaklaşık 5 mm'dir ve yaklaşık 60 mg ağırlığındadır (Vidal ve Dixon, 2018). İnsan yumurtalıkları ise, yaklaşık 1,5 cm eninde ve 1 cm kalınlığında yapılardır. Bu yapılar geniş ligamanlarla anterior ve medial olarak uterusa, lateral olarak da pelvik yan duvarlarına bağlanır. Dişiler cinsel olarak olgunlaştığında, ovaryumun pürüzsüz yüzeyi, östrus/menstrüel sikluslar sırasında foliküller ve korpus luteum gelişimi sonucu nodüler hale gelir (Ross ve Pawlina, 2006; Vidal ve Dixon, 2018).

### 2.5.3. Ovaryum Histolojisi

Ovaryumun dış yüzeyi, tek katlı kübik-prizmatik arasında değişebilen germinal epitel ile kaplıdır. Hem kemirgenlerde hem de insanlarda, ovaryumun parankiması kompakt bir dış korteks ve merkezde kan damarlarından zengin medulla olmak üzere iki katmandan oluşmaktadır. Kortekste zengin, selüler bağ dokusu içerisinde gelişen foliküller, korpus luteum, destekleyici stroma ve kan damarları bulunur (Şekil 3). Kortikal stromada bulunan iğ biçimindeki fibroblastlar intersitisyel hücrelere dönüşerek östrojen hormonu salgılar. Germinal epitel, korteks içindeki foliküllerden ince fibröz bir kapsül (sıkı bağ dokusundan) olan tunika albuginea ile ayrılır.

Medullada, gevşek bağ dokusu, kan damarları, lenfatikler, ve poligonal interstisyel hücre grupları bulunur (Vidal ve Dixon, 2018). Korteks stromasında dağılan ovaryum folikülleri tunika albugineanın hemen altında yer alırlar (Şekil 4). İlk olarak fetal gelişimin üçüncü ayında ortaya çıkan primordiyal foliküller, küre şeklindeki oositi çevreleyen tek katlı yassı hücrelerden oluşur. Folikül hücrelerinin dış sınırını bazal lamina çevreler. Yaklaşık 30 µm çapında olan oositlerin çekirdeklerinde açık renkli kromatin ve bir ya da daha fazla çekirdekçik içeren belirgin bir çekirdek vardır.

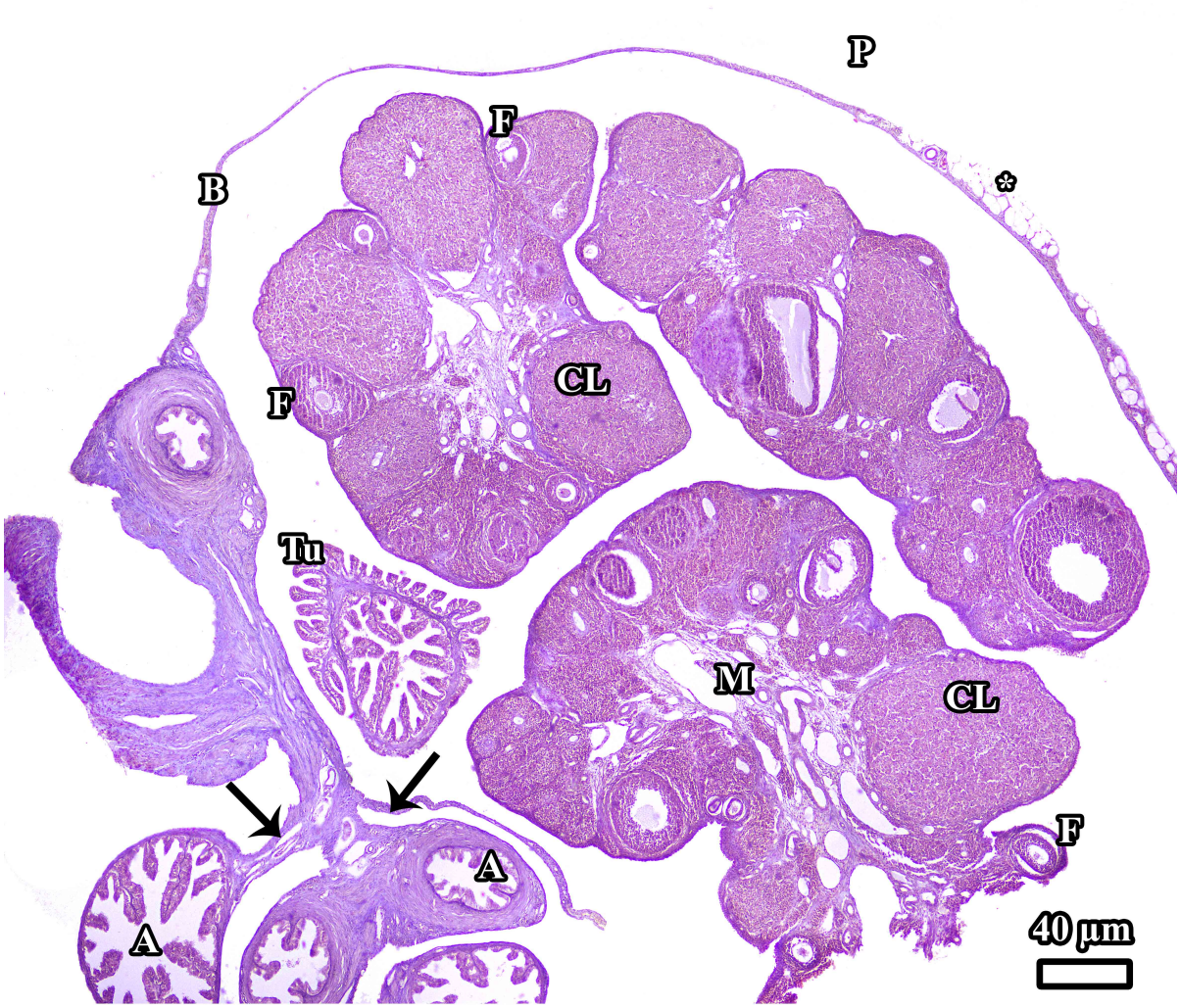


**Şekil 3.** Kemirgen yumurtalıkları, böbreklerin kaudal kısmında bulunan bursa (B) adı verilen fibröz kapsül ve yağ dokusu (*) ile çevrelenmiş yapılardır. Korteks, dış kısımda gelişen foliküllerden (F) ve korpus luteumdan (CL) oluşan kompakt bir kısımdır. Merkezde ise vasküler bir medulla (M) bulunur. Kemirgen yumurta kanalı (Tu) infundibulum, ampulla ve intramural olmak üzere üç bölümden oluşur. Ampulla (A) doğrudan ovariyan bursaya (oklar) açılır ve siliyer epitel ile kaplıdır

Folikülogenezin başlangıcı çoğunlukla kan damarlarından zengin alanlarda gözlenir, çünkü bu bölgelerden foliküle daha fazla besin ve hormon taşınımı meydana gelir (Motta ve Makabe, 1982). Primordiyal foliküllerin erken gelişiminin gonadotropin stimülasyonundan bağımsız olduğu bildirilmiştir. Bununla ilgili olarak primordiyal foliküllerin anensefalik fetüslerde de oluştuğu gözlenmiştir. Ovaryum interstisyumunda yer alan büyük kümeler halinde gruplandırılmış hücreler olan ve fetal hayatta steroid sentezleyen interstisyel glandüler hücreler (IGC'ler), folikülogenezin başlangıcında

önemli rol oynamaktadır. Bu hücreler testisteki Leydig hücrelerinin analoğudur ve steroid salgılayan hücrelerin temel ultrastrüktürel özelliklerinin yanı sıra, sitoplazmasında lipofuksin granülleri ve halka şeklindeki lamellar yığınları içerirler. Fetal hayatta androjen sentezleyen IGC'lerin yerini yetişkinde korteksin iç kısmında medullaya yakın yerleşimli olan hilus hücrelerinin aldığı düşünülmektedir (Nottola ve ark., 2000). Hilus hücreleri ovaryum hilusunda kan damarları ve myelinsiz sinir lifleri ile yakından ilişkili halde bulunurlar. Bu hücreler testisin intersitisyel hücrelerine benzer şekilde Reinke kristalleri içermektedir. Yapılan çalışmalar, fetal hayattaki IGC'ler gibi hilus hücrelerin de androjen salgıladıklarını bildirmektedirler. Primordial foliküller yumurtlama veya atrezi yoluyla tükendiğinde, yoğun fibrovasküler bir doku tunika albugineanın belirgin özelliği haline gelir. Birden fazla folikül hem kemirgenlerde hem de insanlarda aynı anda olgunlaşabilir; bununla birlikte, tipik olarak insanlarda sadece bir yumurta salınırken, kemirgenlerde birkaç tane salınır (Nottola ve ark., 2000).

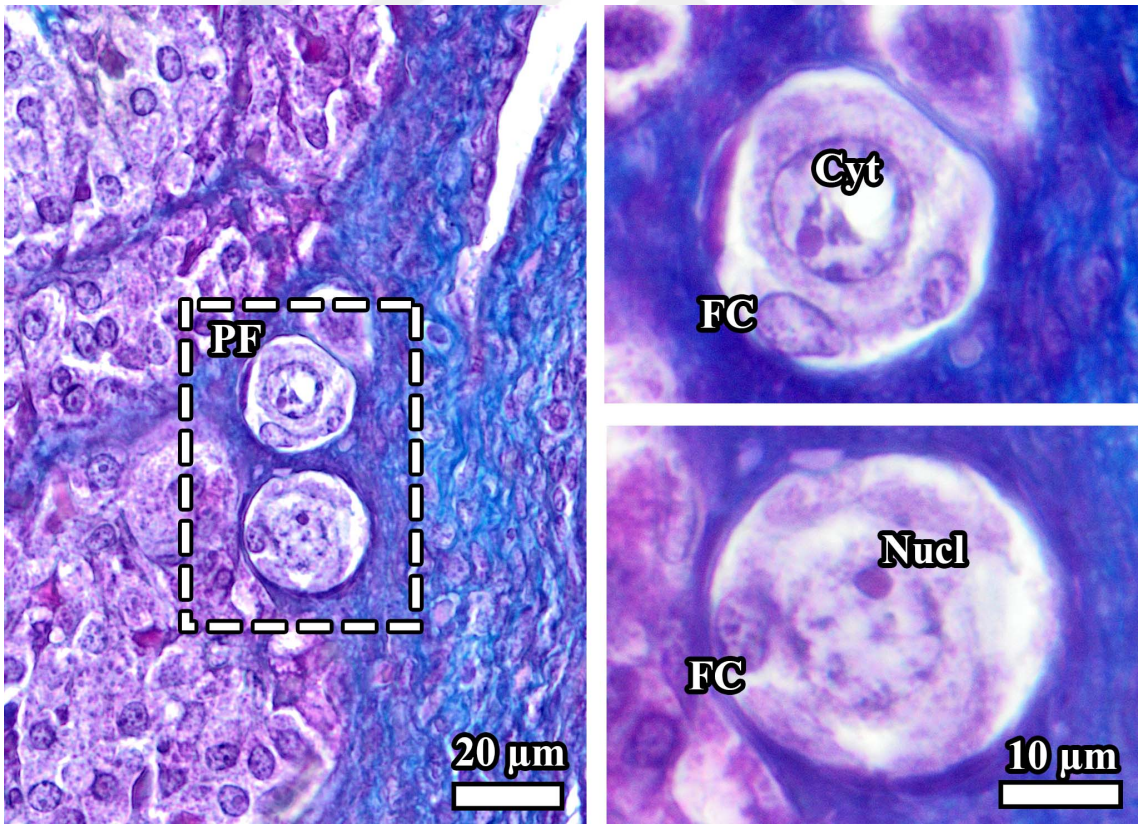


**Şekil 4.** Tek katlı yassı hücreler ile çevrelenmiş primodiyal foliküller (kesikli çizgiler ile çevrelenmiştir). Çekirdekçik (Nucl), folikül hücresi (FC), primordiyal folikül (PF), sitoplazma (Cyt)

Olgunlaşma ve yumurtlama kemirgenlerde ve insanlarda benzerdir. Olgunlaşma sırasında, yumurta ve folikül genişler. Oosit etrafında oositi granüloza hücrelerinden ayıran aselüler bir materyal olan zona pellusida oluşur. Oosit olgunlaştıkça, etrafındaki yassı hücreler çoğalarak kübikleşir. Bu evrede folikül primer folikül ismini alır. Folikül hücreleri mitotik çoğalmayı sürdürerek bazofilik granüloza hücrelerinden oluşan çok katmanlı stratum granülozumu oluştururlar (Şekil 5). Granüloza hücrelerin birbirleri ile aralarında geçirimli oluklu bağlantılar vardır. Benzer şekilde granüloza hücrelerinin bazal tabakasında, testisteki sertoli hücrelerinin aksine, sıkı bağlantılara rastlanmamaktadır. Bu durum ovaryumun ve folikülün gelişiminin sağlanması için besinlerin ve makromoleküllerin kandan folikül sıvısına geçmesine imkan verir.

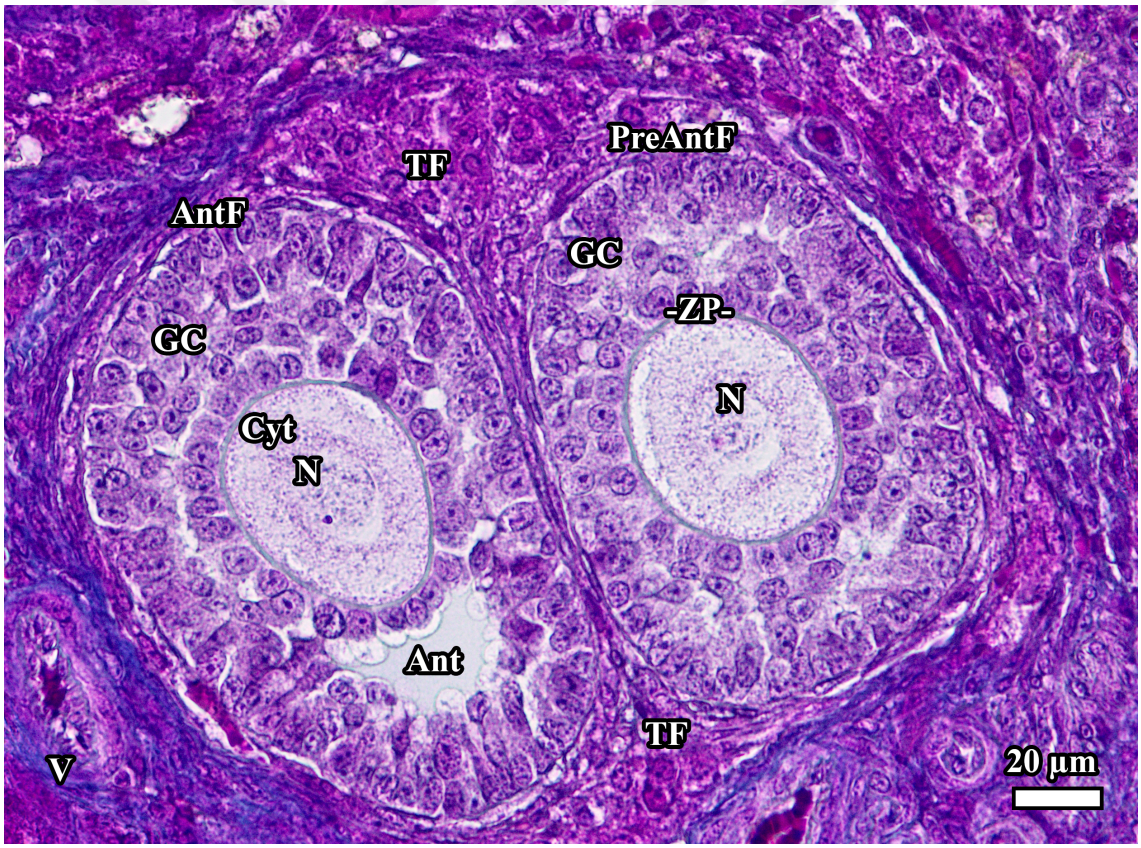


**Şekil 5.** Kortekste bulunan sağ tarafta preantral (primer) ve sol tarafta antral (sekonder) folikülün görüntüsü. Antral folikül (AntF), antrum (Ant), çekirdek (N), granüloza hücreleri (GC), teka folikülü (TF), kan damarı (V), preantral folikül (PreAntF), sitoplazma (Cyt), zona pellusida (ZP)

Stromal hücreler, olgunlaşma sırasında bazal laminanın dışında teka folikülü adı verilen hücre kılıfını oluştururlar, teka folikülü vasküler teka interna ve fibröz teka eksterna olarak iki tabakaya farklılaşır. Kan ve lenfatik damarlar, teka eksterna arasından geçerek, teka interna içinde vasküler pleksusu oluştururlar. Bununla birlikte, hem kemirgenlerde hem de insanlarda granüloza tabakaları avasküler kalır. Teka internanın hücreleri steroid üreten hücre özelliklerine sahiptirler ve çok sayıda LH reseptörleri içerirler. Bu hücreler LH sitümülasyonuyla, androjen sentezlemektedirler. Teka internada fibroblastlar ve kollajen liflerde bol miktarda bulunmaktadır. Dıştaki tabaka olan teka eksterna, bağ dokusundan, düz kas hücreleri ve kollajen demetlerinden oluşmaktadır (Hummitzsch ve ark., 2019).

Olgunlaşan folikülde, folikül büyüdükçe oositi folikül merkezinden hareket ettiren sıvı dolu bir antrum gelişir. Sekonder folikül, sıvı dolu antrum ile karakterizedir. (Şekil 5). Antrumun büyümesiyle folikülün periferine itilen oosit etrafındaki granüloza hücreleri antruma doğru çıkıntı yaparak bir tümsek oluştururlar. Oosit ile ilişkili olan bu bölgeye kümülüs ooforus adı verilir. Oositin hemen etrafını çevreleyen kümülüs ooforus hücrelerine korona radiata adı verilmektedir (Ross ve Pawlina, 2006).

Folikül yumurtlama hazırlığında üçüncül veya Graafian folikülü haline gelmek üzere olgunlaşırken, periovaryan boşluğa doğru yükselir. Ovulasyon esnasında, yüzey epiteli yırtılır, oosit (zona pellusida ve kümülüs ooforus ile birlikte) periovarian boşluğa salınır. Primer oosit ovulasyondan hemen öncesinde birinci mayotik bölünmeyi tamamlayarak eşit kromatin içeren sekonder oositi ve birinci kutup cismini oluşturur. Sekonder oosit daha fazla sitoplazma içerir ve çapı yaklaşık 150 μm'dir. Sekonder oosit ikinci mayotik bölünmenin metafazında arreste (duraklamaya) uğrar ve sadece spermatozoon tarafından penetre edildiğinde (fertilizasyon gerçekleştiğinde) mayotik bölünmeyi tamamlayarak matür ovum oluşturulur (Ross ve Pawlina, 2006). Kemirgen folikülleri folikül çapı, granüloza hücre katmanlarının sayısı ve antral boşluğun doğası ile de sınıflandırılır. Küçük foliküller östrus döngüsünün tüm aşamalarında çok sayıdadır. Büyük olgunlaşan foliküller proöstrusta en fazla miktarda bulunur ve yumurtlama sonucu östrusta kaybolur. Hem kemirgenlerde hem de insanlarda yumurtlamanın ardından, kollabe olan folikül, granüloza hücrelerinin hipertrofisi ve teka internanın vaskülarize olmasıyla yeniden düzenlenerek korpus luteuma dönüşür (Boyd ve ark., 2018). Granüloza ve teka interna tabakalarının hücreleri granüloza lütein

ve teka lütein hücrelerine farklılaşırlar. Korpus luteumun olgun lütein hücreleri açık vakuollu eozinofilik sitoplazmaya ve açık kromatinli büyük bir çekirdeğe sahiptir. Granüloza lütein hücreleri büyük ve merkezi yerleşimli hücrelerdir. Teka lütein hücreleri ise teka internadan kaynaklanır ve küçük koyu boyanan ve periferde yerleşen hücrelerdir. Korpus luteum, zengin kan damarı ağı içeren yüksek derecede vaskülarize bir dokudur, östrojen ve progesteron salgılar. Bu hormonlar endometriyumun yapısını etkileyen hormonlardır. Olgunlaşmamış korpus luteum hücreleri ise daha küçük ve bazofiliktir. Fertilizasyon gerçekleşmezse korpus luteum 10-12 gün içinde dejenere olmaya başlar ve dejenere hücreler içerisinde intraselüler hiyalin materyal birikimi ile birkaç ay içerisinde kaybolacak olan korpus albikans oluşur. Yaşlanma ile birlikte, yumurtalıklarda korpus albikanslar çoğalır (Boyd ve ark., 2018).

Gelişmekte olan bütün foliküller tam olarak olgunlaşmaz ve atrezi adı verilen süreç ile dejenere olarak kaybolurlar. Atretik foliküller olarak adlandırılan bu dejenere foliküller, oosit ve zona pellusida kalıntılarından oluşur. Olgunlaşmanın herhangi bir evresinde atreziye uğrayabilen foliküllerde yaygın olarak apoptotik hücre ölümü görülür. Kemirgenler yaşlandıkça, dejenere foliküllerden oluşan interstisyel doku artar ve genellikle kahverengi pigment içeren büyük hücreler ile karakterize edilir (Boyd ve ark., 2018).

### 2.6. Hipotalamus-Hipofiz-Ovaryum Aksı

Üreme, çeşitli sinir ve hormonal sinyallerin ortak faaliyeti ile yönetilen metabolik bir süreçtir (Roa ve ark., 2008). Üreme aksının düzenlenmesi, nöroendokrin hücrelerin sentezlediği ve salgıladığı gonadotropin salgılayan hormonun (GnRH) pulsatil tarzda hipotalamik-hipofizer portal sirkülasyonu ile başlar. Sağlıklı bir beyinde, hipotalamus GnRH'ı median eminensten serbest bırakır ve sonra GnRH, hipotalamik-hipofizer portal sistemi yoluyla etki ettiği ön hipofize taşınır. GnRH'a cevaben ön hipofizdeki gonadotrop hücreler, gonadal fonksiyonları kontrol eden folikül uyarıcı hormonu (FSH) ve lüteinize edici hormonu (LH) sentezler ve salıverir. Bu seks steroidleri, negatif bir geri besleme ile GnRH salınımını inhibe ederek döngüyü tamamlar (Garcia-Galiano ve ark., 2012). Hipotalamusta tanımlananan Kisspeptin nöronları, GnRH nöronlarını güçlü bir şekilde aktive etme yeteneklerinden dolayı ergenliğin ve üremenin merkezi düzenleyicileridir. Kemirgenlerde hipotalamik kispeptin nöronlarının arkuat nükleus ve anteroventral periventriküler nükleusta olduğu

bildirilmiştir (Oakley ve ark., 2009). Ayrıca periferik hormonlar da GnRH'ın nörosekretuar aktivitesinin ayarlanmasına katılır. Bunlar, gonadal hormonlar da dahil olmak üzere, adipoz doku, pankreas ve bağırsak gibi dokulardan üretilen çeşitli metabolik faktörleri içerir. Bu metabolik sinyaller, enerji homeostazının ve üremenin ortak düzenlenmesi için gereklidir (Fernandez-Fernandez ve ark., 2006). Bunlar arasında insülin, HPG ekseninin en önemli düzenleyicisidir. Çeşitli deney modellerinde ve hücre hatlarında yapılan çalışmalar, insülinin GnRH'nin salgılanma fonksiyonunu ve dolayısıyla gonadotropik ekseni modüle etmek için doğrudan GnRH nöronlarını hedefleyebileceğini bildirmiştir (Pralong, 2010). Nöronal spesifik insülin reseptörü silinen hayvan modellerinin, şiddetli metabolik bozulma, hipogonadotropik hipogonadizm ve kısırlık sergilediği görülmüştür (Bruning ve ark., 2000). Hayvan çalışmalarına benzer şekilde, kontrolsüz T1DM olan kadınlarda hipogonadotropik hipogonadizm mevcuttur ve yapılan çalışmalar, primer veya sekonder amenore ve yetersiz metabolik kontrolü olan hastaların düşük LH, FSH ve östradiol seviyelerine sahip olduğunu göstermiştir (Djursing ve ark., 1985). İnsanlarda hipotalamus, hipofiz, uterus ve yumurtalıklar dahil çoğu dokuda insülin reseptörü ekspresyonu olmasından dolayı insülinin üreme fonksiyonu üzerinde önemli etkileri bulunmaktadır. İnsülin, teka hücreleri, granüloza hücreleri ve stromal hücrelerde yumurtalıktaki insülin ve IGF-I reseptörlerini bağlayarak tirozin kinaz sinyal yolu yoluyla etki eder (Poretsky ve ark., 1999). İnsülin, teka hücrelerinde androjen salgılanmasını uyarır ve birkaç steroidojenik enzimin aktivitesini arttırır. Bu tepki, hücreler eşzamanlı olarak LH ve insüline maruz bırakıldığında büyük ölçüde artar, bu da insülinin bir ortak gonadotropin gibi davranabileceğini gösterir (Poretsky ve Kalin, 1987). İnsülin, granülosa hücrelerinde reseptörleri yoluyla foliküler gelişimi ve over steroidojenezini arttırır (Sirotkin, 2011). Ek olarak, insülin yumurtlama öncesi foliküllerin büyümesini arttırarak folikülojenez üzerinde de gonadotropik etki gösterir (Poretsky ve ark., 1999).

### 2.7. Diabetes mellitus'un Ovaryum Üzerine Etkileri

Kronik hipergliseminin foliküler gelişim üzerine zararlı etkilere yol açtığına ve bunun sonucunda da üreme problemlerine neden olduğuna dair artan kanıtlar bulunmaktadır. DM'li kadınlar benzer yaştaki diyabetik olmayan kadınlardan daha yüksek prevalansa sahip adet düzensizlikleri ile karşı karşıyadırlar ve bu kadınlarda sıklıkla gecikmiş menarş görülmektedir (Yeshaya ve ark., 1995; Strotmeyer ve ark.,

2003). DM'li kadınların üçte birinde üreme yıllarında amenore, polimenore ve oligomenore gibi problemler vardır. Bu durum hastalığı olmayan kadınlar arasında gözlenen adet bozuklukları prevalansının yaklaşık iki katıdır (Yeshaya ve ark., 1995). Üstelik, DM'li kadınların, hastalığı olmayan kadınlardan daha erken menopoza girdikleri bildirilmiştir (Snell-Bergeon ve ark., 2008).

Diyabetle ilişkili komplikasyonların başlıca nedenleri yüksek oksidatif stres, DNA hasarı ve endoplazmik retikulum stresidir. Bunların sonucunda hücre apoptozu gerçekleşir. Foliküler gelişim sürecinde diyabetin özellikle granüloza hücrelerinde apoptozu artırdığı belirtilmiştir (Chang ve ark., 2005; Wu ve ark., 2015; Wu ve ark., 2017). Diyabetik farelerde yapılan çalışmalar, oosit ve granüloza hücreleri arasındaki konneksin proteinlerinin azalmasıyla gap junction bağlantılarının zayıfladığını belirtmiştir (Ratchford ve ark., 2008). Gap junction bağlantılarının azalması, enerji substratlarının kümülüs hücrelerinden oosite transferini azaltarak, zayıf oosit kalitesine ve oositlerde olgunlaşma yetersizliğine neden olmaktadır (Carabatsos ve ark., 2000; Ratchford ve ark., 2007). STZ ile deneysel olarak oluşturulan bir diyabet çalışmasında, diyabetik farelerin oositlerinde gelişim bozuklukları, oosit büyüklüğünde azalma, mayotik olgunlaşmada gecikmeler, granüloza/kümülüs hücrelerinde apoptoz ve gap junction proteinlerinde azalma olduğu bildirilmiştir (Chang ve ark., 2005).

Diyabet, oositlerin mayotik ilerlemesini de geciktirmektedir. Diamond ve ark. (1989), oositin mayotik olgunlaşmasının bir belirteci olan germinal vezikül yıkımının diyabetik fare oositlerinde zayıfladığını bildirmiştir. Diyabetik farelerden alınan oositlerin, kontrollere kıyasla ovulasyonun uyarılmasından sonra metafaz II'ye ilerleme oranının daha düşük olduğu bulunmuştur (Colton ve ark., 2002). Bu çalışmanın sonrasında yapılan pek çok çalışma da elde edilen bilgiyi doğrulamıştır (Chang ve ark., 2005; Ratchford ve ark., 2008). Diyabetik farelerden alınan oositler, daha yüksek miktarda iğ defektleri ve mayozda kromozomun yanlış hizalanması gibi bozukluklar göstermiş, bu da yumurtlanmış oositlerde anöploidi oranlarında artışa yol açmıştır (Wang ve ark., 2009).

Diyabetli farelerin kümülüsle çevrili oositlerinde glikoz, pürin, cAMP metabolizmasında bozukluklar, hidroksiasil-CoA dehidrojenaz, glutamik piruvat transaminaz ve adenosin monofosfat aktive edici protein kinaz aktivitesinde değişiklikler olduğu belirtilmiştir (Colton ve ark., 2002; Ratchford ve ark., 2007).

Diyabetik sıçan modellerinden elde edilen ovaryumlardaki kümülüsle çevrili oositlerde, prostaglandin üretiminin bozulduğu da gösterilmiştir (Jawerbaum ve ark., 1999). Bu koşulların her birinin, diyabetik hayvanların oositlerindeki bozulmuş mayotik davranışa katkıda bulunduğu düşünülmektedir.

Maternal diyabetin, fare oosit olgunlaşması ve erken embriyo gelişimi sırasında ER'de anormal dinamik değişimlere neden olduğu bildirilmiştir (Zhang ve ark., 2013a). Öte yandan, mitokondri, memeli oositinin kalitesi üzerinde önemli etkilere sahiptir. Diyabetik fare oositleri, diyabetik olmayan fare oositlerinden daha fazla mitokondriyal DNA içerir ve daha fazla mitokondriyal gen transkripsiyonu sergiler. Diyabetik farelerde, mitokondrinin bozulmuş fonksiyonu nedeniyle oosit olgunlaşmasının ve yumurtlama oranlarının kontrollerden daha düşük olduğu bulunmuştur (Wang ve ark., 2012).

Geçirimli elektron mikroskobu (TEM) kullanarak yapılan bir çalışmada, diyabetik oositlerin mitokondrisinde daralmış intermembran boşluğu ve dış zarın yırtılması gibi belirgin yapısal bozukluklar gözlemlenmiştir. Bu ultrastrüktürel değişiklikler, mitokondrinin somatik hücrelerde mitokondriyal bağımlı apoptoza ve yıkıma neden olduğu göstermektedir (Senoo-Matsuda ve ark., 2005). ATP içeriğindeki varyasyonların oosit kalitesini, embriyonik gelişimi ve implantasyon sürecini önemli ölçüde etkilediği öne sürülmüştür. Yapılan çalışmalar diyabetik farelerden elde edilen preovülatör oositlerde ve kümülüs ile çevrili oositlerde ATP içeriğinin anlamlı derecede düşük olduğunu göstermiştir (Colton ve ark., 2003; Ratchford ve ark., 2007).

Bilindiği gibi steroid hormonlarının sentezinde temel öncü molekül olan kolesterol metabolizması diyabetik durumda derinden değişmektedir (O'Meara ve ark., 1990). Bununla bağlantılı olarak birçok çalışmada diyabet ile ilişkili over steroid metabolizmasında değişiklikler olduğu belirtilmiştir (Colton ve ark., 2002). Yüksek glikoz seviyelerinin, sıçan granüloza hücrelerinde progesteron ve östradiol üretimini azalttığı bildirilmiştir (Chabrolle ve ark., 2008). Diyabetik hayvanlarda hipotalamus-hipofiz fonksiyonunun bozulduğu ve GnRH uyarımına yanıtın azalarak FSH ve LH seviyelerinin azaldığı bildirilmiştir (Kirchick ve ark., 1982). T1DM'li kadınların düşük prolaktin seviyelerine sahip olduğu rapor edilmiştir (Arrais ve Dib, 2006). Aynı zamanda doğurganlık çağındaki altı ketotik diyabetik kadında testosteron ve androstenedion düzeylerinde bir düşüş saptanmış ve hipotalamus-hipofiz sisteminin

baskılandığı belirtilmiştir (Gluud ve ark., 1982). Ek olarak diyabetin ovaryumun gonadotropinlere cevabının değiştirerek ovaryum yetmezliğine yol açtığı da bildirilmiştir (Liu ve ark., 1972).

Preantral ve antral folikül granüloza hücrelerinin ürettiği Anti-Müllerian hormon (AMH), yumurtalık rezervinin en belirleyici faktörlerinden biri olarak kabul edilir (Feyereisen ve ark., 2006). Yapılan çalışmalar, T1DM'li kadınların, diyabetik olmayan kadınlardan daha düşük AMH seviyelerine sahip olduğu bildirilmiştir. Benzer şekilde sıçanlarda yapılan çalışmalarda da ovaryum rezervinin diyabetli sıçanlarda oldukça düşük olduğu bildirilmiştir (Erbas ve ark., 2014). TSH düzeyleri ise amenoreik diyabetik kadınlarda, normal siklusa sahip diyabetik ve diyabetik olmayan kadınlara göre anlamlı derecede düşüktür (Arrais ve Dib, 2006).

T1DM'li kadınlar arasında polikistik over (PKOS) prevalansının %30-40 olduğu, over hacimlerinde artış ve over morfolojisinde anormallikler tespit edilmiştir (Codner ve Escobar-Morreale, 2007). İnsülin reseptörleri, granüloza, tekal ve stromal kompartmanlar da dahil olmak üzere tüm over bileşenleri boyunca yaygın şekilde dağılır. Hiperinsülineminin klasik hedef dokularda insülin reseptörü ekspresyonunu azalttığı bilinmektedir (Nandi ve ark., 2004). *İn vitro* olarak, stromal over dokusunun yüksek doz insüline maruz bırakılması spesifik insülin bağlanmasını ortadan kaldırırken *in vivo* olarak, hiperinsülineminin indüksiyonuna, overde azalmış insülin bağlanması eşlik eder. Dolayısıyla insülin direnci oositlerdeki ROS seviyelerini artırarak hücrede işlev bozukluğuna neden olmaktadır (Ou ve ark., 2012). İnsülin ayrıca deney hayvanlarında insan koryonik gonadotropin kaynaklı yumurtalık büyümesini ve kist oluşumunu arttırır (Benito, 2011).

Diyabet kaynaklı anormal ovaryum fonksiyonlarında, potansiyel moleküler mekanizmalardan biri olan HIF1A-VEGF sinyal yolunu inhibe edilerek ovaryum anjiyogenezinin baskıladığı gösterilmiştir (Wu ve ark., 2017).

Çalışmalar, oksidatif stresin DM patogenezinde ve komplikasyonlarında önemli bir rol oynadığını doğrulamıştır. Diyabetli bireylerde serum malondialdehit (MDA) seviyesi ve eritrosit membran lipit peroksidasyonu artmaktadır (Erbas ve ark., 2014). Buna karşılık, SOD, CAT ve GPx plazma seviyeleri diyabetik hastalarda önemli ölçüde azalmıştır (Indran ve ark., 2004). Diyabetik hayvan yumurtalıklarının bakır/çinko süperoksit dismutaz (Cu/Zn-SOD) aktivitesinde belirgin bir azalma

gösterdiği de bildirilmiştir (Powers ve ark., 1996). GSH majör bir hücre içi antioksidandır. GSH ve diğer tiyoller hücrelerin redoks dengesini korur ve oksidatif hasarları önler. DM'li bireylerde GSH seviyesinin düştüğü gözlenmiştir (Erbas ve ark., 2014).

### 2.8. Kurkumin

Kurkumin, zerdeçal (*Curcuma longa*) bitkisinin rizomlarında bulunan hidrofobik bir polifenol olup ve baharat olarak yemeklerde, gıda renklendirmesinde ve geleneksel tedavilerde bitkisel ilaçların içeriğinde kullanılmaktadır (Mirzaei ve ark., 2016) (Şekil 6). Zerdeçalın kurkuminoid içeriği %2-9'dur (Priyadarsini, 2014). Kurkumin, dünya çapında birçok ülkede farklı biçimde tanınmakta ve kullanılmaktadır. Örneğin, Hindistan'da köri baharatı olarak yemeklerde yaygın şekilde kullanılır; Japonya'da çay olarak servis edilir; Tayland'da kozmetiklerde kullanılır; Çin'de renklendirici olarak kullanılır; Kore'de içeceklerle servis edilir; Malezya'da, antiseptik olarak kullanılır; Pakistan'da, bir yangı giderici ajan olarak kullanılır; Amerika Birleşik Devletleri'nde, hardal sosu, peynir, tereyağı ve cipslerde, koruyucu ve renklendirici olarak, kapsül ve toz formları ise ek gıda olarak kullanılır. Kurkuminin, kapsüller, tabletler, merhemler, enerji içecekleri, sabunlar ve kozmetikler dahil olmak üzere çeşitli formlarda da yaygın kullanımı mevcuttur (Hewlings ve Kalman, 2017).

Kurkuminin insan çalışmaları dahil olmak üzere, hücresel seviyeden hayvanlara kadar sağlığa faydaları üzerine birçok çalışma bulunmaktadır. Yapılan çalışmalar, kurkumini kuvvetli antioksidan, antienflamatuar, immünomodülatör, anti-mikrobiyal, anti-iskemik, anti-karsinojen, karaciğer koruyucu, böbrek koruyucu, antihiperglisemik ve anti-romatik aktiviteleri içeren çeşitli biyolojik ve farmakolojik özelliklere sahip olduğunu bildirmiştir (Forbes ve Cooper, 2013). Bu bileşik ayrıca anksiyete, depresyon, metabolik sendrom, ülser, osteoartrit ve non-alkolik yağlı karaciğer hastalığı gibi çeşitli hastalıklara karşı çeşitli tedavi edici etkiler göstermektedir (Momtazi ve Sahebkar, 2016). Hayvan ve insanlarda yapılan çeşitli çalışmalar, kurkumin kullanımının güvenli olduğunu ve çok yüksek dozlarda bile tolere edilebileceğini göstermiştir (Lao ve ark., 2006).



**Şekil 6.** Kurkumin (*Curcuma longa*)

### 2.8.1. Kurkuminin Anti-Diyabetik Etkileri

Kurkuminin kan şekerinin düşürülmesi üzerinde önemli etkileri bulunmaktadır. Bu etkileri β hücre fonksiyonlarını iyileştirerek, β hücre ölümünü önleyerek, insülin direncini azaltarak ve hücrelerde insülin duyarlılığını artırarak göstermektedir. Yüksek yağlı diyetle beslenen farelerde, 80 mg/kg kurkumin kullanımının, açlık kan glikoz seviyelerini ve TNF-α konsantrasyonlarını önemli ölçüde azalttığı ve glikoz toleransının azalmasını inhibe ettiği bildirmiştir (El-Moselhy ve ark., 2011). Benzer şekilde, diyete bağlı obezite modelinde 4 g/kg kurkuminin kilo alımını ve beyaz yağ dokusu miktarını önemli ölçüde azalttığı ve insülin duyarlılığını arttırdığı bulunmuştur (Shao ve ark., 2012).

Alloksan kaynaklı diyabetli sıçanlarda ve STZ ile oluşturulan deneysel modellerde çeşitli kurkumin dozlarının oral uygulamasının (80 mg/kg 21 gün ve 45 gün, 60 mg/kg 14 gün, 90 mg/kg 15 gün, 150 mg/kg 49 gün, 300 mg/kg 56 gün, 100 mg/kg 4 hafta, 7 hafta ve 8 hafta) vücut ağırlığı kaybını önleyebildiği, insülin duyarlılığını arttırabildiği, kandaki glikoz, hemoglobin ve glikozile edilmiş hemoglobin seviyelerini azaltabildiği bildirilmiştir (Arun ve Nalini, 2002; Murugan ve Pari, 2007; Pari ve Murugan, 2007; Peeyush ve ark., 2009; Soetikno ve ark., 2011a; Soetikno ve ark.,

2011b). Bu etkilerin yanı sıra diyabetik sıçanlarda, açlık kan glikozu, idrar şekeri ve idrar hacmindeki artışın iyileştirilmesinde kurkumin (diyette %0.5) kullanılması etkili olmuştur (Chougala ve ark., 2012).

Kurkuminin lipidemi üzerinde de olumlu etkileri bulunmaktadır. Plazma ve idrarda lipit peroksidasyon ürünlerini azalttığı, yüksek yağla beslenen sıçanların karaciğerinde yağ birikimini önlediği, serum fetuin-A düzeylerini arttırdığı, karaciğer bozukluğu oluşturulan sıçanlarında toplam lipit, kolesterol, trigliserit ve düşük yoğunluklu lipoprotein-kolesterolü azalttığı bildirilmiştir (Oner-Iyidogan ve ark., 2013). Güncel çalışmalar, kurkuminin, insanlarda adiposit farklılaşmasını uyardığını ve adiponektin sekresyonunu düzenleyerek, adipoz dokusunda makrofaj birikimini veya aktivasyonunu baskıladığını ortaya koymuştur. Kurkuminin, adiponektinlerin yoğunluklarını arttırarak insülin duyarlılığını ve insülinin kan konsantrasyonlarını arttırdığı bildirilmiştir. Bu bulguyla benzer olarak; Weisberg ve ark. (2008), %3 kurkumin içeren yüksek yağlı diyetle beslenen farelerde, insülin duyarlılığının ve kan adiponektin konsantrasyonlarının arttığını, ağırlık artışının ise azaldığını göstermiştir.

Kurkumin sahip olduğu antioksidan özelliği sayesinde diyabet komplikasyonlarının önlenmesinde ve gelişme riskinin ciddi bir biçimde azaltılmasında önemli bir role sahiptir. Kurkumin, ROS ve RNS gibi serbest radikal türlerini temizleyebilmekte (Menon ve Sudheer, 2007) ve serbest radikallerin nötrleştirilmesinde aktif olan GSH, CAT ve SOD enzimlerinin aktivitesini değiştirebilmektedir (Marchiani ve ark., 2014). Ayrıca, lipoksijenaz/siklooksijenaz ve ksantin hidrojenaz/oksidaz gibi ROS üreten enzimleri de inhibe edebilir (Lin ve ark., 2007). Kurkumin, lipofilik bir bileşiktir, bu da onu peroksit radikallerinin etkili bir temizleyicisi yapmaktadır (Priyadarsini ve ark., 2003). Kurkuminin, diyabetik nöropatik bozukluklar üzerinde olumlu etkilere sahip olduğu bildirilmiştir. Deneysel olarak oluşturulan diyabetik nöropatide, kurkuminin antioksidan sistemi olumlu yönde değiştirdiği, artan proinflamatuar sitokinlerin, TNF-α ve VEGF'yi azaltarak yararlı etki gösterdiği bulunmuştur (Gupta ve ark., 2011). Kurkumin, STZ ile indüklenen diyabet sıçan modellerinde α-kristalin ve β-kristalinin ekspresyonunu normalleştirmek için yararlı antioksidan enzimlerin değişen aktivitelerini, lipit peroksidasyonundaki değişiklikleri ve protein karbonil içeriğini tersine çevirerek diyabetik katarakt gelişimini de etkili bir şekilde bastırmıştır (Kumar ve ark., 2005). Ek olarak kurkuminin GLUT3, dopamin

reseptörleri, CREB, fosfolipaz C ve insülin reseptörlerini düzenleyerek diyabetin neden olduğu bilişsel eksiklikleri ve kolinerjik işlev bozukluklarını (asetilkolinesteraz aktivitesi ve kolinerjik reseptörlerindeki) azalttığı gösterilmiştir (Kumar ve ark., 2013).

Kurkuminin diyabetik nefropati hasarını azalttığına dair çok sayıda mekanizma vardır. Bunlardan bir tanesi PKC-α ve PKC-β1 aktivitesini inhibe etmesidir. Bu da kurkuminin diyabetik nefropatinin önlenmesi ve tedavisi için potansiyel bir adjuvan tedavi olduğunu göstermektedir. Ayrıca kurkumin kreatin ve üre temizliğini arttırmaktadır. Bunun yanı sıra N-asetil-D-glikozaminidaz, laktat dehidrojenaz (LDH), aspartat aminotransferaz, alanin aminotransferaz ve alkalin ve asit fosfataz seviyeleri dahil olmak üzere albüminüri ve enzimüri seviyelerini azaltır (Soetikno ve ark., 2011b). Kurkumin, GSH, SODC, glikoz-6-fosfat dehidrojenaz, LDH, aldoz redüktaz, transaminazlar, ATPazlar ve membran PUFA/SFA oranını normalleştirerek böbrek bütünlüğünün geri kazanımında etkili olmaktadır (Suresh Babu ve Srinivasan, 1998).

Kurkuminin vücutta kan damarlarına zarar veren diyabetik vasküler bozukluklara karşı olumlu etkileri olduğu da bildirilmiştir. Deneysel diyabetik kardiyomiyopatide, PKC ve MAPK'yı modüle ettiği ve p300'ü inhibe ettiği, VEGF, NF-κB ve AP-1 inhibisyonu aracılığıyla kollajen birikimini hızlandırdığı, kuyruk tendonu ve diyabetik sıçan derisinde kollajenin çapraz bağlanmasını hızlandırdığı, diyabetik sıçan kalplerinde ve yüksek glikoz ile uyarılan mikrovasküler endotel hücrelerinde eNOS ve iNOS seviyelerini azaltarak oksidatif DNA ve protein hasarını azalttığı bildirilmiştir (Soetikno ve ark., 2012).

Kurkuminin diyabetle ilişkili diğer komplikasyonlar üzerindeki etkileri çeşitli çalışmalarla gösterilmiştir. Örneğin, kurkuminin diyabetin indüklediği kas-iskelet sistemi hastalıklarına karşı etkili olduğu gösterilmiştir. Hie ve ark (2009), kurkuminin, c-fos ve c-jun ekspresyonunun inhibisyonu ile ilişkili olan tartata dirençli asit fosfataz ve katepsin K'yı azaltarak diyabetin uyardığı kemik rezorpsiyonunu baskıladığını göstermiştir. Kurkuminin GLUT4'ün ekpresyonunu artırmasıyla iskelet kası içine glikoz alımını arttırma kabiliyeti sağladığı bulunmuştur (Cheng ve ark., 2009). Kurkuminin diyabet kaynaklı erektil disfonksiyonda intrakavernosal basıncı, cGMP seviyelerini, HO-1, eNOS'i, nNOS'u artırdığı ve NF-κB, p38 ve iNOS'ta belirgin düşüşler sağlayarak erektil fonksiyonu arttırdığı bildirilmiştir. Ayrıca, kurkuminin, STZ

kaynaklı testiküler hasarı ve oksidatif stresi azaltarak, apoptotik germ hücre ölümünü iyileştirdiği bildirilmiştir (Kanter ve ark., 2013).

### 2.8.2. Kurkuminin Ovaryum Üzerine Etkileri

Kurkuminin over kanseri karsinomu modellerinde anti-tümörijenik ve anti-anjiyojenik mekanizmalar yoluyla etkinliği olduğu bildirilmiştir. Bu etkilere VEGF, NF-κB, IL- 6, matriks metalloproteinazlarının (MMP) aracılık ettiği ileri sürülmektedir (Lin ve ark., 2007). Kurkuminin fertilite üzerindeki olumlu etkileri göz önüne alındığında tavşanlarda yavru sayısını arttırdığı, hem yumurtalık hormonlarının salınımını hem de yumurtalıkların gonadotropine tepkisini değiştirerek oosit üretimini ve büyümesini arttırdığı bulunmuştur. Kurkuminin fare yumurtalık hücrelerini FSH reseptörlerinin azalmasının neden olduğu stresin proapoptotik, pronekrotik ve anti-proliferatif etkilerinden koruduğu da bildirilmiştir (Tiwari-Pandey ve Ram Sairam, 2009). Kurkumin, ovaryum foliküllerinin sayısını ve çapını arttırabilmektedir. Kurkuminin sıçan oosit zona pellusidasının strese bağlı dejenerasyonunu, fare oositlerinde ise oositlerin nükleer olgunlaşmasının baskılanmasını önleme kabiliyetine sahip olduğu bildirilmiştir. Bu özelliklerinden dolayı kurkumin, folikülogenez ve oogenez sırasında yumurtalıklarda koruyucu etkiler göstermektedir (Tiwari-Pandey ve Ram Sairam, 2009).

Kurkumin sahip olduğu güçlü fitoöstrojenik özellikleri sayesinde steroid hormon sentezini ve steroid reseptörlerini de etkileyebilir. Yapılan bir çalışmada yüksek dozda kurkuminle beslenen tavşan yumurtalıklarında progestoronun daha fazla testesteronun ise daha az salındığı bulunmuştur (Sirotkin, 2014). Başka bir çalışmada kurkuminin γ ışınlamaya maruz kalan sıçanların plazmasında LH'yi arttırdığı belirlenmiştir (Inano ve ark., 2000). Bir diğer çalışmada ise LH'nin tavşanlarda leptin salınımını etkilediği ve tavşan yumurtalık fonksiyonlarının düzenlenmesinde yer aldığı öne sürülmüştür. Böylelikle LH'nin kurkuminin yumurtalık üzerindeki etkisine aracılık ettiği sonucuna varılabilir (Sirotkin ve ark., 2017) Ayrıca, LH'nin kontrol hayvanlarında yumurtalık leptin salınımını baskıladığı, kurkumin ile beslenen gruplarda ise teşvik ettiği bulunmuştur (Sirotkin ve ark., 2017).

## 2.9. Stereoloji

Stereoloji, üç boyutlu dokuların, hücrelerin veya yapıların iki boyutlu kesit görüntüleri üzerinden, onların gerçekteki morfolojik özelliklerini kantitatif olarak tahmin etmek için kullanılan tarafsız bir sayım metodudur (Baddeley, 1991; West, 2012). Stereoloji bilimi, dokuların yapı ve işlevlerini ilişkilendirmek için bir araç sağlarken, aynı zamanda yapıdaki fark edilmeyecek kadar küçük değişikliklerin saptanmasına olanak tanır. Stereolojik kurallar uygulanarak yapılan bir çalışmada araştırıcılardan kaynaklanan taraflılık kaynakları da elimine edilmiş ve böylece gerçeğe en yakın sonuçlar elde edilmiş olur. Stereoloji, aynı zamanda istatistiksel olarak analiz edilebilecek güvenilir bir veri elde edilmesini de sağlar. Işık mikroskobu (konvansiyonel ve konfokal), elektron mikroskobu ve diğer mikroskop türlerinden elde edilen verilerin değerlendirilmesi, stereoloji için bir temel oluşturur. Bir organın veya içerisindeki bir yapının uzunluğu, yüzey alanı, hacmi ve dokudaki üç boyutlu yapıların sayısının tahmini stereolojik sayım metotları kullanılarak hesaplanabilir (Gundersen ve Jensen, 1987).

Stereolojik hesaplamalarda çok sayıdaki doku kesitleri üzerinde örnekleme yapılarak, istatistiksel olarak gerçek değere en yakın sonuçlar elde edilirken, iş yükü de en aza indirilmiş olur. Sistematik rastgele örnekleme (SRÖ) yönteminde bir dokudan elde edilecek kesitler üzerinde veya bu kesitlerden elde edilen inceleme alanlarında sistematik aralıklar belirlenerek örnekleme aralığı oluşturulur ve bu örnekleme aralığı içerisinde yapılacak ilk örnekleme rastgele bir sayı ile başlatılır. SRÖ kuralı sayesinde dokunun tüm kısımları eşit örnekleme şansına sahip olacağından tarafsız ve güvenilir bilgiler elde edilebilir (Gundersen ve Jensen, 1987; Altunkaynak ve ark., 2012). Örnekleme, optik parçalama yöntemiyle hücre sayısının hesaplanmasının yanı sıra Cavalier'in hacim hesaplama yöntemi de dahil olmak üzere stereolojik analizlerin her aşamasında yer alır.

Stereolojik yöntemlerden Cavalieri metodu kullanılarak dokuların ya da onların herhangi bir bileşeninin (damar, bağ doku, folikül, bronşiyol, tümör vb.) hacimleri hesaplanabilir (Gundersen ve Jensen, 1987). Hacmi hesaplanmak istenilen yapı, seri kesitlere ayrıldıktan sonra her bir kesitteki üç boyutlu yapıya ait iki boyutlu izdüşümlerinin alanı hesaplanır. Alan hesaplaması dijital görüntü sistemlerinde yapılabilirken, belli bir alanı temsil eden noktalardan oluşan noktalı alan ölçüm cetveli

kullanılarak da yapılabilir. Noktalı alan ölçüm cetveli, alanı hesaplanmak istenen yapının kesit görüntüleri üzerine rastgele yerleştirilir ve izdüşümleriyle kesişen noktalar sayılır. Her bir noktanın temsil ettiği alan izdüşümleriyle kesişen nokta sayısı ile çarpılarak yapının alanı hesaplanmış olur. Kesit görüntüsünün alanı hesaplandıktan sonra ortalama kesit kalınlığı ile toplam alanın çarpımı toplam hacmi vermektedir (Canan ve ark., 2002).

Disektör metodu ise doku içerisindeki ince yapıların (hücre, glomerül vb.) sayılarının hesaplamasına olanak verir. Doku içindeki yapılar oldukça karmaşık yönelime ve boyuta sahiptir. Disektör yöntemi ile doku içindeki parçacıkların büyüklüğü, şekli, doku içindeki yönelimi, histolojik işlemlerden dolayı büzüşmeleri veya genişlemelerinden etkilenmeden etkin ve tarafsız olarak sayısal tahmini yapılabilir. Disektör metodu kullanılarak yapıdaki taneciklerin birim hacimdeki sayıları yani sayısal yoğunlukları ($N_v$) hesaplanabilirken, Cavalieri-Disektör kombinasyonu ile toplam sayı hesaplanabilir.

## 3. MATERYAL ve METOT

### 3.1. Deney Hayvanları

Çalışmaya ait deneysel işlemler, Ondokuz Mayıs Üniversitesi Deney Hayvanları Yerel Etik Kurulu'ndan 24.11.2017 tarih ve 2017/53 sayılı etik kurul onayı alındıktan sonra Ondokuz Mayıs Üniversitesi Deney Havanları Uygulama ve Araştırma Merkezi'nde (DEHAM) yapıldı. Tüm deney süresince yapılan işlemler sırasında, deney hayvanlarının refahı ve etik ilkeler göz önünde bulunduruldu. Deneyde 12 haftalık, 250-300 gram ağırlığında *Wistar albino* dişi sıçan kullanıldı. Deney hayvanları, oda sıcaklığı 22±2 $^{0}$C olan, %45-50 neme sahip, 12 saat aydınlık - karanlık ortamda *ad libitum*, su ve yem ile beslendi.

#### 3.1.1. Deney Gruplarının Oluşturulması

Çalışmada, toplam 56 adet *Wistar albino* türü dişi sıçan kullanıldı. Hayvanlar rastgele seçilerek her grupta 8 adet (n=8) olacak şekilde 7 gruba ayrıldı (Tablo 1):

**Tablo 1.** Deney grupları

| Deney Grupları | Açıklama |
|---|---|
| **Grup I.** | Kontrol |
| **Grup II.** | Sham |
| **Grup III.** | Kurkumin |
| **Grup IV.** | Diabetes mellitus grubu (DM) |
| **Grup V.** | Diabetes mellitus +7 gün sonra Kurkumin (DK1) |
| **Grup VI.** | Diabetes mellitus +21 gün sonra Kurkumin (DK2) |
| **Grup VII.** | Diabetes mellitus +Eş zamanlı Kurkumin (DK3) |

**Gruplara uygulanan işlemler aşağıda detaylı olarak verilmiştir:**

**Grup I. Kontrol**

Bu grupta yer alan deney hayvanları herhangi bir işleme tabi tutulmadı.

**Grup II. Sham**

Deney hayvanlarına, intragastrik gavaj yolu ile 14 gün boyunca mısır yağı verildi. Bu grubun oluşturulmasındaki amaç, gavaj uygulamasının oluşturduğu stresten kaynaklanan değişikliklerin ve kurkuminin çözücüsü olan mısır yağının etkilerinin saptanabilmesidir.

**Grup III. Kurkumin**

Deney hayvanlarına, 30 mg/kg kurkumin, mısır yağı içerisinde çözdürülerek 14 gün boyunca intragastrik gavaj yolu ile verildi (Sharma ve ark., 2006). Bu grubun oluşturulmasındaki amaç, kurkuminin sağlıklı bireylerin ovaryum yapısında neden olduğu değişikliklerin saptanabilmesidir.

**Grup IV. Diabetes mellitus grubu (DM)**

Deney hayvanlarına tek doz 50 mg/kg streptozotosin (STZ) (Cayman, 13104) i.p. verilerek diyabet modeli oluşturuldu. Bu grubun oluşturulmasındaki amaç, deneysel oluşturulan diyabetin biyokimyasal ve hücresel düzeydeki etkilerinin araştırılmasıdır.

**Grup V. Diabetes mellitus + Kurkumin (DK1)**

Deneysel diyabet oluşturulduktan 7 gün sonra, 30 mg/kg kurkumin, mısır yağı içerisinde çözdürülerek, intragastrik gavaj yolu ile 14 gün boyunca verildi. Bu grubun oluşturulmasındaki amaç, deneysel diyabetin erken dönemlerinde kurkumin uygulamasının etkinliğinin incelenmesidir.

**Grup VI. Diabetes mellitus + Kurkumin (DK2)**

Deneysel diyabet oluşturulduktan 21 gün sonra, 30 mg/kg kurkumin, mısır yağı içerisinde çözdürülerek, intragastrik gavaj yolu ile 14 gün boyunca verildi. Bu grubun oluşturulmasındaki amaç, deneysel diyabetin uzun süreli etkilerinin kurkumin tarafından tedavi edilebilme potansiyelinin araştırılmasıdır.

**Grup VII. Diabetes mellitus + Kurkumin (DK3)**

Deneysel diyabet oluşturulmak için yapılan STZ enjeksiyonuyla eş zamanlı olarak, 30 mg/kg kurkumin, mısır yağı içerisinde çözdürülerek, intragastrik gavaj ile 14 gün boyunca verildi. Bu grubun oluşturulmasındaki amaç, deneysel diyabet tablosunun gelişimi ve ilerlemesi sürecinde kurkumin maddesinin etkilerinin araştırılmasıdır.

### 3.2. Deneysel Diyabet Modelinin Oluşturulması

Deneysel diyabet modeli oluşturmak için bir gece öncesinden aç bırakılan deney hayvanlarına, tek doz 50 mg/kg STZ (Cayman, 13104) 0,1 M sitrat tamponu (pH: 4,0) içerisinde çözdürüldü ve i.p. olarak verildi (Kandemir ve ark., 2017). Deney hayvanlarına, STZ enjeksiyonundan sonraki ilk 12-24 saatte hipoglisemiyi önlemek için

%5 glikoz içme suyu ile verildi. Yem alımı ise STZ enjeksiyonu sonrası serbest bırakıldı (Andrade Cetto ve ark., 2000).

STZ uygulamasından sonraki 72 saatin sonunda, bir gece önce aç bırakılan sıçanların kuyruk veninden alınan kan örnekleri glikometre (Gl 300 Plus MED) striptine damlatılarak açlık kan glikoz değerleri ölçüldü. Her hayvandan 3 tekrarlı ölçüm alındıktan sonra açlık kan glikoz düzeyi 250 mg/dL ve üzerinde olan hayvanlar diyabetik kabul edilip çalışmaya dahil edildi (Yuan ve ark., 2018). Kontrol, Sham ve Kurkumin grubundaki hayvanlara da tek sefer 0,1 M sitrat tamponu pH: 4,0 i.p. olarak uygulandı. Deney sürecinde, DK1 ve DM gruplarından 2'şer tane olmak üzere toplamda 4 hayvan öldü, 2 hayvanda ise deneysel diyabet oluşmadı. Bu hayvanların yerine yenisi temin edilerek işlemler tekrarlandı.

Çalışmanın başlangıcında ve sonunda tüm gruplardaki hayvanların vücut ağırlıkları ve açlık kan glikoz değerleri ölçüldü. Deney sonunda hayvanlara 90/10 mg/kg ketamin (Ketasol®, Richter pharma, Wels, Avusturya), ksilazin (Citanest®, AstraZeneca, İstanbul) anestezisi uygulandıktan sonra kan örnekleri toplandı.

### 3.3. Doku Örneklerinin Hazırlanması

#### 3.3.1. Perfüzyon ve Fiksasyon

Anestezi altına alınan sıçanların kalbinin sol ventrikül apeksinden bir kanül vasıtasıyla %0,9 serum fizyolojik verildi. Aynı zamanda sağ atriyum kesilerek dolaşımdaki kanın uzaklaşması ve fizyolojik serumun dolaşıma katılması sağlandı. Kan tamamen uzaklaştırıldığında, %4'lük paraformaldehit + %2'lik gluteraldehit karışımı kanül vasıtasıyla dolaşıma gönderilerek dokular fikse edildi. Perfüzyon işlemi tamamlandıktan sonra bilateral ovaryum dokuları çıkartılarak çevresindeki yağ ve bağ dokulardan temizlendi. Diseke edilen sağ ovaryumlar stereolojik analizler yapılmak üzere %4'lük paraformaldehit ve %2'lik gluteraldehit içeren şişelere konuldu. Deneklerden elde edilen sol ovaryum dokularından her grup için yalnızca iki ovaryum alındı, bunların birisi TEM diğeri SEM analizleri için %2'lik gluteraldehit içeren şişelere konulup +4 °C'de saklandı. Elde edilen dokular 1 haftalık post fiksasyon sürecine tabii tutuldu. Fiksasyon kalitesini artırma adına şişelerdeki tespit solüsyonları her 3 günde bir yenilendi.

### 3.5. Gonadosomatik İndeksin Hesaplanması

Gonadosomatik indeks (GSI) hayvanların cinsel olgunluğunu ölçen bir indekstir. Bir yumurtalık içinde Graafian folikülün üretim ve olgunlaşma durumunu gösteren GSI değeri, aşağıdaki formül kullanılarak hesaplandı (Walker ve ark., 2013):

$$GSI = \frac{GA}{TA} \times 100$$

GA; sağ ve sol ovaryum ağırlığı toplamı, TA; vücut ağırlığı

### 3.6. Işık Mikroskobik Doku Takip İşlemleri

Post fiksasyon sürecinin ardından, histolojik doku takibi yapmak üzere sağ ovaryumlar doku takip kasetlerine yerleştirildi. Dokulardan tespit solüsyonunun uzaklaştırılması için akarsuda yarım gün boyunca yıkandı. Dehidratasyon aşamasında sırasıyla artan dereceli alkol serilerinden (%70, %80, %96, %100) geçirilen dokular, sonrasında ksilen ile şeffaflaştırıldı. Dokuların paraplast ile infiltrasyonu sağlandı (Tablo 2). Sıcak parafin içerisinden alınan dokular, kare şeklinde doku blokları oluşturulmak üzere içleri parafin ile doldurulmuş "L" demirlerine gömüldü. Dokuları etiketleme aşamasında kör çalışma yapmak için tüm deney gruplarına ait her bir doku başka bir kişi tarafından numaralandırıldı ve etiketlemede grup isimleri kullanılmadı.

**Tablo 2.** Ovaryum dokuları için kullanılan doku takip aşamaları

| Kimyasallar | Süre |
|---|---|
| %70'lik alkol | 1 saat |
| %80'lik alkol | 1 gece |
| %96'lık alkol | 1 saat |
| %100'lük alkol | 1 saat |
| %100'lük alkol | 1 saat |
| %100'lük alkol | 2 saat |
| Ksilen | 1 saat |
| Ksilen | 1 saat |
| Paraplast | 1 saat 30 dakika |
| Paraplast | 1 saat 30 dakika |

### 3.6.1. Kesit Alma ve Boyama

Rutin paraplast doku takibi yapılan sağ ovaryum doku bloklarından stereolojik analizler için rotary mikrotom (Leica RM 2235, Vienna, Austria) yardımıyla sistematik rastgele örnekleme yöntemiyle, ½ örnekleme oranında, 25 µm'luk kesitler alındı. Örnekleme aralığının uygunluğu pilot çalışma yapılarak belirlendi. Elde edilen kesitler hematoksilen ve eozin (H&E) boyama metodu ile boyanarak analizlerin yapılması için hazır hale getirildi (Tablo 3).

**Tablo 3.** Hematoksilen & Eozin boyama metodu

| Kimyasallar | Süre |
|---|---|
| Ksilen | 20 dakika X 2 kez |
| %96'lık alkol | 10 dakika |
| %80'lik alkol | 10 dakika |
| %70'lik alkol | 10 dakika |
| Akarsuda yıkama | 10 dakika |
| Hematoksilen | 4 dakika |
| Asit-alkol | Daldırıp çıkarma |
| Eozin | 30 saniye |
| %80'lik alkol | 10 dakika |
| %96'lık alkol | 10 dakika |
| Ksilen | 20 dakika |
| Entellan | Kapama |

### 3.7. Stereolojik Analizler

Biyolojik verilerden elde edilen sayısal değerler yapı ve fonksiyon arasındaki ilişkiyi anlamada en önemli kriterlerden birisidir. Dokulardaki hücre veya yapılar hakkında sayısal veri elde etmek için doku kesitleri mikroskop altında stereolojik yöntemler kullanılarak incelenir. Stereolojik tekniklerin özelliği yapıları 3 boyutlu değerlendirmesidir.

Stereolojik yöntemler, diğer kantitatif yöntemlerin aksine, varsayım temelli yaklaşımlardan ziyade, istatistiki ilkelere ve stokastik geometrik teoriye dayanan tasarım temelli ve tarafsız yöntemlerdir. Bu nedenle çalışmamızda ovaryumdaki folikül sayısı için stereolojik metotlardan "optik parçalama yöntemi", hacim parametresi için ise "Cavalieri metodu" kullanılmıştır.

### 3.7.1. Optik Parçalama Yöntemi ve Uygulanışı

Ovaryumdaki toplam folikül sayısını hesaplamak için stereolojik metotların "etkinlik" ilkesi gereğince ovaryumdan elde edilecek tüm kesitleri değerlendirmek yerine, kesitlerde ½ oranında SRÖ yapılmıştır. Çalışma için seçilecek kesitlerin örnekleme oranı pilot çalışma yapılarak belirlenmiştir. Daha sonra tüm bloklardan SRÖ kuralına uygun olarak ½ örnekleme ile 25 µm kalınlığında örnek kesitler alınmıştır. Bu işlem için lam üzerine alınan ilk 25 µm'luk kesit rastgele seçildikten sonra, diğer 25 µm'luk kesitler ½ sistematik aralıklarla alınmıştır. Böylelikle her bir doku bloğundan yaklaşık 40 örnek kesit elde edilmiştir. Kesitlerdeki folikül sayıları, Recep Tayyip Erdoğan Üniversitesi Tıp Fakültesi Histoloji ve Embriyoloji Anabilim Dalı'nda bulunan bilgisayar destekli ve özel bir yazılıma sahip stereoloji analiz sisteminde (Stereoinvestigator 9.0., MicroBrield Field; Colchester; USA) optik parçalama sondası kullanılarak hesaplanmıştır. Çalışmada kullanılacak parametreler bir pilot çalışma ile belirlenmiştir (Tablo 4). Analiz sırasında ovaryum foliküllerinin morfolojik sınıflandırılması, oosit etrafını çevreleyen granüloza hücrelerinin şekli ve katman sayısı göz önüne alınarak yapılmıştır (Myers ve ark., 2004) (Tablo 5).

**Tablo 4.** Optik parçalama metodunda kullanılan sayım parametreleri

| **Parametre** | **Değer** |
|---|---|
| Sayım çerçevesinin alanı (a) | 6400 $\mu m^2$ |
| Adım aralığı (X,Y) | 40000 $\mu m^2$ |
| Alan örnekleme oranı (asf) | 6400 $\mu m^2$/40000 $\mu m^2$ |
| Disektor yüksekliği (h) | 10 µm |
| Güvenlik aralığı (üst) | 3 µm |

**Tablo 5.** Ovaryum foliküllerinin sayımında aşağıdaki sınıflandırılma kullanılmıştır

| **Folikül** | **Tanımlama (Myers ve ark., 2004)** |
|---|---|
| Primordiyal | Tek katlı yassı folikül hücreleriyle çevrili oosit |
| Preantral | Tek ya da çok katlı kübik granüloza hücreleriyle çevrili oosit |
| Antral | Oositi çok katlı kübik granüloza hücreleriyle çevrili, antrumu olan ve etrafında belirgin teka tabakası bulunan yapı |

Sayım için uygun parametreler belirlendikten sonra, Stereoinvestigator programında (Stereoinvestigator 9.0., MicroBrield Field; Colchester; USA) optik parçalama sondası kullanılarak, mikroskop tablasına yerleştirilen ovaryum kesiti 1X objektifte sayım yapılacak alanın sınırları (ovaryum kesitinin dış sınırları) imleç yardımıyla çevrelendi. Daha sonra sayım çerçevesinin boyutu, disektör yüksekliği vb. sayısal parametreler programda ilgili kısımlara yazılarak 63X objektifte sayım yapıldı.

Optik parçalama yöntemiyle folikül sayımı yapılırken, oosit hücresinin çekirdekçiğinin olup olmaması esas alındı. Çekirdekçiğe sahip olan oosit sayıma dahil edilmiş, olmayan sayım dışı bırakıldı. Stereoinvestigator programı kullanılarak, sayım çerçevesi kesitler üzerinde belirlenen adım aralıkları boyunca sistematik rastgele olarak yerleştirildi (Şekil 7). Histolojik işlemler esnasında (kesit alma, boyama vb.) kesitte meydana gelebilecek büzüşme ve şişme gibi artefaktların sayımı etkilememesi için kesitin üst yüzeyinden itibaren 3 µm'luk güvenlik kuşağı bırakıldıktan sonra 10 µm derinlikte sayımlar yapıldı. Her sondalama yerinde kesitin kalınlığı da ölçüldü. SRÖ ile seçilen alanlarda tarafsız sayım çerçevesinin kuralları uygulanarak folikül sayımı yapıldı. Sayım çerçevesinin içine düşen ya da çerçevenin serbest kenarları ile kesişen oosit çekirdekçikleri sayıma dahil edildi (Gundersen, 1986) (Şekil 8).

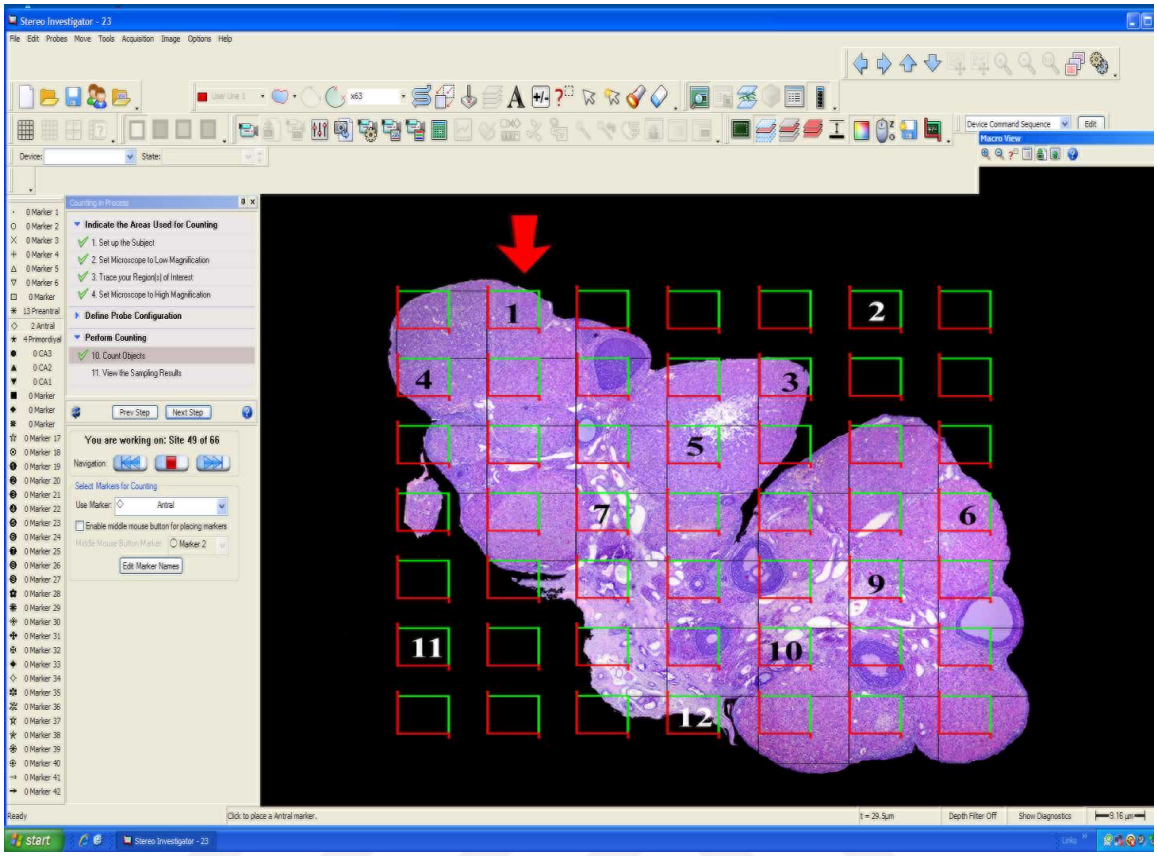


**Şekil 7.** Stereoinvestigator programında optik parçalama yöntemi ile hücre sayımı yapılırken, 1X'lik objektifte kesit görüntüleri üzerine program yardımıyla pilot çalışmada belirlenen büyüklükte sayım çerçeveleri (belirlenen adım aralıkları boyunca ve SRÖ yöntemi esas alınarak) yerleştirilir

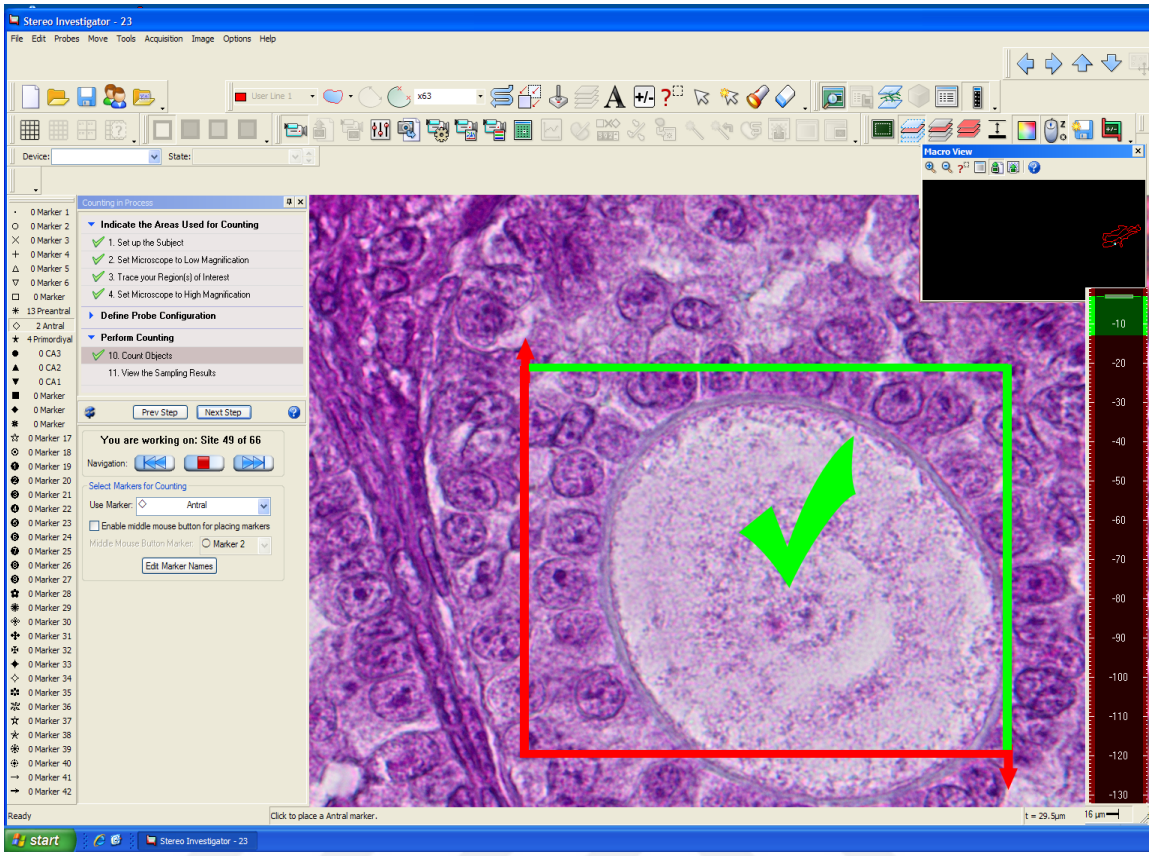


**Şekil 8.** Optik parçalama yönteminin uygulanması. SRÖ ile seçilen bir örnekleme alanında, sayılabilir nitelikteki (sayım çerçevesinin içine düşen ya da çerçevenin serbest kenarları ile kesişen) bir çekirdekçik görülmektedir

Toplam folikül sayısı "N", aşağıdaki formül kullanılarak hesaplanmıştır (West ve Gundersen, 1990).

$$N = \Sigma Q^{-} \cdot \frac{1}{ssf} \cdot \frac{1}{asf} \cdot \frac{1}{tsf}$$

Formüle göre, ovaryum başına düşen toplam folikül sayısı ("N"), optik parçalama esnasında her bir sonra hacminde sayılan disektör tanecik sayısı (oosit çekirdekçik sayısı) ($\Sigma Q^{-}$) ile parçalama katsayıları (kesit örnekleme oranı, ssf; alan örnekleme oranı, asf; kalınlık örnekleme oranı, tsf) çarpılarak bulunmuştur.

### 3.7.2. Cavalieri Metodu ile Hacim Hesaplanması

Tüm gruplardan elde edilen ovaryum kesitlerinde korpus luteum, damar, bağ dokusu, korteks, medulla, preantral ve antral folikül hacmi tarafsız stereolojik sayım

metodlarından Cavalieri hacim hesaplama yöntemi kullanılarak hesaplanmıştır. Bu yöntem ile referans hacmin hesaplanması, kesitlerdeki ilgilenilen bölgenin toplam yüzey alanının ($\Sigma a_i$) kesit kalınlığı ($\hat{t}$) ile çarpılması esasına dayanır. Kesitte ilgilenilen parametrenin (korpus luteum, damar, bağ dokusu, korteks, medulla, preantral ve antral folikül hacmi) yüzey alanını bulmak için "noktalı" alan ölçüm cetveli kullanılmıştır. Noktalı alan ölçüm cetveli, birbirinden eşit uzaklıkta ayrılmış artı şeklinde sistematik noktalardan oluşmaktadır. Her bir artının orta noktası cetveldeki bir noktayı temsil etmektedir. Bu noktalardan her biri ise dört noktanın arasında kalan bir birim cetvel alanını temsil etmektedir. Kesitler üzerine düşen noktalar arasındaki sabit mesafe bilindiğinden (P(a)), noktalı alan ölçüm cetveli bir kesit görüntüsü üzerine yerleştirilirse, ilgili yapının temsil ettiği alan kadar nokta ile kesişecektir (ΣPi). Kesitle kesişen toplam nokta sayısı (ΣPi), (P(a)) ile çarpıldığında o kesitteki toplam alan hesaplanır (Gundersen, 1986; Gundersen ve Jensen, 1987).

$$V_{ref} = \Sigma P_i \cdot \hat{t}$$

$$P_i = P(a)$$

Formülde, $V_{ref}$ ilgilenilen yapının toplam hacmini, ΣPi kesit izdüşümlerine isabet eden toplam nokta sayısını, $\hat{t}$ ortalama kesit kalınlığını, P(a) ise bir noktanın temsil ettiği alanı ifade etmektedir. Buna göre, daha önce ½ oranında yapılan SRÖ ile seçilen ovaryum kesitlerinden 1/4 oranında yeniden bir örnekleme ile kesitler seçildi ve bu kesitlerde hacim hesaplamaları yapıldı. Daha sonra korteks ve medulla hacminin hesaplanması için seçilen örnek kesitlerde 4X objektifte (Olympus BX43, Center Valley, PA), 1/4 örnekleme ile alan görüntüleri alındı. Pilot çalışma yapılarak noktalı alan ölçüm cetvelinde bir noktanın temsil ettiği alan 10000 $\mu m^2$ olarak belirlenip ve sonrasında Image J (Image Processing and Analysis in Java, NIH, USA) programında kesit görüntüleri üzerine noktalı alan ölçüm cetveli yerleştirildi (Şekil 9). Korteks ve medulla ile kesişen nokta sayısı kesit örnekleme oranı, alan örnekleme oranı ve bir noktanın temsil ettiği alan ile çarpılarak korteks ve medulla hacimleri hesaplandı.

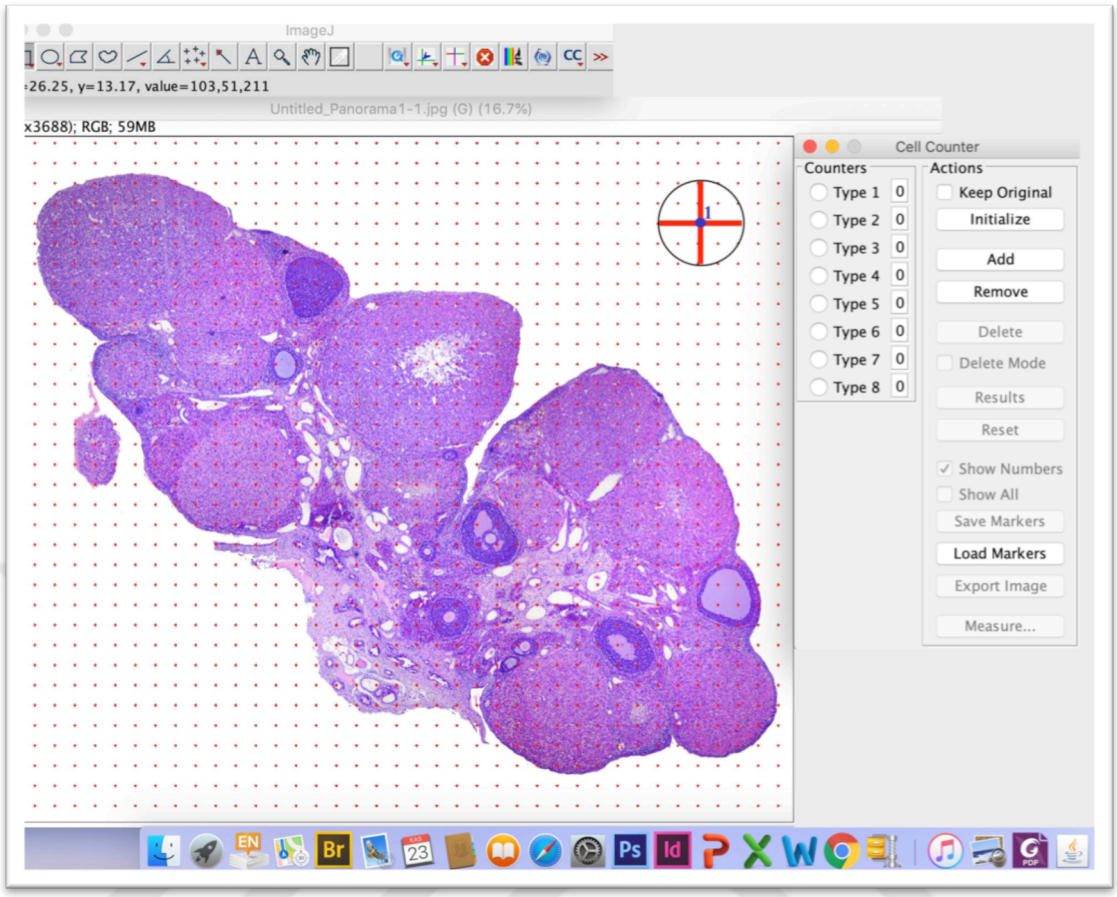


**Şekil 9.** Image J programı kullanılarak Cavalieri yöntemi kurallarına göre hacim hesaplaması yapılırken, birbirinden eşit uzaklıkta noktalardan oluşan "noktalı alan ölçüm cetveli", program yardımıyla ovaryum kesit görüntüleri üzerine yerleştirilir ve hacmi hesaplanmak istenilen yapının görüntüsünün kesiştiği noktalar sayılır. Elde edilen nokta sayısı, bir noktanın temsil ettiği alan ile çarpılarak toplam yüzey alanı hesaplanır. Referans hacim, kesitlerdeki ilgilenilen bölgenin toplam yüzey alanının kesit kalınlığı ile çarpılması ile bulunur

Korpus luteum, damar, bağ dokusu, preantral ve antral folikül hacminin hesaplanması için ise aynı kesitlerde 20X objektifte, 1/5 oranında örnekleme ile alan görüntüleri alındı. Pilot çalışma yapılarak noktalı alan ölçüm cetvelinde bir noktanın temsil ettiği alan 9000 $\mu m^2$ olarak belirlenip Image J (Image Processing and Analysis in Java, NIH, USA) programında, kesit görüntüleri üzerine noktalı alan ölçüm cetveli yerleştirildi. Korpus luteum, damar, bağ dokusu, preantral ve antral folikül ile kesişen nokta sayıları kesit örnekleme oranı, alan örnekleme oranı ve bir noktanın temsil ettiği alan ile çarpılarak belirtilen yapıların hacimleri hesaplandı.

### 3.8. Elektron Mikroskobik Analizler

Deney gruplarından elde edilen ve +4 °C'de %2'lik gluteraldehit solüsyonu içerisinde tespit edilen sol ovaryum dokuları, gerekli takip ve gömme işlemleri sonrasında geçirimli elektron mikroskobu (TEM) ve taramalı elektron mikroskobunda (SEM) analizleri yapıldı. Elektron mikroskobik görüntülemeler Ondokuz Mayıs Üniversitesi Karadeniz İleri Teknoloji Araştırma ve Uygulama Merkezi (KİTAM)'da gerçekleştirildi.

#### 3.8.1. Geçirimli Elektron Mikroskobu (TEM) İçin Numune Hazırlanması

Gluteraldehit solüsyonunda (%2'lik) tespit edilen dokular, 1 $mm^3$'lük parçalara bölünerek 0,1 M'lık fosfat tamponuyla yıkandı. Osmium tetroksit ($OsO_4$) (%1'lik) ile 1 sa 30 dk'lık ikinci fiksasyon işlemi yapıldı. Rezin doku takibi için dereceli alkol serileri ile dehidratasyon işleminin ardından propilen oksit ile muamele edilen dokular, ince kesit almaya uygun bir gömme ortamı olan araldit içerisine koyuldu ve aralditin dokulara infiltre olması beklendi. Daha sonra kalıplara dökülen araldit içerisine yerleştirilen dokular 1 gece desikatörde bekletilerek doku blokları içerisinde oluşan kabarcıkların çıkması sağlandı. Doku parçacıkları mermi şekilli kalıpların uç kısmına gelecek şekilde yerleştirildi daha sonra kalıplar 55-60°C ısıya sahip etüve konularak sertleşmesi beklendi (Tablo 6-7).

**Tablo 6.** Rezin gömme materyalinin hazırlanması

| Kimyasallar | Miktar |
|---|---|
| Araldit CY 212 | 10 mL |
| DDSA (2-dodecenyl succinic anhydride) | 10 mL |
| BDMA (benzyldimethylamine) | 0,5 mL |
| Dibutyl phthalate | 0,8 mL |

**Tablo 7.** TEM için numune hazırlama prosedürü

| Kimyasallar | Süre |
|---|---|
| 0,1 M fosfat tamponu ile yıkama | 15 dakika X 4 kez |
| %1'lik $OsO_4$ fiksasyon | 1 saat 30 dakika |
| 0,1 M fosfat tamponu ile yıkama | 15 dakika X 4 kez |
| %35'lik alkol dehidratasyon | 15 dakika |
| %50'lik alkol dehidratasyon | 15 dakika |
| %70'lik alkol dehidratasyon | 30 dakika |
| %95'lik alkol dehidratasyon | 20 dakika |
| %100'lük alkol dehidratasyon | 20 dakika X 2 kez |
| Propilen oksit şeffaflaştırma | 20 dakika X 2 kez |
| Propilen oksit + araldit (1/1) | 1 saat |
| Saf araldite gömme | 1 saat |
| Desikatör | 1 gece |
| Etüv (50-60°C) | 48 saat |

### 3.8.2. Geçirimli Elektron Mikroskobu (TEM) İçin Kesit Alma ve Boyama

Hazırlanan rezin bloklarından ultramikrotomla (Leica EM UC7, Vienna, Austria) 0,5 μm'lik yarı-ince kesitler alınarak toluidin mavisi ile boyandı ve histopatolojik incelemeler için kamera ataçmanlı mikroskop (Olympus BX43, Center Valley, PA) kullanılarak görüntüler alındı.

TEM analizleri için ise ultramikrotomla 70 nm'lik ince kesitler alınarak 300 mesh'lik bakır gridler üzerine konuldu (Şekil 10A, 10B). Ardından bakır gridler boyama cihazına (Leica EM AC20, Vienna, Austria) yerleştirilerek uranil asetat ve kurşun sitrat ile kontrastlama yapıldı. Hazırlanan kesitler daha sonra elektron mikroskopta (JEOL JSM-7001F, JEOL Ltd., Tokyo, Japan) incelenip ve elektron mikrografları çekildi.

A







**Şekil 10.** TEM incelemeleri için ultramikrotomda elmas bıçak ile ince kesitlerin alınması (A), bakır gridler üzerindeki ince kesitlerin TEM numune taşıyıcı aparatına yerleştirilmiş görüntüsü (B)

### 3.8.3. Taramalı Elektron Mikroskobu (SEM) İçin Numune Hazırlanması

Gluteraldehit solüsyonunda (%2'lik) tespit edilen dokular, fosfat tamponuyla yıkandıktan sonra aseton serileri ile dehidratasyon işlemi yapıldı. Bir saatlik kritik nokta kurutma işleminin ardından dokular metal plaka üzerine yerleştirilerek altın paladyum ile kaplandı (Tablo 8). Kritik nokta kurutma işlemleri için dokular Erciyes Üniversitesi Teknoloji Araştırma ve Uygulama Merkezi'ne gönderildi. Hazırlanan dokular taramalı elektron mikroskopta (JEOL JSM-7001F) incelenerek elektron mikrografları çekildi (Şekil 11).

**Tablo 8.** SEM için numune hazırlama prosedürü

| **Kimyasallar** | **Süre** |
|---|---|
| 0,1 M fosfat tamponu | 15 dakika X 4 kez |
| %25'lik aseton | 10 dakika |
| %50'lik aseton | 10 dakika |
| %75'lik alkol | 10 dakika |
| %100'lük alkol | 10 dakika X 3 kez |
| Kritik nokta kurutma | 1 saat |
| Altın paladyum | Kaplama |




**Şekil 11.** SEM ve TEM incelemesi için kullanılan Taramalı Geçirimli Elektron Mikroskop (STEM) (JEOL JSM-7001F), Ondokuz Mayıs Üniversitesi, KİTAM

### 3.9. Biyokimyasal Analizler

Biyokimyasal analizler, Ondokuz Mayıs Üniversitesi Tıp Fakültesi Biyokimya Anabilim Dalında yapıldı. Deneyin sonunda, perfüzyon işlemi yapılmadan önce anestezi altındaki sıçanların kalplerinden 1 mL'lik kan örnekleri alınarak EDTA'lı tüplere konuldu. Alınan kan örnekleri, 4 $^{o}$C'de 2000 devir/dakika, 15 dk santrifüj (Hettich, Tuttlingen, Almanya) edilerek serumları ayrıştırıldı. Serum örnekleri çalışılana kadar -80 $^{o}$C'de saklandı. Serum örneklerinde CAT aktivitesi, SOD, FSH ve LH düzeyleri absorbans değerleri ölçüldü.

#### 3.9.1. Süperoksit Dismutaz Miktarı

Oksijen metabolizmasının bir yan ürünü olarak üretilen ve düzenlenmezse, birçok hücre hasarına neden olan süperoksit radikallerinin oksijen ve $H_2O_2$'e dönüşümü SOD enzimi tarafından katalize edilir. Hücresel ve hücre dışı ortamlardaki SOD, oksidatif stres ile bağlantılı hastalıkların önlenmesi için çok önemlidir. $H_2O_2$ ise ayrıca zararlıdır ve CAT gibi diğer enzimler tarafından parçalanır. Bu nedenle SOD, oksijene maruz kalan hemen hemen tüm canlı hücrelerde önemli bir antioksidan savunmadır. Çalışmamızda SOD düzeylerini ölçmek üzere, rat SOD ELISA kiti (Bioassay

Laboratory Technology, Shanghai, China Cat.No E0168Ra) kullandı. Enzim miktarı mikroplaka absorbans okuyucu (Sunrise$^{TM}$, Tecan Trading AG, Männedorf, İsviçre) kullanılarak 450 nm dalga boyunda ölçüldü ve  ng/mL protein olarak hesaplandı.

### 3.9.2. Katalaz Enzim Aktivitesi Analizi

Çoğu aerobik hücrenin peroksizomlarında bulunan CAT (hidrojen peroksit/hidrojen peroksit oksidoredüktaz) $H_2O_2$ moleküler oksijene ($O_2$) ve suya ($H_2O$) yüksek verimle parçalayarak, hücrelerin toksik etkilerden korunmasına hizmet eder. CAT, birçok patolojik durumlarda ROS seviyelerini azaltan ve organizmada SOD'dan sonra ikinci en bol enzimatik antioksidandır (Shangari ve O'Brien, 2006). CAT aktivitesi test protokolünde, numunede bulunan CAT, su ve oksijen üretmek için $H_2O_2$ ile reaksiyona girer. Yöntem, optimum bir $H_2O_2$ konsantrasyonu varlığında CAT enziminin metanol ile reaksiyonu sonucu CAT aktivitesinin ölçülmesi esasına dayanır. Üretilen formaldehit, kromojen görevi görür ve kolorimetrik olarak ölçülür. Bu nedenle, örnekte mevcut olan CAT aktivitesi, elde edilen sinyal ile ters orantılıdır. Çalışmamızda grupların antioksidan enzim aktivitelerini karşılaştırmak için CAT assay kit (Cayman Chemical Company, ABD) kullanılarak, serum örneklerinin absorbas değerleri mikroplaka (BioTek Synergy 4, BioTek Instruments Inc., Vermont, ABD)  okuyucu ile 540 nm'de ölçüldü ve enzim aktivitesi µM  protein olarak hesaplandı.

### 3.9.3. FSH ve LH Hormon Analizi

Serum örneklerinde FSH ve LH düzeylerinin ölçümü için ELISA (Shanghai Sunred Biological Technology Co., Ltd, Shanghai, China) kitleri kullanıldı. FSH enzim konsantrasyonu (IU/L) ve LH konsantrasyonu (mIU/mL) 450 nm'de ölçüldü.

## 3.10. İstatistiksel Analiz

Elde edilen sayısal veriler SPSS programı (SPSS version 21,0; SPSS Inc., Chicago, IL, USA) kullanılarak istatistiksel açıdan değerlendirildi. Kullanılan veriler ortalama ± standart hata olarak ifade edildi. Deneklere ait verilerin normal dağılım varsayımına uygun olup olmadığı Shapiro-Wilk testi ile test edildi. Grupların karşılaştırılmasında normal dağılıma uyan veriler tek yönlü varyans analizi One-Way ANOVA, Tukey testleri ile değerlendirildi. Normal dağılım göstermeyen çoklu grupların karşılaştırılmasında ise Kruskal Wallis, Tamhane testi kullanıldı. İstatistiksel değerlendirmede $p<0,05$ ve $p<0,01$ değerleri istatistiksel olarak anlamlı kabul edildi.

# 4. BULGULAR

Bu tez çalışmasında, diyabetin farklı dönemlerinde (diyabet başlangıcından 7 gün sonra, 21 gün sonra ve diyabetle eş zamanlı) kurkumin uygulamasının sıçan ovaryumu üzerine etkisi araştırılmıştır. Bu amaçla stereolojik teknikler, biyokimyasal, histopatolojik ve elektron mikroskobik yöntemler kullanılmıştır. Elde edilen bulgular aşağıda verilmiştir.

## 4.1. Ağırlık Ölçümleri

### 4.1.1. Vücut Ağırlıkları Ölçümünden Elde Edilen Bulgular

Deney başlangıcı ve sonunda deneklerden elde edilen vücut ağırlıkları değerleri ve relatif ağırlık kaybı değerlerine ait ortalama±standart hata değerleri aşağıdaki tablo ve grafiklerde verilmiştir (Tablo 9, Şekil 12).

**Tablo 9.** Deney başlangıcı ve sonu vücut ağırlıkları, relatif ağırlık kaybı (%) değerleri (ortalama±standart hata), DM (Diabetes mellitus), DK1 (Diabetes mellitus +7 gün sonra Kurkumin), DK2 (Diabetes mellitus +21 gün sonra Kurkumin), DK3 (Diabetes mellitus +Eş zamanlı Kurkumin)

| Gruplar | Deney başlangıcı vücut ağırlığı (g) | Deney sonu vücut ağırlığı (g) | Relatif ağırlık kaybı (%) |
|---|---|---|---|
| **Kontrol** | 266 | 261 | 2,00 ± 2,10 |
| **Sham** | 231 | 216 | 7,49 ± 2,56 |
| **Kurkumin** | 250 | 241 | 4,81 ± 6,03 |
| **DM** | 245 | 200 | 25,40 ± 8,41 |
| **DK1** | 235 | 202 | 15,00 ± 2,9 |
| **DK2** | 196 | 191 | 4,33 ± 5,38 |
| **DK3** | 200 | 197 | 1,55 ± 3,10 |

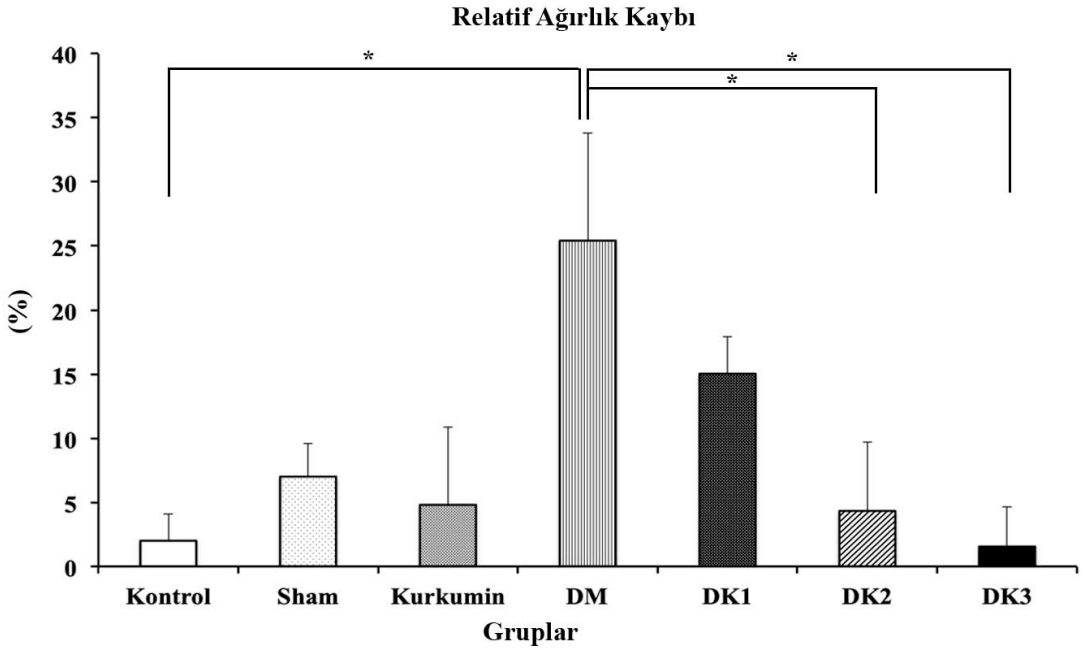


**Şekil 12.** Relatif ağırlık kaybını (%) gösteren grafik. İstatistiksel olarak $p<0,05$ düzeyindeki farklılıklar "*" ile gösterilmiştir. DM (Diabetes mellitus), DK1 (Diabetes mellitus+7 gün sonra Kurkumin), DK2 (Diabetes mellitus+21 gün sonra Kurkumin), DK3 (Diabetes mellitus+Eş zamanlı Kurkumin)

Relatif ağırlık kaybı (%) bakımından gruplar karşılaştırıldığında; DM grubunun relatif ağırlık kaybının Kontrol, DK2 ve DK3 gruplarına göre daha fazla olduğu ($p<0,05$), Sham, DK1 ve Kurkumin grupları ile aralarında anlamlı bir fark olmadığı gözlenmiştir ($p\geq0,05$). DK1, DK2, DK3 ve Kurkumin gruplarının relatif ağırlık kaybının (%), Kontrol grubundaki relatif ağırlık kaybı (%) ile aralarında bir farkın olmadığı bulunmuştur ($p\geq0,05$). Ayrıca, Kurkumin grubundaki relatif ağırlık kaybı (%) ile DK1, DK2, DK3 ve Sham gruplarının relatif ağırlık kaybı (%) arasında bir fark gözlenmemiştir ($p\geq0,05$).

### 4.1.3. Gonadosomatik İndekslerden Elde Edilen Bulgular

Gonadosomatik indekslerin (GSI) değerlendirilmesi sonucu elde edilen bulgular, ortalama±standart hata değerleri aşağıdaki tablo ve grafiklerde gösterilmiştir (Tablo 10, Şekil 13).

**Tablo 10.** Gonadosomatik indeks (ortalama±standart hata) değerleri. DM (Diabetes mellitus), DK1 (Diabetes mellitus+7 gün sonra Kurkumin), DK2 (Diabetes mellitus+21 gün sonra Kurkumin), DK3 (Diabetes mellitus+Eş zamanlı Kurkumin)

| Gruplar | GSI (%) |
|---|---|
| **Kontrol** | 0,08 ± 0,005 |
| **Sham** | 0,12 ± 0,007 |
| **Kurkumin** | 0,10 ± 0,006 |
| **DM** | 0,06 ± 0,003 |
| **DK1** | 0,10 ± 0,001 |
| **DK2** | 0,10 ± 0,005 |
| **DK3** | 0,14 ± 0,005 |

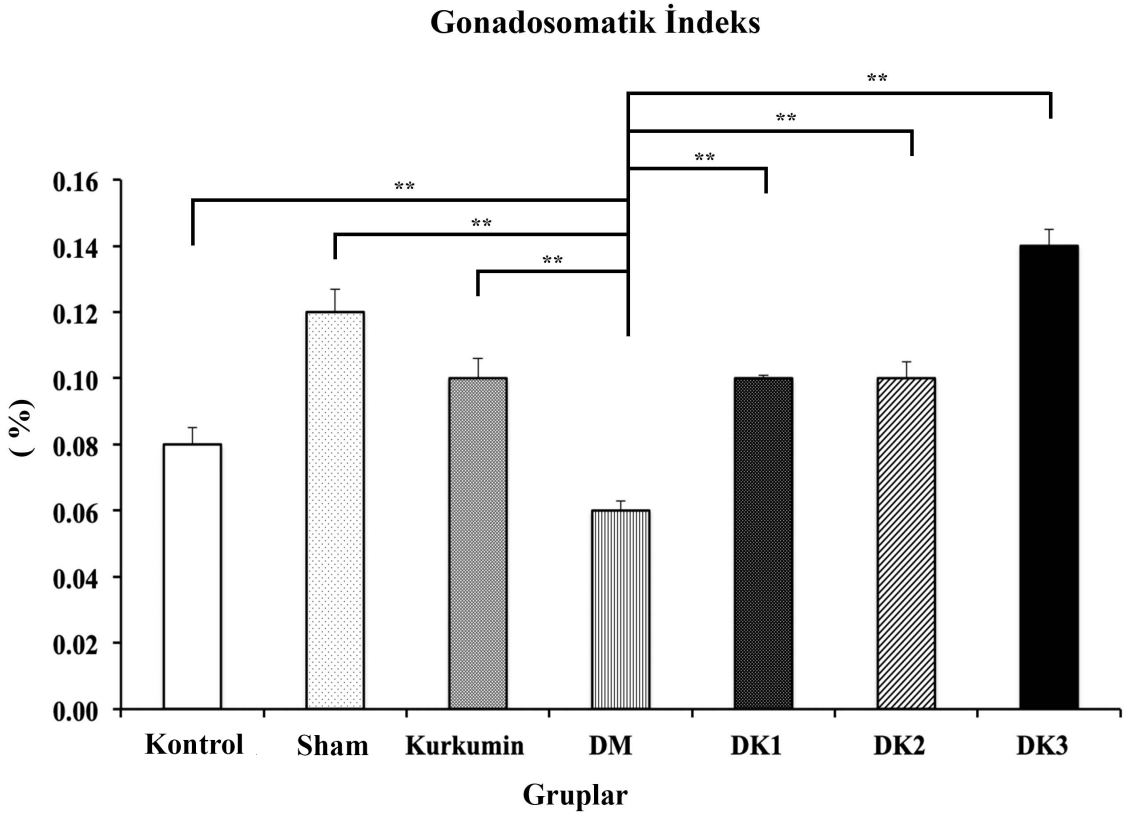


**Şekil 13.** Gruplar arasında gonadosomatik indekslerin karşılaştırılmasını gösteren grafik. İstatistiksel olarak p<0,01 düzeyindeki farklılıklar "**" ile gösterilmiştir. DM (Diabetes mellitus), DK1 (Diabetes mellitus+7 gün sonra Kurkumin), DK2 (Diabetes mellitus+21 gün sonra Kurkumin), DK3 (Diabetes mellitus+Eş zamanlı Kurkumin)

Gonadosomatik indekslerin istatistiksel değerlendirmesi sonucunda; DM grubunun gonadosomatik indeksinin, Kontrol, Sham ve Kurkumin gruplarına göre ileri derecede azalma olduğu gözlenmiştir ($p<0,01$). Buna karşın, DK1, DK2 ve DK3 grupları, DM grubu ile karşılaştırıldığında ileri derecede bir artış tespit edilmiştir ($p<0,01$). Ayrıca, DK1, DK2 ve DK3 grupları ile Kontrol, Sham ve Kurkumin grupları kıyaslandığında gruplar arasında anlamlı bir fark olmadığı fark edilmiştir ($p\geq0,05$).

### 4.2. Açlık Kan Glikoz Düzeyi Ölçümünden Elde Edilen Bulgular

Tüm gruplardaki hayvanların açlık kan glikoz değerlendirilmesi sonucu elde edilen bulgular, ortalama±standart hata değerleri aşağıdaki tablo ve grafiklerde verilmiştir (Tablo 11, Şekil 14).

**Tablo 11.** Açlık kan glikoz düzeyi (ortalama±standart hata). DM (Diabetes mellitus), DK1 (Diabetes mellitus+7 gün sonra Kurkumin), DK2 (Diabetes mellitus+21 gün sonra Kurkumin), DK3 (Diabetes mellitus+Eş zamanlı Kurkumin)

| Gruplar | Açlık kan glikoz düzeyi (mg/dL) |
|---|---|
| **Kontrol** | 94 ± 4,61 |
| **Sham** | 152 ± 6,88 |
| **Kurkumin** | 130 ± 7,46 |
| **DM** | 488 ± 20,09 |
| **DK1** | 308 ± 23,59 |
| **DK2** | 340 ± 18,88 |
| **DK3** | 317 ± 32,20 |

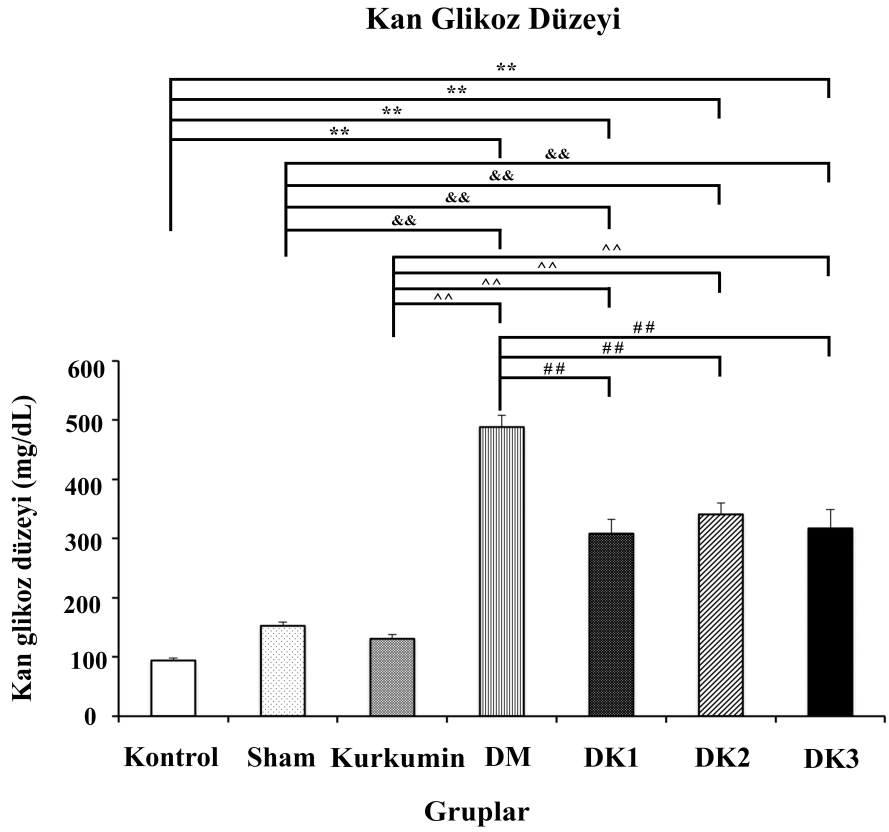


**Şekil 14.** Açlık kan glikoz düzeyinin gruplar arasındaki farklılıklarını gösteren grafik. İstatistiksel olarak $p<0,01$ düzeyindeki farklılıklar "**", "&&", "^^", "##" ile gösterilmiştir. DM (Diabetes mellitus), DK1 (Diabetes mellitus+7 gün sonra Kurkumin), DK2 (Diabetes mellitus+21 gün sonra Kurkumin), DK3 (Diabetes mellitus+Eş zamanlı Kurkumin)

Açlık kan glikoz düzeyinin istatistiksel değerlendirmesi sonucunda; DM grubunun açlık kan glikoz düzeyinin diğer tüm gruplara göre ileri derecede artmış olduğu tespit edilmiştir ($p<0,01$). DK1, DK2 ve DK3 gruplarında ise açlık kan glikoz düzeyinin DM grubuna göre ileri derecede azalmış olduğu tespit edilmiştir ($p<0,01$). DK1, DK2 ve DK3 grupları birbiri ile karşılaştırıldığında anlamlı bir fark olmadığı ($p\geq0,05$) görülmüşken, Kontrol, Sham ve Kurkumin grupları ile kıyaslandığında açlık kan glikoz düzeyinin ileri düzeyde yüksek olduğu tespit edilmiştir ($p<0,01$). Buna ek olarak, Kontrol, Sham ve Kurkumin grupları birbiri ile karşılaştırıldığında anlamlı bir fark olmadığı gözlenmiştir ($p\geq0,05$).

### 4.3. Stereolojik Bulgular

#### 4.3.1. Folikül Sayılarından Elde Edilen Bulgular

**Primordiyal Folikül Sayılarından Elde Edilen Bulgular**

Optik parçalama yöntemi kullanılarak primordiyal folikül sayısının değerlendirilmesi sonucu elde edilen bulgular, ortalama±standart hata, HK ve DK değerleri aşağıdaki tablo ve grafiklerde gösterilmiştir (Tablo 12, Şekil 15).

**Tablo 12.** Primordiyal folikül sayısı (ortalama±standart hata), HK (hata katsayısı) ve DK (değişim katsayısı) değerleri. DM (Diabetes mellitus), DK1 (Diabetes mellitus+7 gün sonra Kurkumin), DK2 (Diabetes mellitus+21 gün sonra Kurkumin), DK3 (Diabetes mellitus+Eş zamanlı Kurkumin)

| Gruplar | Primordiyal folikül sayısı | HK | DK |
|---|---|---|---|
| **Kontrol** | 1648±100.903 | 0,13 | 0,13 |
| **Sham** | 668.17±71.342 | 0,27 | 0,23 |
| **Kurkumin** | 539±119.532 | 0,27 | 0,77 |
| **DM** | 364.83±36.257 | 0,29 | 0,22 |
| **DK1** | 406.83±70.663 | 0,28 | 0,38 |
| **DK2** | 891.33±75.575 | 0,18 | 0,18 |
| **DK3** | 533.20±59.008 | 0,26 | 0,22 |

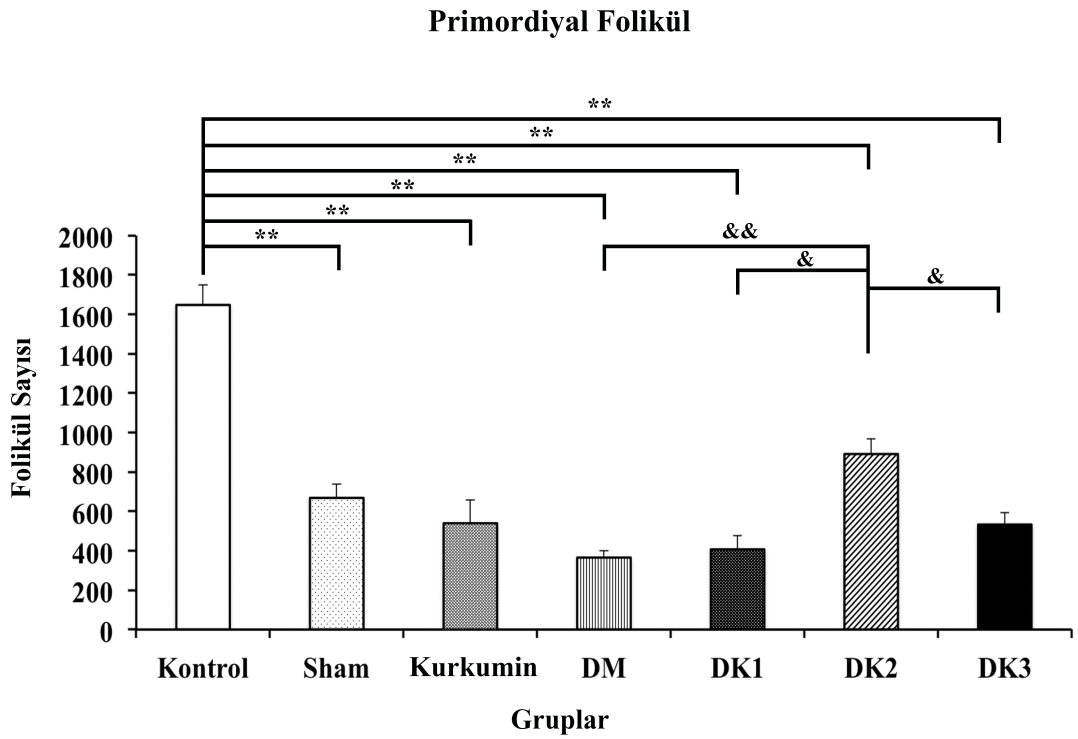


**Şekil 15.** Primordiyal folikül sayısının gruplar arasındaki farklılıklarını gösteren grafik. İstatistiksel olarak p<0,01 düzeyindeki farklılıklar "**" ve "&&" ile, p<0,05 düzeyindeki farklılıklar "&" ile gösterilmiştir. DM (Diabetes mellitus), DK1 (Diabetes mellitus+7 gün sonra Kurkumin), DK2 (Diabetes mellitus+21 gün sonra Kurkumin), DK3 (Diabetes mellitus+Eş zamanlı Kurkumin)

Stereolojik analizler sonucunda elde edilen primordiyal folikül sayılarının istatistiksel değerlendirmesi sonucunda; DM grubuna ait primordiyal folikül sayısının, Kontrol ve DK2 grubundaki folikül sayılarına göre ileri derecede azalma olduğu bulunmuştur ($p<0,01$). Öte yandan DM grubu ile DK1, DK3, Sham ve Kurkumin grupları arasında istatistiksel olarak anlamlı bir fark olmadığı gözlenmiştir ($p\geq0,05$). DK1 grubunun primordiyal folikül sayısı, Kontrol ve DK2 gruplarıyla karşılaştırıldığında anlamlı derecede bir azalma olduğu tespit edilmiştir ($p<0,01$; $p<0,05$). DK2 grubundaki primordiyal folikül sayısının DK3 grubuna kıyasla anlamlı derecede fazla olduğu gözlenmiştir ($p<0,01$). DK3, Sham ve Kurkumin grupları birbirleri ile karşılaştırıldığında istatistiksel bir fark saptanmamıştır ($p\geq0,05$). Kontrol

grubundaki primordiyal folikül sayısının istatistiksel olarak tüm gruplardan anlamlı derecede daha fazla olduğu gözlenmiştir ($p<0,01$).

### Preantral Folikül Sayılarından Elde Edilen Bulgular

Optik parçalama yöntemi kullanılarak preantral folikül sayısının değerlendirilmesi sonucu elde edilen bulgular, ortalama±standart hata, HK ve DK değerleri aşağıdaki tablo ve grafiklerde gösterilmiştir (Tablo 13, Şekil 16).

**Tablo 13.** Preantral folikül sayısı (ortalama±standart hata), HK (hata katsayısı) ve DK (değişim katsayısı) değerleri. DM (Diabetes mellitus), DK1 (Diabetes mellitus+7 gün sonra Kurkumin), DK2 (Diabetes mellitus+21 gün sonra Kurkumin), DK3 (Diabetes mellitus+Eş zamanlı Kurkumin)

| Gruplar | Preantral folikül sayısı | HK | DK |
|---|---|---|---|
| **Kontrol** | 1285.20±90.683 | 0,15 | 0.21 |
| **Sham** | 1156.14±155.43 | 0,20 | 0,32 |
| **Kurkumin** | 765.17±51.088 | 0,22 | 0,24 |
| **DM** | 412.67±23.571 | 0,26 | 0,28 |
| **DK1** | 467.40±82.844 | 0,29 | 0,43 |
| **DK2** | 513.67±67.252 | 0,24 | 0,29 |
| **DK3** | 784.60±82.456 | 0,21 | 0,21 |

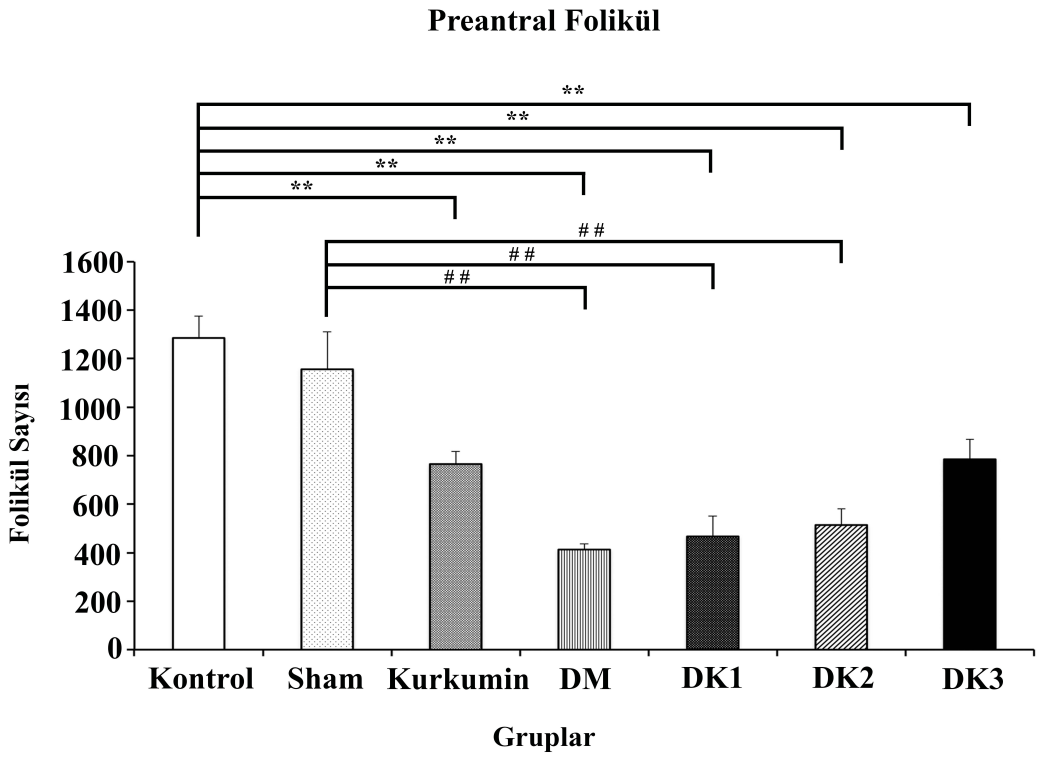


**Şekil 16.** Preantral folikül sayısının gruplar arasındaki farklılıklarını gösteren grafik. İstatistiksel olarak p<0,01 düzeyindeki farklılıklar "**" ve "##" ile gösterilmiştir. DM (Diabetes mellitus), DK1 (Diabetes mellitus+7 gün sonra Kurkumin), DK2 (Diabetes mellitus+21 gün sonra Kurkumin), DK3 (Diabetes mellitus+Eş zamanlı Kurkumin)

Preantral folikül sayılarının stereolojik analizlerinin istatistiksel değerlendirmesi sonucunda; DM grubuna ait preantral folikül sayısında, Kontrol ve Sham gruplarındaki folikül sayısına göre ileri derecede azalma olduğu bulunmuştur (p<0,01). Ayrıca, DM, Kurkumin, DK1, DK2 ve DK3 grupları arasında istatistiksel olarak anlamlı bir farkın olmadığı gözlenmiştir (p≥0,05). Kontrol grubu diğer gruplarla karşılaştırıldığında ise, preantral folikül sayılarının tüm gruplardan anlamlı derecede fazla olduğu tespit edilmiştir (p<0,01). Sham grubundaki preantral folikül sayısının ise DM, DK1 ve DK2 gruplarına kıyasla anlamlı derecede fazla olduğu gözlenmiştir (p<0,01).

### Antral Folikül Sayılarından Elde Edilen Bulgular

Optik parçalama yöntemi kullanılarak antral folikül sayısının değerlendirilmesi sonucu elde edilen bulgular, ortalama±standart hata, HK ve DK değerleri aşağıdaki tablo ve grafiklerde gösterilmiştir (Tablo 14, Şekil 17).

**Tablo 14.** Antral folikül sayısı (ortalama±standart hata), HK (hata katsayısı) ve DK (değişim katsayısı) değerleri. DM (Diabetes mellitus), DK1 (Diabetes mellitus+7 gün sonra Kurkumin), DK2 (Diabetes mellitus+21 gün sonra Kurkumin), DK3 (Diabetes mellitus+Eş zamanlı Kurkumin)

| Gruplar | Antral folikül sayısı | HK | DK |
|---|---|---|---|
| **Kontrol** | 362,50 ± 11,63 | 0,25 | 0,07 |
| **Sham** | 214,83 ± 24,33 | 0,46 | 0,28 |
| **Kurkumin** | 254,00 ± 22,97 | 0,40 | 0,41 |
| **DM** | 80,60 ± 7,04 | 0,64 | 0,36 |
| **DK1** | 60,80 ± 16,63 | 0,72 | 0,61 |
| **DK2** | 117,20 ± 17,23 | 0,60 | 0,45 |
| **DK3** | 283,00 ± 74,03 | 0,46 | 0,73 |

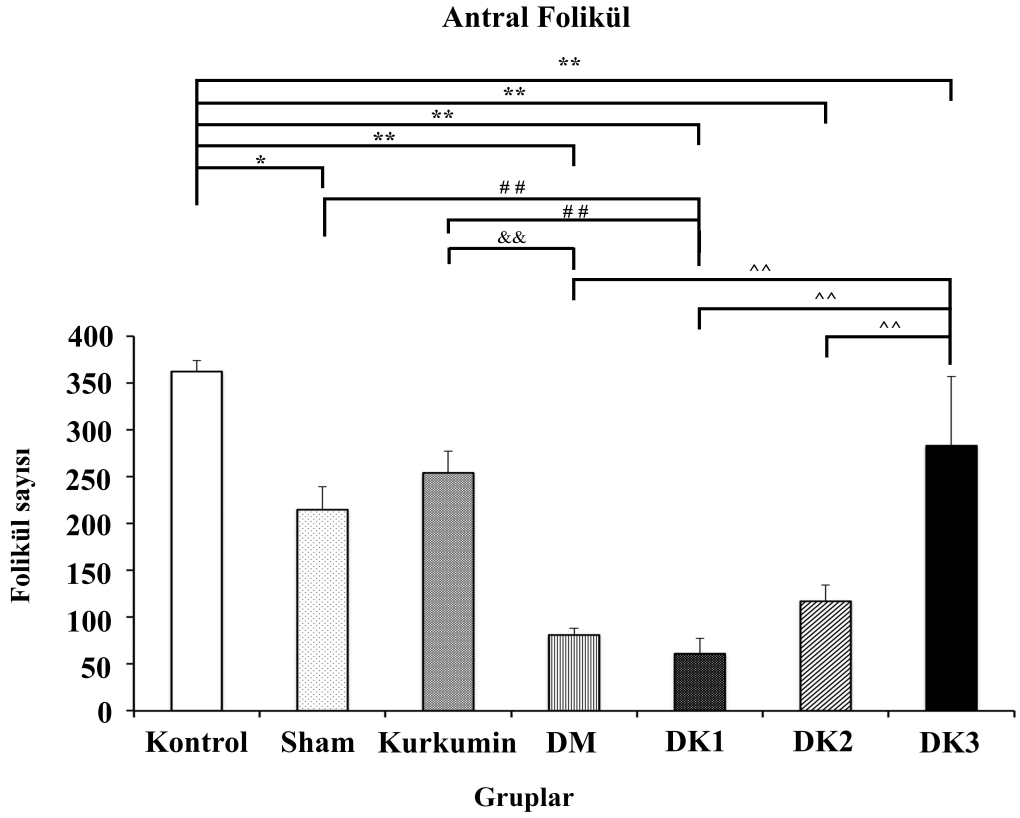


**Şekil 17.** Antral folikül sayısının gruplar arasındaki farklılıklarını gösteren grafik. İstatistiksel olarak p<0,01 düzeyindeki farklılıklar "**" , "&&", "^^", "##" ile, p<0,05 düzeyindeki farklılıklar "*" ile gösterilmiştir. DM (Diabetes mellitus), DK1 (Diabetes mellitus+7 gün sonra Kurkumin), DK2 (Diabetes mellitus+21 gün sonra Kurkumin), DK3 (Diabetes mellitus+Eş zamanlı Kurkumin)

Antral folikül sayılarının stereolojik analizlerinin istatistiksel değerlendirmesi sonucunda; DM grubunda antral folikül sayısının, Kontrol, Kurkumin ve DK3 gruplarındaki folikül sayısına göre ileri derecede az olduğu gözlenmiştir (p<0,01). Ayrıca DM grubu ile Sham, DK1 ve DK2 grupları arasında istatistiksel olarak anlamlı bir fark olmadığı bulunmuştur (p≥0,05). DK1 grubunda antral folikül sayısı, Sham, Kurkumin ve DK3 grubuna göre ileri derecede daha azdır (p<0,01). Benzer şekilde DK2 grubu, DK3 grubuna göre anlamlı derecede daha az foliküle sahiptir (p<0,01). Kurkumin, Sham ve DK2 grupları arasında ise istatistiksel olarak anlamlı bir fark olmadığı gözlenmiştir (p≥0,05). Ayrıca, benzer şekilde Kurkumin ve Sham grupları ile DK3 grubu arasında istatistiksel olarak anlamlı bir fark olmadığı tespit edilmiştir (p≥0,05). Antral folikül sayısı bakımından karşılaştırma yapıldığında Kontrol grubu,

Kurkumin grubu hariç diğer gruplardaki folikül sayısı bakımından anlamlı bir fark göstermektedir ($p<0,01$).

### Toplam Folikül Sayılarından Elde Edilen Bulgular

Optik parçalama yöntemi kullanılarak ovaryumdaki toplam folikül sayısının değerlendirilmesi sonucu elde edilen bulgular, ortalama±standart hata, HK ve DK değerleri aşağıdaki tablo ve grafiklerde verilmiştir (Tablo 15, Şekil 18).

**Tablo 15.** Toplam folikül sayısı (ortalama±standart hata), HK (hata katsayısı) ve DK (değişim katsayısı) değerleri. DM (Diabetes mellitus), DK1 (Diabetes mellitus+7 gün sonra Kurkumin), DK2 (Diabetes mellitus+21 gün sonra Kurkumin), DK3 (Diabetes mellitus+Eş zamanlı Kurkumin)

| Gruplar | Toplam folikül sayısı | HK | DK |
|---|---|---|---|
| **Kontrol** | 3295,33 ± 159,617 | 0,09 | 0,11 |
| **Sham** | 2106,33 ± 196,538 | 0,14 | 0,20 |
| **Kurkumin** | 1558,67 ± 124,488 | 0,15 | 0,18 |
| **DM** | 858,33 ± 53,672 | 0,18 | 0,09 |
| **DK1** | 935 ± 132,210 | 0,19 | 0,37 |
| **DK2** | 1622,40 ± 128,439 | 0,14 | 0,19 |
| **DK3** | 1600,80 ± 86,224 | 0,15 | 0,16 |

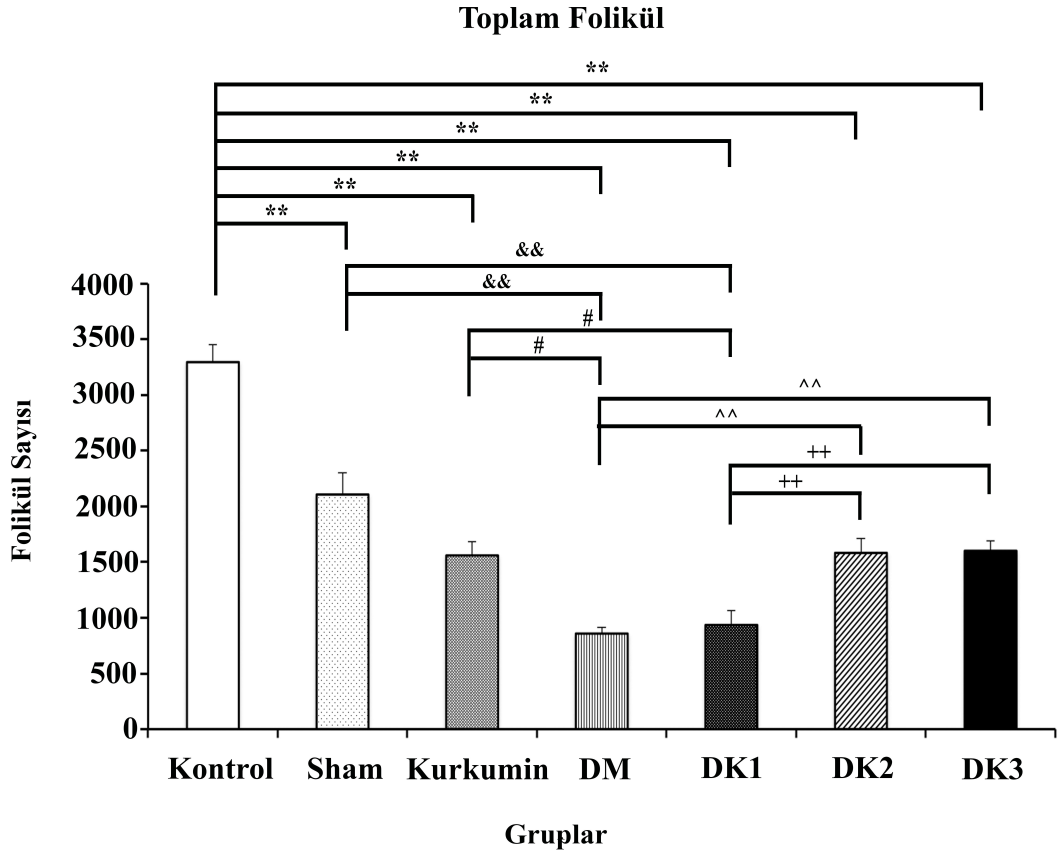


**Şekil 18.** Toplam folikül sayısının gruplar arasındaki farklılıklarını gösteren grafik. İstatistiksel olarak $p<0,01$ düzeyindeki farklılıklar "**", "&&", "^^", "++" ile, $p<0,05$ düzeyindeki farklılıklar "#" ile gösterilmiştir. DM (Diabetes mellitus), DK1 (Diabetes mellitus+7 gün sonra Kurkumin), DK2 (Diabetes mellitus+21 gün sonra Kurkumin), DK3 (Diabetes mellitus+Eş zamanlı Kurkumin)

Toplam folikül sayılarının stereolojik analizinin istatistiksel değerlendirmesi sonucunda; DM grubuna ait toplam folikül sayısında, Kontrol, Sham ve Kurkumin gruplarındaki toplam folikül sayısına göre ileri derecede azaldığı gözlenmiştir ($p<0,01$). Buna ek olarak, DK2 ve DK3 gruplarındaki toplam folikül sayısının, DM grubuna göre anlamlı derecede fazla olduğu bulunmuştur ($p<0,01$). Toplam folikül sayısı bakımından DM ve DK1 grupları arasında istatistiksel olarak anlamlı bir fark olmadığı saptanmıştır ($p\geq0,05$). DK1 grubundaki toplam folikül sayısının Kontrol, Sham, Kurkumin, DK2 ve DK3 gruplarına göre ileri derecede azaldığı tespit edilmiştir ($p<0,01$). Toplam folikül sayısı bakımından DK2 ve DK3 grupları arasında anlamlı bir fark olmadığı görülmüştür ($p\geq0,05$). Benzer şekilde, Kurkumin ve Sham grubundaki folikül sayısında da DK2 ve DK3 grupları ile karşılaştırıldığında anlamlı bir fark bulunmadığı saptanmıştır ($p\geq0,05$).

Kontrol grubu diğer gruplarla kıyaslandığında ise toplam folikül sayısının diğer tüm gruplardan anlamlı derecede fazla olduğu tespit edilmiştir ($p<0,01$).

### 4.3.2. Hacim Hesaplamalarından Elde Edilen Bulgular

#### Preantral Folikül Hacimlerinden Elde Edilen Bulgular

Cavalieri hacim hesaplama yöntemi kullanılarak preantral folikül hacminin değerlendirilmesi sonucu elde edilen bulgular, ortalama±standart hata, HK ve DK değerleri aşağıdaki tablo ve grafiklerde gösterilmiştir (Tablo 16, Şekil 19).

**Tablo 16.** Preantral folikül hacmi (ortalama±standart hata), HK (hata katsayısı) ve DK (değişim katsayısı) değerleri. DM (Diabetes mellitus), DK1 (Diabetes mellitus+7 gün sonra Kurkumin), DK2 (Diabetes mellitus+21 gün sonra Kurkumin), DK3 (Diabetes mellitus+Eş zamanlı Kurkumin)

| Gruplar | Preantral folikül hacmi ($mm^3$) | HK | DK |
|---|---|---|---|
| **Kontrol** | 0,99 ± 0,11 | 0,02 | 0,26 |
| **Sham** | 0,55± 0,10 | 0,03 | 0,23 |
| **Kurkumin** | 0,39 ± 0,03 | 0,04 | 0,18 |
| **DM** | 0,12 ± 0,23 | 0,06 | 0,30 |
| **DK1** | 0,22 ± 0,04 | 0,05 | 0,37 |
| **DK2** | 0,22 ± 0,01 | 0,05 | 0,16 |
| **DK3** | 0,46 ± 0,23 | 0,04 | 0,13 |

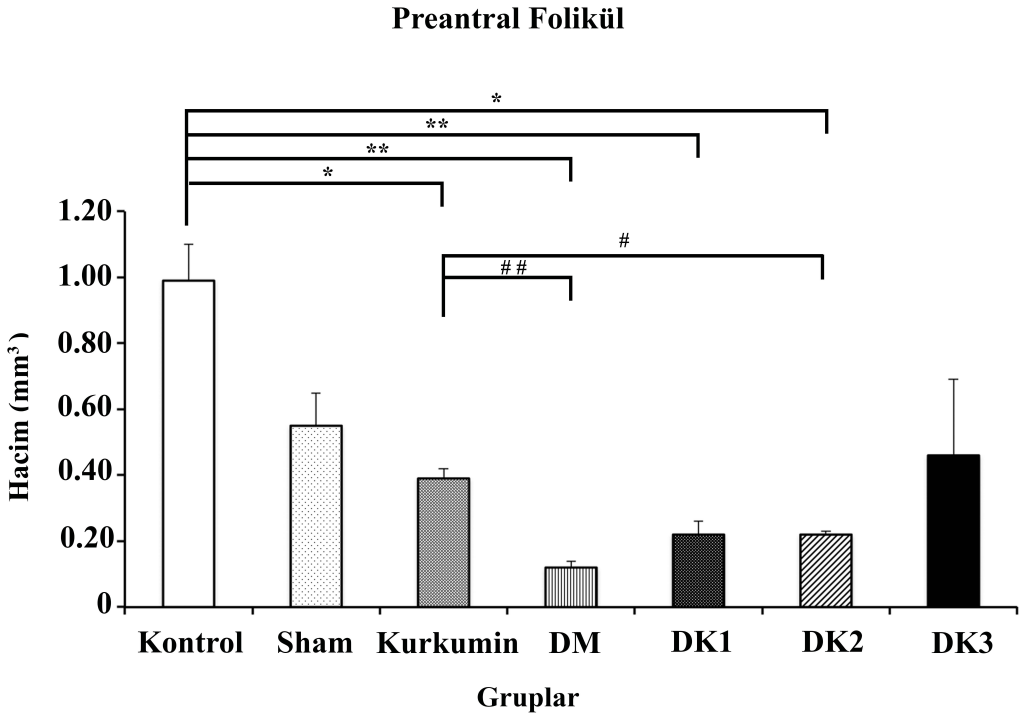


**Şekil 19.** Preantral folikül hacminin gruplar arasındaki farklılıklarını gösteren grafik. İstatistiksel olarak $p<0,01$ düzeyindeki farklılıklar "**" ve "##" ile, $p<0,05$ düzeyindeki farklılıklar "*" ve "#" ile gösterilmiştir. DM (Diabetes mellitus), DK1 (Diabetes mellitus+7 gün sonra Kurkumin), DK2 (Diabetes mellitus+21 gün sonra Kurkumin), DK3 (Diabetes mellitus+Eş zamanlı Kurkumin)

Preantral folikül hacminin stereolojik analizinin istatistiksel değerlendirmesi sonucunda; DM grubuna ait preantral folikül hacminin, Kontrol ve Kurkumin gruplarına kıyasla ileri derecede azaldığı bulunmuştur ($p<0,01$) bunun yanı sıra DK1, DK2 ve DK3 gruplarına kıyasla istatistiksel açıdan bir fark olmadığı tespit edilmiştir ($p\geq0,05$). DK1 grubu preantral folikül hacminde Kontrol grubuna kıyasla ileri derecede azalma olduğu bulunmuştur ($p<0,01$). DK1 grubu ve diğer gruplar karşılaştırıldığında gruplar arasında herhangi bir fark olmadığı görülmüştür ($p\geq0,05$). DK2 grubu ile kontrol ve kurkumin grubu arasında anlamlı bir fark olduğu ($p<0,05$), diğer gruplar ile fark olmadığı ($p\geq0,05$) tespit edilmiştir. DK3 grubu ile diğer tüm gruplar arasında preantral folikül hacmi açısından anlamlı bir farkın olmadığı görülmüştür ($p\geq0,05$). Benzer şekilde Sham grubu ile diğer gruplar arasında anlamlı bir farkın olmadığı tespit edilmiştir ($p\geq0,05$). Kurkumin grubuna ait preantral folikül hacminde Kontrol grubuna göre anlamlı bir azalma gözlenmiştir ($p<0,05$).

### Antral Folikül Hacimlerinden Elde Edilen Bulgular

Cavalieri hacim hesaplama yöntemi kullanılarak antral folikül hacminin değerlendirilmesi sonucu elde edilen bulgular, ortalama±standart hata, HK ve DK değerleri aşağıdaki tablo ve grafiklerde gösterilmiştir (Tablo 17, Şekil 20).

**Tablo 17.** Antral folikül hacmi (ortalama±standart hata), HK (hata katsayısı) ve DK (değişim katsayısı) değerleri. DM (Diabetes mellitus), DK1 (Diabetes mellitus+7 gün sonra Kurkumin), DK2 (Diabetes mellitus+21 gün sonra Kurkumin), DK3 (Diabetes mellitus+Eş zamanlı Kurkumin)

| Gruplar | Antral folikül hacmi ($mm^3$) | HK | DK |
|---|---|---|---|
| **Kontrol** | 0,79 ± 0,09 | 0,03 | 0,27 |
| **Sham** | 0,47± 0,07 | 0,03 | 0,26 |
| **Kurkumin** | 0,39 ± 0,04 | 0,03 | 0,36 |
| **DM** | 0,68 ± 0,04 | 0,04 | 0,31 |
| **DK1** | 0,59 ± 0,04 | 0,03 | 0,14 |
| **DK2** | 0,55 ± 0,05 | 0,03 | 0,21 |
| **DK3** | 0,72 ± 0,19 | 0,03 | 0,48 |

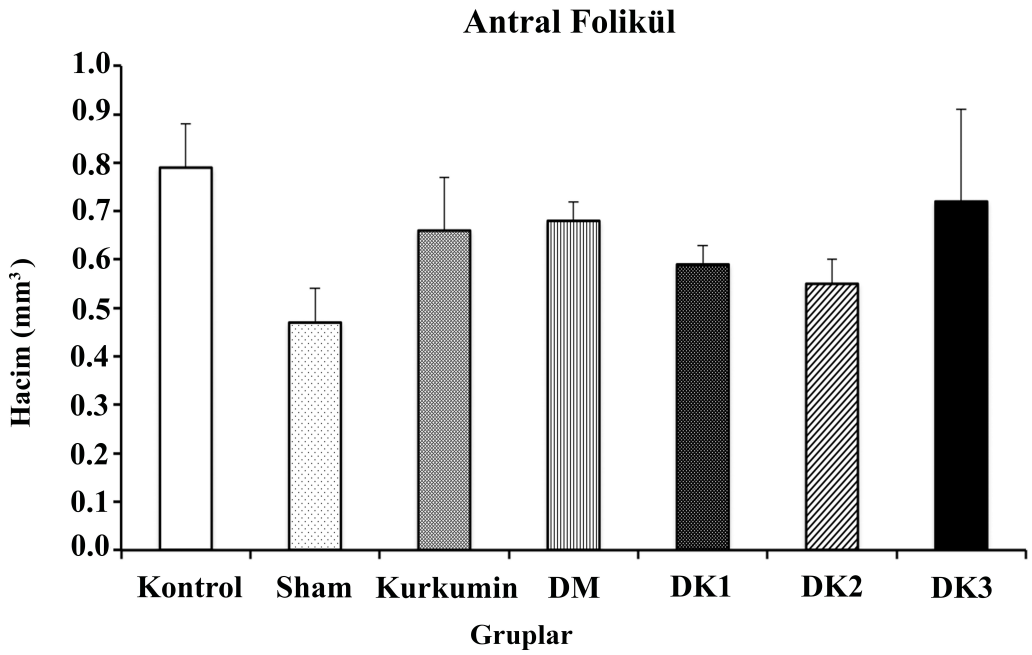


**Şekil 20.** Antral folikül hacminin gruplar arasındaki karşılaştırmasını gösteren grafik. DM (Diabetes mellitus), DK1 (Diabetes mellitus+7 gün sonra Kurkumin), DK2 (Diabetes mellitus+21 gün sonra Kurkumin), DK3 (Diabetes mellitus+Eş zamanlı Kurkumin)

Antral folikül hacminin stereolojik analizinin istatistiksel değerlendirmesi sonucunda; gruplar arasında istatistiksel olarak anlamlı bir farkın bulunmadığı görülmüştür ($p \geq 0,05$).

### Korpus Luteum Hacimlerinden Elde Edilen Bulgular

Cavalieri hacim hesaplama yöntemi kullanılarak korpus luteum hacminin değerlendirilmesi sonucu elde edilen bulgular, ortalama±standart hata, HK ve DK değerleri aşağıdaki tablo ve grafiklerde verilmiştir (Tablo 18, Şekil 21).

**Tablo 18.** Korpus luteum hacmi (ortalama±standart hata), HK (hata katsayısı) ve DK (değişim katsayısı) değerleri. DM (Diabetes mellitus), DK1 (Diabetes mellitus+7 gün sonra Kurkumin), DK2 (Diabetes mellitus+21 gün sonra Kurkumin), DK3 (Diabetes mellitus+Eş zamanlı Kurkumin)

| Gruplar | Korpus luteum hacmi ($mm^3$) | HK | DK |
|---|---|---|---|
| **Kontrol** | 8,10 ± 0,20 | 0,01 | 0,32 |
| **Sham** | 6,49± 0,17 | 0,02 | 0,34 |
| **Kurkumin** | 7,61 ± 0,34 | 0,01 | 0,11 |
| **DM** | 5,07 ± 0,15 | 0,01 | 0,23 |
| **DK1** | 5,41 ± 0,31 | 0,01 | 0,28 |
| **DK2** | 7,45 ± 0,49 | 0,02 | 0,23 |
| **DK3** | 6,49 ± 0,21 | 0,01 | 0,19 |

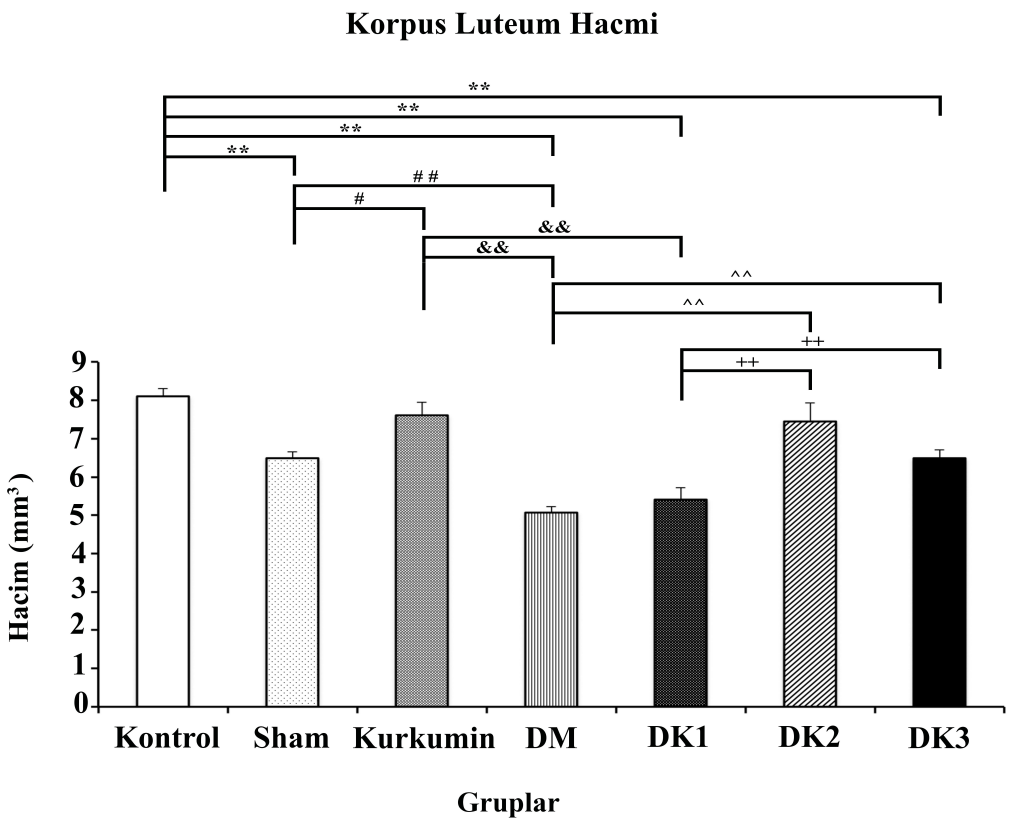


**Şekil 21.** Korpus luteum hacminin gruplar arasındaki farklılıklarını gösteren grafik. İstatistiksel olarak $p<0,01$ düzeyindeki farklılıklar "**", "##", "&&", "^^" ve "++" ile, $p<0,05$ düzeyindeki farklılıklar "#" ile gösterilmiştir. DM (Diabetes mellitus), DK1 (Diabetes mellitus+7 gün sonra Kurkumin), DK2 (Diabetes mellitus+21 gün sonra Kurkumin), DK3 (Diabetes mellitus+Eş zamanlı Kurkumin)

Korpus luteum hacminin stereolojik analizlerinin istatistiksel değerlendirmesi yapılmıştır. DM grubu korpus luteum hacminin, Kontrol, Sham ve Kurkumin gruplarına kıyasla ileri derecede azaldığı tespit edilmiştir ($p<0,01$). Ayrıca, DM grubu ile DK1 grubu arasında anlamlı bir fark gözlenmezken ($p\geq0,05$), DM grubunun korpus luteum hacminin, DK2 ve DK3 gruplarının hacimlerine oranla daha düşük bir hacme sahip oldukları görülmüştür ($p<0,01$). Benzer şekilde, DK1 grubunun korpus luteum hacminin Kontrol, Kurkumin ve DK3 gruplarına göre daha düşük bir hacimde olduğu tespit edilmiştir ($p<0,01$). DK2 grubunun korpus luteum hacmi, Kontrol, Sham, Kurkumin ve DK3 grupları ile karşılaştırıldığında herhangi bir farkın olmadığı gözlenmiştir ($p\geq0,05$). DK3 grubu korpus luteum hacminin Kontrol grubunun hacmine göre ileri derecede azaldığı tespit edilmiştir ($p<0,01$). DK3 grubunun korpus luteum hacmi, Sham ve

Kurkumin gruplarının korpus luteum hacimlerinden farklılık göstermemiştir ($p \geq 0,05$). Ek olarak, Sham grubunun korpus luteum hacmi, Kontrol grubuna göre ileri derecede düşük ölçülmüştür ($p < 0,01$), buna karşın Kurkumin grubunun korpus luteum hacmi nin Sham grubunun korpus luteum hacmine göre daha yüksek olduğu tespit edilmiştir ($p < 0,05$).

### Bağ Doku Hacimlerinden Elde Edilen Bulgular

Cavalieri hacim hesaplama yöntemi kullanılarak bağ doku hacminin değerlendirilmesi sonucu elde edilen bulgular, ortalama±standart hata, HK ve DK değerleri aşağıdaki tablo ve grafiklerde verilmiştir (Tablo 19, Şekil 22).

**Tablo 19.** Bağ doku hacmi (ortalama±standart hata), HK (hata katsayısı) ve DK (değişim katsayısı) değerleri. DM (Diabetes mellitus), DK1 (Diabetes mellitus+7 gün sonra Kurkumin), DK2 (Diabetes mellitus+21 gün sonra Kurkumin), DK3 (Diabetes mellitus+Eş zamanlı Kurkumin)

| Gruplar | Bağ doku hacmi ($mm^3$) | HK | DK |
|---|---|---|---|
| **Kontrol** | 2,43 ± 0,34 | 0,02 | 0,30 |
| **Sham** | 1,74 ± 0,26 | 0,03 | 0,40 |
| **Kurkumin** | 0.39 ± 0,03 | 0,02 | 0,20 |
| **DM** | 3,38 ± 0,22 | 0,01 | 0,15 |
| **DK1** | 2,26 ± 0,13 | 0,02 | 0,09 |
| **DK2** | 1,85 ± 0,03 | 0,02 | 0,05 |
| **DK3** | 1,73 ± 0,17 | 0,02 | 0,16 |

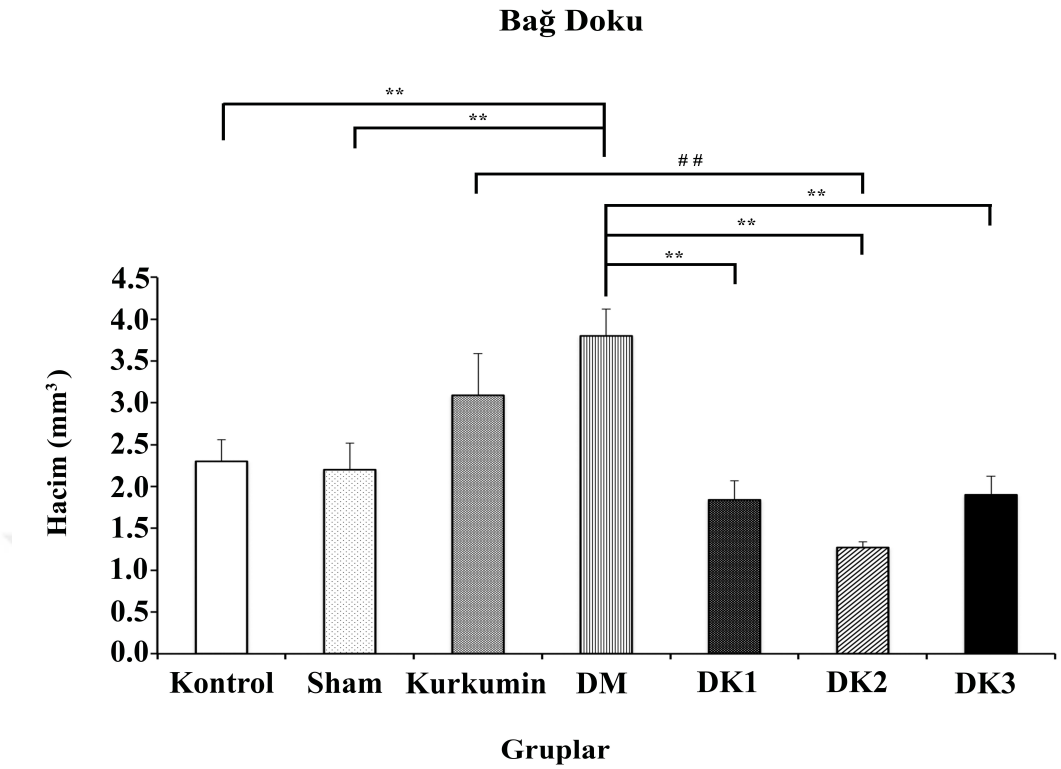


**Şekil 22.** Bağ doku hacminin gruplar arasındaki farklılıklarını gösteren grafik. İstatistiksel olarak p<0,01 düzeyindeki farklılıklar "**" ve "##" ile gösterilmiştir. DM (Diabetes mellitus), DK1 (Diabetes mellitus+7 gün sonra Kurkumin), DK2 (Diabetes mellitus+21 gün sonra Kurkumin), DK3 (Diabetes mellitus+Eş zamanlı Kurkumin)

Bağ doku hacminin stereolojik analizinin istatistiksel değerlendirmesi sonucunda; DM grubu bağ doku hacminde Kontrol ve Sham grubuna göre ileri derecede artış olduğu bulunmuştur (p<0,01). Buna karşın, DM grubu ile kurkumin grubu arasında anlamlı bir fark bulunmamıştır (p≥0,05). DK1, DK2 ve DK3 gruplarında DM grubuna kıyasla bağ doku hacminde ileri derecede azalma olduğu tespit edilmiştir (p<0,01). Kontrol, Sham, Kurkumin gruplarının arasında anlamlı bir fark olmadığı görülmüştür (p≥,05). Benzer şekilde DK1, DK2 ve DK3 grupları arasında da anlamlı bir fark saptanmamıştır (p≥0,05).

**Kan Damarı Hacimlerinden Elde Edilen Bulgular**

Cavalieri hacim hesaplama yöntemi kullanılarak kan damarı hacminin değerlendirilmesi sonucu elde edilen bulgular, ortalama±standart hata, HK ve DK değerleri aşağıdaki tablo ve grafiklerde gösterilmiştir (Tablo 20, Şekil 23).

**Tablo 20.** Kan damarı hacmi (ortalama±standart hata), HK (hata katsayısı) ve DK (değişim katsayısı) değerleri. DM (Diabetes mellitus), DK1 (Diabetes mellitus+7 gün sonra Kurkumin), DK2 (Diabetes mellitus+21 gün sonra Kurkumin), DK3 (Diabetes mellitus+Eş zamanlı Kurkumin)

| Gruplar | Kan damarı hacmi ($mm^3$) | HK | DK |
|---|---|---|---|
| **Kontrol** | 1,42 ± 0,08 | 0,02 | 0,12 |
| **Sham** | 0,96 ± 0,04 | 0,09 | 0,13 |
| **Kurkumin** | 1,20 ± 0,10 | 0,02 | 0,20 |
| **DM** | 0,82 ± 0,04 | 0,02 | 0,13 |
| **DK1** | 1,20 ± 0,26 | 0,03 | 0,34 |
| **DK2** | 1,28 ± 0,06 | 0,02 | 0,10 |
| **DK3** | 1,14 ± 0,04 | 0,03 | 0,07 |

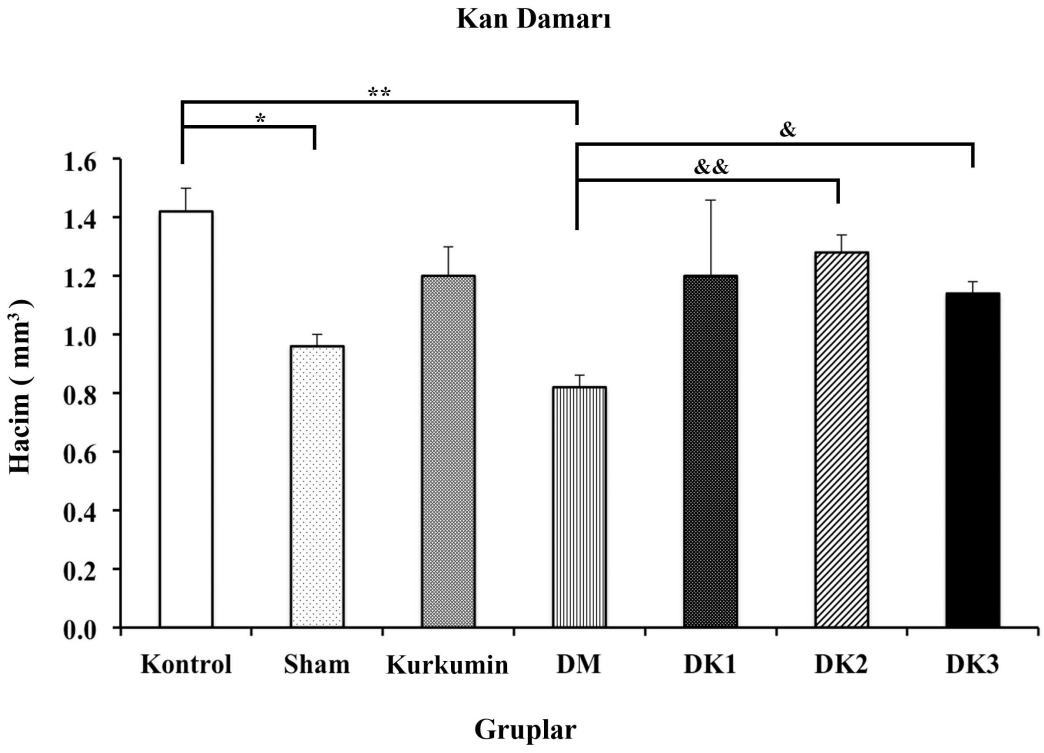


**Şekil 23.** Kan damarı hacminin gruplar arasındaki farklılıklarını gösteren grafik. İstatistiksel olarak $p<0,01$ düzeyindeki farklılıklar "**" ve "&&" ile, $p<0,05$ düzeyindeki farklılıklar "*" ve "&" ile gösterilmiştir. DM (Diabetes mellitus), DK1 (Diabetes mellitus+7 gün sonra Kurkumin), DK2 (Diabetes mellitus+21 gün sonra Kurkumin), DK3 (Diabetes mellitus+Eş zamanlı Kurkumin)

Kan damarı hacminin stereolojik analizinin istatistiksel değerlendirmesi sonucunda; DM grubu kan damarı hacminde Kontrol, DK2 ve DK3 gruplarına göre azalma olduğu saptanmıştır ($p<0,01$). Buna karşın, DM grubunun kan damarı hacminin Kurkumin ve Sham grubu hacimleri arasında bir fark olmadığı bulunmuştur ($p\geq0,05$). DK1 grubunun kan damarı hacmi diğer gruplarla karşılaştırıldığında anlamlı bir fark olmadığı görülmüştür ($p\geq0,05$). Buna ek olarak, DK2 grubu ve DK3 grubu kan damarı hacimleri Kontrol, Sham, Kurkumin ve DK1 grupları ile karşılaştırıldığında aralarında anlamlı bir farkın olmadığı tespit edilmiştir ($p\geq0,05$). Ayrıca DK2 ve DK3 grupları arasında da kan damarı hacmi bakımından anlamlı bir fark olmadığı görülmüştür ($p\geq0,05$). Kurkumin grubunun kan damarı hacmi diğer tüm gruplarla arasında anlamlı bir fark olmadığı görülmüştür ($p\geq0,05$). Ayrıca, Sham grubunda kan damarı hacminin Kontrol grubuna göre anlamlı derecede azaldığı ($p<0,05$), diğer gruplarla arasında anlamlı bir farkın olmadığı görülmüştür ($p\geq0,05$).

### Korteks ve Medulla Hacim Bulguları

Cavalieri hacim hesaplama yöntemi kullanılarak korteks ve medulla hacminin değerlendirilmesi sonucu elde edilen bulgular, ortalama±standart hata, HK ve DK değerleri aşağıdaki tablo ve grafiklerde verilmiştir (Tablo 21, 22; Şekil 24).

**Tablo 21.** Korteks hacmi (ortalama±standart hata), HK (hata katsayısı) ve DK (değişim katsayısı) değerleri. DM (Diabetes mellitus), DK1 (Diabetes mellitus+7 gün sonra Kurkumin), DK2 (Diabetes mellitus+21 gün sonra Kurkumin), DK3 (Diabetes mellitus+Eş zamanlı Kurkumin)

| Gruplar | Korteks hacmi ($mm^3$) | HK | DK |
|---|---|---|---|
| **Kontrol** | 11,57 ± 0,35 | 0,01 | 0,07 |
| **Sham** | 10,55 ± 1,07 | 0,02 | 0,23 |
| **Kurkumin** | 7,82 ± 0,69 | 0,01 | 0,20 |
| **DM** | 7,87 ± 0,74 | 0,01 | 0,21 |
| **DK1** | 8,02 ± 0,42 | 0,01 | 0,10 |
| **DK2** | 7,95 ± 0,25 | 0,01 | 0,15 |
| **DK3** | 8,77 ± 0,66 | 0,02 | 0,13 |

**Tablo 22.** Medulla hacmi (ortalama±standart hata), HK (hata katsayısı) ve DK (değişim katsayısı) değerleri. DM (Diabetes mellitus), DK1 (Diabetes mellitus+7 gün sonra Kurkumin), DK2 (Diabetes mellitus+21 gün sonra Kurkumin), DK3 (Diabetes mellitus+Eş zamanlı Kurkumin)

| Gruplar | Medulla hacmi ($mm^3$) | HK | DK |
|---|---|---|---|
| **Kontrol** | 3,08 ± 0,16 | 0,01 | 0,12 |
| **Sham** | 3,16 ± 0,39 | 0,01 | 0,28 |
| **Kurkumin** | 1,97 ± 0,31 | 0,02 | 0,36 |
| **DM** | 3,44 ± 0,52 | 0,02 | 0,35 |
| **DK1** | 2,06 ± 0,44 | 0,02 | 0,34 |
| **DK2** | 2,61 ± 0,31 | 0,02 | 0,32 |
| **DK3** | 3,64 ± 0,90 | 0,02 | 0,39 |

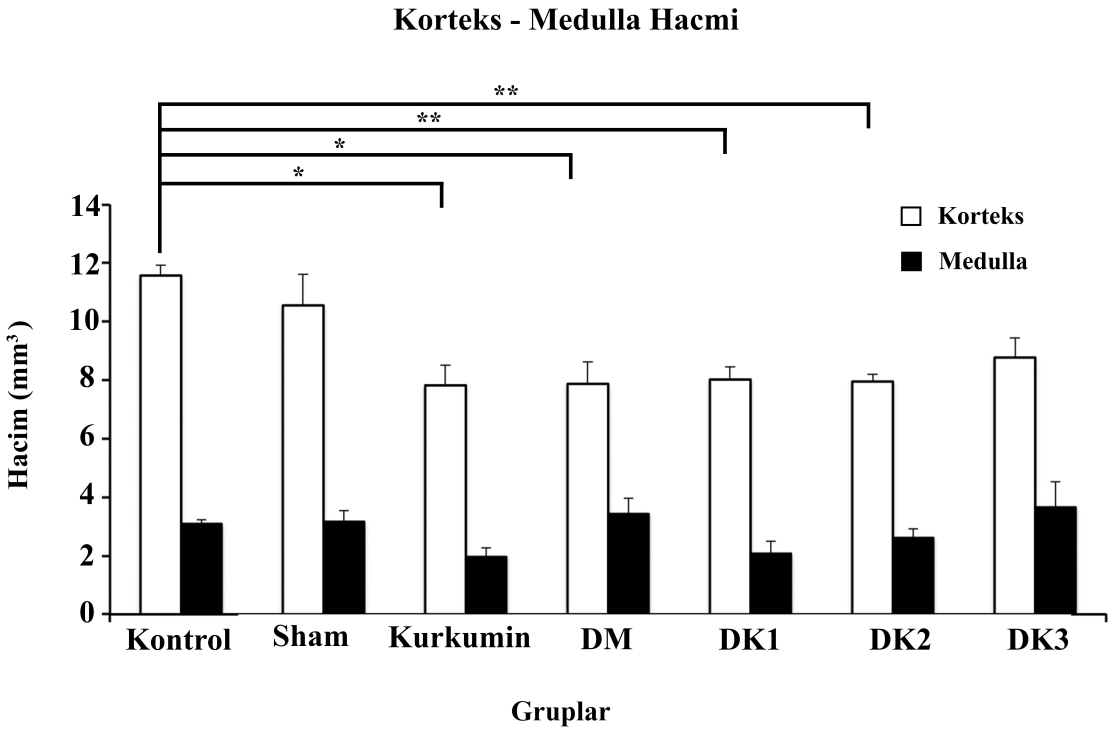


**Şekil 24.** Korteks-Medulla hacminin gruplar arasındaki farklılıklarını gösteren grafik. İstatistiksel olarak $p<0,01$ düzeyindeki farklılıklar "**" ile, $p<0,05$ düzeyindeki farklılıklar "*" ile gösterilmiştir. DM (Diabetes mellitus), DK1 (Diabetes mellitus+7 gün sonra Kurkumin), DK2 (Diabetes mellitus+21 gün sonra Kurkumin), DK3 (Diabetes mellitus+Eş zamanlı Kurkumin)

Korteks hacminin stereolojik analizinin istatistiksel değerlendirmesi sonucunda; DM grubu ve Kurkumin grubunun korteks hacmi, Kontrol grubu ile

karşılaştırıldığında anlamlı derecede bir azalma olduğu tespit edilmiştir ($p<0,05$). Benzer karşılaştırma Kontrol grubunun korteks hacimleri açısından DK1 ve DK2 grupları ile yapıldığında, ileri derecede bir azalmanın DK1 ve DK2 grubu korteks hacimlerinde olduğu ($p<0,01$), buna karşın Kontrol grubunun korteks hacimleri Sham ve DK3 grubunun hacimleri arasında anlamlı bir fark olmadığı tespit edilmiştir ($p\geq0,05$). Korteks hacmi bakımından Sham, Kurkumin, DK1, DK2 ve DK3 gruplarının birbiri arasında anlamlı bir fark olmadığı gözlenmiştir ($p\geq0,05$).

Medulla hacminin stereolojik analizinin istatistiksel değerlendirmesi sonucunda; tüm gruplar arasında istatistiksel olarak anlamlı bir farkın bulunmadığı görülmüştür ($p\geq0,05$).

### 4.4. Biyokimyasal Bulgular

#### 4.4.1. Katalaz Enzim Aktivitesinin Değerlendirilmesi

Serum örneklerinde CAT aktivitesinin değerlendirilmesi sonucu elde edilen bulgular, ortalama±standart hata değerleri aşağıdaki tablo ve grafiklerde verilmiştir (Tablo 23, Şekil 25).

**Tablo 23.** CAT (Katalaz) aktivitesi (ortalama±standart hata) değerleri. DM (Diabetes mellitus), DK1 (Diabetes mellitus+7 gün sonra Kurkumin), DK2 (Diabetes mellitus+21 gün sonra Kurkumin), DK3 (Diabetes mellitus+Eş zamanlı Kurkumin)

| Gruplar | CAT aktivitesi (ng/mL) |
|---|---|
| **Kontrol** | 130,30 ± 5,24 |
| **Sham** | 107,67 ± 16,50 |
| **Kurkumin** | 97,35 ± 18,74 |
| **DM** | 253,41 ± 7,11 |
| **DK1** | 180,83 ± 16,95 |
| **DK2** | 143,69 ± 15,94 |
| **DK3** | 104,66 ± 4,31 |

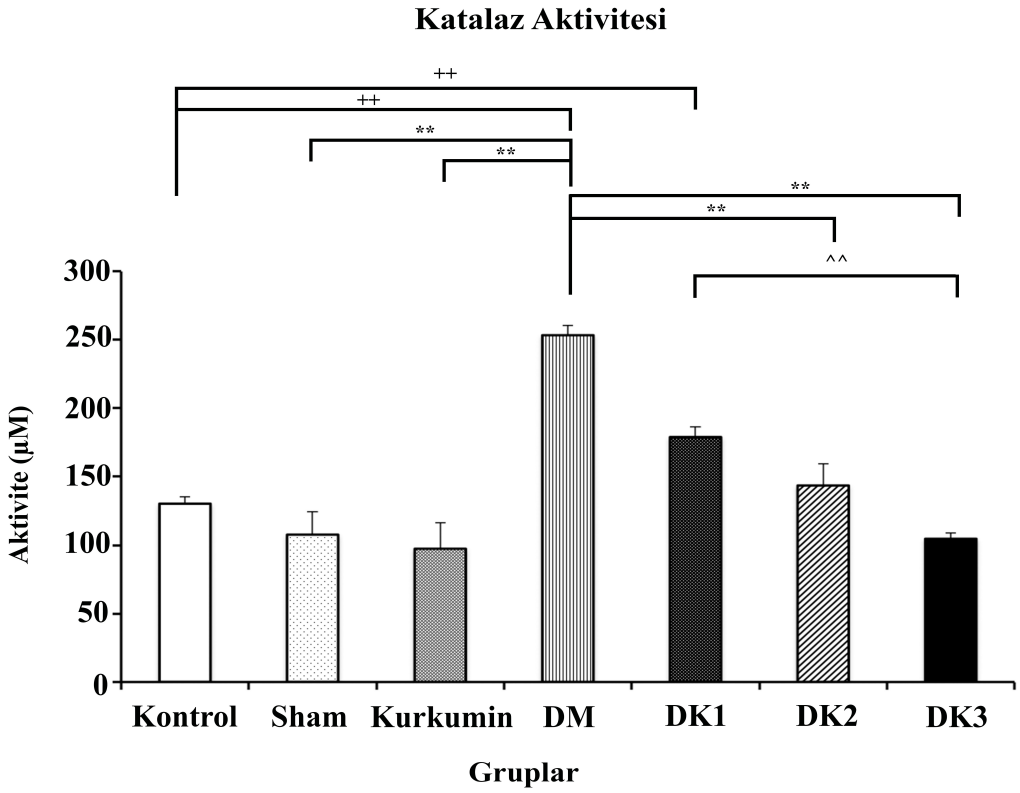


**Şekil 25.** CAT (Katalaz) aktivitesinin gruplar arasındaki farklılıklarını gösteren grafik. İstatistiksel olarak p<0,01 düzeyindeki farklılıklar "**", "++", "^^" ile gösterilmiştir. DM (Diabetes mellitus), DK1 (Diabetes mellitus+7 gün sonra Kurkumin), DK2 (Diabetes mellitus+21 gün sonra Kurkumin), DK3 (Diabetes mellitus+Eş zamanlı Kurkumin)

CAT aktivitesinin biyokimyasal analizinin istatistiksel değerlendirmesi sonucunda; DM grubunun CAT aktivitesinde Kontrol, Sham, Kurkumin, DK2 ve DK3 gruplarına göre ileri derecede anlamlı bir artış olduğu ($p<0,01$), DK1 grubu ile anlamlı bir fark göstermediği ($p\geq0,05$) tespit edilmiştir. DK1 grubu CAT aktivitesinin Kontrol ve DK3 grubuna kıyasla ileri derecede artmış olduğu gözlendi ($p<0,01$). Ek olarak DK2 ve DK3 gruplarının CAT aktivitesinde Kontrol, Sham ve Kurkumin gruplarıyla karşılaştırıldığında istatistiksel açıdan anlamlı bir fark olmadığı bulunmuştur ($p\geq0,05$).

### 4.4.2. Süperoksit Dismutaz Düzeylerinin Değerlendirilmesi

Serum örneklerinde SOD düzeylerinin değerlendirilmesi sonucu elde edilen bulgular, ortalama±standart hata değerleri aşağıdaki tablo ve grafiklerde verilmiştir (Tablo 24, Şekil 26).

**Tablo 24.** SOD düzeyleri (ortalama±standart hata). DM (Diabetes mellitus), DK1 (Diabetes mellitus+7 gün sonra Kurkumin), DK2 (Diabetes mellitus+21 gün sonra Kurkumin), DK3 (Diabetes mellitus+Eş zamanlı Kurkumin)

| Gruplar | SOD düzeyleri (ng/mL) |
|---|---|
| **Kontrol** | 4,11± 0,30 |
| **Sham** | 3,89 ± 0,25 |
| **Kurkumin** | 3,60 ± 0,16 |
| **DM** | 1,84 ± 0,24 |
| **DK1** | 3,31 ± 0,15 |
| **DK2** | 3,64 ± 0,14 |
| **DK3** | 3,57 ± 0,27 |

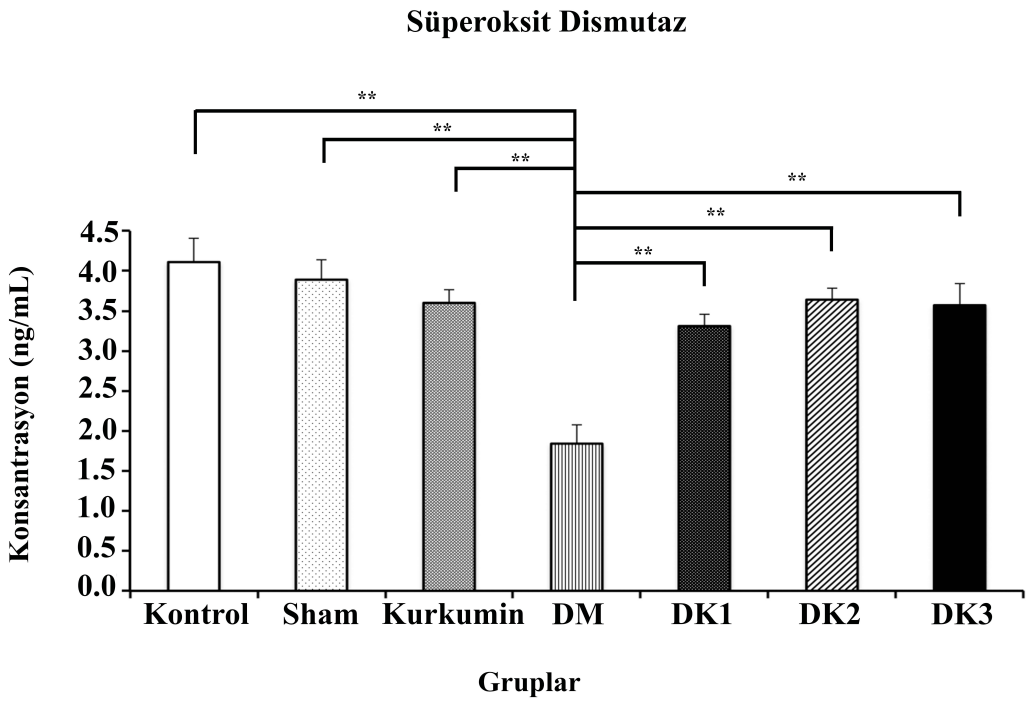


**Şekil 26.** SOD miktarının gruplar arasındaki farklılıklarını gösteren grafik. İstatistiksel olarak $p<0,01$ düzeyindeki farklılıklar "**" ile gösterilmiştir. DM (Diabetes mellitus), DK1 (Diabetes mellitus+7 gün sonra Kurkumin), DK2 (Diabetes mellitus+21 gün sonra Kurkumin), DK3 (Diabetes mellitus+Eş zamanlı Kurkumin)

SOD enzim düzeylerinin biyokimyasal analizinin istatistiksel değerlendirmesi sonucunda; DM grubu SOD enzim miktarının diğer tüm gruplarına göre ileri derecede anlamlı bir azalma olduğu saptanmıştır ($p<0,01$). Ek olarak DK1, DK2 ve DK3 gruplarının SOD enzim miktarının, Kontrol, Sham ve Kurkumin gruplarıyla karşılaştırıldığında istatistiksel açıdan anlamlı bir fark olmadığı gözlenmiştir ($p\geq0,05$).

### 4.4.3. Serum FSH Düzeylerinin Değerlendirilmesi

Serum örneklerinde FSH düzeylerinin değerlendirilmesi sonucu elde edilen bulgular, ortalama±standart hata değerleri aşağıdaki tablo ve grafiklerde verilmiştir (Tablo 25, Şekil 27).

**Tablo 25.** Serum FSH değerleri (ortalama±standart hata). DM (Diabetes mellitus), DK1 (Diabetes mellitus+7 gün sonra Kurkumin), DK2 (Diabetes mellitus+21 gün sonra Kurkumin), DK3 (Diabetes mellitus+Eş zamanlı Kurkumin)

| Gruplar | FSH değerleri (IU/L) |
|---|---|
| **Kontrol** | 12,01± 0,33 |
| **Sham** | 10,61 ± 0,72 |
| **Kurkumin** | 10,38 ± 1,16 |
| **DM** | 6,07 ± 0,49 |
| **DK1** | 10,79 ± 0,51 |
| **DK2** | 6,39 ± 0,48 |
| **DK3** | 9,87 ± 0,68 |

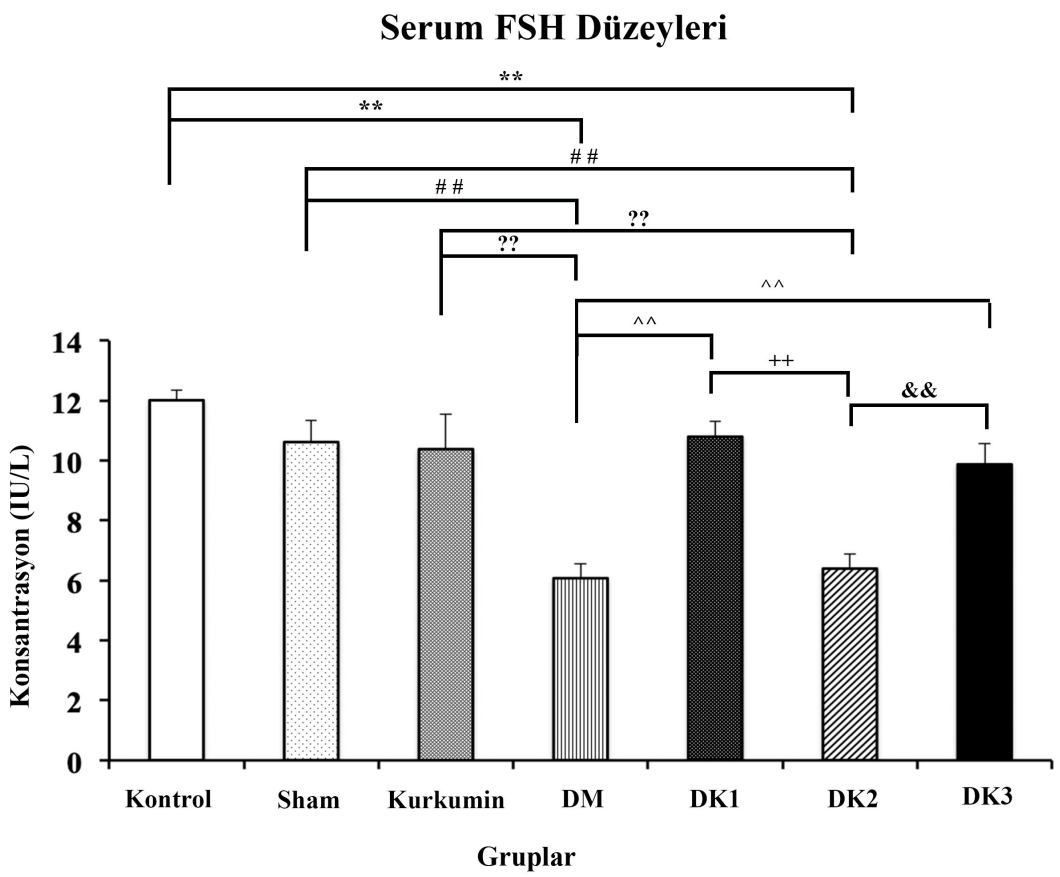


**Şekil 27.** Serum FSH düzeylerinin gruplar arasındaki farklılıklarını gösteren grafik. İstatistiksel olarak $p<0,01$ düzeyindeki farklılıklar "**", "##", "??", "^^", "++", "&&" ile gösterilmiştir. DM (Diabetes mellitus), DK1 (Diabetes mellitus+7 gün sonra Kurkumin), DK2 (Diabetes mellitus+21 gün sonra Kurkumin), DK3 (Diabetes mellitus+Eş zamanlı Kurkumin)

Serum FSH düzeylerinin biyokimyasal analizinin istatistiksel değerlendirmesi sonucunda; DM grubu FSH düzeyinin Kontrol, Sham, Kurkumin, DK1 ve DK3 gruplarına göre ileri derecede bir azalma olduğu bulunmuştur ($p<0,01$). Buna karşın, DM grubu ile DK2 grubu arasında anlamlı bir farkın olmadığı gözlenmiştir ($p\geq0,05$). DK1 grubu diğer tüm gruplarla karşılaştırıldığında aralarında anlamlı bir fark olmadığı görülmüştür ($p\geq0,05$). DK2 ve DK3 grubunun FSH düzeyleri Kontrol, Sham, Kurkumin ve DK1 grupları ile karşılaştırıldığında gruplar arasında anlamlı bir fark olmadığı saptanmıştır ($p\geq0,05$). Ayrıca, DK2 ve DK3 grupları birbiri ile karşılaştırıldığında aralarında anlamlı bir farkın olmadığı görülmüştür ($p\geq0,05$). Ayrıca, Sham grubu FSH düzeyinin Kontrol grubuna göre anlamlı derecede azaldığı ($p<0,01$), diğer gruplarla

arasında bir farkın olmadığı görülmüştür ($p \geq 0,05$). DK1 grubunun FSH düzeyinin, Kontrol, Sham, Kurkumin ve DK3 gruplarının FSH düzeyleri arasında bir farkın olmadığı ($p \geq 0,05$), buna karşın DK1 grubu FSH düzeyinin DK2 grubundan ileri derecede fazla olduğu tespit edilmiştir ($p < 0,01$). DK2 grubu FSH düzeyinin Kontrol, Sham, Kurkumin ve DK3 gruplarından ileri derecede düşük olduğu ($p < 0,01$), DK3 grubu FSH düzeyinin ise Kontrol, Sham ve Kurkumin gruplarının FSH düzeyleri ile karşılaştırıldığında bir farkın olmadığı görülmüştür ($p \geq 0,05$). Ayrıca, Kontrol, Sham ve Kurkumin gruplarının FSH düzeyleri arasında arasında bir fark tespit edilmemiştir ($p \geq 0,05$).

### 4.4.4. Serum LH Düzeylerinin Değerlendirilmesi

Serum örneklerinde LH düzeylerinin değerlendirilmesi sonucu elde edilen bulgular, ortalama±standart hata değerleri aşağıdaki tablo ve grafiklerde verilmiştir (Tablo 26, Şekil 28).

**Tablo 26.** Serum LH değerleri (ortalama±standart hata). DM (Diabetes mellitus), DK1 (Diabetes mellitus+7 gün sonra Kurkumin), DK2 (Diabetes mellitus+21 gün sonra Kurkumin), DK3 (Diabetes mellitus+Eş zamanlı Kurkumin)

| Gruplar | LH değerleri (mIU/mL) |
|---|---|
| **Kontrol** | 33,06 ± 1,28 |
| **Sham** | 35,68 ± 0,832 |
| **Kurkumin** | 34,40 ± 2,73 |
| **DM** | 27,13 ± 3,27 |
| **DK1** | 28,08 ± 3,50 |
| **DK2** | 21,29 ± 1,70 |
| **DK3** | 30,59 ± 3,65 |

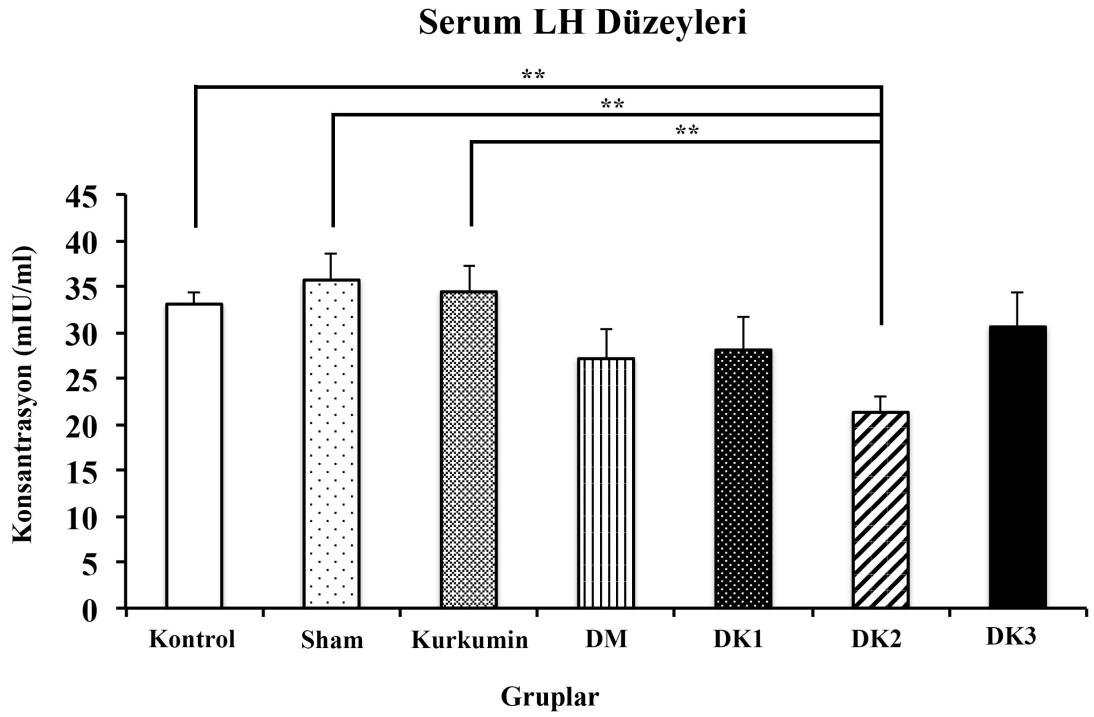


**Şekil 28.** Serum LH düzeylerinin gruplar arasındaki farklılıklarını gösteren grafik. İstatistiksel olarak $p<0,01$ düzeyindeki farklılıklar "**" ile gösterilmiştir. DM (Diabetes mellitus), DK1 (Diabetes mellitus+7 gün sonra Kurkumin), DK2 (Diabetes mellitus+21 gün sonra Kurkumin), DK3 (Diabetes mellitus+Eş zamanlı Kurkumin)

Serum LH düzeylerinin biyokimyasal analizinin istatistiksel değerlendirmesi sonucunda; DK2 grubu LH düzeyinde Kontrol, Sham ve Kurkumin gruplarına kıyasla ileri derecede azalma olduğu bulunmuştur ($p<0,01$). Kontrol, Sham, Kurkumin, DM, DK1 ve DK3 gruplarının birbiri arasında anlamlı bir fark olmadığı gözlenmiştir ($p\geq0,05$).

### 4.5. Işık Mikroskobik Bulgular

Histolojik incelemeler kapsamında, deney gruplarından elde edilen ovaryumlar, $OsO_4$ ile fikse edilerek rezine gömülmüştür. Rezin bloklardan 500 nm'lik yarı ince kesitler alınmıştır. Elde edilen kesitler, toluidin mavisi ile boyanmış ve ışık mikroskobuyla incelenmiştir. Bunun sonucunda elde edilen bulgular aşağıda sunulmaktadır.

#### 4.5.1. Yarı İnce Kesitlerden Elde Edilen Bulgular

**Kontrol Grubu Ovaryumlarından Elde Edilen Bulgular:**

Kontrol grubuna ait ovaryumların genel histolojik yapısı incelendiğinde; farklı tipte folikülleri bulunduran korteks ve gevşek bağ dokusundan oluşan merkezi bir medullanın varlığı gözlenir (Şekil 29). Ovaryumun dışını çevreleyen tek katlı kübik epitel ve bağ dokusu liflerinden zengin (özellikle kollajen liflerden) tunika albuginea tabakasının belirgin olduğu gözlendi. Epitelin apikal yüzeyinde çok sayıda düzensiz sitoplazmik uzantıların varlığı dikkati çekmekteydi (Şekil 30). Tunika albuginea'nın altında kalan bölgenin çoğunluğunu, mekik biçimli hücrelerin doldurduğu gözlendi. Kortekste gelişiminin farklı dönemlerinde bulunan foliküller yer almaktaydı. Ovaryum epitelinin hemen altında yer alan primordiyal folikülün merkezinde, sınırları belirgin, tek sıra halindeki folikül hücreleri tarafından çevrelenen oositler bulunmaktaydı. Folikülün etrafındaki bağ dokusu içerisinde ise çok sayıda mekik biçimli hücreler gözlendi (Şekil 31). Korteksteki preantral foliküllerin normal görüntüye sahip olduğu, merkezinde dişi cins hücresinin yerleştiği, etrafının zona pellusida ve granüloza hücreleri tarafından çevrelendiği gözlendi. Granüloza tabakasındaki hücrelerde çok sayıda mitotik figürlerin varlığı dikkati çekmekteydi. Preantral folükülün etrafını gelişmekte olan teka folikülü çevrelemekteydi (Şekil 32). Kontrol grubuna ait antral foliküllerin merkezinde çok iyi korunmuş dişi cins hücresi, etrafını çevreleyen zona pellusidası ve onun dışını tek sıra halinde kuşatan korona radiata hücre tabakası kolayca ayırt edilebilmekteydi. Antrumu dolduran folikül sıvısı, kümülüs ooforusu çevrelemekteydi (Şekil 33). Ovulasyon sonrası ovaryumda oluşan korpus luteumlarda, çok sayıda normal görünümlü, büyük poligonal şekilli, eozinofilik sitoplazmalı granüloza lütein hücrelerinin yanı sıra onları çevreleyen, sınırları düzgün kan damarı ve iyi korunmuş teka lütein hücreleri gözlendi (Şekil 34). Folikülleri çevreleyen teka folikülünün yapısı da oldukça iyi korunmuştu. Teka folikülündeki hücreler arasında

bulunan kan damarlarından zengin interselüler labirent normal görünüme sahipti (Şekil 35). Kesitlerde yer yer gelişiminin farklı aşamalarında atreziye uğramış foliküllere de rastlanmaktaydı (Şekil 36). Ovaryum medullasındaki gevşek bağ dokusu içerisinde, düzgün sınırlara sahip çok sayıda, farklı çapta kan damarlarının ve gruplar halindeki hilus hücrelerinin varlığı dikkat çekmekteydi. Medulladaki diğer yapıların (bağ dokusu, kan ve lenf damarları) iyi bir biçimde korunduğu gözlendi (Şekil 37).

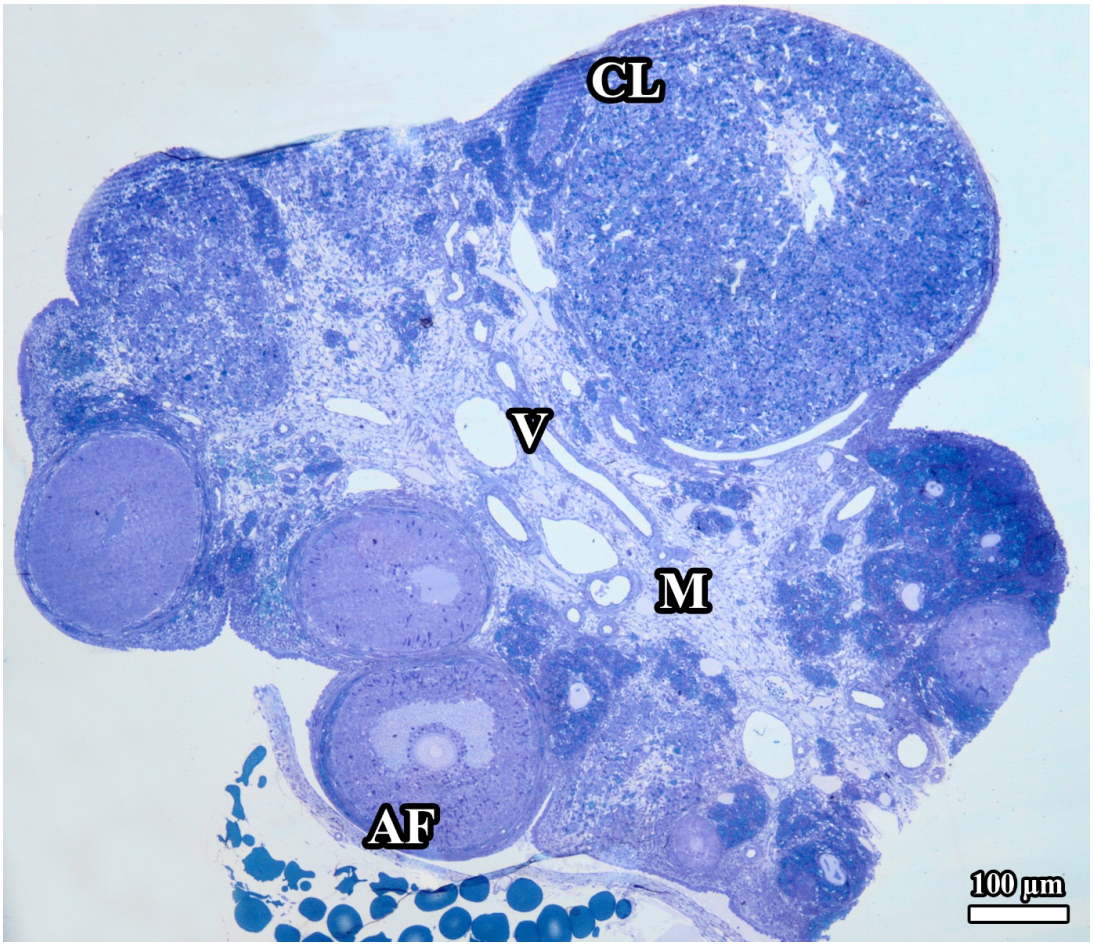


**Şekil 29.** Kontrol grubuna ait ovaryum kesitinin genel görüntüsü gözlenmektedir. Ovaryumun tüm bileşenlerinin normal yapıda olduğu fark edilmektedir. Antral folikül (AF), kan damarları (V), korpus luteum (CL), medulla (M)

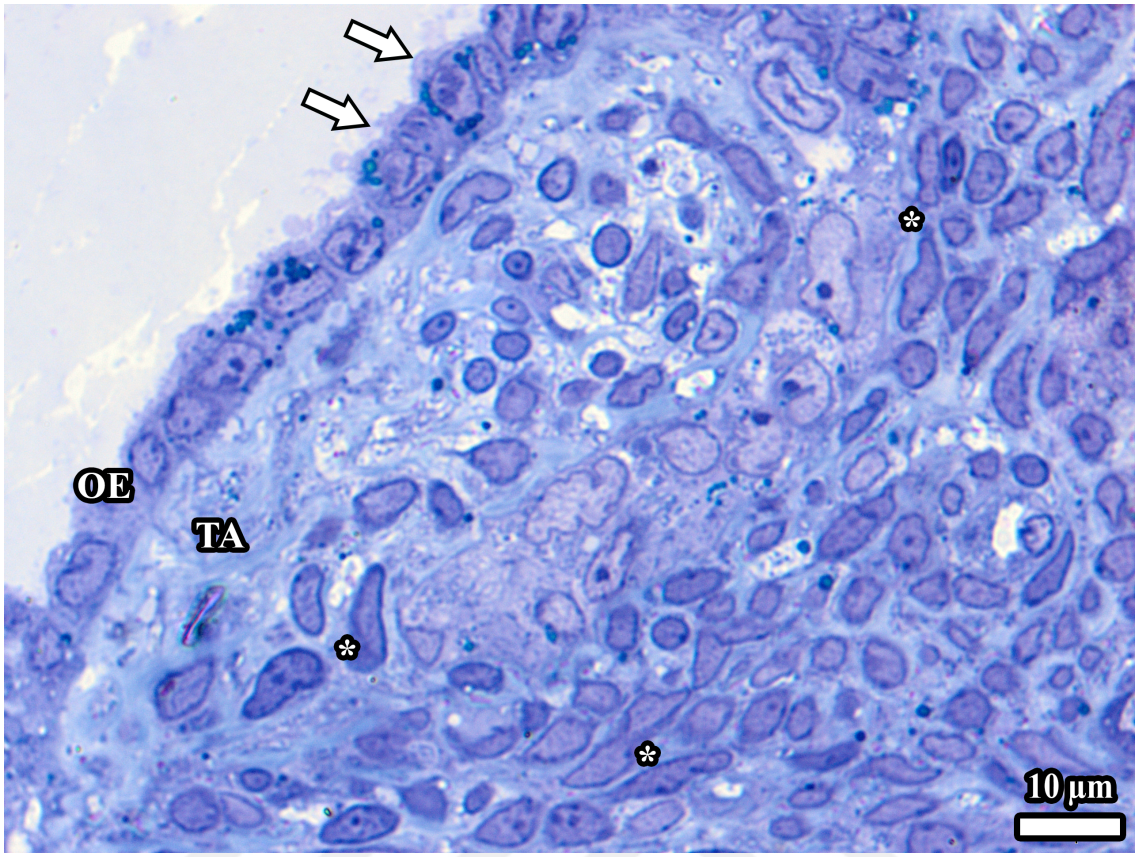


**Şekil 30.** Kontrol grubuna ait ovaryumun dışını çevreleyen tek katlı kübik epitel, altında bağ dokusu liflerinden özellikle kollajen liflerden zengin tunika albuginea tabakası gözlenmektedir. Örtü epitelinin apikal yüzeyinde çok sayıda düzensiz sitoplazmik uzantıların (oklar) olduğu dikkat çekmektedir. Tunika albugineanın altında kalan bölgede ise çoğunluğunu mekik biçimli hücrelerin doldurduğu görülmektedir. Ovaryum epiteli (OE), tunika albuginea (TA) mekik şekilli hücreler (*)

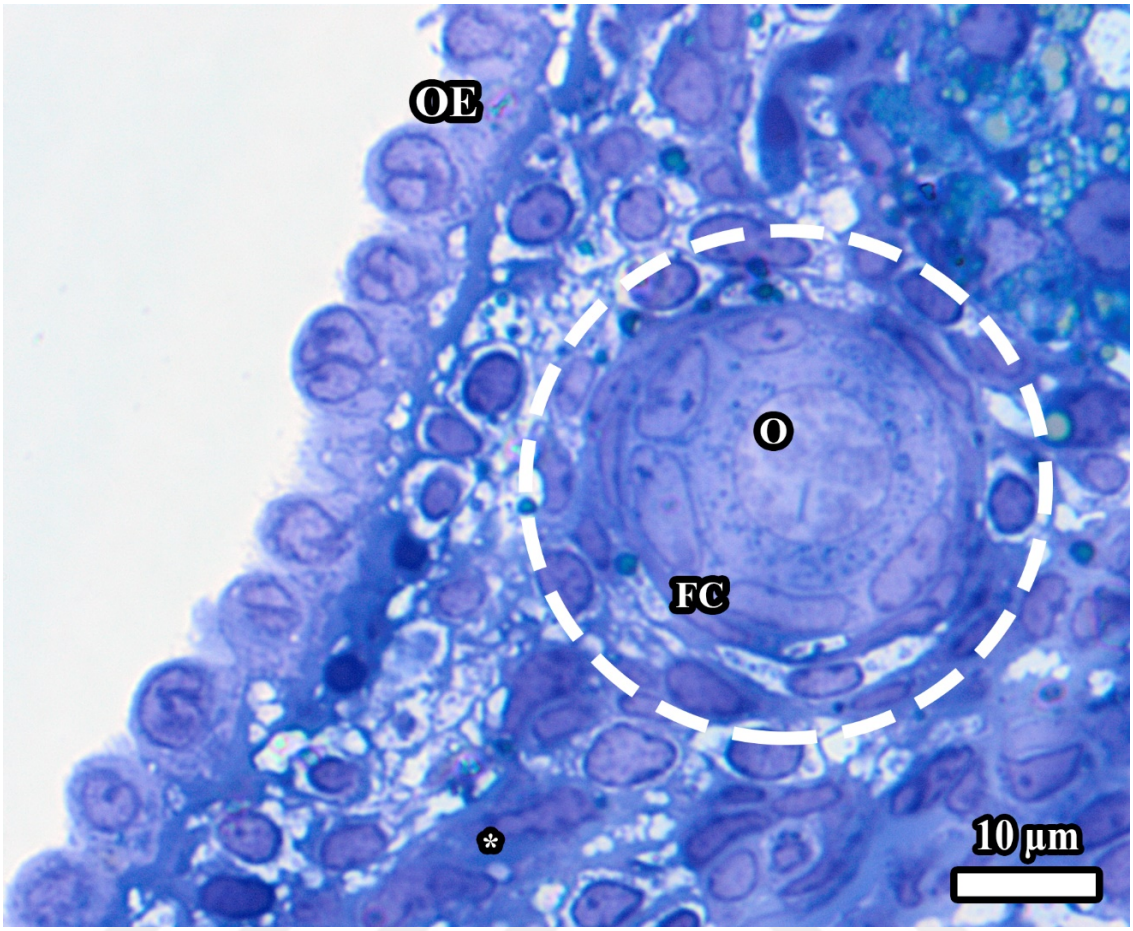


**Şekil 31.** Kontrol grubuna ait ovaryumun dışını çevreleyen tek katlı kübik epitel ve altındaki tunika albuginea tabakasında mekik şekilli hücreler (*) ve kortekste yerleşik bir primordiyal folikül gözlenmektedir. Epitel (OE), folikül hücreleri (FC), oosit (O)

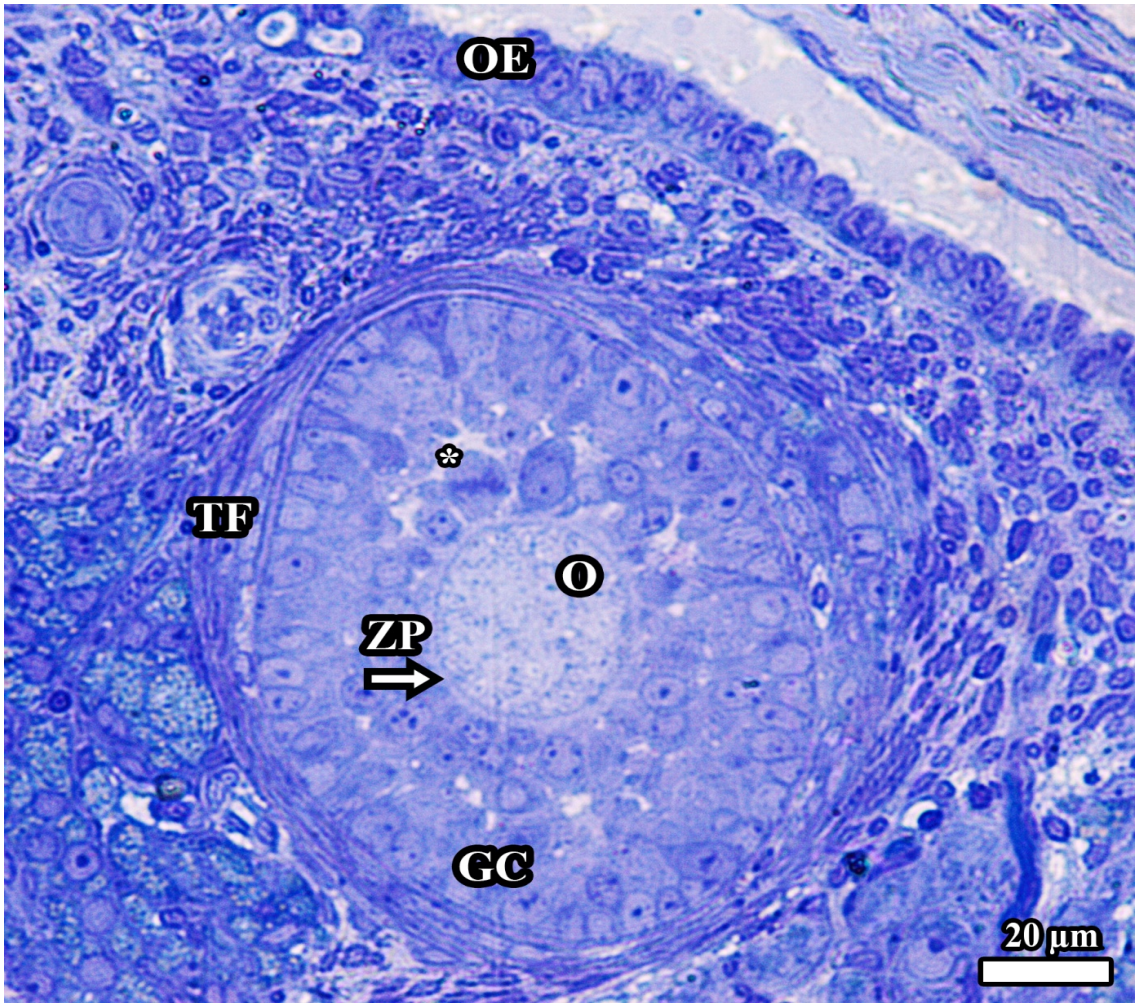


**Şekil 32.** Kontrol grubuna ait preantral folikül ve ovaryumun dışını çevreleyen tek katlı kübik epitel gözlenmektedir. Folikülün çevre dokusu ile arasındaki sınır belirgindir, teka folikülü iyi gelişmiş olup folikülün sınırlarını oluşturmaktadır. Granüloza hücreleri arasında yer yer boşlukların oluşmaya başladığı fark edilmektedir. Granüloza hücreleri (GC), oosit (O), teka folikülü (TF), ovaryum epiteli (OE), mitoz bölünme (*), zona pellusida (ZP)

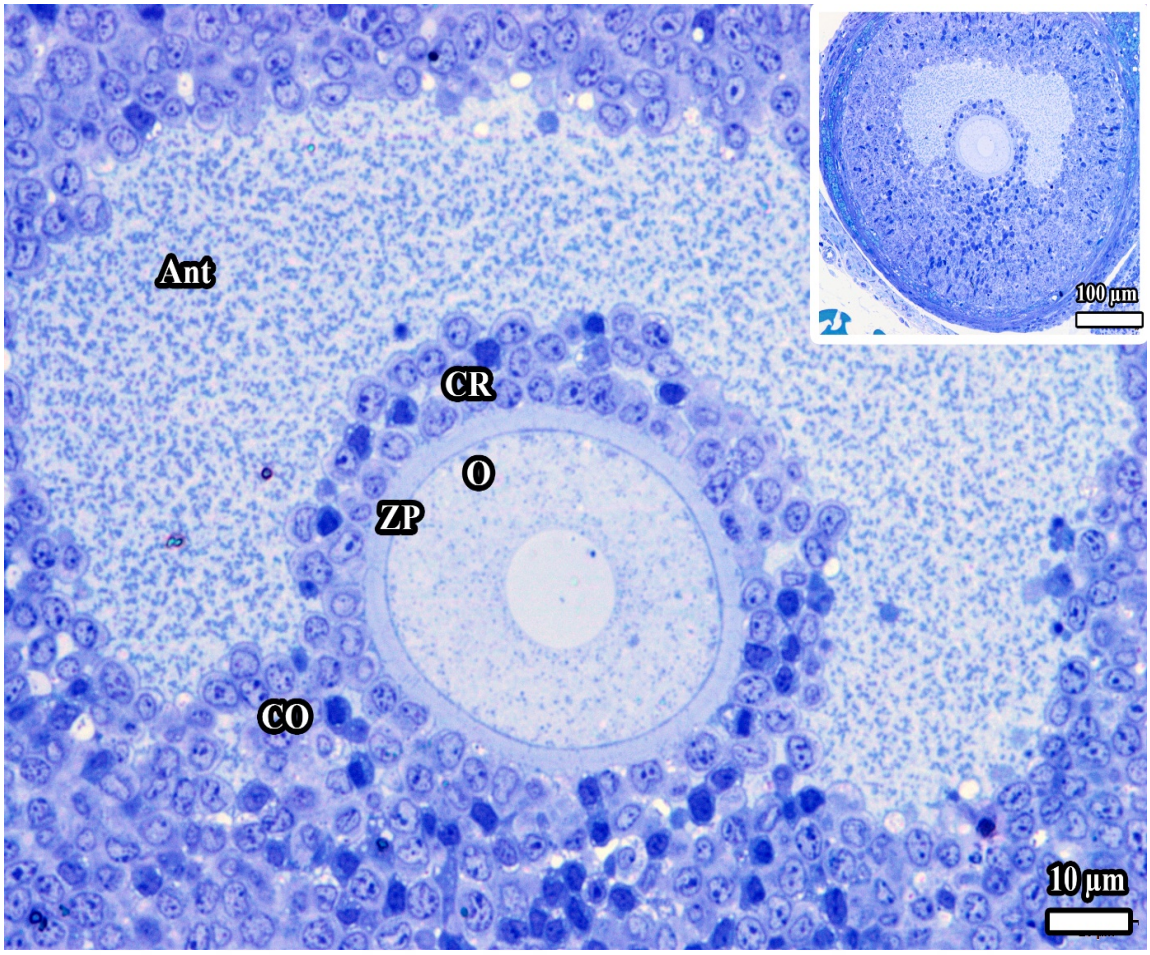


**Şekil 33.** Kontrol grubuna ait ovaryum korteksinden alınan bir kesitte antral folikül gözlenmektedir. Folikül antrumunun sıvı ile dolu olduğu, oositin etrafını çevreleyen belirgin zona pellusidanın varlığı ve bunu da çevreleyen korona radiata hücrelerinin tek sıra halindeki dizilimi dikkat çekmektedir. Kümülüs ooforusun bağlantısını sağlayan kısımda açılmaların olduğu gözlenmektedir. Sağdaki küçük resimde antral foliküle ait bir genel görünüm görülmektedir. Antrum (Ant), korona radiata (CR), kümülüs ooforus (CO), oosit (O), zona pellusida (ZP)

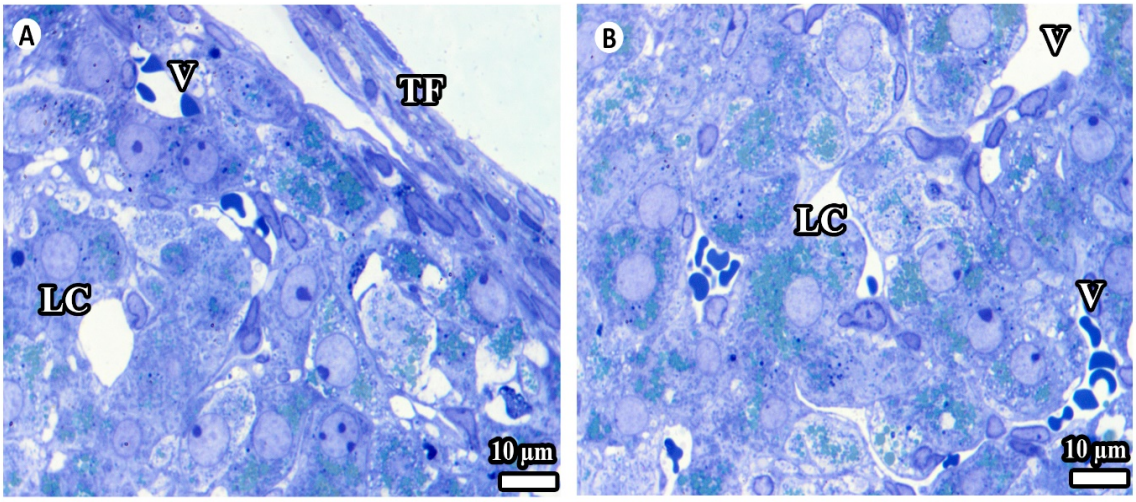


**Şekil 34.** Kontrol grubuna ait korpus luteumun yapısı gözlenmektedir. Lüteal hücreler arasında kapillerlerin varlığı ve lüteal hücrelerin sitoplazmalarının salgı granülleri ile dolu olduğu görülmektedir (A, B). Teka folikülü (TF), lüteal hücreler (LC), kan damarları (V)

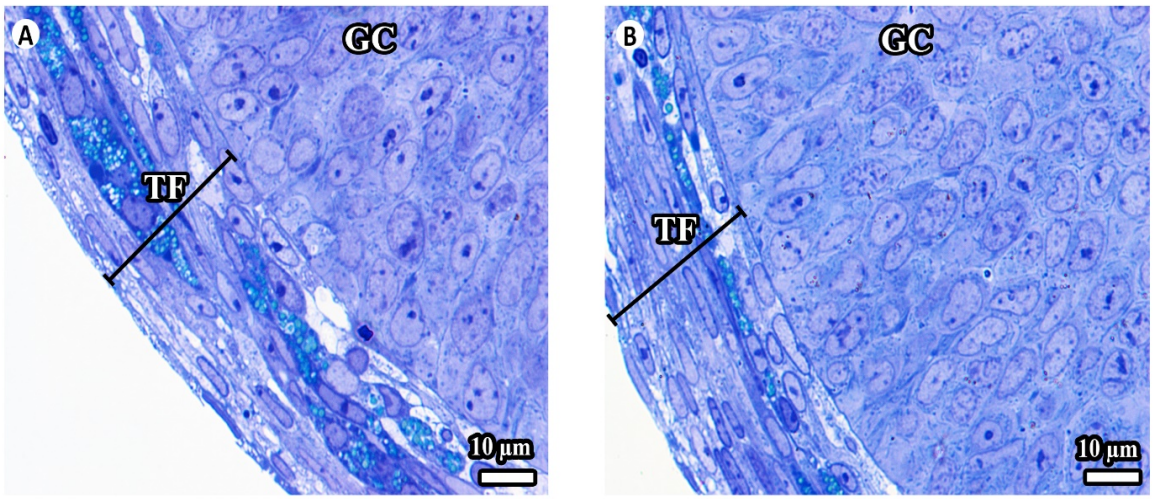


**Şekil 35.** Kontrol grubuna ait bir ovaryum folikülü çevresindeki teka folikülü belirgin bir yapıya sahip olduğu gözlenmektedir (A, B). Teka folikülün granüloza hücrelerine yakın olan kısmında, burası teka interna, kapiller ağının varlığı ve periferinde ise, burası teka eksterna, bağ dokusu liflerinden zengin olduğu gözlendi. Teka folikülü (TF), granüloza hücreleri (GC)

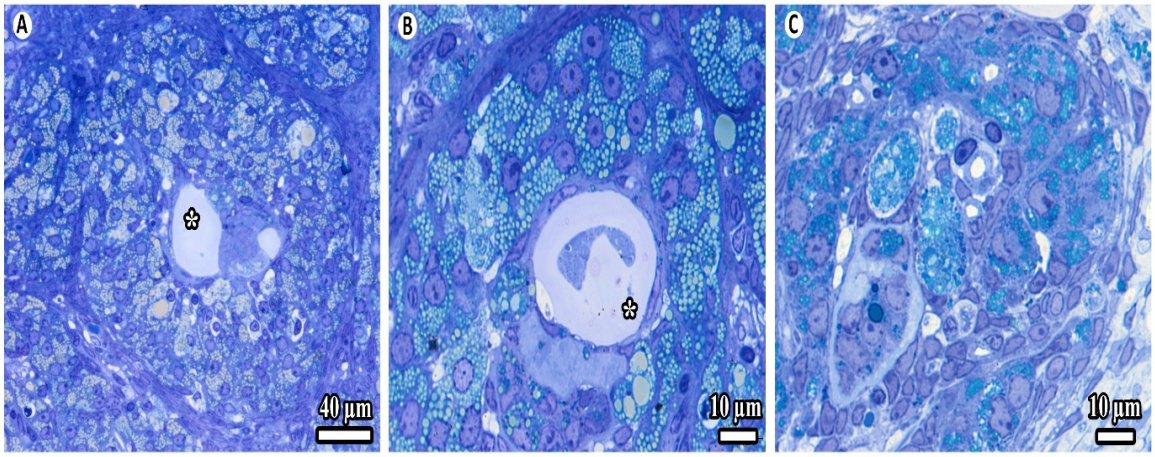


**Şekil 36.** (A, B, C) Kontrol grubuna ait ovaryumda atretik foliküller gözlenmektedir. Atrezi folikülün lümeninde bulunan dişi cins hücresinin (oosit) dejenerasyonuyla başlamaktadır. Oosit, ilk ortadan kalkan hücre olup, çevresindeki granüloza hücreleri de apoptoz yoluyla ortadan kaldırılmaktadır. Oositten geriye kalan yer, kesitlerde boşluk olarak görülmektedir (*)

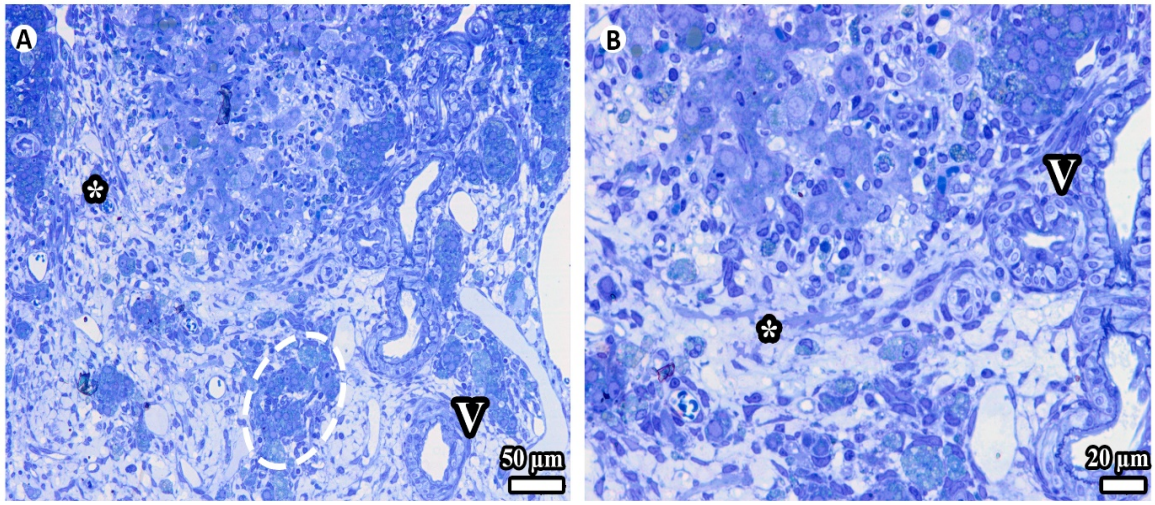


**Şekil 37.** Kontrol grubuna ait ovaryum medullası gözlenmektedir (A, B). Medullada kan damarı ve bağ dokusu elemanlarının normal yapıda olduğu, gevşek bağ dokusu (*) içerisinde yaygın bir biçimde kan damarlarının (V) ve hilus hücrelerinin (kesikli çizgiler) varlığı dikkat çekmektedir

**Sham Grubu Ovaryumlarından Elde Edilen Bulgular:**

Sham grubuna ait kesitler incelendiğinde ovaryumun dış yüzünü örten tek katlı kübik örtü epitelin normal görünüme sahip olduğu gözlendi. Epitel hücrelerinin apikal yüzeyinde kısa boylu mikrovillus benzeri uzantılar bulunmaktaydı. Epitel hücrelerinin arasında herhangi bir boşluk yoktu ve epitelin hemen altındaki gelişmiş bir tunika albuginea dikkat çekmekteydi (Şekil 38). Ovaryum korteksinde yer alan ve gelişimin farklı dönemlerine ait olan foliküllerin normal görünümde olduğu izlendi. Primordiyal foliküller tek katlı yassı folikül hücreleriyle çevriliydi (Şekil 39). Bu gruptaki antral folikül yapısı incelendiğinde, oositin belirgin bir zona pellusida ve korona radiata ile çevrelenmesine karşın, çekirdek zarı ve çekirdekçik kolayca ayırt edilemedi. Granüloza hücreleri arasında çok sayıda koyu boyanan, apoptoza giden hücreler olarak tanımlayabileceğimiz hücreler gözlendi. Granüloza hücre tabakasında gözlenen yüksek orandaki apoptozun, ovulasyonda atılacak oositin etrafındaki hücrelerden arındırılması için gerekli olduğu düşünülmektedir (Şekil 40, Şekil 41). Bu grubun kesitlerinde gözlenen bir Graafian folikülünde, antrumun bir tarafında yerleşik oosit ve tek sıra halinde dizilen korona radiata hücreleri gözlenmekteydi. Oositin yapısındaki çekirdek ve çekirdekçik gözlenmemesine karşın dağınık biçimde yerleşik kromatin iplikçiklerin varlığı dikkat çekmekteydi (Şekil 42). Korpus luteumda granüloza lütein ile teka lütein hücreleri birbirinden ayırt edilebilmekteydi, her iki tabakaya ait hücreler normal görünüme sahip olup, etrafındaki kan damarları kolayca seçilebilmekteydi ve lümenleri düzgün bir sınıra sahipti (Şekil 43). Medullada gevşek bağ dokusu içerisinde, lümen iç sınırları düzgün olan lenf damarlarının yanı sıra, hilus hücresi olarak adlandırılabilinecek hücre kümelenmeleri de gözlenmekteydi. Kan damarları düzgün yapıda olup iç lümen sınırları belirgindi (Şekil 44).

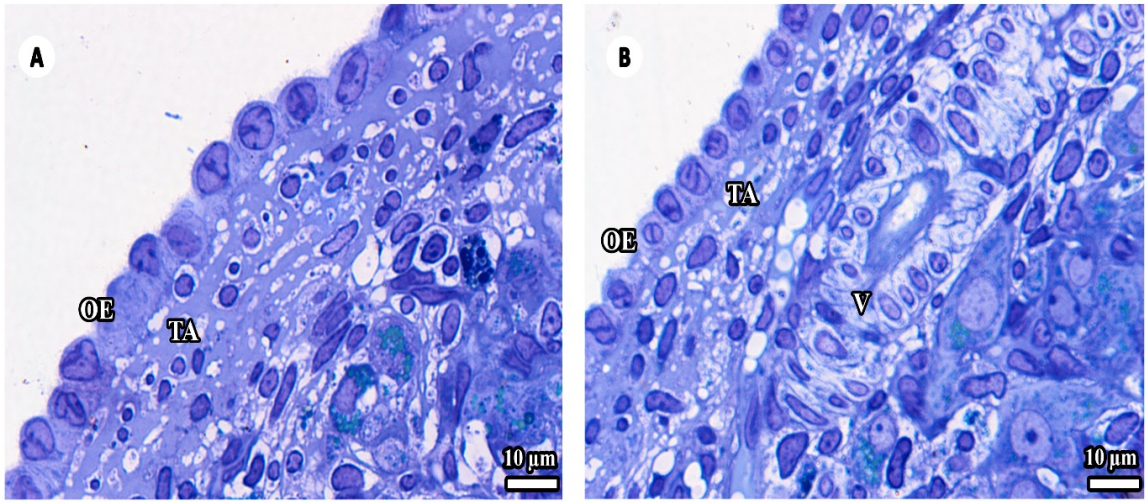


**Şekil 38.** (A, B) Sham grubuna ait ovaryumun dış yüzünü örten tek katlı kübik örtü epiteli (OE) ve tunika albuginea (TA) gözlenmektedir. Epitel hücrelerinin normal yapıda olduğu hemen altındaki tunika albugineasının iyi geliştiği görülmektedir. Tunika albugineanın altındaki bağ dokusunda çok sayıda mekik biçimli fibroblastların varlığı dikkat çekmektedir (B) Kortekste bulunan bir kan damarının uzunlamasına geçen kesiti görülmektedir (V). Damarın duvarındaki kas hücreleri ve lümeni kolayca ayırt edilmektedir

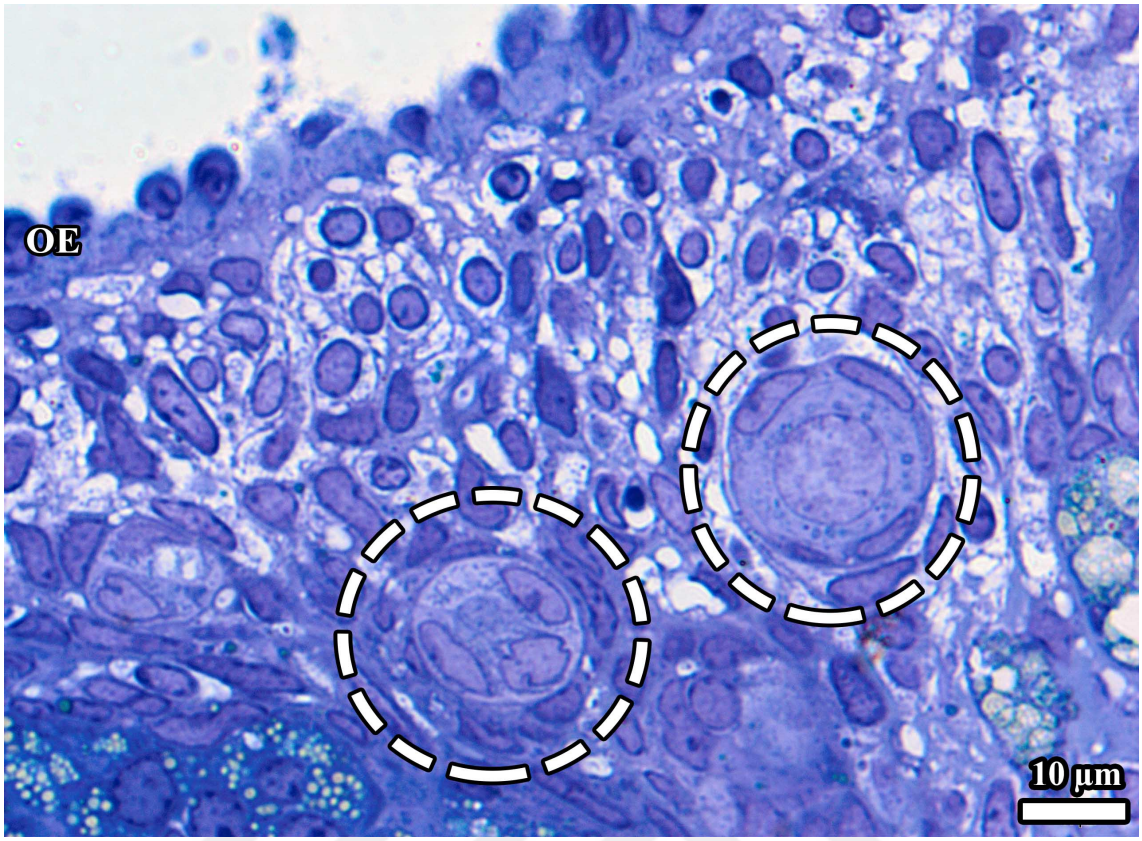


**Şekil 39.** Sham grubuna ait ovaryum korteksinde tek katlı yassı folikül hücreleriyle çevrili primordiyal foliküller gözlenmektedir. Sağ taraftaki primordiyal folikülün merkezinde cins hücresi ve onun etrafını çevreleyen yassı biçimli foliküler hücreler gözlenmektedir. Buradaki cins hücresinin çekirdek sınırları belirgindir. Sol taraftaki folikülde yassı biçimli foliküler hücreler tarafından çevrelenen bir dişi cins hücresi ve içerisinde üç tane çekirdek gözlenmektedir. Bu çekirdeklerin bölünme sonucunda oluşan hücrelere ait olduğu düşünülmektedir. Ovaryum epiteli (OE)

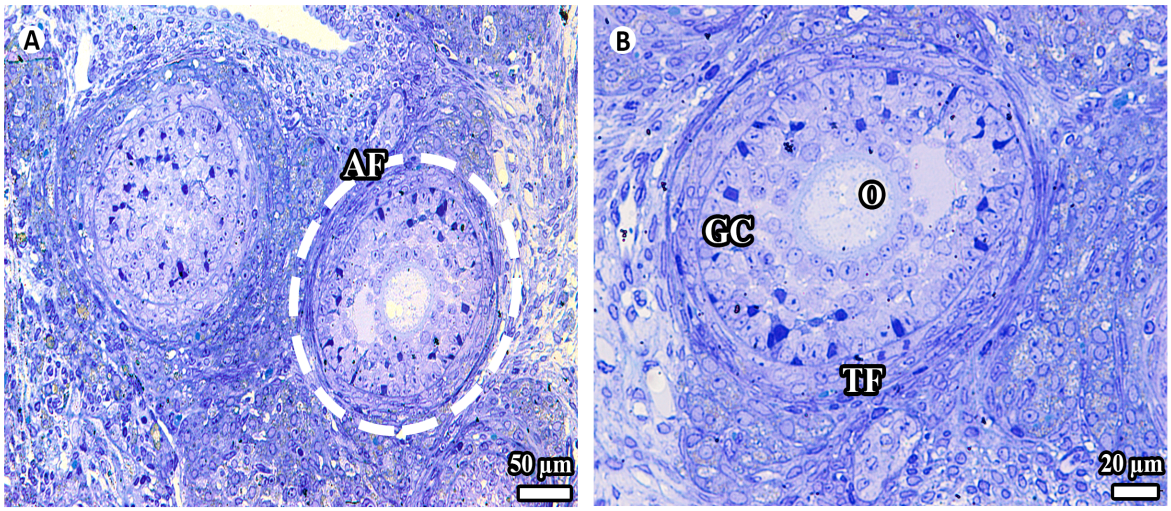


**Şekil 40.** Sham grubuna ait ovaryumda gelişimin farklı dönemlerine ait olan foliküller gözlenmektedir (A), sağ tarafta bulunan antral folikülün belirgin bir teka folikül ile çevrelendiği fark edilmektedir (B). Folikül içerisindeki oositin sitoplazmasında boşluklar olduğu, oositin belirgin bir zona pellusida ve korona radiata ile çevrelenmekte olduğu, çekirdek zarı ve çekirdekçiğin ayırt edilemediği gözlenmektedir. Granüloza hücreleri arasında çok sayıda koyu boyanan, apoptozise giden hücreler olarak tanımlayabileceğimiz hücreler görüldü. Granüloza hücreleri (GC), oosit (O), teka folikülü (TF)

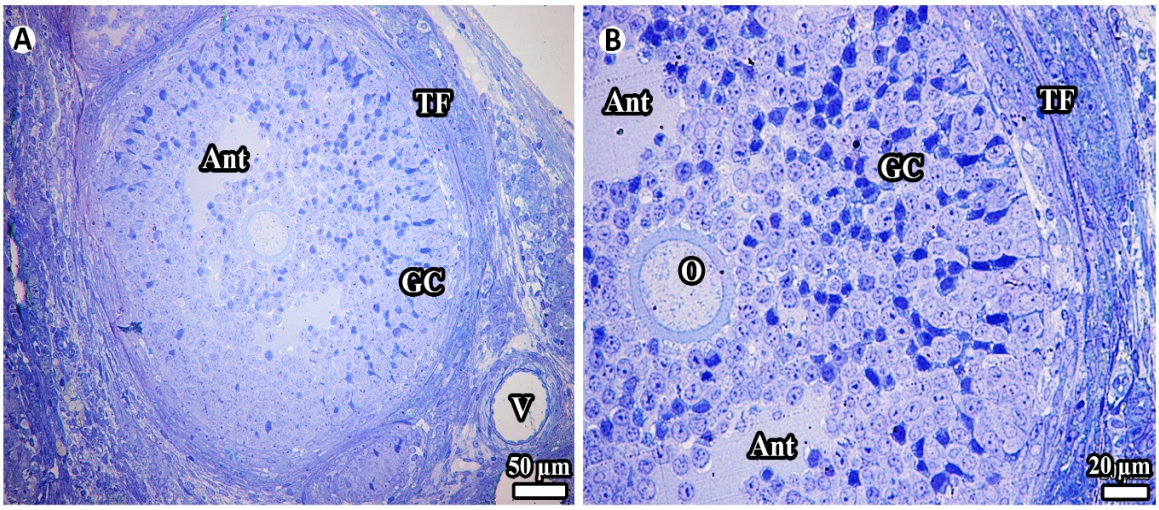


**Şekil 41.** (A) Sham grubuna ait ovaryumda bir antral folikülün genel görüntüsü gözlenmektedir. Folikül çevre dokudan teka folikülü sayesinde kolayca ayırt edilebilmektedir. (B) Teka folikülünün interna ve eksterna tabakaları birbirinden ayırt edilebilmekte, granüloza hücreleri arasında çok sayıda yoğun boyanmış apoptoza gidildiği düşünülen hücreler bulunmaktadır. Granüloza hücreleri arasında birden fazla antrumun oluştuğu görülmektedir. Oositin etrafındaki zona

pellusida tabakası belirgindir. Granüloza hücreleri (GC), oosit (O), antrum (Ant), kan damarı (V), teka folikülü (TF)

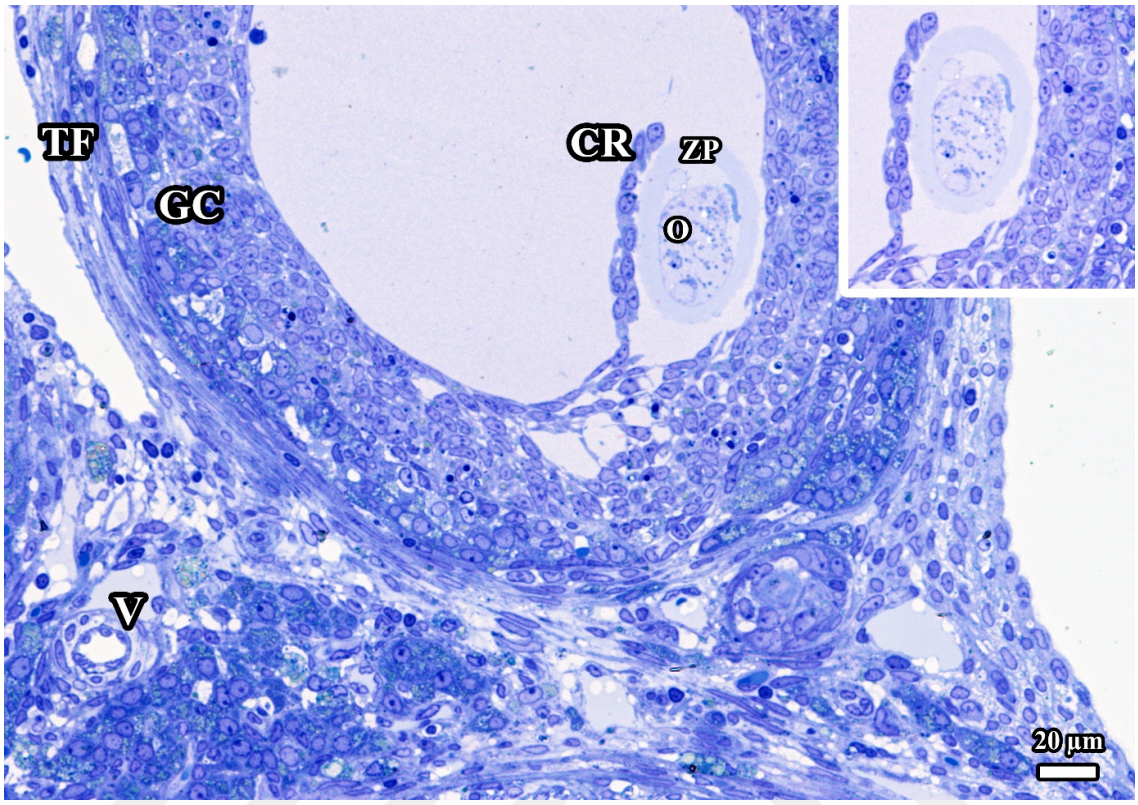


**Şekil 42.** Sham grubuna ait ovaryumda bulunan bir Graafian folikülü gözlenmektedir. Oositin granüloza hücreleri tarafından çevrelendiği ve belirgin bir zona pellusidasının olduğu görülmektedir. Teka folikülünün iyi gelişmiş olduğu interna ve eksterna tabakalarının belirgin olduğu fark edilir. Küçük resimde oositin etrafını çevreleyen granüloza hücrelerinin kesintili olduğu buna karşın zona pellusidasının korunduğu gözlenmektedir. Teka folikülü (TF), granüloza hücreleri (GC), korona radiata (CR), zona pellusida (ZP), oosit (O), kan damarı (V)

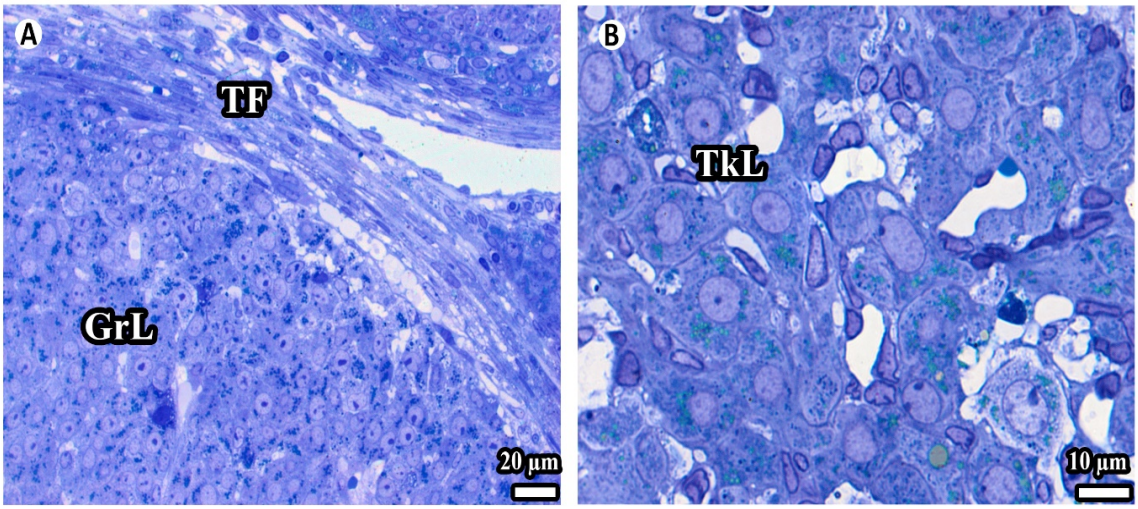


**Şekil 43.** Sham grubuna ait ovaryumda korpus luteum gözlenmektedir (A, B). Teka folikülü ve granüloza hücreleri kolayca ayırt edilebilmektedir. Çevrelerindeki kan damarları düzenli bir endotel ile çevrili ve lümenleri açıktı. (B) Korpus luteum hücreleri arasındaki kapillerleri normal görünümde olup, lümenlerinde kan hücreleri gözlenmedi. Granüloza lütein hücreleri (GrL), teka lütein hücreleri (TkL), teka folikülü (TF)

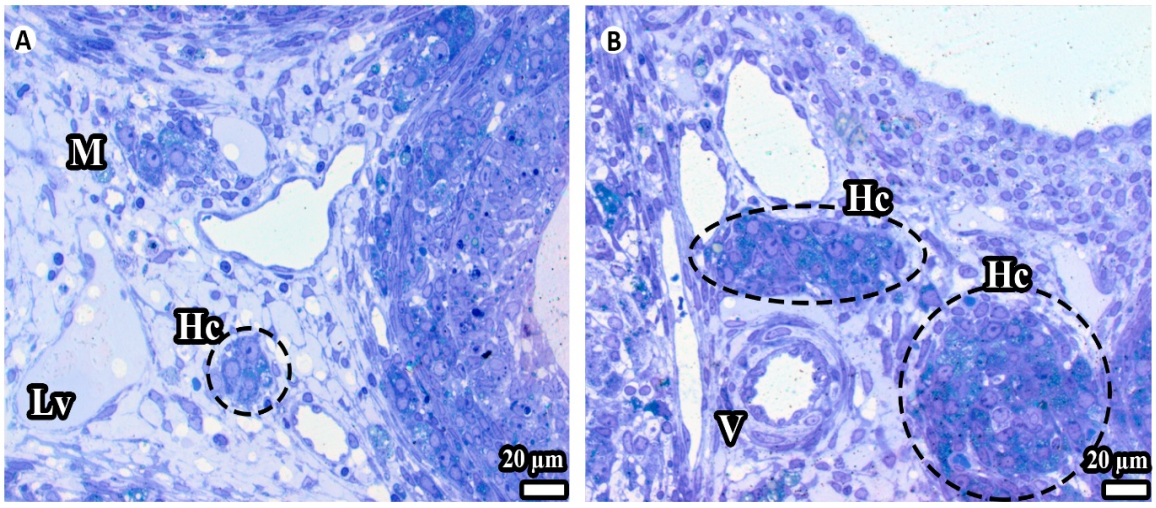


**Şekil 44.** (A, B) Sham grubuna ait ovaryum medullası. (A) Medullanın yapısındaki gevşek bağ dokusu içerisinde çok sayıda kan damarı ile birlikte lenf kapillerlerinin varlığı dikkat çekmektedir. (B) Leydig hücrelerinin analoğu olduğu düşünülen hücrelerin çok sayıda olduğu gözlendi. Medulla (M), hilus hücreleri (Hc), lenf damarı (Lv), kan damarı (V)

**Kurkumin Grubu Ovaryumlarından Elde Edilen Bulgular:**

Kurkumin grubu ovaryumlarına ait kesitler incelendiğinde; ovaryumun dışını örten tek katlı kübik örtü epiteli hücrelerinin normal görünümde olduğu, apikal yüzeylerinde mikrovillus benzeri uzantıların görünmediği tespit edildi. Epitelin hemen altındaki tunika albugineada boşluklu yapılar fark edildi. Bu gruba ait ovaryumların gelişen folikülleri normal görünümdeydi (Şekil 45). Korpus luteuma ait lüteal hücreler arasında belirgin boşlukların olduğu fark edildi. Lüteal hücrelerin tüm elemanlarının normal görünüme sahip olduğu gözlendi (Şekil 46). Teka folikülü ile granüloza hücreleri arasındaki ilişki değerlendirildiğinde, hem teka folikülü hücrelerinin, hem de granüloza hücrelerinin normal bir morfolojiye sahip oldukları gözlendi. Granüloza hücreleri arasında yer yer apopitoz sürecinde olduğunu düşündüğümüz hücreler bulunmaktaydı. Teka folikülü etrafında ve içerisinde çok sayıda lipit damlacığı bulunduran endokrin özellikte olduğunu varsaydığımız hücreler bulunmaktaydı (Şekil 47). Medulladaki gevşek bağ dokusu içerisinde normal yapıda kan damarları ve lenf kapillerleri bulunmaktaydı. Kan damarlarının etrafında mast hücrelerinin varlığı dikkat çekti (Şekil 48). Atretik foliküllere ait görüntülerde, dejenere olan cins hücresinin bulunduğu yerler boşluklar şeklinde gözlendi ve bu boşluğun etrafı ise çoğu zaman tek katlı yassı hücrelerle çevrili olduğu görüldü. Atretik foliküldeki hücrelerin sınırları belirgin değildi, hücreler arasında çok sayıda farklı boyutta boşluklar fark edildi. Atretik folikülde granüloza hücrelerinden hemen sonra gelen glassy membran belirsiz olup, teka folikülü tabakasının normal yapısını kaybetmiş olduğu göze çarpmaktaydı (Şekil 49).

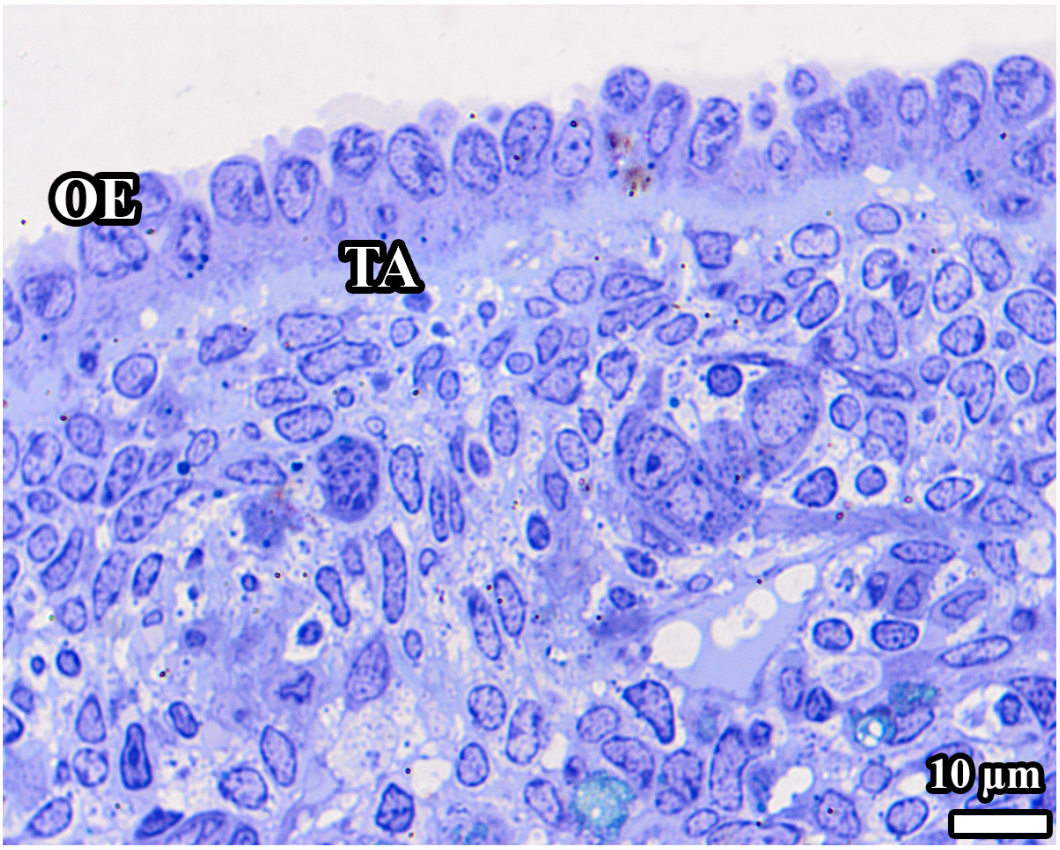


**Şekil 45.** Kurkumin grubuna ait ovaryumun dışını çevreleyen tek katlı kübik örtü epiteli ve altındaki tunika albuginea gözlenmektedir. Tunika albugineanın altındaki bağ dokusunda çok sayıda mekik biçimli fibroblastların varlığı dikkat çekmektedir. Ovaryum epiteli (OE), tunika albuginea (TA)

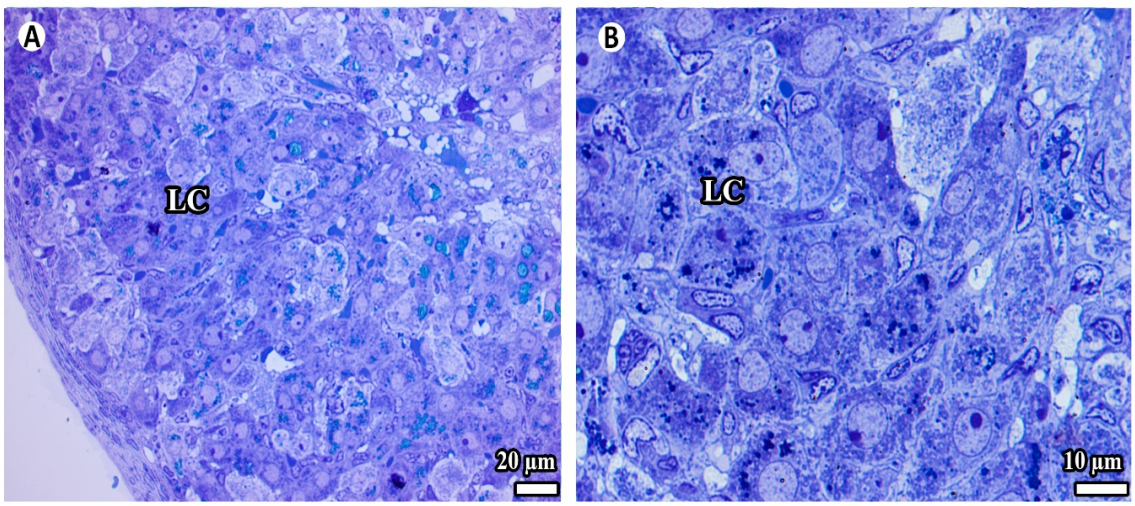


**Şekil 46.** (A, B) Kurkumin grubuna ait korpus luteum gözlenmektedir. Normal yapıdaki lüteal hücreler arasında kapillerlerin düzenli oldukları fark edilmektedir. Lütein hücreleri (LC)

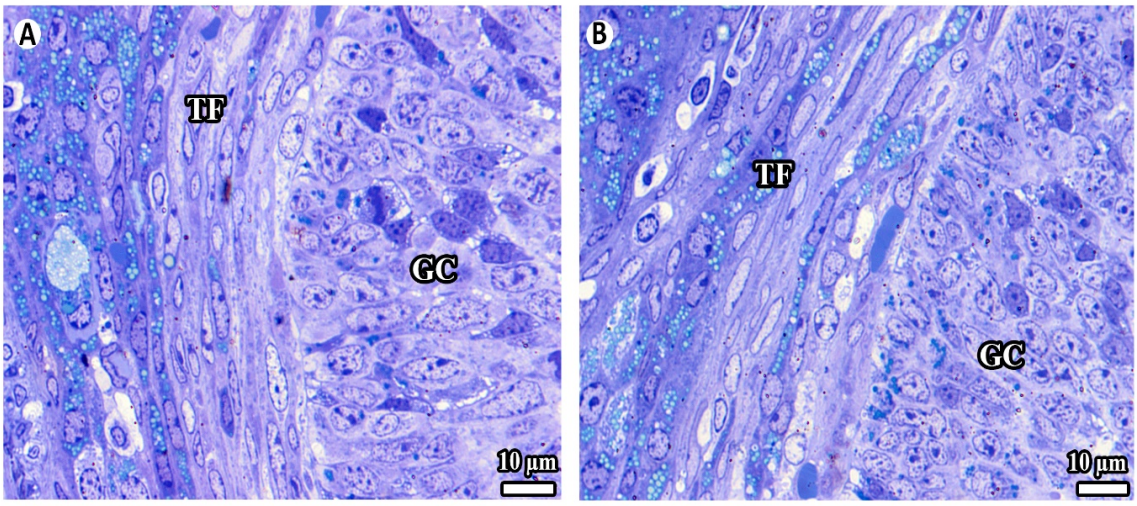


**Şekil 47.** (A, B) Kurkumin grubuna ait ovaryumlarda teka folikülü ile granüloza hücreleri arasındaki ilişki gözlenmektedir. Teka folikülünün interna ve eksterna tabakaları kolayca ayırt edilebilmekte, özellikle teka internadaki kapillerlerin dağılımı dikkat çekmektedir. Granüloza hücrelerine yakın yerleşim gösteren bu kapillerler granüloza hücrelerinin ihtiyaç duydukları maddelerin temin edilmesini sağlamaktadır. Granüloza tabakası içerisinde çok sayıda gözüken koyu biçimli granüloza hücrelerinin apoptoz sürecinde olan hücreler olduğu düşünülmektedir. Teka folikülü (TF), granüloza hücreleri (GC)

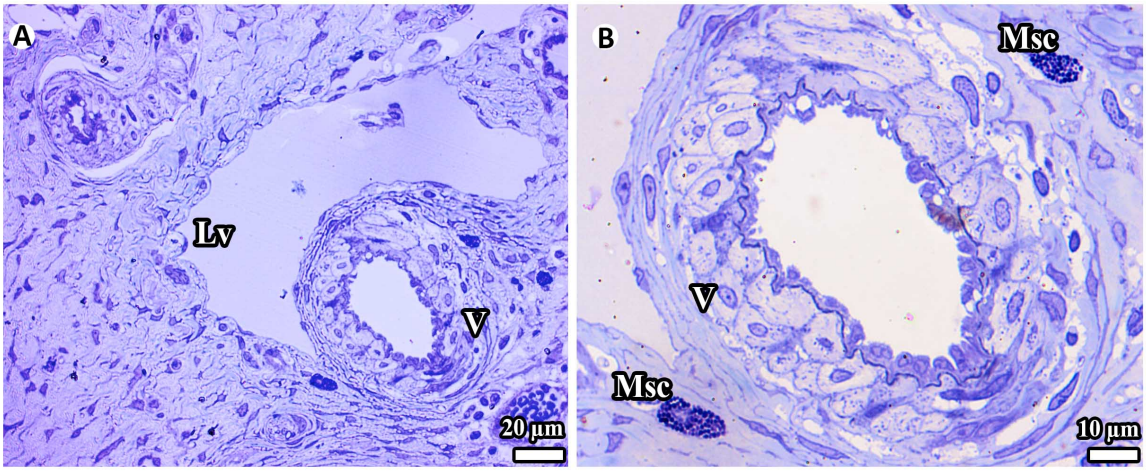


**Şekil 48.** (A, B) Kurkumin grubuna ait ovaryumların yapısındaki gevşek bağ dokusu içerisinde normal yapıda olan kan damarları gözlenmektedir. (A) Kalın bir duvara sahip arterin üst tarafında lenf damarı olduğunu düşündüğümüz geniş çaplı bir damar görülmektedir. Kan damarları (V), mast hücreleri (MsC), lenf damarı (Lv)

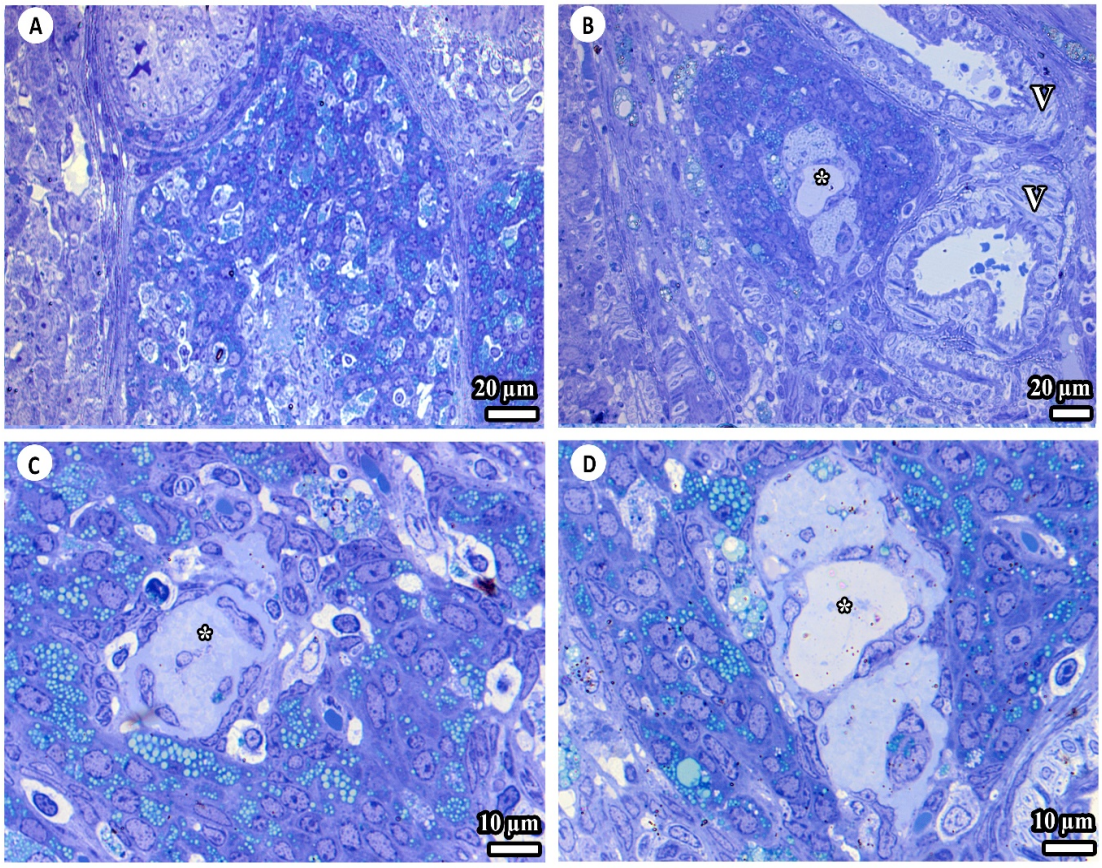


**Şekil 49.** (A, B, C, D) Kurkumin grubuna ait ovaryumda farklı safhada atreziye giden atretik foliküller gözlenmektedir. Foliküldeki atrezinin cins hücresinin kaybıyla başladığı ve bu alanların atretik folikül yapısının merkezinde boşluklar şeklinde olduğu görülmektedir. (B) Küçük büyültmede gözlenen atretik folikül, daha büyük büyütmede (D) görülmektedir. (B) Atretik folikülün sağ alt tarafında yapısı iyi korunmuş bir arter bulunmaktadır. Dejenere olan cins hücresinin bulunduğu yer boşluk (*), kan damarı (V)

**DM Grubu Ovaryumlarından Elde Edilen Bulgular:**

Diabetes mellitus (DM) grubuna ait ovaryumların yüzeyini örten tek katlı epitel hücreleri kübik, yassı ya da prizmatik şekilliydi ve uniform bir biçime sahip değildi. Epitelin altındaki tunika albuginea sıkı biçimde düzenlenen kollajen liflerden oluşmaktaydı (Şekil 50). Kesitlerde gözlenen Graafian folikülünde zona pellusida ve etrafını çevreleyen korona radiata hücre tabakası ayırt edilebilmekteydi. Korona radiata hücreleri arasındaki mesafenin fazla olduğu gözlendi. Oosit sitoplazmasında organellerin artan densisitesi ve oositin aşırı miktarda küçülen çekirdeği fark edilmekteydi (Şekil 51). Kortekste yerleşik, farklı boyuttaki foliküllerde, granüloza hücreleri arasında artan vakuoller dikkat çekti. Benzer durumun teka folikülünün interna kısmındaki hücreler arasında da olduğu görüldü (Şekil 52). Farklı çaplarda kan damarı bulunduran teka folikülünde, lümenleri kısmen genişlemiş olan kapillerler gözlendi ve bu yapıların içinin ağsı formatta amorf madde ile dolduğu dikkat çekmekteydi. Teka hücreleri arasındaki interselüler labirentin de genişlemiş olduğu gözlendi (Şekil 53). Ovulasyon sonrası gelişen korpus luteumun luteal hücrelerinin bütünlüklerinin korunamadığı ve hücreler arasındaki mesafenin arttığı dikkat çekmekteydi. Yapıda bulunan kapiller lümen çaplarının artışına bağlı olarak ekstraselüler mesafenin arttığı düşünüldü (Şekil 54). Ayrıca, hücre bütünlüğü diyabete bağlı olarak büyük oranda kaybolan lüteal hücreler arasındaki kapillerlerin kan vizkositesinin artışı nedeniyle yoğun biçimde eritrosit kümeleriyle dolduğu görüldü (Şekil 55). Gevşek bağ dokusu özelliğindeki ovaryum medullasının yapısında bulunan kan damarı lümenlerinin de benzer şekilde kan viskozitenin artışına bağlı olarak retiküler formatta amorf bir madde ile dolduğu görüldü. Endotelin lümene bakan yüzeyinde çok sayıda düzensiz çıkıntılar fark edildi. Medullada hilus hücreleri olarak adlandırılan hücreler ayırt edildi (Şekil 56).

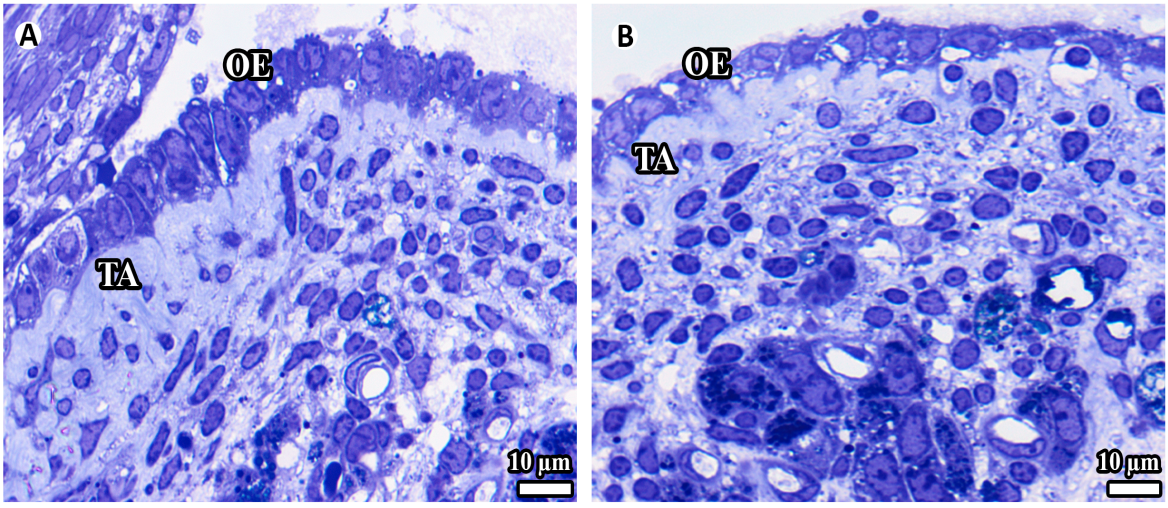


**Şekil 50.** (A, B) DM grubuna ait ovaryumların yüzeyini örten tek katlı kübik bazen de yassı olan epitel hücreleri gözlenmektedir. Epitel dokusunun altında kalın bir tunika albuginea tabakası gözlenmektedir. Epitel hücrelerinin çoğu yerde kübik yapısını kaybettiği ve yassılaştığı gözlenmektedir. (B) Tunika albuginea altındaki bağ dokusunda bulunan hücreler çoğunlukla oval çekirdekli olup hücreler arasında çok sayıda küçük çaplı boşluklar bulunmaktadır. Ovaryum epiteli (OE), tunika albuginea (TA)

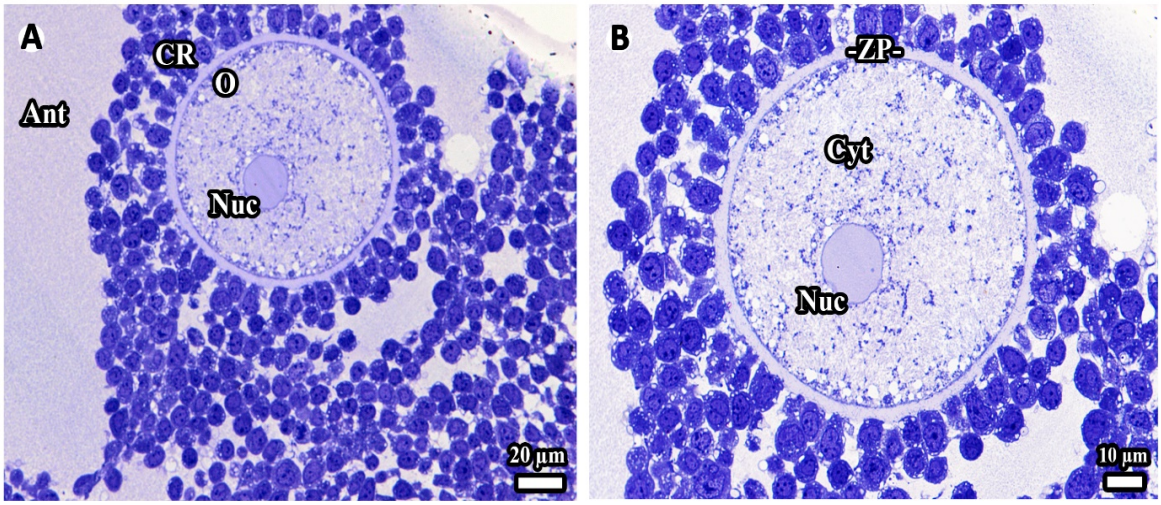


**Şekil 51.** (A, B) DM grubu ovaryumlarına ait olgun bir Graafian folikülün farklı büyütmelerdeki görüntüsü gözlenmektedir. Granüloza hücreleri arasında çok sayıda boşluğun varlığı ve bu hücrelerin yoğun boyanan sitoplazma ve çekirdeğe sahip oldukları fark edilmektedir. (B) Oositin etrafındaki zona pellusida kısmen incelmiş, korona radiata hücreleri ise aralıklı dizilmiş olup bu tabakaya ait hücrelerin birbirlerinden farklı boyutta oldukları gözlenmektedir. Oosit (O), korona radiata (CR), zona pellusida (ZP), çekirdek (Nuc), sitoplazma (Cyt), antrum (Ant)

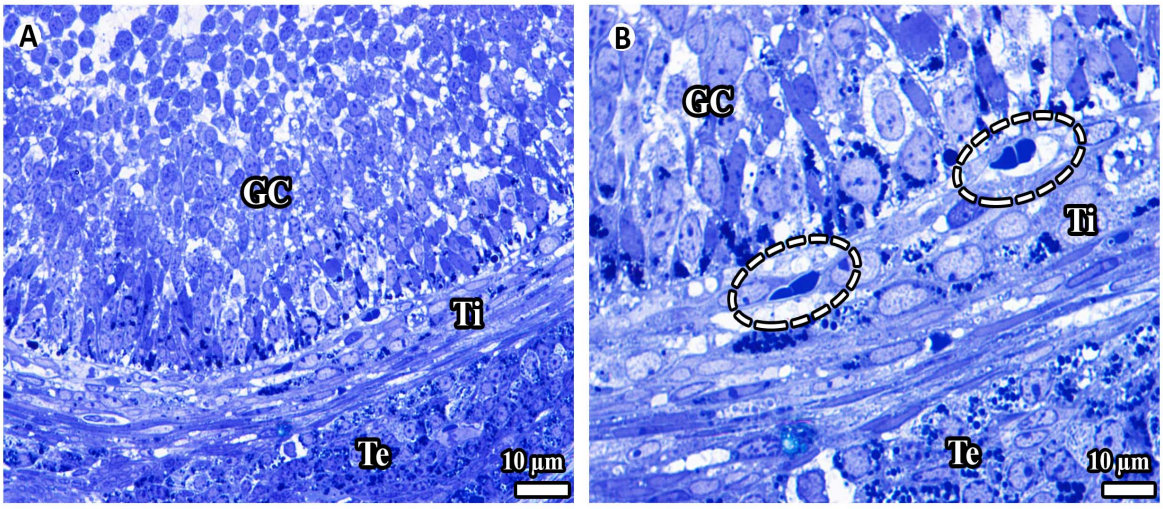


**Şekil 52.** (A, B) DM grubuna ait ovaryumlarda teka folikülü ile granüloza hücreleri arasındaki ilişki gözlenmektedir. Gerek granüloza tabakasını gerekse teka folikülünü oluşturan hücrelerin düzgün sınırlara sahip olmadıkları, fark edilmektedir. (B) Teka folikülü internada katmanındaki kapillerlerin lümenlerinin daraldığı, içlerinde kan hücrelerinin kümelendiği gözlendi (kesikli daire). Granüloza hücreleri arasında çok sayıda yoğun boyanan, apoptoza gittiğini düşündüğümüz hücreler görülmektedir. Teka interna (Ti), teka eksterna (Te), granüloza hücreleri (GC)

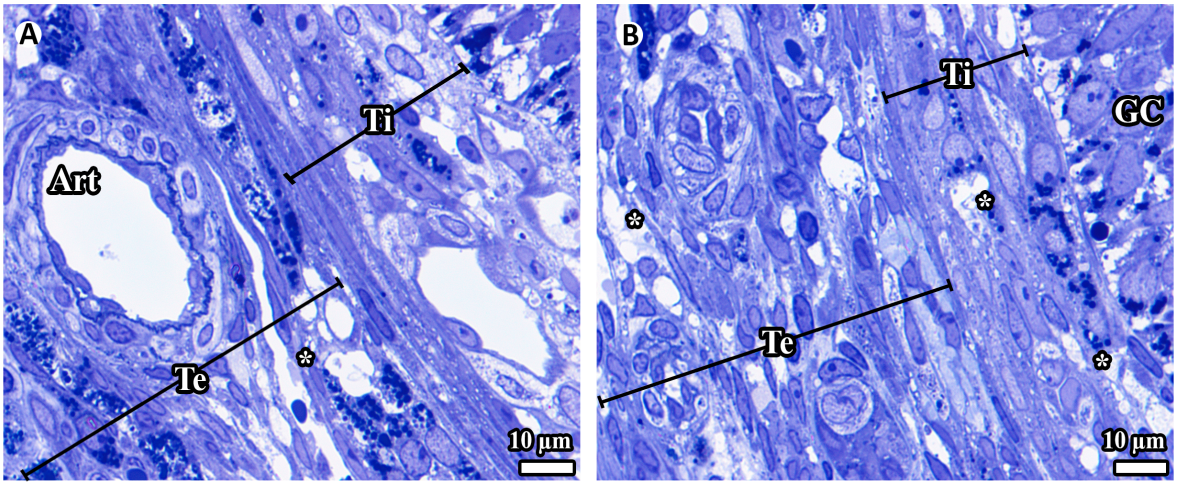


**Şekil 53.** (A, B) DM grubuna ait ovaryumlarda yapısında farklı çaplarda kan damarı bulunduran teka folikülü gözlenmektedir. Teka hücreleri arasındaki interselüler labirentin genişlemiş olduğu (*) dikkat çekmektedir. Teka interna (Ti), teka eksterna (Te), arteriyol (Art), granüloza hücreleri (GC)

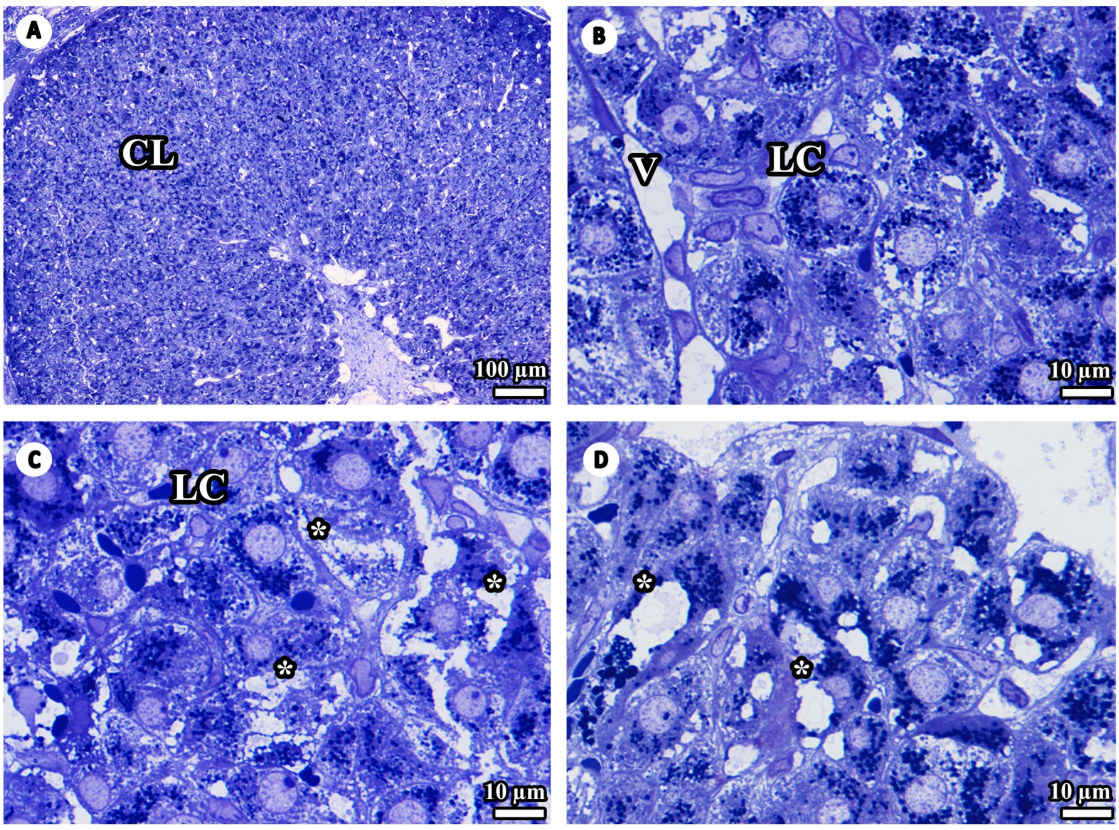


**Şekil 54.** (A, B, C, D) DM grubuna ait ovaryumlarda ovulasyon sonrası gelişen korpus luteumun genel görüntüsü gözlenmektedir. Gerek luteal hücreler, gerekse kapillerlerin bütünlüklerinin korunamadığı ve hücreler arasında mesafelerin arttığı dikkat çekmektedir (*). Lüteal hücrelerin sitoplazmalarının yoğunlaştığı ve hücre çekirdeklerinin küçüldüğü açıkça fark edilmektedir. Korpus luteum (CL), lüteal hücreler (LC), kapiller (V)

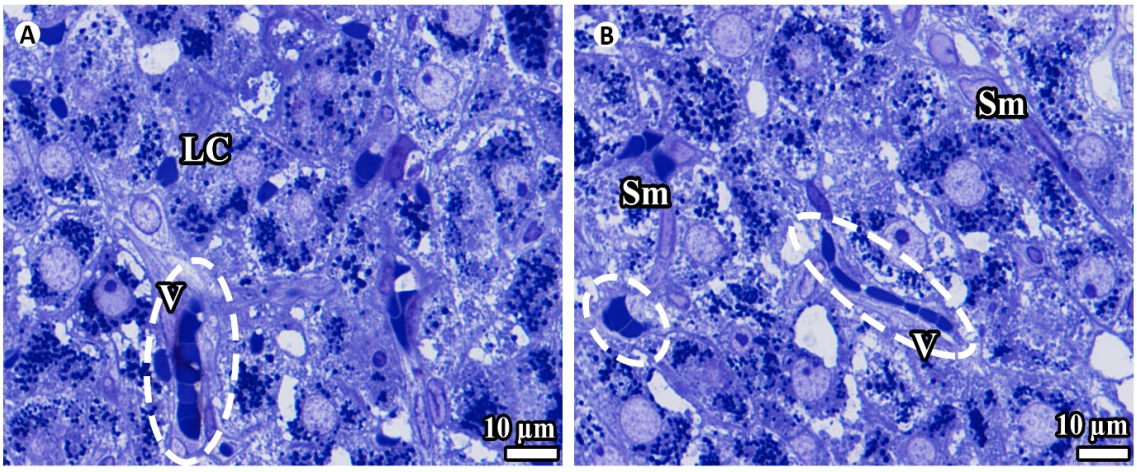


**Şekil 55.** (A, B) DM grubuna ait ovaryumlarda diyabete bağlı olarak hücre bütünlüğü büyük oranda kaybolan lüteal hücrelerin etrafındaki kapillerlerin kan vizkositesinin artışı nedeniyle yoğun

biçimde eritrosit kümeleriyle dolduğu gözlenmektedir (kesik çizgiler). Lüteal hücreler (LC), kapiller (V), düz kas hücresi (Sm)

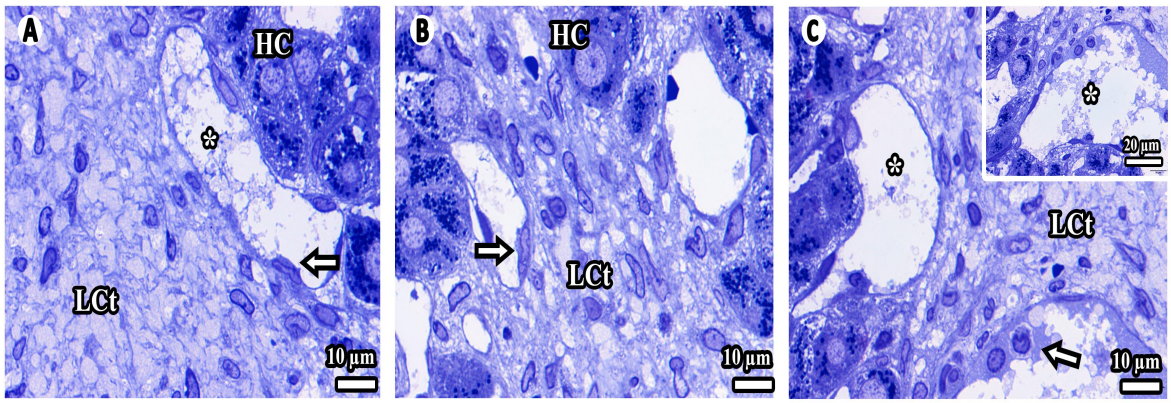


**Şekil 56.** (A, B, C) DM grubuna ait ovaryumun medullası gevşek bağ dokusu özelliğindeki bağ dokusu ile dolu olup yapısında farklı çapta kan damarları bulundurmaktadır. Kan damarlarının iç yüzünü astarlayan endotel hücrelerinin gerek iç yüzü gerekse dış yüzleri düzgün sınırlara sahip değildi. Kan damarlarının lümenlerinde fazla miktarda amorf madde (*) bulunmaktadır. Endoteldeki düzensiz çıkıntılar (ok), hilus hücreleri (HC), gevşek bağ dokusu (LCt)

### DK1 Grubu Ovaryumlarından Elde Edilen Bulgular:

Diabetes mellitus+7 gün sonra Kurkumin (DK1) grubu, histolojik kesitlerinde ovaryumun etrafını çevreleyen örtü epiteli tek katlı kübik hücrelerden oluşmaktaydı. Epitel hücreleri arasında yer yer aralıkların olduğu, sitoplazmalarının ise daha koyu boyandığı gözlendi. Epitelin altındaki tunika albuginea tabakası kolayca fark edilemedi (Şekil 57). Ovaryumun korteksinde bulunan preantral folikülün merkezinde yerleşik primer oosit, belirgin bir zona pellusida ile çevrelenmekteydi. Çekirdek zarı sınırlarının kolayca ayırt edilememesine karşın çekirdekçiğin çok belirgin olduğu gözlendi. Teka folikülü ile çevrili olan granüloza hücreleri, çoğunlukta normal görünümdeyken, lütein hücreleri arasındaki labirent sisteminin genişlediği gözlendi (Şekil 58). Kesitte bulunan antral folikülün antrumunu çevreleyen granüloza hücrelerinin sınırları kolayca ayırt edilememekteydi, aralarında yer yer boşluklar gözlendi, etrafı teka folikülü ile çevriliydi. Granüloza hücrelerinin folikül sıvısına doğru çok sayıda düzensiz, mikrovillus benzeri sitoplazmik uzantılar gönderdikleri dikkat çekti (Şekil 59). Etrafı gevşek bağ dokusuyla çevrili olan atretik folikülün lümenindeki cins hücresi kaybolmuş ve onun bıraktığı boşluk doku sıvısı ile doldurulmuştu (Şekil 60). Ovaryum medullasında gevşek bağ dokusu içerisinde çok sayıda, farklı çapta kan damarlarının

varlığı ve testisteki Leydig hücrelerinin analoğu olarak kabul edilen ve androjen sentezleyen hilus hücreleri dikkat çekti (Şekil 61).

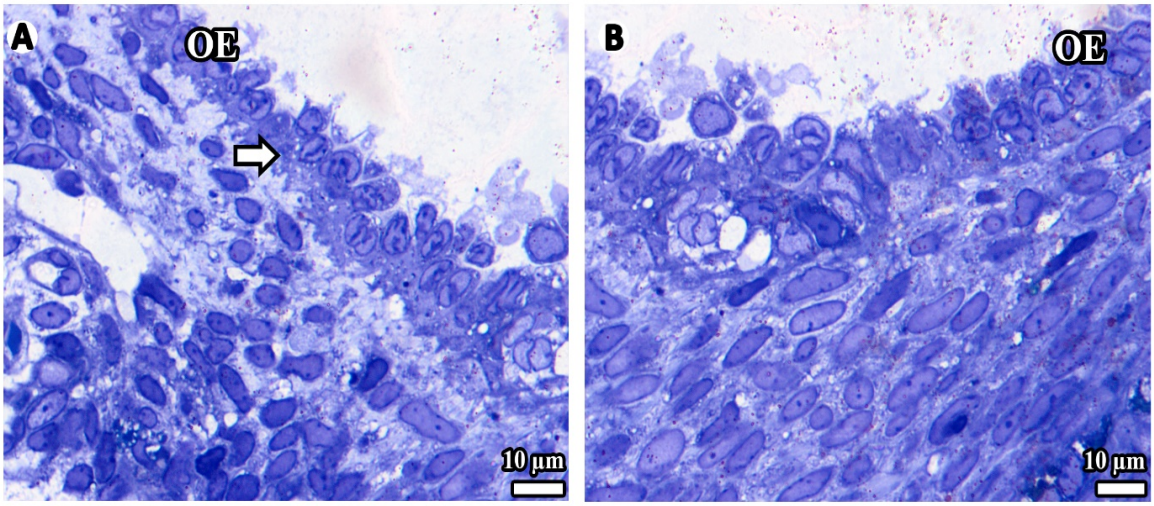


**Şekil 57.** (A, B) DK1 grubuna ait ovaryumun etrafını çevreleyen tek katlı kübik örtü epiteli gözlenmektedir. Örtü epitel hücreleri arasında yer yer boşlukların ve hücre boyutlarının birbirinden farklı olduğu dikkati çekmektedir. Epitel hücrelerinin koyu boyanan sitoplazmaları (ok), ovaryum epiteli (OE)

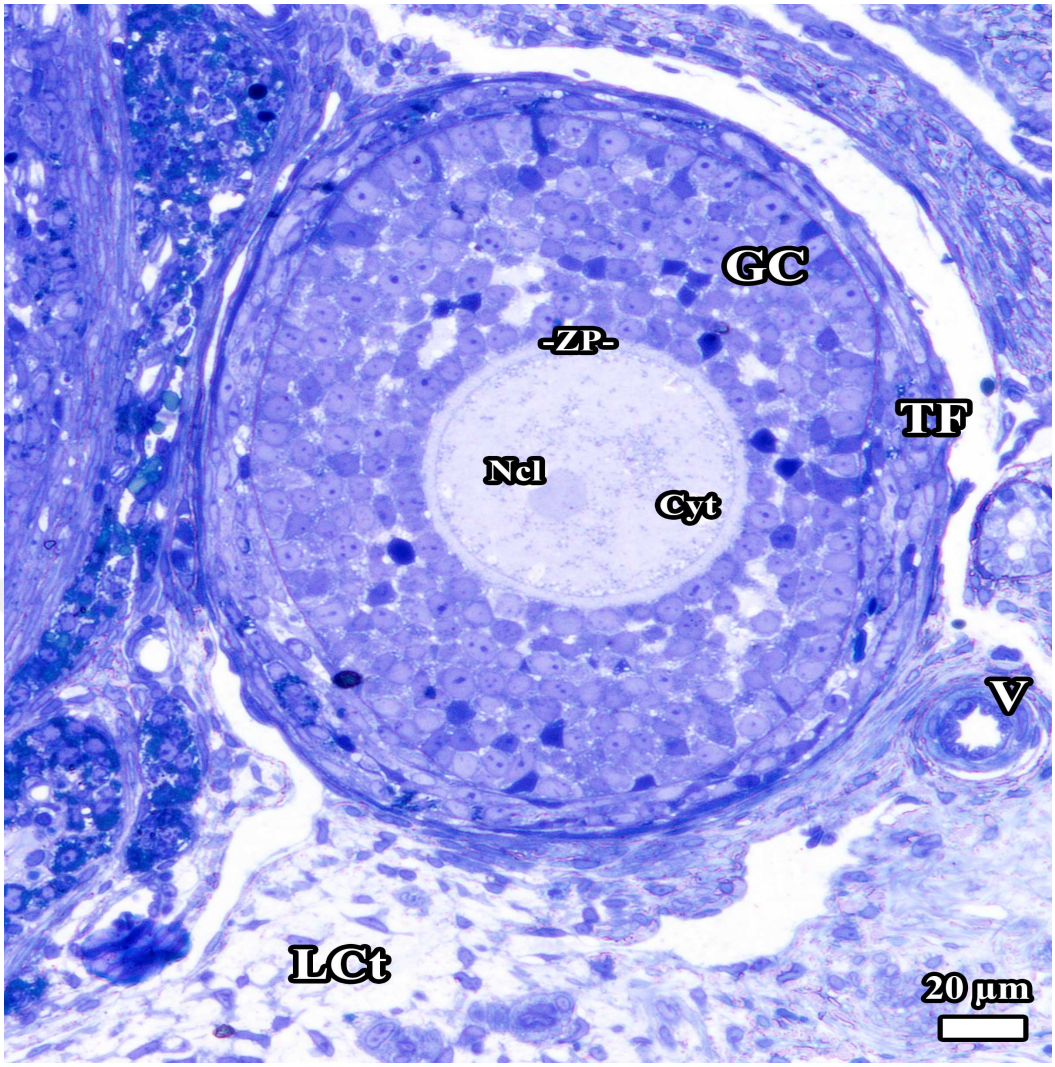


**Şekil 58.** DK1 grubuna ait ovaryumun korteksinde yerleşik bir preantral folikül gözlenmektedir. Folikül yapısının iyi korunduğu, çevre dokulardan kolayca ayırt edilebilen sınırlara sahiptir. Granüloza hücreleri arasında yer yer küçük boşlukların oluştuğu ve bazı hücrelerin yoğunlaşarak apoptoza gittikleri fark edilmektedir. Teka eksterna tabakasındaki kollajen liflerin yoğun boyandığı gözlendi. Çekirdekçik (Ncl), granüloza hücreleri (GC), kan damarları (V), gevşek bağ doku (LCt), zona pellusida (ZP)

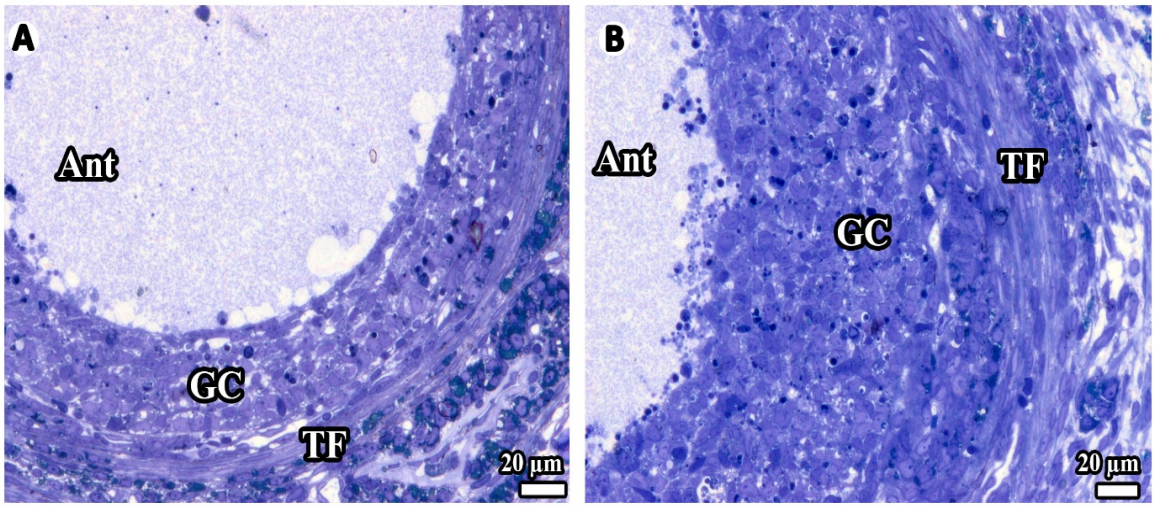


**Şekil 59.** (A, B) DK1 grubuna ait ovaryumlarda folikül antrumunu çevreleyen granüloza hücrelerinin sınırları kolayca ayırt edilememekte, aralarında yer yer boşluklar gözlenmekte, etrafı teka folikülü ile çevrelenmektedir. Antrum (Ant), granüloza hücreleri (GC), teka folikülü (TF)

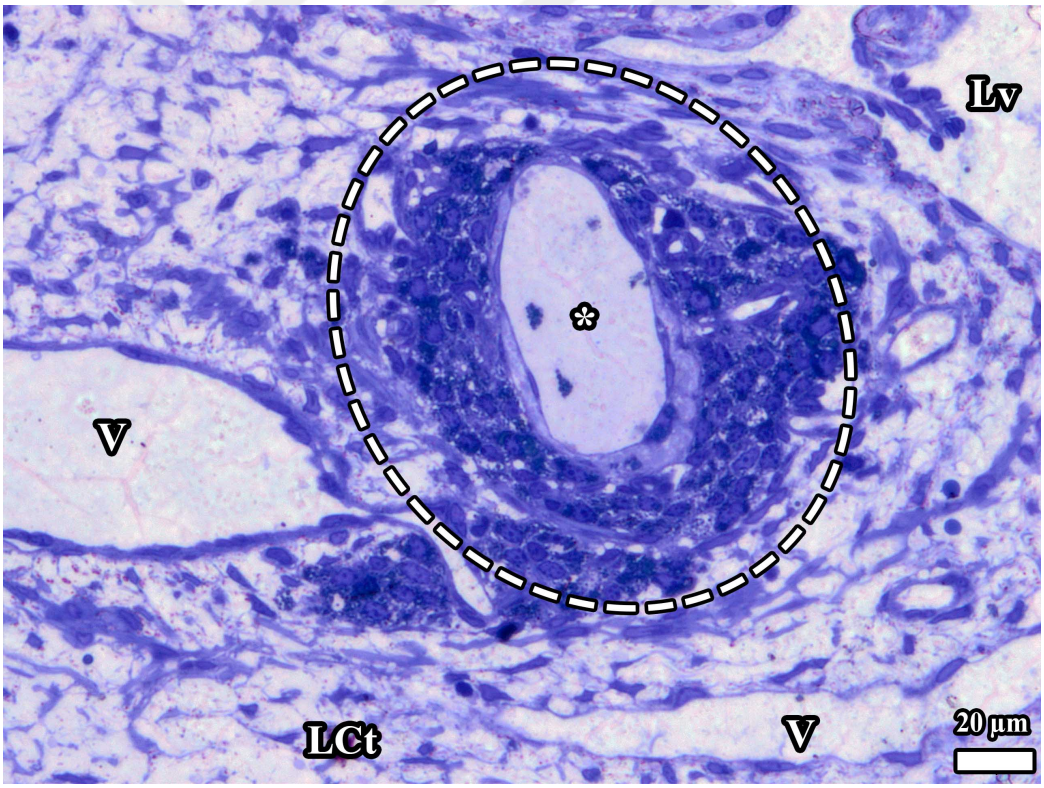


**Şekil 60.** DK1 grubuna ait ovaryum medullasına yakın yerleşim gösteren, etrafı gevşek bağ dokusuyla çevrili olan bir atretik folikül gözlenmektedir. Kaybolan dişi cins hücresinin bıraktığı yer doku sıvısı ile dolu olan bir boşluk (*) şeklinde gözükmektedir. Kan damarlarının iç ve dış sınırları düzgün olmayıp lümenlerinde amorf madde fark edilmektedir. Kan damarları (V), lenf damarları (Lv), gevşek bağ doku (LCt)

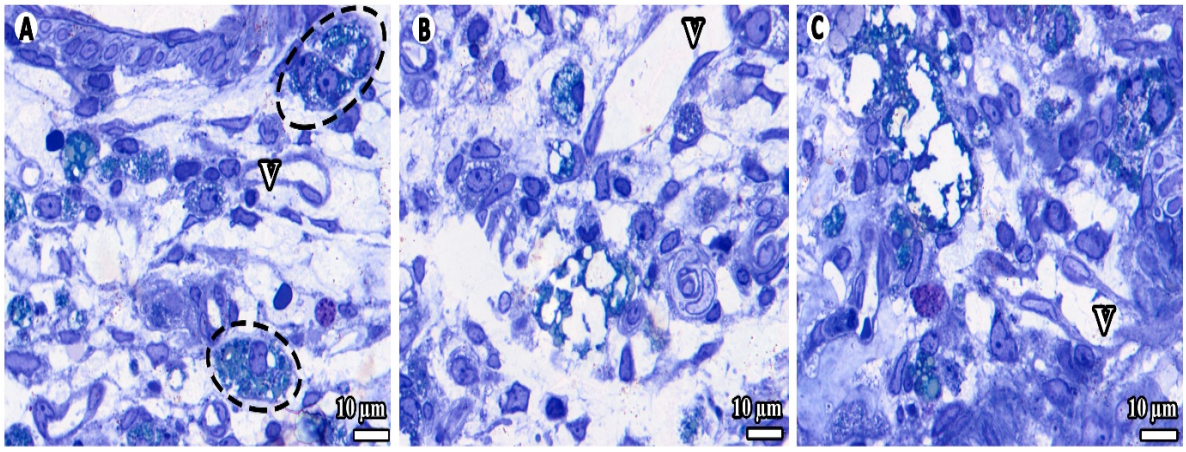


**Şekil 61.** (A, B, C) DK1 grubuna ait ovaryum medullası gözlenmektedir. Gevşek bağ dokusu içerisinde çok sayıda farklı tipte hücre gözlenmektedir. Kesik çizgiler (hilus hücreleri), farklı çaptaki kan damarları (V)

**DK2 Grubu Ovaryumlarından Elde Edilen Bulgular:**

Diabetes mellitus+21 gün sonra Kurkumin (DK2) grubu ovaryumlarına ait genel görüntü incelendiğinde korteks ve medulla ayrımı kolayca yapılabilmekte ve medulladaki bağ dokusu ve kan damarlarının iyi bir biçimde korunduğu fark edilmekteydi (Şekil 62). Ovaryumun etrafını çevreleyen tek katlı kübik örtü epiteli hücreleri arasında yer yer boşlukların olduğu, sitoplazmalarının daha koyu boyandığı dikkati çekmekteydi. Epitelin altındaki tunika albuginea tabakası ise çok iyi fark edilemedi (Şekil 63). Kortekste yer alan primer foliküllerde, yoğun boyanan oosit sitoplazması içerisinde ökromatik özellikte çekirdeklerin varlığı dikkat çekmekteydi. Folikül hücreleri ise açık boyanan sitoplazma ve çekirdeğe sahiplerdi. Folikül etrafındaki bağ dokusu elemanlarının organizasyonu ise folikülün gelişmine katkı sağlayacak yapıdaydı (Şekil 64). Preantral foliküllerin etrafında belirgin bir yapıdaki teka folikülü ve granüloza hücreleri arasında bazal membran gözlendi. Teka folikülünün interna ve eksterna tabakaları iyi bir biçimde korunmuştu. Eksterna tabakasındaki kollajen lif yoğunluğu buranın koyu boyanmasına, interna tabakası ise kapiller ağının zengin olması nedeniyle açık boyanmasına neden olmuştur. Fonksiyonları gereği olarak hızlı bir mitoz bölünme sürecinde olan granüloza hücrelerinin küçük boyutlu, çekirdeklerinin hücre içerisini dolduracak kadar büyüklükte oldukları fark edildi. Primer oosit ile granüloza hücreleri arasında belirgin bir zona pellusidanın varlığı dikkat çekti (Şekil 65). Ovaryum korteksinde gözlenen bir antral folikülün etrafındaki teka

folikülünün iyi geliştiği gözlendi. Granüloza hücreleri arasında oluşan boşluklar birleşerek büyük bir antrum oluşturmaktaydı. Bu folikül tipinde de primer oositin belirgin bir zona pellusida ve korona radiata ile çevrelendiği gözlendi. Oosit hücre zarının sitoplazmik yüzeyinde çok sayıda granüler yapılar bulunmaktaydı. Teka folikülü ile granüloza hücrelerini birbirlerinden ayıran glassy membran kolaylıkla ayırt edildi. Korona radiata hücreleri arasındaki aralıklar dikkat çekmekteydi (Şekil 66). Ovaryum yüzeyine yakın yerleşim gösteren korteksteki Graafian folikülü incelendiğinde, antrumunun tek bir boşluk halinde olduğu, oosit ve etrafındaki hücre topluluğunun kümülüs ooforus biçimindeki organizasyonu ayırt edilmekteydi (Şekil 67). Korpus luteum hücreleri, kan damarları ve hücreler arasındaki aralıklar normal görünümdeydi. Sitoplazma içeriklerinin iyi korunduğu, çoğu kapillerler normal yapıda iken bazılarının lümeninde ise eritrosit kümelenmesinin varlığı dikkat çekti (Şekil 68). Preantral foliküle ait görüntülerde teka folikülü ve granüloza hücreleri arasındaki ilişki incelendiğinde, granüloza hücrelerinin glassy membran ile teka folikülünden ayrıldığı gözlendi. Teka folikülü etrafında, içerisinde çok sayıda lipit damlacığı bulunduran endokrin özellikte olduğu düşünülen hücreler bulunmaktaydı. Antral foliküle ait görüntülerde granüloza hücre tabakasıyla teka folikülü arasındaki ilişki incelendiğinde, teka internadaki kapillerlerin gelişmiş olduğu, granüloza hücre tabakasında çok sayıda apoptotik hücre ve hücre parçacıklarının varlığı dikkat çekti (Şekil 69). Atretik foliküllerin yapısı incelendiğinde, merkezindeki cins hücresinin kaybı fark edildi, folikülün dejenerasyonunun cins hücresi ölümüyle başladığını düşünmekteyiz. Atreziye giden folikülün etrafındaki teka eksternada kollajen liflerin yoğunlaştığı ve granüloza hücre tabakasında çok sayıda apoptotik hücrelerin varlığı gözlendi. Bu foliküldeki hücrelerin çoğunun sınırları belirgin değildi, hücreler arasında çok sayıda farklı boyutta boşluklar fark edildi. Atretik foliküllerde granüloza hücrelerinden hemen sonra gelen glassy membran belirsiz hale gelmiş, teka folikülü tabakası normal yapısını kaybetmişti (Şekil 70). Ovaryum medullasında gevşek bağ dokusu ve zengin kan damarları görülmekteydi. Medullada kan damarlarına ilaveten çok sayıda lenf damarının bulunduğu ve bunların bazılarında ise kapakçıkların olduğu görüldü (Şekil 71). Medullada bulunan geniş ve dar çaplı damarlarda eritrositlerin damar iç yüzüne yakın veya temasta oldukları fark edildi (Şekil 72).

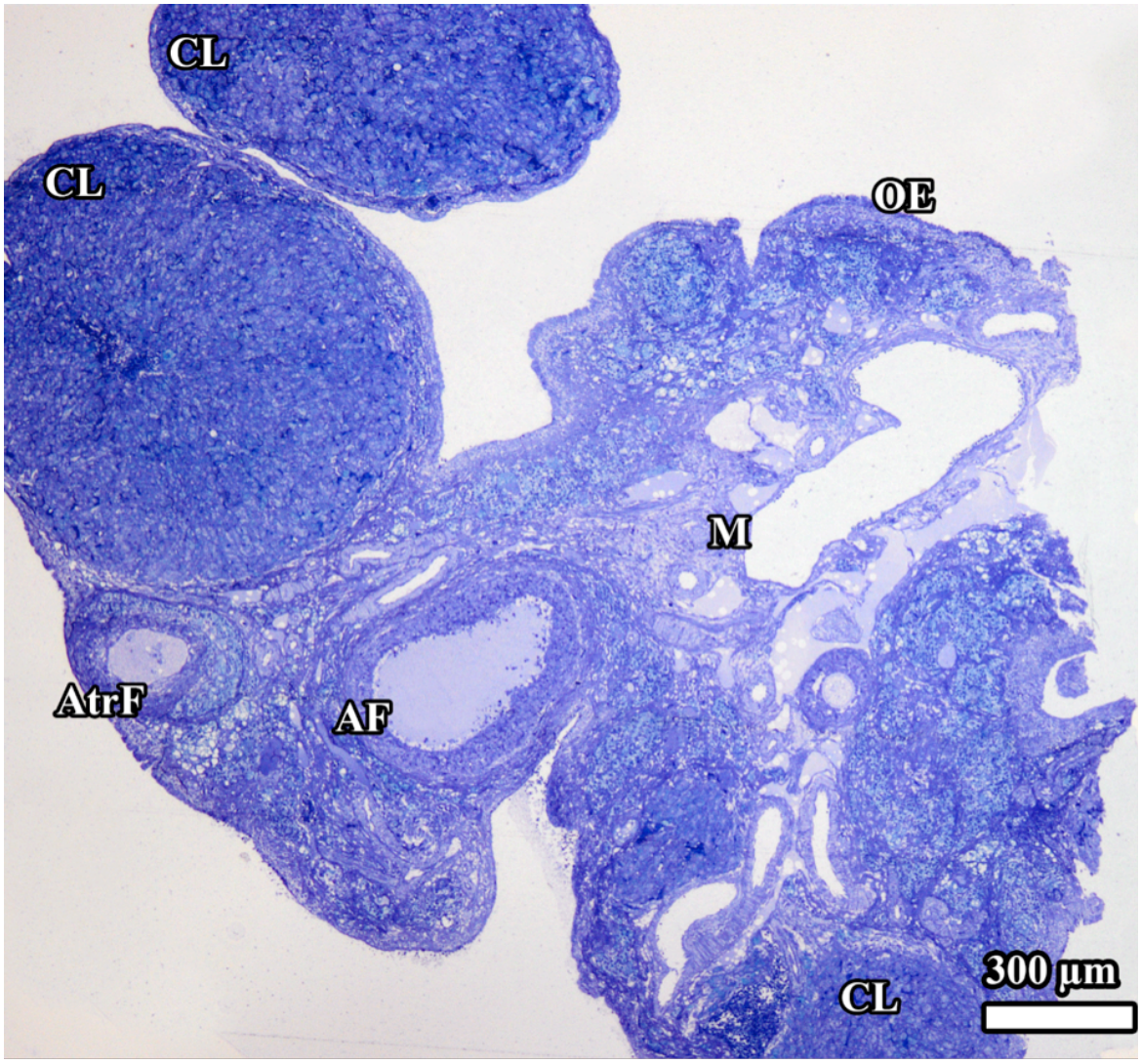


**Şekil 62.** DK2 grubuna ait ovaryumun genel görüntüsü. Ovaryumdaki tüm yapıların iyi korunduğu, ilgili yapıların birbirinden kolayca ayırt edilebilecek sınırlara sahip olduğu gözlenmektedir. Antral folikül (AF), atretik folikül (AtrF), korpus luteum (CL), medulla (M), ovaryum epiteli (OE)

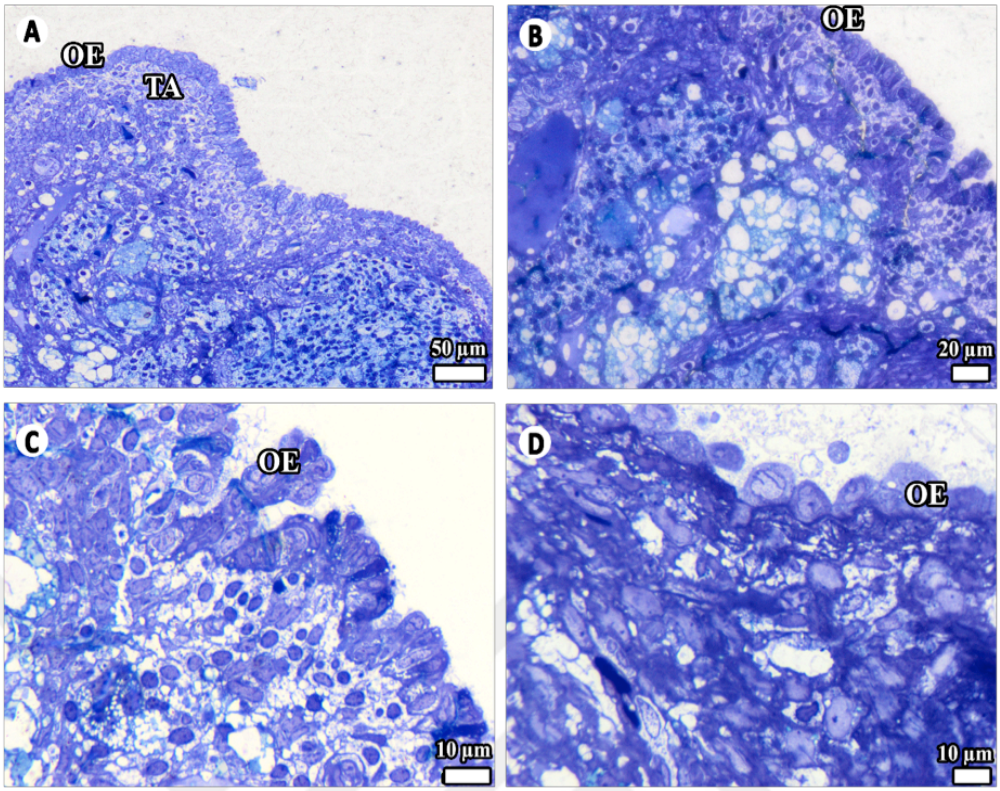


**Şekil 63.** (A, B, C, D) DK2 grubuna ait ovaryumun etrafını çevreleyen tek katlı kübik örtü epiteli gözlenmektedir. Epitel hücreleri arasında yer yer aralıkların olduğu, sitoplazmalarının daha koyu boyandığı dikkati çekmektedir. Epitelin altındaki tunika albuginea tabakasının gelişmiş olduğu görülmektedir. Ovaryum epiteli (OE), tunika albuginea (TA)

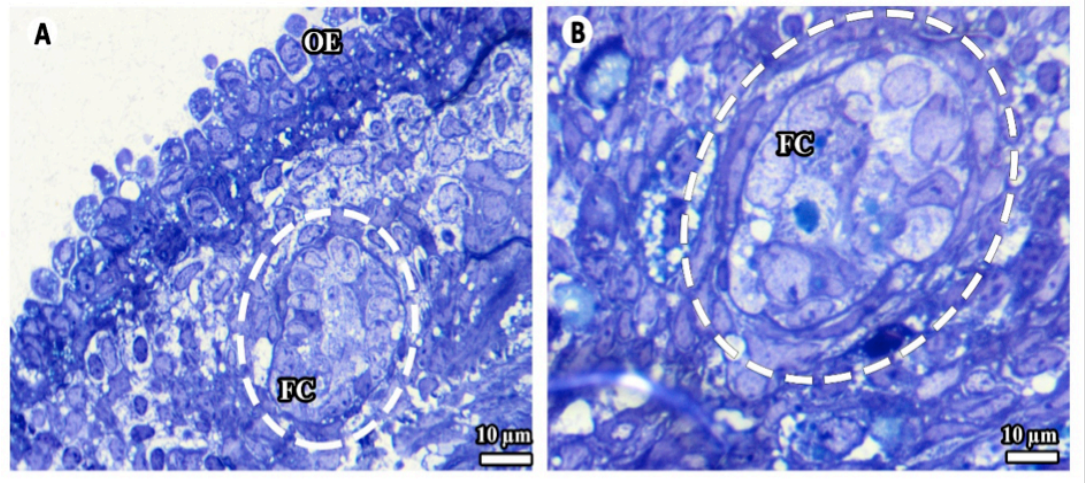


**Şekil 64.** (A, B) DK2 grubuna ait ovaryum epitelinin hemen altında bir primer folikül gözlenmektedir. Foliküldeki oosit gözlenmezken onun etrafını çevreleyen granüloza hücreleri görülmektedir (folikülün sahip olduğu primer oositten kesit geçmemiştir). Folikül hücreleri (FC), ovaryum epiteli (OE)

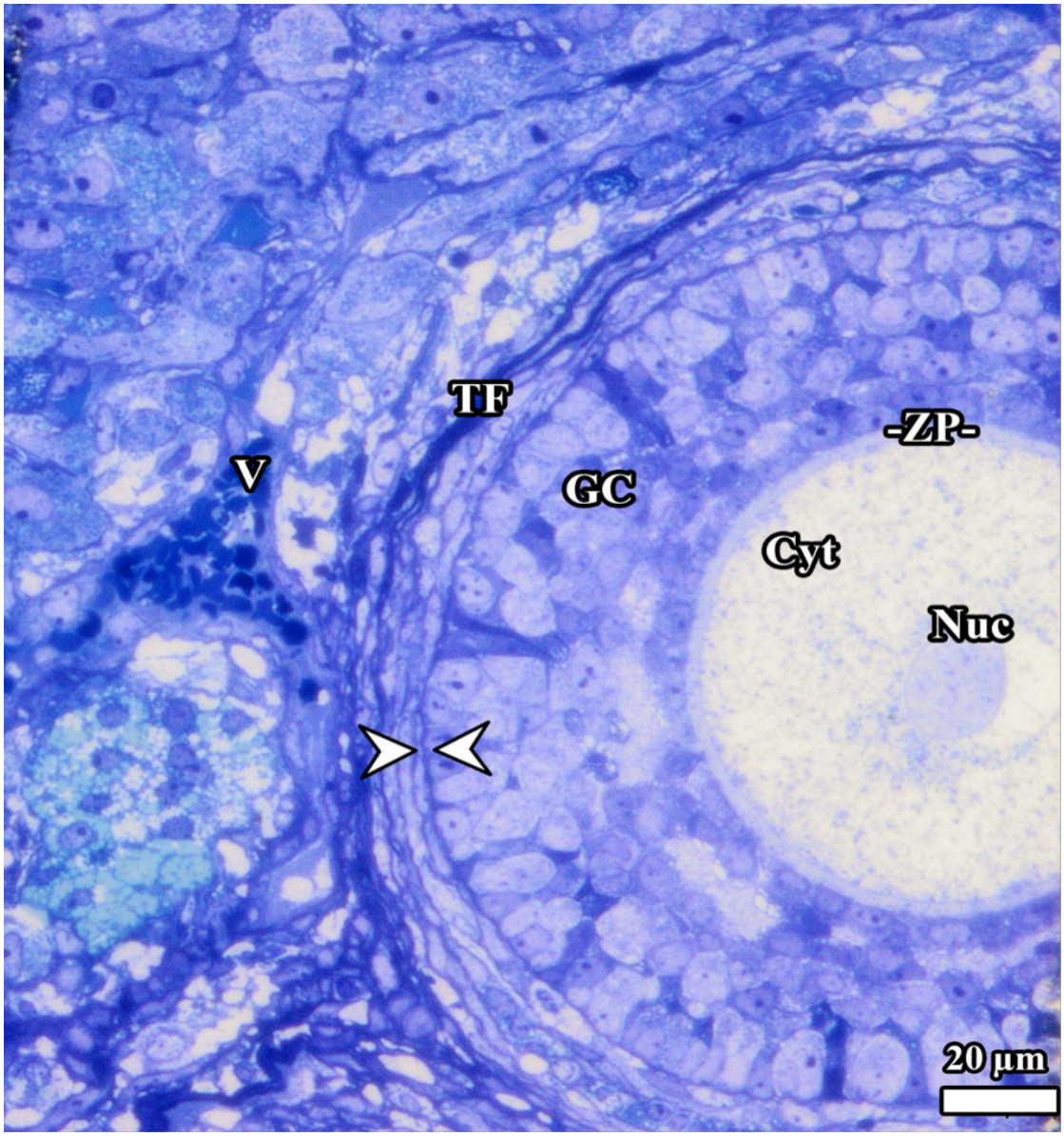


**Şekil 65.** DK2 grubuna ait ovaryumda bir preantral folikül görülmektedir. Folikülün teka eksternasının etrafında belirgin bir bağ dokusu bulunmakta, ayrıca granüloza hücre tabakasının en dışında ise belirgin bir glassy membran (bazal membran) gözlenmektedir. Bazal membran (karşılıklı ok başı), kan damarı (V), teka folikülü (TF), granüloza hücreleri, (GC), zona pellusida (ZP), oosit sitoplazması (Cyt), oosit çekirdeği (Nuc)

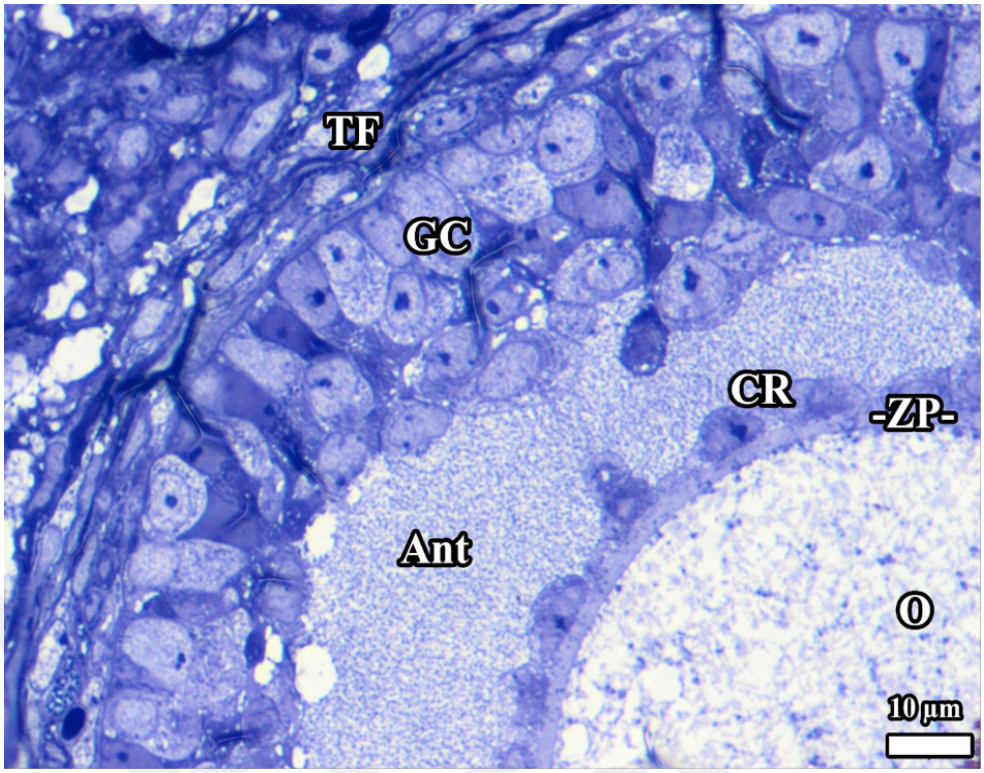


**Şekil 66.** DK2 grubuna ait ovaryumda antral folikül gözlenmektedir. Alçak kübik biçimli korona radiata hücrelerinin aralıklı yerleşimleri dikkat çekmektedir. Zona pellusidanın normal kalınlıkta olduğu, ayrıca granüloza hücrelerinin sınırlarının kolayca ayırt edilebildiği görülmektedir. Teka folikülü (TF), granüloza hücreleri (GC), antrum (Ant), korona radiata (CR), zona pellusida (ZP), oosit (O)

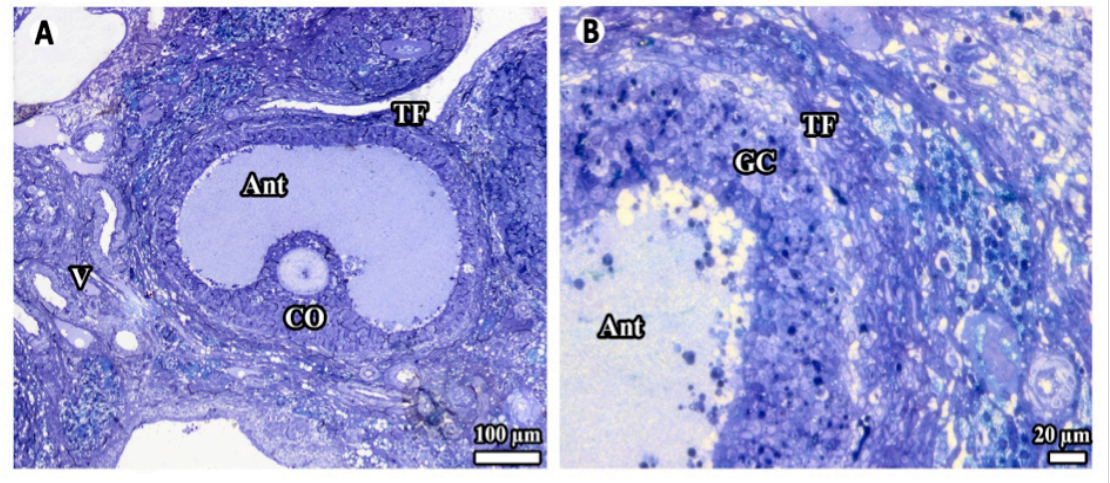


**Şekil 67.** (A, B) DK2 grubuna ait ovaryum yüzeyine yakın yerleşmiş bir Graafian folikülü gözlenmektedir. Büyük bir antruma sahip olan folikül, kümülüs ooforusunun normal yapıda olduğu fark edilmektedir. Kan damarı (V), teka folikülü (TF), granüloza hücreleri (GC), antrum (Ant), kümülüs ooforus (CO)

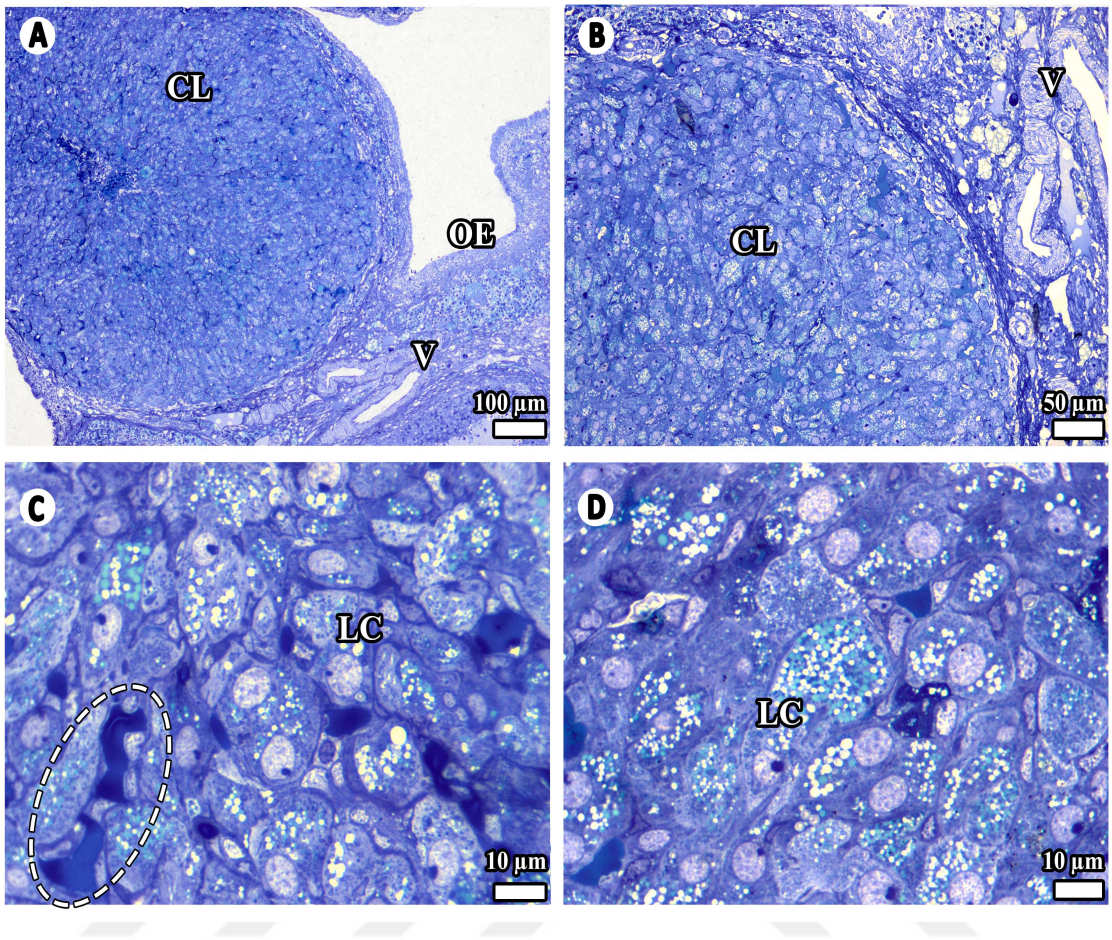


**Şekil 68.** (A, B, C, D) DK2 grubuna ait ovaryumda korpus luteum görülmektedir. Korpus luteum hücreleri, kan damarları ve hücreler arasındaki aralıkların normal görünümde olduğu fark edildi. Kapiller lümenlerinde yer yer kan hücrelerinin kümelendiği gözlendi (kesik çizgiler). Korpus luteum (CL), luteal hücreler (LC), kan damarı (V), ovaryum epiteli (OE)

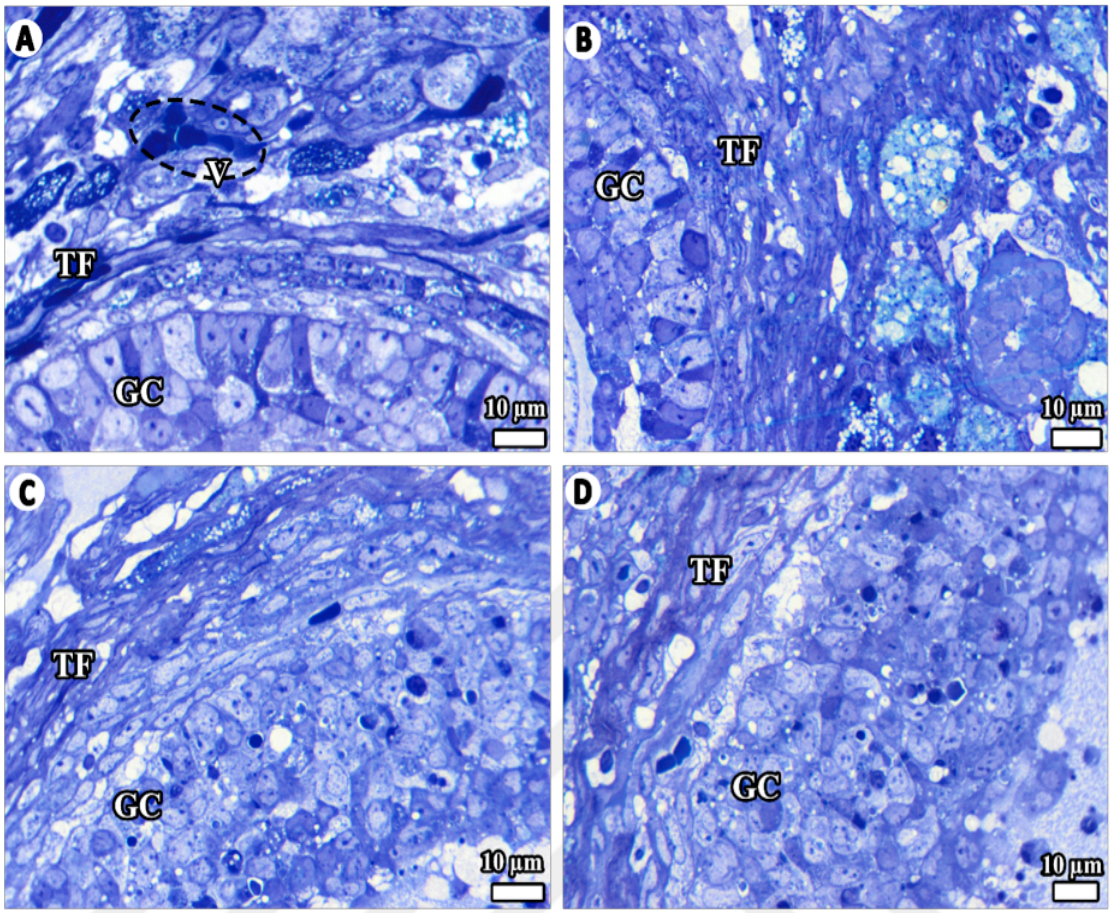


**Şekil 69.** DK2 grubuna ait ovaryumda teka folikülü ve granüloza hücreleri arasındaki ilişki gözlenmektedir. Granüloza hücrelerinin glassy membran ile teka folikülünden ayrıldığı fark edilmektedir (A, B). Görüntünün sağ tarafında içerisinde çok sayıda lipit damlacığı bulunduran endokrin özellikte olduğunu düşündüğümüz hücreler teka folikülü etrafında bulunmaktadır (B). Teka internadaki kapillerlerin gelişmiş olduğu, granüloza hücre tabakasında çok sayıda apoptotik hücre ve hücre parçacıklarının varlığı dikkat çekmektedir (C, D). Teka folikülü (TF), granüloza hücreleri (GC), kan damarı (V)

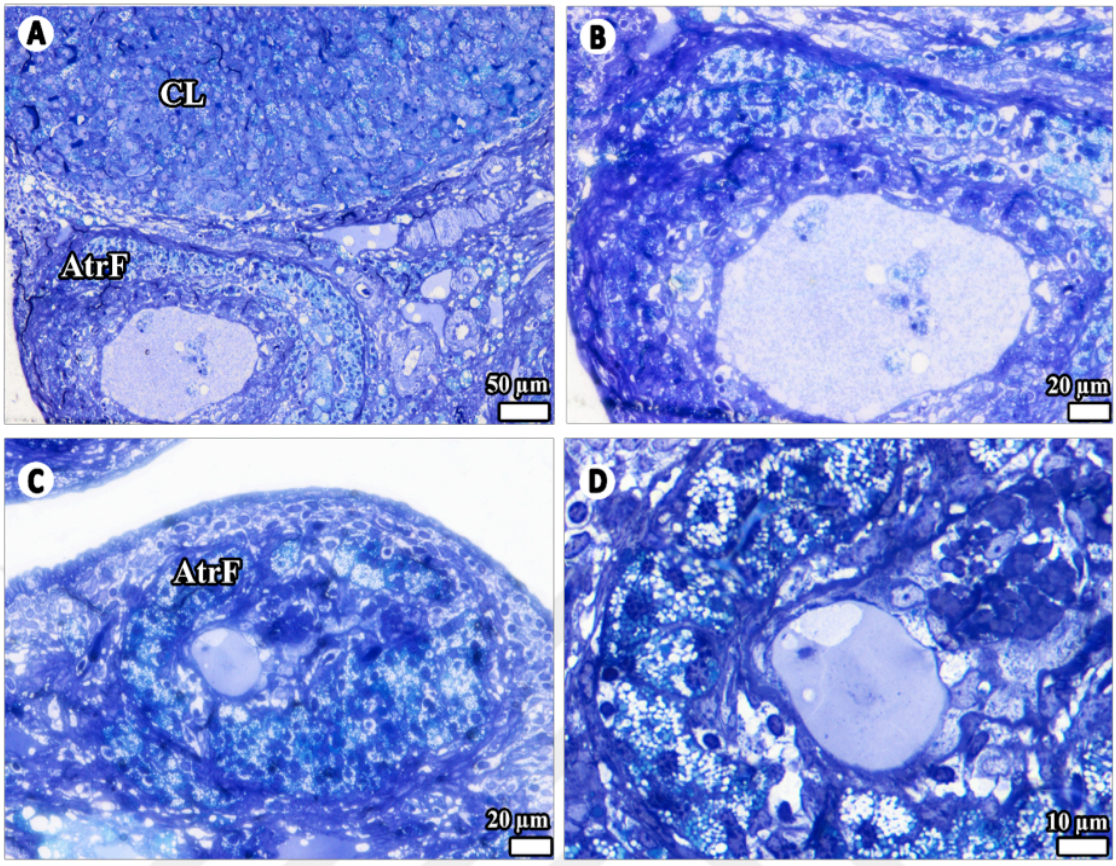


**Şekil 70.** (A, B, C, D) DK2 grubuna ait ovaryumda gelişimin farklı dönemlerine ait atretik foliküller gözlenmektedir. Korpus luteum (CL), atretik folikül (AtrF)

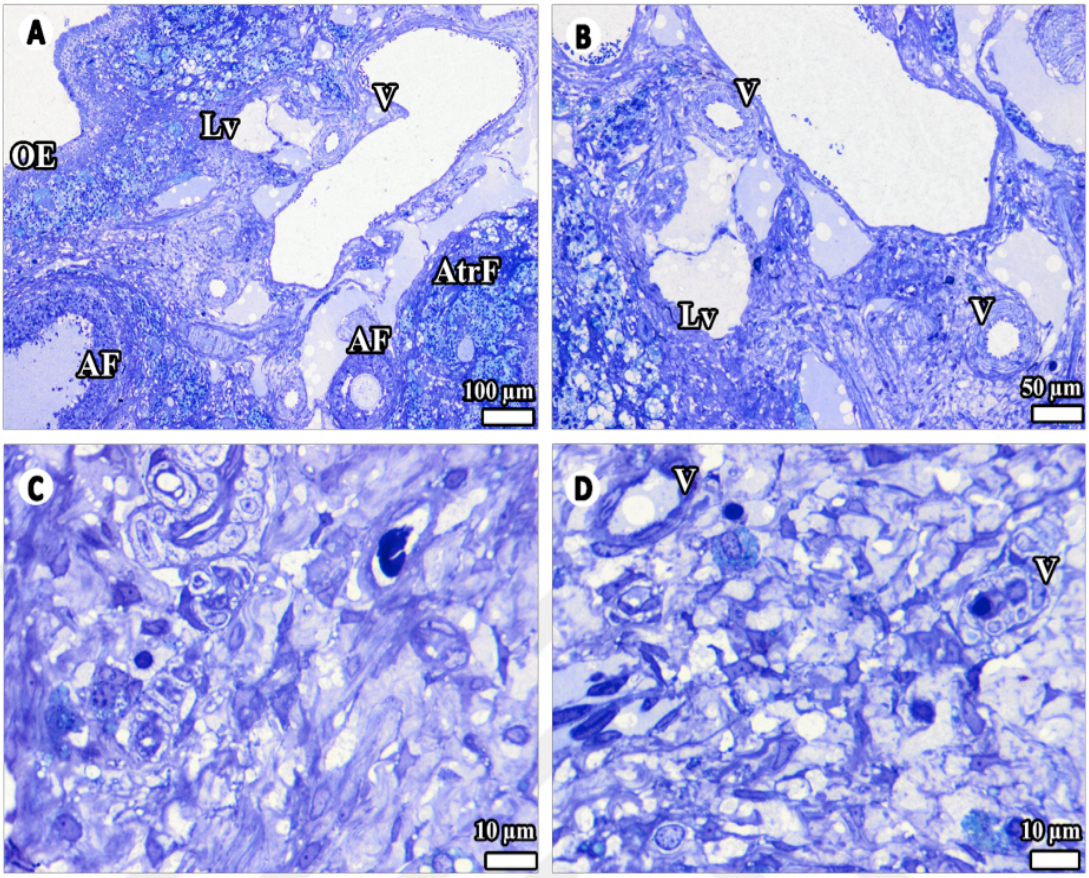


**Şekil 71.** (A, B, C, D) DK2 grubuna ait ovaryumda gevşek bağ dokusu ve zengin kan damarlarına sahip ovaryum medullası gözlenmektedir. Antral folikül (AF), atretik folikül (AtrF), kan damarları (V), ovaryum epiteli (OE), lenf damarları (Lv)

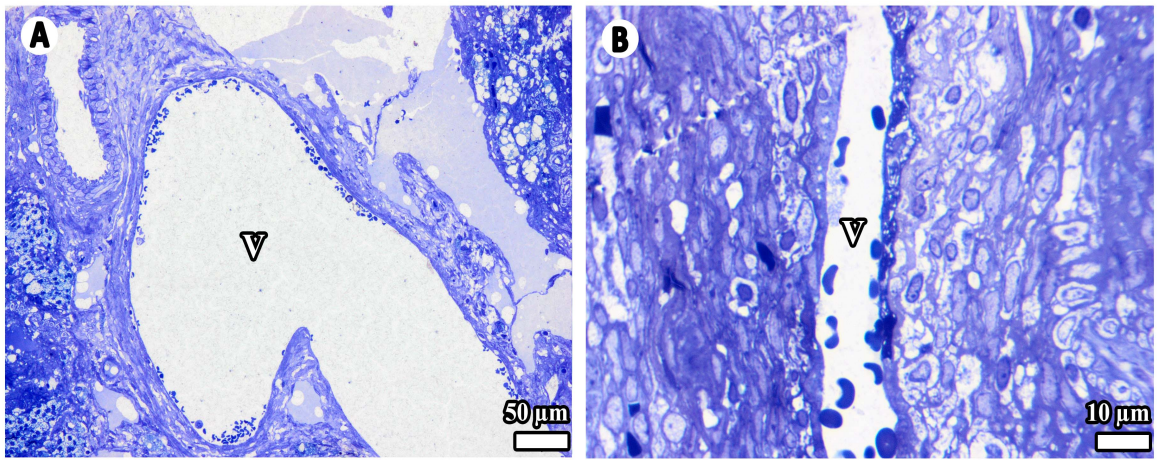


**Şekil 72.** (A, B) DK2 grubuna ait ovaryum medullasında bulunan geniş ve dar çaplı damarlar gözlenmektedir. Her iki damarda da eritrositlerin damar iç yüzüne yakın veya yapıştıkları fark edilmektedir. Kan damarları (V)

**DK3 Grubu Ovaryumlarından Elde Edilen Bulgular:**

Diabetes mellitus+Eş zamanlı kurkumin (DK3) grubu ovaryumlarına ait kesitler incelendiğinde; ovaryum yüzeyini çevreleyen tek katlı kübik örtü epitel hücrelerinin normal görünümlü oldukları ayrıca apikal yüzlerinde mikrovillus benzeri çıkıntıların olmadığı gözlendi. Medullar alanda çok sayıda hilus hücresi ve normal görünümlü kan damarı bulunmaktaydı (Şekil 73). Epitelin altındaki tunika albugineadan sonra gelen alanda primordiyal folikül ve atretik foliküllere ait yapılar fark edildi. İyi korunmuş antral foliküllerin granüloza hücreleri ve teka folikülü normal yapıdaydı. Ovaryumda yer yer atretik foliküllere rastlandı, bu foliküllerde dejenere olan cins hücrelerinin bulunduğu yerler boşluklar olarak gözlendi. Bu boşlukların etrafı ise tek katlı yassı hücrelerle çevrelenmişti (Şekil 74). Ovaryum korteksinde gelişimin farklı aşamalarında olan foliküller fark edildi. Tek katlı kübik/yer yer yassı biçimli folikül hücreleriyle çevrili olan primer foliküller gözlendi. Çekirdek sınırları belirgin olan primer oositin sitoplazmasında ne anlama geldiği bilinemeyen boşluklar dikkat çekmekteydi. Kesitte yer alan çekirdeği belirgin olan primordiyal foliküllerin de sitoplazmasında benzer şekilde boşluklar gözlendi. Foliküllerin etrafında fibroblast benzeri mekik biçimli çekirdeğe sahip olan hücrelerin yoğunluk gösterdiği dikkat çekti (Şekil 75, 76). Antral foliküllerde, granüloza hücrelerinin etrafını belirgin bir biçimde çevreleyen teka folikülü ayırt edilmekteydi. Folikül hücreleri arasında yoğun boyanmış apoptozise giden hücreler fark edildi. Teka folikülü tabakasındaki kapillerlerin lümeninde kan akışkanlığının azalmasına bağlı olarak eritrositlerin kümelendiği dikkat çekmekteydi (Şekil 77, 78). Graafian foliküle ait histolojik görüntülerde, oositin etrafını çevreleyen korona radiata ve zona pellusida belirginken, oosit çekirdek zarının görülmediği buna karşın çekirdekçiğin belirgin olduğu fark edildi. Oosit sitoplazmasında ne anlama geldiğini bilmediğimiz çok sayıda boşluklar gözlendi (Şekil 79). Korpus luteumun yapısındaki hücrelerin, kan damarlarının ve hücreler arasındaki aralıkların iyi korunduğu fark edildi. Lütein hücrelerinin sitoplazmaları ve çekirdekleri normal görünüme sahipti. Kapiller lümeninde eritrosit kümelenmesi gözlendi (Şekil 80). Ovaryum medullası, normal görünümdeki gevşek bağ dokusu ve zengin kan damarları ile doluydu. Kan damarlarının iç yüzeyini astarlayan endotel hücrelerinin lümene bakan yüzeylerinde çok sayıda düzensiz sitoplazmik uzantıların varlığı dikkat çekti (Şekil 81).

Medulladaki kan damarlarına ilaveten, kapakçık bulunduran çok sayıdaki lenf damarlarının varlığı dikkat çekmekteydi (Şekil 82).

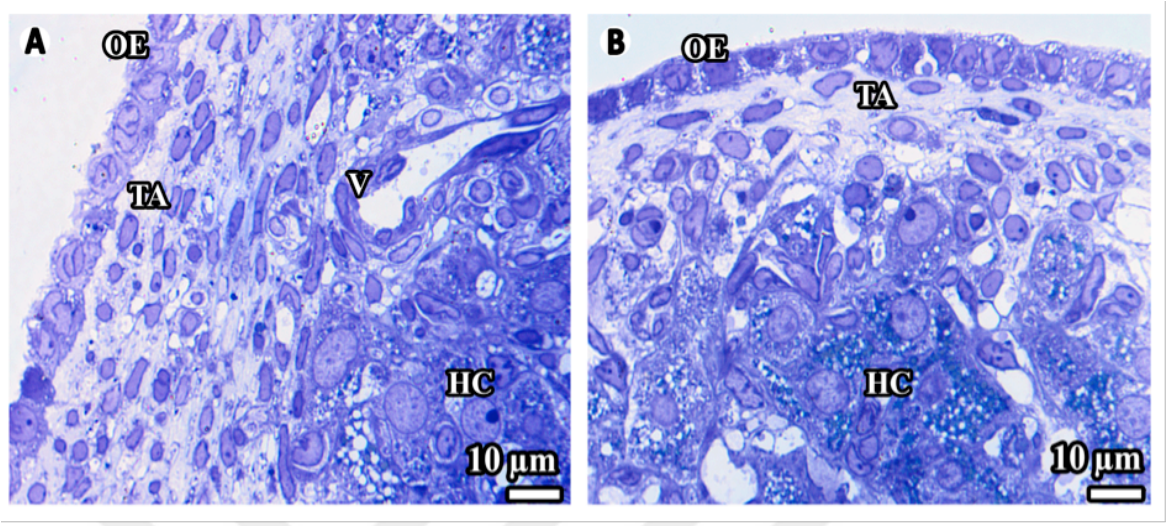


**Şekil 73.** (A, B) DK3 grubu ovaryumlarının yüzeyini çevreleyen tek katlı kübik örtü epiteli ve altındaki tunika albuginea gözlenmektedir. Bağ dokusu içerisinde çok sayıda hilus hücrelerinin varlığı dikkat çekmekteydi. Ovaryum epiteli (OE), kan damarı (V), hilus hücreleri (HC), tunika albuginea (TA)

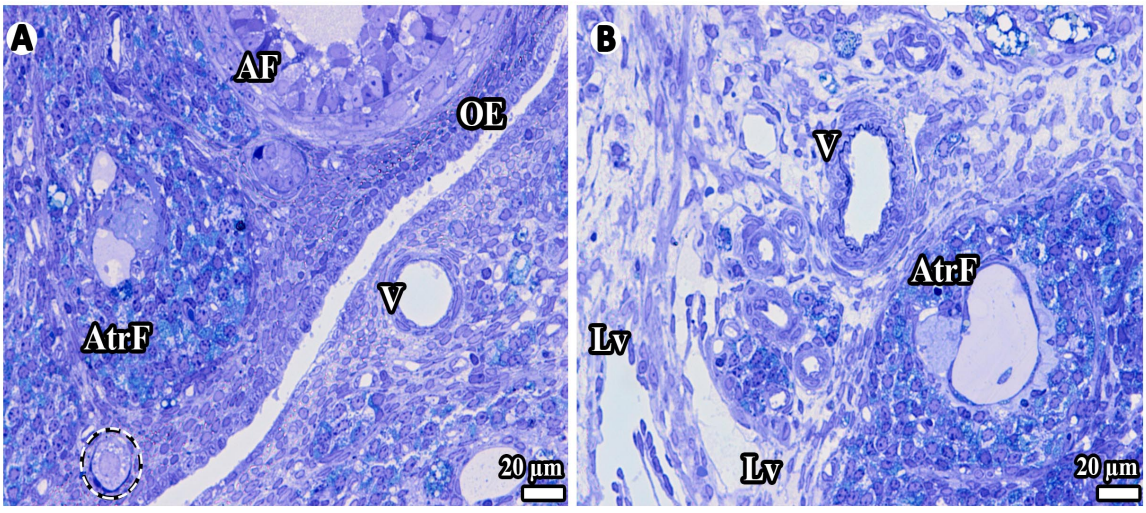


**Şekil 74.** (A) DK3 grubu ovaryumlarının yüzeyinin tek katlı kübik örtü epiteli ile çevrelendiği, kortekste antral folikül, primer folikül ve atretik folikül gözlenmektedir. (B) Kan damarlarının iyi korunduğu, lenf kapillerlerinin lümenlerinin açık olduğu, atreziye giden bir folikül gözlenmektedir. Atretik folikül (AtrF), ovaryum epiteli (OE), antral folikül (AF), kan damarları (V), lenf damarları (Lv)

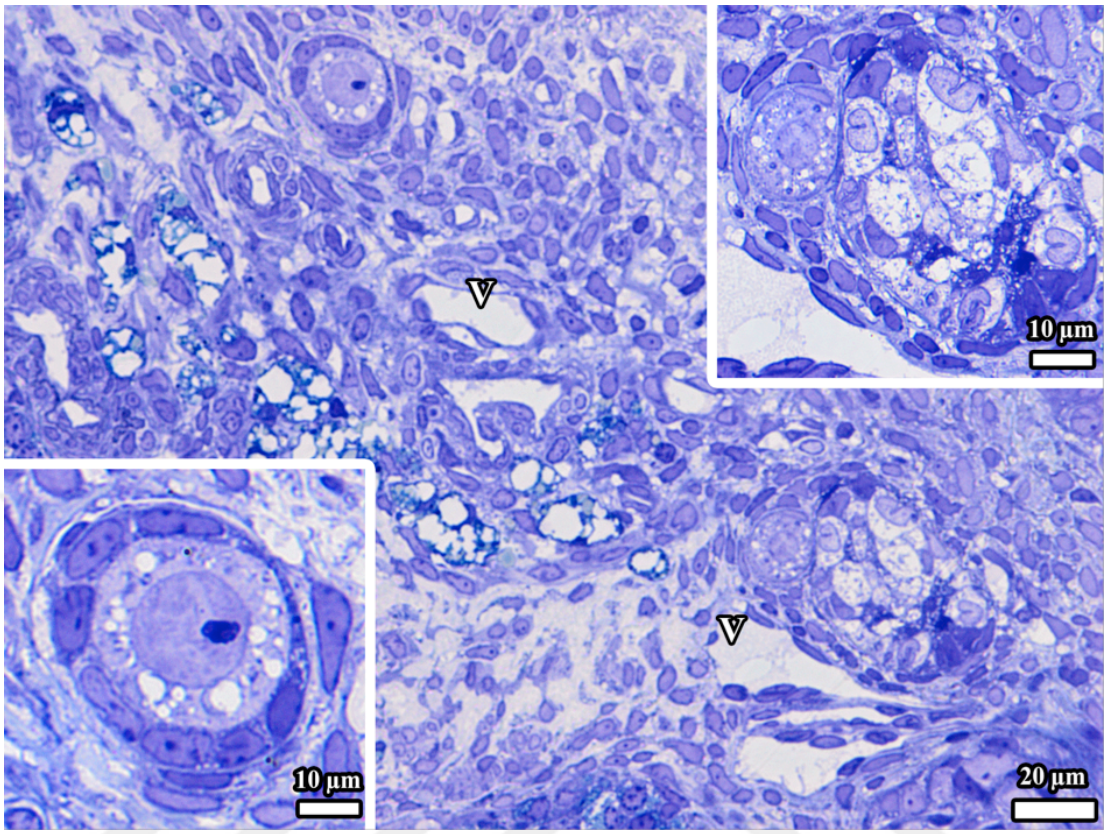


**Şekil 75.** DK3 grubuna ait ovaryumun korteksinde gelişimin farklı aşamalarındaki foliküller ayırt edilmektedir. Bağ dokusunun ve kan damarlarının iyi korunduğu gözlenmektedir. Primer folikül (sol-alttaki karede), primordiyal folikül (sağ-üstteki karede), Kan damarları (V)

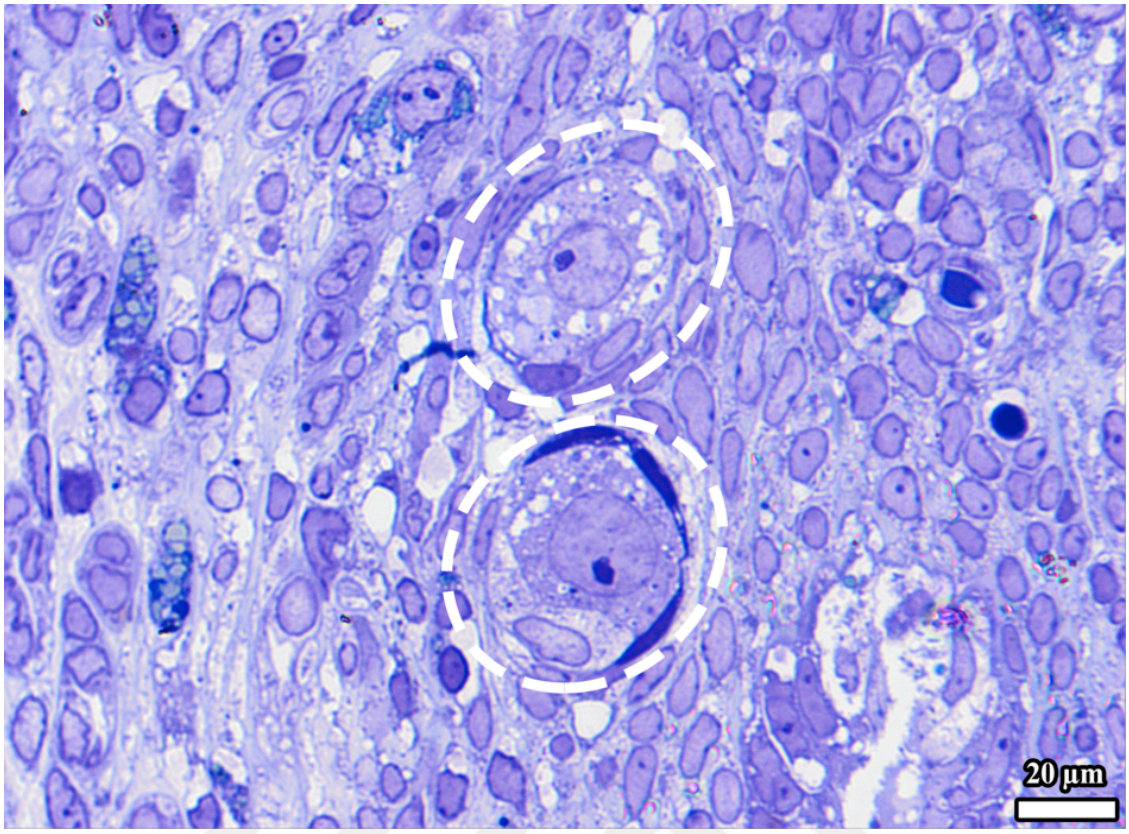


**Şekil 76.** DK3 grubuna ait ovaryumun korteksinde tek katlı folikül hücreleri tarafından çevrili iki primordiyal folikül gözlenmektedir. Bağ dokusu elemanlarının normal yapıda olduğu fark edildi

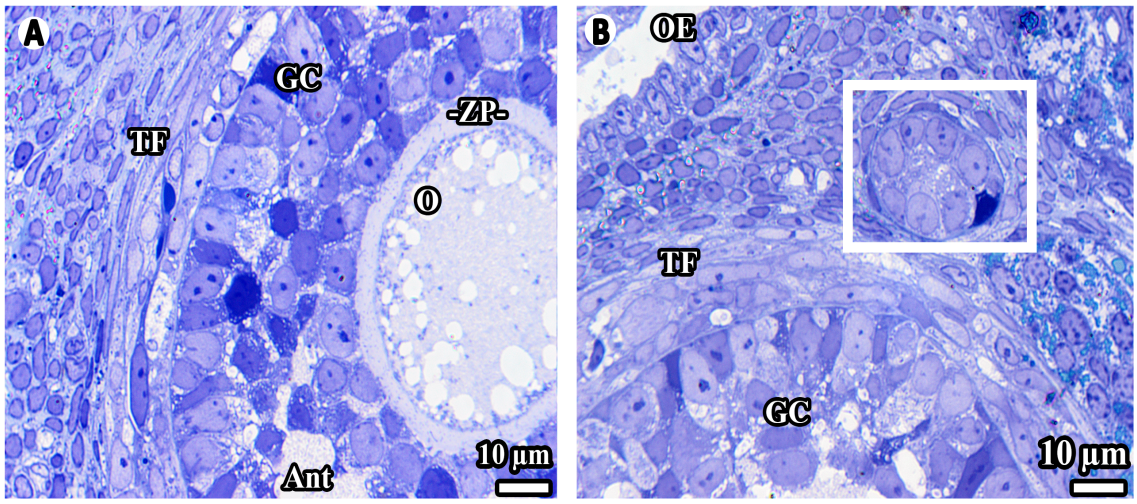


**Şekil 77.** DK3 grubuna ait ovaryumda iyi korunmuş ve etrafında belirgin bir teka folikülü bulunan antral folikül görülmektedir (A). Antral folikülde yaygın olarak yoğun boyanan hücrelerin varlığı, bu hücrelerin apoptozise giren hücreler olduğunu düşündürmektedir. Bu folikülde zona pellusidanın iyi korunduğu fark edildi. (B) Ovaryum örtü epitelinin alt tarafında yerleşen bir primer folikül (çerçeve) ve onun altında ise bir antral folikül görülmektedir. Ovaryum epitel (OE), antrum (Ant), zona pellusida (ZP), granüloza hücreleri (GC), teka folikülü (TF), oosit (O)

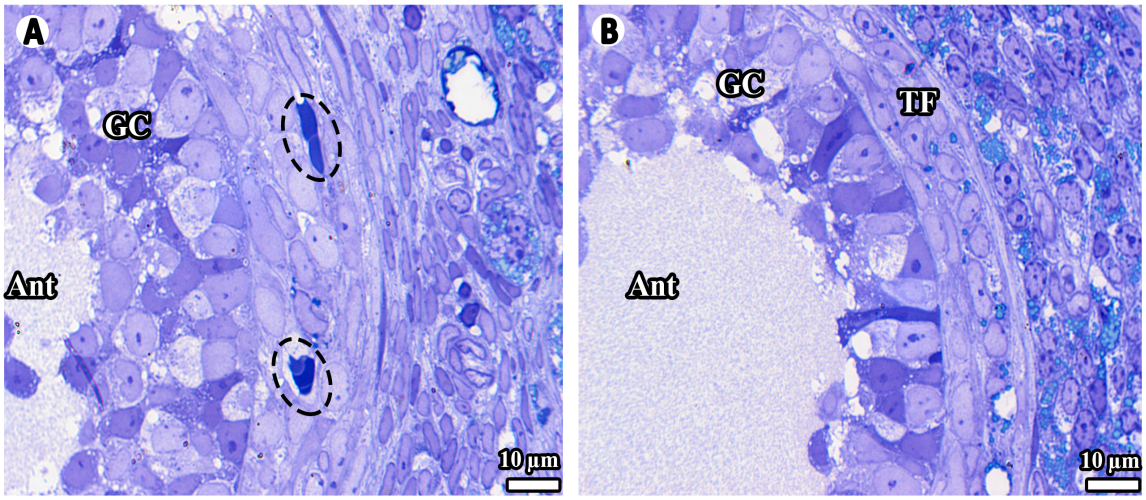


**Şekil 78.** (A, B) DK3 grubuna ait ovaryumda granüloza ve teka folikülünün iyi korunduğu görülmektedir. Teka folikülünde bulunan kapillerlerin lümeninde eritrositlerin varlığı dikkat çekmektedir (kesikli çizgiler). Antral foliküllere ait görüntüler gözlenmektedir. Antrum (Ant), teka folikülü (TF), granüloza hücreleri (GC)

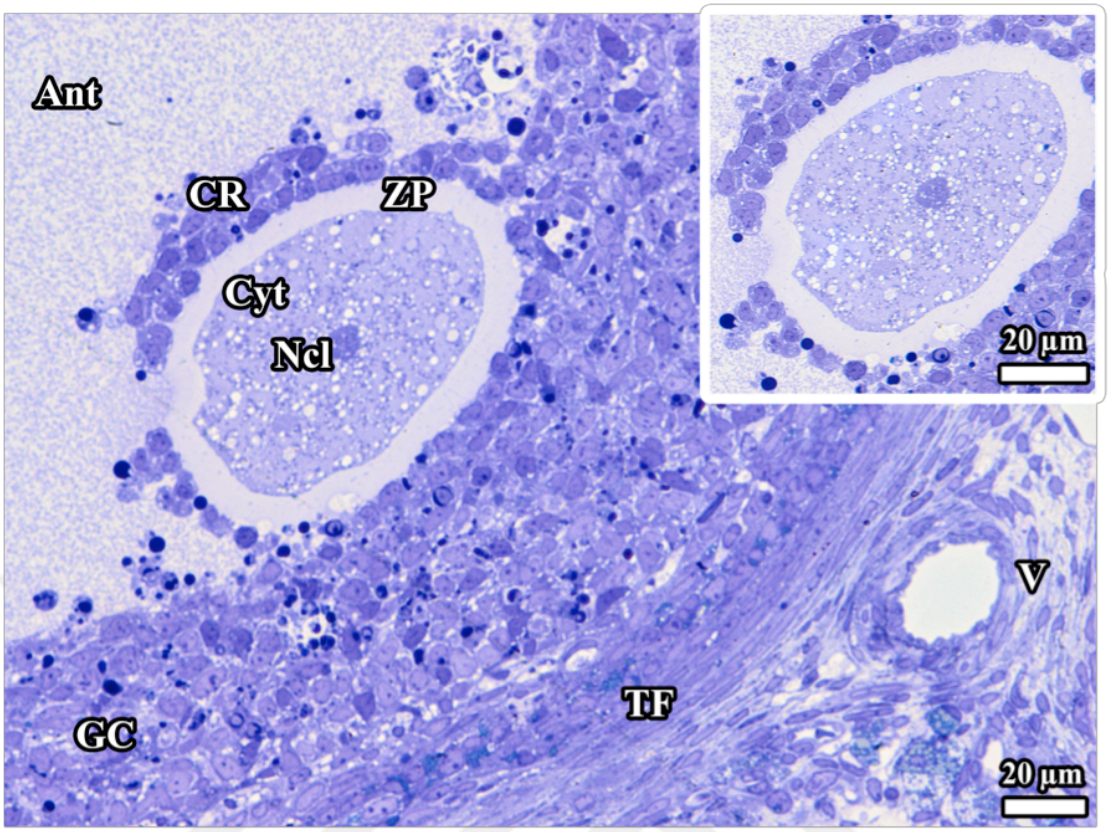


**Şekil 79.** DK3 grubuna ait ovaryumda Graafian folikül gözlenmektedir. Oositin etrafını çevreleyen korona radiata hücrelerinin bir alanda olmadığı, zona pellusidasının iyi gelişmiş olduğu görülmektedir. Granüloza hücreleri (GC), korona radiata (CR), zona pellusida (ZP), oosit sitoplazması (Cyt), antrum (Ant), teka folikülü (TF), kan damarı (V), çekirdekçik (Ncl)

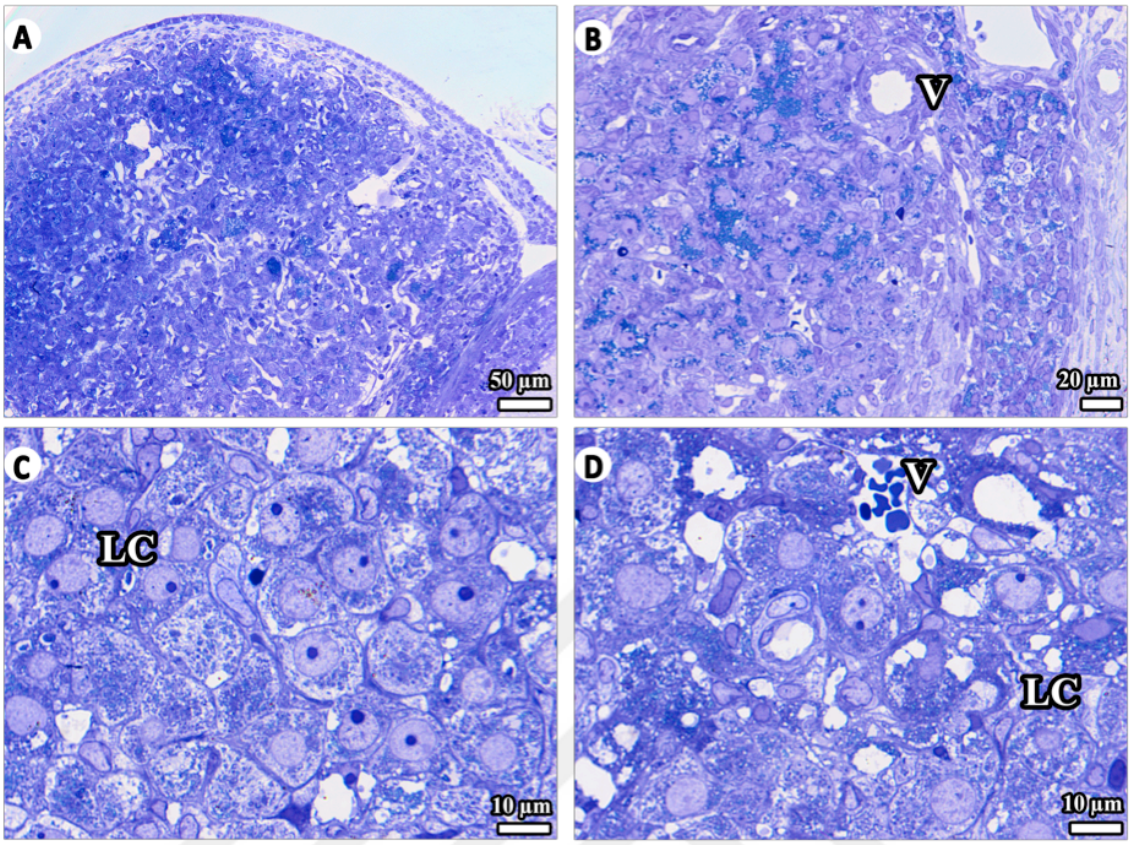


**Şekil 80.** (A, B, C, D) DK3 grubuna ait ovaryumda iyi bir biçimde korunmuş korpus luteum gözlenmektedir. Endokrin özellikte olan hücrelerin sitoplazma ve çekirdekleri normal yapıda olup etrafında bulunan kapillerlerin lümenlerinin açık olduğu, lümenlerinde eritrosit kümelenmelerinin olmadığı fark edilmektedir. Lütein hücreleri (LC), kan damarları (V)

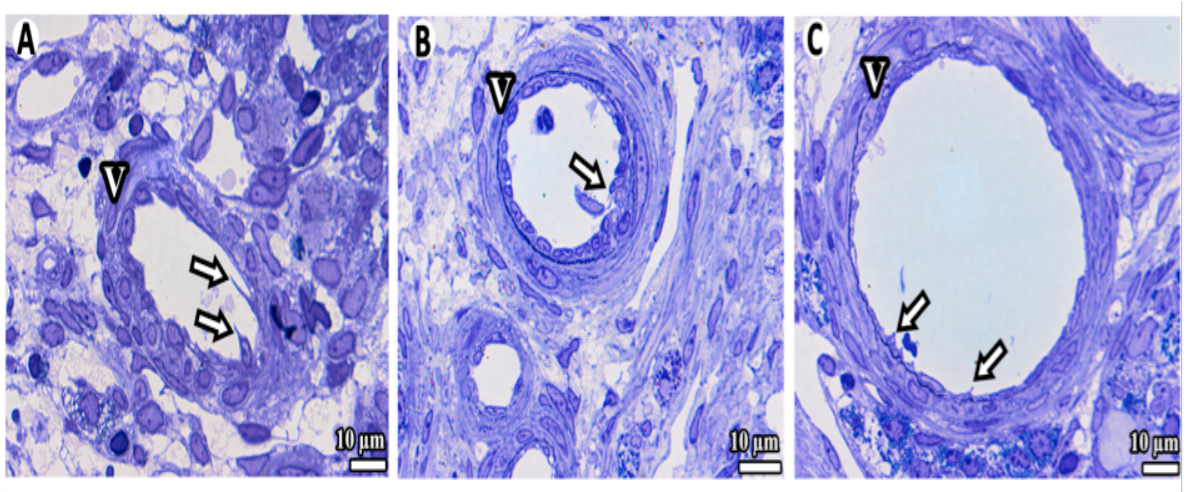


**Şekil 81.** (A, B, C) DK3 grubuna ait ovaryumun medullasında farklı çapta kan damarları gözlenmektedir. Kan damarlarının iç yüzünü astarlayan endotel hücrelerinin lümene bakan yüzeyinde çok sayıda düzensiz sitoplazmik uzantıların (ok) varlığı dikkat çekmektedir. Kan damarları (V)

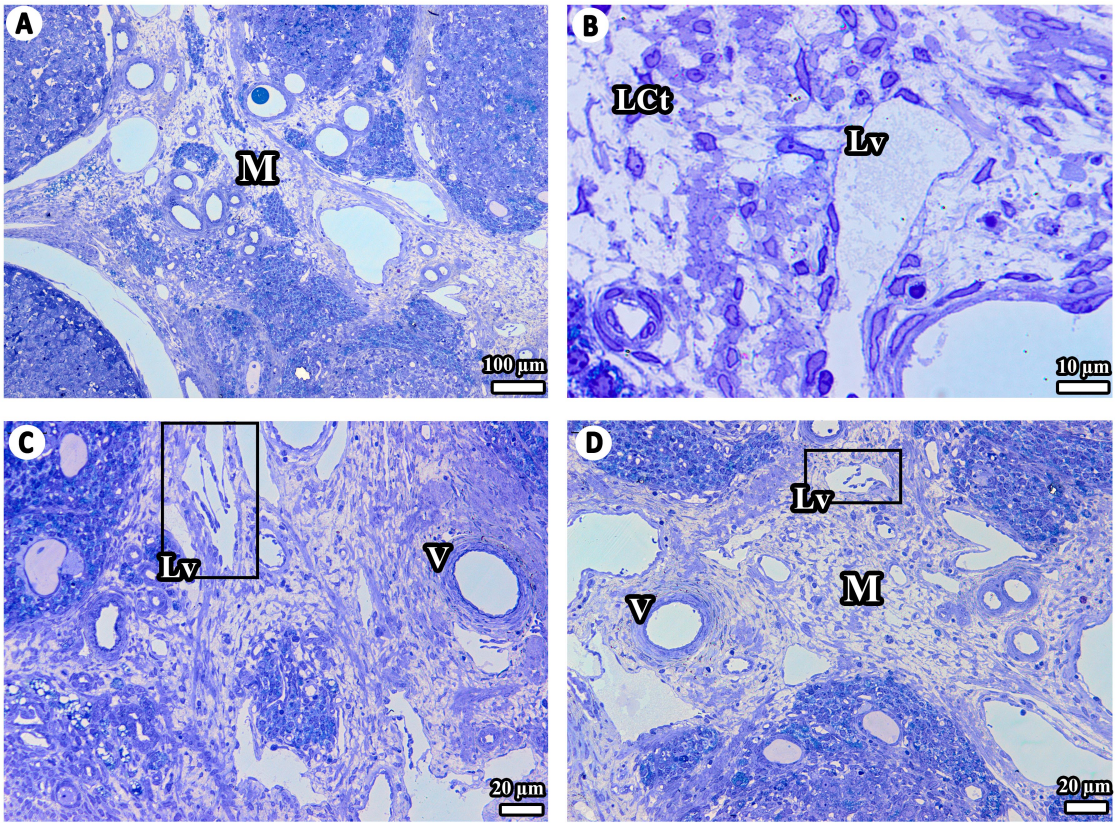


**Şekil 82.** (A, B, C, D) DK3 grubuna ait ovaryumun medullası normal yapıda gözlenmektedir. Medullada gevşek bağ dokusunun iyi bir organizasyonu ve kan damarlarının varlığı gözlendi. Medulladaki damarların lümenlerinin açık olması, bir lenf damarında ise kapakçıkların varlığı dikkat çekmektedir. Medulla (M), kan damarları (V), gevşek bağ dokusu (LCt), lenf damarları (Lv)

### 4.6. Elektron Mikroskobik Bulgular

#### 4.6.1. TEM Görüntülerinden Elde Edilen Bulgular

**Kontrol Grubu Ovaryumlarının TEM Bulguları:**

Kontrol grubuna ait ovaryumların ince yapısı incelendiğinde; lütein hücresi içerisinde çok sayıda farklı yoğunlukta lipit damlacıklarının varlığı dikkat çekti. İç yüzeyi endotel ile astarlanmış kapillerlerin normal yapıda oldukları gözlendi (Şekil 83). Granüloza hücrelerinin sitoplazmalarının çok sayıda lipit damlacıkları ile dolu olduğu fark edildi. Granüloza hücrelerini çevreleyen bazal membrandan hemen sonra, iyi gelişmiş kapillerler gözlendi. Ayrıca bazı hücrelerin içerisinde multiveziküler yapıların olduğu gözlendi (Şekil 84, 85). Teka folikülünün interna ve eksterna tabakaları kolayca ayırt edilmekteydi. Normal yapıdaki kapiller ağı teka folikülü içinde belirgindi, endotelinin iyi korunmuş olduğu izlendi (Şekil 86), benzer şekilde medullada da çok sayıda normal yapıdaki kan damarları dikkat çekmekteydi. Medullada gözlenen arteriyollerin iç yüzünü astarlayan endotel hücreleri arasındaki sınırın belirgin olduğu gözlendi. Arteriyol duvarındaki endotel ve hemen altında belirgin olan iç elastik membran, onun etrafını çevreleyen düz kas hücreleri ve endotel hücreleri arasındaki bağlantı kompleksleri kolayca fark edilmekteydi (Şekil 87). Metabolik aktiviteye bağlı olarak, çok sayıda makrofajın sitoplazmasında farklı boyutlarda ve yoğunlukta fagosite edilmiş multiveziküler yapılar gözlendi (Şekil 88).

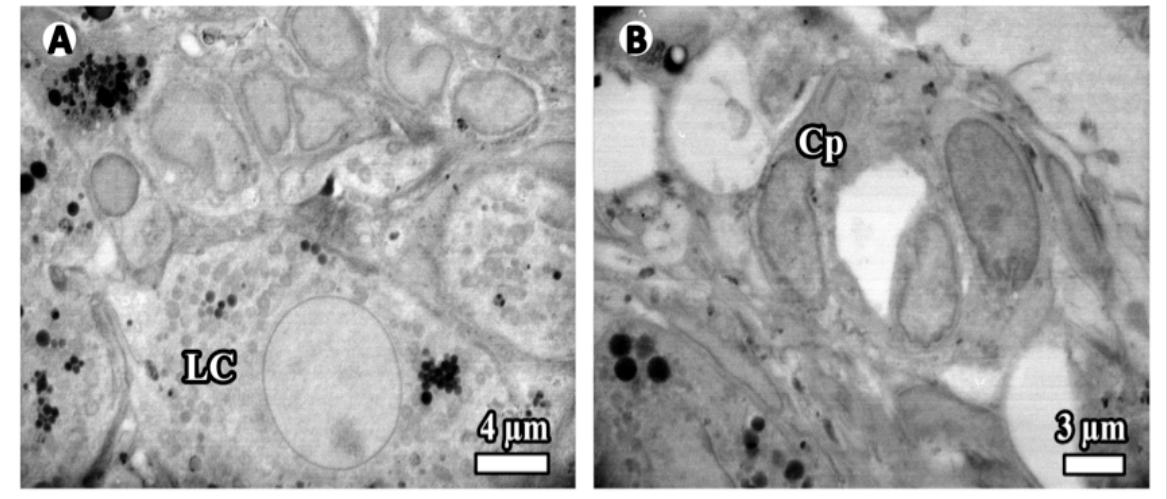


**Şekil 83.** Kontrol grubuna ait ovaryumlarda lütein hücresi içerisinde çok sayıda açık, az sayıda ise koyu lipit damlacıklarının varlığı dikkat çekmektedir (A). Ovaryumda iç yüzeyi endotel ile astarlı bir kapiller gözlenmektedir (B). Lütein hücresi (Lc), kapiller (Cp)

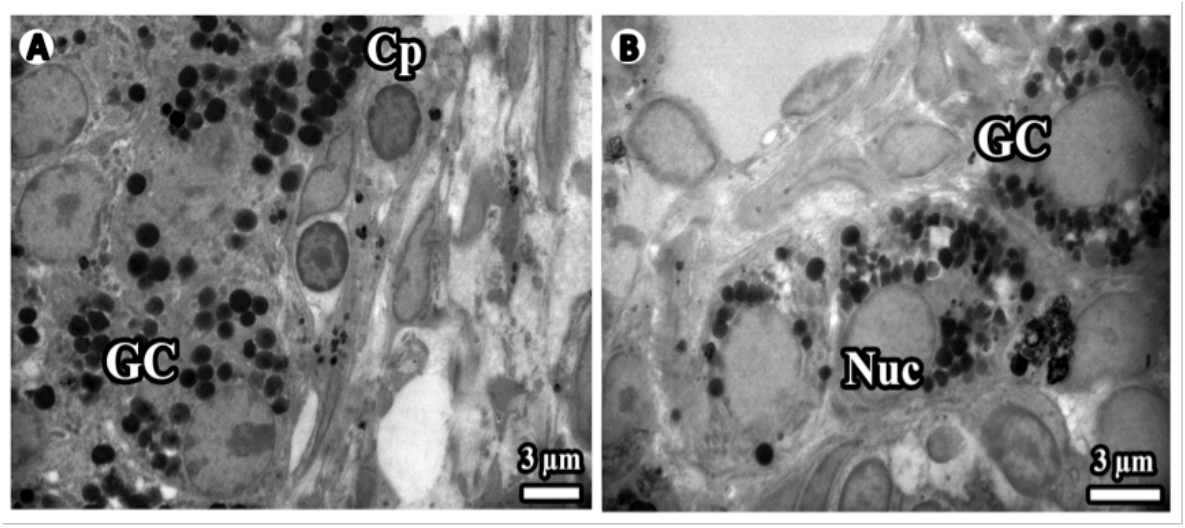


**Şekil 84.** (A, B) Kontrol grubuna ait ovaryumlarda yapısında çok sayıda koyu lipit damlacıkları gözlenen granüloza hücreleri görülmektedir. Hücreler arası aralığın normal olduğu dikkat çekmektedir. Granüloza hücrelerini çevreleyen bazal membrandan hemen sonra, içerisinde lenfosit bulunduran bir kapiller fark edilmektedir. Çekirdek (N), granüloza hücreleri (Gc), kapiller (Cp)

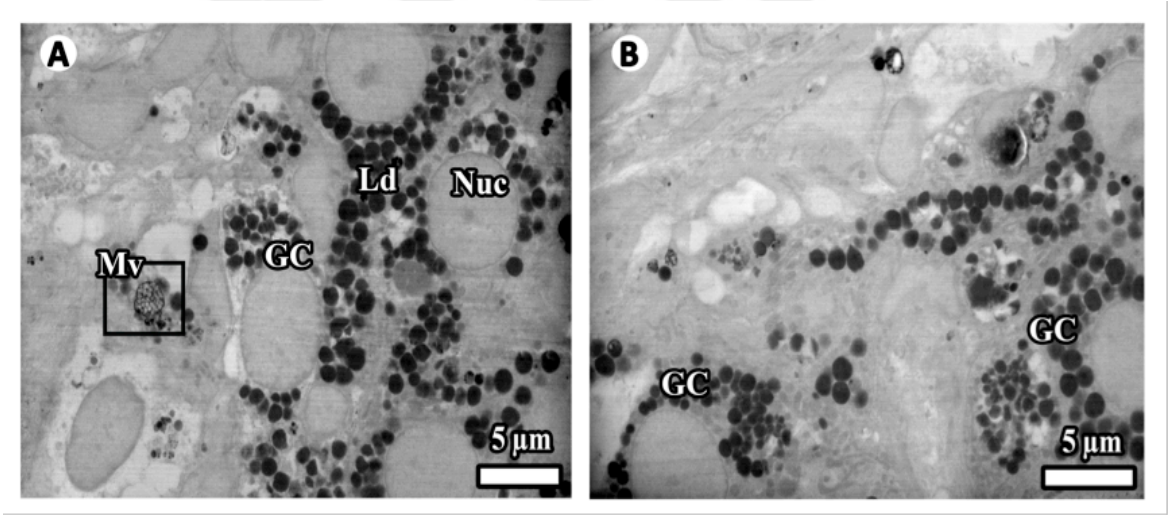


**Şekil 85.** (A, B) Kontrol grubuna ait ovaryumlarda sitoplazmaları çok sayıda koyu lipit damlacıkları ile dolu granüloza hücreleri gözlenmektedir. Bir hücrenin yapısında multiveziküler yapı gözlenmektedir (A, B). Çekirdek (N), granüloza hücreleri (Gc), lipit damlacıkları (Ld), multiveziküler yapı (Mv)

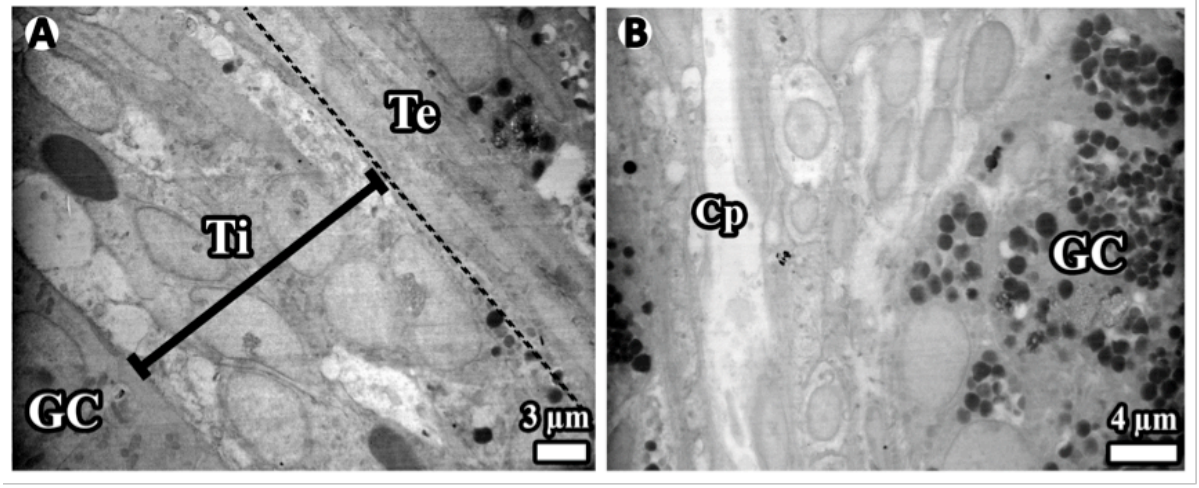


**Şekil 86.** (A, B) Kontrol grubuna ait ovaryumlarda granüloza hücre tabakasının etrafını çevreleyen teka folikülü hücreleri gözlenmektedir. Teka folikülünün interna ve eksterna tabakaları kolayca ayırt edilebilmektedir. Teka folikülü hücrelerinin ve hücreler arası aralığın normal görünümlü olduğu, yoğun bir kapiller ağı da görülmektedir. Teka interna yapısında endoteli iyi korunmuş bir kapiller gözlenmektedir. Granüloza hücreleri (Gc), kapiller (Cp), teka interna (Ti), teka eksterna (Te)

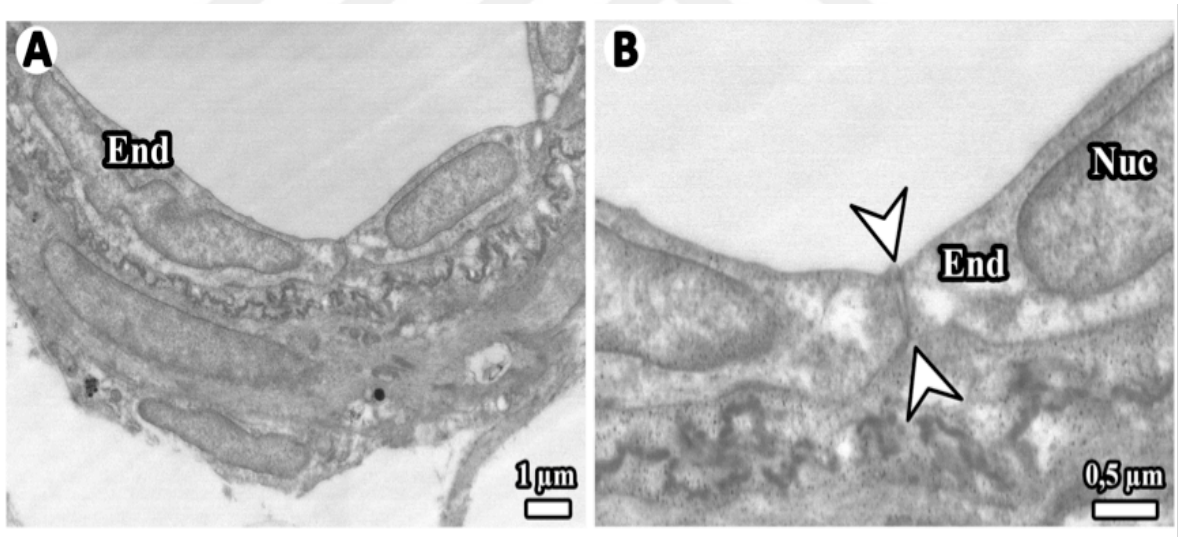


**Şekil 87.** (A, B) Kontrol grubuna ait ovaryum medullasında normal yapıda gözlenen bir arteriyol, arteriyol duvarındaki endotel ve hemen altında belirgin olan iç elastik membran ve onun etrafını çevreleyen düz kas hücresi görülmektedir (A). Endotel hücreleri arasındaki bağlantı kompleksi (karşılıklı oklar) fark edilmektedir (B). Çekirdek (Nuc), endotel (End)

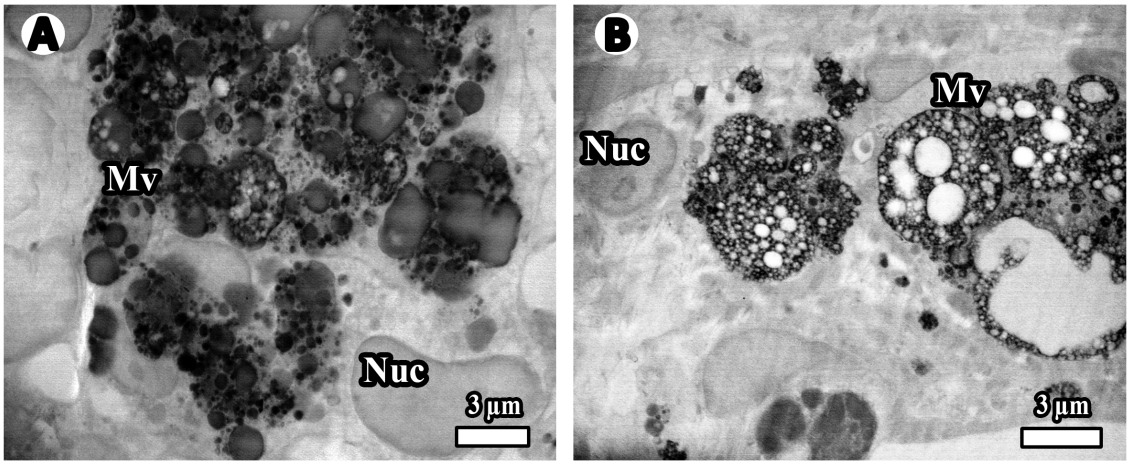


**Şekil 88.** (A, B) Kontrol grubuna ait ovaryumlarda makrofaj sitoplazmasında farklı boyutlarda ve yoğunlukta fagosite edilmiş yapılar gözlenmektedir (A). Tüm sınırı gözlenemeyen bir makrofajın sitoplazmasında büyük boyutlu bir multiveziküler yapı bulunmaktadır (B). Çekirdek (Nuc), multiveziküler yapı (Mv)

**Sham Grubu Ovaryumlarının TEM Bulguları:**

Sham grubuna ait ovaryumların ince yapısına bakıldığında; korpus luteumdaki lüteal hücrelerin sitoplazmasının ve çekirdeğinin normal yapıda olduğu, çok sayıda lipit damlacıkları bulundurdukları fark edildi (Şekil 89). Sham grubu ovaryumunda bulunan foliküllerin duvarındaki granüloza hücrelerinin sitoplazmasının ve çekirdeklerinin iyi korunduğu, sitoplazmalarının çok sayıda lipit damlacıkları bulundurdukları gözlendi ayrıca hücreler arası aralığın iyi korunduğu fark edildi (Şekil 90). Ovaryumun korteksinde yerleşen primordiyal foliküllerde folikül hücreleri ile oosit hücrelerinin çekirdekleri kolayca ayırt edilmekteydi (Şekil 91). Folikülün duvarında bulunan teka folikülü ile granüloza hücrelerinin yapısı incelendiğinde, teka interna hücreleri ile granüloza hücrelerinin normal yapıda olduğu, teka ve granüloza hücreleri içerisinde çok sayıda lipit damlacıkları gözlendi (Şekil 92). Ovaryum medullasında yaygın olarak bulunan farklı fonksiyonel durumdaki makrofajların sitoplazması içerisinde gerek büyüklükleri, gerekse yoğunlukları farklı olan fagozomlar gözlendi (Şekil 93). Ovaryum yapısında sıkça karşılaşılan bu makrofajların boyutlarının da birbirinden farklılık gösterdiği fark edildi. Kapiller lümeninde eritrositlerin bozuk para dizisi gibi üst üste yığılmaktaydı (Şekil 94).

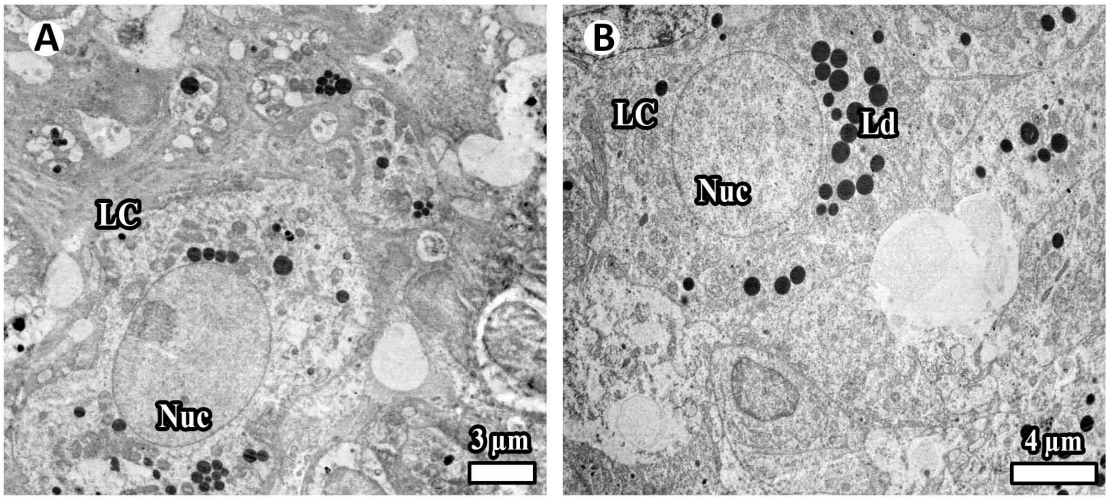


**Şekil 89.** (A, B) Sham grubuna ait ovaryumlarda korpus luteumundaki lüteal hücreler gözlenmektedir. Hücre sitoplazmasının ve çekirdeğinin normal yapıda olduğu, çok sayıda lipit damlacıkları bulundurdukları fark edilmektedir. Çekirdek (Nuc), lipit damlacığı (Ld), lüteal hücre (LC)

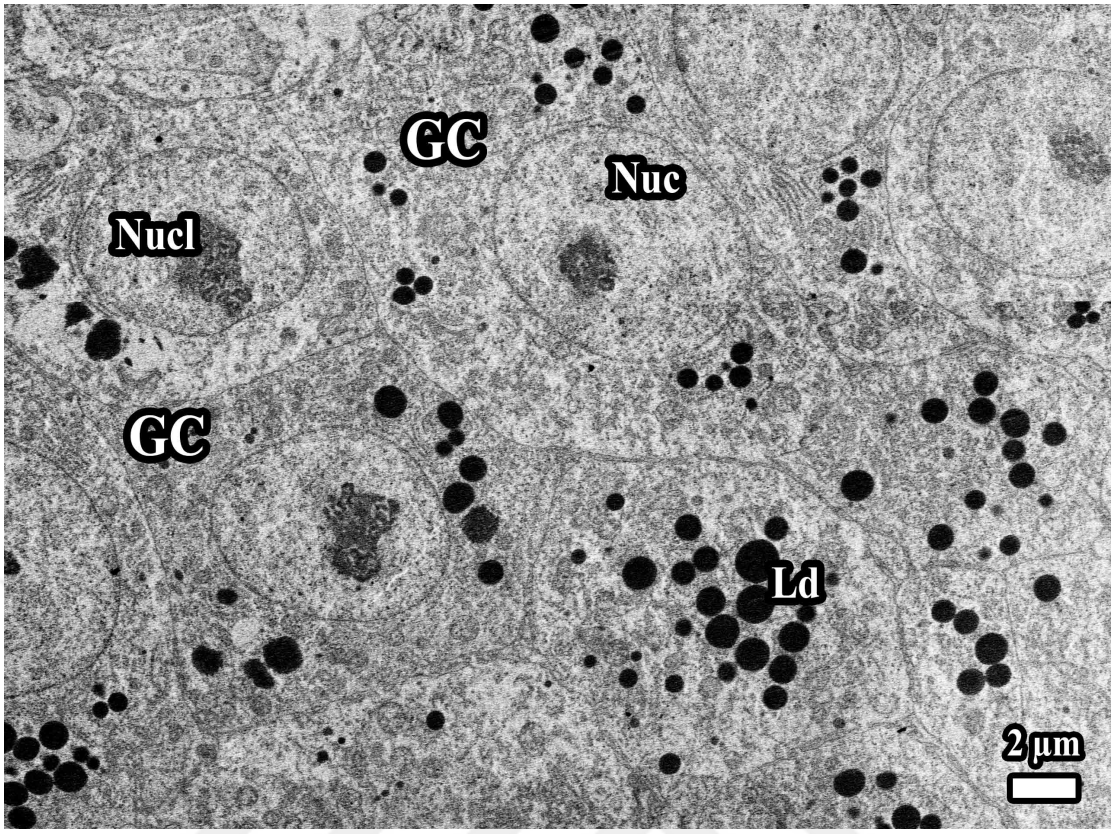


**Şekil 90.** Sham grubuna ait ovaryumda bir folikülün duvarındaki granüloza hücreleri görülmektedir. Hücre sitoplazması ve çekirdeklerinin iyi korunduğu, sitoplazmalarında çok sayıda lipit damlacıkları gözlenmektedir. Hücreler arası aralık iyi korunmuştur. Çekirdek (Nuc), çekirdekçik (Nucl), granüloza hücresi (GC), lipit damlacığı (Ld)

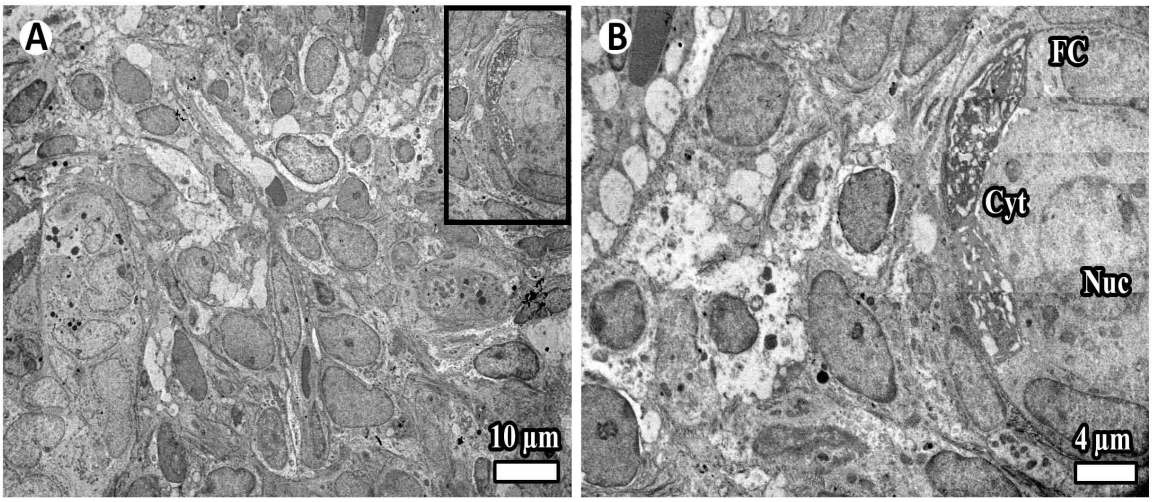


**Şekil 91.** (A, B) Sham grubuna ait ovaryum korteksinde bir primordiyal folikül gözlenmektedir. Folikül hücreleri ile oosit hücresinin çekirdeği kolayca ayırt edilebilmektedir. Çekirdek (Nuc), folikül hücresi (FC), sitoplazma (Cyt)

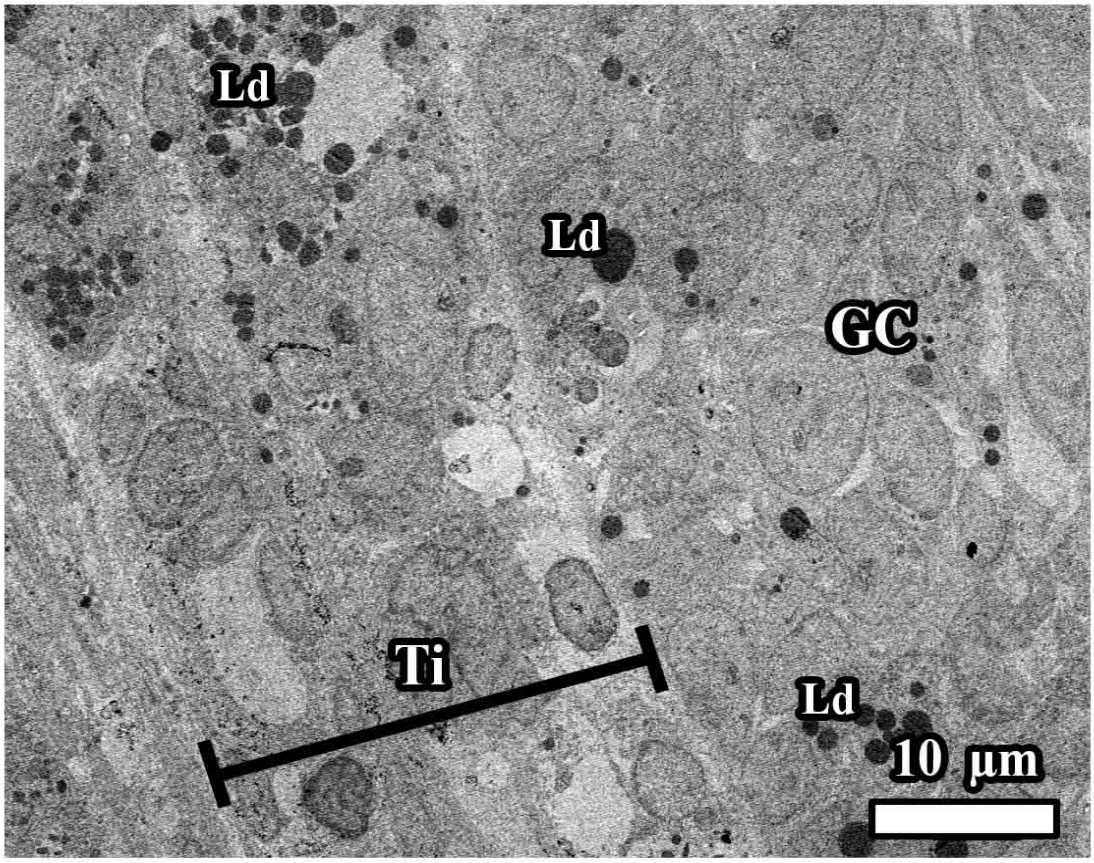


**Şekil 92.** Sham grubuna ait ovaryumda bir folikülün duvarında bulunan teka folikülü ile granüloza hücrelerinin oluşturduğu tabaka görülmektedir. Teka interna hücreleri ile granüloza hücreleri normal yapıda gözlenmektedir. Teka ve granüloza hücrelerinin içerisindeki lipit damlacıkları dikkat çekmektedir. Granüloza hücreleri (GC), lipit damlacığı (Ld), teka interna (Ti)

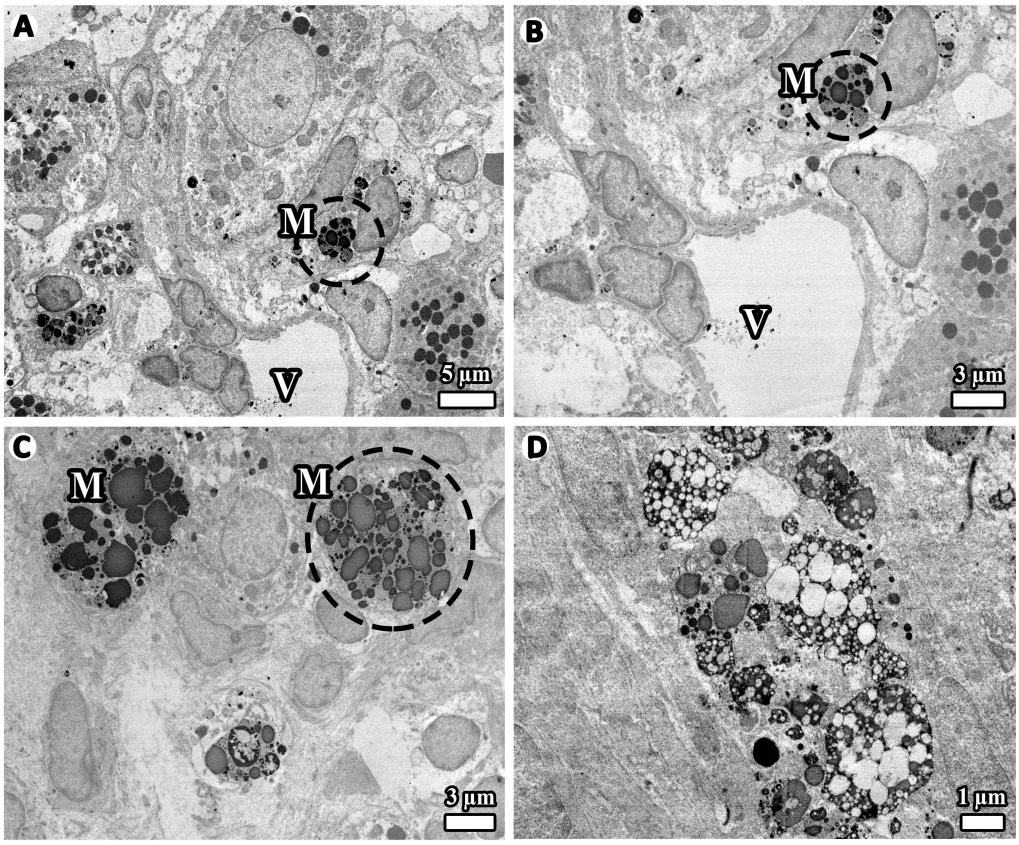


**Şekil 93.** (A, B, C, D) Sham grubuna ait ovaryum medullasında yaygın olarak bulunan makrofajlar gözlenmektedir. Hücre sitoplazması içerisine alınan fagozomların gerek büyüklükleri, gerekse yoğunlukları bir hücre içerisinde bile farklılık gösterebilmektedir. Makrofaj (M), kan damarı (V)




**Şekil 94.** (A, B) Sham grubuna ait ovaryum yapısında sıkça karşılaşılan makrofajlar (boyutları birbirinden farklılık göstermektedir). Resimde gözlenen makrofaj çok iri boyutlu bir hücreye örnek verilebilir. Kapiller lümeninde eritrositlerin bozuk para dizisi gibi üst üste yığıldığı dikkat çekmektedir. Çekirdek (Nuc), eritrosit (Ert), makrofaj (M)

**Kurkumin Grubu Ovaryumlarının TEM Bulguları:**

Kurkumin grubuna ait ovaryumların ince yapısı incelendiğinde; ovaryumun dış yüzeyini çevreleyen tek katlı kübik epitelin normal yapıda, apikalinde ise çok sayıda kısa boylu mikrovilluslar olduğu gözlendi (Şekil 95). Kortekste yer alan foliküllerin duvarında bulunan granüloza hücrelerinin normal yapıda ve sınırlarının belirgin olduğu fark edildi. Granüloza hücrelerinin sitoplazmasına bakıldığında lipit damlacıklarının, hücre çekirdeğinin ve mitokondriyonların iyi korunduğu, hücreler arası aralığın normal yapıda olduğu izlendi (Şekil 96). Korpus luteumdaki lütein hücrelerin sınırları da normal yapıdaydı (Şekil 97). İçerisinde çok fazla sayıda fagozom bulunduran makrofajlar ovaryum medullasında gözlendi. Bağ dokusundaki hücrelerin sınırları düzgün ve çekirdekleri normal yapıdaydı (Şekil 98). Ovaryumda hilus hücrelerinin yaygın olduğu fark edildi. Bu hücrelerin sitoplazmalarının farklı boyutlarda lipit damlacıkları bulundurdukları, hücre ve çekirdek sınırlarının kolayca ayırt edilebildiği izlendi (Şekil 99).

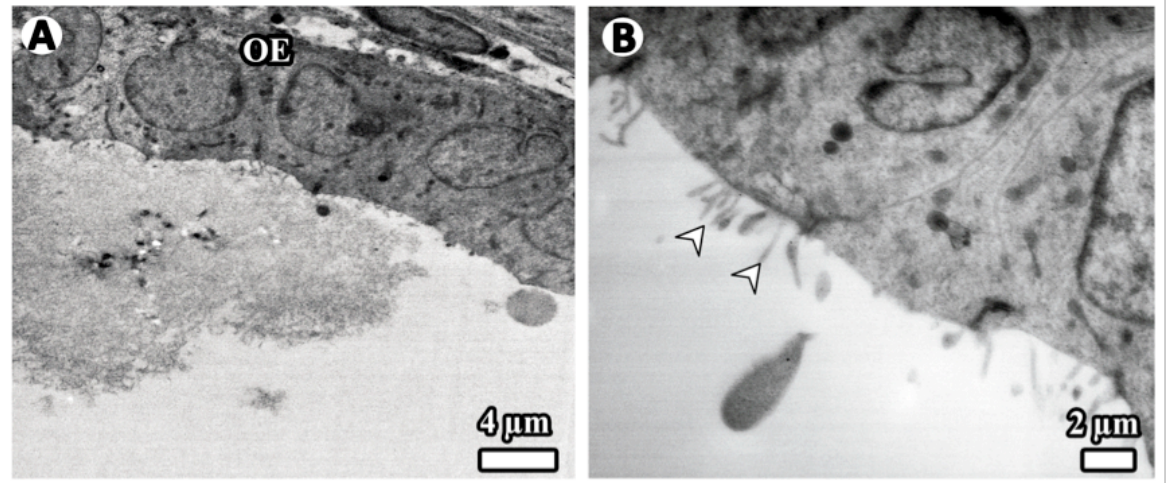


**Şekil 95.** (A, B) Kurkumin grubuna ait ovaryumların dış yüzeyini örten tek katlı kübik epitel ve apikalinde kısa boylu mikrovilluslar (yaygın olarak gözlenmektedir). Mikrovilluslar (oklar), ovaryum epiteli (OE)

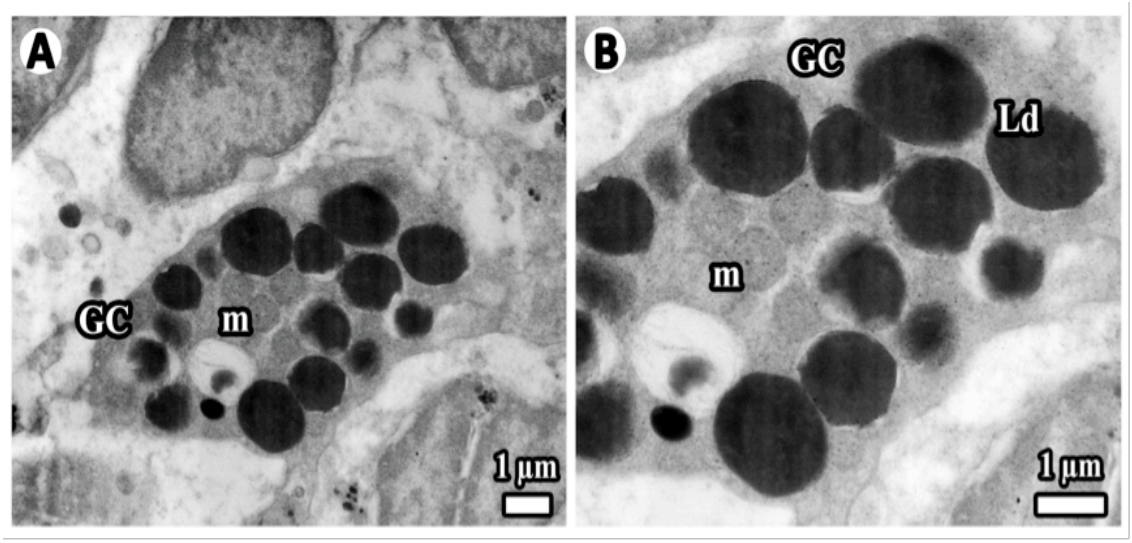


**Şekil 96.** (A, B) Kurkumin grubuna ait ovaryumların granüloza tabakasında bulunan hücreler gözlenmektedir. Hücrelerin normal yapıda ve sınırlarının belirgin olduğu fark edilmektedir. Lipit damlacıklarıyla dolu olan bir granüloza hücresinin çok sayıda mitokondriye sahip olduğu görülmektedir. Granüloza hücresi (GC), lipit damlacığı (Ld), mitokondri (m)

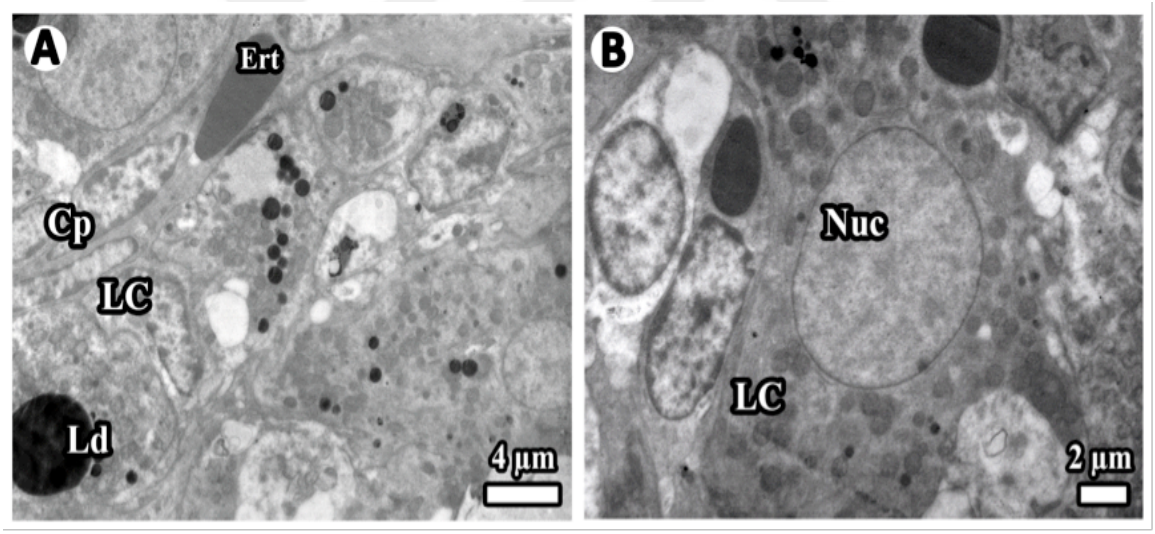


**Şekil 97.** (A, B) Kurkumin grubuna ait ovaryumlarda korpus luteumda bulunun lütein hücreleri gözlenmektedir. Hücre sitoplazmasına bakıldığında lipit damlacıklarının ve hücre çekirdeğinin iyi korunduğu, hücreler arası aralığın normal yapıda olduğu fark edilmektedir. Çekirdek (Nuc), eritrosit (Ert), kapiller (Cp), lipit damlacığı (Ld), lütein hücresi (LC)

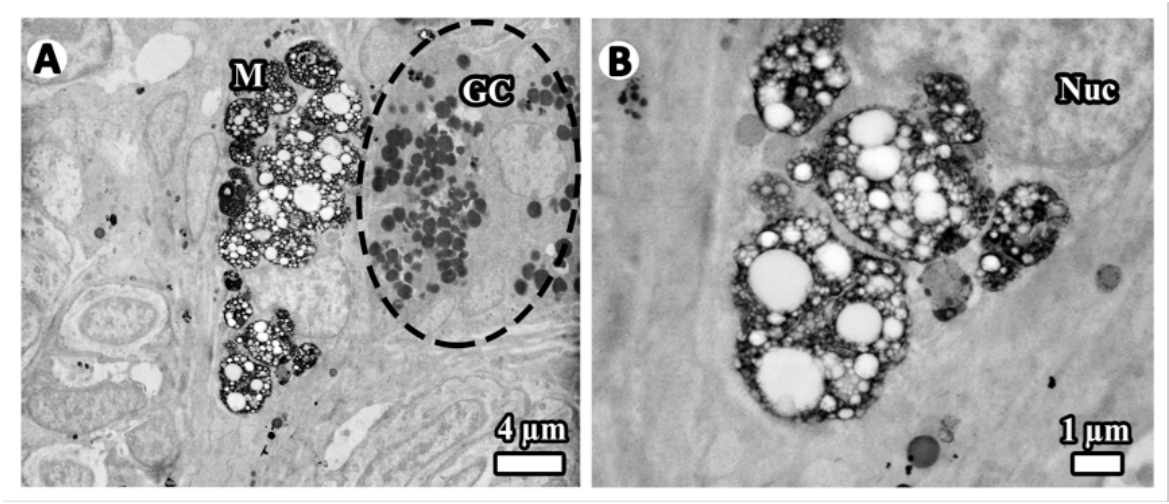


**Şekil 98.** (A, B) Kurkumin grubuna ait ovaryumların yapısında, sitoplazmasında çok sayıda ve farklı boyutlarda veziküler biçimli fagozomlar bulunduran büyük boyutlu bir makrofaj görülmektedir. İçerisinde çok sayıda lipit damlacıkları bulunduran granüloza hücresi fark edilmektedir. Granüloza hücresi (GC), makrofaj (M)

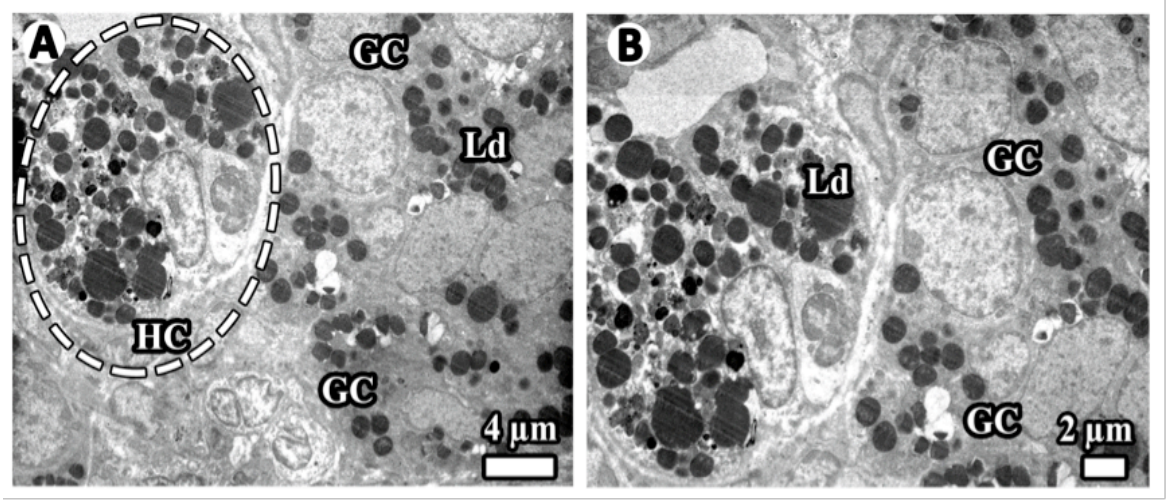


**Şekil 99.** (A, B) Kurkumin grubuna ait ovaryumların yapısında yaygın olarak bulunan hilus hücreleri görülmektedir. Bu hücrelerin sitoplazmalarında farklı boyutlarda lipit damlacıkları, hücre ve çekirdek sınırlarının kolayca ayırt edilebildiği gözlenmektedir. Granüloza hücreleri (GC), hilus hücresi (HC), lipit damlacığı (Ld)

**DM Grubu Ovaryumlarının TEM Bulguları:**

Diabetes mellitus (DM) grubuna ait ovaryumların ince yapısı incelendiğinde; ovaryumun yüzeyini örten tek katlı alçak prizmatik örtü epiteli hücrelerinin sitoplazmasında ve hücreler arasında farklı boyutlarda çok sayıda boşlukların olduğu gözlendi. Örtü epitelinin altındaki tunika albugineada, kollajen liflerinin yıkımı sonucu fibroblastlar arasında farklı boyutlarda boşlukların varlığı dikkat çekmekteydi (Şekil 100). Lütein hücrelerinin sitoplazmaları içerisinde farklı boyutlarda boşlukların varlığı görüldü. Çoğu alanda gözlenen kapillerlerin lümeninde bulunan eritrositlerin damar çeperine yapıştıkları izlendi (Şekil 101). Granüloza hücrelerinin arasında ve hücre sitoplazmasında çok sayıda boşluğun varlığı dikkat çekmekteydi (Şekil 102). Granüloza hücreleri arasında bulunan kapillerlerin lümeninde eritrositlerin bozuk para dizisi biçiminde düzenlendikleri gözlendi. Bu durumun kan plazmasının yoğunlaşması sonucunda ortaya çıktığını düşünmekteyiz (Şekil 103). Bir foliküldeki granüloza tabakası ile teka folikülü tabakası arasındaki ilişki incelendiğinde, her iki tabakadaki hücreler arasında farklı boyutta çok sayıda boşluğun varlığı dikkat çekmekteydi. Özellikle granüloza hücrelerinin sitoplazmasında da benzer boşluklar gözlendi. Teka folikülü hücreleri arasında paralel yerleşimli, lümeni yoğun bir madde ile dolu kapillerler gözlendi. Bazı granüloza hücrelerinin sitoplazma ve çekirdeklerinin yoğunlaştığı fark edildi, bunların büyük oranda fonksiyonlarını yitirdiği düşünülmektedir (Şekil 104). Granüloza hücrelerine yakın yerleşim gösteren teka folikülünün interna kısmında birbirlerine paralel yerleşim gösteren teka lütein hücrelerinin hem sitoplazmalarının, hem de çekirdeklerinin koyu boyandıkları izlendi, bunlardan bazısının apoptotik hücre ölüm sürecini tamamladığı düşünülmektedir. Hücreler arası boşluklar dikkat çekecek düzeyde büyük ve yaygındı (Şekil 105). Ovaryum medullasında çok farklı boyutlarda multiveziküler yapıları bulunduran makrofajlar gözlendi. Bu multiveziküler yapılar büyüklük ve yoğunluk bakımından farklılık göstermekteydi. Bağ dokusu hücrelerinin aralıklı yerleştikleri gözlendi (Şekil 106).

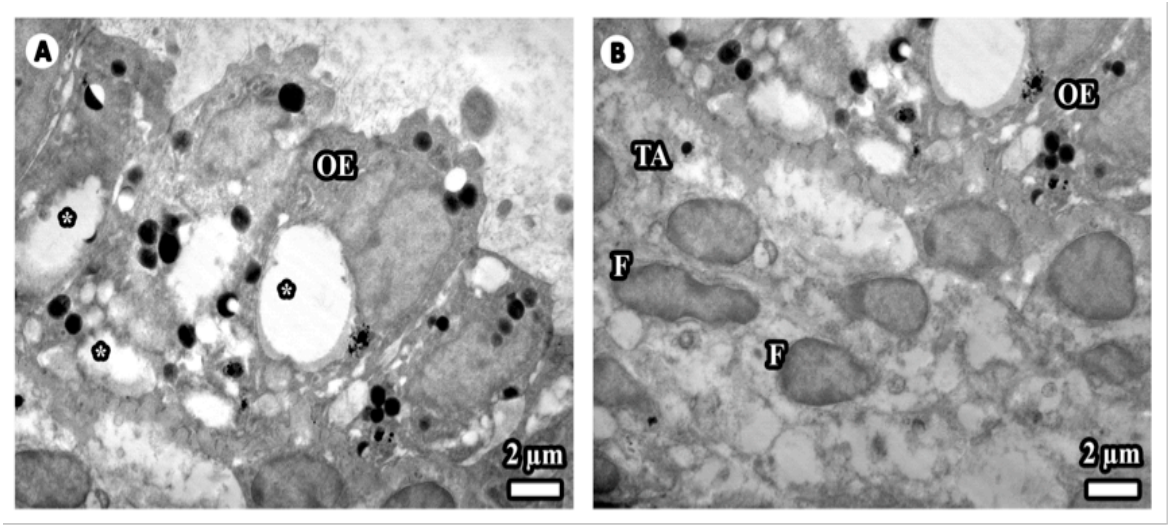


**Şekil 100.** (A, B) DM grubuna ait ovaryumun yüzeyini örten tek katlı alçak prizmatik epitel ve altındaki tunika albuginea gözlenmektedir. Örtü epiteli hücrelerinin sitoplazmasında ve hücreler arasında farklı boyutlarda çok sayıda boşluklar gözlenmektedir (A). Örtü epitelinin altındaki tunika albugineada kollajen liflerinin yıkımı sonucu fibroblastlar arasında değişik boyutlarda boşlukların varlığı dikkat çekmektedir (B). Fibroblast (F), hücreler arası boşluklar (*), ovaryum epiteli (OE), tunika albuginea (TA)

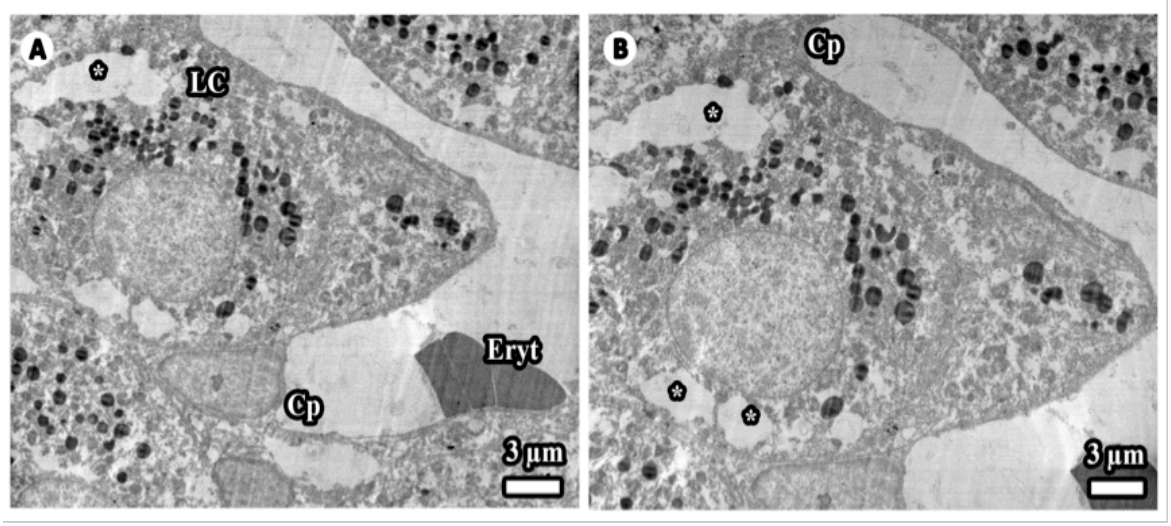


**Şekil 101.** (A, B) DM grubuna ait ovaryumda korpus luteuma ait bir kısım gözlenmektedir. Kapillerin etrafında yerleşen lütein hücrelerinin sitoplazmaları içerisinde farklı boyutlarda boşlukların varlığı dikkat çekmektedir. Kapiller lümeninde bulunan eritrositlerin damar duvarına yapıştıkları fark edilmektedir. Eritrosit (Ert), lütein hücresi (LC), kapiller (Cp)

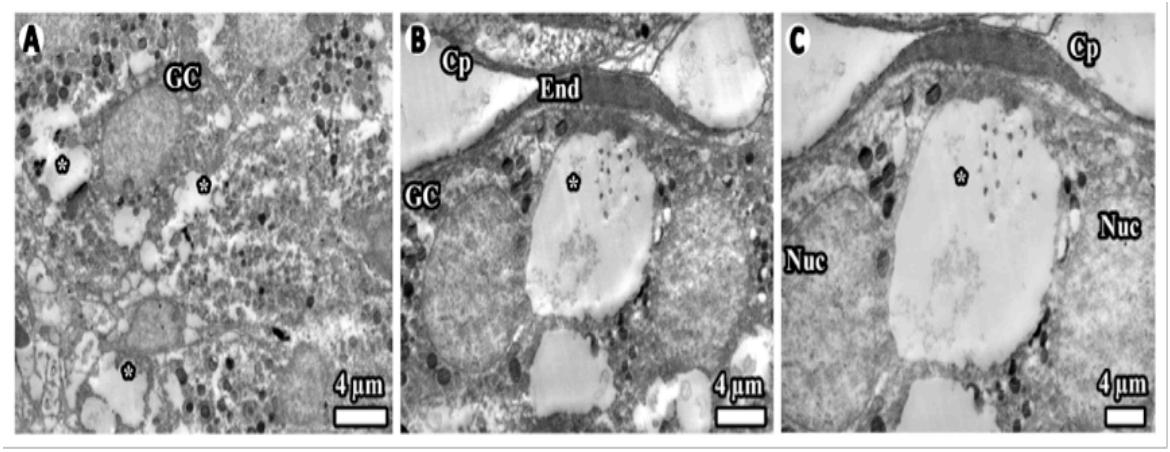


**Şekil 102.** (A, B, C) DM grubuna ait ovaryumun granüloza hücreleri arasında ve hücre sitoplazmasında çok sayıda boşluğun varlığı dikkat çekmektedir (A). Kapillere yakın yerleşim gösteren iki granüloza hücresi arasında çok büyük boyutlu bir boşluk gözlenmektedir (B, C). Boşluklar (*), çekirdek (Nuc), endotel (End), granüloza hücreleri (GC), Kapiller (Cp)

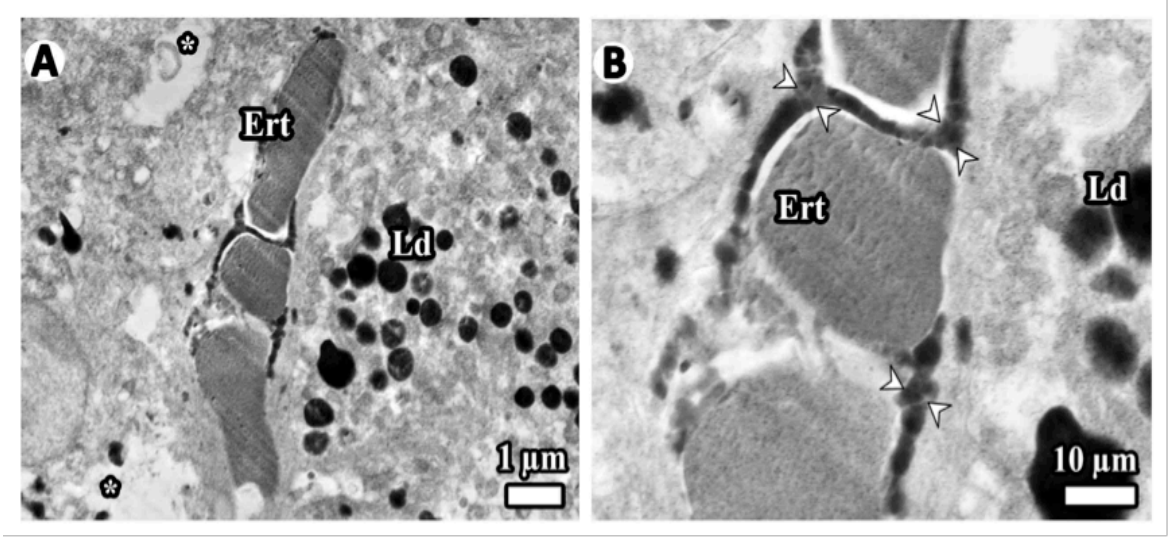


**Şekil 103.** (A, B) DM grubuna ait ovaryumda granüloza hücreleri arasında yerleşen bir kapiller gözlenmektedir. Kapillerin lümeninde eritrositlerin bozuk para dizisi biçiminde düzenlendikleri görülmektedir (A, B). Eritrosit (Ert), lipit damlacıkları (Ld), yoğun yapı (ok başları), hücreler arası boşluklar (*)

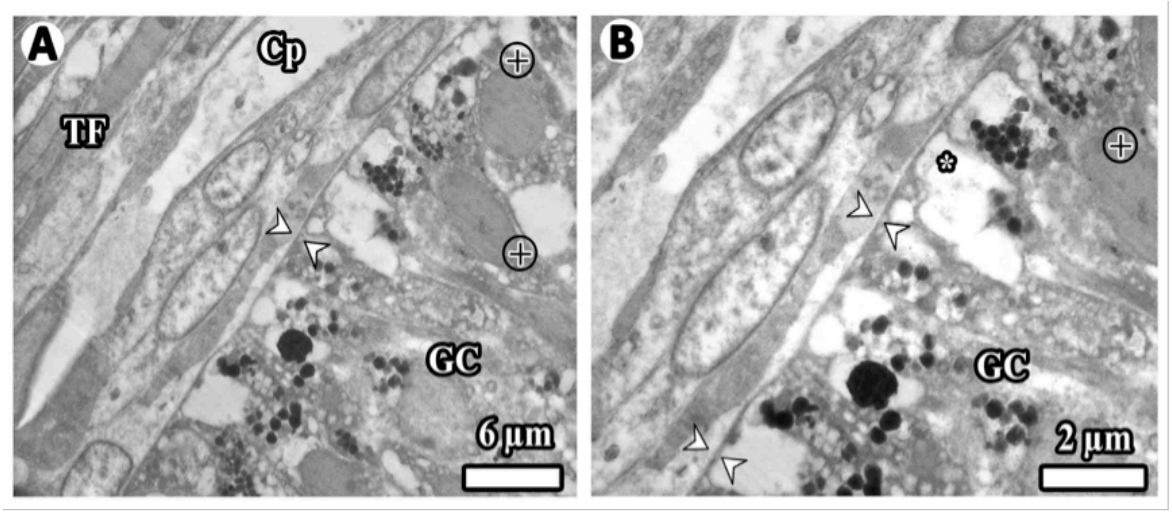


**Şekil 104.** (A, B) DM grubuna ait ovaryumda bir folikülün granüloza tabakası ile teka folikülü tabakası arasındaki ilişki gözlenmektedir. Her iki tabakada hücreler arasında farklı boyutta çok sayıda boşluğun varlığı dikkat çekmektedir. Özellikle granüloza hücrelerinin sitoplazmasında da benzer boşluklar bulunmaktadır. Teka folikülü hücreleri arasında paralel yerleşimli, lümeni yoğun bir madde ile dolu kapiller gözlenmektedir. Bazı granüloza hücrelerinin sitoplazma ve çekirdeklerinin yoğunlaştığı (⊕), büyük oranda bu hücrelerin fonksiyonlarını yitirdiği düşünülmektedir. Bazal membran (ok başları), kapiller (Cp), granüloza hücreleri (GC), teka folikülü (TF), hücreler arası boşluklar (*)




**Şekil 105.** DM grubuna ait ovaryumda granüloza hücrelerine yakın yerleşim gösteren teka folikülünün interna kısmı gözlenmektedir. Birbirlerine paralel yerleşim gösteren teka lütein hücrelerinin hem sitoplazmalarının, hem de çekirdeklerinin koyu boyandıkları, bazısının apoptotik hücre ölüm sürecini tamamladığı düşünülmektedir. Hücreler arasındaki boşlukların dikkat çekecek büyüklükte ve yaygın oldukları fark edilmektedir. Oklar granüloza ve teka lütein hücreleri arasındaki sınırı göstermektedir. Lütein hücresi (LC), kapiller (Cp), granüloza hücresi (GC), boşluklar (*)

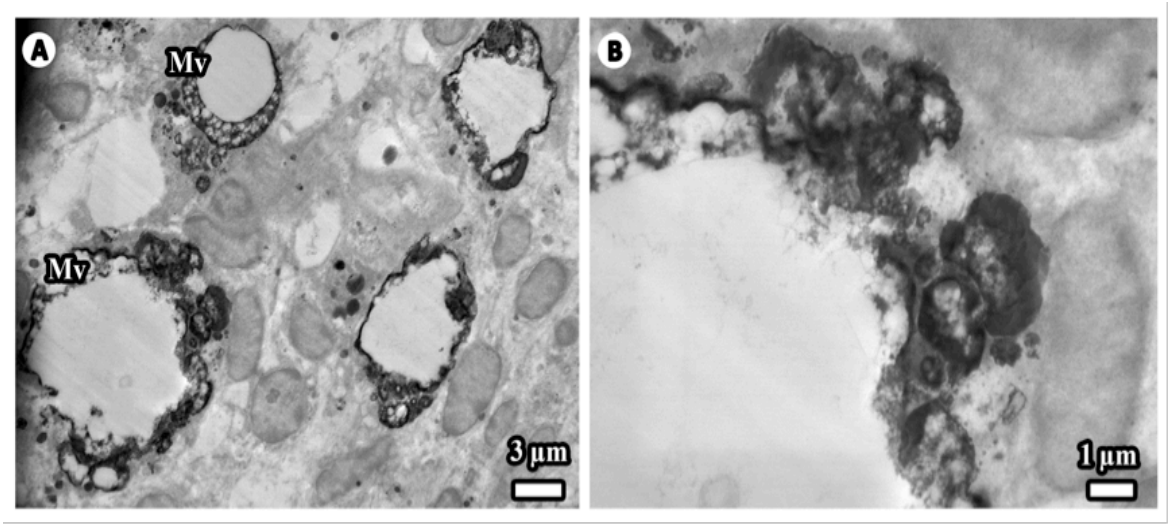


**Şekil 106.** (A, B) DM grubuna ait ovaryum medullasında çok farklı boyutlarda multiveziküler yapıları bulunduran makrofajlar gözlenmektedir. Multiveziküler yapıların büyüklüğünün ve yoğunluklarının farklılığı dikkat çekmektedir. Bağ dokusu hücrelerinin aralıklı yerleşimi fark edilmektedir. Multiveziküler yapı (Mv)

**DK1 Grubu Ovaryumlarının TEM Bulguları:**

Diabetes mellitus+7 gün sonra Kurkumin (DK1) grubuna ait ovaryumların ince yapısı incelendiğinde; korpus luteum hücrelerinin normal yapıda oldukları, hücreler arası mesafenin iyi korunduğu görüldü. Lüteal hücreler arasında bulunan kapillerin içerisinde eritrositlerin kümelendiği dikkat çekmekteydi (Şekil 107). Korpus luteumun yapısında hücre ve çekirdek sınırları çok iyi korunmuş olan normal yapıda granüloza lütein hücreleri görülmesine karşın etrafındaki kapillerlerde kan vizkositesine bağlı olarak yaygın eritrosit kümelenmelerinin oluştuğu fark edildi (Şekil 108). Lüteal hücrelerin yapısında çok fazla sayıda lipit damlacıkları bulunmaktaydı ayrıca hücre yapısının ve hücreler arası aralığın iyi korunduğu fark edildi (Şekil 109). Folikül duvarında bulunan granüloza hücrelerinin sitoplazmasının özellikle de lipit damlacıklarının, çekirdeğin ve çekirdekçiklerin düzgün sınıra sahip oldukları gözlendi. Hücreler arası aralığın normal yapıda olduğu fark edildi (Şekil 110). Granüloza hücresi çekirdeğinin etrafını çevreleyen çekirdek zarının bütünlüğü ve belirgin sınıra sahip olan çekirdekçik dikkat çekmekteydi (Şekil 111, 112). Ovaryum medullasında makrofajların yaygın olduğu gözlendi. Korpus luteuma yakın yerleşimli bir makrofajın yapısında farklı boyutlarda fagosite edilmiş fagozomlar bulunmaktaydı ve hücre çekirdeğinin hücrenin bir tarafına doğru çekildiği fark edilmekteydi (Şekil 113). Granüloza

hücrelerinin etrafında yerleşen teka folikülünün yapısında bulunan bir kapillerin yapısı incelendiğinde endotelinin düzgün sınırlara sahip olduğu, etrafındaki lütein hücrelerinin iyi korunduğu, hücreler arası aralığın normal yapıda olduğu fark edildi. Çok sayıda lipit damlacığı, iyi korunmuş düzgün sınırlara sahip çekirdekli bir granüloza hücresi gözlendi (Şekil 114). Ovaryum medullasında fibroblast benzeri hücrelerle çevrili bir hilus hücresinin ökromatik bir çekirdeğe sahip olduğu, hücrenin sitoplazmasının lipit damlacıkları ile dolu olduğu görüldü (Şekil 115).

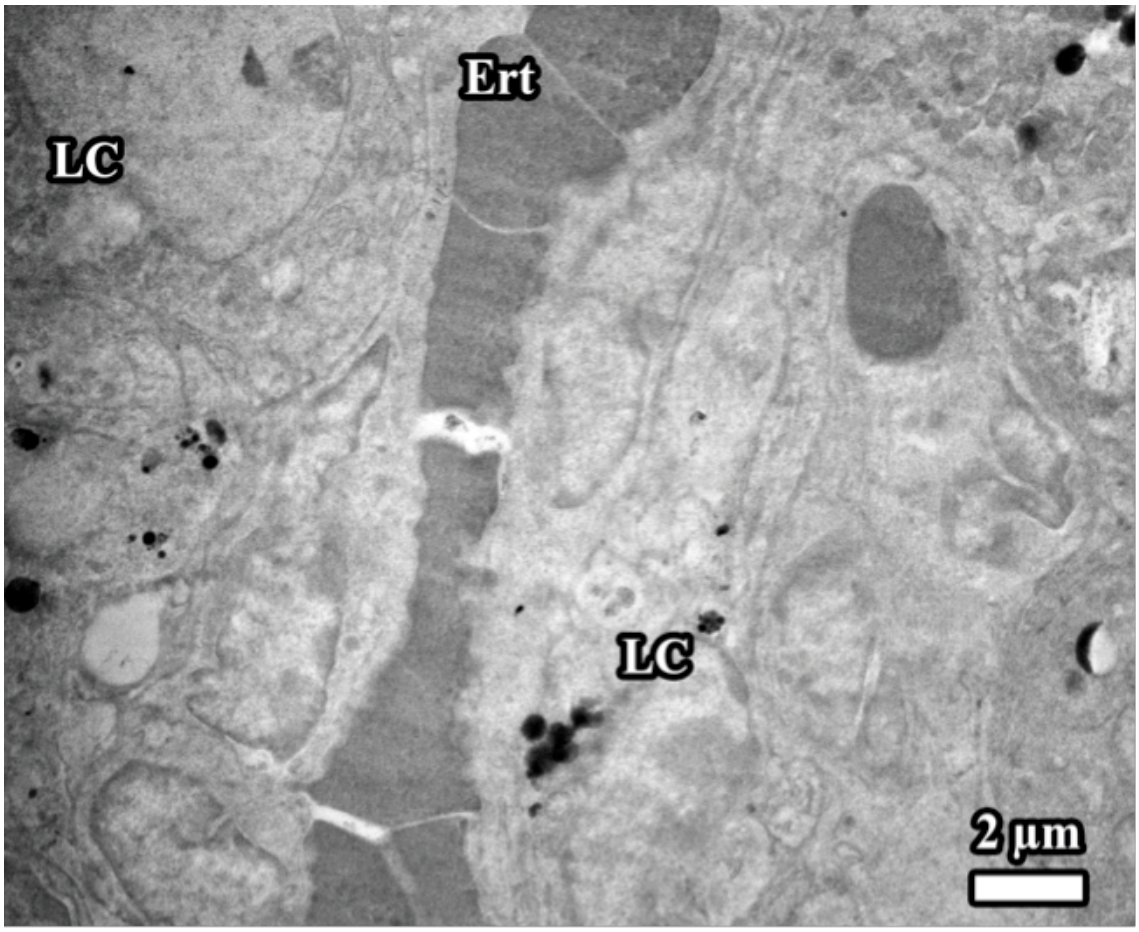


**Şekil 107.** DK1 grubuna ait ovaryumda korpus luteum hücrelerinin normal yapıda oldukları, hücreler arası mesafenin iyi korunduğu görülmektedir. Lüteal hücreler arasında bulunan kapillerin içerisinde eritrositlerin kümelendiği dikkat çekmektedir. Eritrosit (Ert), lüteal hücreler (LC)

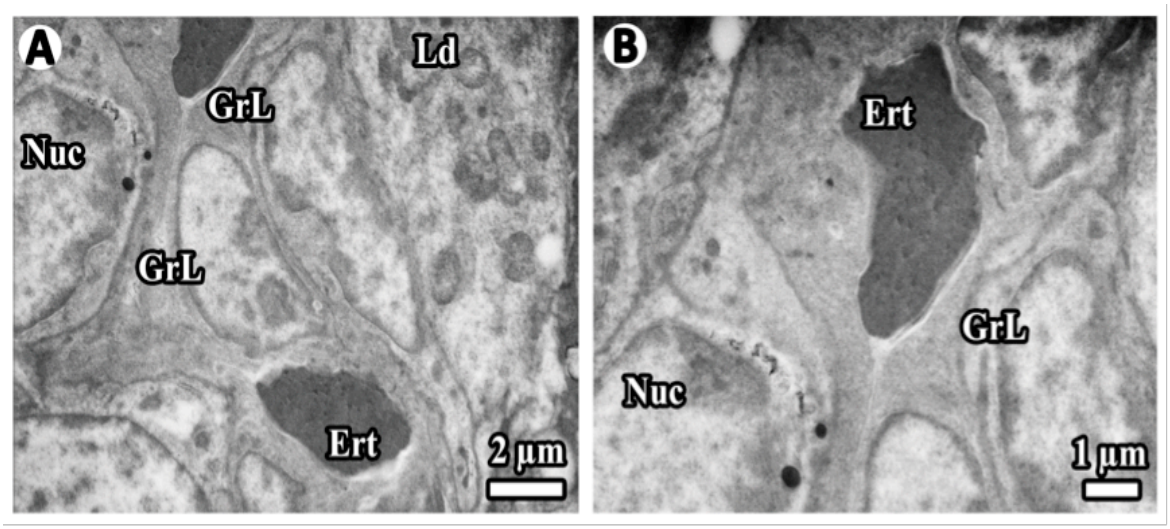


**Şekil 108.** (A, B) DK1 grubuna ait ovaryumda, korpus luteumun yapısında, hücre ve çekirdek sınırları çok iyi korunmuş granüloza lütein hücreleri görülmesine karşın etrafındaki kapillerlerde kan vizkositesine bağlı olarak yaygın eritrosit kümelenmeleri fark edilmektedir. Eritrosit (Ert), granüloza lütein hücresi (GrL), kapiller (Cp), çekirdek (Nuc), lipit damlacığı (Ld)

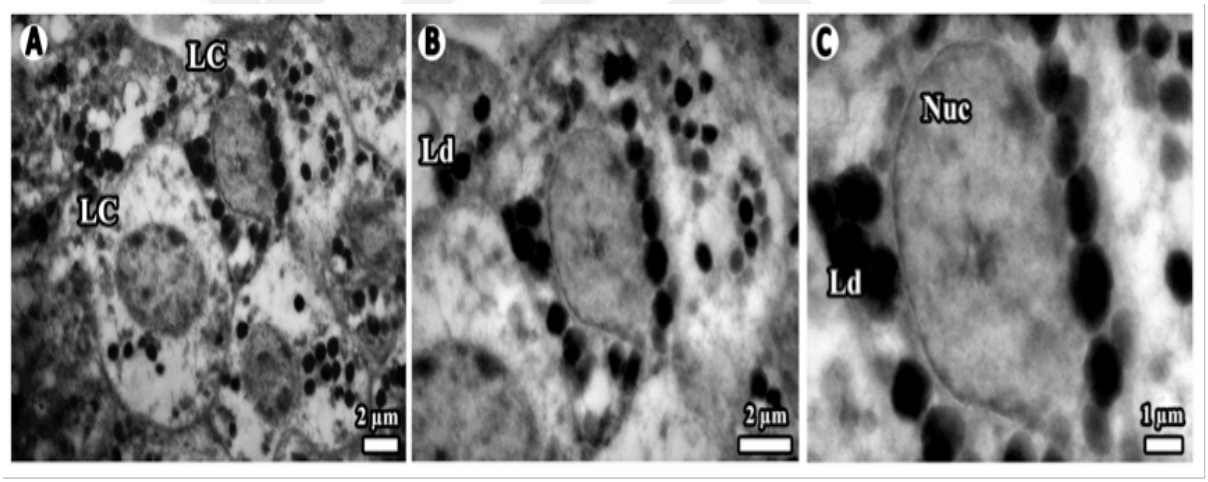


**Şekil 109.** (A, B, C) DK1 grubuna ait ovaryumun yapısında çok fazla sayıda lipit damlacıkları bulunan lüteal hücreler gözlenmektedir. Hücre yapısının ve hücreler arası aralığın iyi korunduğu fark edilmektedir. Çekirdek (Nuc), lipit damlacığı (Ld)

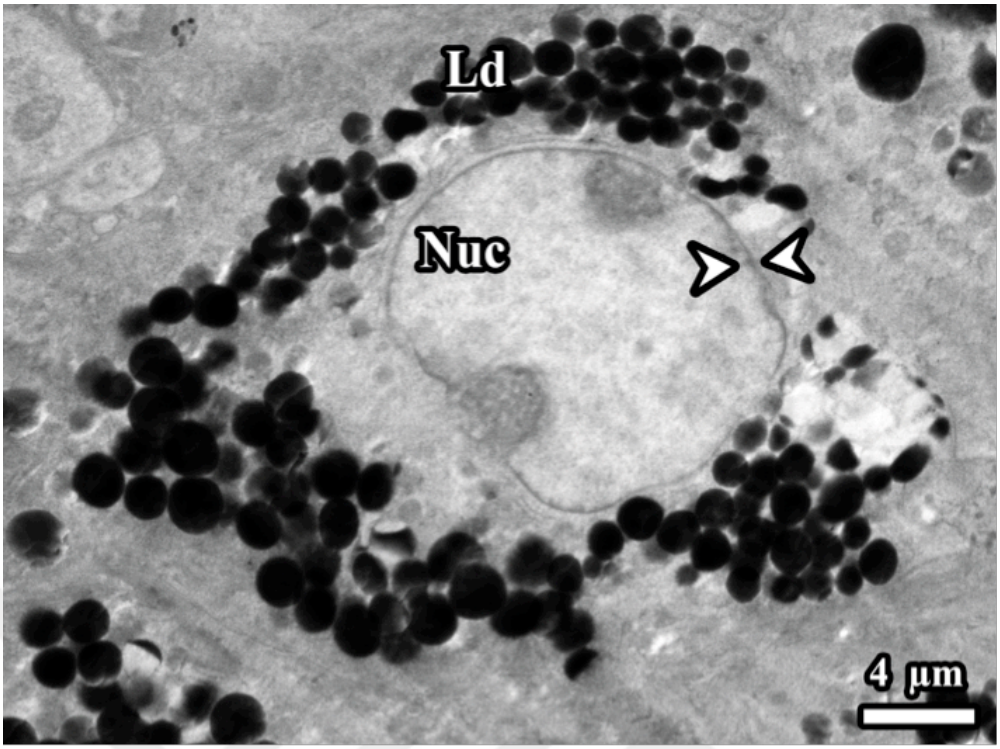


**Şekil 110.** DK1 grubuna ait ovaryumda bir folikülün duvarında bulunan granüloza hücresi gözlenmektedir. Hücre sitoplazmasının özellikle lipit damlacıklarının, çekirdeğin ve çekirdekçiklerin düzgün sınıra sahip oldukları fark edilmektedir. Hücreler arası aralığın normal yapıda olduğu görülmektedir. Çekirdek (Nuc), lipit damlacığı (Ld), çekirdek sınırları (oklar)

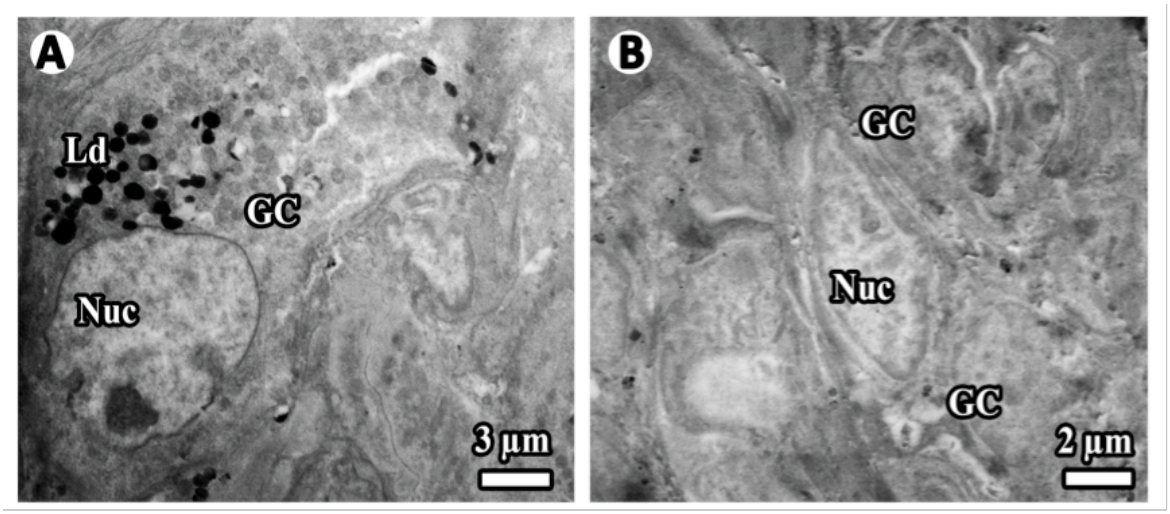


**Şekil 111.** (A, B) DK1 grubuna ait ovaryumda, yapısında lipit damlacıkları bulunduran granüloza hücresi görülmektedir. Hücre yapısının ve hücreler arası aralığın iyi korunduğu gözlenmektedir. Çekirdeğin etrafını çevreleyen çekirdek zarının bütünlüğü ve belirgin sınıra sahip olan çekirdekçik dikkat çekmektedir (A). Granüloza hücreleri arasındaki aralığın normal yapıda olduğu görülmektedir (B). Çekirdek (Nuc), granüloza hücresi (Gc), lipit damlacıkları (Ld)

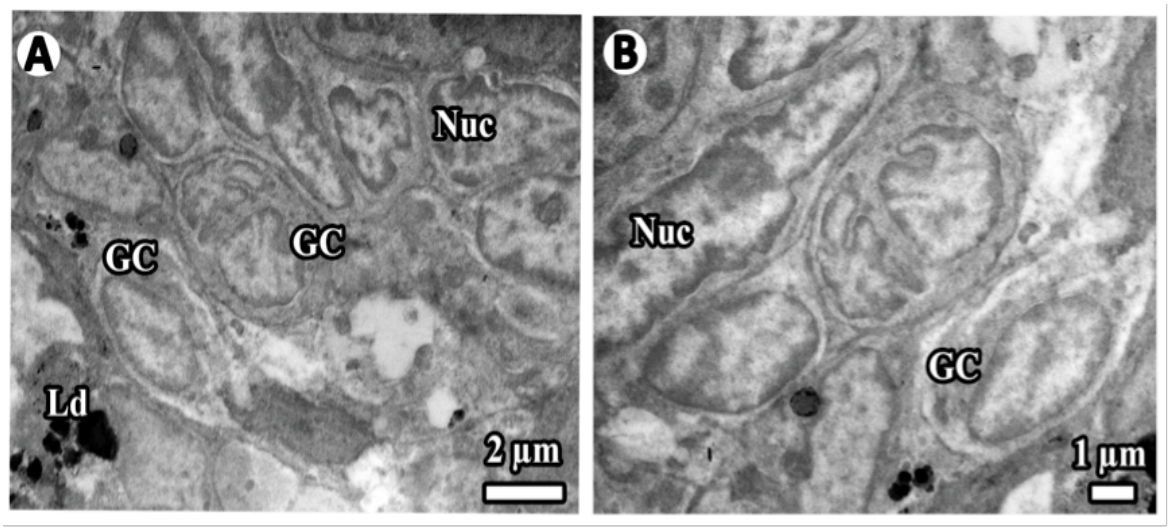


**Şekil 112.** (A, B) DK1 grubuna ait ovaryumun folikül duvarında hücre ve hücreler arası aralığı iyi korunan doku gözlenmektedir. Çekirdek ve çekirdekçik sınırlarının kolayca ayırt edildiği, az sayıdaki granüloza hücresi içerisinde lipit damlacıklarının varlığı dikkat çekmektedir. Çekirdek (Nuc), granüloza hücresi (GC), lipit damlacığı (Ld)

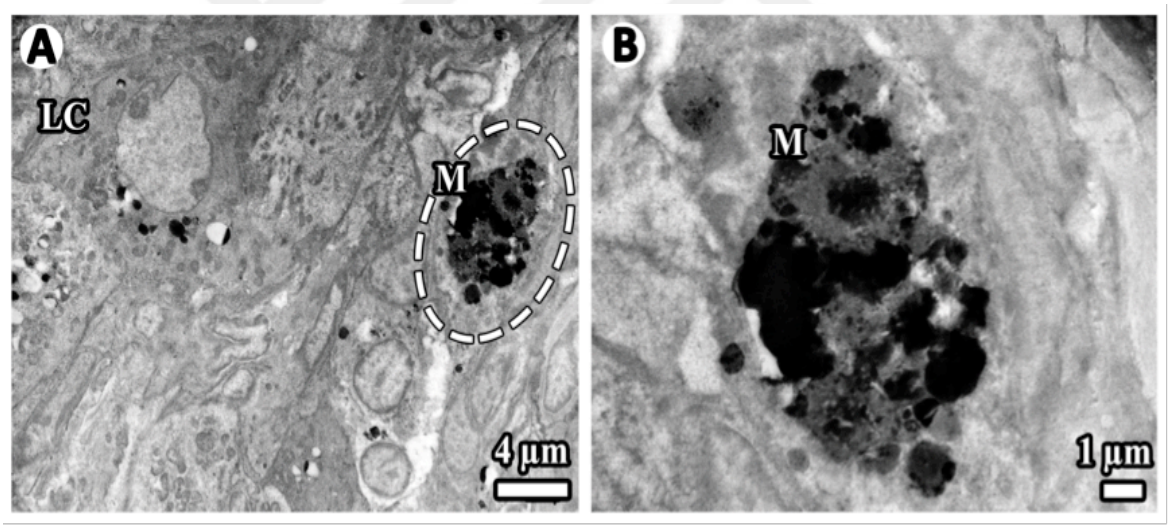


**Şekil 113.** (A, B) DK1 grubuna ait ovaryumda korpus luteuma yakın yerleşimli bir makrofaj gözlenmektedir. Makrofajın yapısında farklı boyutlarda fagosite edilmiş fagozomlar bulunmaktadır. Luteal hücre (LC), makrofaj (M)

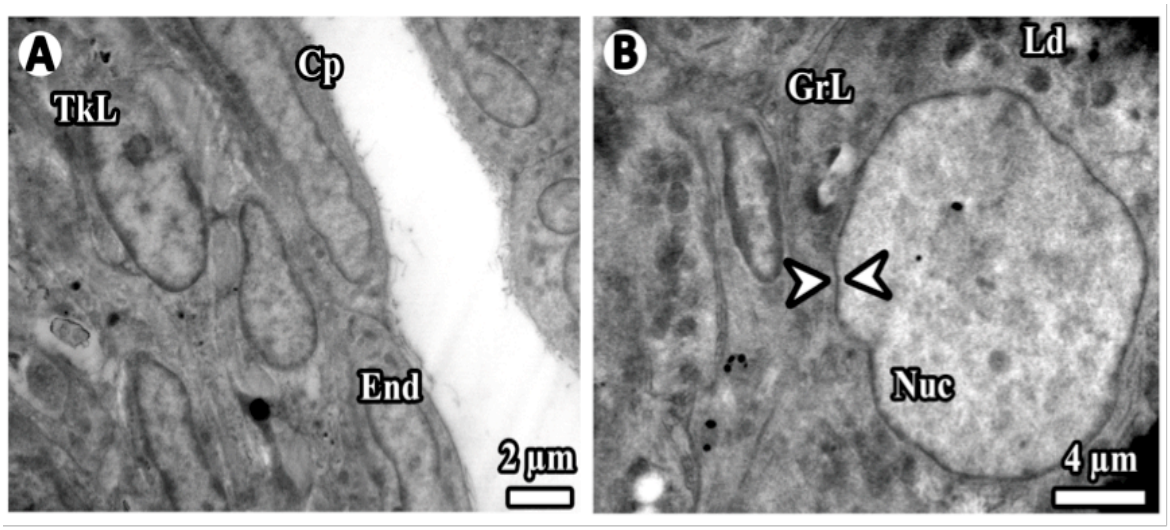


**Şekil 114.** (A, B) DK1 grubuna ait ovaryumda granüloza hücrelerinin etrafında yerleşen teka folikülü yapısındaki bir kapiller görülmektedir. Kapiller endotelinin düzgün sınırlara sahip olduğu, etrafındaki lütein hücrelerinin iyi korunduğu, hücreler arası aralığın normal yapıda olduğu fark edilmektedir (A). Çok sayıda lipit damlacığı, iyi korunmuş düzgün sınırlara sahip çekirdekli bir granüloza hücresi gözlenmektedir (B). Kapiller (Cp), teka lütein hücresi (TkL), granüloza lütein hücresi (GrL), endotel (End), lipit damlacığı (Ld)

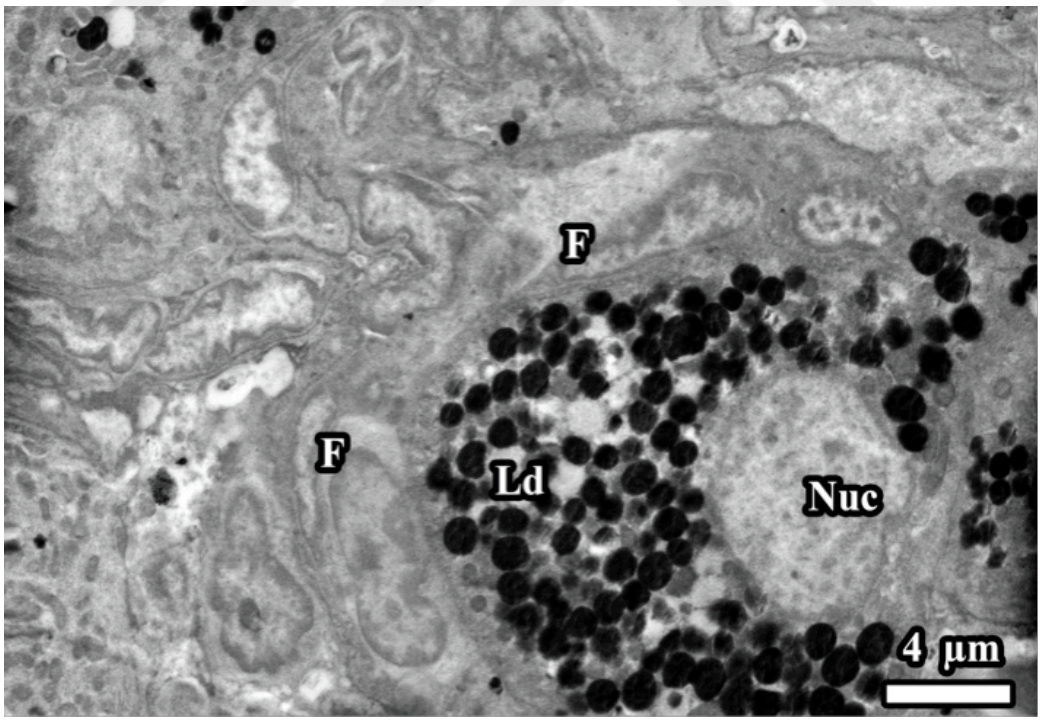


**Şekil 115.** DK1 grubuna ait ovaryumun medullasında fibroblast benzeri hücrelerle çevrili bir hilus hücresi gözlenmektedir. Ökromatik bir çekirdeğe sahip olan hücrenin sitoplazmasının lipit damlacıkları ile dolu olduğu fark edilmektedir. Çekirdek (Nuc), fibroblast (F), lipit damlacığı (Ld)

**DK2 Grubu Ovaryumlarının TEM Bulguları:**

Diabetes mellitus+21 gün sonra Kurkumin (DK2) grubuna ait ovaryumların ince yapısı incelendiğinde; ovaryum yapısındaki lüteal hücre sitoplazması, çekirdekleri ve hücreler arası aralıklarının normal görünümde olduğu gözlendi. Hücre sitoplazmasındaki lipit granülleri düzgün sınırlara sahipti ve organelleri çevreleyen membranların iyi korunduğu görüldü. Hücrelerin fonksiyonel evrelerine göre içerikleri birbirlerinden farklılık göstermekteydi (Şekil 116). Lütein hücreleri arasındaki aralık normal yapıdaydı (Şekil 117, 118), bazı lütein hücreleri arasında nispeten küçük boyutta boşluklar gözlenmekle beraber, bazı hücrelerde çekirdeklerin ve organellerin iyi korunduğu gözlendi. Bu grupta da yer yer kapiller lümeninde eritrositlerin küme oluşturduğu fark edildi (Şekil 119). Ovaryumun bazı bölgelerinde sınırları kesin olarak ayırt edilemeyen, farklı boyutlarda fagositik yapıları içerisinde bulunduran makrofajlar gözlendi (Şekil 120). Ovaryum medullasında bir kan damarına yakın yerleşim gösteren hilus hücrelerinin içeriğine büyük büyütmede bakıldığında lipit damlacıklarının tek tipte olmadıkları dikkat çekmekteydi. Damar yapısına bakıldığında normal görünümdeki endotel hücrelerinin bazal membranlarına çok iyi bağlandığı gözlendi. Endotel hücrelerinin bazal membrana bakan yüzeyinde çok sayıda koyu yapıların varlığı dikkat çekmekteydi, bunların pinositik vezikül olduğu düşünülmektedir (Şekil 121).

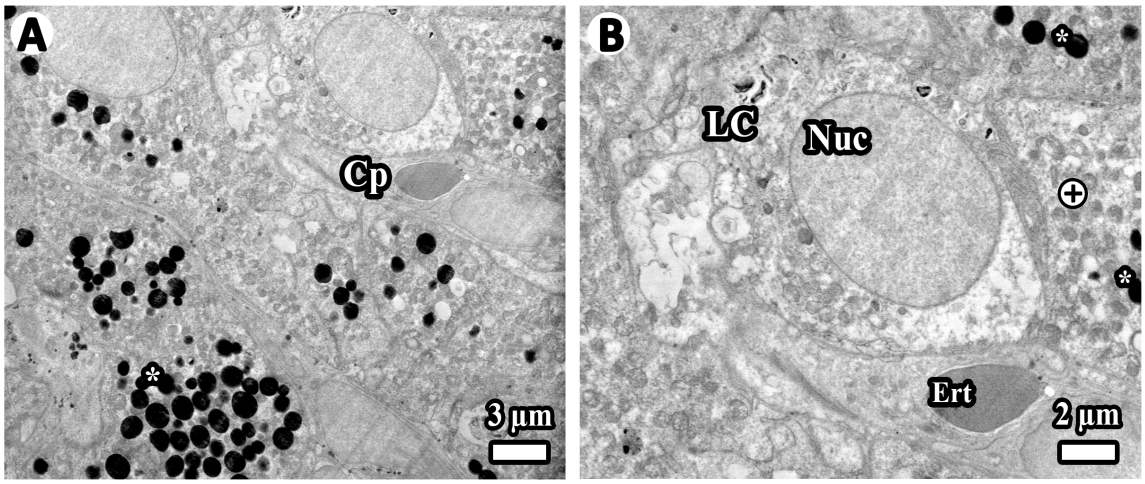


**Şekil 116.** (A, B) DK2 grubuna ait ovaryumun yapısındaki lüteal hücreler gözlenmektedir. Hücre sitoplazmalarının, çekirdeklerinin ve hücreler arası aralığın normal görünümde olduğu fark edilmektedir. Hücre sitoplazmasındaki lipit granülleri düzgün sınırlara sahip olup, organelleri çevreleyen membranların korunduğu görülmektedir. Farklı safhadaki hücrelerin farklı içeriğe sahip olmaları nedeniyle koyu ve açık boyanma özellikleriyle birbirlerinden değişiklik göstermektedir. Kapiller lümenini tamamen dolduran bir eritrosit bulunmaktadır. Koyu boyanan hücre (*), açık boyanan hücre (⊕), eritrosit (Ert), kapiller (Cp), koyu boyanan hücre (*), çekirdek (Nuc)

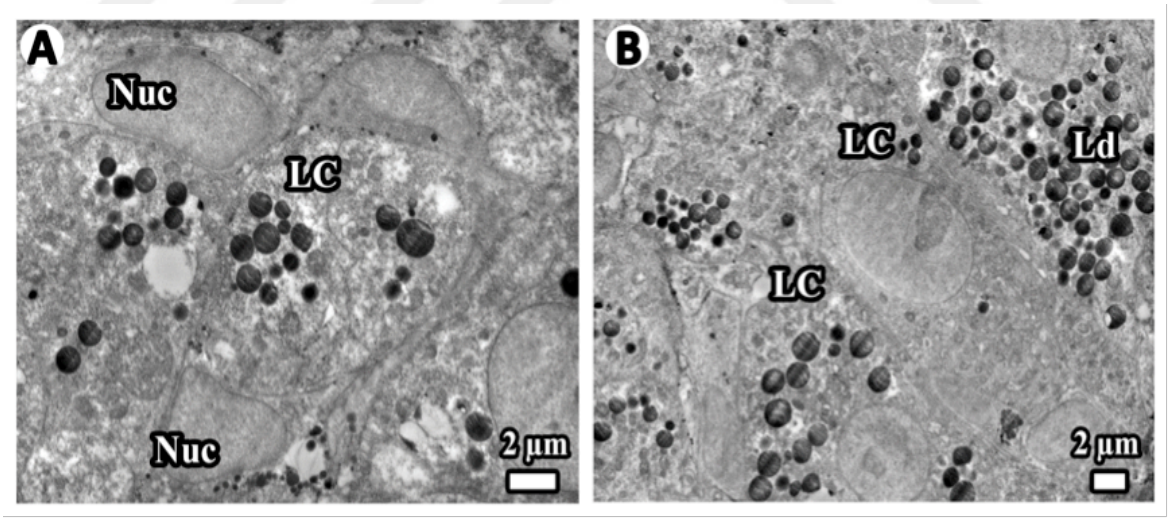


**Şekil 117.** (A, B) DK2 grubuna ait ovaryumda yapısında çekirdekleri, sitoplazmaları ve içindeki organelleri iyi korunmuş lütein hücreleri gözlenmektedir. Çekirdek (Nuc), lütein hücresi (LC), lipit damlacığı (Ld)

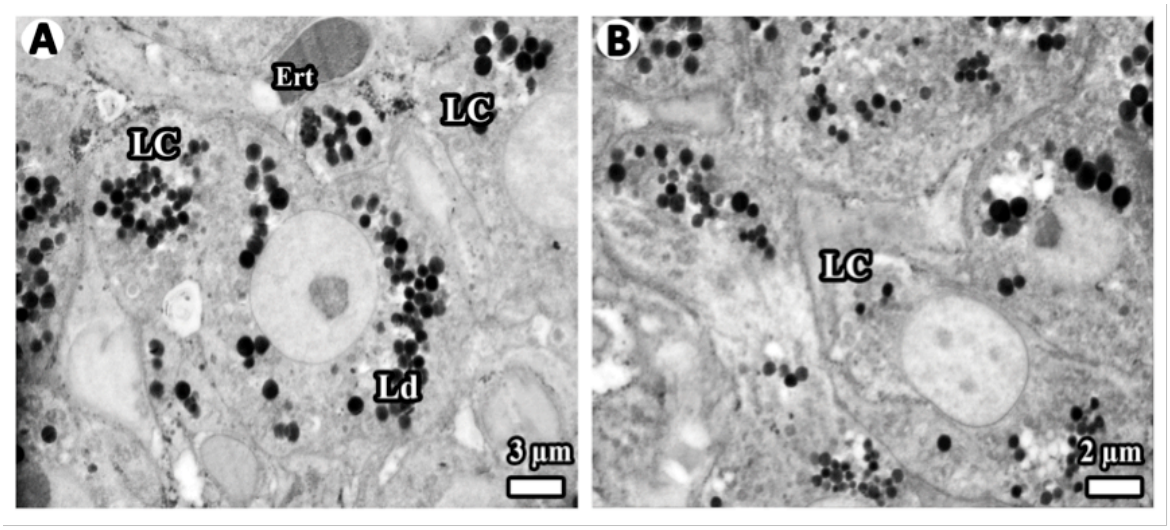


**Şekil 118.** (A, B) DK2 grubuna ait ovaryumda korpus luteumda lipit damlacıkları, membranlı organeller ve çekirdek gibi hücre içi yapıları iyi korunmuş çok sayıda lüteal hücreler gözlenmektedir. Hücreler arası aralığın normal görünümde olduğu dikkat çekmektedir. Eritrosit (Ert), lipit damlacığı (Ld), lüteal hücre (LC)

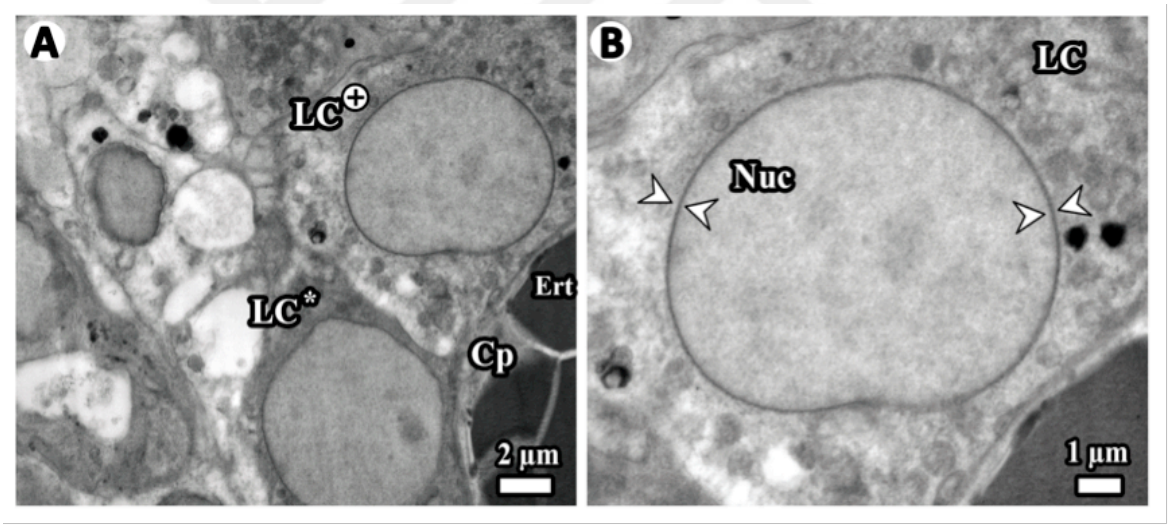


**Şekil 119.** (A, B) DK2 grubuna ait ovaryumda lütein hücreleri arasında nispeten daha küçük boyutta boşluklar gözlenmekle birlikte, ökromatik özellikteki lütein hücresi çekirdeğinin ve hücre organellerinin çok iyi korunduğu fark edilmektedir. Kapiller lümeninde eritrositler küme oluşturmuştur. Açık boyanan lütein hücresi (⊕), eritrosit (Ert), kapiller (Cp), koyu boyanan lütein hücresi (*), çekirdek zarı (oklar)

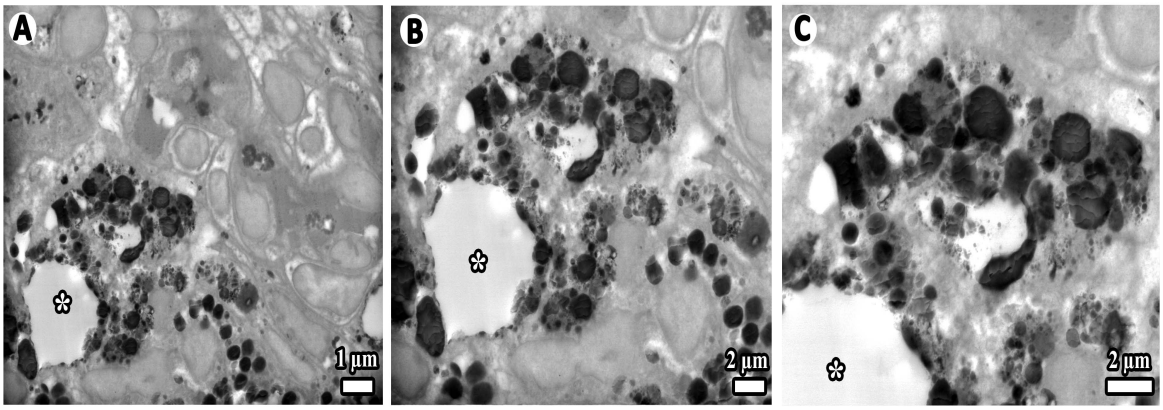


**Şekil 120.** (A, B, C) DK2 grubuna ait ovaryumun yapısında sınırları kesin olarak ayırt edilemeyen, farklı boyutlarda fagositik yapıları bulunduran bir makrofaj görülmektedir. Makrofajın sitoplazmasındaki büyük çaplı boşluğun (*) ne anlama geldiği bilinmemektedir

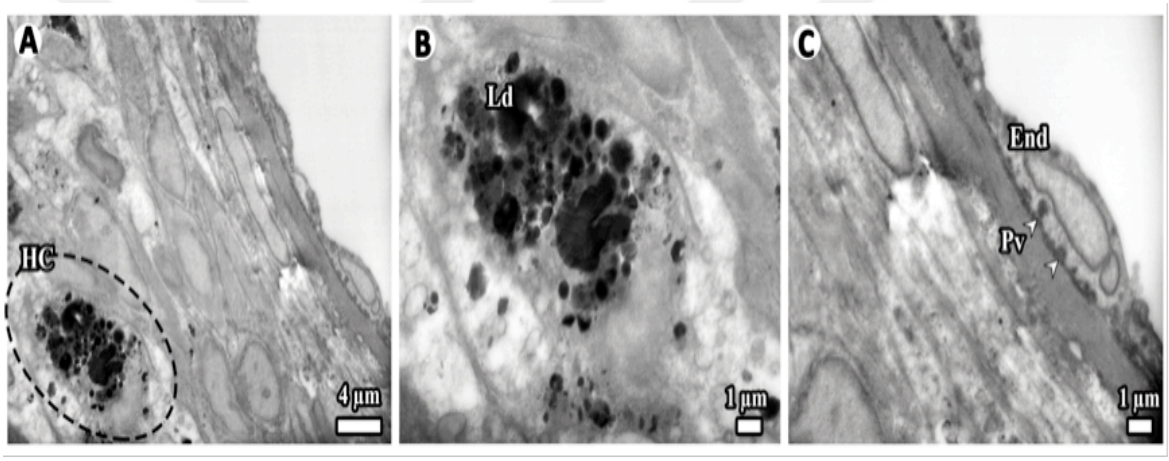


**Şekil 121.** (A, B, C) DK2 grubuna ait ovaryumun medullasında bir kan damarına yakın yerleşim gösteren hilus hücresi gözlenmektedir (A). Hücre içeriğine büyük büyütmede bakıldığında lipit damlacıklarının tek tipte olmadıkları fark edilmektedir (B). Damar yapısına bakıldığında normal görünümdeki endotelin bazal membrana çok iyi bağlandığı gözlenmektedir. Endotel hücrelerinin bazal membrana bakan yüzeyinde çok sayıda koyu yapıların varlığı dikkat çekmektedir, bunların pinositik vezikül (beyaz ok) olduğu düşünülmektedir (C). Endotel (End), hilus hücresi (HC), lipit damlacığı (Ld)

**DK3 Grubu Ovaryumlarının TEM Bulguları:**

Diabetes mellitus+Eş zamanlı Kurkumin (DK3) grubuna ait ovaryumların ince yapısı incelendiğinde; korpus luteumdaki bazı hücrelerin sitoplazmasında boşluklar görülmesine karşın, hücre çekirdeğinin ve çekirdekçiğinin normal yapıda olduğu fark edildi (Şekil 122). Granüloza hücrelerinin karakteristik özellikleri olan heterokromatik çekirdek ve yoğun boyanan sitoplazma dikkat çekmekteydi. Granüloza hücrelerinin yapısında çok fazla sayıda lipit damlacıklarının bulunduğu gözlendi. Bunun yanı sıra, granüloza hücreleri arasındaki boşlukların dikkat çekecek düzeyde genişdi (Şekil 123). Teka folikülünün eksterna ve interna tabakaları kolayca ayırt edilmekteydi. Teka eksterna hücreleri ve hücreler arası aralık normal yapıdaydı. Teka internadaki lütein hücrelerinin çekirdek ve sitoplazmalarının iyi korunduğu, hücrelerin çok sayıda lipit damlacığına sahip olduğu gözlendi. Kapiller duvarı düzgün, damar bütünlüğü korunmuştu (Şekil 124). Granüloza hücrelerine yakın yerleşen makrofajların fonksiyonel durumlarına göre içerikleri değişmekteydi. Bunlardan bazısının yapısında çok fazla fagosite edilmiş farklı boyutlarda fagozomlar görülürken, diğerinin sitoplazmasında çok sayıda vakuol olduğu fark edilmekteydi (Şekil 125). Atreziye giden foliküllerdeki hücrelerin yoğunlaştığı ve hücreler arası aralığın büyük oranda ortadan kaldırıldığı gözlendi. Atrezi işlemleri esnasında hücre içeriğinin lizozomal aktivite ile ortadan kaldırıldığını düşündüren lipit-lizozom ilişkisi bu yapılar içinde gözlendi (Şekil 126). Medullar bağ dokusunda büyük çaplı makrofajların sitoplazmalarında çok farklı boyutta sindirilmiş ve sindirilmemiş fagozomlar ayırt edildi (Şekil 127). Ovaryumun yapısındaki kapillerlerin etrafında hilus hücreleri ve makrofajlar gözlenebilmektedir. Oval biçimli hilus hücrelerinin içerisinde çok sayıda benzer boyutta lipit damlacıkları görülmesine karşın çoğu zaman hücre çekirdeği fark edilememekteydi. Çekirdeği hücrenin bir tarafına kaymış bir makrofajın çok sayıda dairesel sitoplazmik uzantıya sahip olduğu gözlendi (Şekil 128). Medullada yaygın olarak gözlenen hilus hücrelerinin genel olarak bir hücre paketi biçimindeki organizasyonu dikkat çekmekteydi (Şekil 129).

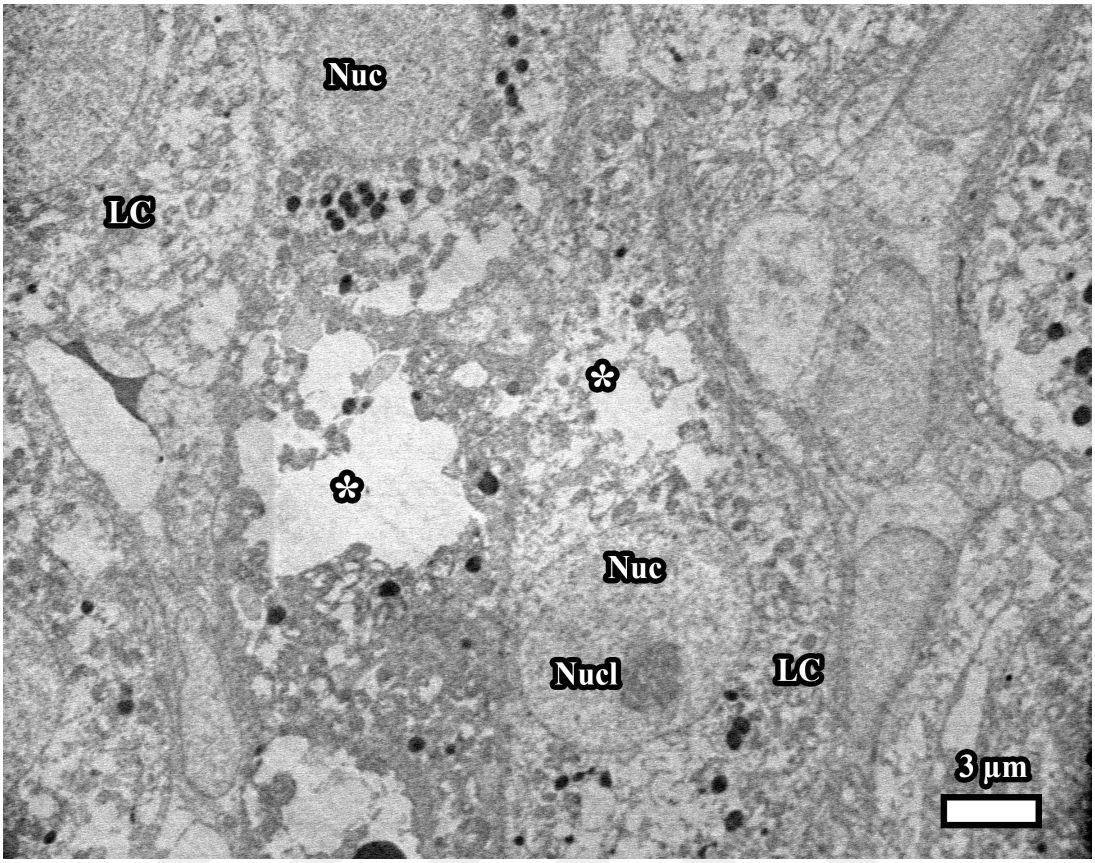


**Şekil 122.** DK3 grubuna ait ovaryumdaki korpus luteumdan elde edilen görüntü. Bazı hücrelerin sitoplazmasında boşluklar görülmesine karşın hücre çekirdeğinin ve çekirdekçiğinin normal yapıda olduğu fark edilmektedir. Çekirdek (Nuc), lüteal hücre (LC), sitoplazmadaki boşluklar (*), çekirdekçik (Nucl)

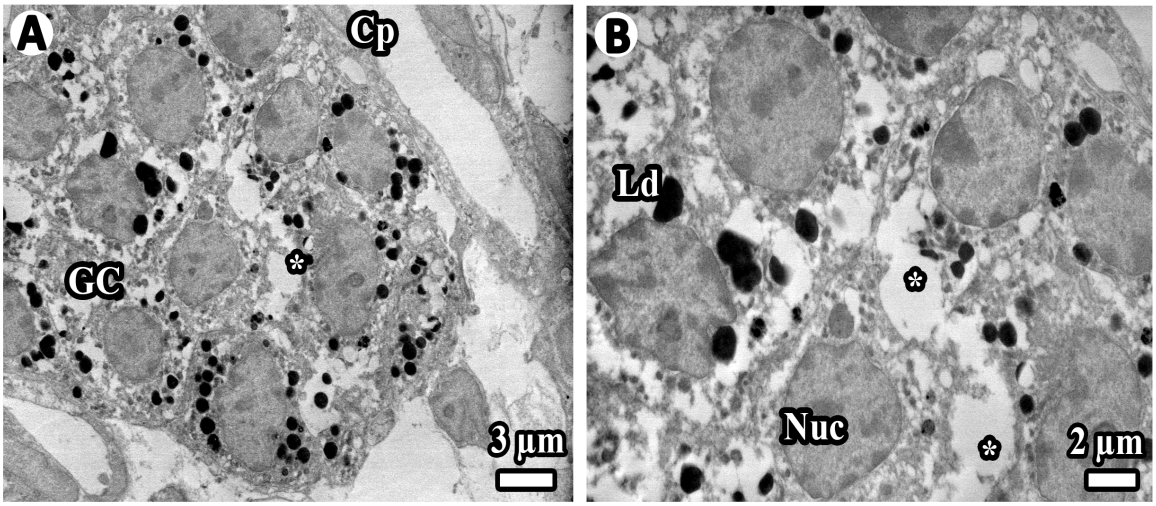


**Şekil 123.** (A, B) DK3 grubuna ait ovaryumda yapısında çok fazla sayıda lipit damlacığı bulunduran granüloza hücreleri gözlenmektedir. Hücreler arasındaki boşluklar (*) dikkat çekecek düzeyde geniştir. Granüloza hücresi (GC), çekirdek (Nuc), kapiller (Cp), lipit damlacığı (Ld)

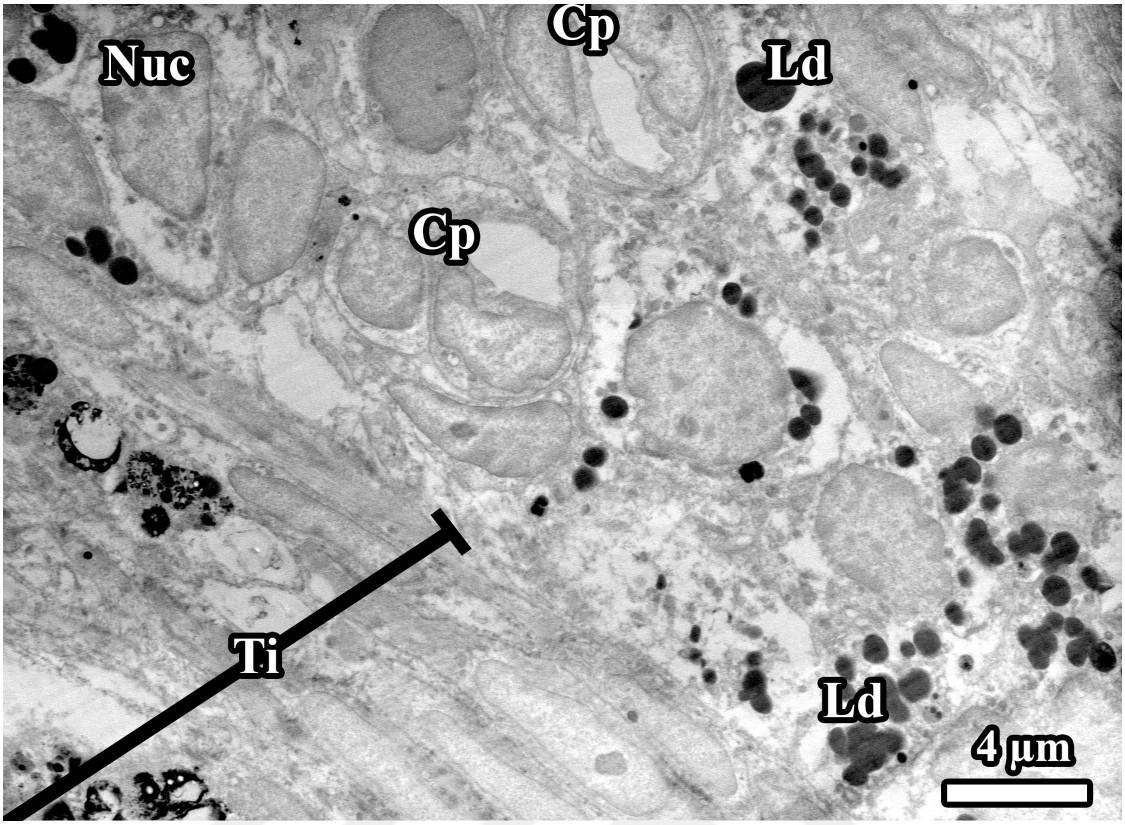


**Şekil 124**. DK3 grubuna ait ovaryumda, teka eksterna ve internasının ayırt edilebildiği teka folikülü gözlenmektedir. Teka eksterna hücrelerinin ve hücreler arası aralığın normal görünümde olduğu fark edilmektedir. Teka internadaki lütein hücrelerinin çekirdek ve sitoplazmalarının iyi korunduğu, hücrelerin çok sayıda lipit damlacığına sahip olduğu gözlendi. Kapiller duvarlarının düzgün olduğu, damar bütünlüğünün korunduğu gözlenmektedir. Teka interna (Ti), kapiller (Cp), çekirdek (Nuc), lipit damlacığı (Ld)

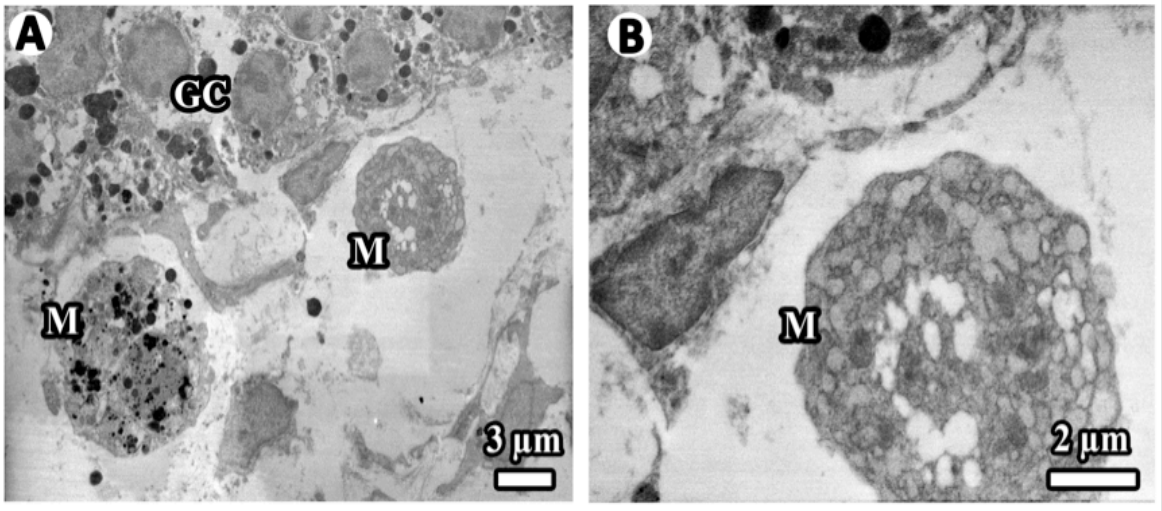


**Şekil 125.** (A, B) DK3 grubuna ait ovaryumda granüloza hücrelerine yakın yerleşimli iki tane farklı fonksiyonel durumunda olduğu düşünülen makrofajlar gözlenmektedir. Sol taraftaki

makrofajın yapısında çok fazla sayıda fagosite edilmiş farklı boyutta fagozomlar görülürken (A), sağ taraftaki makrofajın sitoplazmasının ise çok sayıda vakuolle dolu olduğu fark edilmektedir (B). Granüloza hücresi (GC), makrofaj (M)

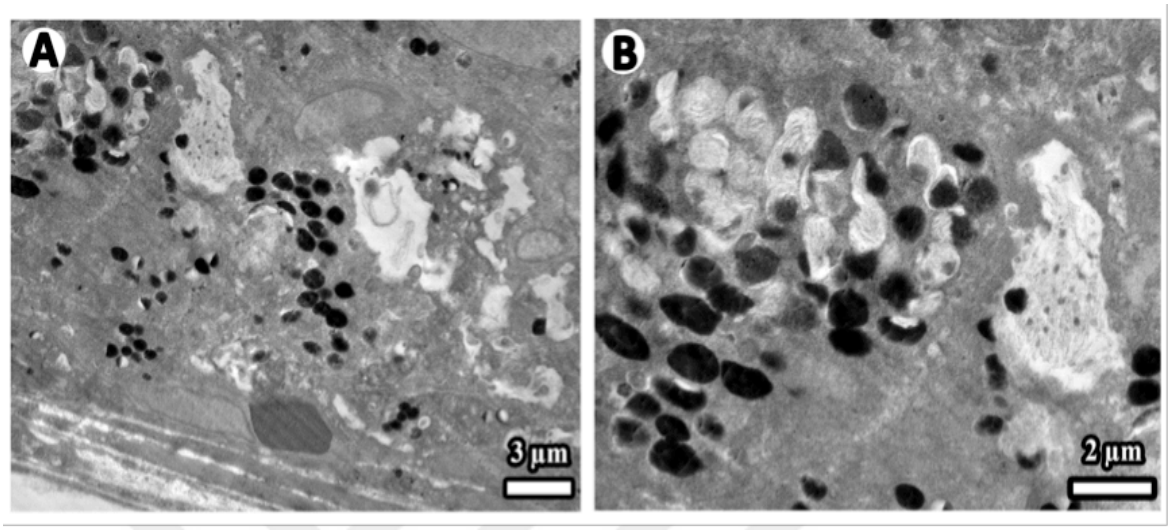


**Şekil 126.** (A, B) DK3 grubuna ait ovaryumda hangi safhada olduğu bilinmeyen bir folikülün atreziye gittiği gözlenmektedir. Atretik folikül, hücre içeriğinin yoğunlaştığı ve hücreler arası aralığın büyük oranda ortadan kaldırıldığı bir yapı olarak görülmektedir (A). Atrezi işlemleri esnasında hücre içeriğinin lizozomal aktivite ile ortadan kaldırıldığını düşündüren lipit-lizozom ilişkisi gözlenmektedir (B)

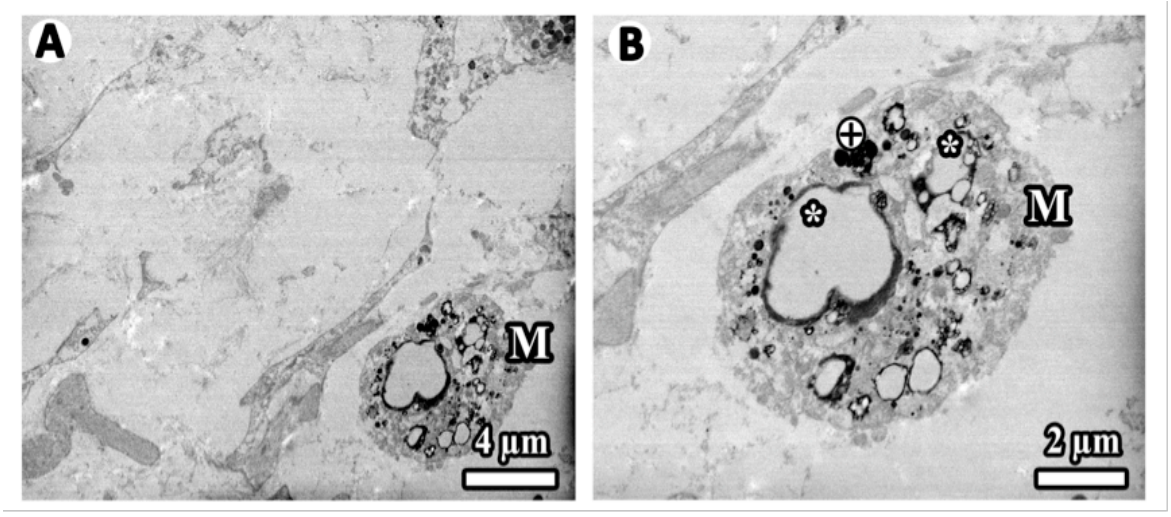


**Şekil 127.** (A, B) DK3 grubuna ait ovaryumda medullar bağ dokusunda büyük çaplı bir makrofaj gözlenmektedir. Makrofajın yapısında çok farklı boyutta sindirilmiş ve sindirilmemiş fagozomlar bulunmaktadır. Sindirilmiş (*); sindirilmemiş fagozomlar (⊕), makrofaj (M)

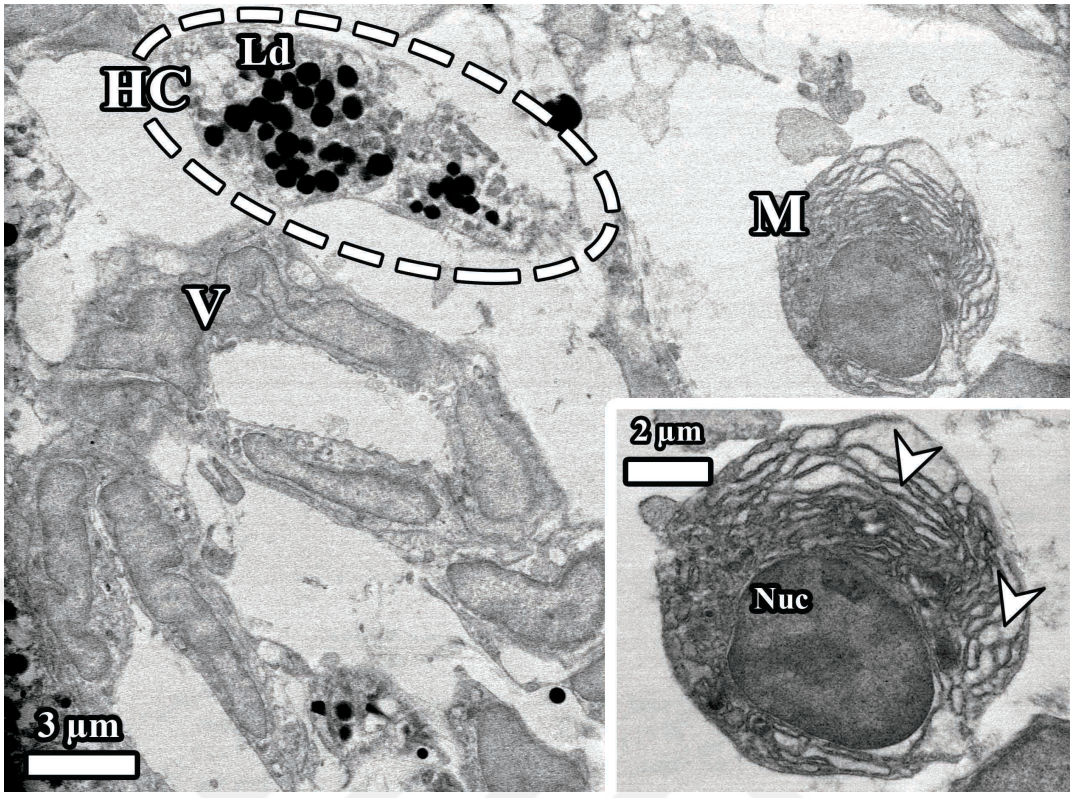


**Şekil 128.** DK3 grubuna ait ovaryum yapısında bulunan bir kapillerin etrafında hilus hücresi ile makrofaj gözlenmektedir. Oval biçimli hilus hücresinin içerisinde çok sayıda yaklaşık aynı boyutta olan lipit damlacıkları görülmesine karşın, hücre çekirdeği gözlenememektedir. Çekirdeği hücrenin bir tarafına kayan bir makrofajın çok sayıda dairesel sitoplazmik uzantıya sahip olduğu kolayca görülür. Hilus hücresi (HC), makrofaj (M), çekirdek (Nuc), sitoplazmik uzantılar (oklar), kan damarları (V)

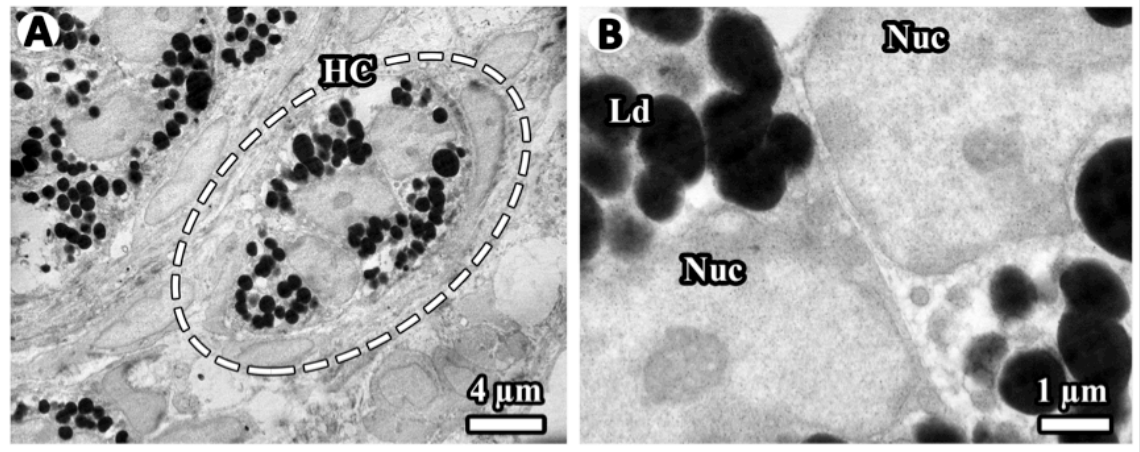


**Şekil 129.** (A, B) DK3 grubuna ait ovaryum medullasında yaygın olarak bulunan hilus hücreleri gözlenmektedir. Bu hücrelerin genel olarak bir hücre paketi biçimindeki organizasyonu dikkat çekmektedir. Hücre sitoplazmalarının lipit damlacıklarıyla dolu olduğu fark edilmektedir. Çekirdek (Nuc), lipit damlacığı (Ld), hilus hücresi (HC)

### 4.6.2. SEM Görüntülerinden Elde Edilen Bulgular

**Kontrol Grubu Ovaryumlarının SEM Bulguları:**

Kontrol grubuna ait ovaryumların yüzeysel özellikleri incelendiğinde; ovaryumun genel görüntüsünde korpus luteumlar, gelişmekte olan foliküller, büyük çaplı damarları ve kapiller ağı gözlendi (Şekil 130). Daha büyük büyütmede yapılar incelendiğinde damar ve kapillerlerin düzgün sınırlara sahip ve normal yapıda oldukları fark edildi (Şekil 131). Ovaryumun dış yüzeyini çevreleyen tek katlı kübik epitel hücreleri kolayca gözleniyordu. Hücreler arası aralık normal yapıdaydı (Şekil 132). Ovaryum korteksinde gözlenen bir preantral folikülün etrafını çevreleyen dokunun ve folikülün normal yapıda olduğu, folikülün etrafını bir bazal membran çevrelemekteydi (Şekil 133). Korpus luteumun yapısındaki lüteal hücrelerin düzgün sınırlara sahip olduğu, hücreler arası aralık ise normaldi (Şekil 134).

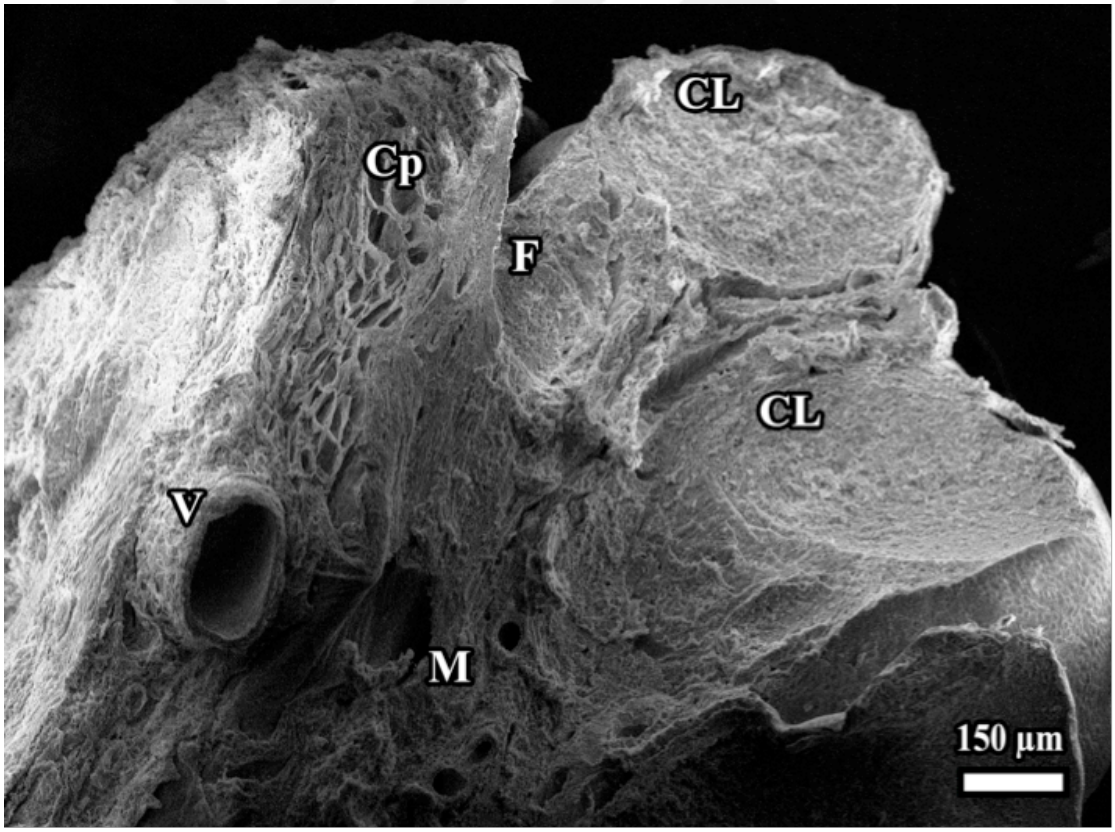


**Şekil 130.** SEM'de Kontrol grubuna ait ovaryumun genel görüntüsünde korpus luteumlar, gelişmekte olan bir folikül, büyük çaplı damar ve kapiller ağı gözlenmektedir. Damar (V), folikül (F), kapiller (Cp), korpus luteum (CL), medulla (M)




**Şekil 131.** SEM'de Kontrol grubuna ait ovaryumun büyük büyütmedeki yapısı gözlenmektedir. Damar (V), folikül (F), kapiller (Cp), korpus luteum (CL)




**Şekil 132.** SEM'de Kontrol grubuna ait ovaryumun dış yüzeyini çevreleyen tek katlı kübik epitelin düzgün sınırlara sahip olduğu gözlenmektedir. Ovaryum epiteli (OE)

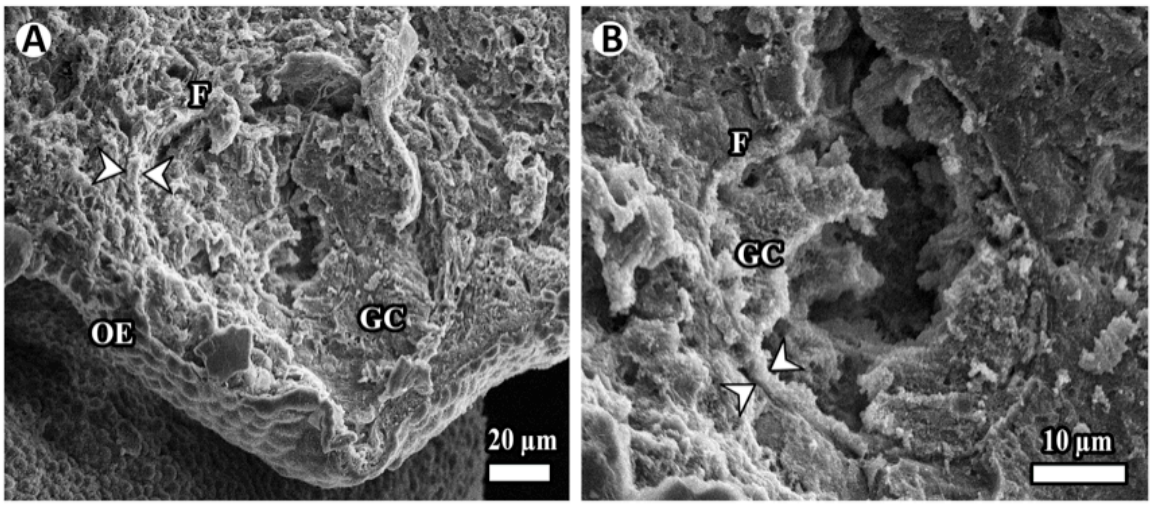


**Şekil 133.** SEM'de Kontrol grubuna ait ovaryumun korteksinde bir preantral folikül olduğu düşünülen yapı gözlenmektedir. Bazal membran (oklar), folikül (F), granüloza hücresi (GC), ovaryum epiteli (OE)




**Şekil 134.** SEM'de Kontrol grubuna ait ovaryumun yapısında bulunan bir korpus luteum gözlenmektedir. Korpus luteum (CL), lüteal hücreler (LC)

**Sham Grubu Ovaryumlarının SEM Bulguları:**

Sham grubuna ait ovaryumların yüzeysel özellikleri incelendiğinde; ovaryumun dış yüzeyini örten tek katlı kübik epitel hücreleri ve arası normal yapıda olduğu görüldü (Şekil 135). Ovaryum korteksinde gözlenen bir folikülde, folikül hücrelerinin etrafını çevreleyen bazal membranın normal yapıda olduğu fark edildi (Şekil 136). Ovaryumdaki korpus luteum hücrelerinin arasında kapillerler kordonlar oluşturuyordu, endotellerinin normal yapıda olduğu gözlendi. Endotel hücrelerinin iç yüzeyinde çok sayıda trombositin ve düzgün sınırlara sahip fenestraların varlığı dikkat çekti (Şekil 137).

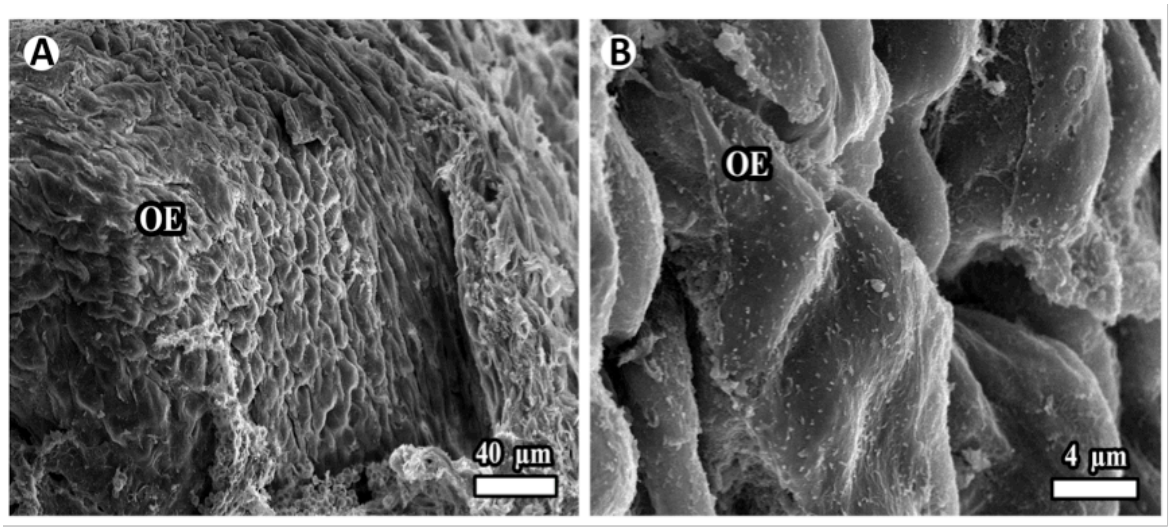


**Şekil 135.** SEM'de Sham grubuna ait ovaryumun dış yüzeyini örten tek katlı kübik epitel gözlenmektedir. Epitel hücrelerinin ve hücreler arası sınırlarının normal yapıda olduğu görülmektedir. Ovaryum epiteli (OE)

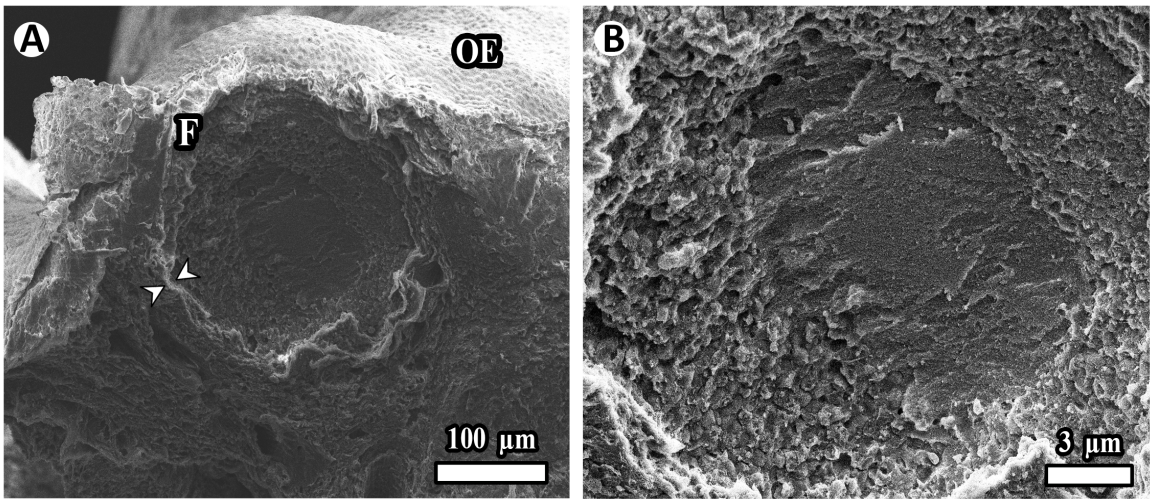


**Şekil 136.** SEM'de Sham grubuna ait ovaryumun korteksinde bir folikül görülmektedir. Folikül hücrelerinin etrafını çevreleyen bazal membran normal yapıda gözlenmektedir. Bazal membran (oklar), folikül (F), ovaryum epiteli (OE)




**Şekil 137.** SEM'de Sham grubuna ait ovaryumun yapısında bulunan bir korpus luteum görülmektedir. Korpus luteumu oluşturan lüteal hücreler, kapillerler arasında kordonlar oluşturmaktadır. Hem hücrelerin hemde kapiller endotelinin normal yapıda olduğu gözlenmektedir. Endotel hücrelerinin iç yüzeyinde çok sayıda trombositin ve düzgün sınırlara sahip fenestraların varlığı dikkat çekmektedir. Endotel (End), fenestralar (Fn), korpus luteum (CL), lüteal hücre (LC)

**Kurkumin Grubu Ovaryumlarının SEM Bulguları:**

Kurkumin grubuna ait ovaryumların yüzeysel özellikleri incelendiğinde; ovaryumun dış yüzeyinde tek katlı kübik epitel hücrelerinin ve hücreler arası aralığın normal yapıda olduğu gözlendi (Şekil 138). Ovaryum korteksinde gelişimin farklı dönemlerine ait foliküllerin varlığı dikkat çekmekteydi (Şekil 139). Ovaryum yapısındaki primordiyal foliküllerin düzgün sınırlara sahip olduğu, etrafının belirgin bir bazal membranla çevrelendiği fark edildi (Şekil 140). Ayrıca antral foliküllerin üst tarafında oositlerin yerleştiği, alt tarafta ise folikül antrumuna ait kısımlar olduğunu düşündüğümüz yapılar gözlendi (Şekil 141). Ovaryumun yapısında bulunan korpus

luteuma ait bir bölümde, lütein hücrelerinin fenestralı kapillerler etrafında yerleştikleri görüldü. Lütein hücrelerinin sitoplazmalarında görülen çok sayıdaki gözeneklerin, sitoplazmadaki lipit damlacıkları ve/veya mitokondriyonlara ait olduğu düşünülmektedir. Korpus luteumdaki kapillerlerin düzgün sınıra sahip olan endotel hücreleri tarafından astarlandığı, bu hücrelerin çok sayıda fenestraya sahip oldukları fark edildi (Şekil 142). Gelişimini tamamlamamış bir korpus luteumun yapısında çok gelişmiş bir kapiller ağ olduğu gözlendi (Şekil 143).




**Şekil 138.** SEM'de Kurkumin grubuna ait ovaryumun dış yüzeyi görülmektedir. Tek katlı kübik epitel hücrelerinin ve hücreler arası aralığın normal yapıda olduğu gözlenmektedir. Ovaryum epiteli (OE)

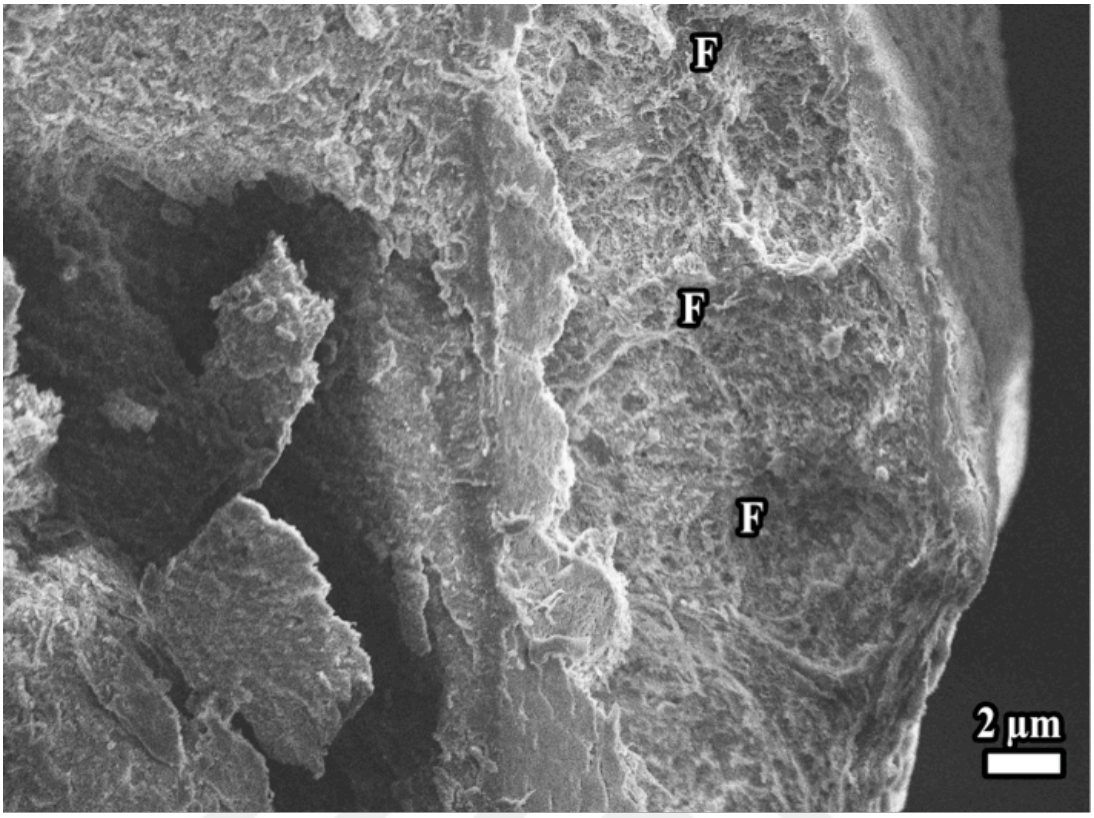


**Şekil 139.** SEM'de Kurkumin grubuna ait ovaryumun korteksinde gelişimin farklı dönemlerine ait foliküller (F) gözlenmektedir




**Şekil 140.** SEM'de Kurkumin grubuna ait ovaryumun yapısında bulunan bir primordiyal folikül gözlenmektedir. Folikül etrafının belirgin bir bazal membranla çevrelendiği fark edilmektedir. Bazal membran (ok), folikül (F)

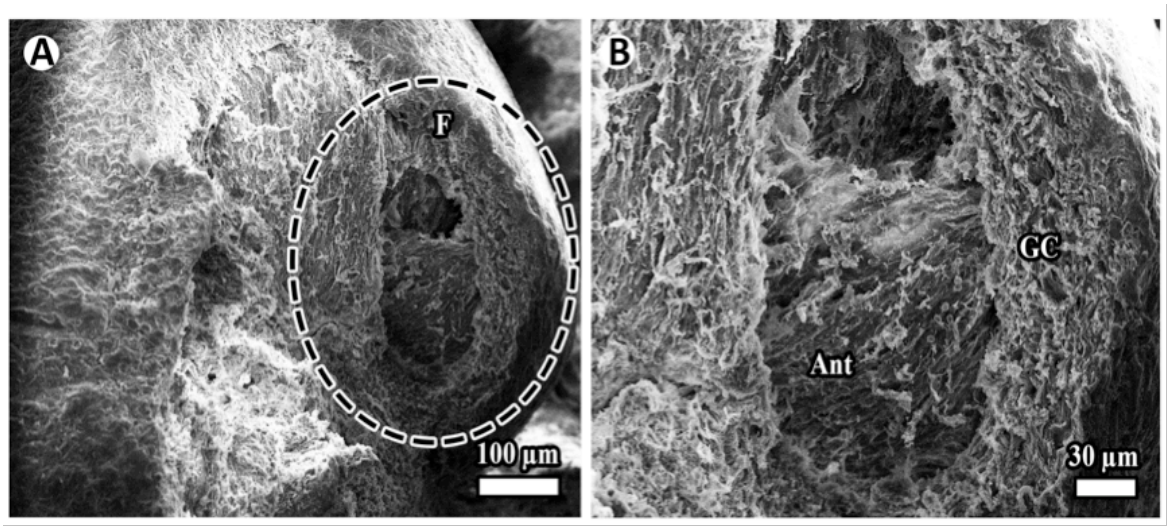


**Şekil 141.** SEM'de Kurkumin grubuna ait ovaryumun korteksinde bir antral folikül görülmektedir. Folikülün üst tarafında oositin yerleştiği yer, alt tarafta ise folikül antrumuna ait yapılar gözlenmektedir. Antrum (Ant), granüloza hücresi (GC), folikül (F)




**Şekil 142.** SEM'de Kurkumin grubuna ait ovaryumun yapısında bulunan korpus luteuma ait bir bölüm gözlenmektedir. Kapiller (Cp), lütein hücresi (LC)

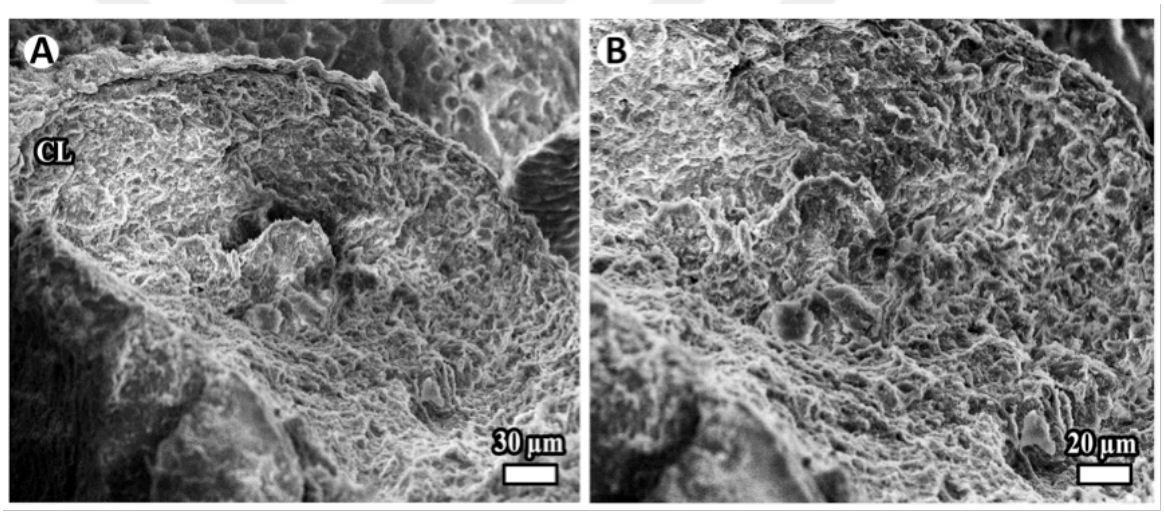


**Şekil 143.** SEM'de Kurkumin grubuna ait ovaryumun yapısında bulunan gelişimini tamamlamamış bir korpus luteum görülmektedir. Bu yapının çok gelişmiş bir kapiller ağına sahip olduğu gözlenmektedir. Korpus luteum (CL)

**DM Grubu Ovaryumlarının SEM Bulguları:**

Diabetes mellitus (DM) grubuna ait ovaryumların yüzeysel yapısı incelendiğinde; ovaryumun dış yüzeyinin önemli derecede yıpranmış olduğu gözlendi (Şekil 144). Dış yüzeyi örten tek katlı kübik epitel hücreleri tek tipte değildi, organdaki diğer yapıların sınırları da belirsizdi (Şekil 145). Ovaryum korteksinde bulunan bir preantral folikülde, folikül hücrelerinin sınırları ve folikülün çevre dokusu belirgin değildi (Şekil 146). Ovaryumun yapısında bulunan bir korpus luteumda hücrelerin ve hücreler arası aralığın sınırları belirgin olmadığı fark edilmekteydi (Şekil 147). Korpus luteuma ait bir başka yapıda merkezi yerleşimli bir kapiller ve onun etrafında dizilen lüteal hücrelerin sınırları belirsizdi. Kapiller lümenindeki endotel hücrelerinin lümene doğru gönderdiği sitoplazmik uzantılar dikkat çekiciydi (Şekil 148). Ovaryum medullasındaki damarların gerek lümenlerinin, gerekse dış sınırlarının düzgün yapıda olmadığı gözlendi. Damar endotelinin lümene bakan yüzeylerinde dikensi sitoplazmik uzantıların varlığı dikkat çekmekteydi (Şekil 149). Kan damarlarının içerisinde trombositler ile kan hücrelerinin yaygın biçimde yığınlar oluşturduğu fark edildi. Kan kümelerine bakıldığında eritrosit ve lenfositlerin biçimlerinin bozulduğu görüldü (Şekil 150).

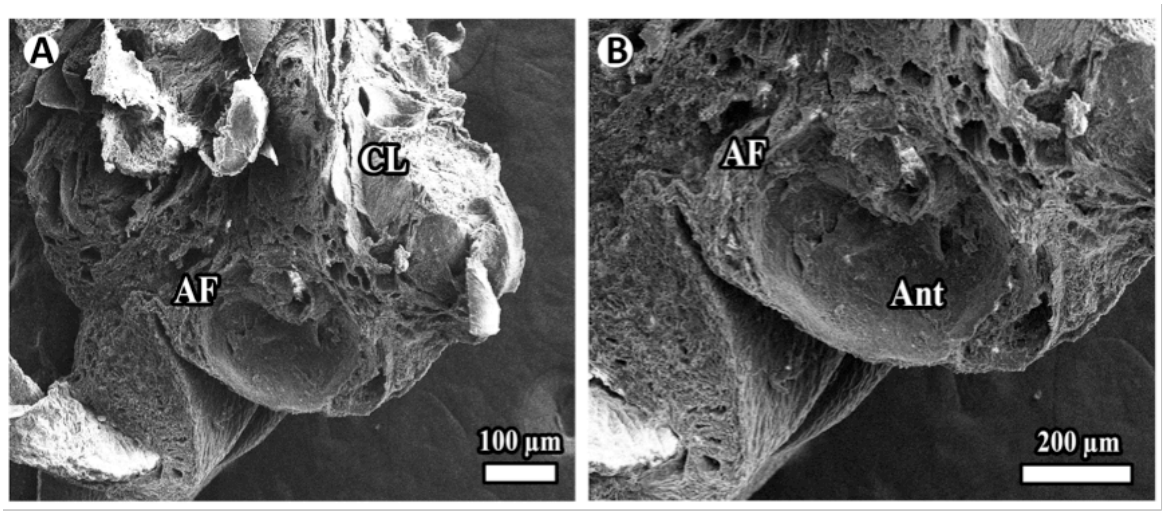


**Şekil 144.** SEM'de DM grubuna ait ovaryumun dış yüzeyine bakıldığında önemli derecede yıpranmış bir görünüm izlenmektedir. Organdaki yapıların birbirleri arasındaki sınırların belirsizliği dikkat çekmektedir. Ovaryumun korteksinde antrumunda cins hücresini bulunduran bir antral folikül gözlenmektedir. Antral folikül (AF), korpus luteum (CL), antrum (Ant)




**Şekil 145.** SEM'de DM grubuna ait ovaryumun dış yüzeyini örten tek katlı kübik epitel hücrelerinin tek tipte olmadığı yani boyutlarının farklı olduğu, ayrıca sınırlarının düzgün olmadığı gözlendi. Ovaryum epiteli (OE)

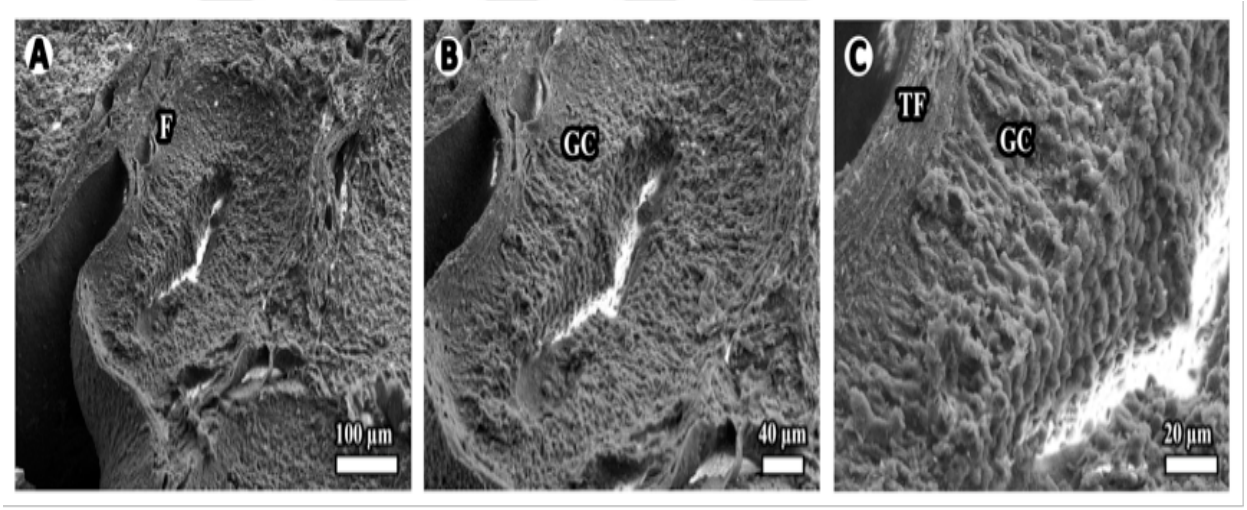


**Şekil 146.** SEM'de DM grubuna ait ovaryumun korteksinde bulunan bir preantral folikül gözlenmektedir. Folikül hücrelerinin sınırları belirgin değildir, benzer durum folikülün çevre dokusu için de geçerlidir. Folikül (F), granüloza hücresi (GC), teka folikülü (TF)




**Şekil 147.** SEM'de DM grubuna ait ovaryumun yapısında bulunan bir korpus luteum gözlenmektedir. Yapıdaki hücrelerin ve hücreler arası aralığın sınırları belirgin değildir




**Şekil 148.** SEM'de DM grubuna ait ovaryumda korpus luteuma ait bir yapının detayı gözlenmektedir. Merkezi yerleşimli bir kapiller ve onun etrafında dizilen lüteal hücreler görülmektedir. Hücre sınırları belirsiz olup, kapiller lümenindeki endotel hücrelerinin lümene doğru gönderdiği sitoplazmik uzantılar dikkat çekmektedir (kesikli çizgilerle çevrelenmiştir). Lütein hücresi (LC), kapiller (Cp)

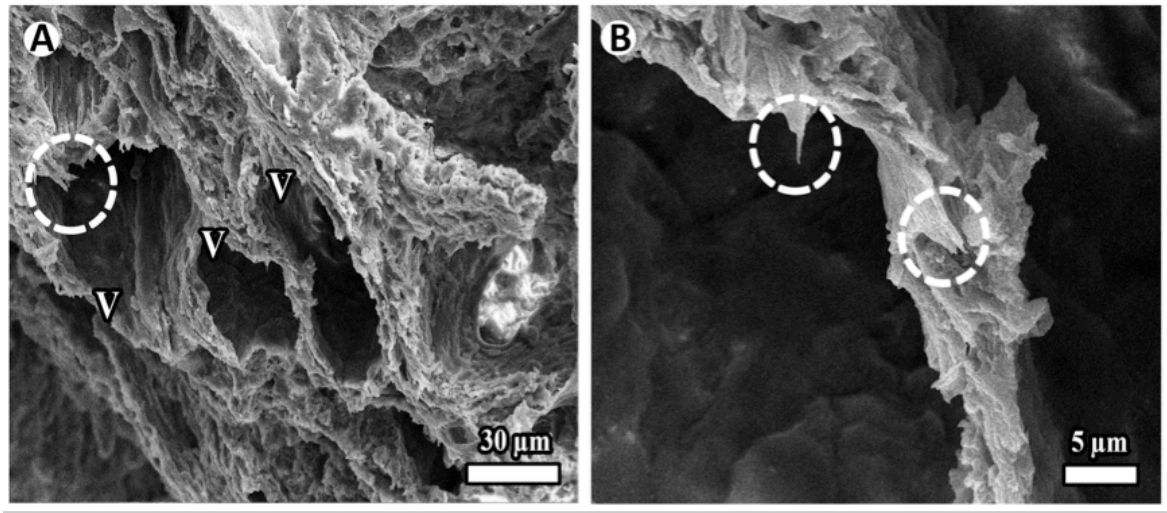


**Şekil 149.** SEM'de DM grubuna ait ovaryumun medullasında yaygın olarak bulunan damar sistemine ait bir kısım görülmektedir. Damarların gerek lümenlerinin, gerekse dış sınırlarının düzgün olmadığı gözlenmektedir. Endotellerin lümene bakan yüzeylerinde çok sayıda dikensi sitoplazmik uzantıların varlığı dikkat çekmektedir. Damar (V), dikensi çıkıntılar (kesikli daire)




**Şekil 150.** SEM'de DM grubuna ait ovaryumdaki kan damarlarının içerisinde trombositler ile kan hücrelerinin yaygın biçimde yığınlar oluşturduğu gözlenmektedir. Kan kümelerine bakıldığında eritrosit ve lenfosit gibi kan hücrelerinin biçimlerinin bozulduğu gözlendi

**DK1 Grubu Ovaryumlarının SEM Bulguları:**

Diabetes mellitus+7 gün sonra Kurkumin (DK1) grubuna ait ovaryumların yüzeyi incelendiğinde; ovaryumun yapısında düzgün sınırlara sahip korpus luteumlar göze çarpmaktaydı (Şekil 151). Gelişmekte olan foliküllerde, folikül ile çevre dokular arasında sınırı oluşturan bazal membran belirgin bir biçimde gözlendi. Granüloza hücreleri arasındaki bağlantılar normal yapıdaydı (Şekil 152). Ovaryum korteksinde bulunan antral foliküllerin etrafındaki granüloza hücrelerinin ve hücreler arası aralığın normal yapıda olduğu izlendi. Oositten geriye kalan alanlara dikkatli bakıldığında zona pellusidaya ait olan yapılar fark edildi. Bu membransı yapıdaki gözeneklerin oosit ve korona radiata hücrelerinin sitoplazmik uzantılarının bulunduğu yerler düşünülmektedir (Şekil 153). Korpus luteumu oluşturan hücreler ve etrafındaki aralığın iyi korunduğu gözlendi. Yapısındaki kan damarlarının lümeninde bulunan kan hücrelerinin çoğunun normal morfolojiye sahip olduğu fark edildi. Hücre membranında çok sayıda sitoplazmik uzantılara sahip olan hücrelerin varlığı dikkat çekmekteydi, bunların lenfosit olduğu düşünülmektedir (Şekil 154).




**Şekil 151.** SEM'de DK1 grubuna ait ovaryumun yapısında bulunan düzgün sınırlara sahip bir korpus luteum gözlenmektedir. Korpus luteum (CL)

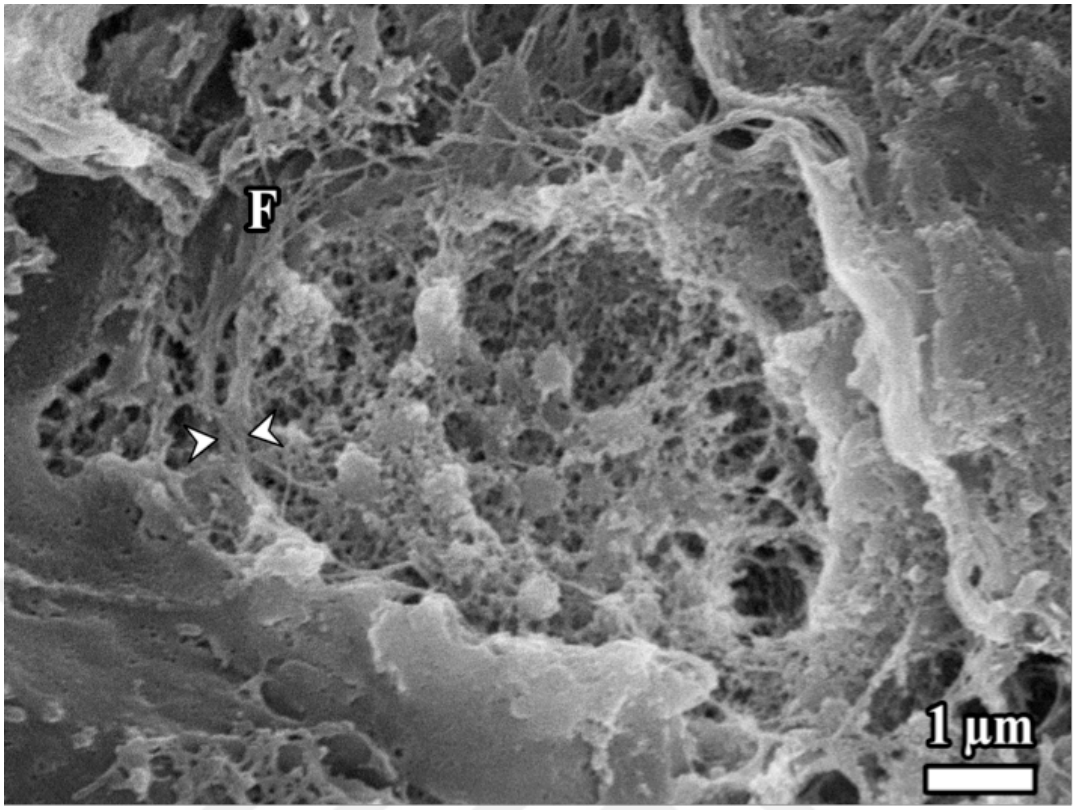


**Şekil 152.** SEM'de DK1 grubuna ait ovaryumda gelişmekte olan bir folikül gözlenmektedir. Folikül ile çevre dokuları arasında sınırı oluşturan bazal membran belirgin bir biçimde görülmektedir. Granüloza hücreleri arasındaki bağlantılar normal yapıdadır. Bazal membran (oklar), folikül (F)

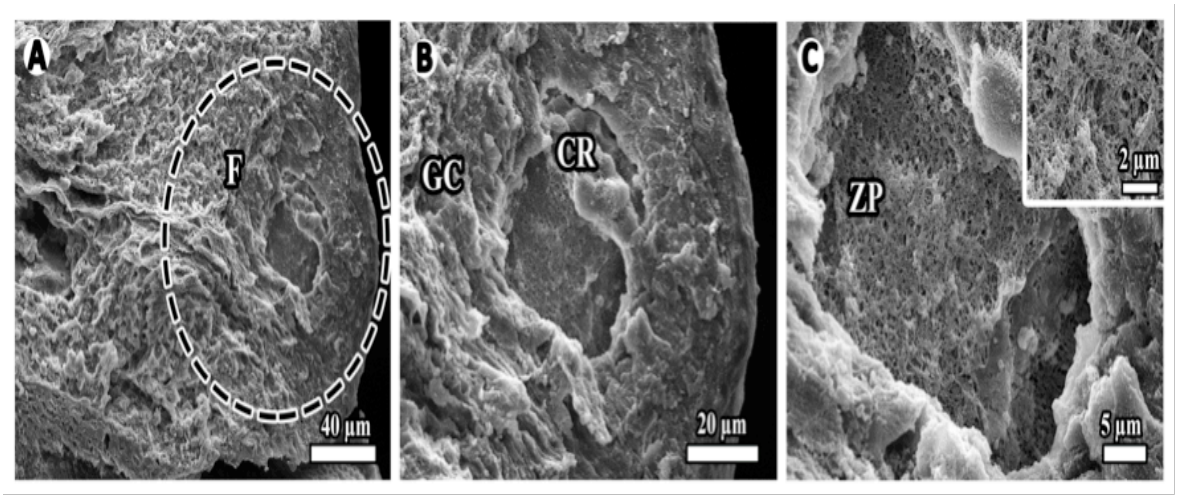


**Şekil 153.** SEM'de DK1 grubuna ait ovaryumun korteksinde bir antral folikül gözlenmektedir. Oositten geriye kalan yere dikkatli bakıldığında zona pellusidaya ait bir yapı fark edilmektedir. Bu yapıdaki gözeneklerin oosit ve korona radiata hücrelerinin sitoplazmik uzantılarının bulunduğu yerler olduğu düşünülmektedir. Granüloza hücresi (GC), folikül (F), korona radiata (CR), zona pellusida (ZP)




**Şekil 154.** SEM'de DK1 grubuna ait ovaryumda korpus luteumdaki hücreler ve hücreler arası aralığın iyi korunduğu görülmektedir. Yapısındaki kan damarlarında bulunan kan hücrelerinin çoğunun normal morfolojiye sahip olduğu gözlenmektedir. Hücre membranında belirli sayıda sitoplazmik uzantılara sahip bir hücre gözlenmektedir, bu hücrenin bir lenfosit olduğu düşünülmektedir. Eritrosit (Ert), lenfosit (L)

### DK2 Grubu Ovaryumlarının SEM Bulguları:

Diabetes mellitus+21 gün sonra Kurkumin (DK2) grubuna ait ovaryumların yapısı incelendiğinde; ovaryumun yüzeyini örten tek katlı kübik epitelin düzgün sınırlara sahip olduğu, hücreler arası aralığın normal görünümde olduğu, apikallerinde düzensiz ve kısa boylu mikrovillus benzeri yapılar bulunduğu dikkat çekti (Şekil 155). Ovaryum korteksinde bulunan primordiyal foliküllerin etrafını çevreleyen bazal membranın belirgin olduğu gözlendi. Yassı biçimli folikül hücrelerinin bıraktıkları izler açık bir biçimde görülebiliyordu (Şekil 156). Ovaryumdaki foliküllerin sınırları belirgindi, çevre dokudaki hücreler ve diğer yapılardan kolayca ayırt edilebiliyordu (Şekil 157). Ovaryum medullasında damarlar yaygın bir ağ yapısında düzenlenmişti, lümenleri düzgün sınırlara sahipti ve endotel hücreleri arasındaki aralığın normal görünümde olduğu fark edildi (Şekil 158). Ovaryumdaki kapillerlerin içerisinde bulunan eritrositler düzgün bir yapıdaydı, bu hücrelerin küme oluşturmadıkları gözlendi (Şekil 159).




**Şekil 155.** SEM'de DK2 grubuna ait ovaryumun yüzeyini örten tek katlı kübik epitel gözlenmektedir. Hücreler düzgün sınırlara sahip olup, hücreler arası aralık normal görünümde ve epitel hücrelerinin apikallerinde düzensiz boyutta kısa boylu mikrovillus benzeri yapılar bulunmaktadır. Ovaryum epiteli (OE)

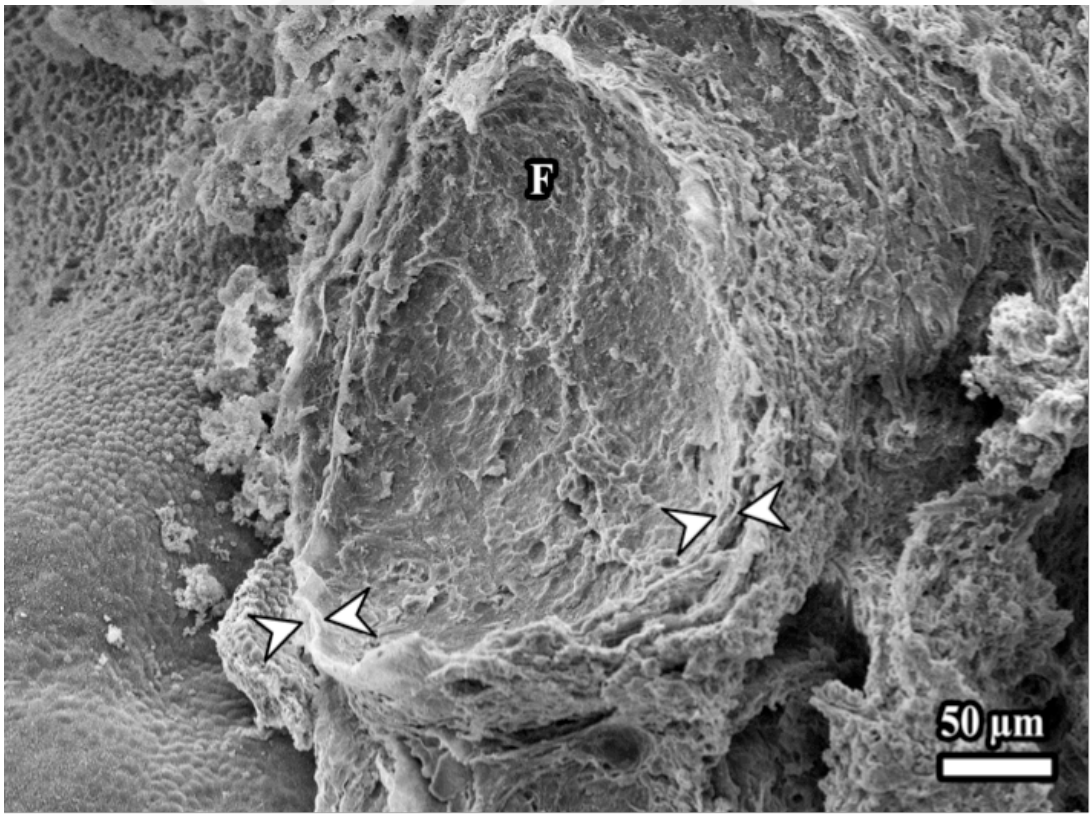


**Şekil 156.** SEM'de DK2 grubuna ait ovaryumun korteksinde bulunan bir primordiyal folikül gözlenmektedir. Folikülün etrafını çevreleyen bazal membranın belirgin olduğu (oklar), bazal membranda yassı biçimli folikül hücrelerinin bıraktığı izler açık bir biçimde görülmektedir. Folikül (F)

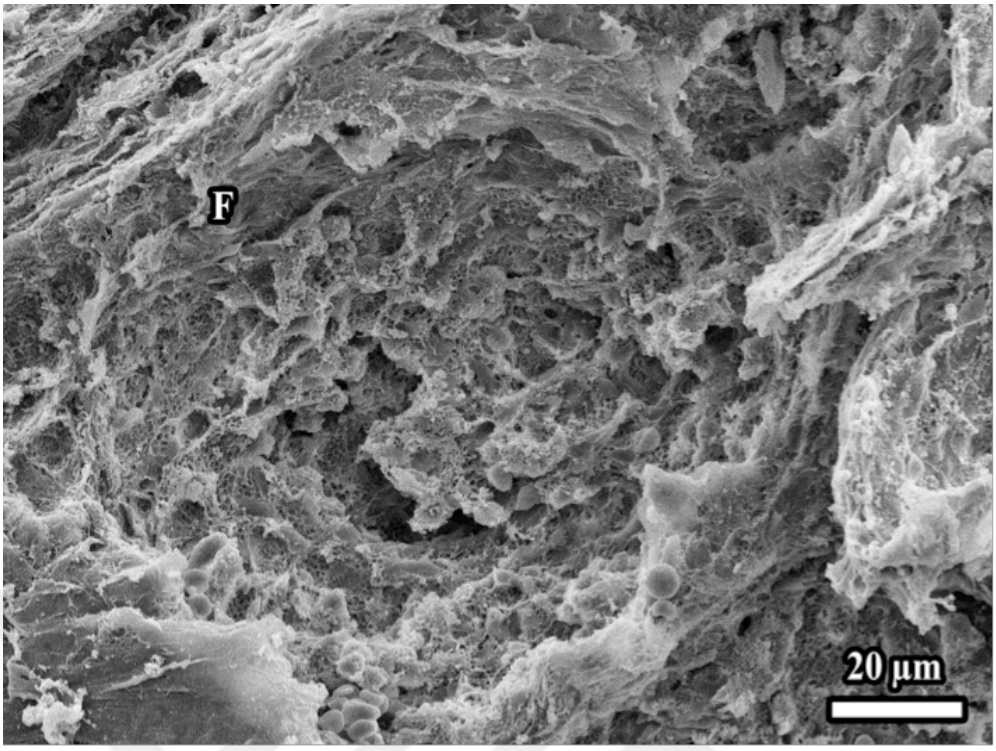


**Şekil 157.** SEM'de DK2 grubuna ait ovaryumun yapısında bulunan bir folikülün görünümü, folikülü çevre dokudan ayıran belirgin bir sınır gözlenmemektedir. Folikül (F)

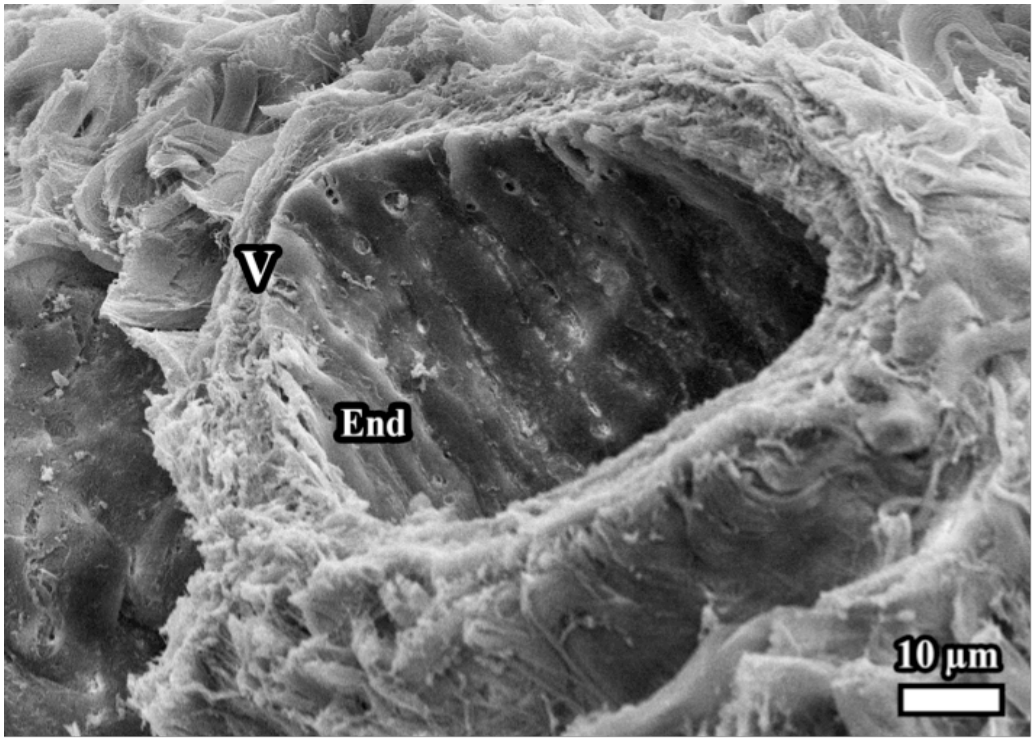


**Şekil 158.** SEM'de DK2 grubuna ait ovaryum medullasında yaygın bir ağ yapısında olan damarlardan bir tanesi gözlenmektedir. Damar lümeni düzgün olup, endotel hücreleri arasındaki aralık normal yapıdadır. Endotel (End), damar (V)

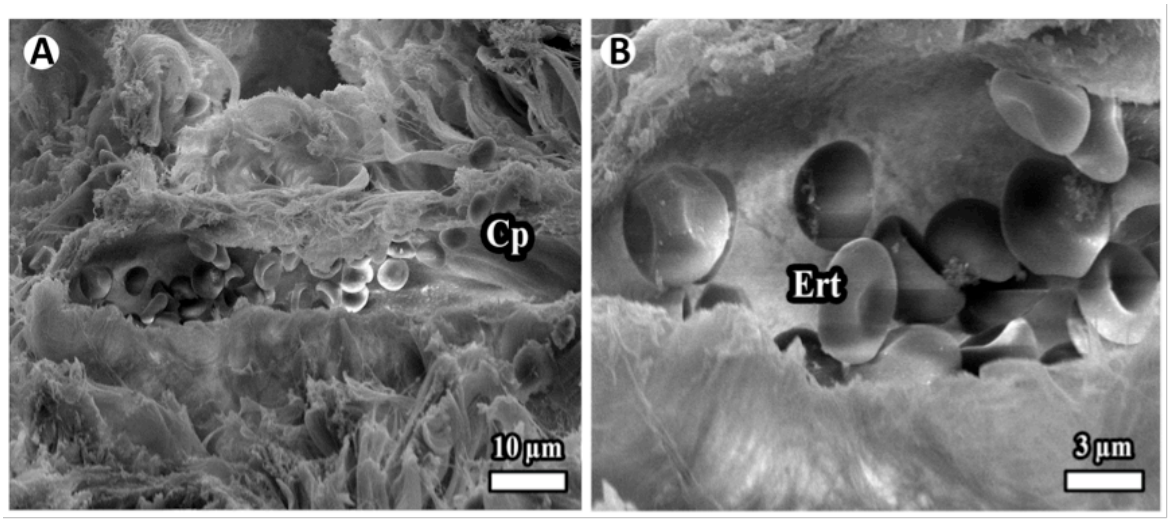


**Şekil 159.** SEM'de DK2 grubuna ait ovaryum yapısındaki bir kapiller ve içerisindeki eritrositler görülmektedir. Kapiller lümeninin düzgün sınırlara sahip olduğu, lümendeki eritrositlerin küme oluşturmadıkları ve bu hücrelerin normal bir yapıya sahip oldukları gözlenmektedir. Eritrosit (Ert), kapiller (Cp)

**DK3 Grubu Ovaryumlarının SEM Bulguları:**

Diabetes mellitus+Eş zamanlı Kurkumin (DK3) grubuna ait ovaryumların yapısı incelendiğinde; ovaryumun dış yüzeyini çevreleyen tek katlı kübik epitel hücrelerinin düzgün sınırlara sahip oldukları, hücreler arası aralığın da normal yapıda olduğu gözlendi (Şekil 159). Ovaryum korteksinde farklı gelişim evrelerinde olan foliküllerin etrafını çevreleyen bazal membran belirgin olup, çevre dokuyla uyumlu olduğu fark edildi (Şekil 160). Ovaryum yapısındaki korpus luteumlar, düzgün sınırlara sahipti, endokrin salgı yapan hücrelerin dizilimi düzgündü (Şekil 161). Ovaryum yapısında gözlenen primordiyal folikülleri çevre dokudan ayıran bazal membranlarının bütünlüğü dikkat çekmekteydi (Şekil 162). Ovaryum korteksindeki preantral foliküllerde granüloza hücrelerinin oluşturduğu dizi ve onların etrafını çevreleyen teka folikülünün düzgün yapısı dikkati çekmekteydi. Folikül lümenlerinde zona pellusidaya ait kalıntılar olduğu düşünülen yapılar gözlendi (Şekil 163). Ovaryum yapısındaki damarların endotel hücrelerinin düzgün sınırlara sahip olduğu, damarların birkaç tabakadan oluşan kas hücreleriyle çevrelendiği ve etraflarındaki dokuyla bütünlüklerini koruduğu fark edildi (Şekil 164).




**Şekil 159.** SEM'de DK3 grubuna ait ovaryumun dış yüzeyini çevreleyen tek katlı kübik epitel görülmektedir. Hücrelerin düzgün sınırlara sahip oldukları, hücreler arası aralığın da normal yapıda olduğu fark edilmektedir

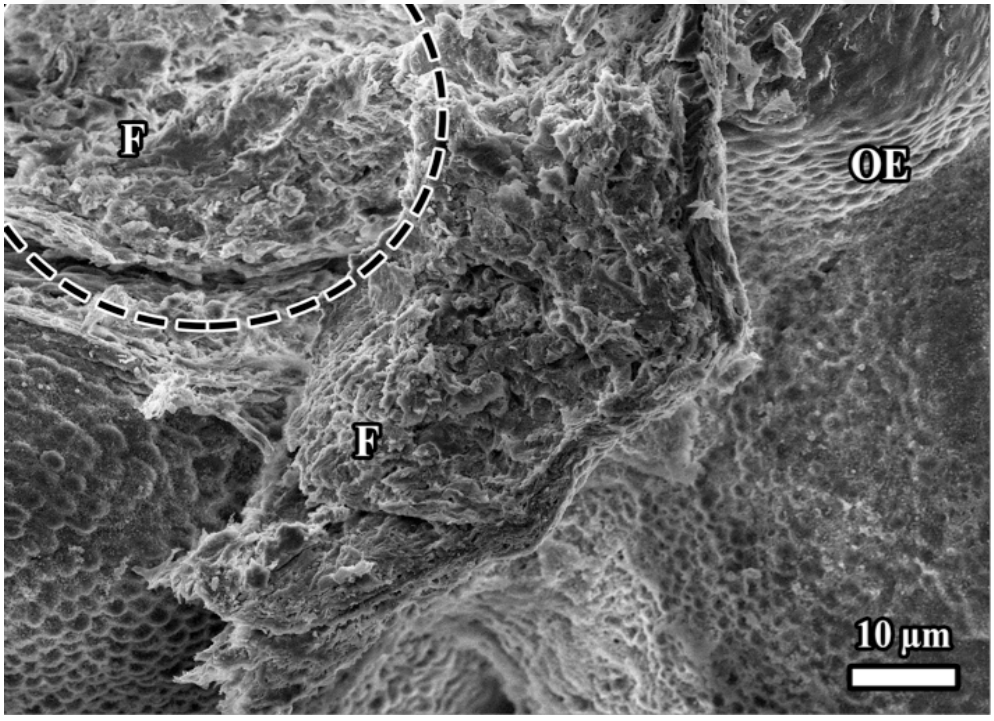


**Şekil 160.** SEM'de DK3 grubuna ait ovaryum korteksinde farklı gelişim evrelerindeki foliküller görülmektedir. Foliküllerin etrafını çevreleyen bazal membran belirgin olup, çevre dokuyla uyumlu olduğu gözlenmektedir. Folikül (F), ovaryum epiteli (OE)




**Şekil 161.** SEM'de DK3 grubuna ait ovaryum yapısındaki bir korpus luteum gözlenmektedir. Korpus luteumun düzgün sınırlara sahip olduğu, yapısında bulunan hücrelerin düzgün dizilim gösterdiği ayırt edilmektedir. Korpus luteum (CL), ovaryum epiteli (OE)

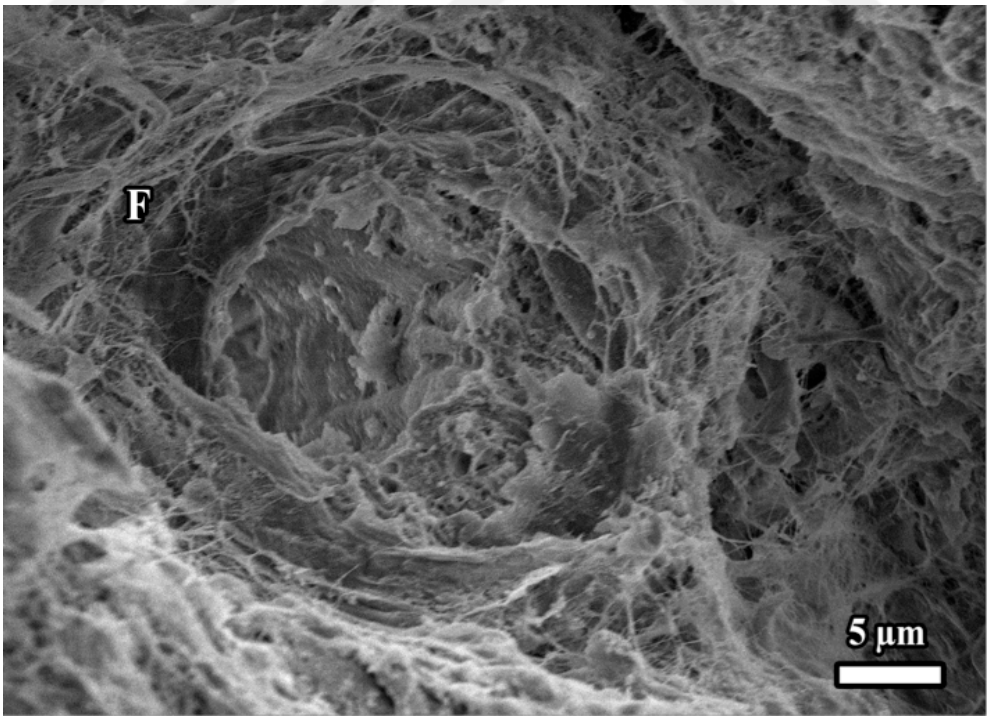


**Şekil 162.** SEM'de DK3 grubuna ait ovaryum yapısında bulunan bir primordiyal folikül gözlenmektedir. Folikülü çevre dokudan ayıran bazal membranın bütünlüğü dikkat çekmektedir. Folikül (F)

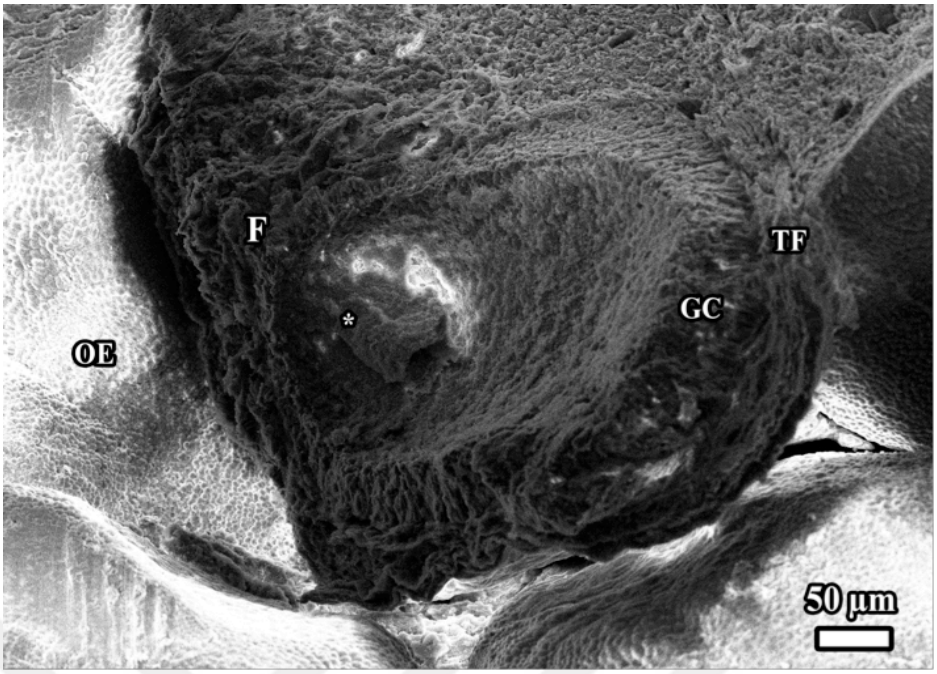


**Şekil 163.** SEM'de DK3 grubuna ait ovaryum korteksinde bir preantral folikül gözlenmektedir. Granüloza hücreleri ve onların etrafını çevreleyen teka folikülünün düzgün yapısı dikkati çekmektedir. Folikül lümeninde zona pellusidaya ait kalıntılar olduğu düşünülen yapı görülmektedir (*). Granüloza hücreleri (GC), folikül (F), ovaryum epiteli (OE), teka folikülü (TF)




**Şekil 164.** SEM'de DK3 grubuna ait ovaryum yapısındaki bir damarın endotel hücrelerinin düzgün sınırlara sahip olduğu, damarın birkaç tabakadan oluşan kas hücreleriyle çevrelendiği ve etrafındaki dokuyla bütünlüğünü koruduğu fark edilmektedir. Damar (V)

## 5. TARTIŞMA

Kronik bir hiperglisemi hali olan DM, vücuttaki hemen hemen her sistem üzerinde olumsuz etkileri olan, ciddi mikro ve makrovasküler komplikasyonlara yol açan bir hastalıktır. Dünya çapında endişe verici bir hızla artan T1DM, genel olarak genç bireyleri etkilemektedir. Her yıl 14 yaş ve altındaki 70.000 çocukta T1DM geliştiği bildirilmiştir. Hem gelişmiş, hem de gelişmekte olan ülkelerde obezite oranları hızla artmaya devam ettiğinden, T2DM de çocuklar ve gençler arasında hızla artmaktadır (Livshits ve Seidman, 2009). İnsülin metabolizmasındaki bozukluk ile karakterize olan diyabet hastalığının ovaryum fonksiyonları ve doğurganlık üzerinde birçok olumsuz etkisi gösterilmiştir (Yeshaya ve ark., 1995; Carabatsos ve ark., 2000; Strotmeyer ve ark., 2003; Chang ve ark., 2005; Ratchford ve ark., 2007; Wu ve ark., 2015; Wu ve ark., 2017). Diyabetik kadınlarda menarşın gecikmesi ve menapozun erken başlaması, üreme çağının süresini kısaltmaktadır. Bunun yanı sıra diyabetli kadınlarda üreme yılları boyunca menstrüel siklus anormallikleri sıklıkla görülmektedir. Bu durumun glisemik kontrolün sağlanmasıyla iyileştiği ve fertilite oranlarının artarak genel popülasyonda görülenlere yakın olduğu tespit edilmiştir (Livshits ve Seidman, 2009). Son yıllarda yapılan çalışmalar ile ortaya çıkan kanıtlar, diyabetik durumda aşırı ROS üretilmesi ve hastalığın seyri boyunca antioksidan savunma sistemlerinin etkinliğinin giderek azalması nedeniyle artan oksidatif stresin komplikasyonlara neden olduğunu düşündürmektedir (Ou ve ark., 2012).

Günümüzde diyabetin neden olduğu olumsuz koşulların düzeltilmesi veya giderilmesi için antioksidan ve anti diyabetik etkilere sahip geleneksel şifalı bitkiler ve baharatlar (tarçın, acı biber, kudret narı) yaygın olarak kullanılmaktadır (Jiang, 2019). Diyabetin üreme fonksiyonları üzerindeki olumsuz etkilerini hafifletecek, antioksidan etkileri olan tedavilerin araştırılmasını içeren yeni çalışmalara ihtiyaç duyulduğu ortadadır.

Sunulan çalışmada, diyabetin ilerleyen süreçlerinde (7 günlük dönemi, 21 günlük dönemi ve metabolik bozukluğun gelişimi sürecinde) anti diyabetik bir ajan olarak bilinen kurkuminin ovaryum üzerinde potansiyel korucuyu/iyileştirici etkileri stereolojik, biyokimyasal ve elektron mikroskobik yöntemler kullanılarak araştırılmıştır. Elde edilen bulgular, literatürde bulunan veriler ile karşılaştırmalı olarak aşağıda açıklanmıştır:

### 5.1. Diyabet ve Ovaryum

Hipergliseminin neden olduğu semptomlar arasında kilo kaybı sıklıkla karakterize edilmiştir (Garris ve Garris, 2004; Kim ve ark., 2006; Ballester ve ark., 2007; Prasad ve ark., 2009). Benzer bulgular bizim çalışmamızda da elde edilmiştir; DM grubu relatif ağırlık kaybı (%)'nın, Kontrol, DK2 ve DK3 gruplarına göre ileri derecede fazla olduğu bulunmuştur. Genellikle T1DM, vücut ağırlığında orta ve uzun vadede azalmalar ile bir hipoleptinemi durumu ile sonuçlanır. Adipoz doku hormonu olan leptin, enerji dengesi ve üreme faaliyetlerinin bütünleşik kontrolüne katılır. Leptin eksikliği olan hayvanlarda ciddi hipogonadizm görülmüştür (Tena-Sempere, 2007). Kilo kaybının menstrüel fonksiyon kaybına yol açtığı, GnRH için daha düşük bir LH ve FSH yanıtına neden olduğu bildirilmiştir. Belirtilen durumlar kilo alımı ile birlikte eski haline geri dönebilmektedir (Frisch ve McArthur, 1974; Warren ve ark., 1975). Çalışmamızda DM grubu sıçanların aşırı zayıflaması (relatif ağırlık kaybının fazla olması) ve ovaryum stroma hücrelerinde hastalığın ilerlemesi ile birlikte belirgin bir lipit eksikliğinin olması, anjiyogenez, steroid hormonların salgılanması ve bozulmuş metabolizma gibi anormalliklerin vücuttaki adipoz doku eksikliğinden kaynaklanabileceğini düşündürmektedir.

Çalışmamızda DM grubu gonadosomatik indeksinde (GSI); Kontrol, Sham ve Kurkumin grubuna göre ileri derecede bir azalma olduğu saptanmıştır. Diyabetik sıçanlarda yapılan çalışmalarda, HPG aksında anormallikler olduğu (Valdes ve ark., 1991), memelilerde cinsel olgunlaşma ve üreme işlevlerini düzenleyen GnRH'nin Graafian folikülünün daha hızlı gerilemesine neden olarak ovaryum kütlesinin azalmasına dolayısıyla GSI'nin azalmasıyla sonuçlandığı düşünülmektedir. Ayrıca GnRH, daha küçük foliküller üzerinde inhibe edici etkilere de sahiptir ve sürekli olarak salınması folikülogenezi doğrudan etkileyebilir, bunun yanı sıra ovaryum kütlesinde ve GSI'de bir azalmaya da neden olabilir (Oluwatoyin ve ark., 2013). Çalışmamızdaki analizlerden elde ettiğimiz folikülogenez oranı, folikül sayılarında ve FSH/LH düzeylerinde meydana gelen azalmalar diyabetik sıçanlarda GSI'nin azalmasının, HPG aksında oluşan bir bozukluk sonucunda meydana gelmiş olabileceğini düşündürmektedir.

Deney gruplarının açlık kan glikoz düzeylerini incelediğimizde, DM grubunda Kontrol, Sham ve Kurkumin gruplarına kıyasla ileri derecede bir artış olduğu

saptanmıştır. Bilindiği gibi STZ, sıçanlarda DM'nin deneysel indüksiyonu için yaygın olarak kullanılan bir bileşiktir. STZ ile muamele edilen DM grubunda, pankreas Langerhans adacığı β hücrelerinin hızlı bir şekilde tükenmesi sonucu insülin salınımı azalmış ve kan glikoz düzeyleri yükselmiştir (Shima ve ark., 2011).

Diyabet hastalığının ovaryum üzerine olan etkileri stereolojik olarak incelendiğinde, DM grubuna ait primordiyal folikül sayısında Kontrol grubuna kıyasla ileri derecede azalma olduğu gözlenmiştir. Bunun yanı sıra, DM grubu primordiyal folikül sayısının Sham ve Kurkumin grubu ile istatistiksel olarak bir fark göstermediği tespit edilmiştir. Preantral folikül sayısının ise DM grubunda Kontrol ve Sham gruplarına göre ileri derecede azalmış olduğu, Kurkumin grubu ile aralarında bir farkın olmadığı gözlenmiştir. DM grubundaki antral folikül sayısı, Kontrol ve Kurkumin grupları ile karşılaştırıldığında ileri derecede azalmanın olduğu, bunun yanı sıra Sham grubu ile herhangi bir fark göstermediği tespit edilmiştir. DM grubundaki toplam folikül sayısının Kontrol, Sham ve Kurkumin gruplarına göre ileri derecede azaldığı gözlenmiştir.

Foliküler sayıların incelenmesi, ovaryumun işlevi, özellikle de folikülogenez ve onu düzenleyen faktörler arasındaki ilişki hakkında önemli bilgiler sağlayabilmektedir (Myers ve ark., 2004). Diyabetik bireylerde folikül sayısında meydana gelen bir azalma, folikül havuzunun erken tükenmesine yol açarak erken menapoz riskinde bir artışa ve/veya fertilite potansiyelinin azalmasına neden olabilir. Diyabetin ovaryum üzerindeki etkilerini araştıran fare, sıçan ve tavşan çalışmaları mevcuttur (Tiwari-Pandey ve Ram Sairam, 2009; Farhad ve ark., 2013). Farelerde folikül kaybının, olumsuz mikroçevre (vaskülarizasyon kusurları, oksidatif stres, toksik bileşiklerin etkisi) nedeniyle düşük kaliteli oosit içeren foliküllerin yok edilmesi için gerekli aktif bir işlem olduğu ileri sürülmektedir (Battaglia ve ark., 1996). Son yıllarda yapılan çok sayıdaki çalışma, oksidatif stres ve yangısal reaksiyonların DM patogenezinde kritik rol oynadığını göstermiştir (Brownlee, 2001; Ha ve ark., 2008).

Garris (1984), Çin hamsterlarında yaptığı bir çalışmada, farklı düzeylerdeki hiperglisemik durumun (orta-160-350 mg/dL kan glikozu ve yüksek düzey ≥350 mg/dL kan glikozu) ovaryum fonksiyonlarında negatif yönde ciddi etkilere neden olduğunu saptamıştır. Garris'in çalışmasında diyabetik grupta kontrol grubuna kıyasla, toplam primer ve sekonder folikül sayısında azalma olduğu gözlenmiştir. Hiperglisemik durum

orta düzeyden yükseğe doğru ilerledikçe, sekonder foliküllerin sayısının kontrollere göre azalmaya devam ettiği ve mevcut canlı folikül yüzdesinin çarpıcı biçimde düştüğü tespit edilmiştir (Garris, 1984). Çalışmamızın sonuçlarına göre, preantral ve antral (sekonder) foliküllerin sayısının DM grubunda Kontrole kıyasla azalmış olması Garris'in çalışması ile uyumluluk göstermektedir. Bilindiği gibi antral folikül sayısı fonksiyonel yumurtalık rezervinin değerlendirilmesinde, gonadotropin stimülasyonuna yanıtın öngörülmesinde, kısırlık ve menapoz riskinin öngörülmesinde en önemli belirteçlerden biri olarak kabul edilmektedir (Depmann ve ark., 2016).

Benzer şekilde, Farhad ve ark. (2013) tarafından fareler üzerinde yapılan stereolojik bir çalışmada, Kontrol grubu ile kıyaslandığında diyabetik grupta preantral folikül, antral folikül sayısının azaldığı, atretik foliküllerin ise arttığı saptanmıştır. Çalışmada ayrıca korteks ve medulla hacminin diyabetik grupta Kontrol grubuna göre daha fazla olduğu bulunmuştur. Araştırıcılar bunun nedenini kortikal damarlarların ve polikistik yapıların oluşumundan kaynaklandığını öne sürmüşlerdir. Bu bulgu, çalışmamızdaki bulgularla farklılık arz etmektedir. Çalışmamızda korteks hacminin diyabetik grupta Kontrole kıyasla belirgin şekilde azaldığı bulunmuştur. Korteks hacmi azalmasının nedeni, diyabetik ovaryumda kan damarı hacminin azalması, inflamasyon ve atretik foliküllerin artışı, buna bağlı olarak folikülogenezin yavaşlaması ya da duraklaması olabilir. Khedr (2016), STZ ile oluşturulan diyabet modelinde, diyabetik sıçan ovaryumlarında primordiyal, primer, sekonder, tersiyer ve Graafian folikül sayılarının Kontrol grubuna göre anlamlı derecede azaldığını bildirmiştir. Araştırmacılar kontrolsüz diyabetin oksidatif stresi ve lipit peroksidasyonunu arttırırarak olumsuz biyolojik etkilere neden olduğunu bildirmişlerdir (Awadin ve ark., 2015). Söz konusu çalışmada, diyabetik sıçanların ovaryumlarında lipit peroksidasyon belirteci olan MDA düzeyinin artmasının, SOD, CAT ve GPx'in aktivitelerinin ve gonadotropinlerin azalması gibi faktörlerin foliküllerin dejenerasyonuna katkıda bulunduğu tespit edilmiştir (Khedr, 2017).

Bilindiği gibi ovaryum foliküler hacmi, foliküler büyümenin en iyi göstergesi olması bakımından oldukça önemli bir parametredir (Yavas ve Selub, 2009). Çalışmamızda ovaryum folikül hacimleri, stereolojik metodlardan Cavalieri hacim hesabı yöntemi kullanılarak hesaplanmıştır. DM grubu preantral folikül hacmi, Kontrol ve Kurkumin gruplarına göre ileri derecede azalma göstermekteydi. Sham grubu

preantral folikül hacmi ise DM grubuna göre bir farklılık göstermemekteydi. Antral folikül hacmi bakımından DM grubu, Kontrol, Kurkumin ve Sham grupları ile karşılaştırıldığında bir fark gözlenmedi. Akut ve kronik insüline bağımlı diyabet modelleri kullanılarak yapılan bir çalışmada, araştırıcılar her iki modelde de, preovulator oositlerin Kontrol grubu ile karşılaştırıldığında belirgin bir şekilde daha küçük boyutlu olduğu, gelişmekte olan foliküllerin boyutlarının küçük olduğu ve daha fazla sayıda apoptotik odak içerdiği bildirilmiştir (Chang ve ark., 2005). Bunun yanı sıra, hiperglisemik Akita farelerinde küçük/orta, büyük ve antral folikül ve korpus luteum sayılarının folikül büyükleri ile benzer şekilde Kontrole göre azaldığı bulunmuştur (Chang ve ark., 2005). Araştırmacılar, primordiyal folikülden primer foliküle geçişi kolaylaştırmak için bir parakrin faktör olarak etki eden insülinin, anormal derecede düşük olmasının, folikül geçişlerini inhibe edebileceğini veya geciktirebileceğini ileri sürmüştür (Kezele ve ark., 2002). Stereolojik analizlerden elde ettiğimiz preantral folikül hacimlerinin diyabetik grupta Kontrole göre daha az olması yukardaki çalışma ile paralellik arz etmektedir. Hipoglisemik etkiye sahip bir bitki olan Aloe vera'nın sıçan over yapısı üzerindeki koruyucu etkisinin değerlendirildiği başka bir çalışmada, araştırmacılar 45 mg/kg STZ ile deneysel diyabet indüklenmiş grupta primordiyal, primer, sekonder ve tersiyer foliküllerin sayılarının Kontrol grubuna göre anlamlı derecede azaldığı ve atretik folikül sayısının ise artmış olduğu bulunmuştur. Ayrıca, diyabetik sıçanlarda sekonder ve tersiyer folikül çaplarında belirgin bir şekilde azalma olduğu saptanmıştır. Ek olarak, söz konusu çalışmada diyabetik fare oositlerinin daha küçük çaplı olduğu, daha az sayıda folikül bulundurduğu, az sayıda mayoz bölünmesini tamamlayan oosit olduğu ve foliküllerde daha fazla sayıda apoptotik odak bulunduğu bildirilmiştir (Shima ve ark., 2011).

Maternal diyabetin etkilerini inceleyen bir çalışmada ise, alloxan ile diyabet oluşturulan annelerden doğan yavruların ovaryumlarında primer ve preantral foliküllerin sayısının ve çapının azaldığı bulunmuştur (Khaksar ve ark., 2013). Benzer şekilde, Tatewaki ve ark. (1989), diyabetik farelerde primer folikül, sekonder folikül ve tersiyer folikül yüzdelerinin Kontrole göre azaldığını, atretik folikül yüzdesinin ise arttığını gözlemişlerdir. Östrojen biyosentezi için folikülü çevreleyen teka interna hücreleri tarafından androjen üretilmektedir. Östrojen üretimindeki aşamalı artış, foliküler yüzey alanı artışı ile korelasyon göstermektedir. Yani, üç boyutlu foliküler

büyüme, folikülün yüzeyinde bulunan teka interna ve eksterna hücrelerinin çoğalmasının bir sonucu olarak gerçekleşmektedir (Gore-Langton ve Armstrong, 1988). Bulgularımıza göre, preantral folikül hacminin diyabetik grupta azalmasının nedeni, folikül teka hücrelerinde androjen üretiminin azalması sonucunda östrojen biyosentezinde değişikliklere yol açması olabilir. Ayrıca diyabetin bir sonucu olarak bozulan FSH/LH düzeyinin yansıması sonucunda foliküler hücrelerden salınan östrojen miktarının azalması olabilir (Ballester ve ark., 2007). Çalışmamızdan elde edilen preantral folikül sayısı/folikül hacmindeki azalma yukardaki çalışma ile paralellik göstermektedir. Çalışmamızda antral folikül hacminde gruplar arasında fark görülmemesinin nedeni, folikülün hali hazırda büyük bir hacme sahip olması ve/veya grupların değişim katsayılarının yüksek olması nedeniyle gerçekte var olan bir farklılığın gruptaki birey verilerinin heterojenite göstermesi olabilir.

Yukarıda söz edilen çalışmalardan elde edilen bulgulardan farklı olarak, Yıldız ve Sandıkçı (2016), diyabetik ovaryumdaki primordiyal, primer, sekonder, küçük antral ve büyük antral folikül sayılarında Kontrol grupları ile karşılaştırdıklarında anlamlı bir değişiklik görülmediğini, bunun yanı sıra korpus luteum hacminin arttığını bildirmişlerdir. Folikül sayısı ve hacim hesaplamasından elde ettiğimiz bulgularımız, Yıldız ve Sandıkçı (2016)'nın çalışmasından elde edilen bulgular ile farklılık göstermektedir. Bunun nedeni kullanılan yöntemlerin ve hassasiyet derecelerinin farklılığından kaynaklanıyor olabilir.

Ovaryumda vaskülarizasyon ve ovaryum kan akışı, ovaryum foliküllerinin yeteri kadar büyümesi ve gelişmesi, yumurtlama ve korpus luteum oluşumu için vazgeçilmezdir (Behrman ve ark., 2001). Çalışmamızda DM grubunda kan damarı hacmi Kontrol grubuna kıyasla ileri derecede azalmıştır. Bunun yanı sıra, Sham ve Kurkumin grubuyla fark göstermediği gözlenmiştir. Wu ve ark. (2017) yaptıkları bir çalışmada, 20 haftalık yüksek yağlı diyetle beslenen diyabet grubundaki farelerin ovaryumlarında düşük yoğunlukta kan damarı bulunduğunu ve diyabetin ovaryum anjiyogenezini baskıladığını bildirmişlerdir. Diyabetin anjiyogenez için hayati bir düzenleyici faktör olan VEGF'nin ekspresyonunu inhibe ettiği bulunmuştur. Başka bir çalışmada deneysel diyabet oluşturulan tavşanların üreme sisteminde kapiller damarların bazal membranlarının aşırı derecede kalınlaştığı bildirilmiştir (Liebhart ve Szamborski, 1975). Endokrin ve parakrin sinyalleri sağlamak için yeterli bir vasküler

kaynağın mevcudiyeti folikül büyümesinin düzenlenmesinde kilit bir rol oynayabilir (Redmer ve Reynolds, 1996). Çalışmamızda diyabet grubu ovaryum dokusunda kan damarı hacminin azalmasının, gelişmekte olan foliküllerin hacminin ve sayısının azalması ile ilişkili olduğunu düşünüyoruz. Over stromal vasküleritesindeki azalma, gonadotropinlerin gelişen foliküllerin granüloza hücrelerine daha az iletilmesine yol açabileceği düşünülmektedir. Bilindiği gibi foliküler atrezi esnasında yapıdaki kan damarları vasıtasıyla oksijen desteğinin kesilmesi atreziyi başlatabilmektedir. Işık mikroskobik ve elektron mikroskobik düzeydeki incelemelerden elde edilen görüntüler de yukardaki bulguları destekler özelliktedir. DM grubunun ovaryumlarının yapısında farklı çaplarda kan damarı bulunduran teka folikülünde lümenleri kısmen genişlemiş olan kapillerler bulunması, kapillerlerin içinin ağsı yapıda amorf madde ile dolu olması ve teka hücreleri arasındaki interselüler aralığın genişlemiş olması (normal yapının bozulması) diyabetin ovaryumdaki kan damarlarını olumsuz yönde etkilediğini göstermektedir. Gevşek bağ dokusu özelliğindeki ovaryum medullasında bulunan kan damarlarının da lümenlerinde benzer şekilde yapısal bozuklukların olduğu gözlenmiştir. Dikkat çeken değişimleri şu şekilde sıralayabiliriz: kandaki viskozitenin artışına bağlı olarak kan damarlarının lümenlerinde retiküler yapıda amorf maddenin olması, endotelin lümene bakan yüzeyinde çok sayıda düzensiz çıkıntıların gözlenmesidir. Tüm bu bulgular, foliküllerde atrezi ve apoptozis ile ilişkili faktörlerin nedenlerinden biri olarak sayılabilir.

Hem klinik, hem de deneysel diyabetin, NO'i etkisiz hale getirerek endotel bağımlı vasküler aktiviteye zarar verdiği bilinmektedir (Powers ve ark., 1996). NO, korpus luteumda prostaglandinlerin artmasına aracılık eden luteolitik etkiye sahiptir (Fridén ve ark., 2000). Bilindiği üzere, korpus luteumda kan desteğini sağlayan damarlardaki bozukluklar, luteal hücrelere yeterli miktarda kanın ulaşmasını engellemekte, bu da progesteron salgısında değişikliklere neden olmakta sonuçta organda yetersiz luteal fonksiyon gözlenmektedir (Reynolds, 1986; Greenwald, 1989). Çalışmamızda korpus luteum hacimleri hesaplanmış, DM grubu korpus luteum hacminde Kontrol, Sham ve Kurkumin gruplarına kıyasla ileri derecede azalma olduğu tespit edilmiştir. Korpus luteum hacmindeki bir azalmanın progesteron konsantrasyonunda bir azalmaya yol açtığı bilinmektedir (Elbaum ve ark., 1975). STZ (50 mg/kg) ile deneysel diyabet oluşturulan bir çalışmada, diyabetik grupta, Kontrole

göre korpus luteum sayısı ve çapında azalma olduğu gözlenmiştir (Farhad ve ark., 2013). Diyabetik sıçanlarda yapılan bir başka deneysel çalışmada 100 mg/kg STZ ile maternal diyabet oluşturulan grupta, Kontrole kıyasla daha az sayıda korpus luteum olduğu bildirilmiştir (Sinzato ve ark., 2012). Korpus luteumda hiperglisemiye bağlı olarak luteal hücrelerde apoptozis gerçekleşebilir. Bunun yanı sıra nekroz veya apoptoza neden olabilecek faktörlerin salınımının hücre sayısında düşüşe neden olabileceği de bildirilmiştir (Nelson ve ark., 1992). Ayrıca korpus luteum hacminin azalması, luteal hücrelerin azalan lipit rezervlerinden kaynaklanıyor olabilir. Bu bilgilerle uyumlu olarak Ballester ve ark. (2007), diyabetik sıçan korpus luteumunda piknotik çekirdekli küçük hücrelerin ve hücre içi boşlukların arttığını gözlemişlerdir (Ballester ve ark., 2007). Histopatolojik bulgularımız, korpus luteumda kapiller lümen çaplarının artışına bağlı olarak ekstraselüler mesafenin arttığını ve hücrelerin lipit rezervlerinin azaldığını göstermiştir. Hücre bütünlüğü diyabete bağlı olarak büyük oranda kaybolan lüteal hücrelerin arasındaki kapillerlerdeki yoğun biçimde eritrosit kümeleri olduğu (kan vizkositesinin artışı nedeniyle) gözlenmiştir. Mikro sirkülasyonun bozulması, doku hipoksisi ve doku hasarı ile sonuçlanmakta, bu da diyabet komplikasyonlarına zemin hazırlamaktadır (Ernst ve ark., 1986). Analizlerden elde ettiğimiz verilere göre, diyabetik bireylerde ovaryum kan damarlarının yapısında ve fonksiyonunda meydana gelen hasarın, ovaryum foliküllerini ve korpus luteum fonksiyonlarını olumsuz yönde etkileyebileceğini düşünmekteyiz. Diyabetik bireylerde üreme faaliyetlerinin sağlıklı bir şekilde devam edebilmesi için kan damarlarının yapı ve fonksiyonlarının korunmasına yönelik araştırmalara ihtiyaç duyulmaktadır.

Dokulardaki AGE'lere veya yüksek glikoz seviyelerine cevap olarak, güçlü bir profibrotik büyüme faktörü olan TGF-β1, önemli ölçüde artarak fibrotik sonuçlara yol açmaktadır (Park ve ark., 1997; Sharma ve ark., 1997). TGF-β1, diyabet kaynaklı fibröz artışının yanı sıra, iltihap oluşumunda da şiddetlendirici olarak rol oynar. Ayrıca, stromal fibroz, iltihaplanma ve folikül dejenerasyonu gibi çeşitli olumsuz etkiler diyabetik sıçan ovaryumlarında aşırı derecede eksprese edilen NF-kB aracılığıyla da gerçekleşiyor olabilir (Erbas ve ark., 2014; Khedr, 2017). Çalışmamızda DM grubu ovaryum bağ dokusu hacmi, Kontrol ve Sham gruplarına göre ileri derecede artış göstermiştir. Buna ek olarak DM grubu ile Kurkumin grubu arasında anlamlı bir fark bulunamamıştır. DM grubu ovaryum bağ dokusu hacmindeki artış, TGF-β1 ve NF-

kB'nin yönettiği fibrotik etki ve inflamasyona atfedilebilir. Bu durum ovaryum fonksiyonlarını olumsuz yönde etkileyen nedenler arasında sayılabilir.

Ovaryumdaki foliküler büyüme, oosit olgunlaşması ve östrus davranışı gibi fonksiyonlar gonadotropinlerin (FSH, LH) etkisi ile düzenlenir. HPG eksenin diyabetik koşullardan olumsuz etkilendiği gösterilmiştir (Castellano ve ark., 2006; Castellano ve ark., 2009). Bu bağlamda, elde edilen verilerle insülin ve FSH/LH hormonları arasında güçlü ve doğrudan bir ilişki olduğu vurgulanmıştır, bu sonuç çalışmamızla da doğrulanmıştır (Katayama ve ark., 1984; Ballester ve ark., 2007). Diyabetik hayvanlarda, hipotalamus-hipofiz fonksiyon bozukluğu, düşük bazal FSH ve LH seviyeleri ile karakterizedir (Howland ve Zebrowski, 1980; Kirchick ve ark., 1982), bu durum çalışmamızda FSH düzeyi ile ilgili teyit edilirken, LH düzeyinde bir farklılık bulunamamıştır. Bunun nedeni LH, FSH ile karşılaştırıldığında LH'nin daha kısa yarı ömürlü olması olabilir (Liu ve ark., 1972). İnsülin eksikliğinin HPG aksını olumsuz etkilediğini bildiren bir çalışmada, 65 mg/kg STZ ile diyabet oluşturulan grupta yalnızca ovaryum ağırlıkları ve folikül sayısının azalmadığı, aynı zamanda FSH, LH ve E2 salgılanmasının da azaldığı bildirilmiştir (Khedr, 2017). Bulgularımız, Khedr (2017)'in bulguları ile kısmen örtüşmektedir. Katayama ve ark. (1984), diyabetik sıçanların serum FSH ve LH seviyelerinde önemli derecede azalma olduğunu, azalan hormon düzeylerinin sıçan doğurganlığı ve libidosunda düşmeye neden olduğunu ileri sürmektedir. Bu etkilere ovaryum hücrelerinin bu iki hormona duyarlılıklarının kaybı da eşlik ettiği bildirilmiştir. Başka bir çalışmada, insülinin sıçan granüloza hücre kültürlerinde FSH ile uyarılmış steroidogenezi arttırdığı bildirilmiştir (Davoren ve Hsueh, 1984). Dolayısıyla insülin ile ilgili tüm değişimlerin ovaryum foliküllerinin gelişim basamaklarında meydana gelen ve ovulasyon sürecini etkileyen üreme problemlerine yol açabileceği düşünülmektedir. FSH ve LH'nin ovaryum üzerindeki bozulmuş etkisinin birincil sonucu; başlıca foliküler hücrelerden östrojenlerin, luteal hücrelerden ise progesteronun sentezleme kapasitesinde bozulmaya neden olmasıdır. Diyabetin neden olduğu metabolik bozuklukların patolojik değişikliklere yol açmasına ek olarak, HPG eksenin değişmesi, ovaryum fonksiyonlarının bozulmasına ve üreme problemlerinin ortaya çıkmasına yol açmaktadır (Ballester ve ark., 2007). Öte yandan FSH ve LH seviyelerinin azalmasına eşlik eden hormon üretimi veya salgılanmasındaki sorunlar oksidatif stresin artışı ile de ilişkili olabilir.

Diyabetik komplikasyonlarda oosit olgunlaşması, over steroidogenezi, korpus luteum fonksiyonu ve luteoliz gibi fizyolojik üreme fonksiyonlarının tümünün düzenlenmesinde rol oynayan ROS'un artışı ve oksidatif stres, hücresel ölüme ve doku hasarına yol açmaktadır (Behrman ve ark., 2001; Volpe ve ark., 2018). Diyabetik erkeklerde yapılan bir çalışmada serum FSH ve LH seviyelerinin azaldığı tespit edilmiş, bunun yanı sıra düşük eritrosit GSH ve yüksek SOD, CAT, Se-GSH-Px ve GSH-ST aktiviteleri olduğu tespit edilmiştir (Maneesh ve ark., 2006). Dişi bireylerin ovaryumlarında ise foliküler ROS apoptozu artırırken, GSH ve FSH, büyüyen foliküldeki bu aksiyonu dengelemektedir. Östrojen FSH'ye yanıt olarak artarken, dominant folikülde CAT oluşumu tetiklenerek apoptozdan kaçınılır. Ayrıca, hücreleri ROS'dan koruyan birçok hücre içi antioksidan enziminin, foliküler gelişim, oosit olgunlaşması ve/veya foliküllerin hayatta kalma konusunda önemli rol oynadığı bilinmektedir (Khedr, 2015). Oksidatif stresin biyolojik belirteçleri olan GPx, CAT ve SOD gibi enzimler DM komplikasyonlarında önemli rol oynamaktadır (Awadin ve ark., 2015). Çalışmamızda diyabetik gruplardaki azalmış primordiyal/preantral folikül sayısının, kan damarı hacminin ve korpus luteum hacminin altında yatan mekanizmayı belirlemek için, CAT aktivitesi ve SOD miktarı ölçülmüş, diyabetik grupta CAT aktivitesinde Kontrole göre önemli derecede artış olduğu gözlenmiştir. Bulgularımızla uyumlu olan bir başka çalışmada ise, hidroperoksitlerin indirgenmesini katalizleyen ve ROS'un nötrleştirilmesinde rol oynayarak memeli hücrelerini oksidatif hasara karşı koruyan CAT enzim aktivitesinin diyabetik sıçanlarda kontrollere göre anlamlı derecede yüksek olduğu bulunmuştur (Qujeq ve Rezvani, 2007). Araştırmacılar, CAT aktivitesindeki artışı serbest radikallerin artmasıyla ortaya çıkan membran protein ve lipit hasarı ile ilişkilendirmişlerdir. Dolayısıyla, diyabetik grupta patolojik bir olayın sonucu olarak, oksidatif stresin ortaya çıkması ile birlikte bu etkiyi ortadan kaldırmak üzere antioksidan savunma sisteminin CAT enzim aktivitesinin düzenlenmesini ve ifadesini arttırdığı sonucuna varabiliriz.

Elde ettiğimiz tüm bulgular, bu olaylar dizisinin birbiriyle bağlantılı olduğunu doğrulamaktadır. Çalışmamızda diyabetik grupta azalan FSH değerleriyle bağlantılı olarak CAT enzim aktivitesinde artış tespit edilmesi, foliküler ROS artışının hormon düzeylerini, oosit gelişimini ve foliküllerin sayısını etkilediğini göstermektedir. Bu bağlamda, ovaryum hormonlarının sentezlenmesi, salınması veya hücrelerin hormonlara

olan duyarlılıklarının değişmesi ile antioksidan enzimler arasında hassas bir denge olduğu söylenebilir (Halliwell ve ark., 1992).

Literatürde diyabetik durumda çeşitli organlarda SOD aktivitesi ve enzim düzeyleri hakkında farklı bulgular bulunmaktadır. Örneğin bir çalışmada, 55 mg/kg STZ ile diyabet oluşturulan sıçanlarda, dokuların oksidatif strese karşı korunması için hücresel membranlardaki en önemli enzimlerden olan CAT, SOD, GPx ve GST'ın aktivitelerinde Kontrole göre anlamlı bir azalma olduğu tespit edilmiştir (Uçar ve Pandir, 2017). Benzer başka bir çalışmada ise 50 mg/kg STZ ile diyabet indüksiyonu yapılan grupta SOD aktivitesinin yine azaldığı bildirilmiştir (Seflek ve ark., 2019). Matkovics ve ark. (1982), STZ ve alloksan ile muamele edilen diyabetik sıçanların akciğerleri hariç, incelenen tüm organlarda (karaciğer, böbrek, dalak, beyin, kalp, kaslar, pankreas) SOD aktivitelerinin azaldığını bulmuştur. Dohi ve ark. (1988), diyabetik sıçan böbreklerinde SOD aktivitesinde kontrole göre bir fark olmadığını ileri sürmektedir. Loven ve ark. (1986)'nın çalışmasında, STZ ile indüklenmiş 10 günlük diyabetin ardından karaciğer, böbrek ve eritrositlerde CuZnSOD aktivitesinde bir azalma olduğu gözlenmiştir. Diyabetik karaciğerde mitokondriyal SOD aktivitesinin (Sukalski ve ark., 1993) ve diyabetik tavşanların aort endotelindeki CuZnSOD aktivitesinde belirgin bir azalmanın olduğu bildirilmiştir (Tagami ve ark., 1992). Buna rağmen diyabetik ve kontrol fareleri arasında SOD aktivitesi bakımından bir fark bulunmadığını bildiren çalışma da mevcuttur (Langenstroer ve Pieper, 1992).

Diyabetik grupta SOD düzeylerinin azalmış olduğunu gözlediğimiz çalışma bulgularımız çoğu araştırma sonuçları ile uyumluydu. Ovaryum dokusunda normal fizyolojik fonksiyon yürütülürken tüm bu olaylar birbiriyle bağlantılıdır ve bir denge içerisindedir. Çalışmamıza ait verilerden yola çıkarak, diyabetik gruplarda plazma SOD düzeyinin azalması, ovaryumda oksidatif stresin artışına bağlı olarak ortaya çıkmış olabilir. SOD düzeyindeki azalma primordiyal/preantral ve antral foliküllerde DNA hasarına neden olabilir, bu da hücre kaybı ile sonuçlanabilir.

Ayrıca sıçan ovaryumunda, korpus luteumda regresyon fazı sırasında da ROS'un arttığı ve bu nedenle lüteal fonksiyonun inhibe edildiği bildirilmiştir (Sugino ve ark., 1993). Hayvan çalışmalarından elde edilen veriler, ROS'un ve temizleme sistemlerinin lüteal fonksiyonu korumada önemli rol oynadığını göstermektedir. Benzer şekilde, sıçan korpus luteumundaki SOD içeriğinin, ovulatör döngü ve hamilelik

sırasında da değiştiği gösterilmiştir (Sugino ve ark., 1993). Bu bilgilere dayanarak, çalışmamızda diyabetik grupta korpus luteum hacminin azalmasında rol oynayan etkenler arasında SOD aktivitesindeki azalmanın olduğu söylenebilir.

Sunulan tez çalışmasında diyabetin, ovaryumdaki foliküllerin sayıları, folikül ve korpus luteum hacmi, kan damarı ve ovaryum korteks hacmi, vücut ağırlığı, GSI, serum SOD ve FSH düzeylerinin azalmasına neden olmaktadır. Ayrıca diyabet, CAT aktivitesinde ve bağ doku hacminde artışa neden olmaktadır. Diyabetin bir sonucu olarak dişi bireylerde doğurganlığın azalması beklenen bir sonuçtur. Ortaya çıkan bu olumsuz tabloyu gidermek adına güçlü bir antioksidan özelliğe sahip olan kurkumin maddesi çalışmamızda kullanılmıştır. Diyabetin farklı dönemlerinde bu maddenin koruyucu etkisi stereolojik, biyokimyasal ve elektron mikroskobik analizlerle kapsamlı bir şekilde araştırılmıştır.

### 5.2. Kurkumin ve Diyabetik Ovaryum

Çalışmamızda diyabetin oluşturulmasının 7. günü ile 21. günü ve diyabetle eş zamanlı olarak, 14 gün boyunca 30 mg/kg kurkumin uygulanan sıçanların ovaryum dokusunda meydana gelen yapısal ve fonksiyonel değişiklikler incelenmiştir.

Kurkumin tedavisi yapılan diyabetik gruplardan DK2 ve DK3 gruplarının, relatif ağırlık kaybı (%) değerlerinin DM grubuna kıyasla daha az olduğu, Kontrol, Sham, Kurkumin gruplarının relatif ağırlık kaybı değerleri ile fark göstermediği tespit edilmiştir. Ayrıca, diyabetin erken dönemlerinde kurkumin uygulanan grubun (DK1) relatif ağırlık kaybının, DM grubu relatif ağırlık kaybı ile fark göstermediği belirlenmiştir. Kurkuminin, metabolik sendromlu hastalarda serum adiponektin ve leptin seviyelerini artırabileceği bildirilmiştir (Panahi ve ark., 2016). Yang ve ark. yaptığı çalışmada, 200 mg/kg kurkumin ile yapılan 16 haftalık tedavi sonucunda kontrollerine göre vücut ağırlığının arttırdığı bildirilmiştir (Yang ve ark., 2018). Başka bir çalışmada 15 mg/kg kurkuminin, vücut ağırlığı kaybını önlediği bildirilmiştir (El-Demerdash ve ark., 2009). Çalışma bulgularımız, diyabet oluşturulduktan 21 gün sonra ve diyabetle eş zamanlı olarak 30 mg/kg kurkumin ile 14 gün boyunca tedavisinin vücut ağırlığının korunması üzerinde olumlu bir etkisinin olduğunu göstermiştir. Fakat, diyabet oluşturulduktan 7 gün sonra kurkumin verilen grupta (DK1) bu etki gözlenmemiştir. Bunun durum kurkuminin, diyabetin erken dönemlerinde preadiposit farklılaşmasını baskılama, adipoz dokusunda hem adiposit sayısını hem de yağ içeriğini

azaltması gibi özelliklerinden kaynaklanıyor olabilir (Ahn ve ark., 2010; Zhao ve ark., 2011).

Bireyin üreme potansiyelini değerlendirmede önemli bir ölçüt olan GSI; DK1, DK2 ve DK3 gruplarında DM grubuna oranla ileri derecede artış göstermiş, bunun yanı sıra kurkumin uygulanan diyabet gruplarının tamamında, Kontrol, Sham ve Kurkumin grupları ile anlamlı bir farkın olmadığı gözlenmiştir. Literatürde kurkuminin diyabetik sıçanların GSI'i üzerindeki koruyucu etkisini gösteren bir çalışmaya rastlanmamıştır. Bu bulguyla çalışmamız ilk olma özelliğine sahiptir. Bu konuda daha kapsamlı yeni çalışmalara ihtiyaç duyulmaktadır.

Çalışmamızda, açlık kan glikozunun DK1, DK2 ve DK3 gruplarında DM grubuna kıyasla ileri derecede azaldığı gözlenmiştir. Buna karşın, kurkumin uygulamasının kan glikoz düzeyini Kontrol, Sham ve Kurkumin gruplarının kan glikoz düzeyine indirmediğini tespit ettik. Kontrol, Sham ve Kurkumin grupları, kan glikoz düzeyleri bakımından karşılaştırıldığında aralarında bir farkın olmadığı gözlendi. Mevcut kaynaklar incelendiğinde, kurkuminin diyabetik sıçanlarda kan glikoz seviyelerini poliyol yolağının düzenlenmesi yoluyla azalttığı bildirilmiştir (Nabavi ve ark., 2015). Bunun yanı sıra, kurkuminin hepatik glikoz üretimini ve glikojen sentezini azaltarak, GLUT4, GLUT2 ve GLUT3 gen ifadelerini artırma yoluyla glikoz alımını uyararak, AMP kinaz ve PPAR-γ ligand bağlama aktivitesini inhibe ederek kan glikoz düzeyini ve HbA1c seviyesini azaltabileceği bildirilmiştir (Ghorbani ve ark., 2014). Kurkuminin glisemi üzerindeki etkisini araştırmak için kullanılan çeşitli diyabetik sıçan modellerinden elde edilen veriler, çalışma bulgularımız ile uyumluluk göstermektedir. STZ ile indüklenen sıçan modelinde 30 mg/kg kurkuminin 56 gün oral yolla uygulaması, kan glikozunda belirgin bir düşüşe yol açtığı bildirilmiştir (Mahesh ve ark., 2004). Benzer şekilde, kurkuminin 60 mg/kg 14 gün (Peeyush ve ark., 2009), 150 mg/kg 49 gün (Na ve ark., 2011), 90 mg/kg 15 gün (Xavier ve ark., 2012), 300 mg/kg 56 gün (Patumraj ve ark., 2006), 100 mg/kg 4 hafta (Soetikno ve ark., 2011a) ve 7 hafta (Jain ve ark., 2009) oral olarak kullanıldığında kan glikoz düzeylerini azalttığı bildirilmiştir. Bununla birlikte, bazı araştırmacılar, kurkuminin kan glikoz düzeyi üzerinde önemli bir etkisi olmadığını savunmaktadırlar. Nishizono ve ark. (2000), STZ ve yüksek yağlı diyetle ile indüklenmiş diyabetik *Sprague Dawley* sıçanlarında 14 gün boyunca intragastrik yol ile kurkumin uygulamasının (200 mg/kg) serum glikoz, insülin

ve triasilgliserol konsantrasyonları üzerinde bir etkisi olmadığını bulmuşlardır. Majithiya ve Balaraman (2005), kurkuminin STZ diyabetik sıçanlarda 4 haftadan 24 haftaya (200 mg/kg) oral yoldan uygulanmasının, kan glikozu ve basıncı üzerinde önemli bir etkisi olmadığını savunmaktadırlar. Farklı araştırıcılardan birbiri ile çelişen sonuçların elde edilmesinin nedeni, farklı kemirgen modellerinde farklı diyabet başlatıcıların uygulanması ve/veya kurkuminin farklı dozlarda uygulamasından kaynaklanıyor olabilir (Zhang ve ark., 2013b).

Tüm bunlara ek olarak diyabetik ve prediyabetli hastalar üzerinde yapılan insan klinik çalışmalarında kurkuminin kan glikozunu düşürücü etkisi gözlenmiştir (Na ve ark., 2013). Bununla birlikte, bazal seviyede normal kan şekeri düzeyine sahip bireylerde kurkuminin kan glikoz düzeyi üzerinde hiçbir etkisinin olmadığı gözlenmiştir. Kurkuminin hiperglisemik durum ve diyabet gibi hastalıklarda insülin direnci üzerindeki etkilerini değerlendiren daha fazla sayıda çalışmaya ihtiyaç duyulduğu açıktır.

Çalışmamızda diyabetik gruba kıyasla, kurkumin ile tedavisi yapılan diyabet gruplarında kan glikoz düzeyinin düşmesine karşın, kan glikoz düzeyini normalize etmediği gözlenmiştir. Kurkuminin kan glikoz düzeyine etkilerini inceleyen doza bağımlı çalışmaların yapılması, diyabetik bireylerin kan glikozunun düzenlenmesi bakımından önem arz etmektedir.

Diyabetin farklı zamanlarında yapılan kurkumin tedavisinin ovaryum folikül sayısına etkilerini incelediğimizde, primordiyal folikül sayısının DM grubuna kıyasla DK2 grubunda ileri derecede artış gösterdiği gözlenmiştir. Bunun yanı sıra DK1 ve DK3 grupları ile DM grubu arasında istatistiksel olarak anlamlı bir fark bulunmamıştır. Ayrıca, Kontrol grubuna kıyasla DK1, DK2 ve DK3 gruplarında ileri derecede azalma olduğu, Sham grubuna kıyasla bu gruplar arasında anlamlı bir farkın olmadığı gözlenmiştir.

Preantral folikül sayısı incelendiğinde; DK1, DK2 ve DK3 grupları ile DM grubu arasında anlamlı bir fark saptanmamıştır. Bu grupların tamamında preantral folikül sayısı, Kontrol gruplarına kıyasla azalmıştı. Ayrıca, DK1 ve DK2 gruplarında bu tipteki folikül sayısı Sham grubundaki folikül sayısı ile karşılaştırıldığında önemli derecede bir azalma olduğu, buna karşın, DK3 grubundaki preantral folikül sayısının Sham grubuna oranla herhangi bir farklılık göstermediği bulunmuştur.

Kurkuminin koruyucu etkisi antral folikül sayısı bakımından karşılaştırıldığında; DK3 grubu antral folikül sayısı, DM grubuna göre ileri derecede artış göstermekteydi. Buna karşın, DK1 ve DK2 grubundaki antral folikül sayısı, DM grubu ile karşılaştırıldığında bir farkın olmadığı saptanmıştır. Kurkumin uygulaması sonucunda diyabet gruplarında antral folikül sayıları, Kontrol grubundaki folikül sayısı düzeyine çıkamamıştır yani kurkumin diyabet gruplarında antral folikül sayısını normalize edememiştir. DK1 grubu antral folikül sayısının Sham grubuna göre ileri derecede azaldığı gözlenirken, DK2 ve DK3 gruplarının antral folikül sayısı bakımından Sham grubu ile arasında bir farkın olmadığı saptanmıştır.

Toplam folikül sayısı bakımından gruplar karşılaştırıldığında, DK2 ve DK3 gruplarındaki folikül sayısı, DM grubuna göre ileri derecede bir artış göstermekteydi. DK1 grubundaki toplam folikül sayısı DM grubu ile karşılaştırıldığında aralarında bir farkın olmadığı gözlenmiştir. Buna karşın, Kontrol grubu ile diyabet grupları (DK1, DK2 ve DK3) toplam folikül sayıları bakımından karşılaştırıldığında, diyabet gruplarında Kontrollere göre daha az sayıda folikülün olduğu, Sham grubundaki toplam folikül sayısının, DK2 ve DK3 gruplarındaki folikül sayısından farklılık göstermediği gözlenmekle birlikte, DK1 grubundaki toplam folikül sayısının Sham grubuna göre anlamlı derecede azaldığı belirlenmiştir.

Çalışmalar incelendiğinde, kurkuminin diyabetik ovaryum üzerindeki etkilerini araştıran bir çalışmaya rastlanmamakla birlikte, bu maddenin çeşitli oksidatif stres faktörlerine karşı fare, sıçan ve tavşan ovaryum hücrelerini proapoptotik, pronekrotik, antiproliferatif ve antioogenik etkilerden koruduğu bildirilmiştir (Tiwari-Pandey ve Ram Sairam, 2009). Kurkuminin değişen stres koşulları altında farklı etkiler gösterdiği sıklıkla belirtilmektedir (Tiwari-Pandey ve Ram Sairam, 2009; Aktas ve ark., 2012; Sak ve ark., 2013). Kurkuminin bilinen yaygın antioksidan etkilerine rağmen, çalışmamızda diyabet indüksiyonundan 7 gün sonra bu maddenin uygulandığı gruptan (DK1) elde edilen veriler, kurkuminin organ ve dokularda değişen stres koşulları altında farklı etkiler gösterebileceğini teyit etmiştir. Şöyle ki, kurkumin diyabete karşı DK2 ve DK3 gruplarında antioksidan özelliği ile koruyucu olduğunu göstermiştir.

Bir çalışmada, diyabet indüksiyonunun farklı günlerinde farklı stres koşullarının oluştuğu ve farklı apoptoz yolaklarının aktive olabileceği bildirilmiştir. Bu amaçla diyabetik fareler, diyabet indüksiyonundan 15, 20, 70 ve 80 gün sonra sakrifiye

edilerek apoptozla ilişkili proteinler değerlendirilmiştir. Çalışmanın sonucuna göre apoptozla ilişkili proteinlerin diyabet indüksiyonundan 15 ve 20. günlerde en yüksek seviyede olduğu tespit edilmiştir. Bunun yanı sıra, DM'nin erken evrelerinde (15-20. günlerde) granüloza hücrelerinde Fas/FasL yolağının aktive olarak folikül kaybına neden olan mekanizmalara katkıda bulunduğu savunulmaktadır (Bobé ve ark., 2018). Çalışmamızda primordiyal, preantral, antral ve toplam folikül sayısının DM'nin erken döneminde kurkumin uygulanan DK1 grubunda, DM grubuna göre fark göstermemesi, buna karşın Kontrol grubundaki bu parametrelerde azalma yukarıdaki çalışmanın verileriyle uyumludur (Bobé ve ark., 2018).

Kurkuminin antioksidan özellikleri çok sayıda çalışma ile ispatlanmış olmasına rağmen, bu maddenin ROS'u tamamen ortadan kaldıramadığı ve sahip olduğu yangı giderici ve antiapoptotik aktivitesinin birçok faktörden etkilenebileceği göz ardı edilmemelidir (Sandur ve ark., 2007). Ayrıca apoptotik süreç, Fas/FasL yolağının yanı sıra çeşitli sinyaller ve yolaklar tarafından da tetiklenebilir (Cifone ve ark., 1995; Li ve Yuan, 1999). Hiperglisemiye bağlı foliküler dengesizliklerin DM'nin erken evrelerinde ortaya çıkması, kurkuminin diyabet sonucunda ortaya çıkan bu negatif etkileri ortadan kaldırmada veya azaltmada antioksidan aktivitesinin yetersiz olduğunu düşündürmektedir. DM indüksiyonuyla birlikte kronik dönemde hücrelerde ortaya çıkan aşırı derecede artmış oksidatif stres ve hiperglisemi, kurkuminin foliküller ve ovaryumun genel yapısı üzerindeki koruyucu rolünü maskelemiş olabilir. Bu durum antioksidanlar ve artmış reaktif türler arasındaki dengenin bozularak antioksidan kaynaklı stresin üretilmesinden dolayı da olabilir. Çalışmamızda diyabetin farklı zamanlarında kurkumin uygulanan gruplarda foliküllerin tüm tiplerinde aynı koruyucu etkiyi göstermemesi yukarıdaki çoğu çalışmayı doğrular niteliktedir.

Çalışmamız, diyabet kaynaklı uzun süreli ovaryum toksisitesinde (DK2) ve diyabet gelişim sürecinde (DK3) kurkumin tedavisinin ovaryum folikül rezervinin göstergesi olan primordiyal folikül ve antral folikül sayısında koruyucu etki göstererek ovaryumdaki toplam folikül sayısının korunmasında etkili olduğunu göstermektedir. Bulgularımızla uyumlu olarak, tavşanlarda yapılan bir çalışmada, diyetle alınan kurkuminin ovaryumda folikül üretimini ve büyümelerini teşvik ederek primer, sekonder ve tersiyer folikül sayılarını artırdığı bulunmuştur (Sirotkin ve ark., 2017). Benzer şekilde biz de DK2 grubunda, ovaryum rezervinin göstergesi olan primordiyal

foliküllerin, DK3 grubunda ise antral foliküllerin sayısı üzerinde kurkuminin koruyucu rolü olduğunu gözlemledik. Aktaş ve ark. (2011), iyonize radyasyona maruz kalan farelerde, kurkuminin ovaryum folikülleri üzerindeki antiapoptotik ve proliferatif aktivitelerini inceledikleri bir çalışmada, 10 gün boyunca 100 mg/kg kurkumin verilen deney grubunun ovaryum foliküllerinde radyasyon kaynaklı apoptozun neden olduğu foliküler atreziyi önlediğini gözlemişlerdir. Bu çalışmada dokularda oluşan oksidatif stresin kaynağı radyasyon olmasına rağmen, kurkuminin ovaryum üzerindeki koruyucu etkisinin benzer mekanizmalarla gerçekleştiğini düşünmekteyiz.

Kurkuminin antioksidan ve anti apoptotik özellikleri sayesinde antral foliküllerin büyümesini teşvik ederek toplam folikül sayısının korunmasına aracılık ettiği düşünülmektedir. Yakın zamanda yapılan bir çalışmada diyabetik overde folikül kaybının Fas/FasL yolağının aktivasyonu, ROS ve AGE'ler tarafından tetiklenen otofaji ve apoptoz gibi çoklu hücre ölüm mekanizmalarının katılımıyla düzenlendiği bildirilmiştir (Bobé ve ark., 2018). Aynı çalışmada ayrıca Fas/FasL yolunun folikül kaybına katkıda bulunmasının yanı sıra, aynı zamanda antral foliküllerin bu mekanizmadan en çok etkilenen foliküller olduğu tespit edilmiştir. Hücrelerde hızlı ve sürekli bir ROS'un oluşması, Fas/FasL aracılı apoptozis sürecini başlatmaktadır. Başka bir çalışmada kurkumin, Fas/FasL aracılı apoptoz ve hipoksi tarafından indüklenen sinir hücresi ödeminin inhibe edilmesinde belirgin bir etki gösterdiği belirlenmiştir. Fas/FasL protein seviyelerinin, kurkumin uygulanmasından sonra önemli ölçüde düşmüş olması, kurkuminin bu yolak üzerindeki etkisini düşündürmektedir (Yu ve ark., 2015). Kurkuminin birincil özelliklerinden birisi olan antioksidan aktivitesinin, kimyasal yapısı ile ilişkili olduğu düşünülmektedir. Yapısındaki fenolik hidrojenlerin, ROS ve azotsuz radikalleri temizlemede katkıda bulunduğu gösterilmiştir (Priyadarsini ve ark., 2003). Böylece kurkuminin ovaryum dokularında diyabet tarafından indüklenen apoptoz programını tersine çevirdiği ve ovaryumdaki folikülleri ROS'a karşı kısmen koruduğu söylenebilir.

Bilindiği gibi primordiyal foliküller dış etkenlere karşı en dayanıklı foliküllerdir, buna rağmen preantral foliküller çevresel şartlardan daha fazla etkilenerek kolaylıkla apoptoza gidebilirler. Kurkumin uygulanan diyabetik gruplarda preantral folikül sayısı üzerinde kurkuminin koruyucu bir etki göstermemesinin sebebi, gelişmekte olan foliküllerin yapıları gereği dış etkenlere karşı daha hassas olmalarının

ortaya çıkardığı bir durum olsa gerek, bu safhada diyabetin söz konusu folikülde şiddetli bir bozulmaya neden olması, buna karşın uygulanan kurkumin dozunun yapıyı restore edecek güçte olmaması olabilir.

Primordiyal foliküllerin hangi mekanizmalarla korunduğu ve diyabetin farklı dönemlerinde preantral ve antral foliküllerin kaybına neden olan başlıca mekanizmaların neler olduğu sorusu, yeni bir araştırma konusu olarak ortaya çıkmıştır. Elde edilen bulgular, diyabet gelişiminden 7 gün sonra kurkumin verildiğinde primordiyal, preantral ve antral folikül sayıları üzerinde pro-oksidan etki gösterirken; diyabetin gelişimiyle eş zamanlı verildiğinde ise yalnızca antral foliküller üzerinde, diyabet gelişiminden 21 gün sonra verildiğinde ise primordiyal folikül sayısı üzerinde antioksidan etki göstererek folikül sayılarını korumada etkili olduğunu göstermiştir.

Elektron ve ışık mikroskobi düzeyinde yaptığımız histopatolojik incelemeler de kurkuminin diyabetik ovaryumun yapısal ve fonksiyonel bileşenleri üzerine koruyucu etkilerinin olduğunu göstermiştir. Kurkumin uygulanan gruplarda göreceli olarak bağ dokusu ve kan damarlarının iyi bir biçimde korunduğu, foliküllerin etrafında yer alan teka folikülünün belirgin bir organizasyon gösterdiği, glassy membranın (bazal membran) yapısının korunduğu gözlenmiş, teka folikülünün interna ve eksterna katmanları ise kolaylıkla fark edilmektedir. Kurkumin uygulanan diyabet gruplarında teka eksterna tabakasındaki kollajen lif yoğunluğu/organizasyonu ve interna tabakasındaki kapiller ağının düzgün ve zengin olduğu gözlenmiştir. Ayrıca, bu gruplarda zona pellusidanın yapısının korunduğu, korpus luteum hücreleri, kan damarları ve hücreler arasındaki aralıkların normal görünümde olduğu ve lüteal hücre içeriklerinin iyi korunduğu gözlenmiştir. Ovaryum dokusunda oksidatif stres oluşturulmuş ve bu strese karşı kurkuminin koruyucu etkisini değerlendiren bir çalışmada, kurkumin maddesinin hücre morfolojisinin bütünlüğünü koruyabildiği gösterilmiştir (Wang ve ark., 2017). Kurkumin tedavisinin ovaryum folikül yapısını iyileştirdiğini bildiren bir çalışma (Tiwari-Pandey ve Ram Sairam, 2009) ile sonuçlarımız uyumluluk göstermektedir. Kurkumin, transkripsiyon faktörleri, sitokinler, enzimler ve genler gibi hedefleri modüle ederek morfolojik ve fonksiyonel bozukluklara karşı koruyucu etki göstermektedir (Pari ve ark., 2008). Bu faaliyetlerin çoğu, kurkuminin sahip olduğu güçlü antioksidan kapasiteye atfedilebilir (Sharma ve ark., 2005).

Cavalieri hacim hesaplamalarından elde ettiğimiz verilere göre, preantral folikül hacmi bakımından kurkumin uygulanan DK1, DK2 ve DK3 grupları ile DM grubu arasında bir fark bulunmadığı gözlenmiştir. DK1 ve DK2 gruplarının folikül hacimlerinin Kontrol grubunun folikül hacmine göre ileri derecede azalma gösterdiği, buna karşın DK3 grubu folikül hacmi ile Kontrol grubu folikül hacmi arasında bir farkın olmadığı bulunmuştur. DK1, DK2 ve DK3 grupları, kurkumin uygulanan grup ile kıyaslandığında, DK2 grubu preantral folikül hacminde azalma olduğu, DK1 ve DK3 gruplarında ise bir farkın olmadığı görülmüştür. DK1, DK2 ve DK3 gruplarının antral folikül hacimleri diğer tüm grupların aynı tipteki folikül hacimleri ile karşılaştırıldığında anlamlı bir farkın olmadığı tespit edilmiştir.

Tavşanlarda diyetle alınan kurkuminin primer, sekonder ve tersiyer foliküllerin çapını artırdığı bulunmuştur (Sirotkin ve ark., 2017). Çalışmamızda preantral folikül hacmi bakımından diyabetik grup (DM) ile kurkumin uygulanan diyabetik gruplar (DK1, DK2 ve DK3) arasında fark görülmemesinin nedeni, araştırıcıların foliküller değerlendirirken iki boyutlu yaklaşım olan çap ölçümünü kullanmaları, buna karşın folikül boyutunu değerlendirmede üç boyutlu yaklaşım olan hacim hesaplanmasını kullanmış olmamız olabilir.

Çalışmamızda, korpus luteum hacminde DK2 ve DK3 gruplarında DM grubuna kıyasla ileri derecede bir artış olduğu gözlenirken, DK1 grubu ile DM grubu arasında bir farkın olmadığı saptanmıştır. DK1 ve DK3 gruplarının korpus luteum hacimleri, Kontrol grubu korpus luteum hacimlerine göre ileri derecede azalma göstermiştir. DK2 grubu ile Kontrol grubu arasında korpus luteum hacimleri bakımından bir farkın olmadığı gözlenmiştir. Öte yandan, yalnızca kurkumin uygulanan grup ile Kontrol, DK2 ve DK3 grupları arasında korpus luteum hacimleri açısından bir fark gözlenmemiştir. Korpus luteum hacmi bakımından Kurkumin grubu, Sham, DM ve DK1 grupları ile karşılaştırıldığında anlamlı derecede hacim artışı olduğu gözlenmiştir.

PKOS indüksiyonuyla oksidatif stres oluşturulan bir çalışmada, 600 mg/kg kurkuminin 14 gün boyunca i.p enjeksiyonu yapılmış ve sonuçta PKOS'un indüklediği oksidatif stresi azaltarak korpus luteum sayısını arttırdığı bildirilmiştir (Amini ve ark., 2018). Ayrıca, kurkuminin metabolik sendromlu hastalarda serum adiponektin ve leptin seviyelerini artırabildiği ileri sürülmüştür (Panahi ve ark., 2016). Leptin doğrudan insülini ve gonadotropinle uyarılmış ovaryum steroidogenezini arttırabilmektedir

(Swain ve ark., 2004). Kurkumin tedavisiyle plazma leptin seviyelerinin düzenlenerek luteal hücrelerin azalan lipit rezervlerinin iyileştirilmesinin korpus luteum hacminin korunmasında rol oynayan temel mekanizma olabileceği düşünülmektedir. Kurkumin tedavisi yapılan diyabetik bireylerde leptin seviyelerinin korpus luteum fonksiyonlarına etkisini araştıran yeni çalışmalara ihtiyaç duyulmaktadır.

Ovaryum foliküllerinin ve korpus luteumun anjiyojenik faktörler içerdiği ve ürettiği gösterilmiştir (Pendurthi ve ark., 1997). Çalışmamızda kurkumin tedavisiyle DK2 ve DK3 grubundaki kan damarı hacmi, DM grubuna kıyasla artış göstermiştir bunun yanı sıra diğer gruplar arasında anlamlı bir fark bulunmamıştır. Son yıllarda yapılan araştırmalar çoğunlukla kurkuminin anjiyogenez üzerindeki tek taraflı rolüne odaklanmaktadır. Bu araştırmalar kurkuminin antianjiyogenez etkisini öne çıkaran çalışmalardır. Kurkuminin VEGF'yi inhibe ederek anjiyogenezi doğrudan bir inhibe edebiliyor olması, antikanser tedavisinde yüksek güvenlik ve düşük toksisiteye sahip doğal bir ürün olma potansiyelini göstermiştir (Wang ve Chen, 2019). Yapılan bir araştırmada, kurkumin, insan bağırsak mikrovasküler endotelyal hücrelerinde VEGF aracılı anjiyogenezi siklooksijenaz-2 ve MAPK inhibisyonu ile inhibe ettiği bildirilmiştir (Binion ve ark., 2008). Kurkumin antianjiyogenez etkisinin fazlaca tartışılmasına rağmen çalışmalara göre, kurkuminin anjiyogenez üzerinde çift yönlü etkiye sahip olduğu bilinmektedir. Başka bir çalışmada, kurkumin tedavisinin, yeni kan damarlarının oluşumuna katkıda bulunan ve hücrelerin sağkalımını arttıran adipoz kaynaklı kök hücre üretimini uyardığı gösterilmiştir (Liu ve ark., 2015). Bir diğer çalışmada ise kurkuminin, sıçanlarda ülserli gastrik dokuların hasarlı kan damarlarını onardığı ve MMP-2 ve VEGF ekspresyonunu indüklediği bildirilmiştir (Sharma ve ark., 2012). Kurkuminin hem *in vivo*, hem de *in vitro* koşullarda pro-angiogenez faktörleri olan VEGF, MMP'ler ve FGF dahil olmak üzere birçok faktörün düzenlenmesi yoluyla anjiyogenezi inhibe ederken, belirli koşullar altında, bu faktörlerin azaltılması yoluyla anjiyogenezi teşvik edebileceği gösterilmiştir (Wang ve Chen, 2019). Çalışmamızdan elde edilen sonuçlara benzer şekilde, kurkuminin hem STZ indüksiyonu ile yapılan diyabet modelinde, hem de gen kaynaklı diyabet modelinde, nazal mukozal travmada neovaskülarizasyonu teşvik ettiği (Sidhu ve ark., 1999; Emiroglu ve ark., 2017) bildirilmiştir.

Başka bir diyabet çalışmasında, Kant ve ark. (2015), kurkuminin sıçanlarda VEGF ve TGF-β1 gibi çeşitli faktörlerin ekspresyonlarını ve mikrodamarların yoğunluğunu artırarak anjiyogenez yoluyla yara iyileşmesini hızlandırdığını bildirmişlerdir. Sonuç olarak, biz de ovaryum çalışmasında kurkuminin farklı mikroçevrede olumlu yönde etkiler gösterebileceğini gözlemledik. Çalışmamızda, diyabet indüksiyonundan 7 gün sonra kurkumin uygulanması sonucunda pozitif yönde bir katkı sağlaması beklentimiz gerçekleşememiş olmasına karşın, uzun süreli diyabet (21 gün) sonrası ve diyabet indüksiyonuyla eş zamanlı olarak kullanılan kurkuminin pozitif yönde anjiyogenezi teşvik edici olduğunu gözledik. Kurkuminin anjiyogenez üzerindeki bu çift yönlü etkisinin VEGF, MMP'ler ve TGF-β1, fibroblast büyüme faktörü dahil olmak üzere çok sayıda faktörün birbiriyle etkileşimi yoluyla düzenlendiğini düşünmekteyiz (Wang ve Chen, 2019). Farklı diyabetik koşullar altında, kurkuminin anjiyogenez üzerinde görülen birbirine zıt etkisinin altında yatan mekanizma/lar açıklanmaya ihtiyaç duymaktadır.

DK2 ve DK3 gruplarının damar yapısına ışık ve elektron mikroskobu ile bakıldığında, kurkuminin koruyucu özelliği nedeniyle endotelinin normal yapıda ve bazal membrana çok iyi bağlandığı gözlenmiştir. Bu gruplarda endotel hücrelerinin bazal membrana bakan yüzeyinde çok sayıda pinositik vezikülün görülmesi, bu hücrelerin fonksiyonel olarak da aktif olduklarını göstermektedir. Bu bulgularımız, sağlıklı, orta yaşlı ve yaşlı yetişkinlerde 12 haftalık kurkumin takviyesinin endotel fonksiyonunu iyileştirdiği yönündeki bulgular (Santos-Parker ve ark., 2017) ile uyumluydu. Araştırıcılar kurkuminin bu etkisini vasküler NO biyoyararlanımını artırarak ve oksidatif stresi azaltarak yaptığını ileri sürmüşlerdir.

Sonuç olarak kurkuminin farklı diyabet koşulları altında yavaşlayan folikülogenez sürecini katalizleyerek foliküllerin olgun bir foliküle dönüşmesini desteklediğini, olgun folikülün canlılığının idamesini sağladığını, korpus luteumun fonksiyonunun devamlılığını temin ettiğini ve bunu da anjiyogenezi teşvik ederek üreme faaliyetine pozitif katkı yaparak gerçekleştirdiğini söyleyebiliriz. Bilinen bir gerçek vardır ki hayvan çalışmalarından elde edilecek bulgulara dayalı yapılan biyolojik yorumlar ve ona bağlı tedavi yaklaşımları insana doğrudan uygulanamaz. Bunun yapılabilmesi için standartize edilmiş ve çok sayıda laboratuvarlar tarafından teyit

edilmiş hayvan çalışmalarını takiben ancak insan faz çalışmalarından sonra uygulanabilir.

Ovaryumda bağ dokusu hacminin artması, fibroblastların aşırı proliferasyonu ve hücre dışı matriksin birikmesi ile karakterize olup ovaryum disfonksiyonunun başlıca nedenlerinden birisidir (Zhou ve ark., 2017). Çalışmamızda, kurkumin uygulaması sonrasında bağ dokusu hacmi DK1, DK2 ve DK3 gruplarında DM grubuna kıyasla ileri derecede azalmıştır. Bu sonuçlar, kurkuminin ovaryumda fibrozisi önleyerek diyabetik bireylerde dişi cins hücresi üretimini normalize ettiğini düşündürmektedir. Bunun yanı sıra, bu üç grup (DK1, DK2 ve DK3 grupları) ile Kontrol, Sham ve Kurkumin grupları arasında bağ dokusu hacmi bakımından anlamlı bir farkın bulunmaması kurkumin uygulamasının diyabetik gruplarda bağ dokusu miktarını Kontrol, Sham ve Kurkumin gruplarındaki orana getirerek normalize ettiğini düşündürmektedir. Ayrıca, sağlıklı hayvanlarda kurkumin uygulaması yapılan grubun, bağ dokusu hacminin Kontrol ve Sham gruplarının bağ dokusu hacimleri arasında bir farkın olmadığı da gözlenmiştir.

Kurkuminin, hayvan modellerinde fibroblast proliferasyonunu etkili bir şekilde önlediği, inflamasyonu ve fibrözisi azalttığı gösterilmiştir (Zhao ve ark., 2008). Over fibrozunun primer patolojik özellikleri kalın bir kapsül, artmış mezenkimal bağ dokusu ve azalmış/yok olmuş foliküllerdir. Doku fibrozunun gelişimi ve ilerlemesinde karmaşık bir ağ sistemi söz konusudur şöyle ki; MMP ve onların doku inhibitörleri, TGF-β1, bağ doku büyüme faktörü, peroksizom proliferatör-aktif reseptör gama (PPAR-γ), VEGF, endotelin-1 gibi faktörler rol oynar (Zhou ve ark., 2017).

Bu bilgilere ışığında, çalışmamızda diyabetik grupta (DM) aşırı derecede artan bağ dokusu hacminin, kurkumin uygulanması sonucunda ilgili gruplarda normalize hale getirilmesi işleminin, TGF-β1 ve VEGF'nin inhibe edilmesi yoluyla fibrozisi engellendiğini düşünüyoruz (Lu ve ark., 2017; Zhou ve ark., 2017; Saidi ve ark., 2019).

Ovaryum korteks hacminde DK1, DK2 ve DK3 gruplarında DM grubuna kıyasla bir fark gözlenmezken, DK1 ve DK2 grubunda Kontrole oranla ileri derecede azalma gözlenmiştir. DK3 grubu korteks hacmi ise Kontrole kıyasla bir fark göstermemektedir. Medulla hacmi bakımından DK1, DK2 ve DK3 gruplarında Kontrol ve DM grubuna kıyasla istatistiksel açıdan bir fark gözlenmemiştir. DK1 ve DK2 grubunda kortekste Kontrol grubuna kıyasla gözlenen azalma, folikül sayılarındaki ve bağ doku hacmindeki azalmayla doğru orantılıdır. Kurkuminin diyabet gelişimine

paralel tedavisinin korteks hacmini korumuş olması; antral folikül sayısı, ovaryumdaki toplam folikül sayısı, korpus luteum hacmi, bağ dokusu hacmi ve kan damarı hacminin korunması ile uyumludur.

Kurkuminin fitoöstrojenik etkileri olduğu bilinmekte (Bachmeier ve ark., 2010), bu özelliği sayesinde endokrin sistemle etkileşime girerek HPG eksenini etkileyerek üremenin endokrin fonksiyonunu düzenleyebilmekte ve foliküler gelişimi veya foliküllerin korunmasını destekleyebilmektedir (Sirotkin ve Harrath, 2014; Yan ve ark., 2018). Kurkuminin fare ovaryum hücrelerinde bilinen/bilinmeyen nedenlerden dolayı FSH reseptörlerinin baskılanmasının bir sonucu olarak indüklenen proapoptotik, pronekrotik, antiproliferatif ve anti-oogenik etkilerinden koruduğu bildirilmiştir (Tiwari-Pandey ve Ram Sairam, 2009). Çalışmamızda diyabetin farklı zamanlarında uygulanan kurkumin tedavisinin HPG eksenine olan etkileri incelendiğinde; serum FSH düzeylerinde, DK1 ve DK3 grubunda DM grubuna kıyasla ileri derecede artış olduğu, bu iki grubun Kontrol ile karşılaştırıldığında aralarında fark olmadığı saptanmıştır. DK2 grubunun FSH düzeyi ile DM grubunun bu hormon düzeyi arasında bir farkın olmadığı, Kontrol grubuna göre ise ileri derecede azalma gösterdiği saptanmıştır. Elde edilen bulgularımıza dayanarak, kurkuminin diyabet gelişimi ile paralel (DK3) veya 7 gün sonrasında (DK1) uygulandığında FSH düzeylerini normale yaklaştırdığını söyleyebiliriz.

Sadoughi, 300 mg/kg kurkuminin diyabetik sıçanlarda FSH ve LH seviyelerini arttırdığını bildirmiştir (Sadoughi, 2017). Kurkuminin spermatogenez fonksiyonuna etkilerini araştırmak için yüksek yağlı diyetle beslenen sıçanlarda azalan serum FSH düzeyini, bu maddenin uygulanmasıyla normalize edildiğini bulmuşlardır (Mu ve ark., 2016). Ovaryumda pestisit toksisitesine karşı yapılan kurkumin tedavisinin, FSH düzeyini büyük ölçüde normal düzeye getirdiği saptanmıştır (Madhavi ve Kumar, 2010). Kronik strese bağlı olarak üreme sisteminin işlevi ve bozulmasına karşı tedavi amaçlı kullanılan kurkuminin (100 mg/kg) iyileştirici bir potansiyele sahip olduğunu gösteren bir çalışma mevcuttur. Bu çalışmada strese bağlı olarak azalan serum FSH düzeyinin bu maddenin uygulaması ile normalize edildiği gösterilmiştir (Mohamadpour ve ark., 2017).

Çalışmamızda, uzun süreli diyabet sonrası kurkumin kullanıldığında (diyabet başlangıcından 21 gün sonra uygulanan grup) ise serum FSH düzeyinin normalize

edilemediği gözlenmiştir. Diyabetik dişi sıçanların üreme fonksiyonlarındaki bozuklukların, kısmen gonadotropinlerin salgılanmasıyla (Johnson ve Sidman, 1979) ya da ovaryum hedef hücrelerinde gonadotropin reseptörlerinin afinitesinde veya sayısında meydana gelen bir azalma ile ilişkili olabileceği düşünülmektedir (Tesone ve ark., 1983). Bu grupta (DK2), uzun süreli diyabetik koşullarda salgılanması azalan gonadotropinlerin, gonadotropin reseptörlerinin afinitesi ve/veya sayısındaki bozuklukları önlemede kurkuminin antioksidan etkisi yetersiz kalmış olabilir. Bunun nedeni kullandığımız kurkumin dozunun düşük veya sürenin yetersiz olması olabilir. Kurkuminin serum FSH düzeyleri üzerindeki antioksidan etkilerinin doza ve süreye bağlı çalışmalarla araştırılması gerektiğini düşünmekteyiz.

Serum LH düzeyleri incelendiğinde, DK1 ve DK3 gruplarının Kontrol, Sham, Kurkumin, DM ve DK2 grupları ile fark göstermediği, bunun yanı sıra DK2 grubunun serum LH düzeylerinin ise Kontrol, Sham, Kurkumin gruplarının serum LH düzeyleri ile karşılaştırıldığında ileri derecede daha düşük olduğu gözlenmiştir. Uzun süreli diyabetik koşullarda (DK2 grubu), serum LH düzeyini normalize etmede kurkuminin yetersiz kaldığı gözlendi.

Mevcut çalışmalar incelendiğinde, oksidatif stresin ovaryum folikül ve oosit sayısını etkileyerek infertiliteye neden olabileceği görülür (Tarin, 1995; Tarin, 1996; Miyamoto ve ark., 2010). Diyabet kaynaklı oksidatif stresin indüklediği folikül sayılarındaki azalma ve ovaryum yapısında meydana gelen değişikliklere karşı antioksidan bir madde olan kurkuminin etkinliğini araştırmak için CAT aktivitesi ve serum SOD düzeyleri değerlendirildi. Buna göre CAT aktivitesinde; DK2 ve DK3 gruplarında DM grubuna kıyasla ileri derecede azalma olduğu, Kontrol grubuna kıyasla bir fark olmadığı tespit edilmiştir. Serum SOD düzeyinde ise; DK1, DK2 ve DK3 gruplarında DM grubuna kıyasla ileri derece artış olduğu gözlenmiştir**.** Bu gruplar (DK1, DK2 ve DK3) Kontrol ile kıyaslandığında bir fark göstermediği saptanmıştır. Kurkuminin antioksidan etkileri birçok mekanizmayla gerçekleşebileceği bilinmekle beraber, diyabetik koşullardan olumsuz etkilenen hücre içi antioksidanların ve onların mRNA düzeylerinin artırılması esas mekanizmalardan biri olabilir. Kurkumin, sahip olduğu antioksidan aktivitesi sayesinde, ovaryumun fonksiyonunu olumsuz yönde etkileyen oksidatif stres kaynaklı toksisiteyi, hücre içi antioksidan enzimleri normalize ederek azaltılıyor olabilir. Bir çalışmada, PKOS indüksiyonu yapılan hayvanların

ovaryumlarında yüksek oksidatif stres belirteçlerinin ortaya çıktığı ve endojen antioksidanların azaldığı görülmüştür. Araştırmacılar, kurkumin tedavisi sayesinde PKOS grubunda SOD, CAT ve GSH aktivitesinin anlamlı derecede normalleştiğini bildirmişlerdir (Reddy ve ark., 2016b).

Çalışmamızdan elde edilen bulgularımız, kurkuminin maternal diyabette üreme faaliyetlerini ve glikoz/insülin toleransı üzerindeki etkisini araştıran bir çalışmadan elde edilen veriler ile uyumluydu. Söz konusu çalışmada, kurkuminin (100 mg/kg), tiyobarbitürik asit reaktif madde ekspresyonunu azalttığı, GSH, SOD ve CAT ekspresyonunu arttırdığı bildirilmiştir. Araştırıcılar, kurkuminin oksidatif stresi azaltarak üreme faaliyetlerinin düzenlenebileceğini ve gebelik diyabetinde alternatif bir tedavi yaklaşımı olabileceğini savunmaktadırlar (Lu ve ark., 2019). Deneysel diyabet modelini kullanan bir çalışmada, diyabetik grupta SOD ve CAT aktivitesinin azaldığı, MDA seviyesinin ise arttığı bulunmuştur. Yedi hafta boyunca kurkumin (80 mg/kg) uygulanan diyabetik ratlarda SOD, CAT aktivitesinin ve MDA konsantrasyonunun normal seviyede olduğu gözlenmiştir (Hussein ve Abu-Zinada, 2010).

Kurkuminin antioksidan rolü ile ilgili yapılan başka bir araştırmada ise kurkuminin SOD aktivitesini arttırdığı ve enzimatik antioksidanları denatürasyondan koruduğu gösterilmiştir (Aziza ve ark., 2014). Kurkuminin karaciğer, kalp ve böbrek gibi dokulardaki antioksidan etkinin desteklenmesinde de kilit bir rol oynadığı bildirilmiştir (Gupta ve ark., 2012). Kurkuminin antioksidan aktivite mekanizması, süperoksit ve hidroksil okside karşı radikal temizleme özelliklerinin yanı sıra, endojen antioksidan enzimlerinin gen ekspresyonlarının düzenlenmesi üzerine kuruludur. Bu genlerin upregulasyonu Nrf2 (Nükleer faktör ile ilişkili faktör-2) gen indüksiyonu mekanizması aracılığıyla gerçekleşir. Nrf2 sitoplazmada bulunur ve antioksidan yolağı başlatmak için çekirdeğe doğru yer değiştirir (Tapia ve ark., 2012; Jagetia ve Rajanikant, 2015). Ayrıca kurkumin, NADPH oksidaz, lipoksijenaz/siklooksijenaz, ksantin dehidrojenaz ve NOS enzimi aktivitesinin inhibe edilmesi yoluyla ROS üreten hücresel aktivitenin inhibe edilmesi sağlar, sonuçta hücresel antioksidan enzimlerin biyolojik olarak biyoyararlanımını arttırır (Khan ve Mahboob, 2014). Başka bir çalışmada, kurkuminin fare ovaryumlarında SOD ve GPx seviyelerini arttırarak serbest radikalleri temizleyebileceği ve fare ovaryumunda antioksidan durumunu iyileştirebileceği bildirilmiştir. Kurkuminin fare ovaryumlarında granüloza hücrelerinin

çoğalmasını destekleyebileceği ve ovaryumdaki oksidatif stresin azaltılmasında potansiyel bir uygulamaya sahip olabileceği düşünülmektedir (Wang ve ark., 2017). Bir başka çalışmada, Mahesh ve ark. (2005), diyabetik sıçanlarda foto-ışınlanmış kurkuminin antioksidan özelliklerini incelemişlerdir. Bu çalışmada diyabet, tek doz i.p. 40 mg/kg STZ enjeksiyonu ile uyarılmış ve 45 gün boyunca intragastrik bir tüp kullanılarak 10 mg/kg foto-ışınlanmış kurkumin uygulanmış, foto-ışınlanmış kurkuminin SOD ve CAT aktivitelerini neredeyse normalleştirdiği gözlenmiştir. Bunu foto-ışınlanmış kurkuminin PARP'nin oto-poli-ADP-ribosilasyonunu önlediği ve stabilize ederek başardığı düşünülmektedir. Bununla birlikte başka bir çalışmada, E vitamininden en az 10 kat daha şiddetli antioksidan aktivitesi olan kurkuminin transkripsiyon faktörleri, sitokinler, enzimler ve genleri modüle ederek çeşitli hastalıklara karşı koruyucu etki ettiğini göstermiştir (Evans ve ark., 2002).

Prematür ovaryum yetmezliği oluşturularak yapılan bir çalışmada, araştırıcılar kurkumin grubundaki primordiyal folikül sayısının prematür ovaryum yetmezliği oluşturulan gruptan anlamlı derecede yüksek olduğunu ve kurkuminin bu etkisini granüloza hücrelerinde apoptozu ve oksidatif stresi azaltarak gerçekleştirdiğini bulmuşlardır (Yan ve ark., 2018). Çalışmamız ile SOD miktarı ve CAT aktivitesi ölçümlerinden elde edilen bulgular, ovaryum dokusunda benzer mekanizmaların rol aldığını düşündürmektedir. Elde edilen verilere göre kurkuminin, diyabet kaynaklı oksidatif stresi inhibe ederek koruyucu bir etki gösterdiği (Suckow ve Suckow, 2006) ve bu etkilerine ROS'un baskılanması yoluyla gerçekleştirdiği düşünülmektedir (Sikora ve ark., 2010). Sonuçlarımıza göre, kurkuminin antioksidan özelliği sayesinde diyabetin indüklediği oksidatif hasara karşı koruyucu rolünü, antioksidan savunma sistemlerini stimüle ederek yaptığını ön görmekteyiz.

Öte yandan çalışmamızda sağlıklı bireylerde kurkumin kullanıldığında, primordiyal, preantral ve toplam folikül sayılarında, preantral folikül ve korteks hacminde Kontrole göre anlamlı derecede azalma olduğu saptanmıştır. Stereolojik bir çalışmada, 10 mg/kg ve 20 mg/kg kurkuminin her iki dozunda da sekonder foliküllerde belirgin düşüş gözlenirken, 20 mg/kg dozda ise yalnızca primordiyal foliküllerde ve antral foliküllerde Kontrol grubuna göre anlamlı bir düşüş gözlenmiştir (Shinde ve ark., 2015). Başka bir çalışmada da kurkumin kullanılması antral foliküllerin sayısını azalttığı bildirilmiştir (Murphy ve ark., 2012). Sahu ve Washington'a (1992) göre,

antioksidan bir madde olan kurkumin, biyolojik ortamın redoks durumuna bağlı olarak pro-oksidan etkiler gösterebilmektedir. Bu nedenle, kurkuminin sağlıklı bireylerde folikül sayısının azalmasında gösterdiği klastojenik ve kuvvetlendirici etkileri, kurkuminin bir oksidan madde olarak hareket etmesi gerçeğiyle açıklanabilir. Farklı biyolojik şartlarda kurkumin maddesi bir antioksidan madde olarak da işlev görebilmektedir. Çalışmamızda sağlıklı bireylere verilen kurkumin bu grupta antral folikül sayısı ve hacminde, korpus luteum ve bağ dokusu hacmi, kan damarı ve medulla hacmi, serum FSH/LH düzeyleri, CAT aktivitesi, serum SOD düzeyi ve açlık kan glikozu Kontrol ile karşılaştırıldığında bir fark bulunmadığı tespit edilmiştir. Kurkuminin, kanser hücrelerinin çoğalmasını baskılama ve apoptozu destekleme kabiliyeti olduğu belirtilmektedir (Terlikowska ve ark., 2014). Kurkumin, malign hücrelerde proapoptotik etkiler göstermesine karşın, normal hücrelerde antioksidan ve anti-apoptotik özellikleri sayesinde üreme organlarının aktivitesi üzerinde koruyucu etkileri bilinmektedir (Mohebbati ve ark., 2017).

## 6. SONUÇ ve ÖNERİLER

1. Diyabetin relatif ağırlık kaybı ve GSI üzerine olan etkileri incelendiğinde, her iki parametrenin de diyabetik grupta Kontrol, Sham ve Kurkumin gruplarına kıyasla ileri derecede azalma gösterdiği tespit edilmiştir.
2. Diyabetin ovaryum folikülleri üzerine olan etkileri stereolojik olarak incelendiğinde, DM grubuna ait primordiyal, preantral ve antral folikül sayısında Kontrol grubuna kıyasla ileri derecede azalma olduğu gözlenmiştir.
3. DM grubundaki toplam folikül sayısı, Kontrol, Sham ve Kurkumin gruplarına göre ileri derecede azaldığı tespit edilmiştir. Buna göre, diyabetin dişi bireylerin folikül dinamikleri ve rezervleri üzerine olumsuz etkileri olabileceği ve üreme faaliyetlerini etkileyebileceği ortaya konmuştur.
4. Cavalieri hacim hesabı yöntemi kullanılarak elde edilen verilere göre; DM grubu preantral folikül hacminde, Kontrol ve Kurkumin gruplarına göre ileri derecede azalma olduğu, Sham grubu ile fark göstermediği gözlenmiştir.
5. Antral folikül hacmi bakımından DM grubu ile Kontrol, Kurkumin ve Sham grupları arasında bir fark olmadığı bulunmuştur.
6. Ovaryum korteks hacminin DM grubunda Kontrol grubuna kıyasla azaldığı, medulla hacminin ise değişmediği saptanmıştır.
7. DM grubunda kan damarı hacminin Kontrol grubuna kıyasla ileri derecede azaldığı tespit edilirken, Sham ve Kurkumin grubuyla aralarında bir fark göstermediği belirlenmiştir.
8. DM grubu korpus luteum hacmi, Kontrol, Sham ve Kurkumin gruplarının korpus luteum hacimlerine kıyasla ileri derecede azaldığı tespit edilmiştir. Korpus luteum hacmindeki ya da sayılarındaki bir azalmanın progesteron konsantrasyonu düzeyi ile orantılı bir azalma ile sonuçlanabileceği kolayca öngörülebilir.
9. Biyokimyasal analizler, diyabetik grupta serum FSH düzeyinde anlamlı bir azalma olduğunu göstermiştir. LH düzeyinde ise gruplar arasında anlamlı bir fark olmadığı bulunmuştur. Diyabetin HPG aksını olumsuz yönde etkileyerek yukarıdaki sonuçları ortaya çıkarabileceği düşünülmektedir.

10. Ayrıca, oksidatif stres belirteçlerinden olan CAT aktivitesi ve SOD düzeyi ölçülmüş, diyabetik grubun CAT aktivitesi, Kontrole kıyasla önemli derecede artış gösterdiği, diyabetik grupta plazma SOD düzeyinin azaldığı saptanmıştır. Oksidatif stresin primordiyal, preantral ve antral foliküllerde DNA hasarı yoluyla yapıların bozulduğu ve bunun da diyabetik komplikasyonlarda hücre kaybının ana mekanizmaları arasında yer aldığı düşünülmektedir.
11. Diyabetin 21. günü ve diyabetle eş zamanlı olarak, 14 gün boyunca kurkumin (30 mg/kg) uygulanan sıçanların deney süresince vücut ağırlıklarının korunması açısından kurkuminin koruyucu rolü olduğu saptanmıştır. Bu etki diyabetin erken dönemlerinde (7. günü) kurkumin uygulanan grupta gözlenmemiştir (DK1).
12. Diyabetin ovaryumda ortaya çıkardığı yapısal ve fonksiyonel komplikasyonları giderme amacıyla kurkumin uygulanan diyabetik grupların (DK1, DK2, DK3) GSI değerlerinde, DM grubuna göre ileri derecede artış olduğu, Kontrol grubu ile anlamlı bir farkın olmadığı gözlenmiştir.
13. Açlık kan glikozunun DK1, DK2 ve DK3 gruplarında DM grubuna kıyasla ileri derecede azaldığı bulunmuştur. Bunun yanı sıra kurkumin uygulaması yapılan tüm diyabetik gruplarda (DK1, DK2 ve DK3) kan glikoz düzeyi Kontrol, Sham ve Kurkumin grupları ile karşılaştırıldığında, kan glikoz düzeyinin ileri derecede yüksek olduğu bulunmuştur. Elde edilen bulgulara göre, kurkuminin diyabetik bireylerde kan glikozunu belirli bir düzeyde düşürmesine karşın, kullanılan doz ve sürenin kan glikoz düzeyini normalize etmede yeterli olmadığı gözlenmiştir.
14. DM'nin erken döneminde kurkumin uygulaması yapılan grupta (DK1 grubunda) primordiyal, preantral, antral ve toplam folikül sayısının DM grubuna göre istatistiksel açıdan bir fark göstermediği; Kontrol grubuna kıyasla tüm folikül sayılarının, preantral folikül, korpus luteum ve korteks hacimlerinin azaldığı belirlenmiştir. Bu verilerden yola çıkılarak, kurkuminin sahip olduğu yaygın antioksidan özelliğine karşın, farklı stres koşulları altında ovaryum dokusunda pro-oksidan etkiler gösterebileceği ya da kullanılan dozun (30 mg/kg) bu koşullar altında koruyuculuğunun yetersiz olduğu saptanmıştır.

15. Diyabet kaynaklı uzun süreli ovaryum toksisitesinde (DK2 grubu), kurkumin uygulamasının ovaryum folikül rezervinin göstergesi olan primordiyal foliküller üzerinde antioksidan etki göstererek toplam sayının korunmasında etkili olduğu belirlenmiştir.
16. Diyabetin oluşturulmasıyla eş zamanlı olarak (DK3 grubu) uygulanan kurkuminin, antral foliküller üzerinde antioksidan etki göstererek toplam folikül sayısının korunmasında etkili olduğu tespit edilmiştir.
17. Cavalieri hacim hesaplamalarından elde edilen bulgulara göre preantral folikül hacmi bakımından kurkumin tedavisi yapılan DK1, DK2 ve DK3 grupları ile DM grubu arasında bir farkın bulunmadığı, DK1 ve DK2 gruplarının preantral folikül hacimleri, Kontrol grubuna göre ileri derecede azalma göstermiş, diğer taraftan DK3 grubunun preantral folikül hacimlerinin Kontrol grubunun preantral folikül hacimlerine göre bir farklılık göstermediği bulunmuştur.
18. Antral folikül hacmi bakımından tüm gruplar arasında istatistiksel olarak anlamlı bir farkın olmadığı tespit edilmiştir.
19. Korpus luteum hacminde, DK2 ve DK3 gruplarında DM grubuna kıyasla ileri derecede bir artış olduğu gözlenmiştir. DK1 grubu ile DM grubu arasında bir fark olmadığı saptanmıştır. DK1 ve DK3 gruplarının korpus luteum hacimleri Kontrol grubu ile karşılaştırıldığında ileri derecede azalma göstermiştir. DK2 grubu ile Kontrol grubu arasında korpus luteum hacimleri bakımından bir farkın olmadığı tespit edilmiştir. Öte yandan, sağlıklı hayvanlarda kurkumin tedavisi yapılan grupta, Kontrol, DK2 ve DK3 grubu arasında korpus luteum hacimleri bakımından anlamlı bir fark gözlenmemiştir. Kurkumin grubunun korpus luteum hacminin Sham grubuna göre anlamlı artış gösterdiği ($p<0,05$), DM ve DK1 gruplarına göre ise bu artışın daha şiddetli olduğu bulunmuştur ($p<0,01$).
20. Diyabetin oluşturulmasından 7 gün sonra kurkumin uygulanan grubun (DK1 grubu) kan damarı hacmi ile DM grubunun kan damarı hacmi arasında bir fark gözlenmemiştir. Bu da kullanılan kurkumin doz ve süresinin, DM'nin erken dönemlerinde anjiyogenez üzerinde yeterli düzeyde koruyucu bir rolünün olmadığını düşündürmektedir.

21. DK2 ve DK3 grubundaki kan damarı hacmi, DM grubuna kan damarı hacmine kıyasla artış gösterdiği bulunmuştur. Bu bulgulara dayanarak uzun süreli diyabet sonrası ve diyabet indüksiyonuyla eş zamanlı olarak kurkumin uygulamasının anjiyogenezi teşvik ettiğini düşündürmektedir.
22. Bağ dokusu hacmi, DK1, DK2 ve DK3 gruplarında DM grubuna kıyasla ileri derecede azalma göstermiştir. Bunun yanı sıra bu üç grup (DK1, DK2 ve DK3) ile Kontrol, Sham ve Kurkumin grupları arasında anlamlı bir fark saptanmamıştır. Ayrıca, bağ dokusu hacmi bakımından kurkumin uygulanan sağlıklı hayvanlar ile Kontrol ve Sham grupları karşılaştırıldığında anlamlı bir farkın olmadığı gözlenmiştir. Bu verilerden yola çıkarak kurkumin tedavisi uygulanan diyabetli bireylerin ovaryumunda fibrozisi engelleyebileceği söylenebilir.
23. Korteks hacmi bakımından DK1, DK2 ve DK3 grupları, DM grubu korteks hacmi ile karşılaştırıldığında bir farkın olmadığı gözlenmiştir, DK1 ve DK2 gruplarının korteks hacimleri, Kontrol grubunun korteks hacmi ile karşılaştırıldığında ileri derecede anlamlı bir azalma tespit edilmiştir. Gözlenen bu azalma, folikül sayılarındaki ve bağ doku hacmindeki azalmayla açıklanabilir. DK3 grubu korteks hacmi ile Kontrol grubu korteks hacmi arasında bir fark bulunamamıştır. Diyabet gelişimi ile eş zamanlı uygulanan kurkumin, korteks hacmini korumuştur. Bu da antral folikül sayısı, ovaryumdaki toplam folikül sayısı, korpus luteum hacmi, bağ dokusu hacmi ve kan damarı hacmi bulgularımızla uyumludur.
24. Medulla hacmi bakımından DK1, DK2 ve DK3 grupları, Kontrol ve DM gruplarıyla karşılaştırıldığında aralarında anlamlı bir fark gözlenmemiştir.
25. Diyabetin farklı zamanlarında uygulanan kurkumin tedavisinin HPG eksenine olan etkileri incelendiğinde; serum FSH düzeyleri bakımından karşılaştırma yapıldığında DK1 ve DK3 grupları, DM grubunun FSH düzeyinden ileri derecede yüksek olduğu gözlenmiştir. Ayrıca, DK1 ve DK3 gruplarının serum FSH düzeyleri Kontrol grubu sonuçları ile karşılaştırıldığında aralarında bir farkın olmadığı saptanmıştır. DK2 grubu serum FSH düzeyi ile DM grubunun serum FSH düzeyi karşılaştırıldığında aralarında bir farkın olmadığı, buna karşın Kontrol grubuna göre serum FSH düzeyinde aşırı derecede azalma

olduğu saptanmıştır. Elde edilen bulgulardan kurkuminin diyabet gelişimi ile eş zamanlı veya 7 gün sonrasında kullanıldığında FSH düzeylerinin korunmasını sağladığı söylenebilir. Diyabetin başlamasından uzun süre sonra kullanılan kurkumin, yukarıda belirtilen koruyucu etkisini gösterememektedir.

26. Serum LH düzeyleri incelendiğinde, DK1 ve DK3 gruplarının Kontrol, Sham, Kurkumin, DM ve DK2 gruplarının serum LH düzeyleri arasında bir fark olmadığı gözlenmiştir. Buna karşın, DK2 grubunun serum LH düzeyi, Kontrol, Sham ve Kurkumin gruplarının serum LH düzeylerinden ileri derecede az olduğu bulunmuştur. Serum LH düzeyinin uzun süreli diyabetik koşullardan (DK2 grubu) en fazla etkilenen parametreler arasında olduğu ve kurkuminin azalan LH düzeylerini iyileştirmede yetersiz olduğu düşünülmektedir. Bu verilere göre uzun süreli diyabetik koşullardan HPG ekseninin olumsuz etkilendiği ve çalışmada kullanılan dozda ve sürede kurkuminin bu koşulları iyileştirmede yetersiz kaldığı söylenebilir.
27. CAT aktivitesi bakımından gruplar karşılaştırıldığında DK2 ve DK3 gruplarındaki aktivitenin DM grubundaki aktiviteye oranla daha düşük olduğu, buna karşın Kontrol grubuyla aralarında CAT aktivitesi bakımından bir farkın olmadığı tespit edilmiştir. Ayrıca, DK1 grubundaki CAT aktivite ile DM grubunun CAT aktivitesi arasında bir fark gözlenmemiştir.
28. Serum SOD düzeyi bakımından karşılaştırma yapıldığında ise; DK1, DK2 ve DK3 gruplarında DM grubuna kıyasla ileri derece artış olduğu gözlenirken, Kontrol grubu değerleriyle aralarında bir fark olmadığı saptanmıştır. Bu durum kurkuminin farklı koşullar altında çift yönlü oksidan/prooksidan etkilere sahip olabileceğini düşündürmektedir.

Sonuç olarak; kurkuminin diyabetik ovaryum üzerindeki koruyucu etkilerini antioksidan aktivitesinin yanı sıra;

- HPG aksının düzenlenmesi,
- ovaryum döngüsünün ve folikül sayılarının korunması,
- kan damarı normal yapısının devamı,
- ovaryumdaki fibrozisin azaltılması ve hipergliseminin düşürülmesi gibi yolları kullanarak koruduğunu düşünmekteyiz.

Çalışmamızdan elde edilen sonuçlar ışığında kurkumin tedavisinin, hiperglisemi ortamına maruz kalan bireylerde ovaryum folikül hasarı için arzu edilen ve etkili bir madde olabileceğini söyleyebiliriz fakat bu konuda kapsamlı moleküler düzeyde çalışmaların yapılmasına ihtiyaç olduğu açıktır. Ayrıca, kurkuminin antioksidan özelliklerinin yanı sıra bazı koşullarda prooksidan etkiye de sahip olabileceği göz ardı edilmemelidir.

Öte yandan çalışmamızda bütçe ve teknolojik alt yapının yetersizliği nedeniyle sınırlamaların bulunduğunu ifade etmek isteriz. Hayvan modelleri her ne kadar insandaki etkileri taklit etse de, çoğu zaman ideal bir model olmayabilir. Diyabet indüksiyonunda kullandığımız STZ, ovaryum oksidatif stresi dışında sistemik etkileri indükleyen zararlı bir maddedir ve bu sistemik etkiler, sonuçlarımızı etkileyebilecek metabolik dengesizliklere de yol açmış olabilir. Ayrıca, çalışmada çok arzu edilmesine karşın moleküler yolaklar değerlendirilememiştir. Daha geniş moleküler analizlerin yapıldığı ilave çalışmalara ihtiyaç olduğu aşikardır. Yukarıda önerilen ileri düzeydeki araştırmalar, ovaryumda diyabete bağlı ortaya çıkan sorunların mekanizmalarını çözmede ve kurkuminin diyabetik ovaryum üzerindeki koruyucu etki mekanizmalarının anlaşılmasında rol oynayacaktır.

## KAYNAKLAR


Abejew AA, Belay AZ, Kerie MW. Diabetic Complications among Adult Diabetic Patients of a Tertiary Hospital in Northeast Ethiopia. Advances in Public Health 2015;2015:1-7.

ADA. Diagnosis and Classification of Diabetes Mellitus. Diabetes Care 2009;33(Supplement_1):S62-S69.

Adeghate E, Schattner P, Dunn E. An update on the etiology and epidemiology of diabetes mellitus. Ann N Y Acad Sci 2006;1084:1-29.

Ahn J, Lee H, Kim S, Ha T. Curcumin-induced suppression of adipogenic differentiation is accompanied by activation of Wnt/beta-catenin signaling. Am J Physiol Cell Physiol 2010;298(6):C1510-1516.

Aktas C, Kanter M, Kocak Z. Antiapoptotic and proliferative activity of curcumin on ovarian follicles in mice exposed to whole body ionizing radiation. Toxicol Ind Health 2012;28(9):852-863.

Akude E, Zherebitskaya E, Chowdhury SK, Smith DR, Dobrowsky RT, Fernyhough P. Diminished superoxide generation is associated with respiratory chain dysfunction and changes in the mitochondrial proteome of sensory neurons from diabetic rats. Diabetes 2011;60(1):288-297.

Altunkaynak BZ, Onger ME, Altunkaynak ME, Ayrancı E, Canan S. A brief introduction to stereology and sampling strategies: basic concepts of stereology. Neuroquantology 2012;10(1):31-43.

Amini A, Raoofi A, Farahani RM. The Synergistic Effect of Curcumin and Ziziphora Extract Due to Their Anti-inflammatory and Antioxidant Properties on Ovarian Tissue Follicles. Journal of Pharmaceutical Research International 2018;24(3):1-11.

Andrade Cetto A, Wiedenfeld H, Revilla MC, Sergio IA. Hypoglycemic effect of Equisetum myriochaetum aerial parts on streptozotocin diabetic rats. J Ethnopharmacol 2000;72(1-2):129-133.

Arrais RF, Dib SA. The hypothalamus-pituitary-ovary axis and type 1 diabetes mellitus: a mini review. Hum Reprod 2006;21(2):327-337.

Arslanian SA. Type 2 diabetes mellitus in children: pathophysiology and risk factors. J Pediatr Endocrinol Metab 2000;13 Suppl 6:1385-1394.

Arun N, Nalini N. Efficacy of turmeric on blood sugar and polyol pathway in diabetic albino rats. Plant Foods Hum Nutr 2002;57(1):41-52.

Atkinson MA, Eisenbarth GS, Michels AW. Type 1 diabetes. The Lancet 2014;383(9911):69-82.

Awadin WF, Merghani BH, Elseady YY, Abu-Heakal SAN. Protective Role of Wheat Germ Oil against Hyperglycemia and Hyperlipidemia in Streptozotocin Induced Diabetic Rats. Asian Journal of Animal and Veterinary Advances 2015;10(12):852-864.

Aziza SAH, Abdel-Aal SA, Mady HA. Chemopreventive Effect of Curcumin on Oxidative Stress, Antioxidant Status, DNA Fragmentation and Caspase-9 Gene Expression in 1,2-dimethylhydrazine-induced Colon Cancer in Rats. American Journal of Biochemistry and Molecular Biology 2014;4(1):22-34.

Bachmeier BE, Mirisola V, Romeo F, Generoso L, Esposito A, Dell'eva R, Blengio F, Killian PH, Albini A, Pfeffer U. Reference profile correlation reveals estrogen-like trancriptional activity of Curcumin. Cell Physiol Biochem 2010;26(3):471-482.

Baddeley AJ. Stereology. In: Spatial Statistics and Digital Image Analysis. Washington DC, National Research Council, 1991, 181-216.

Ballester J, Muñoz MC, Domínguez J, Palomo MJ, Rivera M, Rigau T, Guinovart JJ, Rodríguez-Gil JE. Tungstate administration improves the sexual and reproductive function in female rats with streptozotocin-induced diabetes. Human Reproduction 2007;22(8):2128-2135.

Bao Y, Han J, Hu FB, Giovannucci EL, Stampfer MJ, Willett WC, Fuchs CS. Association of Nut Consumption with Total and Cause-Specific Mortality. New Engl J Med 2013;369(21):2001-2011.

Barrett JC, Clayton DG, Concannon P, Akolkar B, Cooper JD, Erlich HA, Julier C, Morahan G, Nerup J, Nierras C, Plagnol V, Pociot F, Schuilenburg H, Smyth DJ, Stevens H, Todd JA, Walker NM, Rich SS. Genome-wide association study and meta-analysis find that over 40 loci affect risk of type 1 diabetes. Nature Genetics 2009;41(6):703-707.

Battaglia DE, Goodwin P, Klein NA, Soules MR. Influence of maternal age on meiotic spindle assembly in oocytes from naturally cycling women. Hum Reprod 1996;11(10):2217-2222.

Baynes JW, Thorpe SR. Role of oxidative stress in diabetic complications: a new perspective on an old paradigm. Diabetes 1999;48(1):1-9.

Behrman HR, Kodaman PH, Preston SL, Gao S. Oxidative stress and the ovary. J Soc Gynecol Investig 2001;8(1 Suppl Proceedings):S40-42.

Benito M. Tissue specificity on insulin action and resistance: past to recent mechanisms. Acta Physiol (Oxf) 2011;201(3):297-312.

Benrick A, Chanclón B, Micallef P, Wu Y, Hadi L, Shelton JM, Stener-Victorin E, Wernstedt Asterholm I. Adiponectin protects against development of metabolic disturbances in a PCOS mouse model. Proceedings of the National Academy of Sciences 2017;114(34):E7187-E7196.

Best L, Elliott AC, Brown PD. Curcumin induces electrical activity in rat pancreatic beta-cells by activating the volume-regulated anion channel. Biochem Pharmacol 2007;73(11):1768-1775.

Binion DG, Otterson MF, Rafiee P. Curcumin inhibits VEGF-mediated angiogenesis in human intestinal microvascular endothelial cells through COX-2 and MAPK inhibition. Gut 2008;57(11):1509-1517.

Bobé P, Fraunhoffer NA, Meilerman Abuelafia A, Aquino Barrientos M, Cimerman KV, Olmos MF, Chuluyan E, Barrios M. Long-term apoptosis-related protein expression in the diabetic mouse ovary. Plos One 2018;13(9):e0203268.

Boor P, Celec P, Behuliak M, Grancic P, Kebis A, Kukan M, Pronayova N, Liptaj T, Ostendorf T, Sebekova K. Regular moderate exercise reduces advanced glycation and ameliorates early diabetic nephropathy in obese Zucker rats. Metabolism 2009;58(11):1669-1677.

Boyce RW, Dorph-Petersen K-A, Lyck L, Gundersen HJG. Design-based Stereology. Toxicologic Pathology 2010;38(7):1011-1025.

Boyd KL, Muehlenbachs A, Rendi MH, Garcia RL, Gibson-Corley KN. Female Reproductive System. 2018:303-334.

Brezniceanu ML, Liu F, Wei CC, Tran S, Sachetelli S, Zhang SL, Guo DF, Filep JG, Ingelfinger JR, Chan JS. Catalase overexpression attenuates angiotensinogen expression and apoptosis in diabetic mice. Kidney Int 2007;71(9):912-923.

Brownlee M. Biochemistry and molecular cell biology of diabetic complications. Nature 2001;414(6865):813-820.

Bruning JC, Gautam D, Burks DJ, Gillette J, Schubert M, Orban PC, Klein R, Krone W, Muller-Wieland D, Kahn CR. Role of brain insulin receptor in control of body weight and reproduction. Science 2000;289(5487):2122-2125.

Campos DB, Palin MF, Bordignon V, Murphy BD. The 'beneficial' adipokines in reproduction and fertility. Int J Obes (Lond) 2008;32(2):223-231.

Canan S, Şahin B, Odaci E, Ünal B, Aslan H, Bilgic S, Kaplan S. Toplam Hacim, Hacim Yoğunluğu ve Hacim Oranlarının Hesaplanmasında Kullanılan Bir Stereolojik Yöntem: Cavalieri Prensibi. T Klin Tıp Bilimleri 2002;22 (S):7-14.

Canivell S, Gomis R. Diagnosis and classification of autoimmune diabetes mellitus. Autoimmun Rev 2014;13(4-5):403-407.

Carabatsos MJ, Sellitto C, Goodenough DA, Albertini DF. Oocyte-granulosa cell heterologous gap junctions are required for the coordination of nuclear and cytoplasmic meiotic competence. Dev Biol 2000;226(2):167-179.

Castellano JM, Navarro VM, Fernandez-Fernandez R, Roa J, Vigo E, Pineda R, Dieguez C, Aguilar E, Pinilla L, Tena-Sempere M. Expression of hypothalamic

KiSS-1 system and rescue of defective gonadotropic responses by kisspeptin in streptozotocin-induced diabetic male rats. Diabetes 2006;55(9):2602-2610.

Castellano JM, Navarro VM, Roa J, Pineda R, Sanchez-Garrido MA, Garcia-Galiano D, Vigo E, Dieguez C, Aguilar E, Pinilla L, Tena-Sempere M. Alterations in hypothalamic KiSS-1 system in experimental diabetes: early changes and functional consequences. Endocrinology 2009;150(2):784-794.

Ceddia RB, Koistinen HA, Zierath JR, Sweeney G. Analysis of paradoxical observations on the association between leptin and insulin resistance. FASEB J 2002;16(10):1163-1176.

Chabrolle C, JeanPierre E, Tosca L, Ramé C, Dupont J. Effects of high levels of glucose on the steroidogenesis and the expression of adiponectin receptors in rat ovarian cells. Reproductive Biology and Endocrinology 2008;6(1):11.

Chang AS, Dale AN, Moley KH. Maternal diabetes adversely affects preovulatory oocyte maturation, development, and granulosa cell apoptosis. Endocrinology 2005;146(5):2445-2453.

Chang H, Brown CW, Matzuk MM. Genetic analysis of the mammalian transforming growth factor-beta superfamily. Endocr Rev 2002;23(6):787-823.

Cheng H, Fan X, Moeckel GW, Harris RC. Podocyte COX-2 exacerbates diabetic nephropathy by increasing podocyte (pro)renin receptor expression. J Am Soc Nephrol 2011;22(7):1240-1251.

Cheng TC, Lin CS, Hsu CC, Chen LJ, Cheng KC, Cheng JT. Activation of muscarinic M-1 cholinoceptors by curcumin to increase glucose uptake into skeletal muscle isolated from Wistar rats. Neurosci Lett 2009;465(3):238-241.

Chiarelli F, Marcovecchio ML. The molecular mechanisms underlying diabetic complications. International Journal of Pediatric Endocrinology 2013;2013(S1).

Cho NH, Shaw JE, Karuranga S, Huang Y, da Rocha Fernandes JD, Ohlrogge AW, Malanda B. IDF Diabetes Atlas: Global estimates of diabetes prevalence for 2017 and projections for 2045. Diabetes Research and Clinical Practice 2018;138:271-281.

Chougala MB, Bhaskar JJ, Rajan MG, Salimath PV. Effect of curcumin and quercetin on lysosomal enzyme activities in streptozotocin-induced diabetic rats. Clin Nutr 2012;31(5):749-755.

Chow F, Ozols E, Nikolic-Paterson DJ, Atkins RC, Tesch GH. Macrophages in mouse type 2 diabetic nephropathy: correlation with diabetic state and progressive renal injury. Kidney Int 2004;65(1):116-128.

Cifone MG, Roncaioli P, De Maria R, Camarda G, Santoni A, Ruberti G, Testi R. Multiple pathways originate at the Fas/APO-1 (CD95) receptor: sequential involvement of phosphatidylcholine-specific phospholipase C and acidic

sphingomyelinase in the propagation of the apoptotic signal. EMBO J 1995;14(23):5859-5868.

Clark RJ, McDonough PM, Swanson E, Trost SU, Suzuki M, Fukuda M, Dillmann WH. Diabetes and the accompanying hyperglycemia impairs cardiomyocyte calcium cycling through increased nuclear O-GlcNAcylation. J Biol Chem 2003;278(45):44230-44237.

Codner E, Escobar-Morreale HF. Clinical review: Hyperandrogenism and polycystic ovary syndrome in women with type 1 diabetes mellitus. J Clin Endocrinol Metab 2007;92(4):1209-1216.

Codner E, Merino PM, Tena-Sempere M. Female reproduction and type 1 diabetes: from mechanisms to clinical findings. Human Reproduction Update 2012;18(5):568-585.

Colman RJ, Anderson RM, Johnson SC, Kastman EK, Kosmatka KJ, Beasley TM, Allison DB, Cruzen C, Simmons HA, Kemnitz JW, Weindruch R. Caloric restriction delays disease onset and mortality in rhesus monkeys. Science 2009;325(5937):201-204.

Colton SA, Humpherson PG, Leese HJ, Downs SM. Physiological changes in oocyte-cumulus cell complexes from diabetic mice that potentially influence meiotic regulation. Biol Reprod 2003;69(3):761-770.

Colton SA, Pieper GM, Downs SM. Altered meiotic regulation in oocytes from diabetic mice. Biol Reprod 2002;67(1):220-231.

Couper J, Donaghue KC. Phases of diabetes in children and adolescents. Pediatric Diabetes 2009;10:13-16.

Davoren JB, Hsueh AJ. Insulin enhances FSH-stimulated steroidogenesis by cultured rat granulosa cells. Mol Cell Endocrinol 1984;35(2-3):97-105.

De Block CE, De Leeuw IH, Van Gaal LF. Impact of overweight on chronic microvascular complications in type 1 diabetic patients. Diabetes Care 2005;28(7):1649-1655.

DeFronzo RA, Ferrannini E, Groop L, Henry RR, Herman WH, Holst JJ, Hu FB, Kahn CR, Raz I, Shulman GI, Simonson DC, Testa MA, Weiss R. Type 2 diabetes mellitus. Nature Reviews Disease Primers 2015:15019.

Dellamea B, Leitão C, Friedman R, Canani L. Nitric oxide system and diabetic nephropathy. Diabetology & Metabolic Syndrome 2014;6(1):17.

Depmann M, Broer SL, van der Schouw YT, Tehrani FR, Eijkemans MJ, Mol BW, Broekmans FJ. Can we predict age at natural menopause using ovarian reserve tests or mother's age at menopause? A systematic literature review. Menopause 2016;23(2):224-232.

DeRubertis FR, Craven PA, Melhem MF. Acceleration of diabetic renal injury in the superoxide dismutase knockout mouse: effects of tempol. Metabolism 2007;56(9):1256-1264.

Diamond MP, Moley KH, Pellicer A, Vaughn WK, DeCherney AH. Effects of streptozotocin- and alloxan-induced diabetes mellitus on mouse follicular and early embryo development. J Reprod Fertil 1989;86(1):1-10.

Dirkx E, Schwenk RW, Glatz JF, Luiken JJ, van Eys GJ. High fat diet induced diabetic cardiomyopathy. Prostaglandins Leukot Essent Fatty Acids 2011;85(5):219-225.

Djursing H, Hagen C, Nyboe Andersen A, Svenstrup B, Bennett P, Molsted Pedersen L. Serum sex hormone concentrations in insulin dependent diabetic women with and without amenorrhoea. Clin Endocrinol (Oxf) 1985;23(2):147-154.

Doblado M, Moley KH. Glucose metabolism in pregnancy and embryogenesis. Curr Opin Endocrinol Diabetes Obes 2007;14(6):488-493.

Dohi T, Kawamura K, Morita K, Okamoto H, Tsujimoto A. Alterations of the plasma selenium concentrations and the activities of tissue peroxide metabolism enzymes in streptozotocin-induced diabetic rats. Horm Metab Res 1988;20(11):671-675.

Donath MY, Gross DJ, Cerasi E, Kaiser N. Hyperglycemia-induced beta-cell apoptosis in pancreatic islets of Psammomys obesus during development of diabetes. Diabetes 1999;48(4):738-744.

Dooko CBA, De Wit S, Neuhaus J, Palfreeman A, Pepe R, Pankow JS, Neaton JD. Interleukin-6, High Sensitivity C-Reactive Protein, and the Development of Type 2 Diabetes Among HIV-Positive Patients Taking Antiretroviral Therapy. J Acquir Immune Defic Syndr 2014;67(5):538-546.

Du XL, Edelstein D, Rossetti L, Fantus IG, Goldberg H, Ziyadeh F, Wu J, Brownlee M. Hyperglycemia-induced mitochondrial superoxide overproduction activates the hexosamine pathway and induces plasminogen activator inhibitor-1 expression by increasing Sp1 glycosylation. Proc Natl Acad Sci U S A 2000;97(22):12222-12226.

Dvornik D, Simard-Duquesne N, Krami M, Sestanj K, Gabbay KH, Kinoshita JH, Varma SD, Merola LO. Polyol Accumulation in Galactosemic and Diabetic Rats: Control by an Aldose Reductase Inhibitor. Science 1973;182(4117):1146-1148.

Dzhambov A. Long-term noise exposure and the risk for type 2 diabetes: A meta-analysis. Noise and Health 2015;17(74):23.

Eizirik DL, Colli ML, Ortis F. The role of inflammation in insulitis and β-cell loss in type 1 diabetes. Nature Reviews Endocrinology 2009;5(4):219-226.

El-Demerdash FM, Yousef MI, Radwan FME. Ameliorating effect of curcumin on sodium arsenite-induced oxidative damage and lipid peroxidation in different rat organs. Food and Chemical Toxicology 2009;47(1):249-254.

El-Moselhy MA, Taye A, Sharkawi SS, El-Sisi SF, Ahmed AF. The antihyperglycemic effect of curcumin in high fat diet fed rats. Role of TNF-alpha and free fatty acids. Food Chem Toxicol 2011;49(5):1129-1140.

Elbaum DJ, Bender EM, Brown JM, Keyes PL. Serum progesterone in pregnant rats with ectopic or in situ corpora lutea: correlation between amount of luteal tissue and progesterone concentration. Biol Reprod 1975;13(5):541-545.

Emiroglu G, Ozergin Coskun Z, Kalkan Y, Celebi Erdivanli O, Tumkaya L, Terzi S, Ozgur A, Demirci M, Dursun E. The Effects of Curcumin on Wound Healing in a Rat Model of Nasal Mucosal Trauma. Evid Based Complement Alternat Med 2017;2017:9452392.

Engerman RL, Kern TS, Larson ME. Nerve conduction and aldose reductase inhibition during 5 years of diabetes or galactosaemia in dogs. Diabetologia 1994;37(2):141-144.

Epstein FH, Atkinson MA, Maclaren NK. The Pathogenesis of Insulin-Dependent Diabetes Mellitus. New Engl J Med 1994;331(21):1428-1436.

Epstein FH, Vane JR, Änggård EE, Botting RM. Regulatory Functions of the Vascular Endothelium. New Engl J Med 1990;323(1):27-36.

Erbas O, Pala HG, Pala EE, Oltulu F, Aktug H, Yavasoglu A, Taskiran D. Ovarian failure in diabetic rat model: Nuclear factor-kappaB, oxidative stress, and pentraxin-3. Taiwan J Obstet Gynecol 2014;53(4):498-503.

Ernst E, Weihmayr T, Schmid M, Baumann M, Matrai A. Cardiovascular risk factors and hemorheology. Physical fitness, stress and obesity. Atherosclerosis 1986;59(3):263-269.

Evans JL, Goldfine ID, Maddux BA, Grodsky GM. Oxidative stress and stress-activated signaling pathways: a unifying hypothesis of type 2 diabetes. Endocr Rev 2002;23(5):599-622.

Farhad K, Shahla Z, Hossein K, Sara A, Mohammad F, Saeid M. Stereological and Histopathological Study of Ovarian Tissue after Hydro-alcoholic Extract of Artemisia Plants Compared with Metformin in Diabetic Rats Advances in Environmental Biology 2013;7(4):749-754.

Federation ID. IDF Diabetes Atlas 2013 [cited; 6th:[Available from: http://www.idf.org/sites/ default/files/EN_6E_Atlas_Full_0.pdf (2013)

Federici M, Menghini R, Mauriello A, Hribal ML, Ferrelli F, Lauro D, Sbraccia P, Spagnoli LG, Sesti G, Lauro R. Insulin-dependent activation of endothelial nitric oxide synthase is impaired by O-linked glycosylation modification of signaling proteins in human coronary endothelial cells. Circulation 2002;106(4):466-472.

Feng Y-M, Keith RJ, Al Rifai M, Carruba C, De Jarnett N, McEvoy JW, Bhatnagar A, Blaha MJ, Defilippis AP. Tobacco Use, Insulin Resistance, and Risk of Type 2

Diabetes: Results from the Multi-Ethnic Study of Atherosclerosis. Plos One 2016;11(6):e0157592.

Fernandez-Fernandez R, Martini AC, Navarro VM, Castellano JM, Dieguez C, Aguilar E, Pinilla L, Tena-Sempere M. Novel signals for the integration of energy balance and reproduction. Mol Cell Endocrinol 2006;254-255:127-132.

Feyereisen E, Mendez Lozano DH, Taieb J, Hesters L, Frydman R, Fanchin R. Anti-Mullerian hormone: clinical insights into a promising biomarker of ovarian follicular status. Reprod Biomed Online 2006;12(6):695-703.

Florez JC. Newly identified loci highlight beta cell dysfunction as a key cause of type 2 diabetes: where are the insulin resistance genes? Diabetologia 2008;51(7):1100-1110.

Forbes JM, Cooper ME. Mechanisms of Diabetic Complications. Physiological Reviews 2013;93(1):137-188.

Francis G, Martinez J, Liu W, Nguyen T, Ayer A, Fine J, Zochodne D, Hanson LR, Frey WH, 2nd, Toth C. Intranasal insulin ameliorates experimental diabetic neuropathy. Diabetes 2009;58(4):934-945.

Fridén BE, Runesson E, Hahlin M, Brännström M. Evidence for nitric oxide acting as a luteolytic factor in the human corpus luteum. MHR: Basic science of reproductive medicine 2000;6(5):397-403.

Frisch RE, McArthur JW. Menstrual Cycles: Fatness as a Determinant of Minimum Weight for Height Necessary for Their Maintenance or Onset. Science 1974;185(4155):949-951.

Fujitani Y, Kawamori R, Watada H. The role of autophagy in pancreatic beta-cell and diabetes. Autophagy 2009;5(2):280-282.

Fung TT, Hu FB, Pereira MA, Liu S, Stampfer MJ, Colditz GA, Willett WC. Whole-grain intake and the risk of type 2 diabetes: a prospective study in men. Am J Clin Nutr 2002;76(3):535-540.

Garcia-Galiano D, Pinilla L, Tena-Sempere M. Sex steroids and the control of the Kiss1 system: developmental roles and major regulatory actions. J Neuroendocrinol 2012;24(1):22-33.

Garris DR. Effects of progressive hyperglycemia on ovarian structure and function in the spontaneously diabetic Chinese hamster. Anat Rec 1984;210(3):485-489.

Garris DR, Garris BL. Cytolipotoxicity-induced involution of the female reproductive tract following expression of obese (ob/ob) and diabetes (db/db) genotype mutations: progressive, hyperlipidemic transformation into adipocytic tissues. Reprod Toxicol 2004;18(1):81-91.

Gerstein HC, Miller ME, Byington RP, Goff DC, Jr., Bigger JT, Buse JB, Cushman WC, Genuth S, Ismail-Beigi F, Grimm RH, Jr., Probstfield JL, Simons-Morton DG, Friedewald WT. Effects of intensive glucose lowering in type 2 diabetes. N Engl J Med 2008;358(24):2545-2559.

Ghorbani Z, Hekmatdoost A, Mirmiran P. Anti-Hyperglycemic and Insulin Sensitizer Effects of Turmeric and Its Principle Constituent Curcumin. International Journal of Endocrinology and Metabolism 2014;12(4).

Gilmartin AB, Ural SH, Repke JT. Gestational diabetes mellitus. Rev Obstet Gynecol 2008;1(3):129-134.

Giugliano D, Ceriello A, Paolisso G. Diabetes mellitus, hypertension, and cardiovascular disease: which role for oxidative stress? Metabolism 1995;44(3):363-368.

Gluud C, Madsbad S, Krarup T, Bennett P. Plasma testosterone and androstenedione in insulin dependent patients at time of diagnosis and during the first year of insulin treatment. Acta Endocrinol (Copenh) 1982;100(3):406-409.

Gore-Langton RE, Armstrong DT. Follicular steroidogenesis and its control. New York: Raven Press. 1988;331–385.

Gotsman I, Grabie N, Gupta R, Dacosta R, MacConmara M, Lederer J, Sukhova G, Witztum JL, Sharpe AH, Lichtman AH. Impaired regulatory T-cell response and enhanced atherosclerosis in the absence of inducible costimulatory molecule. Circulation 2006;114(19):2047-2055.

Greenwald GS. Temporal and topographic changes in DNA synthesis after induced follicular atresia. Biol Reprod 1989;41(1):175-181.

Grieco FA, Sebastiani G, Juan-Mateu J, Villate O, Marroqui L, Ladrière L, Tugay K, Regazzi R, Bugliani M, Marchetti P, Dotta F, Eizirik DL. MicroRNAs miR-23a-3p, miR-23b-3p, and miR-149-5p Regulate the Expression of Proapoptotic BH3-Only Proteins DP5 and PUMA in Human Pancreatic β-Cells. Diabetes 2017;66(1):100-112.

Griendling KK, Minieri CA, Ollerenshaw JD, Alexander RW. Angiotensin II stimulates NADH and NADPH oxidase activity in cultured vascular smooth muscle cells. Circ Res 1994;74(6):1141-1148.

Gundersen HJ. Stereology of arbitrary particles. A review of unbiased number and size estimators and the presentation of some new ones, in memory of William R. Thompson. J Microsc 1986;143(Pt 1):3-45.

Gundersen HJ, Jensen EB. The efficiency of systematic sampling in stereology and its prediction. J Microsc 1987;147(Pt 3):229-263.

Gupta SC, Patchva S, Koh W, Aggarwal BB. Discovery of curcumin, a component of golden spice, and its miraculous biological activities. Clin Exp Pharmacol Physiol 2012;39(3):283-299.

Gupta SK, Kumar B, Nag TC, Agrawal SS, Agrawal R, Agrawal P, Saxena R, Srivastava S. Curcumin Prevents Experimental Diabetic Retinopathy in Rats Through Its Hypoglycemic, Antioxidant, and Anti-Inflammatory Mechanisms. Journal of Ocular Pharmacology and Therapeutics 2011;27(2):123-130.

Ha H, Hwang IA, Park JH, Lee HB. Role of reactive oxygen species in the pathogenesis of diabetic nephropathy. Diabetes Res Clin Pract 2008;82 Suppl 1:S42-45.

Ha H, Kim KH. Pathogenesis of diabetic nephropathy: the role of oxidative stress and protein kinase C. Diabetes Res Clin Pract 1999;45(2-3):147-151.

Hadjadj S, Aubert R, Fumeron F, Pean F, Tichet J, Roussel R, Marre M, Group SS, Group DS. Increased plasma adiponectin concentrations are associated with microangiopathy in type 1 diabetic subjects. Diabetologia 2005;48(6):1088-1092.

Halliwell B, Gutteridge JM, Cross CE. Free radicals, antioxidants, and human disease: where are we now? J Lab Clin Med 1992;119(6):598-620.

Hamdan M, Jones KT, Cheong Y, Lane SI. The sensitivity of the DNA damage checkpoint prevents oocyte maturation in endometriosis. Sci Rep 2016;6:36994.

Haskins K, Bradley B, Powers K, Fadok V, Flores S, Ling X, Pugazhenthi S, Reusch J, Kench J. Oxidative stress in type 1 diabetes. Ann N Y Acad Sci 2003;1005:43-54.

Heilig CW, Concepcion LA, Riser BL, Freytag SO, Zhu M, Cortes P. Overexpression of glucose transporters in rat mesangial cells cultured in a normal glucose milieu mimics the diabetic phenotype. J Clin Invest 1995;96(4):1802-1814.

Herman WH. Diabetes epidemiology: guiding clinical and public health practice: the Kelly West Award Lecture, 2006. Diabetes Care 2007;30(7):1912-1919.

Hewlings SJ, Kalman DS. Curcumin: A Review of Its' Effects on Human Health. Foods 2017;6(10).

Hie M, Yamazaki M, Tsukamoto I. Curcumin suppresses increased bone resorption by inhibiting osteoclastogenesis in rats with streptozotocin-induced diabetes. Eur J Pharmacol 2009;621(1-3):1-9.

Hilscher B, Hilscher W, Bulthoff-Ohnolz B, Kramer U, Birke A, Pelzer H, Gauss G. Kinetics of gametogenesis. I. Comparative histological and autoradiographic studies of oocytes and transitional prospermatogonia during oogenesis and prespermatogenesis. Cell Tissue Res 1974;154(4):443-470.

Hober D, Sauter P. Pathogenesis of type 1 diabetes mellitus: interplay between enterovirus and host. Nat Rev Endocrinol 2010;6(5):279-289.

Howland BE, Zebrowski EJ. Pituitary response to gonadotropin-releasing hormone in diabetic male rats. Experientia 1980;36(5):610-611.

Hu FB. Globalization of diabetes: the role of diet, lifestyle, and genes. Diabetes Care 2011;34(6):1249-1257.

Hummitzsch K, Irving-Rodgers HF, Schwartz J, Rodgers RJ. Development of the Mammalian Ovary and Follicles. 2019:71-82.

Hussein HK, Abu-Zinada OA. Antioxidant Effect of Curcumin Extracts in Induced Diabetic Wister Rats. International Journal of Zoological Research 2010;6(4):266-276.

Huynh K, McMullen JR, Julius TL, Tan JW, Love JE, Cemerlang N, Kiriazis H, Du XJ, Ritchie RH. Cardiac-specific IGF-1 receptor transgenic expression protects against cardiac fibrosis and diastolic dysfunction in a mouse model of diabetic cardiomyopathy. Diabetes 2010;59(6):1512-1520.

Hviid A, Stellfeld M, Wohlfahrt J, Melbye M. Childhood Vaccination and Type 1 Diabetes. New Engl J Med 2004;350(14):1398-1404.

Inano H, Onoda M, Inafuku N, Kubota M, Kamada Y, Osawa T, Kobayashi H, Wakabayashi K. Potent preventive action of curcumin on radiation-induced initiation of mammary tumorigenesis in rats. Carcinogenesis 2000;21(10):1835-1841.

Indran M, Rokiah P, Chan SP, Kuppusamy UR. Alteration of lipid peroxidation and antioxidant enzymes in young Malaysian IDDM patients. Med J Malaysia 2004;59(2):166-170.

Islam MS, Koya D, Portha B. Animal Models of Diabetes and Its Associated Complications. Journal of Diabetes Research 2013;2013:1-1.

Jagetia GC, Rajanikant GK. Curcumin Stimulates the Antioxidant Mechanisms in Mouse Skin Exposed to Fractionated gamma-Irradiation. Antioxidants (Basel) 2015;4(1):25-41.

Jaidane H, Sauter P, Sane F, Goffard A, Gharbi J, Hober D. Enteroviruses and type 1 diabetes: towards a better understanding of the relationship. Rev Med Virol 2010;20(5):265-280.

Jain SK, Rains J, Croad J, Larson B, Jones K. Curcumin supplementation lowers TNF-alpha, IL-6, IL-8, and MCP-1 secretion in high glucose-treated cultured monocytes and blood levels of TNF-alpha, IL-6, MCP-1, glucose, and glycosylated hemoglobin in diabetic rats. Antioxid Redox Signal 2009;11(2):241-249.

Janka HU, Plewe G, Riddle MC, Kliebe-Frisch C, Schweitzer MA, Yki-Jarvinen H. Comparison of basal insulin added to oral agents versus twice-daily premixed

insulin as initial insulin therapy for type 2 diabetes. Diabetes Care 2005;28(2):254-259.

Jannasch F, Kroger J, Schulze MB. Dietary Patterns and Type 2 Diabetes: A Systematic Literature Review and Meta-Analysis of Prospective Studies. J Nutr 2017;147(6):1174-1182.

Jawerbaum A, Gonzalez ET, Carolina P, Debora S, Christian P, Gimeno MA. Diminished levels of prostaglandin E in type I diabetic oocyte-cumulus complexes. Influence of nitric oxide and superoxide dismutase. Reprod Fertil Dev 1999;11(2):105-110.

Jiang TA. Health Benefits of Culinary Herbs and Spices. Journal of AOAC International 2019;102(2):395-411.

Jiang Y, Huang W, Wang J, Xu Z, He J, Lin X, Zhou Z, Zhang J. Metformin plays a dual role in MIN6 pancreatic beta cell function through AMPK-dependent autophagy. Int J Biol Sci 2014;10(3):268-277.

Johnson J, Canning J, Kaneko T, Pru JK, Tilly JL. Germline stem cells and follicular renewal in the postnatal mammalian ovary. Nature 2004;428(6979):145-150.

Johnson LM, Sidman RL. A reproductive endocrine profile in the diabetes (db) mutant mouse. Biol Reprod 1979;20(3):552-559.

Kahn HS, Morgan TM, Case LD, Dabelea D, Mayer-Davis EJ, Lawrence JM, Marcovina SM, Imperatore G. Association of Type 1 Diabetes With Month of Birth Among U.S. Youth: The SEARCH for Diabetes in Youth Study. Diabetes Care 2009;32(11):2010-2015.

Kakehi T, Yabe-Nishimura C. NOX enzymes and diabetic complications. Seminars in Immunopathology 2008;30(3):301-314.

Kandemir FM, Ozkaraca M, Küçükler S, Caglayan C, Hanedan B. Preventive effects of hesperidin on diabetic nephropathy induced by streptozotocin via modulating TGF-β1 and oxidative DNA damage. Toxin Reviews 2017;37(4):287-293.

Kant V, Gopal A, Kumar D, Pathak NN, Ram M, Jangir BL, Tandan SK, Kumar D. Curcumin-induced angiogenesis hastens wound healing in diabetic rats. J Surg Res 2015;193(2):978-988.

Kanter M, Aktas C, Erboga M. Curcumin attenuates testicular damage, apoptotic germ cell death, and oxidative stress in streptozotocin-induced diabetic rats. Mol Nutr Food Res 2013;57(9):1578-1585.

Karlsson FH, Tremaroli V, Nookaew I, Bergstrom G, Behre CJ, Fagerberg B, Nielsen J, Backhed F. Gut metagenome in European women with normal, impaired and diabetic glucose control. Nature 2013;498(7452):99-103.

Katayama S, Brownscheidle CM, Wootten V, Lee JB, Shimaoka K. Absent or delayed preovulatory luteinizing hormone surge in experimental diabetes mellitus. Diabetes 1984;33(4):324-327.

Kellenberger LD, Petrik J. Hyperglycemia promotes insulin-independent ovarian tumor growth. Gynecologic Oncology 2018;149(2):361-370.

Kezele PR, Nilsson EE, Skinner MK. Insulin but not insulin-like growth factor-1 promotes the primordial to primary follicle transition. Mol Cell Endocrinol 2002;192(1-2):37-43.

Khaksar Z, Jelodar G, Hematian H, Poorahmadi M. Alterations of the ovarian histomorphometry at pre-puberty in rat offspring from diabetic mothers. Reproductive Medicine and Biology 2013;12(4):173-178.

Khan NI, Mahboob T. Antioxidant, Hepatoprotective and Antiatherogenic Effects of Curcumin on High Fat Diet Induced Dyslipidemia in Rats. Pakistan Journal of Nutrition 2014;13(9):537-545.

Kharroubi AT. Diabetes mellitus: The epidemic of the century. World Journal of Diabetes 2015;6(6):850.

Khedr NF. Protective effect of mirtazapine and hesperidin on cyclophosphamide-induced oxidative damage and infertility in rat ovaries. Exp Biol Med (Maywood) 2015;240(12):1682-1689.

Khedr NF. Fish oil and wheat-germ oil supplementation restores ovarian function in streptozotocin-diabetic rats. Reproduction, Fertility and Development 2017;29(9):1689.

Kim J, Cheon H, Jeong YT, Quan W, Kim KH, Cho JM, Lim YM, Oh SH, Jin SM, Kim JH, Lee MK, Kim S, Komatsu M, Kang SW, Lee MS. Amyloidogenic peptide oligomer accumulation in autophagy-deficient beta cells induces diabetes. J Clin Invest 2014;124(8):3311-3324.

Kim NN, Stankovic M, Cushman TT, Goldstein I, Munarriz R, Traish AM. Streptozotocin-induced diabetes in the rat is associated with changes in vaginal hemodynamics, morphology and biochemical markers. BMC Physiology 2006;6(1):4.

Kirchick HJ, Keyes PL, Frye BE. Restoration of the LH surge and ovulation by insulin in alloxan-diabetic immature rats treated with pregnant mare's serum gonadotrophin. Acta Endocrinol (Copenh) 1982;100(2):266-273.

Kolb H, Martin S. Environmental/lifestyle factors in the pathogenesis and prevention of type 2 diabetes. BMC Medicine 2017;15(1).

Kolm-Litty V, Sauer U, Nerlich A, Lehmann R, Schleicher ED. High glucose-induced transforming growth factor beta1 production is mediated by the hexosamine

pathway in porcine glomerular mesangial cells. J Clin Invest 1998;101(1):160-169.

Kostic AD, Gevers D, Siljander H, Vatanen T, Hyotylainen T, Hamalainen AM, Peet A, Tillmann V, Poho P, Mattila I, Lahdesmaki H, Franzosa EA, Vaarala O, de Goffau M, Harmsen H, Ilonen J, Virtanen SM, Clish CB, Oresic M, Huttenhower C, Knip M, Group DS, Xavier RJ. The dynamics of the human infant gut microbiome in development and in progression toward type 1 diabetes. Cell Host Microbe 2015;17(2):260-273.

Kretzler M, Cohen CD. Integrative biology of renal disease: toward a holistic understanding of the kidney's function and failure. Semin Nephrol 2010;30(5):439-442.

Kuhl C, Holst JJ. Plasma glucagon and the insulin:glucagon ratio in gestational diabetes. Diabetes 1976;25(1):16-23.

Kuhle S, Tong OS, Woolcott CG. Association between caesarean section and childhood obesity: a systematic review and meta-analysis. Obes Rev 2015;16(4):295-303.

Kukko M, Kimpimaki T, Korhonen S, Kupila A, Simell S, Veijola R, Simell T, Ilonen J, Simell O, Knip M. Dynamics of diabetes-associated autoantibodies in young children with human leukocyte antigen-conferred risk of type 1 diabetes recruited from the general population. J Clin Endocrinol Metab 2005;90(5):2712-2717.

Kulas T, Bursac D, Zegarac Z, Planinic-Rados G, Hrgovic Z. New Views on Cesarean Section, its Possible Complications and Long-Term Consequences for Children's Health. Med Arch 2013;67(6):460-463.

Kumar PA, Suryanarayana P, Reddy PY, Reddy GB. Modulation of alpha-crystallin chaperone activity in diabetic rat lens by curcumin. Mol Vis 2005;11:561-568.

Kumar PT, George N, Antony S, Paulose CS. Curcumin restores diabetes induced neurochemical changes in the brain stem of Wistar rats. Eur J Pharmacol 2013;702(1-3):323-331.

Kunisaki M, Bursell SE, Clermont AC, Ishii H, Ballas LM, Jirousek MR, Umeda F, Nawata H, King GL. Vitamin E prevents diabetes-induced abnormal retinal blood flow via the diacylglycerol-protein kinase C pathway. Am J Physiol 1995;269(2 Pt 1):E239-246.

Langenstroer P, Pieper GM. Regulation of spontaneous EDRF release in diabetic rat aorta by oxygen free radicals. Am J Physiol 1992;263(1 Pt 2):H257-265.

Lao CD, Demierre MF, Sondak VK. Targeting events in melanoma carcinogenesis for the prevention of melanoma. Expert Rev Anticancer Ther 2006;6(11):1559-1568.

Las G, Shirihai OS. The role of autophagy in beta-cell lipotoxicity and type 2 diabetes. Diabetes Obes Metab 2010;12 Suppl 2:15-19.

Lass A. Assessment of ovarian reserve - is there a role for ovarian biopsy? Hum Reprod 2001;16(6):1055-1057.

Ledoux S, Campos DB, Lopes FL, Dobias-Goff M, Palin MF, Murphy BD. Adiponectin induces periovulatory changes in ovarian follicular cells. Endocrinology 2006;147(11):5178-5186.

Lee AY, Chung SS. Contributions of polyol pathway to oxidative stress in diabetic cataract. FASEB J 1999;13(1):23-30.

Li H, Yuan J. Deciphering the pathways of life and death. Curr Opin Cell Biol 1999;11(2):261-266.

Li J, Wang C, Zhang JH, Cai J-M, Cao Y-P, Sun X-J. Hydrogen-rich saline improves memory function in a rat model of amyloid-beta-induced Alzheimer's disease by reduction of oxidative stress. Brain Research 2010;1328:152-161.

Liebhart M, Szamborski J. Ultrastructure of the capillaries of the reproductive system in female rabbits with alloxan diabetes. Pol Med Sci Hist Bull 1975;15(2):133-137.

Lin S, Lin K, Li W, Zhou X, Huang T. Maternal diabetes increases apoptosis in mice oocytes, not 2-cell embryos. Endocrine 2010;37(3):460-466.

Lin YG, Kunnumakkara AB, Nair A, Merritt WM, Han LY, Armaiz-Pena GN, Kamat AA, Spannuth WA, Gershenson DM, Lutgendorf SK, Aggarwal BB, Sood AK. Curcumin inhibits tumor growth and angiogenesis in ovarian carcinoma by targeting the nuclear factor-kappaB pathway. Clin Cancer Res 2007;13(11):3423-3430.

Liu FT, Lin HS, Johnson DC. Serum FSH, LH and the ovarian response to exogenous gonadotropins in alloxan diabetic immature female rats. Endocrinology 1972;91(5):1172-1179.

Liu J, Zhu P, Song P, Xiong W, Chen H, Peng W, Wang S, Li S, Fu Z, Wang Y, Wang H. Pretreatment of Adipose Derived Stem Cells with Curcumin Facilitates Myocardial Recovery via Antiapoptosis and Angiogenesis. Stem Cells Int 2015;2015:638153.

Livshits A, Seidman DS. Fertility Issues in Women with Diabetes. Women's Health 2009;5(6):701-707.

Lo MC, Chen MH, Lee WS, Lu CI, Chang CR, Kao SH, Lee HM. Nepsilon-(carboxymethyl) lysine-induced mitochondrial fission and mitophagy cause decreased insulin secretion from beta-cells. Am J Physiol Endocrinol Metab 2015;309(10):E829-839.

Lonardo A, Ballestri S, Guaraldi G, Nascimbeni F, Romagnoli D, Zona S, Targher G. Fatty liver is associated with an increased risk of diabetes and cardiovascular disease - Evidence from three different disease models: NAFLD, HCV and HIV. World Journal of Gastroenterology 2016;22(44):9674.

Lord E, Ledoux S, Murphy BD, Beaudry D, Palin MF. Expression of adiponectin and its receptors in swine. J Anim Sci 2005;83(3):565-578.

Loven D, Schedl H, Wilson H, Daabees TT, Stegink LD, Diekus M, Oberley L. Effect of insulin and oral glutathione on glutathione levels and superoxide dismutase activities in organs of rats with streptozocin-induced diabetes. Diabetes 1986;35(5):503-507.

Lu C-W, Hao J-L, Yao L, Li H-J, Zhou D-D. Efficacy of curcumin in inducing apoptosis and inhibiting the expression of VEGF in human pterygium fibroblasts. International Journal of Molecular Medicine 2017;39(5):1149-1154.

Lu X, Wu F, Jiang M, Sun X, Tian G. Curcumin ameliorates gestational diabetes in mice partly through activating AMPK. Pharmaceutical Biology 2019;57(1):250-254.

Madhavi K, Kumar R. In Vivo Toxicological Evaluation of Organophosphate Pesticide on Female Albino Mice: Therapeutic Effects of Curcumin. IJPSR 2010;1:86-92.

Maechler P, Jornot L, Wollheim CB. Hydrogen peroxide alters mitochondrial activation and insulin secretion in pancreatic beta cells. J Biol Chem 1999;274(39):27905-27913.

Mahesh T, Balasubashini MS, Menon VP. Effect of photo-irradiated curcumin treatment against oxidative stress in streptozotocin-induced diabetic rats. J Med Food 2005;8(2):251-255.

Mahesh T, Sri Balasubashini MM, Menon VP. Photo-irradiated curcumin supplementation in streptozotocin-induced diabetic rats: effect on lipid peroxidation. Therapie 2004;59(6):639-644.

Majithiya JB, Balaraman R. Time-dependent changes in antioxidant enzymes and vascular reactivity of aorta in streptozotocin-induced diabetic rats treated with curcumin. J Cardiovasc Pharmacol 2005;46(5):697-705.

Maneesh M, Jayalakshmi H, Singh TA, Chakrabarti A. Impaired hypothalamic-pituitary-gonadal axis function in men with diabetes mellitus. Indian J Clin Biochem 2006;21(1):165-168.

Marchiani A, Rozzo C, Fadda A, Delogu G, Ruzza P. Curcumin and curcumin-like molecules: from spice to drugs. Curr Med Chem 2014;21(2):204-222.

Marín-Peñalver JJ, Martín-Timón I, Sevillano-Collantes C, Cañizo-Gómez FJd. Update on the treatment of type 2 diabetes mellitus. World Journal of Diabetes 2016;7(17):354.

Marrif HI, Al-Sunousi SI. Pancreatic beta Cell Mass Death. Front Pharmacol 2016;7:83.

Matkovics B, Varga SI, Szabo L, Witas H. The effect of diabetes on the activities of the peroxide metabolism enzymes. Horm Metab Res 1982;14(2):77-79.

Matough FA, Budin SB, Hamid ZA, Alwahaibi N, Mohamed J. The role of oxidative stress and antioxidants in diabetic complications. Sultan Qaboos Univ Med J 2012;12(1):5-18.

Meghana K, Sanjeev G, Ramesh B. Curcumin prevents streptozotocin-induced islet damage by scavenging free radicals: a prophylactic and protective role. Eur J Pharmacol 2007;577(1-3):183-191.

Meigs JB, Cupples LA, Wilson PW. Parental transmission of type 2 diabetes: the Framingham Offspring Study. Diabetes 2000;49(12):2201-2207.

Meng B, Li J, Cao H. Antioxidant and antiinflammatory activities of curcumin on diabetes mellitus and its complications. Curr Pharm Des 2013;19(11):2101-2113.

Menon VP, Sudheer AR. Antioxidant and anti-inflammatory properties of curcumin. Adv Exp Med Biol 2007;595:105-125.

Menser MA, Forrest JM, Bransby RD. Rubella infection and diabetes mellitus. Lancet 1978;1(8055):57-60.

Metzger BE, Coustan DR. Summary and recommendations of the Fourth International Workshop-Conference on Gestational Diabetes Mellitus. The Organizing Committee. Diabetes Care 1998;21 Suppl 2:B161-167.

Meyer WR, Doyle MB, Grifo JA, Lipetz KJ, Oates PJ, DeCherney AH, Diamond MP. Aldose reductase inhibition prevents galactose-induced ovarian dysfunction in the Sprague-Dawley rat. Am J Obstet Gynecol 1992;167(6):1837-1843.

Mirzaei H, Naseri G, Rezaee R, Mohammadi M, Banikazemi Z, Mirzaei HR, Salehi H, Peyvandi M, Pawelek JM, Sahebkar A. Curcumin: A new candidate for melanoma therapy? Int J Cancer 2016;139(8):1683-1695.

Miyamoto K, Sato EF, Kasahara E, Jikumaru M, Hiramoto K, Tabata H, Katsuragi M, Odo S, Utsumi K, Inoue M. Effect of oxidative stress during repeated ovulation on the structure and functions of the ovary, oocytes, and their mitochondria. Free Radic Biol Med 2010;49(4):674-681.

Mohamadpour M, Noorafshan A, Karbalay-Doust S, Talaei-Khozani T, Aliabadi E. Protective effects of curcumin co-treatment in rats with establishing chronic variable stress on testis and reproductive hormones. Int J Reprod Biomed (Yazd) 2017;15(7):447-452.

Mohebbati R, Anaeigoudari A, Khazdair MR. The effects of Curcuma longa and curcumin on reproductive systems. Endocrine Regulations 2017;51(4):220-228.

Moltchanova EV, Schreier N, Lammi N, Karvonen M. Seasonal variation of diagnosis of Type 1 diabetes mellitus in children worldwide. Diabet Med 2009;26(7):673-678.

Momtazi AA, Sahebkar A. Difluorinated Curcumin: A Promising Curcumin Analogue with Improved Anti-Tumor Activity and Pharmacokinetic Profile. Curr Pharm Des 2016;22(28):4386-4397.

Motta PM, Makabe S. Development of the ovarian surface and associated germ cells in the human fetus. A correlated study by scanning and transmission electron microscopy. Cell Tissue Res 1982;226(3):493-510.

Mu Y, Yan W-J, Yin T-L, Yang J. Curcumin ameliorates high-fat diet-induced spermatogenesis dysfunction. Molecular Medicine Reports 2016;14(4):3588-3594.

Mulholland HG, Murray LJ, Cardwell CR, Cantwell MM. Dietary glycaemic index, glycaemic load and breast cancer risk: a systematic review and meta-analysis. Br J Cancer 2008;99(7):1170-1175.

Mumtaz M. Gestational diabetes mellitus. Malays J Med Sci 2000;7(1):4-9.

Murphy CJ, Tang H, Van Kirk EA, Shen Y, Murdoch WJ. Reproductive effects of a pegylated curcumin. Reproductive Toxicology 2012;34(1):120-124.

Murugan P, Pari L. Influence of tetrahydrocurcumin on hepatic and renal functional markers and protein levels in experimental type 2 diabetic rats. Basic Clin Pharmacol Toxicol 2007;101(4):241-245.

Myers M, Britt KL, Wreford NGM, Ebling FJP, Kerr JB. Methods for quantifying follicular numbers within the mouse ovary. Reproduction 2004;127(5):569-580.

Na LX, Li Y, Pan HZ, Zhou XL, Sun DJ, Meng M, Li XX, Sun CH. Curcuminoids exert glucose-lowering effect in type 2 diabetes by decreasing serum free fatty acids: a double-blind, placebo-controlled trial. Mol Nutr Food Res 2013;57(9):1569-1577.

Na LX, Zhang YL, Li Y, Liu LY, Li R, Kong T, Sun CH. Curcumin improves insulin resistance in skeletal muscle of rats. Nutr Metab Cardiovasc Dis 2011;21(7):526-533.

Nabavi S, Thiagarajan R, Rastrelli L, Daglia M, Sobarzo-Sanchez E, Alinezhad H, Nabavi S. Curcumin: A Natural Product for Diabetes and its Complications. Current Topics in Medicinal Chemistry 2015;15(23):2445-2455.

Nakagawa T, Segal M, Croker B, Johnson RJ. A breakthrough in diabetic nephropathy: the role of endothelial dysfunction. Nephrol Dial Transplant 2007;22(10):2775-2777.

Nandi A, Kitamura Y, Kahn CR, Accili D. Mouse models of insulin resistance. Physiol Rev 2004;84(2):623-647.

Napoli C, Ignarro LJ. Nitric oxide and pathogenic mechanisms involved in the development of vascular diseases. Arch Pharm Res 2009;32(8):1103-1108.

Nelson SE, McLean MP, Jayatilak PG, Gibori G. Isolation, characterization, and culture of cell subpopulations forming the pregnant rat corpus luteum. Endocrinology 1992;130(2):954-966.

Nishizono S, Hayami T, Ikeda I, Imaizumi K. Protection against the diabetogenic effect of feeding tert-butylhydroquinone to rats prior to the administration of streptozotocin. Biosci Biotechnol Biochem 2000;64(6):1153-1158.

Nottola SA, Makabe S, Stallone T, Macchiarelli G, Correr S, Motta PM. Ultrastructure and Distribution of Interstitial Glandular Cells and Associated Elements in Human Fetal Ovaries. Archives of Histology and Cytology 2000;63(4):345-355.

O'Meara NM, Devery RA, Owens D, Collins PB, Johnson AH, Tomkin GH. Cholesterol metabolism in alloxan-induced diabetic rabbits. Diabetes 1990;39(5):626-633.

Oakley AE, Clifton DK, Steiner RA. Kisspeptin signaling in the brain. Endocr Rev 2009;30(6):713-743.

Obrosova IG, Fathallah L, Greene DA. Early changes in lipid peroxidation and antioxidative defense in diabetic rat retina: effect of DL-alpha-lipoic acid. Eur J Pharmacol 2000;398(1):139-146.

Obrosova IG, Ilnytska O, Lyzogubov VV, Pavlov IA, Mashtalir N, Nadler JL, Drel VR. High-fat diet induced neuropathy of pre-diabetes and obesity: effects of "healthy" diet and aldose reductase inhibition. Diabetes 2007;56(10):2598-2608.

Oguchi S, Dimayuga P, Zhu J, Chyu KY, Yano J, Shah PK, Nilsson J, Cercek B. Monoclonal antibody against vascular cell adhesion molecule-1 inhibits neointimal formation after periadventitial carotid artery injury in genetically hypercholesterolemic mice. Arterioscler Thromb Vasc Biol 2000;20(7):1729-1736.

Okada S, Shikata K, Matsuda M, Ogawa D, Usui H, Kido Y, Nagase R, Wada J, Shikata Y, Makino H. Intercellular adhesion molecule-1-deficient mice are resistant against renal injury after induction of diabetes. Diabetes 2003;52(10):2586-2593.

Okon EB, Chung AW, Rauniyar P, Padilla E, Tejerina T, McManus BM, Luo H, van Breemen C. Compromised arterial function in human type 2 diabetic patients. Diabetes 2005;54(8):2415-2423.

Oluwatoyin AO, Olugbenga OM, Peter FA, David O. Gonadosomatic index of female Wister rats treated with graded concentration of Aloe Vera gel. Journal of Medicinal Plants Research 2013;7:339-342.

Oner-Iyidogan Y, Kocak H, Seyidhanoglu M, Gurdol F, Gulcubuk A, Yildirim F, Cevik A, Uysal M. Curcumin prevents liver fat accumulation and serum fetuin-A increase in rats fed a high-fat diet. J Physiol Biochem 2013;69(4):677-686.

Ou XH, Li S, Wang ZB, Li M, Quan S, Xing F, Guo L, Chao SB, Chen Z, Liang XW, Hou Y, Schatten H, Sun QY. Maternal insulin resistance causes oxidative stress and mitochondrial dysfunction in mouse oocytes. Hum Reprod 2012;27(7):2130-2145.

Panahi S, Tremblay A. The Potential Role of Yogurt in Weight Management and Prevention of Type 2 Diabetes. J Am Coll Nutr 2016;35(8):717-731.

Panahi Y, Hosseini MS, Khalili N, Naimi E, Soflaei SS, Majeed M, Sahebkar A. Effects of supplementation with curcumin on serum adipokine concentrations: A randomized controlled trial. Nutrition 2016;32(10):1116-1122.

Pari L, Murugan P. Tetrahydrocurcumin prevents brain lipid peroxidation in streptozotocin-induced diabetic rats. J Med Food 2007;10(2):323-329.

Pari L, Tewas D, Eckel J. Role of curcumin in health and disease. Arch Physiol Biochem 2008;114(2):127-149.

Park IS, Kiyomoto H, Abboud SL, Abboud HE. Expression of transforming growth factor-beta and type IV collagen in early streptozotocin-induced diabetes. Diabetes 1997;46(3):473-480.

Paschou SA, Papadopoulou-Marketou N, Chrousos GP, Kanaka-Gantenbein C. On type 1 diabetes mellitus pathogenesis. Endocrine Connections 2018;7(1):R38-R46.

Patumraj S, Wongeakin N, Sridulyakul P, Jariyapongskul A, Futrakul N, Bunnag S. Combined effects of curcumin and vitamin C to protect endothelial dysfunction in the iris tissue of STZ-induced diabetic rats. Clin Hemorheol Microcirc 2006;35(4):481-489.

Peeyush KT, Gireesh G, Jobin M, Paulose CS. Neuroprotective role of curcumin in the cerebellum of streptozotocin-induced diabetic rats. Life Sci 2009;85(19-20):704-710.

Pendurthi UR, Williams JT, Rao LV. Inhibition of tissue factor gene activation in cultured endothelial cells by curcumin. Suppression of activation of transcription factors Egr-1, AP-1, and NF-kappa B. Arterioscler Thromb Vasc Biol 1997;17(12):3406-3413.

Peng KY, Horng LY, Sung HC, Huang HC, Wu RT. Hepatocyte growth factor has a role in the amelioration of diabetic vascular complications via autophagic clearance of advanced glycation end products: Dispo85E, an HGF inducer, as a potential botanical drug. Metabolism 2011;60(6):888-892.

Pepling ME, Spradling AC. Mouse ovarian germ cell cysts undergo programmed breakdown to form primordial follicles. Dev Biol 2001;234(2):339-351.

Perez-Torres I, Ruiz-Ramirez A, Banos G, El-Hafidi M. Hibiscus sabdariffa Linnaeus (Malvaceae), curcumin and resveratrol as alternative medicinal agents against metabolic syndrome. Cardiovasc Hematol Agents Med Chem 2013;11(1):25-37.

Pieper GM. Enhanced, unaltered and impaired nitric oxide-mediated endothelium-dependent relaxation in experimental diabetes mellitus: importance of disease duration. Diabetologia 1999;42(2):204-213.

Pingle SC, Mishra S, Marcuzzi A, Bhat SG, Sekino Y, Rybak LP, Ramkumar V. Osmotic diuretics induce adenosine A1 receptor expression and protect renal proximal tubular epithelial cells against cisplatin-mediated apoptosis. J Biol Chem 2004;279(41):43157-43167.

Poretsky L, Cataldo NA, Rosenwaks Z, Giudice LC. The insulin-related ovarian regulatory system in health and disease. Endocr Rev 1999;20(4):535-582.

Poretsky L, Clemons J, Bogovich K. Hyperinsulinemia and human chorionic gonadotropin synergistically promote the growth of ovarian follicular cysts in rats. Metabolism 1992;41(8):903-910.

Poretsky L, Kalin MF. The gonadotropic function of insulin. Endocr Rev 1987;8(2):132-141.

Powers RW, Chambers C, Larsen WJ. Diabetes-mediated decreases in ovarian superoxide dismutase activity are related to blood-follicle barrier and ovulation defects. Endocrinology 1996;137(7):3101-3110.

Prabhakar S, Starnes J, Shi S, Lonis B, Tran R. Diabetic nephropathy is associated with oxidative stress and decreased renal nitric oxide production. J Am Soc Nephrol 2007;18(11):2945-2952.

Prabhakar SS. Role of nitric oxide in diabetic nephropathy. Semin Nephrol 2004;24(4):333-344.

Pralong FP. Insulin and NPY pathways and the control of GnRH function and puberty onset. Mol Cell Endocrinol 2010;324(1-2):82-86.

Prasad SK, Kulshresht A, N. Qureshi T. Antidiabetic Activity of Some Herbal Plants in Streptozotocin Induced Diabetic Albino Rats. Pakistan Journal of Nutrition 2009;8(5):551-557.

Pratley RE, Nauck M, Bailey T, Montanya E, Cuddihy R, Filetti S, Thomsen AB, Sondergaard RE, Davies M, Group L-D-S. Liraglutide versus sitagliptin for patients with type 2 diabetes who did not have adequate glycaemic control with metformin: a 26-week, randomised, parallel-group, open-label trial. Lancet 2010;375(9724):1447-1456.

Priyadarsini KI. The chemistry of curcumin: from extraction to therapeutic agent. Molecules 2014;19(12):20091-20112.

Priyadarsini KI, Maity DK, Naik GH, Kumar MS, Unnikrishnan MK, Satav JG, Mohan H. Role of phenolic O-H and methylene hydrogen on the free radical reactions and antioxidant activity of curcumin. Free Radic Biol Med 2003;35(5):475-484.

Qujeq D, Rezvani T. Catalase (antioxidant enzyme) activity in streptozotocin-induced diabetic rats Int J Diabetes & Metabolism 2007;15:22-24.

Ratchford AM, Chang AS, Chi MM, Sheridan R, Moley KH. Maternal diabetes adversely affects AMP-activated protein kinase activity and cellular metabolism in murine oocytes. Am J Physiol Endocrinol Metab 2007;293(5):E1198-1206.

Ratchford AM, Esguerra CR, Moley KH. Decreased oocyte-granulosa cell gap junction communication and connexin expression in a type 1 diabetic mouse model. Mol Endocrinol 2008;22(12):2643-2654.

Ravikumar B, Sarkar S, Davies JE, Futter M, Garcia-Arencibia M, Green-Thompson ZW, Jimenez-Sanchez M, Korolchuk VI, Lichtenberg M, Luo S, Massey DC, Menzies FM, Moreau K, Narayanan U, Renna M, Siddiqi FH, Underwood BR, Winslow AR, Rubinsztein DC. Regulation of mammalian autophagy in physiology and pathophysiology. Physiol Rev 2010;90(4):1383-1435.

Reddy PH, Manczak M, Yin X, Grady MC, Mitchell A, Kandimalla R, Kuruva CS. Protective effects of a natural product, curcumin, against amyloid beta induced mitochondrial and synaptic toxicities in Alzheimer's disease. J Investig Med 2016a;64(8):1220-1234.

Reddy PS, Begum N, Mutha S, Bakshi V. Beneficial effect of Curcumin in Letrozole induced polycystic ovary syndrome. Asian Pacific Journal of Reproduction 2016b;5(2):116-122.

Redmer DA, Reynolds LP. Angiogenesis in the ovary. Rev Reprod 1996;1(3):182-192.

Redondo MJ, Eisenbarth GS. Genetic control of autoimmunity in Type I diabetes and associated disorders. Diabetologia 2002;45(5):605-622.

Redondo MJ, Rewers M, Yu L, Garg S, Pilcher CC, Elliott RB, Eisenbarth GS. Genetic determination of islet cell autoimmunity in monozygotic twin, dizygotic twin, and non-twin siblings of patients with type 1 diabetes: prospective twin study. Bmj 1999;318(7185):698-702.

Reinehr T. Type 2 diabetes mellitus in children and adolescents. World Journal of Diabetes 2013;4(6):270.

Reynolds LP. Utero-ovarian interactions during early pregnancy: role of conceptus-induced vasodilation. J Anim Sci 1986;62 Suppl 2:47-61.

Rivera JF, Costes S, Gurlo T, Glabe CG, Butler PC. Autophagy defends pancreatic beta cells from human islet amyloid polypeptide-induced toxicity. J Clin Invest 2014;124(8):3489-3500.

Roa J, Aguilar E, Dieguez C, Pinilla L, Tena-Sempere M. New frontiers in kisspeptin/GPR54 physiology as fundamental gatekeepers of reproductive function. Front Neuroendocrinol 2008;29(1):48-69.

Robertson CC, Rich SS. Genetics of type 1 diabetes. Current Opinion in Genetics & Development 2018;50:7-16.

Rodriguez AR, Plascencia-Villa G, Witt CM, Yu J-J, José-Yacamán M, Chambers JP, Perry G, Guentzel MN, Arulanandam BP. Chlamydia pneumoniae promotes dysfunction of pancreatic beta cells. Cellular Immunology 2015;295(2):83-91.

Rolo AP, Palmeira CM. Diabetes and mitochondrial function: role of hyperglycemia and oxidative stress. Toxicol Appl Pharmacol 2006;212(2):167-178.

Ross MH, Pawlina W. Histology:A text and atlas: with correlated cell and molecular biology. 6th ed: Lippincott Wiliams & Wilkins. 2006

Sadoughi SD. Effect of Curcumin and Low Frequency Electromagnetic Field on the Hormones of Pituitary- Gonad Axis in Male Diabetic Rats. Horizon of Medical Sciences 2017;23:27-33.

Sahu SC, Washington MC. Effect of ascorbic acid and curcumin on quercetin-induced nuclear DNA damage, lipid peroxidation and protein degradation. Cancer Lett 1992;63(3):237-241.

Saidi A, Kasabova M, Vanderlynden L, Wartenberg M, Kara-Ali GH, Marc D, Lecaille F, Lalmanach G. Curcumin inhibits the TGF-β1-dependent differentiation of lung fibroblasts via PPARγ-driven upregulation of cathepsins B and L. Sci Rep-Uk 2019;9(1).

Sak ME, Soydinc HE, Sak S, Evsen MS, Alabalik U, Akdemir F, Gul T. The protective effect of curcumin on ischemia-reperfusion injury in rat ovary. Int J Surg 2013;11(9):967-970.

Sandur SK, Ichikawa H, Pandey MK, Kunnumakkara AB, Sung B, Sethi G, Aggarwal BB. Role of pro-oxidants and antioxidants in the anti-inflammatory and apoptotic effects of curcumin (diferuloylmethane). Free Radical Bio Med 2007;43(4):568-580.

Sang DN, D'Amore PA. Is blockade of vascular endothelial growth factor beneficial for all types of diabetic retinopathy? Diabetologia 2008;51(9):1570-1573.

Santos-Parker JR, Strahler TR, Bassett CJ, Bispham NZ, Chonchol MB, Seals DR. Curcumin supplementation improves vascular endothelial function in healthy middle-aged and older adults by increasing nitric oxide bioavailability and reducing oxidative stress. Aging 2017;9(1):187-208.

Schrijvers BF, De Vriese AS, Flyvbjerg A. From hyperglycemia to diabetic kidney disease: the role of metabolic, hemodynamic, intracellular factors and growth factors/cytokines. Endocr Rev 2004;25(6):971-1010.

Schulz M, Romppel M, Grande G. Built environment and health: a systematic review of studies in Germany. Journal of Public Health 2016.

Seflek HN, Kalkan S, Cuce G, Kılınc I, Sozen ME. Effects of Nigella sativa oil on ovarian volume, oxidant systems, XIAP and NF-kB expression in an experimental model of diabetes. Biotechnic & Histochemistry 2019:1-9.

Senoo-Matsuda N, Igaki T, Miura M. Bax-like protein Drob-1 protects neurons from expanded polyglutamine-induced toxicity in Drosophila. EMBO J 2005;24(14):2700-2713.

Sepilian V, Nagamani M. Adiponectin Levels in Women With Polycystic Ovary Syndrome and Severe Insulin Resistance. Journal of the Society for Gynecologic Investigation 2016;12(2):129-134.

Sestan M, Marinovic S, Kavazovic I, Cekinovic D, Wueest S, Turk Wensveen T, Brizic I, Jonjic S, Konrad D, Wensveen FM, Polic B. Virus-Induced Interferon-gamma Causes Insulin Resistance in Skeletal Muscle and Derails Glycemic Control in Obesity. Immunity 2018;49(1):164-177 e166.

Shai SY, Sukhanov S, Higashi Y, Vaughn C, Rosen CJ, Delafontaine P. Low circulating insulin-like growth factor I increases atherosclerosis in ApoE-deficient mice. Am J Physiol Heart Circ Physiol 2011;300(5):H1898-1906.

Shangari N, O'Brien PJ. Catalase Activity Assays. 2006.

Shao W, Yu Z, Chiang Y, Yang Y, Chai T, Foltz W, Lu H, Fantus IG, Jin T. Curcumin prevents high fat diet induced insulin resistance and obesity via attenuating lipogenesis in liver and inflammatory pathway in adipocytes. PLoS One 2012;7(1):e28784.

Sharma AV, Ganguly K, Paul S, Maulik N, Swarnakar S. Curcumin Heals Indomethacin-Induced Gastric Ulceration by Stimulation of Angiogenesis and Restitution of Collagen Fibers via VEGF and MMP-2 Mediated Signaling. Antioxidants & Redox Signaling 2012;16(4):351-362.

Sharma K, Ramachandrarao S, Qiu G, Usui HK, Zhu Y, Dunn SR, Ouedraogo R, Hough K, McCue P, Chan L, Falkner B, Goldstein BJ. Adiponectin regulates albuminuria and podocyte function in mice. J Clin Invest 2008;118(5):1645-1656.

Sharma K, Ziyadeh FN, Alzahabi B, McGowan TA, Kapoor S, Kurnik BR, Kurnik PB, Weisberg LS. Increased renal production of transforming growth factor-beta1 in patients with type II diabetes. Diabetes 1997;46(5):854-859.

Sharma RA, Gescher AJ, Steward WP. Curcumin: the story so far. Eur J Cancer 2005;41(13):1955-1968.

Sharma S, Kulkarni SK, Agrewala JN, Chopra K. Curcumin attenuates thermal hyperalgesia in a diabetic mouse model of neuropathic pain. Eur J Pharmacol 2006;536(3):256-261.

Shima H, Naeem E, Hassan M, Hossein N. Aloe Vera Gel Protects Ovarian Structure in Diabetic Rat. American-Eurasian Journal of Toxicological Sciences 2011;3:197-203.

Shinde N, Chauhan AS, Gupta SK, Bodakhe SH, Pandey DP. Antifertility studies of curcumin and andrographolide combination in female rats. Asian Pacific Journal of Reproduction 2015;4(3):188-194.

Sidhu GS, Mani H, Gaddipati JP, Singh AK, Seth P, Banaudha KK, Patnaik GK, Maheshwari RK. Curcumin enhances wound healing in streptozotocin induced diabetic rats and genetically diabetic mice. Wound Repair Regen 1999;7(5):362-374.

Sikora E, Bielak-Zmijewska A, Mosieniak G, Piwocka K. The Promise of Slow Down Ageing May Come from Curcumin. Current Pharmaceutical Design 2010;16(7):884-892.

Simmons K, Michels AW. Lessons from type 1 diabetes for understanding natural history and prevention of autoimmune disease. Rheum Dis Clin North Am 2014;40(4):797-811.

Simo R, Hernandez C. Intravitreous anti-VEGF for diabetic retinopathy: hopes and fears for a new therapeutic strategy. Diabetologia 2008;51(9):1574-1580.

Sinzato YK, Volpato GT, Iessi IL, Bueno A, Calderon IdMP, Rudge MVC, Damasceno DC. Neonatally Induced Mild Diabetes in Rats and Its Effect on Maternal, Placental, and Fetal Parameters. Experimental Diabetes Research 2012;2012:1-7.

Sirotkin AV. Growth factors controlling ovarian functions. J Cell Physiol 2011;226(9):2222-2225.

Sirotkin AV. Regulators of ovarian functions. Hauppauge, NY, USA: Nova Science Publishers Inc. 2014

Sirotkin AV, Harrath AH. Phytoestrogens and their effects. European Journal of Pharmacology 2014;741:230-236.

Sirotkin AV, Kadasi A, Stochmalova A, Balazi A, Földesiová M, Makovicky P, Chrenek P, Harrath AH. Effect of turmeric on the viability, ovarian folliculogenesis, fecundity, ovarian hormones and response to luteinizing hormone of rabbits. animal 2017;12(06):1242-1249.

Smith AD, Crippa A, Woodcock J, Brage S. Physical activity and incident type 2 diabetes mellitus: a systematic review and dose–response meta-analysis of prospective cohort studies. Diabetologia 2016;59(12):2527-2545.

Snell-Bergeon JK, Dabelea D, Ogden LG, Hokanson JE, Kinney GL, Ehrlich J, Rewers M. Reproductive history and hormonal birth control use are associated with coronary calcium progression in women with type 1 diabetes mellitus. J Clin Endocrinol Metab 2008;93(6):2142-2148.

Soetikno V, Sari FR, Sukumaran V, Lakshmanan AP, Mito S, Harima M, Thandavarayan RA, Suzuki K, Nagata M, Takagi R, Watanabe K. Curcumin prevents diabetic cardiomyopathy in streptozotocin-induced diabetic rats: possible involvement of PKC-MAPK signaling pathway. Eur J Pharm Sci 2012;47(3):604-614.

Soetikno V, Sari FR, Veeraveedu PT, Thandavarayan RA, Harima M, Sukumaran V, Lakshmanan AP, Suzuki K, Kawachi H, Watanabe K. Curcumin ameliorates macrophage infiltration by inhibiting NF-kappaB activation and proinflammatory cytokines in streptozotocin induced-diabetic nephropathy. Nutr Metab (Lond) 2011a;8(1):35.

Soetikno V, Watanabe K, Sari FR, Harima M, Thandavarayan RA, Veeraveedu PT, Arozal W, Sukumaran V, Lakshmanan AP, Arumugam S, Suzuki K. Curcumin attenuates diabetic nephropathy by inhibiting PKC-alpha and PKC-beta1 activity in streptozotocin-induced type I diabetic rats. Mol Nutr Food Res 2011b;55(11):1655-1665.

Soleimani V, Sahebkar A, Hosseinzadeh H. Turmeric (Curcuma longa) and its major constituent (curcumin) as nontoxic and safe substances: Review. Phytotherapy Research 2018;32(6):985-995.

Stene LC, Gale EAM. The prenatal environment and type 1 diabetes. Diabetologia 2013;56(9):1888-1897.

Stene LC, Oikarinen S, Hyoty H, Barriga KJ, Norris JM, Klingensmith G, Hutton JC, Erlich HA, Eisenbarth GS, Rewers M. Enterovirus infection and progression from islet autoimmunity to type 1 diabetes: the Diabetes and Autoimmunity Study in the Young (DAISY). Diabetes 2010;59(12):3174-3180.

Strotmeyer ES, Steenkiste AR, Foley TP, Jr., Berga SL, Dorman JS. Menstrual cycle differences between women with type 1 diabetes and women without diabetes. Diabetes Care 2003;26(4):1016-1021.

Suckow BK, Suckow MA. Lifespan extension by the antioxidant curcumin in Drosophila melanogaster. Int J Biomed Sci 2006;2(4):402-405.

Sugino N, Nakamura Y, Takeda O, Ishimatsu M, Kato H. Changes in activities of superoxide dismutase and lipid peroxide in corpus luteum during pregnancy in rats. J Reprod Fertil 1993;97(2):347-351.

Sukalski KA, Pinto KA, Berntson JL. Decreased susceptibility of liver mitochondria from diabetic rats to oxidative damage and associated increase in alpha-tocopherol. Free Radic Biol Med 1993;14(1):57-65.

Suresh Babu P, Srinivasan K. Amelioration of renal lesions associated with diabetes by dietary curcumin in streptozotocin diabetic rats. Mol Cell Biochem 1998;181(1-2):87-96.

Swain JE, Dunn RL, McConnell D, Gonzalez-Martinez J, Smith GD. Direct Effects of Leptin on Mouse Reproductive Function: Regulation of Follicular, Oocyte, and Embryo Development. Biology of Reproduction 2004;71(5):1446-1452.

Tagami S, Kondo T, Yoshida K, Hirokawa J, Ohtsuka Y, Kawakami Y. Effect of insulin on impaired antioxidant activities in aortic endothelial cells from diabetic rabbits. Metabolism 1992;41(10):1053-1058.

Tamburini S, Shen N, Wu HC, Clemente JC. The microbiome in early life: implications for health outcomes. Nat Med 2016;22(7):713-722.

Tan AL, Sourris KC, Harcourt BE, Thallas-Bonke V, Penfold S, Andrikopoulos S, Thomas MC, O'Brien RC, Bierhaus A, Cooper ME, Forbes JM, Coughlan MT. Disparate effects on renal and oxidative parameters following RAGE deletion, AGE accumulation inhibition, or dietary AGE control in experimental diabetic nephropathy. Am J Physiol Renal Physiol 2010;298(3):F763-770.

Tao L, Gao E, Jiao X, Yuan Y, Li S, Christopher TA, Lopez BL, Koch W, Chan L, Goldstein BJ, Ma XL. Adiponectin cardioprotection after myocardial ischemia/reperfusion involves the reduction of oxidative/nitrative stress. Circulation 2007;115(11):1408-1416.

Tapia E, Soto V, Ortiz-Vega KM, Zarco-Marquez G, Molina-Jijon E, Cristobal-Garcia M, Santamaria J, Garcia-Nino WR, Correa F, Zazueta C, Pedraza-Chaverri J. Curcumin induces Nrf2 nuclear translocation and prevents glomerular hypertension, hyperfiltration, oxidant stress, and the decrease in antioxidant enzymes in 5/6 nephrectomized rats. Oxid Med Cell Longev 2012;2012:269039.

Tarin JJ. Cell cycle: Aetiology of age-associated aneuploidy: a mechanism based on the 'free radical theory of ageing'. Human Reproduction 1995;10(6):1563-1565.

Tarin JJ. Potential effects of age-associated oxidative stress on mammalian oocytes/embryos. Molecular Human Reproduction 1996;2(10):717-724.

Tatewaki R, Otani H, Tanaka O, Kitada J. A morphological study on the reproductive organs as a possible cause of developmental abnormalities in diabetic NOD mice. Histol Histopathol 1989;4(3):343-358.

Tena-Sempere M. Roles of ghrelin and leptin in the control of reproductive function. Neuroendocrinology 2007;86(3):229-241.

Terlikowska KM, Witkowska AM, Zujko ME, Dobrzycka B, Terlikowski SJ. Potential application of curcumin and its analogues in the treatment strategy of patients with primary epithelial ovarian cancer. Int J Mol Sci 2014;15(12):21703-21722.

Tesone M, Ladenheim RG, Oliveira-Filho RM, Chiauzzi VA, Foglia VG, Charreau EH. Ovarian dysfunction in streptozotocin-induced diabetic rats. Proc Soc Exp Biol Med 1983;174(1):123-130.

Tiedge M, Lortz S, Drinkgern J, Lenzen S. Relation between antioxidant enzyme gene expression and antioxidative defense status of insulin-producing cells. Diabetes 1997;46(11):1733-1742.

Tiwari-Pandey R, Ram Sairam M. Modulation of ovarian structure and abdominal obesity in curcumin- and flutamide-treated aging FSH-R haploinsufficient mice. Reprod Sci 2009;16(6):539-550.

Towns R, Kabeya Y, Yoshimori T, Guo C, Shangguan Y, Hong S, Kaplan M, Klionsky DJ, Wiley JW. Sera from patients with type 2 diabetes and neuropathy induce autophagy and colocalization with mitochondria in SY5Y cells. Autophagy 2005;1(3):163-170.

Uçar S, Pandir D. Furan induced ovarian damage in non-diabetic and diabetic rats and cellular protective role of lycopene. Archives of Gynecology and Obstetrics 2017;296(5):1027-1037.

Uusitalo U, Liu X, Yang J, Aronsson CA, Hummel S, Butterworth M, Lernmark Å, Rewers M, Hagopian W, She J-X, Simell O, Toppari J, Ziegler AG, Akolkar B, Krischer J, Norris JM, Virtanen SM. Association of Early Exposure of Probiotics and Islet Autoimmunity in the TEDDY Study. JAMA Pediatrics 2016;170(1):20.

Valdes CT, Elkind-Hirsch KE, Rogers DG, Adelman JP. The Hypothalamic-Pituitary Axis of Streptozotocin-Induced Diabetic Female Rats is Not Normalized by Estradiol Replacement*. Endocrinology 1991;128(1):433-440.

van Eeden PE, Tee L, Shen WY, Lukehurst S, Lai CM, Rakoczy PE, Beazley LD, Dunlop SA. Characterisation of a model for retinal neovascularisation. VEGF model characterisation. Adv Exp Med Biol 2006;572:163-168.

Vermeulen I, Weets I, Asanghanwa M, Ruige J, Van Gaal L, Mathieu C, Keymeulen B, Lampasona V, Wenzlau JM, Hutton JC, Pipeleers DG, Gorus FK. Contribution of Antibodies Against IA-2β and Zinc Transporter 8 to Classification of Diabetes Diagnosed Under 40 Years of Age. Diabetes Care 2011;34(8):1760-1765.

Veron D, Bertuccio CA, Marlier A, Reidy K, Garcia AM, Jimenez J, Velazquez H, Kashgarian M, Moeckel GW, Tufro A. Podocyte vascular endothelial growth factor (Vegf(1)(6)(4)) overexpression causes severe nodular glomerulosclerosis in a mouse model of type 1 diabetes. Diabetologia 2011;54(5):1227-1241.

Vidal JD, Dixon D. Ovary. In: Suttie A, editor. Boorman's Pathology of the Rat. Second ed. USA, Academic Press, 2018, 523-536.

Vikramadithyan RK, Hu Y, Noh HL, Liang CP, Hallam K, Tall AR, Ramasamy R, Goldberg IJ. Human aldose reductase expression accelerates diabetic atherosclerosis in transgenic mice. J Clin Invest 2005;115(9):2434-2443.

Viñoles C, Forsberg M, Martin GB, Cajarville C, Repetto J, Meikle A. Short-term nutritional supplementation of ewes in low body condition affects follicle

development due to an increase in glucose and metabolic hormones. Reproduction 2005;129(3):299-309.

Virtanen SM. Dietary factors in the development of type 1 diabetes. Pediatric Diabetes 2016;17:49-55.

Virtanen SM, Roivainen M, Andersson MA, Ylipaasto P, Hoornstra D, Mikkola R, Salkinoja-Salonen MS. In vitro toxicity of cereulide on porcine pancreatic Langerhans islets. Toxicon 2008;51(6):1029-1037.

Volpe CMO, Villar-Delfino PH, dos Anjos PMF, Nogueira-Machado JA. Cellular death, reactive oxygen species (ROS) and diabetic complications. Cell Death & Disease 2018;9(2).

Walker DM, Kermath BA, Woller MJ, Gore AC. Disruption of Reproductive Aging in Female and Male Rats by Gestational Exposure to Estrogenic Endocrine Disruptors. Endocrinology 2013;154(6):2129-2143.

Wang Q, Chi MM, Moley KH. Live imaging reveals the link between decreased glucose uptake in ovarian cumulus cells and impaired oocyte quality in female diabetic mice. Endocrinology 2012;153(4):1984-1989.

Wang Q, Ratchford AM, Chi MM, Schoeller E, Frolova A, Schedl T, Moley KH. Maternal diabetes causes mitochondrial dysfunction and meiotic defects in murine oocytes. Mol Endocrinol 2009;23(10):1603-1612.

Wang T-y, Chen J-x. Effects of Curcumin on Vessel Formation Insight into the Pro- and Antiangiogenesis of Curcumin. Evidence-Based Complementary and Alternative Medicine 2019;2019:1-9.

Wang X-N, Zhang C-J, Diao H-L, Zhang Y. Protective Effects of Curcumin against Sodium Arsenite-induced Ovarian Oxidative Injury in a Mouse Model. Chinese Medical Journal 2017;130(9):1026-1032.

Warren MP, Jewelewicz R, Dyrenfurth I, Ans R, Khalaf S, Wiele RLV. The Significance of Weight Loss in the Evaluation of Pituitary Response to LH-RH in Women with Secondary Amenorrhea1. The Journal of Clinical Endocrinology & Metabolism 1975;40(4):601-611.

Weisberg SP, Leibel R, Tortoriello DV. Dietary curcumin significantly improves obesity-associated inflammation and diabetes in mouse models of diabesity. Endocrinology 2008;149(7):3549-3558.

Wellons MF, Matthews JJ, Kim C. Ovarian aging in women with diabetes: An overview. Maturitas 2017;96:109-113.

Wen L, Duffy A. Factors Influencing the Gut Microbiota, Inflammation, and Type 2 Diabetes. The Journal of Nutrition 2017;147(7):1468S-1475S.

West IC. Radicals and oxidative stress in diabetes. Diabet Med 2000;17(3):171-180.

West MJ. Introduction to Stereology. Cold Spring Harbor Protocols 2012;2012(8):pdb.top070623.

West MJ, Gundersen HJ. Unbiased stereological estimation of the number of neurons in the human hippocampus. J Comp Neurol 1990;296(1):1-22.

Willis D, Mason H, Gilling-Smith C, Franks S. Modulation by insulin of follicle-stimulating hormone and luteinizing hormone actions in human granulosa cells of normal and polycystic ovaries. J Clin Endocrinol Metab 1996;81(1):302-309.

Wu X, Zha D, Xiang G, Zhang B, Xiao SY, Jia R. Combined MMF and insulin therapy prevents renal injury in experimental diabetic rats. Cytokine 2006;36(5-6):229-236.

Wu Y, Li Y, Liao X, Wang Z, Li R, Zou S, Jiang T, Zheng B, Duan P, Xiao J. Diabetes Induces Abnormal Ovarian Function via Triggering Apoptosis of Granulosa Cells and Suppressing Ovarian Angiogenesis. International Journal of Biological Sciences 2017;13(10):1297-1308.

Wu Y, Zhang Z, Liao X, Wang Z. High fat diet triggers cell cycle arrest and excessive apoptosis of granulosa cells during the follicular development. Biochem Biophys Res Commun 2015;466(3):599-605.

Xavier S, Sadanandan J, George N, Paulose CS. beta(2)-adrenoceptor and insulin receptor expression in the skeletal muscle of streptozotocin induced diabetic rats: antagonism by vitamin D(3) and curcumin. Eur J Pharmacol 2012;687(1-3):14-20.

Yamauchi T, Nio Y, Maki T, Kobayashi M, Takazawa T, Iwabu M, Okada-Iwabu M, Kawamoto S, Kubota N, Kubota T, Ito Y, Kamon J, Tsuchida A, Kumagai K, Kozono H, Hada Y, Ogata H, Tokuyama K, Tsunoda M, Ide T, Murakami K, Awazawa M, Takamoto I, Froguel P, Hara K, Tobe K, Nagai R, Ueki K, Kadowaki T. Targeted disruption of AdipoR1 and AdipoR2 causes abrogation of adiponectin binding and metabolic actions. Nat Med 2007;13(3):332-339.

Yan Z, Dai Y, Fu H, Zheng Y, Bao D, Yin Y, Chen Q, Nie X, Hao Q, Hou D, Cui Y. Curcumin exerts a protective effect against premature ovarian failure in mice. Journal of Molecular Endocrinology 2018;60(3):261-271.

Yang F, Yu J, Ke F, Lan M, Li D, Tan K, Ling J, Wang Y, Wu K, Li D. Curcumin Alleviates Diabetic Retinopathy in Experimental Diabetic Rats. Ophthalmic Research 2018;60(1):43-54.

Yap FY, Kantharidis P, Coughlan MT, Slattery R, Forbes JM. Advanced glycation end products as environmental risk factors for the development of type 1 diabetes. Curr Drug Targets 2012;13(4):526-540.

Yavas Y, Selub MR. Ovarian follicular volume and follicular surface area are better indicators of follicular growth and maturation, respectively, than is follicular diameter. Fertility and Sterility 2009;91(4):1299-1302.

Yeshaya A, Orvieto R, Dicker D, Karp M, Ben-Rafael Z. Menstrual characteristics of women suffering from insulin-dependent diabetes mellitus. Int J Fertil Menopausal Stud 1995;40(5):269-273.

Yildiz M, Sandikci M. Changes in rat ovary with experimentally induced diabetes and the effects of lycopene on those changes. Rom J Morphol Embryol 2016;57(2 Suppl):703-713.

Yilmaz MI, Sonmez A, Acikel C, Celik T, Bingol N, Pinar M, Bayraktar Z, Ozata M. Adiponectin may play a part in the pathogenesis of diabetic retinopathy. Eur J Endocrinol 2004;151(1):135-140.

Yu L, Fan Y, Ye G, Li J, Feng X, Lin K, Dong M, Wang Z. Curcumin Inhibits Apoptosis and Brain Edema Induced by Hypoxia-Hypercapnia Brain Damage in Rat Models. The American Journal of the Medical Sciences 2015;349(6):521-525.

Yuan X, Ni H, Chen X, Feng X, Wu Q, Chen J. Identification of therapeutic effect of glucagon-like peptide 1 in the treatment of STZ-induced diabetes mellitus in rats by restoring the balance of intestinal flora. Journal of Cellular Biochemistry 2018;119(12):10067-10074.

Zanatta CM, Canani LH, Silveiro SP, Burttet L, Nabinger G, Gross JL. [Endothelin system function in diabetic nephropathy]. Arq Bras Endocrinol Metabol 2008;52(4):581-588.

Zhang C-H, Qian W-P, Qi S-T, Ge Z-J, Min L-J, Zhu X-L, Huang X, Liu J-P, Ouyang Y-C, Hou Y, Schatten H, Sun Q-Y. Maternal diabetes causes abnormal dynamic changes of endoplasmic reticulum during mouse oocyte maturation and early embryo development. Reproductive Biology and Endocrinology 2013a;11(1):31.

Zhang D-w, Fu M, Gao S-H, Liu J-L. Curcumin and Diabetes: A Systematic Review. Evidence-Based Complementary and Alternative Medicine 2013b;2013:1-16.

Zhang DW, Fu M, Gao SH, Liu JL. Curcumin and diabetes: a systematic review. Evid Based Complement Alternat Med 2013c;2013:636053.

Zhao CJ, Niu JZ, Wang JF, Zhou G, Tang BH. [Effects of curcumin on bleomycin-induced damages in pulmonary functions in rats]. Zhongguo Zhong Yao Za Zhi 2008;33(12):1434-1438.

Zhao J, Sun XB, Ye F, Tian WX. Suppression of fatty acid synthase, differentiation and lipid accumulation in adipocytes by curcumin. Mol Cell Biochem 2011;351(1-2):19-28.

Zheng X-X, Xu Y-L, Li S-H, Hui R, Wu Y-J, Huang X-H. Effects of green tea catechins with or without caffeine on glycemic control in adults: a meta-analysis of randomized controlled trials. The American Journal of Clinical Nutrition 2013;97(4):750-762.

Zhou F, Shi L-B, Zhang S-Y. Ovarian Fibrosis. Chinese Medical Journal 2017;130(3):365-371.

Zhu X, Wu S, Dahut WL, Parikh CR. Risks of proteinuria and hypertension with bevacizumab, an antibody against vascular endothelial growth factor: systematic review and meta-analysis. Am J Kidney Dis 2007;49(2):186-193.

Ziyadeh FN, Hoffman BB, Han DC, Iglesias-De La Cruz MC, Hong SW, Isono M, Chen S, McGowan TA, Sharma K. Long-term prevention of renal insufficiency, excess matrix gene expression, and glomerular mesangial matrix expansion by treatment with monoclonal antitransforming growth factor-beta antibody in db/db diabetic mice. Proc Natl Acad Sci U S A 2000;97(14):8015-8020.

# EKLER

## Etik Kurul Onay Belgesi

T. C.
ONDOKUZ MAYIS ÜNİVERSİTESİ
**Hayvan Deneyleri Yerel Etik Kurulu**

**KURUL KARARI**

| | | |
|---|---|---|
| **KARAR NO**: 2017/53 | **Proje KABUL NO:** 2017_53 | **KARAR TARIHI**: 24.11.2017 |
| **PROJE BAŞLIĞI**: Streptozotosin ile Diabetes mellitus oluşturulan sıçan ovaryumunda Curcumin'in antihiperglisemik etkinliğinin araştırılması | | |
| **YÜRÜTÜCÜ**: Prof.Dr. Süleyman KAPLAN | | TCK NO: 50515352040 |
| **E-POSTA**: skaplan@omu.edu.tr | | MOBİL TEL5337207982 |
| **KURUM:** OMÜ Tıp Fakültesi | | İÇ HAT TEL NO: |

- Yukarıda tanımlanan Laboratuvar Hayvanları ile yapılan çalışmayı; belirtilen araştırıcılar ile gerçekleştireceğini, ekip dışında başka kişileri HADYEK ten izin almadan iştirak ettirmeyeceğini, çalışmanın başından sonuna kadar başkaları ile paylaşmayacağını ve yayın haline dönüştüğünde belirtilen katkı sırasına göre yayınlayacağını,
- Üniversitemiz WEB sayfasında güncel hali yayınlanan, Ondokuz Mayıs Üniversitesi Hayvan Deneyleri Yerel Etik Kurulu Yönergesine uygun olarak çalışacağını,
- Onay alınmış Projede belirtilen Deney Hayvanları Kullanımına müsaade edilen kişilerin haricinde başkalarına hayvanlarda herhangi bir Deneysel işlem yaptırmayacağını ve Proje sürecinde işlemlerde ve çalışma ekibinde yapılacak her türlü değişiklikler için HADYEK'e izin başvurusunda bulunacağını ve onay gelinceye kadar çalışmaları durduracağını,
- Proje onay tarihinden itibaren her 6(altı) ay sonrasında HADYEK'e gelişim raporu vereceğini ve Proje bitim tarihini müteakiben 3 ay içerisinde çalışma sonucunu HADYEK'e bildireceğini, Bu Proje süresince, Ondokuz Mayıs Üniversitesi Hayvan Deneyleri Yerel Etik Kurulu Yönergesinde yer alan etik ilkelerle uyuşmayan veya beklenmeyen ters bir etki veya olay olduğunda derhal Yerel Etik Kurul'a bildireceğini Kabul ve taahhüt eden kimlik ve iletişim bilgileri yukarıda yazılı yürütücünün Araştırma Projesi, Etik Kurul Üyeleri tarafından OMU HADYEK yönergesi kapsamında Hayvan Hakları ve Deney Etik İlkelerine UYGUN bulunmuştur.

| | | |
|---|---|---|
| İMZA<br>Prof. Dr. Abdurrahman AKSOY<br>Üye | İMZA<br>Prof. Dr. Ahmet UZUN<br>Üye | KATILMADI<br>Prof. Dr. M. Ender ARITÜRK<br>Üye |
| İMZA<br>Prof. Dr. Ahmet GÜLER<br>Üye | KATILMADI<br>Prof. Dr. H. Tahsin KEÇELİGİL<br>Üye | KATILMADI<br>Prof. Dr. N. Umur SAKALLIOĞLU<br>Üye |
| KATILMADI<br>Prof. Dr. Özcan YILMAZ<br>Üye | İMZA<br>Prof. Dr. Mustafa AYYILDIZ | İMZA<br>Prof.Dr. Cankon GERMİYANOĞLU<br>Üye |
| KATILMADI<br>Doç. Dr. Yüksel TERZİ<br>Üye | İMZA<br>Doç. Dr. Savaş YILMAZ<br>Üye | İMZA<br>Doç. Dr. Berfin M GÖLCÜ<br>Üye |
| İMZA<br>İnş. Müh. Ahmet CENGİZ<br>Üye | Vet. Hek. Mustafa ERMİŞ<br>Üye | KATILMADI<br>Ecz. Onur Ferhat KARACAN<br>Üye |
| İMZA<br>Prof.Dr.Ferşat KOLBAKIR<br>Başkan | | |

5070 Elektronik İmza Kanunu'na uygun olarak Güvenli Elektronik İmza ile üretilmiş yazı ekidir.
Evrak teyidi https://ebyssorgu.omu.edu.tr adresinden ilgi yazıda belirtilen kod ile yapılabilir.

## ÖZGEÇMİŞ

**Ad Soyad:** Kıymet Kübra Yurt

**Doğum Yeri:** Sivas

**Doğum Tarihi:** 27/06/1990

**Medeni Hali:** Bekâr

**Bildiği Yabancı Diller:** İngilizce

**Eğitim Durumu (Kurum ve Yıl):**

**Lisans:** Ondokuz Mayıs Üniversitesi Fen-Edebiyat Fakültesi Biyoloji Bölümü 2007-2011

**Pedagojik Formasyon:** Ondokuz Mayıs Üniversitesi Eğitim Fakültesi 2010-2011

**Bilimsel Hazırlık:** Ondokuz Mayıs Üniversitesi Sağlık Bilimleri Enstitüsü Temel Tıp Bilimleri 2011-2012

**Yüksek Lisans:** Ondokuz Mayıs Üniversitesi Sağlık Bilimleri Enstitüsü Histoloji ve Embriyoloji Anabilim Dalı 2012-2014

**Doktora:** Ondokuz Mayıs Üniversitesi Tıp Fakültesi Histoloji ve Embriyoloji Anabilim Dalı 2014-2019

**E-posta:** kubrayurt55@gmail.com