

T 1837



T.C.
AKDENİZ ÜNİVERSİTESİ
TIP FAKÜLTESİ
GÖĞÜS CERRAHİSİ ANABİLİM DALI

AKDENİZ ÜNİVERSİTESİ
GÖĞÜS CERRAHİSİ ANABİLİM DALI

**AKCİĞER REZEKSİYONLARI
SONRASINDA AMPİYEM GELİŞİMİ NEDEN
SONUÇ İLİŞKİLERİ VE TEDAVİ
YÖNTEMLERİ**

Dr. Uğur GÜRSES

Uzmanlık Tezi

**Tez Danışmanı
Doç. Dr. Alpay SARPER**

"Tezimden Kaynakça Gösterilerek Faydalanılabilir"

Antalya, 2005

Babam merhum Süleyman GÜRSES'e ithafen...

İÇİNDEKİLER

	<u>SAYFA</u>
KISALTMALAR DİZİNİ	vii
ÇİZELGELER DİZİNİ	ix
ŞEKİLLER DİZİNİ	xi
1. GİRİŞ VE AMAÇ	1
2. TARİHÇE	2
3. GENEL BİLGİLER	3 -58
3.1. Plevra Anatomisi	3
3 1.1. Paryetal Plevra	3
3 1.2. Visseral Plevra	4
3 1.3. Plevranın Arter Ve Venleri	4
3 1.4. Sınırları	5
3.1.5. Plevral Boşluğun Fonksiyonları	5
3.2 Plevral Embriyoloji	6
3.3 Plevral Histoloji	7
3.4 Plevral Sıvı Oluşum Ve Emilim Fizyolojisi	7
3.4 1. Plevral Boşluk Mekanikleri	8
3.4 2. Sıvı Hareketleri	9
3.5 Plevral Sıvı Kliniği Ve Tanı	10
3 5 1. Plevral Sıvı Sebepleri	12
3 5 2 Normal Plevral Sıvının Özellikleri	12
3.6. Plevral Sıvılı Hastada Plevral Boşluğun İncelenmesi	13
3.6 1 Radyolojik Değerlendirme	13
3 6.2. Torasentez	14
3 6.3. Kapalı Plevra İğne Biopsisi	14
3 6.4. Torakoskopi	15
3.6.5. Bronkoskopi	15
3.6.6. Açık Plevra Biopsisi	15

3.7. Plevral Effüzyonlarda Ayırıcı Tanı	16
3.7.1. Eksüda Transüda Ayırımı	16
3.7.2. Plevral Sıvının Görünümü	17
3.7.3. Plevral Sıvı Hücre Sayısı Ve Hücre Farklılıkları	17
3.7.4. Plevral Sıvı Glukozu	18
3.7.5. Plevral Sıvı Amilazı	18
3.7.6. Plevral Sıvı Laktik Asit Dehidrogenaz	18
3.7.7. Plevral Sıvı Sitolojisi	19
3.7.8. Kültür Ve Bakteriyojik Boyalar	19
3.7.9. Plevral Sıvı Ph'sı	19
3.7.10. Tüberküloz Plörit İçin Plevral Sıvı Testleri	20
3.7.11. Plevral Sıvıda Diğer Tanısal Testler	21
3.8. Transudatif Plevral Effüzyonlar	21
3.8.1. Konjestif Kalp Yetmezliği	21
3.8.2. Hepatik Hidrotoraks	21
3.8.3. Perikardiyal Hastalık	22
3.8.4. Miksödem	22
3.8.5. Nefrotik Sendrom	22
3.8.6. Periton Dializi	22
3.9. Eksüdatif Plevral Effüzyonlar	22
3.9.1. Pulmoner Emboli Nedeniyle Gelişen Plevral Sıvılar	22
3.9.2. Gastrointestinal Sistem Hastalıklarına Sekonder Gelişen Plevral Effüzyonlar	23
3.9.2.1. Özofageal Perforasyon	23
3.9.2.2. Akut Pankreatit	23
3.9.2.3. Kronik Pankreatik Hastalık	23
3.9.2.4. İntraabdominal Abse	24
3.9.2.5. Diafragma Hernisi	24
3.10. Cerrahi Prosedürlerden Sonra Görülen Plevral Effüzyonlar	24
3.10.1. Dressler Sendromu	24
3.10.2. Koroner Cerrahi Sonrası Gelişen Plevral Sıvılar	24
3.10.3. Fontan Ameliyatı Sonrası Gelişen Plevral Sıvı	24
3.10.4. Batın Cerrahisi Sonrası Gelişen Plevral Sıvı	24

3.10.5. Endoskopik Özefagus Varis Skleroterpisi Sonrası	
Gelişen Plevral Sıvı	25
3.10.6. Karaciğer Transplantasyonu Sonrası Gelişen	
Plevral Sıvı	25
3.10.7. Akciğer Transplantasyonu Sonrası Gelişen	
Plevral Sıvı	25
3.11. Çeşitli Hastalıkların Yol Açtığı Plevral Effüzyonlar	25
3.11.1. Asbest Maruziyeti	25
3.11.2. Fungal Hastalıklarda Oluşan Plevral Sıvılar	25
3.11.3. Viral Hastalıklar Ve Plevral Sıvı	25
3.11.4. Parazitik Hastalıklar Ve Plevral Sıvı	26
3.11.5. Romatoid Plöritis	26
3.11.6. Lupus Eritamatozis	26
3.11.7. Ailesel Akdeniz Ateşi	26
3.11.8. Akkiz İmmün Yetmezlik Sendromu (Aids)	26
3.11.9. Üremik Plevral Effüzyon	26
3.11.10. İlaç Reaksiyonları	26
3.11.11. Meigs Sendromu	27
3.11.12. Sarkoidozis	27
3.12. Malign Plevral Effüzyon	27
3.13. Şilotoraks	27
3.13.1. Etyolojik Faktörler	28
3.14. Ampiyem	29
3.14.1. Parapnömonik Ampiyem	30
3.14.1.1. Patofizyoloji	31
3.14.1.2. Bakteriyoloji	31
3.14.1.3. Ampiyem Nedenlerinin Dağılımı	32
3.14.1.4. Pnömoni Etkeni Bakteriye Göre Ampiyem	
Gelişme İnsidansı	33
3.15. Ampiyem Klinik	34
3.16. Teşhis	34
3.16.1. Radyografik Yöntemler	34

3.16.1.1. Poş Grafisi Veya Fistülografi	35
3.16.1.2. Bronkografi	35
3.16.1.3. Ultrasonografi	35
3.16.1.4. Bilgisayarlı Tomografi	35
3.16.2. Torasentez	36
3.17. Tedavi	37
3.17.1. Antibiyotikler	37
3.17.2. Torasentez	37
3.17.3. Göğüs Tüpü Drenajı	38
3.17.4. İntraplevial Fibrinolitik Tedavi	38
3.17.5. Video Asiste Torakoskopi (Vats)	39
3.17.6. Açık Direnaj	40
3.17.7. Cerrahi Tedavi	41
3.17.7.1. Ampiyemektomi	41
3.17.7.2. Torakotomi Ve Dekortikasyon	41
3.17.7.3. Rezeksiyon	42
3.18. Cerrahi Sonrası Ampiyemler	43
3.18.1. Postpnömonektomik Ampiyem	45
3.18.1.1. Risk Faktörleri Ve Koruma	45
3.18.1.2. Postpnömonektomik Ampiyem / BPF	
için Risk Faktörleri	45
3.18.1.3. Teşhis	46
3.18.1.4. Tedavi	47
3.18.1.4.1. BPF'ün Kapatılması	50
3.18.1.4.2. Ppa Boşluğun Kapatılmasında	
İntratorasik Kas Transpozisyonu	51
3.18.1.4.3. Tek Evre'de Komplet Kas	
Flebi Kapama	51
3.19. Postlobektomik Ampiyem	52
3.20. Plevyanın Tüberküloz Enfeksiyonları	53
3.20.1. Plevral Tüberkülozda Klinik Tipler	54
3.20.1.1. Tüberküloz Plörit (Tüberküloz Plörezi)	54

3.20.2 Klinik	54
3.20.3 Teşhis	55
3.20.4 Tedavi	56
3.21. Pür Plevral Hastalık İle Miks Ampiyem	57
3.22. Plöroparankimal Tüberküloz	57
3.23. Plöroparankimal Tüberküloz İle Miks Ampiyem	58
4. GEREÇ VE YÖNTEM	60
5. BULGULAR	61 - 72
6. TARTIŞMA	73 - 82
7. SONUÇ	83 - 85
8. ÖZET	86 -87
9. KAYNAKLAR	88 - 93

KISALTMALAR DİZİNİ

ADA	Adenozinn deaminaz
ARB	Asido resistans bacteri
ARK	Arkadaşları
BPF	Bronko plevral fistül
BT	Bilgisayarlı tomografi
EMB	Etambutol
ERCP	Endoscopic retrograd colangio pancreatico grafi
İNH	İzoniyazid
FEV	Forced Expiratory Volume
VC	Vital capacity
FVC	Forced Vital Capacity
KKY	Konjestif Kalp Yetmezliği
LAB	Laboratuvar
LDH	Laktat dehidrogenaz
N	Nervus
NSCC	Non small cell ca
PCR	Polymerize chain reaction
PPA	Postpnömonektomik ampiyem
PZ	Pirazinamid
RİF	Rifampicin
SFI	Solunum fonksiyon testi
TBC	Tüberküloz
SM	Streptomycin
VAIS	Video assisted thoracoscopic surgery

ÇİZELGELER DİZİNİ

Sayfa No:

Çizelge 5.1.	Demografik veriler ve sigara kullanımı	61
Çizelge 5.2.	cerrahi rezeksiyon yapılan hastaların tanıları	62
Çizelge 5.3.	Cerrahi rezeksiyon tipleri	62
Çizelge 5.4.	Bronş kanseri cerrahi evreleme	63
Çizelge 5.5.	Akciğer rezeksiyonu yapılan hastaların patolojik tanıları	64
Çizelge 5.6.	Akciğer rezeksiyonlarında lenf nodu disseksiyonu yapılmış ve yapılmamış hastaların oranları	65
Çizelge 5.7.	Rezeksiyon tiplerine göre ampiyem gelişme oranları	66
Çizelge 5.8.	Lenf nodu disseksiyonu yapılmış rezeksiyon tiplerinde ampiyem gelişim oranları	66
Çizelge 5.9.	Lenf nodu disseksiyonu yapılmamış rezeksiyon tiplerinde ampiyem gelişim oranları	67
Çizelge 5.10.	Ampiyem etiyolojisi	67
Çizelge 5.11.	Akciğer rezeksiyonu sonrası ampiyem gelişen vakaların kadın/erkek oranı	68
Çizelge 5.12.	Akciğer rezeksiyonu sonrası ampiyem gelişen vakaların sigara içme oranı	68
Çizelge 5.13.	Akciğer rezeksiyonu sonrası ampiyem gelişen vakaların şikayetleri	68
Çizelge 5.14.	Eşlik eden hastalıklar	69
Çizelge 5.15.	Cerrahi sonrası ampiyem gelişen hastalarda etken mikroorganizmalar	70
Çizelge 5.16.	Akciğer rezeksiyonu sonrası ampiyem gelişen vakaların rezeksiyon tipleri	70
Çizelge 5.17.	Cerrahi sonrası ampiyem gelişen kanserli hastalarda cerrahi evrelendirme	70
Çizelge 5.18.	Cerrahi sonrası ampiyem gelişen kanserli hastalarda	71

patolojik tanı

- Çizelge 5.19.** Akciğer rezeksiyonu sonrası ampiyem gelişen hastaların lenf nodu disseksiyon oranları 71
- Çizelge 5.20.** Akciğer rezeksiyonu sonrası ampiyem gelişen hastalarda fistül oranı 71
- Çizelge 5.21.** Akciğer rezeksiyonu sonrası ampiyem gelişen hastaların tedavisi 71
- Çizelge 5.22.** Akciğer rezeksiyonu sonrası ampiyem gelişen hastaların cerrahi tedavi yöntemleri 72

ŞEKİLLER DİZİNİ

	<u>Sayfa No:</u>
Şekil 3.1. Plevra Anatomisi	6
Şekil 3.2. Ampiyemin radyolojik görüntüleri	38
Şekil 3.3. Eloesser flep tekniği	39
Şekil 3.4. Parapnömonik ampiyem tedavi algoritması	40
Şekil 3.5. Postpnömonektomik ampiyemde tedavi algoritması	41

1.GİRİŞ VE AMAÇ

Steril bir boşluk olan plevral boşluğun, torasik ve ekstratorasik enfeksiyonları ile atake olması sonucunda birdizi patolojik süreç ortaya çıkar. Bunları; komplike olmamış parapnömonik effüzyon, komplike parapnömonik effüzyon ve piyojenik kolleksiyonları olarak da tarif edilen parapnömonik ampiyemlerdir. Bu ampiyemler, klinikte görülen tüm ampiyem vakalarının yaklaşık %50 sinden fazlasını oluştururlar. Çok eski dönemlerden bu yüzyılın ilk çeyreğine kadar ampiyemin en sık nedenleri pnömonik, travmatik ve tüberküloza bağlı patolojik süreçlerdir. Fakat intratorasik patolojilerde torakotomi ve akciğer rezeksiyonlarının yaygın kullanılması ile beraber yeni bir ampiyem şekli olan cerrahi sonrası ampiyemler ortaya çıkmıştır. Günümüzde bu tip cerrahi sonrası ampiyemler, tüm ampiyem vakalarının yaklaşık %20-25 ini oluşturmaktadır.

Plevral enfeksiyonların ve ampiyemin günümüzde gittikçe az görülmesine rağmen, mortalitesi ve morbiditesi yönünden, özellikle ülkemiz açısından çok önemli bir nedeni de tüberküloz ve fungal enfeksiyonlara bağlı gelişen şeklidir. Plevranın tüberküloz enfeksiyonu, basit tüberküloz plöreziden, miks plöroparankimal tüberküloz ampiyeme kadar farklı kategorileri olan geniş bir gruptur. Fungal enfeksiyonlar ise değişik mantarlarla oluşan, çok farklı klinik seyirleri gösteren ve oldukça az görülen plevral enfeksiyonlardır.

Biz bu çalışmamızda akciğer rezeksiyonları sonrasında ampiyem gelişiminin neden sonuç ilişkileri üzerinde durduk. Sınırlı ve geniş akciğer rezeksiyonlarının ampiyem gelişimi üzerine etkisini araştırmaya çalıştık.

2. TARİHÇE

Hipokrat M.Ö. 500'lerde ampiyemi vücut boşluğunda iltihap olarak tanımlamış ve açık drenaj uygulamıştır. Bu yaklaşım 1850'lerde Bowitch'in torasentezi yaygınlaştırmasına kadar sürmüştür. Sualtı drenajını ilk kullanan Hawit, 1876 da ampiyemde bunu kullandı. Eastlendre ve Shede 1890 da ilk torakoplasti yazısını yazdılar. Daha sonraki dönemlerde torasik ampiyemde dekortikasyon makaleleri yayınlanmaya başlandı:

Birinci Dünya Savaşı sırasında ampiyemler açık drenaj yöntemi ile tedavi edilmeye çalışıldı. Fakat sonuçlar yüz güldürücü değildi. 1918 de oluşturulan ampiyem komisyonu, bugünkü tedavini temellerini belirledi. (49)

Ampiyemli hastalarda tedavi 1918 'de Grahamın tarif ettiği ampiyem kavitesinin drenajı ve plevral boşluğun obliterasyonu esasına dayanır. (18)

Tıbbi literatürde ilk olarak Fransız klinisyen Le Clerc 1719'da bir ampiyem olgusu yayınlamış ve Hipokrat'a benzer yöntem tanımlamıştır. Genel anestezinin 1800'li yıllarda geliştirilmesiyle, 1876 yılında Hewett ilk kapalı plevral drenajı tanımlamıştır. Amerikalı cerrah Fowler ise 1893 yılında ilk başarılı dekortikasyonu gerçekleştirmiştir. (28)

Birinci Dünya Savaşı sırasındaki çok sayıdaki olgu, bilgi birikiminin artmasını sağlamıştır. Antibiyotiklerin bulunması ile infeksiyonlarla etkili mücadele hem ampiyem gelişme oranının azalmasına hem de tedavideki başarı oranının artmasına neden olmuştur. Ancak ülkemiz gibi gelişmekte olan veya az gelişmiş ülkelerde çeşitli sosyoekonomik nedenlerden ve özellikle temel sağlık hizmetlerinin ülke genelindeki yetersizliğinden dolayı hâlâ önemli bir problem olarak güncelliğini korumaktadır. (18)

Toraks içerisine kas transpozisyonu (myoplasti) ilk kez 1911'de Abrashoff tarafından tarif edildi (31).

3.GENEL BİLGİLER

3.1. PLEVRA ANATOMİSİ :

Plevra her bir akciğeri ayrı ayrı saran seröz bir zarıdır. Toraks duvarı, mediastinum ve diafragmanın üst yüzünü örten bölümüne parietal plevra ,aciğerlerin dış yüzünü saran bölümüne visseral plevra denir Plevral boşluk ise visseral ve paryetal plevraların oluşturduğu boşluktur. Elektron mikroskopik incelemede bu iki zarın birbirine değmediği ve aralarında 18-20 mikron kalınlığında sıvı içeren bir aralık olduğu gözlenmiştir.

3.1.1. Paryetal plevra

Paryetal plevranın çeşitli kısımları ayrı ayrı isim alır:

a- Kostal plevra: Sternum, kostalar ve kasların iç yüzünü sarar. Kostal plevranın altında fasya endotorasika denilen gevşek bağ dokusu vardır. Bu zarındaki fasya transversalise tekabül eder.

b-Mediyastinal plevra: Önde kostal plevra mediastinumuna keskince kıvrılır ve mediastinal plevra ile devam eder. Bu kıvrılma kenarına plevranın ön kenarı denir. Bu kıvrılma köşesinde, plevra yaprakları arasında kalan aralığa resesus kostamediyastinalis denir.

Mediyastinal plevra mediastinumun dış sınırlarını yapar ve akciğerlerin mediastinal yüzlerini sarar. Radiks pulmonis üstünde kıvrılarak hilusun çevresinden akciğerlerin yüzeyine atlar ve visseral plevra ismini alır. Radiks pulmonisin üst, ön ve arka yüzünü saran mediastinal plevra yaprakları çift tabaka olarak, özefagus ile akciğerler arasında uzanır ve aşağı sarkar. Bu kısma ligamentum pulmonalis denir. Mediyastinal plevra arkada özefagusun arkasına doğru iki kıvrım yapar, bunların boşluğuna resesus retro özefagi adı verilir.

c-Servikal plevra : Akciğer apeksinin üzerinde kostal plevranın devamıdır. Bu kısım endotorasik fasyanın yaptığı kubbe şeklinde membrana supra plevralis ile kuvvetlendirilmiştir. Servikal plevraya kupula plevra da denir.

d-Diyafragmatik plevra: Diyafragmatik plevra yalnızca sentrum tendineum bölgesinde, endotorasik fasyadan oluşan fasya feniko plevralis vasıtasıyla diyafragmaya yapışmıştır. Diyafragmanın çevresinde, diyafragmatik plevranın toraks duvarına atlayarak kosta plevra halini aldığı geçiş kenarlarında, plevra boşluğu daire şeklinde keskin birer çıkma yapar. Bu çıkma resesus kosto diafragmatikus denir.

Paryetal plevra ağ şeklinde kollajen ve az sayıda elastik liflerden yapılmıştır. İç yüzünü mezotel hücreleri döşer. Visseral plevranın dış yüzünü mezotel döşer kollajen ve elastik lifler boldur.

3.1.2. Visseral plevra

Hilusun sınırlarından mediastinal paryetal plevranın akciğerlerin yüzeylerine atlayarak onları tamamen sarması ile oluşmuştur. Visseral plevra fissürlerin içine de girerek hilusa kadar uzanır ve akciğer loblarını birbirinden tamamen ayırır. Visseral plevranın daha incelmış uzantıları akciğer dokusunda içlerine girerek bronko pulmoner segmentler arasındaki ince bağ dokusu duvarlarını oluştururlar.

3.1.3. Plevranın arter ve venleri

Paryetal plevrayı a. interkostalis, a. torasika interna ve a. frenika süperiordan çıkan dallar besler. Venleri aynı isimli venlere dökülür.

Visseral plevrayı a. bronşialis dalları besler. Venleri pulmoner venlere dökülür. Plevral yüzeyler iki farklı lenfatik sistemin kesişme noktasında bulunmaktadır. Visseral plevranın subplevral lenfatikleri geniş bir ağ sistemi oluşturarak pulmoner lenfatik sisteme drene olur. Bu lenfatik ağın plevral boşluk ile ilişkisi yoktur. Bu lenfatik kapillerler alt loblarda daha fazladır ve interlobüler ve peribronşial bölgelerdeki derin pulmoner lenfatik ağ ile bağlantılıdır. Visseral plevra altı lenfatiklerinin direk mediastinal lenf nodların drenajı yaklaşık %22-25 olguda görülebilmektedir. Paryetal plevranın lenfatik drenajı daha iyi bir ağ sistemine sahiptir. Paryetal plevral lenfatik kanalların plevral boşlukla direkt bağlantısı vardır. Bu lenfatik delikler 2-10 mikron çaptadır ve mediasteninin, diafragmanın ve göğüs duvarının alt bölümlerinde fazlaca bulunur. Paryetal plevra lenfatikleri submezotelyal lenfatik ağa drene olurlar. Kosta plevra boyunca, bu lenfatikler kotlara paralel olarak seyredir ve önde internal

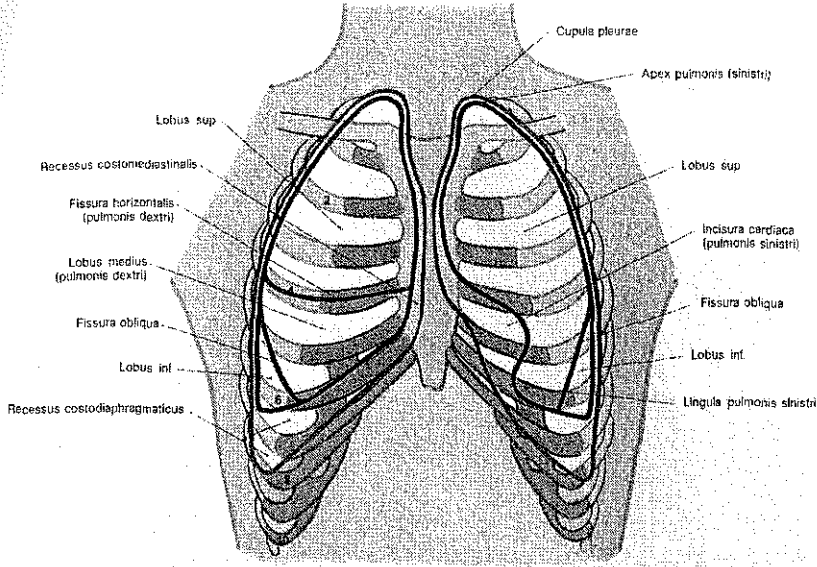
torasik lenf nodu zincirine, arkada ise interkostal lenf nodu zincirine dökülürler. Diafragmada drenaj retrosternal, mediastinal ve çölyak lenf nodlarına doğru olur. Trans diafragmatik anastomozlar sıvı ve yabancı partiküllerin peritoneyal boşluktan plevral boşluğa geçmesine olanak tanır.

3.1.4. Sinirleri

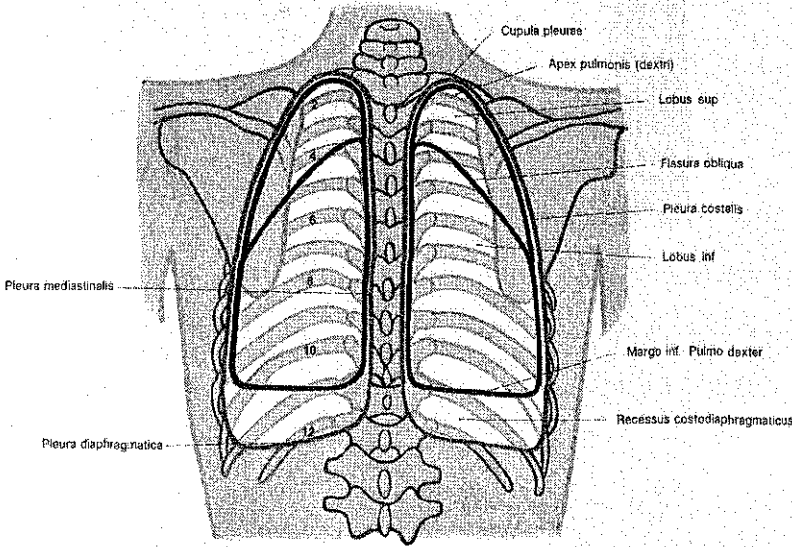
N interkostalisler, n torakoabdominalis, n subkostalis ve n frenikus dalları paryetal plevranın duyusunu taşırlar. Dokunma ve ısı uyarımları paryetal plevrada ağrı meydana getirir. Visseral plevranın sinirleri pleksus pulmonalisten gelirler. Visseral plevrada ağrı duyusu yoktur

3.1.5. Plevral boşluğun fonksiyonları

Akciğere hareket serbestliğı sağlamak, akciğere şekil vermek, akciğer ekspansiyonunu sınırlamak, negatif intra plevral basıncı visseral plevra vasıtasıyla tüm akciğere iletmek ve böylece alveollerin aşırı distansiyonuna engel olmak, akciğeri göğüs duvarına yaslanmış tutmak (32)



Şek. 207. Önden (ventral) görünüş



Şek. 208. Arkadan (dorsal) görünüş

Şekil 3.1. Plevra anatomisi

3.2. PLEVRAL EMBRİYOLOJİ

Her iki plevral boşluk primitif çöломün intraembriyonik bölümünden gelişir. Plevral boşluklar mezotelyal bir zar olan plevra ile örtülüdür. Visseral plevra splanknik mezodermden, paryetal plevra ise mezodermden köken almış olur (33)

3.3. PLEVRAL HİSTOLOJİ

Bazal membran üzerine oturmuş tek sıra mezotel hücreleri plevral örtüyü oluşturur. Bu mezotel hücrelerinin fonksiyonu sıvı reabsorpsiyonu, yabancı maddelerin fagositozu, kollajen ve elastin yapımı ve plazminojen aktivasyonu gibi biyokimyasal işlevlerdir. Hücre yüzeyindeki mikrovilluslar ise plevral yaprakların kayganlığında önemlidir. Visseral plevranın bazal membranı altında, direkt interlobuler septum ile bağlantılı gevşek bir bağ dokusu vardır. Bu fibroelastik ağ bağlantısı kemik toraks tarafından oluşturulan mekanik kuvvetlerin dağıtılmasını sağlar. Paryetal plevrada ayrıca 2-10 mikron çapında lenfatik stomalar mevcuttur. Wang'a göre mezotel hücrelerinin kalınlığı 1-4 mikron ve çapı ise 17-42 mikron arasında değişmektedir. Visseral ve paryetal plevra kalınlığı yaklaşık aynıdır ve 30-40 mikron kadardır. Bu hücreler düşük ve yüksek molekül ağırlıklı sitokeratin salgılayan ve immünohistokimyasal olarak vimentin, epitelyal membran antijen ve karsineembriyonik antijen negatif bulunur.

3.4. PLEVRAL SIVI OLUŞUM VE EMİLİM FİZYOLOJİSİ

Plevral sıvı oluşumunda 3 ana kaynak rol alır. Bir visseral ve parietal plevra kapillerleri, 2 akciğer intersitisiyel bölgesi, 3 diafragmadaki küçük delikler aracılığıyla peritoneal kavite normal insanlarda plevral boşluğa sıvı giriş hızı 0.01ml/kg/saat dir. Plevral yüzeylerde sıvının hareketinin bir mekanizması Starling denklemine göre olmaktadır.

Paryetal plevra, plevral boşluk ve visseral plevradaki hidrostatik ve onkotik basınçların etkileri ile sıvı hareketi gerçekleşir. Hidrostatik basınç paryetal plevra kapillerlerinde +30cmH₂O, plevral boşlukta -5 cmH₂O ve visseral plevrada +24 cm H₂O'dur. Paryetal plevra, visseral plevra ve visseral boşluk onkotik basınçları ise dengededir. Net basınç farkı 6 cmH₂O ile paryetal plevradan plevral boşluğa doğru olmaktadır. Sabit hızda plevral boşluğa geçen sıvı tekrar paryetal plevra lenfatikleri aracılığı ile 0.20ml/kg/saat hız ile geri emilir. Plevral sıvı gelişimi, bu lenfatik klerensin temizleme kapasitesini aşan miktarda bir sıvının paryetal plevradan boşluğa geçmesi sonucu oluşur.

Broaddus ve arkadaşları(1990) koyun deneylerinde, sıvı yüklenen koyunlarda önce akciğer ödemi geliştiğini, akciğerin sıvı ile dolmasını takiben bu sıvının adeta taşıp önce interstisiyel akciğer bölgesine sonrada plevral boşluğa geçtiğini tesbit etmişlerdir. Artmış

permeabilite sonucu gelişen akciğer ödeminden sonra oluşan eksuda özelliğindeki plevral sıvının da önce akciğer interstisiyumunu doldurduğu, sonrada plevral boşluğa geçtiği gözlenmiştir. Asitli siroz, pankreatik Asimeigs sendromu ve periton dializi sonrası gelişen plevral sıvının kaynağı periton boşluğudur. bu sıvının birikmesi için diafragmada delik olmalıdır.

Sonuç olarak;

1. Günde yaklaşık 17 ml sıvı, 0.01ml/kg/saat hızla, hidrostatik basınç gradyenti ile paryetal plevradan plevral boşluğa geçer.
2. Plevral sıvı paryetal plevral lenfatik stomalar yolu ile 0.20ml/kg/saat hızla boşluktan paryetal plevra tarafına emilir.
3. Fizyolojik koşullarda yani akciğer ödeminin olmadığı durumda ,visseral plevral yüzeyde sıvı giriş çıkışı olmaz.
4. Plevral boşluğa herhangi bir nedenle giren sıvı lenfatik klirensi aşarsa plevral sıvı gelişir
5. Akciğer interstisiyumunda sıvı artarsa visseral plevradan boşluğa sıvı geçişi olur. (34)

3.4.1. PLEVRAL BOŞLUK MEKANİKLERİ

Solunum sistemi iki elastik yapıdan oluşur:

- 1- Akciğer
- 2- Toraks

Solunum dinamik göğüs kafesi ile pasif ve elastik yapısı olan akciğerin korele çalışması sonucu oluşur. Bu iki yapıda kendine doğru çekme kuvveti uygular:

$$P_{rs} : P_l + P_w$$

Bu denklemde; P_{rs} : respiratuar sistem basıncını, P_l : akciğerde oluşan trans pulmoner basıncı ve P_w : göğüs duvarında oluşan trans torasik basıncı ifade etmektedir. Bu yapıların uç noktalarında ölçülebilen basınçlar ise alveoler (P_{alv}), plevral (P_{pl}) ve barometrik (P_{bar}) basınçlardır. Plevral basınç, alveoler ve transpulmoner basınçların arasındaki farka eşittir.

$$P_l : P_{alv} - P_{pl} \text{ olduğuna göre } P_{pl} : P_{alv} - P_l \text{ olur.}$$

Statik durumda P_{alv} sıfır olduğu için denklem basitçe $P_{pl} = -P_l$ şekline dönmektedir. Yani plevral basınç transpulmoner basınca eşit ve negatif değerlidir.

Plevral basınç solunum döngüsü boyunca negatif kalmaktadır. Fonksiyonel rezidüel kapasite düzeyinde, oturur pozisyonda, plevral basınç -2 ile -5cmH₂O dur. İnspiryumda volüm artıkça plevral basınç daha negatif hale gelir ve inspiyum sonunda -25 ile -35cmH₂O düzeyine ulaşır. Fizyolojik durumda plevral basınç, plevral boşluğun her yerinde eşit değildir. Apekte bazal bölgeye göre daha negatiftir. (apeks,-8cmH₂O,bazal,-2cmH₂O). Bu basınç farkı rijit göğüs duvarına göre daha bükülebilir olan akciğere yerçekiminin etkisi ile oluşmaktadır (93).

Plevral basıncın ölçümünde özefagus kateteri kullanılır. Balonlu özel bir nazogastrik tüp özefagusta kesici dişlerden itibaren 40 cm e yerleştirilir. Balonun uzunluğu 10 cm dir. Önce 8 ml hava ile şişirilir, daha sonra 0.5-1.5 ml dışındaki hava boşaltılır. Kateter basınç transüderine bağlanır. Ölçülen basınçlar trakea distalindeki özefagus basınçlarıdır. Bunlar plevral basınçları doğru olarak yansıtır. Plevral basıncı tam olarak tespit etmek için eş zamanlı olarak hava yolu basıncıda ölçülür. Plevral basınç hava yolu basıncı ile özefagus basıncı arasındaki farktır.

Birkaç nedenden dolayı plevral basınç değişebilir: interstisiyel akciğer hastalıkları, akciğer ödemi, atelektazi ve akciğer rezeksiyonu sonrası akciğer elastik esnekliğinde artış ve plevral basınçta azalma olur. Yani plevral basınç daha az negatif olur. Kronik obstruktif akciğer hastalığı, bronş stenozu veya parsiyel obstrükte endotrakeal tüp varlığında ise hava yolu direnci artar ve inspiyumda daha negatif intraplevral basınca neden olur (35)

3.4.2. SIVI HAREKETLERİ

Normalde plevral boşlukta 8-10 ml kadar sıvı vardır ve artmaz. Plevral boşluktaki sıvı hareketi sadece starling kanununa göre olmaz. Onkotik ve hidrostatik basınç değişiklikleri ile plevral sıvı gelişmektedir. İnflamasyon filtrasyon katsayısını ve kan akımını artırır ve

sonuçta kapiller hidrostatik basınç artar plevral boşluğa protein geçişi ile ise intraplevral onkotik ve hidrostatik basınç artar. protein miktarı 4gr/dl yi aşınca visseral plevradan plevral boşluğa sıvı geçişi durur (93).

Visseral ve paryetal plevral kapillerlerde hidrostatik basınç artışı veya plazma kolloid onkotik basıncı düşmesi plevral boşluğa sıvı transudasyonuna neden olur.

Lenfatik drenaj ise; mediastinal lenf nodlarının fibrozisi veya malign hastalıkla tutulması veya plevral membranların kalınlaşması veya lenfatiklerin bası ile obstruksiyonu veya sistemik venöz hipertansiyon sonucu azalır .

Plevral sıvı fizyopatolojisinde: inflamasyon veya tümör implantlarına bağlı gelişen artmış kapiller permeabilite, konjestif kalp yetmezliği sonucu pulmoner yatakta artmış hidrostatik basınç, hipoalbuminemiye bağlı azalmış onkotik basınç, atelektaziye bağlı artmış negatif intraplevral basınç ve tümöre ait lenfatik obstruksiyon veya radyoterapi sonrası fibrozis rol oynamaktadır.

Kanser hastalarında aynı hastada birkaç değişik mekanizma ile plevral sıvı gelişir. Bunlar: paryetal plevral stomaların obstruksiyonu sonucu azalmış lenfatik drenaj, lenfatik kontraktilitenin azalması, parasternal lenf nodlarının infiltre olması, artmış plevral ozmotik basınç, artmış kapiller permeabilite veya lenfin drene olduğu venlerde basıncın artmasıdır. Bu mekanizmalar direk tümörün varlığına bağlı olabilir, medikal nedenlere bağlı olabilir veya ikisinin kombinasyonu olabilir(93)

3.5. PLEVRAL SIVI KLİNİĞİ VE TANI

Serbest plevral sıvı en iyi lateral dekubit akciğer grafisi, ultrasonografi ve bilgisayarlı tomografi ile tesbit edilebilir. Lateral dekubit akciğer grafisinde göğüs duvarının iç kenarı ile akciğerin dış kenarı arası 10mm den fazla ise torasentez endikasyonu vardır. Loküle plevral sıvı en iyi ultrasonografi ile tesbit edilebilir.

Küçük plevral efüzyonlar asemptomatiktir. Büyük plevral efüzyonlar dispne, öksürük ve göğüste rahatsızlığa sebep olurlar. Plevral sıvı oluşmuş bir hastada göğüs duvarı ve akciğer kompliyansı normalise plevral sıvı hacminin üçte biri kadar akciğer volümü azalması

olur.gerikalan üçte iki volüm kaybı göğüs duvarı pozisyonunun değişmesi ile düzeltilir. Göğüs ağrısının nedeni, paryetal plevra inflamasyonu ve sinir liflerinin tutulması ve basıya uğramasıdır. Plevral ağrı genelde yan ağrısı şeklinde hissedilir. Fakat karın bölgesine yayılabilir. Diyafragmatik plevra ağrısı ise frenik sinir iritasyonu ile omuzda hissedilir. Öksürük akciğerin kollabe olması sonucu ortaya çıkar. Dispne plevral sıvı miktarı ile orantılıdır.

Perküsyonda matite ve dinlemekle solunum seslerinde azalma mevcuttur.akciğer grafisi klinik tanıyı doğrular. Küçük effüzyon kostofrenik sinüste küntleşme yapar, bu sinüs kapalılığı en az 250 ml sıvı olduğunu gösterir. Büyük efüzyonlar plevral yapışıklık yoksa, klasik menisküs belirtisine yol açar ve açıklığı hilusa bakan opasite artımı şeklinde izlenir. Lateral dekübit film sıvının serbest olduğunu, yer değiştirdiğini gösterir ve bu filmle 50-100 ml sıvı tesbit edilebilir.

Masif efüzyon ise bir hemitoraksın tam opaklaşmasına neden olur ve nadiren tansiyon hidrotoraksa neden olur. Lokalize plevral efüzyonların akciğer grafisi ile tanısı zordur. Değişik büyüklük ve şekilde izlenir, atelektazi veya konsolidasyona benzer ve diğer plevral patolojilerle veya parankimal hastalıklarla karışır. Ayırıcı tanıda ultrasonografi veya tomografi kullanılabilir (93).

Efüzyonun prezentasyon şekli tanı ve tedavi yaklaşımını etkiler. Pnömoni ile birlikte gelişen az miktardaki plevral efüzyon antibiyoterapi ile gerileyebilir. Fakat daha önceden malignitesi olan bir hastada gelişen plevral efüzyon ciddi bir araştırma ve değerlendirme gerektirir.

Sık plevral efüzyon nedenlerinin bilinmeside etiyoloji tesbitinde önem arzeder.

Plevral efüzyonun en sık dört nedeni:

- 1- konjestif kalp yetmezliği,
- 2- bakteriyel pnömoni,
- 3- akciğer kanseri ve
- 4- lenfomadır.

Bayanlarda en sık üç malign plevral efüzyon nedeni;

- 1- meme kanseri,

- 2- jinekolojik kanserler ve
- 3- akciğer kanseridir.

Erkeklerde ise en sık;

1. akciğer kanseri,
2. lenfoma ve
3. gastrointestinal kanserlerdir.

Transudaların hemen hepsi; konjestif kalp yetmezliği, pulmoner emboli ve sirozdan kaynaklanmaktadır. Eksüdalının ise en sık sebepleri; pnömoniler, malign hastalıklar, pulmoner emboli ve gastrointestinal sistem hastalıklarıdır.

3.5.1. Plevral sıvı sebepleri

Konjestif kalp yetmezliği	%38	
Bakteriyel pnömoni	%23	
Malign plevral sıvı	%15	
Pulmoner emboli	%11	
Virial pnömoni	%7	
Siroz	%3.6	
Gastrointestinal sistem hastalıkları	%1.8	(ABD)

Plevral sıvıda ilk önce torasentez yapılarak sıvının özellikleri incelenmelidir. İlk iş transüda eksüda ayırımı yapmaktır, transüda ise primer hastalığın tedavisine geçilir. Sıvının kültürü, hücre sayısı ve formülü yapılmalıdır. Tanı koyulamayan eksüdatif plevral sıvı oranı %20'dir.

3.5.2. Normal plevral sıvının özellikleri

Volüm	0.1-0.2ml/kg
Protein	10-20g/L
Albumin	%50-70
Glukoz	plazma ile aynı
LDH	plazmanın %50 sinden düşük
PH	7.60 dan büyük

Hücre/mm³

Mezotel hücresi

Monosit

Lenfosit

Granülosit

1000-5000

%3-70

%30-70

%2-30

%10

3.6. PLEVRAL SIVILI HASTADA PLEVRAL BOŞLUĞUN İNCELENMESİ

3.6.1. Radyolojik değerlendirme

Akciğer grafisi plevranın değerlendirilmesinde halen ilk sıradaki radyolojik yöntemdir. Serbest sıvı önce arka sinüste toplanır. Yan akciğer filminde en iyi gözüktür. Düz filminde lateral sinüs kapalılığı için 200-500 ml sıvı birikmesi gereklidir. Düz akciğer grafisi bazen plevral sıvı etyolojisi için de ışık tutabilir, örneğin mediastinal şifti gösterir. Ayrıca plevral effüzyon ile olabilecek atelektazi, pnömoni, bazen de bronşial obstrüksiyon izlenebilir. Ultrasonografi hem çok az sıvıları göstermede hem de sıvının yerinin tesbitinde en iyi tanı aracıdır. Ultrasonografi ile 10 ml sıvı bile tesbit edilebilir. Loküle plevral sıvı ciddi plevral inflamasyon varlığında veya daha önce plevral yapışıklığı mevcut olan hastalarda ortaya çıkar. Göğüs duvarı ile akciğer arasında veya fissürlerde gelişebilir. Göğüs duvarı ile akciğer arasında oluşursa D harfi şeklinde izlenir. D'nin tabanı torakas duvarına oturmuştur. Plevral sıvıda ultrasonografinin bilgisayarlı tomografiye tercih edilmesinin nedenleri kolay ve hızlı yapılabilmesi, hastanın radyasyon almamaması, ucuz olması ve torasentez yeri için sürekli rehberlik yapmasıdır.

Tanı konulamamış her eksuda da bilgisayarlı tomografi endikasyonu vardır. Bilgisayarlı tomografi ile plevral kitle ve nodüller daha iyi izlenir. Plevral kitle patolojisinin fissürler boyu devam etmesi diffüz malign mezotelyoma için tipik kabul edilmektedir. Bilgisayarlı toraks tomografisi parankimal patolojiyi tanıma ve ayırt etmede faydalıdır. Bu ayırım için tomografisini kontrstli yapılması gereklidir. Plevral bir patoloji olan ampiyemde sıvı duvarı uniformdur ve komşu akciğer baskılanmıştır. Akciğer absesinde ise duvar kalınlığı her yerde aynı değildir ve akciğere bası izlenmez. Plevral patolojinin tanımlanmasında fazla duyarlı değildir. Plevral sıvı etyolojisi için yapılacak bilgisayarlı tomografi öncesi sıvının boşaltılması alttaki plevral ve parankimal hastalığı göstermede faydalı olacaktır. (36,37)

3.6.2. Torasentez

Plevral effüzyonların tanısında torasentez en az invaziv genellikle en basit tanısal işlemdir. Etiyolojik nedenin ortaya çıkarılmasını sağlar. Loküle olmayan ve serbest hareket eden plevral sıvıda tercihen 8. veya 9. interkostal aralıktan, posteriordan ponksiyon yapılır. Steril şartlarda, cilt, cilt-altı, periost ve interkostal aralığın lokal infiltrasyon anestezi sonrası, 14 veya 16 numara iğne ve kateter ile torasentez yapılacak aralığın alt tarafındaki kotun üst ucunu sıyrarak iğne yavaşça ilerletilir. İşlem sırasında enjektöre sürekli aspirasyon uygulanır. Sıvı gelince kateter ilerletilir ve iğne çekilir. Özel olarak hazırlanmış kalın ve uzun metal iğneler de kullanılabilir. Bir seferde en fazla 1500 ml sıvı boşaltılabilir, fakat reekspansiyon akciğer ödemi için dikkatli olunmalıdır.

Torasentez ile alınan plevral sıvıda; hematokrit, eritrosit ve beyaz küre sayısı, lökosit formülü, pH, dansite, total protein, LDH, glukoz ve amilaz bakılmalıdır. Ayrıca sitolojik inceleme, mikrobiyolojik boya ve kültürler yapılmalıdır, kolesterol, trigliserit ve sebze lifleri gerektiğinde bakılabilir.

Morbiditesi %1-3'dür. Potansiyel komplikasyonları pnömotoraks, hemotoraks, enfeksiyon, reekspansiyon akciğer ödemi ve hipovolemidir.

3.6.3. Kapalı plevra iğne biopsisi

Özel iğneler ile perkutan kapalı plevra biopsisi tüberküloz plörit ve malign plevral hastalıkların tanısı için kullanılmaktadır. Tüberküloz plöritte kapalı plevra biopsisinin tanı değeri %50-80 dir. Malign plevral sıvılarda ise sitolojinin negatif olduğu durumda kapalı plevra biopsisinde negatif olduğu bildirilmiştir. Bu nedenlerle plevra iğne biopsisi yerine tanı konulamayan eksüdatif plevral sıvılarda torakoskopik biopsi daha yaygın kullanılmaktadır. Fakat torakoskopik biopsi öncesi kapalı plevra biopsisinin birkaç kez denenmesi gereklidir. Malign plevral sıvıda plevral sitolojisi negatif ise kapalı plevra iğne biopsisi yapılabilir, fakat bu durumda tanı değeri düşüktür.

3.6.4. Torakoskopi

Konvansiyonel veya video yardımcı torakoskopi şeklinde uygulanabilir. Bu işleme plöroskopi de denmektedir. Toraks duvarındaki bir delikten plevral yüzeyler direk gözle veya kamera aracılığı ile incelenir. Teknolojinin ve ekipmanın gelişmesi ile video asiste torasik cerrahi çok hızlı gelişme kaydetmiştir. Günümüzde, sitolojinin negatif olduğu plevral malign patolojilerde VATS birincil yaklaşım olmuştur. Loddenkemperin (1998) gösterdiği gibi malign plevral hastalıklarda torakoskopinin tanı değeri %95 dir. Torakoskopi sırasında malign sıvı tanısı konması durumunda aynı seansta talk insuflasyonuda yapılmalıdır. Torakoskopi ile tüberküloz plörit tanısı koymakta mümkündür, fakat diğer benign plevral sıvı tanıları torakoskopi ile pek fazla konamamaktadır. Torakoskopik inceleme tanısız değilse, hastada malignensinin ve tüberkülozun bulunmadığı söylenebilir (38)

3.6.5. Bronkoskopi

Bazen tanı konulamamış eksudatif plevral efüzyonların değerlendirilmesinde faydalı olur. Fakat tanı konulamamış her plevral efüzyonlu hastaya bronkoskopi yapılmamalıdır. Parankimi normal olan plevral sıvılı hastada muhtemelen bronkoskopi endikasyonu yoktur, ayrıca sitolojisi pozitif malign efüzyonlu hastada parankimal patoloji yoksa bronkoskopi tanıya nadiren katkıda bulunur. Feinsilver ve arkadaşları böyle hastaların bronkoskopisinin %12 tanısız olduğunu bildirmişlerdir (39,40)

3.6.6. Açık plevra biopsisi

Torakotomi ve direk plevra biopsisi en iyi biopsi materyali elde edilmesini sağlar, sadece tanı konulamamış ve progresif olarak artan eksüdatif plevral sıvılarda endikedir, fakat bu prosedür yerini VATS'a bırakmıştır. Önemli bir nokta; açık plevra biopsisinin plevral efüzyon etiyojisinde %100 tanısız olmadığı gerçeğidir

Mayo klinikte 1962-1972 yılları arasında plevral sıvılı 51 hastada, açık plevra biopsisi sonrası tanıya ulaşamamışlardır, bu hastaların 31 tanesinde plevral sıvı nüks etmemiş, fakat 13 tanesinde takipte malignensi tesbit edilmiştir. Bu sonuç tanı konulamamış her eksüdatif plevral sıvılı hastada uzun süreli takibin faydalı olacağını ifade etmektedir (71).

3.7. PLEVRAL EFFÜZYONLARDA AYIRICI TANI

Plevral effüzyonlar birçok hastalığın bir bulgusu veya bir komplikasyonu olarak karşımıza çıkar. Plevral sıvılı bir hastada ilk yapılacak işlemlerden biri sıvının transüda-eksüda ayrımını yapmaktır (56)

3.7.1. Eksüda transüda ayrımı

Lateral dekübit akciğer grafisinde 10 ml lik bir plevral effüzyon tesbit edilirse tanısız torasentez yapılmalıdır. Hastada çok açık konjestif kalp yetmezliği varsa, konjestif kalp yetmezliğinin tedavisine kadar torasentez geciktirilebilir. Fakat böyle bir hastada ateş ve plöritik göğüs ağrısı varsa ve her iki taraftaki sıvıların miktarları farklı ise torasentezde gecikilmemelidir. Diürez ile yetmezlik sıvısının kompozisyonunun çok az değişikliğe uğradığı bildirilmiştir. Transüda artmış hidrostatik basınç veya azalmış onkotik basınç sonucu gelişir. Eksüda ise artmış damar permeabilitesinin sonucudur. Plevral sıvı ve serumda laktik asit dehidrogenaz ve protein miktarlarının eşzamanlı bakılması ile transüda eksüda ayrımı yapılabilir (74)

Light kriterleri olarak bilinen aşağıdaki üç kriterden en az birinin olması eksüda, hiçbirinin olmaması ise transüda tanısı koydurur:

1. Plevral sıvı proteininin serum proteinine oranının 0.5'ten büyük olması,
2. Plevral sıvı LDH'sı / serum LDH'sinin 0.6'dan büyük olması,
3. Plevral sıvı LDH'sinin serum LDH'sinin normal değerinin üst sınırının üçte ikisinden büyük olması

Klinik olarak transüdatif plevral sıvı beklenen, fakat light kriterlerine göre eksüda tesbit edilen hastada serum ve plevral sıvı albumin seviyelerine bakılmalıdır. Serum ve plevral sıvı albumin değerleri arasındaki fark 1.2 g/dl üzerinde ise transüdatif sıvı düşünülmelidir. Eksüda tanısı alan hastada hemen nedene yönelik girişimler yapılmalıdır. Eksüdaların çok önemli kısmı pnömoni, malignensi veya pulmoner emboliden

kaynaklanmaktadır. Tanı konulmamış eksüdatif effüzyonlu hastada aşağıdaki testler yapılmalıdır.(72,73)

Glukoz, amilaz, LDH, hücre formül ve sayısı, mikrobiyolojik testler ve sitolojik inceleme, seçilmiş hastada ise; plevral sıvı pH sı, adenozin deaminaz (ADA), interferon gama, PCR ve lipit analizi yapılmalıdır

3.7.2. Plevral sıvının görünümü

Sıvının gözle görünümü tanımlanmalı ve kokusu not edilşmelidir. Çürük bozulmuş madde gibi bir koku (anaerob kokusu) bakteriyel, büyük olasılıkla da anaerobik bir enfeksiyonu düşündürür. İdrar kokusu, genellikle üreter obstruksiyonu sonucu oluşan ürinatoraksi gösterir. Kanlı effüzyon varlığında travmatik hemotoraks veya malignensi düşünülür. Hemotoraksta effüzyonun hematokrit değeri periferik kan hematokritinin %50 sinden fazladır. Sıvı bulanık, sütlü veya kanlı ise santrifüj edilmelidir. Üstteki sıvı benaklaşu ve dibe çöküntü oluşursa bulanıklığı yapan, hücreler ve debris materyalidir. Santrifüj sonrası bulanıklık sürerse şilotoraks veya pseudo şilotoraks düşünülmalıdır

3.7.3. Plevral sıvı hücre sayısı ve hücre farklılıkları

Plevral sıvı beyaz küre sayısı 10 000 /ml üzeri ise akla ilk olarak parapnömonik effüzyon gelmelidir. Fakat pankreatit, pulmoner emboli, kollajen vasküler hastalıklar, malignensi ve tüberküloz plörit de akılda tutulmalıdır. Beyaz küre ayırımı, mutlak sayısından daha önemlidir. Polimorfo nükleer lökosit hakimiyeti pnömoni, pulmoner emboli, pankreatit, intraabdominal abse veya erken tüberküloz gibi akut bir olayı işaret eder.

Mononükleer hücre hakim ise öncelikle malignensi, tüberküloz veya iyileşmekte olan akut olaylar düşünülmalıdır. Plevral sıvıda eozinofili olan hastaların çoğunda plevral sıvıda kan veya plevral boşlukta hava vardır. Plevral boşlukta kan ve hava yok iken eozinofili varsa; benign asbest plevral sıvısı veya ilaç alerjileri düşünülmalıdır. Plevral eksüdatif sıvıların yaklaşık %20 sine tanı konulamamaktadır ve bunların %40 ında eozinofili vardır, plevral eksüdatif sıvıda beyaz kürelerin %50 sinden fazlasının küçük lenfositler olduğu durumda tanı büyük olasılıkla malignite veya tüberküloz lehinedir.

3.7.4. Plevral sıvı glukoza

Plevral sıvı glukoza düşük ise (60mg/dl altı) tanı olasılıkları yedi tanedir;

1. para pnömonik effüzyon,
2. malign effüzyon,
3. tüberküloz,
4. romatoid effüzyon,
5. hemotoraks,
6. paragonimiyazis veya
7. churg-strauss sendromu

Parapnömonik effüzyonu olan hastada plevral sıvı glukozunun 40 mg/dl altında olması tüp torakostomi endikasyonudur. Başka deyişle sıvı komplike olmuştur veya ampiyem gelişmiştir. Romatoid plevral effüzyonların çoğunda plevral sıvı glukoz düzeyi 30 mg/dl altındadır.

3.7.5. Plevral sıvı amilazı

Plevral sıvı amilaz seviyesi serum amilazından yüksek olursa özefagus perforasyonu, pankreatik hastalık veya malignensi düşünölmelidir. Akut pankreatitte % 10 hastada plevral sıvı gelişir. Kronik pankreatik hastalıkta ise pankreas ile plevral boşluk arasında bir fistül traktı oluşur ve büyük miktarda plevral sıvı gelişebilir. Malign plevral sıvının %10 unda amilaz yükselmektedir.

3.7.6. Plevral sıvı laktik asit dehidrogenaz

Plevral sıvı LDH'sı plevral boşluk enflamasyonu için çok iyi bir göstergedir. Plevral sıvıda enfeksiyon gelişimi seri torasentezlerde LDH'nın düşmesi veya yükselmesi ile takip edilebilir.

3.7.7. Plevral sıvı sitolojisi

Plevral sıvı sitolojisinin malign effüzyonlarda tanı değeri %40-90 dır. Primer tümör adenokarsinom ise tanı değeri daha yüksektir. Monoklonal antikorların kullanıldığı immünohistokimyasal testler plevral sıvı sitolojisinde adenokarsinom ile mezotelyal tümörlerin ayırımı için katkıda bulunur. Farklı zamanlarda gönderilen sıvılar daha taze ve dejenere olmamış hücreler içermesi bakımından tanı koyma oranını artırabilir. (41)

3.7.8. Kültür ve bakteriyolojik boyalar

Tanı konulamamış eksudalarda aerobik ve anaerobik bakteri, mikobakteri, ve mantar için kültür yapılmalıdır. Gram boyama yol gösterici olacaktır. Gram boyama sıvı için negatif ise sedimentin boyanması ile mikroorganizma tesbit edilebilir.

3.7.9. Plevral sıvı pH'sı

Plevral sıvı pH'sı parapnömonik effüzyonlarda tüp torakostomi kararı için en kullanışlı testtir. Plevral sıvı pH'sı 7,0 in altında ise tüp torakostomi endikasyonu vardır. Tersine plevral sıvı pH sı 7,2 nin üzerinde ise büyük olasılıkla göğüs tüpü takılması gerekmeyecektir.

pH 7,2 nin altında olduğu durumlar:

- a) sistemik asidoz,
- b) özefagus rüptürü,
- c) romatoid plörit,
- d) tüberküloz plörit,
- e) malign plevral hastalık,
- f) hemotoraks,
- g) paragonimiyasiz ve
- h) Churg-Strauss sendromudur.

Plevral sıvı pH sı tanısal teknik olarak kullanıldığında arteriyel pH bakılması titizliği gösterilmelidir. Ölçümde kan gazı cihazı kullanılmalıdır. Chang ve arkadaşları pH metre veya pH indikatörü ile ölçülen pH değeri ile plevral sıvı tedavisine karar verilemeyeceğini göstermişlerdir. Sıvı, heparinli enjektöre anaerobik şartlarda alınmalı ve buz içinde laboratuara gitmelidir. Böylece sıvının spontan asit üretimi minimalde tutulmuş olur. Transüdatif sıvıda pH, kan pH sından bir miktar yüksektir.

3.7.10. Tüberküloz plörit için plevral sıvı testleri

Plevral sıvı hücre formülü, plevral sıvıda direk ve teksif ile bakteri aranması ve plevral sıvı kültürü ve plevra biopsisi tanıda yardımcıdır. Plevral sıvının kültür pozitifliği %15 iken, plevra biopsisi materyalinin kültüre edilmesi ile üreme sağlanması %90 olguda mümkün olmaktadır. Tüberküloz tanısında kapalı plevra biyopsisinin tanı değeri parça sayısının artması ile artar. Bir biyopsinin tanı değeri %60 iken, üç biyopsi ile bu oran %80 olabilmekte ve biyopsi materyalinin kültüre edilmesi ile %90'a çıkabilmektedir. Granülatöz plöritlerin %95'i tüberkülozdur. Diğer granülatöz plevra hastalıkları ise mantar, sarkoidoz, romatoid artritir. (54,55)

Tüberküloz plörit için aşağıdaki üç testin tanı değeri yüksektir.

1. **Adenozin deaminaz (ADA) seviyesi;** ADA aktive lenfositlerden salgılır. Valdes ve arkadaşları tüberküloz plöritte hastaların %99.6'sında ADA seviyesinin 47ü/L üzerinde olduğunu göstermişlerdir. Başka bir çalışmada ADA seviyesi ile lenfosit nötrofil oranının birlikte kullanımı ile tüberküloz tanısında özgüllüğün %81 den %95'e çıktığı bildirilmiştir. Bu seride plevral sıvıda ADA seviyesinin 50ü/L ve lenfosit nötrofil oranının 0.75 üzerinde olması kriter olarak alınmıştır. Başka bir çalışmada, 65ü/l üzeri ADA değerinin %100 tüberküloz, 40ü/l ADA değerinin ise %0 tüberküloz olarak yorumlanması önerilmiştir.
2. **Plevral sıvı ve interferon gama:** Tüberküloz plevral sıvılı hastalarda plevral sıvıda gama interferon yüksek bulunmaktadır. Villena ve arkadaşları plevral sıvı gama interferonun, kırılma noktası 3.7ü/ml kabul edildiğinde, tüberküloz plörit için duyarlılığının %99 ve özgüllüğünün %98 olduğunu bildirmişlerdir.
3. **Plevral sıvıda tüberküloz basili DNA sının PCR :** PCR ile tesbiti tüberküloz tanısında faydalıdır. (54)

3.7.11. Plevral sıvıda diğer tanısal testler

Sıvı bulanık ve süt kıvamında ve renginde ise plevral sıvıda trigliserit ve kolesterol bakılmalıdır. Şilotoraksta plevral sıvıda trigliserid seviyesi 110mg/dl üzerindedir. Psödoşilotoraksta ise kolesterol seviyesi yüksektir. Plevral sıvıda tümör marker bakılabilir, fakat tanısal değildir (75). Plevral sıvıda antinükleer antikor, romatoid faktör, lizozim, alkalen fosfataz, asitfosfataz vb bakılması ile ilgili çeşitli çalışmalar vardır, fakat hiçbirisi tanı ve ayırıcı tanı için geniş kabul görmüş değildir (42,43,44,45)

3.8. TRANSUDATİF PLEVRAL EFFÜZYONLAR

Transüdatif plevral sıvılar artmış hidrostatik basınç ve azalmış onkotik basınç sonucu gelişir. Genellikle akciğer dışı organların hastalıklarından kaynaklanır. En sık kalp, böbrek ve karaciğer ile ilgilidir.

3.8.1. Konjestif kalp yetmezliği

En sık plevral sıvı sebebidir. Kalp yetmezliğinde plevral sıvı miktarı pulmoner venöz basınç artışı ile korelasyon gösterir. Egzersiz dispnesi, ortopne, noktürü, periferik ödem, boyunda venöz dolgunluk, akciğerde raller ve kardiyak galo ritmi gibi semptomlar vardır %98 bilateraldir. (77,78,79)

3.8.2. Hepatik hidrotoraks

Siroz ve asiti olan hastaların yaklaşık %5 inde plevral sıvı gelişir. Diafragmadaki deliklerden geçiş olduğu gibi hipoalbuminemiye bağlıda gelişebilir, genellikle sağ hemitorakstadır ve dispne yapacak kadar fazladır. (80,81) Tedavi yöntemleri arasında;

1. karaciğer transplantasyonu,
2. transjuguler intrahepatik portal sistemik şant,
3. VATS ile diafragma defektinin kapatılması.

Spontan bakteriyel empiyem gelişebilir.

3.8.3. Perikardiyal hastalık

Konstruktif perikarditte sol hemitoraksta daha fazla olmak üzere plevral sıvı gelişebilir.

3.8.4. Miksödem

Plevral sıvı nadir görülür, gelişirse birlikte sıklıkla perikardial sıvıda vardır. Tiroid hormon tedavisi ile plevral sıvı düzelir.

3.8.5. Nefrotik sendrom

Plazma onkotik basıncının azalması ile gelişen transüdatif plevral sıvı nefrotik sendromlu hastaların %20 sinde görülür. Sıvı genellikle bilateraldir. Pulmoner embolide de olabilir. Tekrarlayan torasentezlerle protein kaybı artabilir.

3.8.6. Periton dializi

Mekanizma diafragmatik defektlerdir. (46)

3.9. EKSÜDATİF PLEVRAL EFFÜZYONLAR

Eksüda pulmoner enflamatuvar hastalıklarda, malign hastalıklarda ve plevranın kendi hastalıklarında ortaya çıkar

3.9.1. Pulmoner emboli nedeniyle gelişen plevral sıvılar

Pulmoner embolide plevral sıvı; pulmoner arter tıkanması ve kapiller permeabilite artışı sonucu plevral boşluğa sıvı transudasyonu ve protein kaçıışı sonucu gelişir, eksudatif

*tarzıdadır. En önemli semptom dispnedir. Bir hemitoraksın üçte birinden azını doldurur
Pulmoner arter tıkanmasına bağlı sağ kalp yetmezliği gelişir ise transuda vasfında olabilir*

3.9.2. Gastrointestinal sistem hastalıklarına sekonder gelişen plevral effüzyonlar

3.9.2.1. Özofageal perforasyon

Özofagus perforasyonunda %60 plevral sıvı ve %25 pnömotoraks görülür. Göğüs ağrısı ve dispne vardır. Plevral ve mediastinal enfeksiyon nedeniyle hastanın genel durumu çok kötüdür. Septik şok da olabilir. En iyi ve basit tanı yöntemi plevral sıvıda amilaz bakılmasıdır. Erken dönemde cerrahi yapılmalıdır, 48 saat sonra primer tamir mümkün değildir.

3.9.2.2. Akut pankreatit

Plevral sıvı sıklığı %50 dir. Plevral sıvıda amilaz bakılmalıdır. Pankreatit tedavisinin ikinci haftasında plevral effüzyon düzelmesze pankreatik psödokist veya pankreatik abse düşünülmelidir. (76)

3.9.2.3. Kronik pankreatik hastalık

Kronik pankreatik hastalıkta bazen pankreastan diafragma yoluyla mediastene ve oradan da plevral boşluğa bir sinüs traktı gelişebilir. Plevral sıvı sıklıkla sol taraftadır. Tanı plevral sıvı amilaz yüksekliği,abdominal tomografi ve ultrasonografi ile konur. (76) ERCP,ile fistül traktı ve pankreastaki diğer patolojiler gösterilebilir. Konservatif tedavide nasogastrik dekonpresyon, oral alımın kesilmesi,atropin ile pankreas salgısının azaltılması ve tekrarlayan torasentezdir.

3.9.2.4. İnteraabdominal abse

En sık subfrenik abse olmak üzere, pankreatik, intesplenik ve intrakepatik abseler sayılabilir. Plevral sıvı genellikle steril eksudadır. Nötrofil hakimdir.

3.9.2.5. Diafragma hernisi

Strangüle olmuş diafragma henilerinde plevral sıvı sıklıla gelişir.

3.10. Cerrahi prosedürlerden sonra görülen plevral effüzyonlar

3.10.1. Dressler sendromu

Myokard enfarktüsü sonrası %1 görülür, hasardan üç hafta sonra ortaya çıkar. Sıvı eksudadır.

3.10.2. Koroner cerrahi sonrası gelişen plevral sıvılar

Peng ve ark (1992) koroner arter bypass cerrahisi sonrası plevral sıvı gelişme insidansını %40 olarak bildirmişlerdir. Sıklıla soldadır ve az miktardadır.

3.10.3. Fontan ameliyatı sonrası gelişen plevral sıvı

Bu ameliyat genellikle tek ventrikülde veya triküspit atrezisinde yapılır ve sağ ventrikülün bir anastomoz ile devre dışı bırakılmasıdır. Transuda oluşabilir.

3.10.4. Batın cerrahisi sonrası gelişen plevral sıvı

Plevral sıvı gelişme sıklığı %50 bildirilmiştir. (45)

3.10.5. Endoskopik özefagus varis skleroterpisi sonrası gelişen plevral sıvı

Bu prosedür sonrası yaklaşık %50 olguda küçük bir plevral effüzyon gelişir

3.10.6. Karaciğer transplantasyonu sonrası gelişen plevral sıvı

Karaciğer transplantasyonu geçiren hemen her hastada diafragma hasarına bağlı plevral sıvı gelişir

3.10.7. Akciğer transplantasyonu sonrası gelişen plevral sıvı

Akciğer transplantasyonu sonrası lenfatik drenaj bozulmaktadır. Buna bağlı sıvı gelişir.

3.11. ÇEŞİTLİ HASTALIKLARIN YOL AÇTIĞI PLEVRAL EFFÜZYONLAR

3.11.1. Asbest maruziyeti

%3 oranında görülür. Eksudatif tarzdadır 5-20 yıl sonra ortaya çıkar.

3.11.2. Fungal hastalıklarda oluşan plevral sıvılar

Plevral aspergillozis pulmoner rezeksiyon sonrası boşlukta veya artifisiyel pnömotoraks boşluğunda gelişebilir. Birlikte bronkoplevral fistül de vardır.

3.11.3. Viral hastalıklar ve plevral sıvı

Atipik pnömonilerde %20 plevral sıvı gelişir, spontan düzelir

3.11.4. Parazitik hastalılar ve plevral sıvı

Amibiazis, ekinokokkozis, paragonimiyazis ve pnömosistis cacini ile birlikte plevral sıvı gelişebilir.

3.11.5. Romatoid plöritis

Romatoid artritli hastaların hayatları boyunca %5 inde plevral sıvı gelişir. Glukoz 30 mg/dl nin altındadır. LDH 700Ü/l üzerindedir ve pH 7,2 nin altındadır. 3 ay içinde rezorbe olur.

3.11.6. Lupus eritamatozis

% 40 ında plevral sıvı gelişir.

3.11.7. Ailesel akdeniz ateşi

% 40 plevral sıvı gelişir. Eksuda vafındadır.

3.11.8. Akkiz immün yetmezlik sendromu (AIDS)

Sıklıkla parapnömonik effüzyon şeklindedir.

3.11.9. Üremik plevral effüzyon

% 3 ünde eksüdatif plevral sıvı gelişir.

3.11.10. İlaç reaksiyonları

İlaçların kesilmesi düzelir. Nitrofrantoin, dantrolen, metiserjit ve bromokriptin gibi ilaçlar.

3.11.11. Meigs sendromu

Pelvik tümörü nedeniyle oluşan ve tümörün çıkarılması ile kaybolan asit ve plevral sıvı ile karakterizedir, sıklıkla sağda olur ve eksüdatiftir. Tümör genellikle benigndir çıkarılınca effüzyon düzelir.

3.11.12. Sarkoidozis

% 1-7 sinde görülür Parankim tutulumuna sekonder gelişir (48)

3.12. MALİGN PLEVRAL EFFÜZYON

Plevrada tümör olmasına sekonder gelişen plevral sıvıya malign plevral sıvı denir. Plevral effüzyonların %20-50'si malign effüzyonlardır Lenfatik blokaj malign effüzyonun ensik sebebidir. Paraneoplastik effüzyon iseobstruktif atelektazi veya absorpsiyonu azaltan lenfatik obstruksiyon nedeniyle oluşan plevral sıvıdır. En sık adenokarsinom tipinde malign plevral effüzyon gelişmektedir. Sıvı miktarı 500-2000 ml arasındır Eksüda vassındadır, protein ve LDH yüksektir. VATS in malign plevral sıvıda tanı değeri %95'dir. (47)

Tedavide; torasentez, plörektomi (pariyetal plevranın endotorasik fasyadan ayrılıp üzerindeki tümör ile birlikte eksize edilmesidir), radyoterapi, tüp torakostomi ve kimyasal plöridezis, VATS

3.13. ŞİLOTORAKS

Vücutun alt bölümündeki ve abdomen bölgesindeki lenf yolları diyafriagmaltında birleşerek duktus torasikusunu oluşturur. İkinci lumbal vertebranın üst hizasında sisterna şiliden başlar, hiatus aortikustan toraksa girer kolumna vertebralisin sağ öntarafında aorta ile azigöz ven arasında ilerler, trakeal bifurkasyon hizasında arkusaortanın arkasından sola döner sol üst ekstremitenin lenfatiklerini alır, sol jugulosubklavian ven bileşkesinde sonlanır (68,69,70).

Fonksiyon olarak gastrointestinal sistemden emilen yağların sistemik dolaşıma geçişini sağlar, 100ml si 0.4-6 gr yağ içerir, 2.2-5.9 gr protein içerir. 40-200 gr şeker içerir. Günlük akım 1500-2500 ml'dir.

Şilotoraksa en sık non-travmatik sebebler neden olur; neoplazmlar, tüberküloz, travmalar, konjenital malformasyonlar, cerrahi müdahaleler, paraziter enfeksiyonlar önemli yer tutar. (65,66) Duktus T5-6 altında zedelenmişse sağ üstünde zedelenmişse sol hemitoraksta şilöz mayi birikir (67).

3.13.1. Etyolojik faktörler

A- non-travmatik hastalıklar

1. Maligniteler
 - Lenfoma
 - Diğer maligniteler
2. Benign tümörler
3. Retrosternal guatr
4. Sarkoidozis
5. Lenfatik yolları etkileyen hastalıklar
 - Yellow nail sendromu
 - Lenfanjioleimiyomatozis
 - Hemanjiomatozis
 - Filariasis
 - Tüberküloz lenfadenit
6. Amiloidozis
7. Vena kava trombozisi
8. Artmış venöz basınç yapan kalp yetmezliği
9. Konjenital sebebler
 - Duktus torasikusatrezisi
 - Doğum travması
10. İdyopatik

B-travmatik

1. İyatrojenik olmayan sebebler
 - Künt ve penetre yaralanmalar
 - Şiddetli hapşırık ve emezis
2. İyatrojenik
 - Baş ve boyun cerrahisi
 - Göğüs ameliyatları
 - Karın içi lenf nodu diseksiyonu
 - Tanısal yöntemler
 - * Lomber arteriografi
3. Subclavian ven kateterizasyonu
4. Özofagus skleroterapisi

Trigliserid seviyesinin 110 mg/dl üzerinde olması şilöz effüzyonu düşündürür. Psödoşilotoraksta kolesterol seviyesi her zaman yüksektir. Şiloz sıvı eterle muamelede berraklaşır ampiyem aynı kalır. Şiloz sıvı sudan III ile boyanır. Ampiyem boyanmaz.

Tedavide; torasentezle sıvı boşaltımı, paranteral yağdan fakir proteinden zengin beslenme, tüp torakostomi ile yapışıklıklar gelişerek kaçak kapanabilir. Operatif kontrol;

- 1-duktus torasikustaki fistülün kapatılması,
- 2- kaçağın olduğu mediastinal plevranın sütüre edilmesi,
- 3-duktusun supra diyafragmatik olarak kütleli bağlanması ile sağlanır.

3.14. AMPIYEM

Steril bir boşluk olan plevral boşluğun, torasik ve ekstratorasik enfeksiyonlar ile atake olması sonucunda birdizi patolojik süreç ortaya çıkar. Bunlar; komplike olmamış parapnömonik effüzyon, komplike parapnömonik effüzyon ve piyojenik kolleksiyonlar olarak tarif edilen parapnömonik ampiyemlerdir. Bu ampiyemler, klinikte görülen tüm ampiyem vakalarının yaklaşık %50 sinden fazlasını oluştururlar. (53)

Çok eski dönemlerden bu yüzyılın ilk çeyreğine kadar ampiyemin en sık nedenleri pnömonik, travmatik ve tüberküloza bağlı patolojik süreçlerdi (32)

Fakat intratorasik patolojilerde torakotomi ve akciğer rezeksiyonlarının yaygın kullanılması ile beraber yeni bir ampiyem şekli olan cerrahi sonrası ampiyemler ortaya çıkmıştır günümüzde bu tip cerrahi sonrası ampiyemler tüm ampiyem vakalarının yaklaşık %20-25 ini oluşturmaktadır.

Plevral enfeksiyonların ve ampiyemin günümüzde gittikçe az görülmesine rağmen, mortalitesi ve morbiditesi yönünden, özellikle ülkemiz açısından çok önemli bir nedende tüberküloz ve fungal enfeksiyonlara bağlı gelişen şeklidir. Plevranın tüberküloz enfeksiyonu, basit tüberküloz plöreziden, miks plöroparankimal tüberküloz ampiyeme kadar farklı kategorileri olan geniş bir gruptur. Fungal enfeksiyonlar ise değişik mantarlarla oluşan, çokfarklı klinik seyirler gösteren ve oldukça az görülen plevral enfeksiyonlardır.

3.14.1. PARAPNÖMONİK AMPIYEM

Parapnömonik effüzyon; bakteriyel pnömoni, akciğer absesi veya bronşektazi ile ilgili olarak plevral yapraklar arasında mayi toplanmasıdır (50) Bakteriyel pnömonisi olan hastaların yaklaşık %40'ında plevral effüzyon eşlik eder (82) Komplike olmayan parapnömonik effüzyonlar bakteri içermezler pH 7.30 dan fazla, glukoz seviyesi normal ve LDH 1000IU den azdır. Tedavi edilmez ise ampiyeme dönüşebilir.

Komplike parapnömonik effüzyonda sıvı görünüm olarak pürülan değildir. Gram boyama ile basil bulunmayan fakat kapalı tüp torakostomi gerektiren effüzyondur. Lökosit sayısı 500 hücre/mm³ den fazla ve protein seviyesi 2.5 gr/dl nin üzerindedir. pH nın 7.2 nin altında olması ve LDH seviyelerinin 1000IU üzerinde olması komplike parapnömonik effüzyonu destekleyen bulgulardır (83).

Parapnömonik ampiyem ise effüzyonun makroskopik olarak pürülan olması veya gram boyamanın pozitif olması şeklinde tarif edilir. Biyokimyasal açıdan pH 7.0'ın altında, protein 3 gr/dl'nin üzerinde LDH 1000IU'nin üzerinde ve glukozda 50 mg /dl'nin altındadır, lökosit sayısı mm³'de 15000'i geçmiştir (84).

3.14.1.1. Patofizyoloji

Parapnömonik effüzyon 3 evrede gelişir (52)

A. Eksüdatif evre: Parankimdeki enfeksiyon odağı pulmoner interstisyel sıvının artmasına yol açar. Artan permeabilite sonucunda sıvının bir kısmı visseral plevraya geçer ve steril küçük bir effüzyon oluşur. Bu eksüdatif sıvıda pH ve glukoz düzeyleri normaldir ve az sayıda polimorfonükleer lökosit mevcuttur. Bu evrede uygun antibiotik tedavisi plevral hastalığın rezolüsyonunu sağlar.

B. Fibropürülan evre: Daha önceki steril plevra sıvısının bakteriler ile enfekte olması sözkonusudur. Sıvının miktarı artar, çok sayıda polimorfonükleer lökosit, bakteri ve hücrel debris içerir. Visseral ve parietal plevrada gittikçe artan fibrin birikimi olur. Lokülasyonlar oluşur. pH ve glukoz miktarı gittikçe düşer. LDH seviyesi gittikçe artar.

C. Organizasyon evresi: Plevral yüzeylerde fibroblastların yerleşmesiyle kalın plevral kabuk oluşur (inelastik membran). Bu kabuk akciğerleri sararak hareketlerine engel olur. Plevral sıvı yoğun ve yapışkan bir hal alır. Kronikleşme; yoğunfibrozis, akciğerin hapsolmesi, atelektazi, devam eden pulmoner enfeksiyon ve hemitoraksın büyüklüğünün azalması ile karakterizedir. Göğüs duvarının olaya katılması ve interkostal aralıkların daralması ile ortaya çıkan fibrotoraks bu evrenin son basamağıdır. Organizasyon evresi parapnömonik effüzyonun oluşmasından 7-10 gün sonra başlar ve 4-6 haftada tamamlanır. Bu terminal dönemde hasta tedavi edilmezse ampiyem bronkoplevral fistül oluşturarak akciğere drene olabilir veya göğüs duvarını aşındırarak ampiyem nesessitate neden olabilir.

3.14.1.2. Bakteriyoloji:

Ampiyeme yol açan mikroorganizmaların türleri yıllar içinde değişiklik göstermiştir. Etkili antibiyotiklerin gelişmesinden önceki dönemlerde streptokokkus pnömonia ve hemolitik streptokoklar en sık etken iken güçlü antibiyotiklerin kullanılmasıyla beraber insidansları düşmüştür. Son yıllarda anaerobik mikroorganizmalar, penisilin rezistans stafilokoklar ve gram negatif bakteriler sık karşılaşılan etyolojik ajanlar haline gelmiştir. Gram negatif organizmalardan en sık karşılaşılanlar; e. coli, klebsiella, psödomonas ve enterobakteridir.

Anaerobik ampiyemler genellikle periodontal hastalıklar, alkolizm, kronik havayolu obstruksiyonu, akciğer kanseri, bronşektazi ve diyabet ile birlikte dir. Bu organizmalar oksijene hassas oldukları için kültürleri de zordur

Ampiyemli vakaların %18-30 unda etiyolojik ajan bulunmaz. Kültürün antibiyotik tedavisine başlamadan önce alınması önemlidir. Barlett ve arkadaşları ampiyemli hastaların %76 sında pozitif kültür sonuçları rapor ettiler. Bunlardan %35 inde sadece anaeroblar %41'inde de aeroblarla kombine halde anaeroblar mevcuttu.

Pnömoniye yol açan etken ile ampiyem gelişimi arasında da korelasyon mevcuttur. Enfeksiyonun kazanıldığı durum, primer pnömoni için kullanılan antibiyotiklerde bu korelasyonda önem arzeder. Örnek olarak S.pnömonia toplum kökenli pnömonilerin %60-75 inden sorumludur, fakat pnömokokal pnömonilerin yalnızca %2'sinde ampiyem gelişir. S.aureus toplumdan kazanılan pnömonilerin %1-2'sinden sorumlu olmasına karşın bu pnömonilerde erişkinlerde %10 ve çocuklarda %50 ye varan oranlarda ampiyem gelişir. Hastane ortamında stafilokok ve aerobik gram negatif bakteriler pnömoni yapan en sık etkenlerdir

3.14.1.3. Ampiyem nedenlerinin dağılımı

Neden	yüzde
Piyojenik pnömoni	0
Akciğer absesi rüptürü	1-3
Sepsise sekonder	1-3
Pulmoner tüberküloz	1
Pulmoner mikotik enfeksiyon	1
Posttravmatik	3-5
Cerrahi sonrası	25
Subfrenik abse yayılımı	8-11
Spontan pnömotoraksa sekonder	<1
Parazitik enfeksiyona sekonder	<1
Karışık	1

3.14.1.4. Pnömoni etkeni bakteriye göre ampiyem gelişme insidansı

Organizma	effüzyon(%)	ampiyem insidansı(%)
Aerobik		
Gram pozitif		
Streptokokkus pnömonia	50	<5
Staf. aureus(çocuklar)	70	80
Staf. aureus(erişkin)	40	20
Gram negatif		
e. coli	50	90
psödomonas	50	90
Anaerobik	35	90

3.15. AMPIYEM KLİNİK

Bazen primer pnömoninin kliniği ile ayırt edilmesi güç olan parapnömonik ampiyem kliniği pnömoni semptomlarının devamı şeklinde veya pnömoninin septik tablosunun nüksü şeklinde ortaya çıkabilir. Ampiyemin en sık semptomları;

1. Nefes darlığı,
2. Ateş,
3. Öksürük ve
4. Göğüs ağrısıdır.

Aerobik bakteriyel pnömonilerden kaynaklanan ampiyemler;

1. ateş,
2. öksürük,
3. dispne,

4 takipne ve

5 balgam çıkarma şeklinde akut bir tablo ile ortaya çıkma eğilimindedir.

Anaerobik bakteriyel ampiyemler ise; daha kronik ve sinsi bir seyir gösterir, ama ciddi toksemi bulgularıda verebilir . Hastaların çoğunda lökositoz ve hafif aneminin yanı sıra anlamlı kilo kaybıda vardır. Hastaların önemli bir bölümünde alkolizm, bilinç kaybı anamnezide vardır

Fizik muayenede; etkilenen hemitoraksta solunum hareketlerinde kısıtlanma, solunum seslerinde azalma ve perküsyonda matite tesbit edilebilir. İleri derecedeki ampiyemlerde mediastinal yapıların karşı tarafa yerdeğiřtirmesine ait bulgular görülebilir. (51,52)

3.16. Teşhis

Anamnez ve fizik muayeneden sonra radyografik yöntemler ve torasentezden faydalanılır.

3.16.1. Radyografik yöntemler

Plevial effüzyondan şüphelenilen hastalarda standart posterior-anterior ve lateral filmler ilk diagnostikinceleme olmalıdır. Hasta ayakta dururken hemitoraksın en alt kısmı posterior kosto-frenik açıdır. Serbest sıvı ilk önce burada birikir.

Eğer posterior kosto frenik açı küntleşmiş ise veya diafrağma uzunluğu boyunca görülüyor ise bilateral dekübitis filmi çekilmelidir. Hasta kenarın aşağıda olduğu dekübit grafilerde göğüs duvarının içkenarı ile akciğerin dışı arasındaki mesafe ölçülerek sıvı miktarı tahmin edilebilir. Bu mesafe 10 mm den az ise effüzyon klinik olarak anlamlı değildir, ama 10 mm'den fazla ise diagnostik torasentez yapılmalıdır. Eğer dekübit grafilerde serbest sıvı gözlenmez ise effüzyonun enkapsule olduğu kabul edilir. Lokülasyonların standart grafilere tesbiti zordur. Bununla birlikte lateral grafilerde Le Roux ve Dodds tarafından tarif edilen ters D veya hamile kadın görünümü lokalize effüzyonların değerlendirilmesinde önemli bir bulgudur. Basit akciğer grafilere ; akciğer abselerinin, ampiyem ve bronkoplevial fistüle bağlı effüzyonlardan ayırımındada yardımcı olur

Akciğer abselerine bağlı hava sıvı seviyeleri hem PA hemde lateral grafilerde genellikle aynı boyutta olmasına karşın ampiyem hava sıvı seviyeleri nadiren aynı büyüklüktedir.

3.16.1.1. Poş grafisi veya fistülografi

Plevral boşluğa kontrast madde verilmesi ile elde edilen grafidir. iyot kullanılı baryum kontrastidir. İyotlu madde tüpten verilerek skopi altında seri çekimler yapılır. Plevral boşluğun şekli, hacmi ve BPF ve lokalizasyonu hakkında bilgi verir.

3.16.1.2. Bronkografi

BBT'den önce rezektif cerrahi uygulanacak olgularda başvuru olan bir yöntem idi. rezeksiyon kararı ve anatomisinin belirlenmesinde ve ampiyem nedeni olan parankim hastalığı hakkında bilgi verir

Konvansiyonel tomografi, bilgisayarlı tomografini henüz kullanıma girmediği geçmiş yıllarda ampiyem ve poşları değerlendirmede kullanılmıştır, fakat günümüzde artık kullanılmamaktadır.

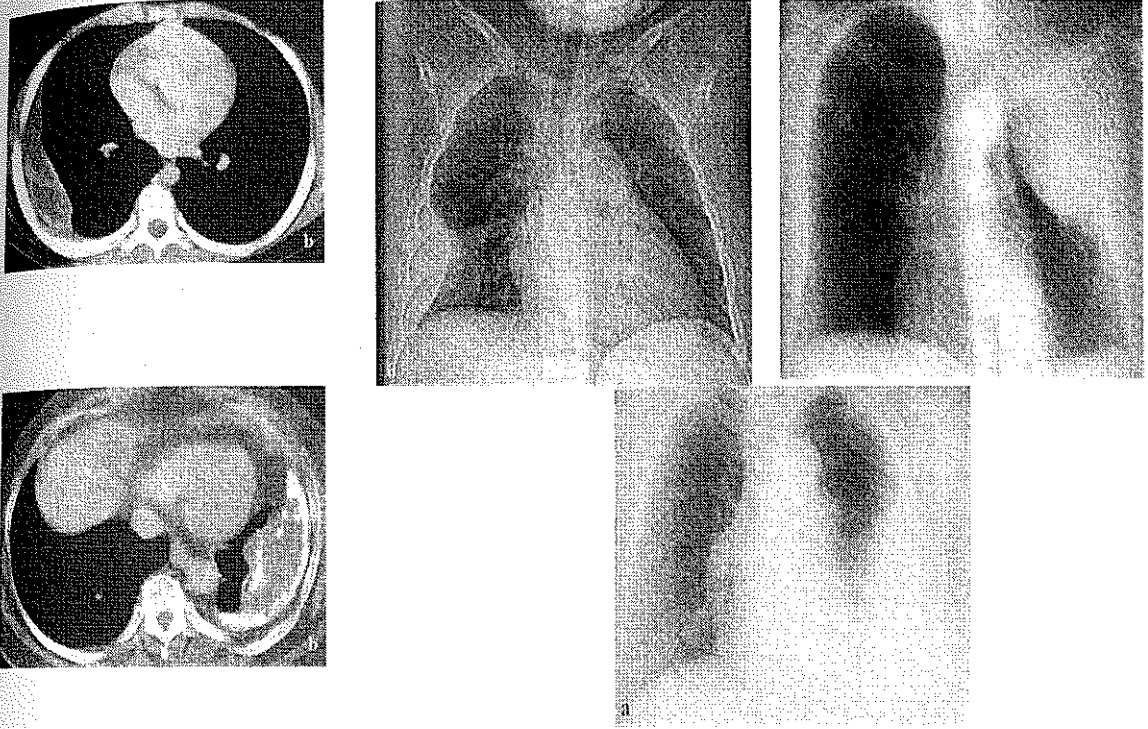
3.16.1.3. Ultrasonografi

Plevral lezyonların varlığında ve niteliklerinin değerlendirilmesinde önemli bir yöntemdir. Plevral effüzyonların incelenmesinde, birlikte olan plevral kitle ve abnormalliklerin tesbit edilmesinde, küçük ve loküle koleksiyonlara torasentez yapmaya yol göstermede, birlikte bulunan tümör veya enfeksiyon gibi parankim lezyonlarını değerlendirmede ultrasonografi yaygın olarak kullanılmaktadır.

3.16.1.4. Bilgisayarlı tomografi

Plevral patolojileri olan hastaların değerlendirilmesinde çok kıymetli bir yöntemdir. BT plevral tutulumun yaygınlığını değerlendirmede, loküle koleksiyonların tesbit

edilmesinde, alttaki parankimal hastalığın değerlendirilmesinde ve ayrıca ampiyemin akciğer absesinden ayrılmasında çok önemli bilgi verir. Yine torasentez ve terapötik perkütan göğüs tüpü drenajına yardımcı olmadada kullanılabilir.



Şekil 3.2. Ampiyemin radyolojik görüntüleri.

3.16.2. Torasentez

Komplike parapnömonik effüzyonların, komplike olmamış effüzyonlardan ayırımı ve parapnömonik ampiyemin tanısı torasentezle elde edilen plevial mayinin incelenmesi ile konur. Radyografilere ve BT ye bakarak torasentez yapılacak yere karar verilir. 20-50 ml sıvı alınır. Rengi, bulanıklığı ve kokusu makroskopik olarak değerlendirilir. Materyal pH, glukoz, protein, LDH, amilaz, total lökosit sayısı ve dağılımı, gramboyama, aerobik ve anaerobik bakteriyel kültürler için laboratuara gönderilir. Birçok vakada ayrıca sitolojik inceleme, mikobakteriyel ve fungal kültürlerde istenir.

Sıvının makroskopik görünümü teşhis ve tedaviyle ilgili ilk bilgileri verir. Saman sarısı renkte ve berrak sıvı steril parapnömonik effüzyonlarda görülür. Problem benign görünümlü sıvının gelişen ampiyem habercisi olabilmesidir. Pürülan veya bulanık sıvı diagnostiktir. Sıvının kötü kokulu olması anaerobik etkenlerin olduğunu gösterir.

3.17. Tedavi

Komplike parapnömonik effüzyon ve parapnömonik ampiyemin başarılı bir şekilde tedavisi şu temel ilkelere bağlıdır:

- 1-plevral effüzyonlar erken tesbiti
- 2-ampiyemin evresinin doğru olarak saptanması
- 3-plevral boşluğun sıvı ve lokülasyonlar açısından kesin anatomik tanımlanması
- 4-uygun antibiyotik tedavisi
- 5-ampiyemin komplet ve etkili drenajı
- 6-ampiyeme bağlı komplikasyonların tedavisi
- 7-yeterli nütrisyonel desteğin sağlanması
- 8-medikal girişimlerin başarısızlığında cerrahi işlemlerin hızla başlatılması

3.17.1. Antibiyotikler

Uygun antibiyotik seçim yapıldıktan sonra tüp drenaj uygulanıp uygulanmayacağına karar verilmelidir. Balgam, kan, plevral sıvı kültürleri yapılmalıdır

Gram pozitif koklar mevcutsa 3 kuşak sefalosporinler veya klindamisin öncelikli tercihtir.

Gram negatif ampiyemler için veya eğer anaeroblardan şüpheleniliyorsa 3 kuşak sefalosporinler ve klindamisin genellikle etkilidir

3.17.2. Torasentez

Erken evre parapnömonik effüzyonlarda plevral boşluktaki sıvı tamamen boşaltılabilir. Gram boyaması kültür ve lökosit incelemeleri negatif ve glukoz, LDH seviyeleri normal olan bu tip hastalarda torasentez hastalığı kontrol altına almak için gerekli işlemin tamamı olabilir. 24 saat ara ile radyografik takip yapılmalı, sıvı artarsa torasentez yapılmalıdır. Biyokimyasal parametreleri ve gram boyaması pozitif olan vakalarda ise hiç beklemeden kapalı tüp toakostomi drenajı yapılmalıdır.

3.17.3. Göğüs tüpü drenajı

Komplike parapnömonik effüzyon ve ampiyem tedavisinde göğüs tüpü drenajı ilk basamaktır. Light'a göre tüp torakostomi endikasyonları;

1. Plevral boşlukta gross iltihap varlığı
2. Plevral sıvı gram boyamada bakteri mevcudiyeti
3. Plevral sıvıda glukoz düzeyinin 50mg/dl den düşük olması
4. Plevral sıvı pH sının 7.0 dan düşük ve arteryel pH dan 0.15 ünite daha düşük olması.

Bu dört kriterden hiçbiri yok ise pH nın 7.20 nin altında olduğu ve LDH nın 1000 nin üzerinde olduğu vakalarda da tüp torakostomi düşünülmelidir.

Göğüs tüpü takılması gereken hastalarda başka yöntemlerle vakit kaybedilmemelidir. Çünkü birkaç günlük gecikme bile serbest sıvının loküle hale gelmesine yol açabilir.

36F nolu göğüs tüpü radyografik incelemeler ve torasentezler ışığında ampiyem boşluğunun en alt seviyesine takılmalıdır. Göğüs tüpü kapalı sualtı drenajına ve orta derecede (-20 mmH20) aspirasyona bağlanır. Tüp torakostomi başarılı bir şekilde takıldığı zaman hastanın kliniği hızla düzeler. Kontrol grafilerinde sıvı miktarı azalır ve akciğer reekspanse olmaya başlar. Göğüs tüpü günlük drenaj 50 ml nin altına indiğinde rengi açıldığında ve akciğerde ekspanse ise çekilebilir. Bu süreç tedavinin başlangıcından itibaren genellikle 5-10 gündür.

Göğüs tüpü drenajına rağmen 48 saatte hastada anlamlı düzelme yoksa, ya plevral sıvı drenajı yetersizdir ya da yanlış antibiyotik kullanılmaktadır. Drenaj yetersiz ise başka bir göğüs tüpü yerleştirilebilir. İntra plevral fibrinolitik tedavi uygulanabilir veya agresif cerrahi yöntemlere başvurulabilir.

3.17.4. İntraplevral fibrinolitik tedavi

Komplike parapnömonik effüzyon ve ampyemde komplet drenajın sağlanması plevral sıvı kolleksyonlarının olması nedeni ile güçtür. Bu lokülasyonlara fibrinden oluşan sınırlayıcı membranların varlığı neden olur. Bu nedenle eğer plevral boşluğun içine eğer

fibrinolitik ajanlar verilirse bunlar fibrin membranları parçalayabilir ve plevral boşluğun drenajını kolaylaştırır.

C grubu B hemolitik streptokokların proteinlerinden elde edilen streptokinaz plazminojeni plazmine çevirme etkisine sahip güçlü bir proteolitik enzimdir. Ortaya çıkan plazmin de sırayla fibrin ve fibrin membranları bozmaktadır. Streptokinazın intraplevral olarak uygulanması ilk defa Tillet ve ark. tarafından 1949 da rapor edilmiştir. Başlangıçtaki başarılarla rağmen, bir süre sonra bu ajanın kullanımı ile ilgili allerjik ve ciddi sistemik reaksiyonlar görüldüğünü belirten raporlar üzerine kullanımına ilgi azalmıştır. Son zamanlarda daha pürifiye streptokinazın elde edilmesi ve allerjenik olmayan ürokinazın devreye girmesi ile fibrinolitik ajanlar tekrar ilgi odağı haline gelmiştir.

Rosen ve arkadaşları streptokinaz ile loküle ampiyemli hastalarda , göğüs drenajı için yalnız küçük kateterler kullanmasına rağmen %80 lere varan başarı oranları rapor ettiler. Lee ve arkadaşları da ürokinaz kullanımıyla %90 lara varan başarı oranları rapor ettiler.

Fibrinolitik ajanlar ampiyem boşluğuna, ampiyemli taraf yukarıda olacak şekilde dekübit pozisyonda iken verilir. Göğüs tüpü klemlenir, streptokinaz (250.000ü) veya ürokinaz (100.000ü) 100 ml salin solüsyonu ile karıştırılarak enjektörle göğüs tüpünün içine verilir. Tüp 6-8 saat klemlili kalır. Daha sonra tüp açılır ve sistem aspirasyona bağlanır. Bu işlem hastanın verdiği cevaba göre 5-7 gün süre ile tekrarlanır uygulamaları takiben genellikle göğüs tüpünden drenaj artar ve lokülasyonların çözülmesi ve boşluğun küçülmesine ait radyografik bulgular ortaya çıkar.

Streptokinaz kullanımında zaman zaman ateş, göğüs ağrısı gibi bazı semptomlar ortaya çıkabilir. Ürokinaz ise nonantijenik ve nonpirojeniktir. Ürokinaz lokülasyonları olan ampiyemde tercih edilmelidir (85).

3.17.5. Video Asiste Torakoskopi (VATS)

Torakoskopi ilk defa 1910 yılında Jacobeus tarafından tüberküloz tedavisinde pnömölizis yapmak için kullanılmıştır. Antitüberküloz tedavinin gelişmesiyle bu hastalıkta kullanımı ortadan kalkmış ve daha çok diagnostik incelemelerde kullanılır hale gelmiştir.

Görüntüleme aydınlatma ve enstrümantasyon tekniklerindeki son gelişmeler ile birlikte, VATS göğüs hastalıklarının tanı ve tedavisinde çok çeşitli kullanım alanları bulmuştur (86).

Parapnömonik ampiyemin tedavisinde, VATS'ın özellikle fibropürülan evrede terapötik rolü vardır. Loküle sıvıların yalnız başına tüp drenajı ile yeterli tedavi edilmediği bu evrede VATS lokülasyonların açılmasına ve kalın pürülan debrislerin temizlenmesine imkan verir. Bazı vakalarda gevşek fibrin kabukların temizlenmesinde mümkün olur VATS günümüzde birçok merkezde ilk tedaviden sonra komplike parapnömonik ampiyemin tedavisinde primer modalite haline gelmiş ve Landreneau, Cassina, Çelik gibi birçok araştırmacı tarafından yüksek başarı oranları rapor edilmiştir (86,87,88).

VATS, lateral dekübit pozisyonda 3 port kullanarak 3 açılı sistemle yapılır. Ampiyem kavitesindeki adezyonlar ve lokülasyonlar debride edilir. Pürülan materyal aspirasyonla ve mekanik olarak boşaltılır. Göğüs boşluğu bol miktarda serum fizyolojik ile yıkanır. Akciğerin yüzeyide mekanik olarak temizlenir. Portlar daha sonra drenaj yerleri olarak kullanılabilir. VATS ın başarısızlığı diğer cerrahi girişimleri etkilemez. Hatta etkili drenajın sağlanması, ileri cerrahi girişimlerden önce hastanın genel durumunun düzelmesine imkan tanır. Eğer komplet reekspansiyon sağlanamaz ise göğüs tüpü pet altına alınarak açık drenaja geçilebilir.

3.17.6. Açık direnaj

Kapalı göğüs tüpü drenajının başarılı olmadığı vakalarda, hastalığın akut döneminde olmamak kaydı ile açık direnaja geçilebilir. Akciğer göğüs duvarına yapıştıktan ve poş oluştuktan sonra açık direnaj güvenle yapılabilir.

Açık direnaj:göğüs tüpünün su üstünde osülasyonun iyice azaldığı ve göğüs tüpü atmosferik basınca açıldığında pnömotoraks ortaya çıkmadığı 2.ve 3. haftada yapılır. Göğüs tüpü ciltten birkaç cm mesafeden kesilir ve içeri kaçmaması için bir çengelli iğne ile tesbit edilir. Tüp granülasyon dokusunun gelişmesi ve drenaj miktarının azalması ile her hafta birkaç cm çekilir.

Açık drenaj için kullanılan bir diğer yöntemde orijinal olarak ilk defa Eloesser tarafından 1935 de tarif edilen açık fleb tekniğidir. Burada daha iyi drenaj sağlamak amacı ile tüp kullanmaksızın ampiyem boşluğu cilde ağızlaştırılır. Bu teknik genellikle kapalı göğüs tüpü drenajı veya basit kot rezeksiyonunu takiben eğer uzun süreli açık drenaj gerekli ise ve

büyük space mevcutsa kullanılır. Symbas ve ark., (1971) Eloesser tekniğinde orijinal U şeklinde olan flebi, ters U şekline çevirerek yöntemi modifiye ettiler ve geliştirdiler ve bu yöntem modifiye Eloesser tekniği olarak kabul edildi ve benimsendi.

3.17.7. Cerrahi tedavi

3.17.7.1. Ampiyemektomi

Lokalize poşu olan ve parankim harabiyeti olmayan kronik ampiyem olgularında uygulanır. Bu olgular çoğunlukla sırt ağrısı şikayeti ile başvururlar. Birkaç ayla birkaç yıl öncesinde pnömonektomi öyküsü verirler. Standart posterolateral torakotomi yapılır. Paryetal plevra künt diseksiyon ile endotorasik fasyadan ayrılır. Mediastinal yapılardan dikkatle diseke edilir. Künt ve keskin diseksiyon ile visseral plevra kısmen korunmaya çalışılarak fibro elastik kabuk akciğerden ayrılmaya çalışılır. Böylelikle poş açılmadan ampiyem kavitesi toal eksize edilmiş olur. Diyafragma komşu lokalize poşların eksizyonu teknik zorluklar içermektedir.

3.17.7.2. Torakotomi ve dekortikasyon

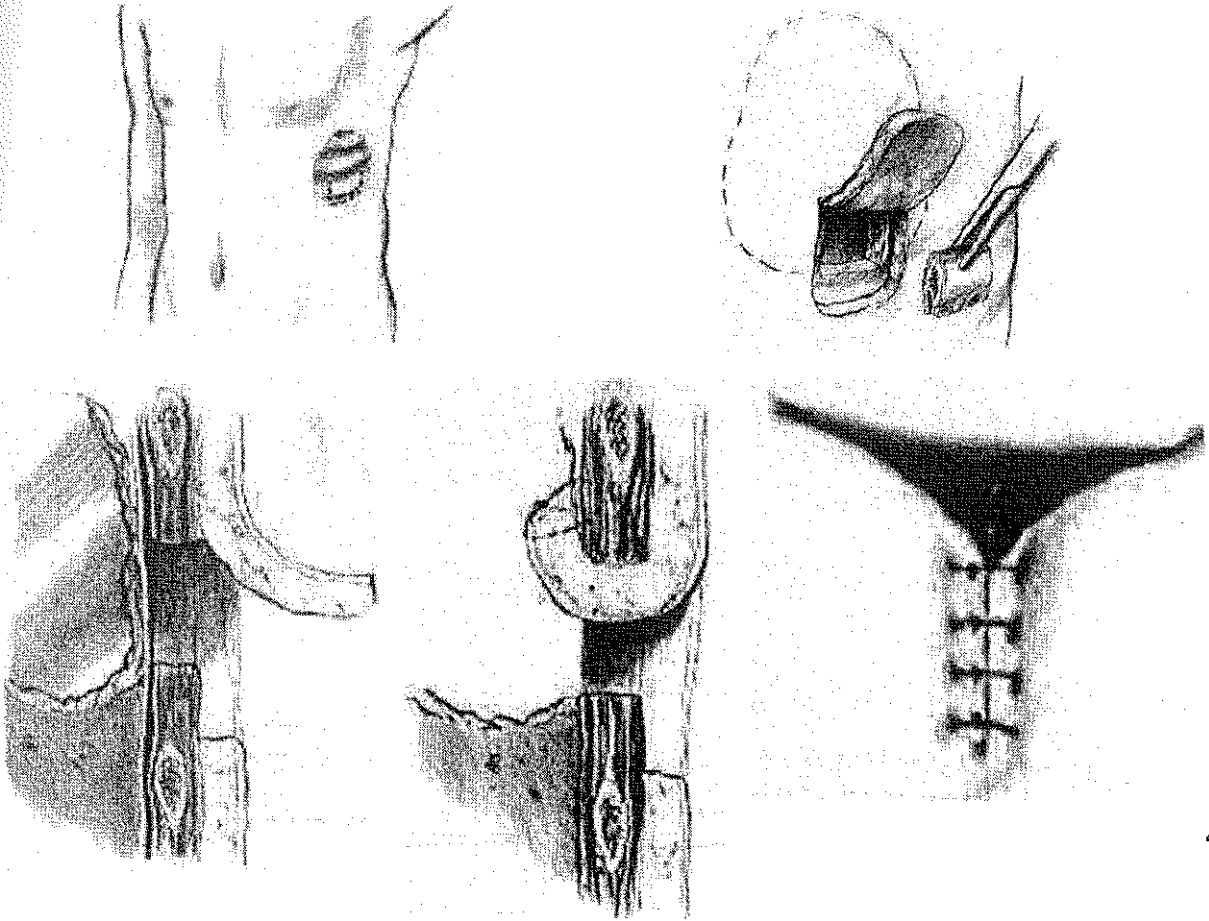
Tüp torakostomi ve intraplevral fibrinolitik ajan uygulamasından sonra yetersiz plevral drenajı olan ve klinik olarak hastalığı devam eden olgularda dikkate alınmalıdır. Bununla birlikte aralarında Pothula ve Van Way'inde bulunduğu bazı cerrahlar; daha başta multiloküle koleksiyonların var olduğu vakalarda fibrin debrislerinin çıkarılması ve pürülan materyalin boşaltılması için sınırlı erken bir torakotominin yararlı olduğunu vurgulamaktadır. Dekortikasyonun başarısı uygun hasta seçimine bağlıdır. İleri derecede düşük hastalarda yapılmamalıdır. Dekortikasyon yapılan hastalar açık drenaj yapılan hastalardan daha çabuk iyileşmekte ve daha kısa süre hastanede kalmaktadır. Çocuklarda da dekortikasyon uygun bir seçenektir. Dekortikasyon sadece kalınlaşmış plevrayı çıkarmak için yapılmamalıdır. Çünkü bu kalınlaşmalar birkaç ay içerisinde kendiliğinden düzelebilir. Bununla birlikte 6 ay geçmesine rağmen eğer plevral kalınlaşma sebat ediyorsa ve pulmoner fonksiyonlar hastanın günlük aktivitesini kısıtlıyorsa dekortikasyon düşünülmelidir.

3.17.7.3. Rezeksiyon

Preoperatif ve intraoperatif deęerlendirmeler sonucunda harap olmuş akcięerin tümü plöropnömonektomi veya lob ya da loblar rezekte edilebilir. Rezeksiyon nedenleri; bronşektazi, akcięer absesi, kaviter lezyonlar ve malignitedir.

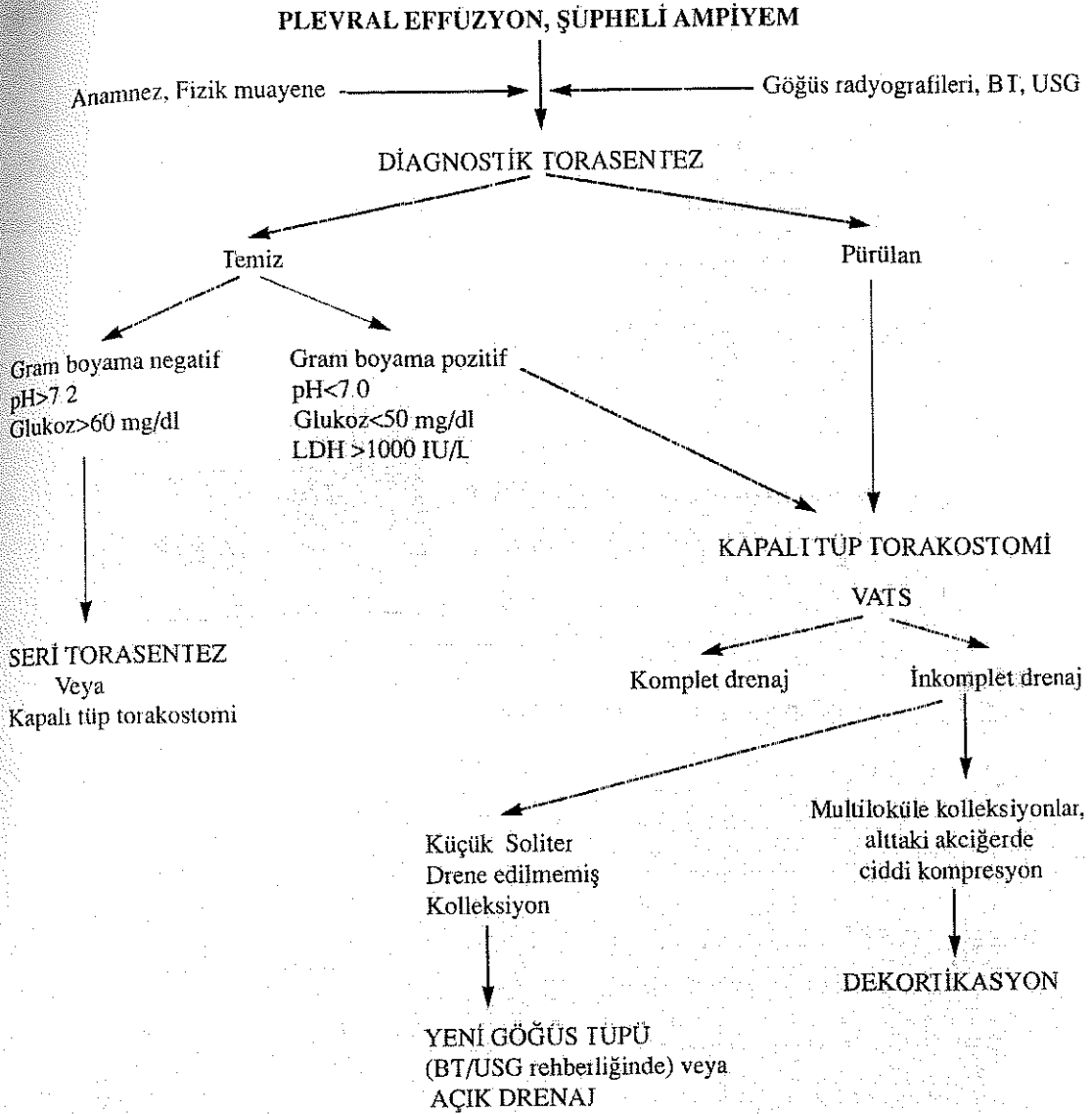
Rezeksiyon sonrası ekspansiyon sorunu ve postoperatif BPF insidansı nedeni ile bir veya daha fazla kotun çıkarılması ve adale flebi çevirme gibi cerrahi işlemler ilave edilebilir. Toraks kavitesini küçültmek için yapılmayacak tek şey n frenikusu kesmek veya hasarlamaktır (89)

Sonuç olarak parapnömonik ampiyemin doğru ve uygun şekilde tedavisinin amacı morbidite ve mortaliteyi sınırlamak, hastanede kalış süresini kısaltmak ve pulmoner fonksiyonları normale döndürmektir.



Şekil 3.3. Eloesser flep teknięi

Plevral effüzyon şüpheli ampiyem



Şekil 3.4. Parapnömonik ampiyem tedavi algoritması.

3.18. CERRAHİ SONRASI AMPIYEMLER

Cerrahi sonrası ampiyem, farklı nedenlerle uygulanan farklı cerrahi prosedürlere sonra tüm plevral yapıların enfekte olması durumudur ve %2-16 olguda ortaya çıkar (14-15). Tüm ampiyemler arasında 2. sıklıkla görülür ve yaklaşık %20'sini oluşturur (16). Pnöminektomi sonrası ampiyemde sıklıkla bronkoplevral fistül eşlik eder ve mortalite % 28-50 arasında değişir (14-15).

Toraks ve batin ile ilgili operasyonlar nedeni ile plevral boşluğun enfekte olmasıdurumdur.üç ana başlıkta incelemek gerekir:

- 1- Akciğerin rezektif cerrahisi sonrası oluşan ampiyem,
- 2- Toraksın,rezektif dışı cerrahi girişimleri sonrası oluşan ampiyem
- 3- Akciğer dışı cerrahi uygulamalar sonrası oluşan ampiyem.

Rezektif cerrahi sonrası oluşan ampiyemin oluş mekanizmaları; (57)

- Rezeksiyon sonrasında BPF oluşumu,
- Pnömonektomi dışı rezeksiyonlardan sonraki ekspansiyon yetmezliği,
- İnsizyon enfeksiyonunun plevral boşluğa ilerlemesi,
- Pnömonektomi poşunun kontamine olması.

Cerrahi işlemler sonrası gelişen ampiyemler torasik ampiyemlerin ikinci en sık nedenidir. Tüm ampiyemler içerisinde %20-25'lik bir oran teşkil etmektedir. Cerrahi sonrası ampiyemler nonrezeksiyonel veya rezeksiyonel etiyolojilere bağlı olabilir. Nonrezeksiyonel cerrahi ampiyemler; özofageal, kardiyak, pulmoner cerrahi işlemleri takiben veya genel cerrahiye ilgilendiren mide, pankreas, dalak ve diğer bazı batin organları ile ilgili cerrahi işlemler sonrasında ortaya çıkabilir. Nonrezeksiyonel ampiyemleri tedavisi genellikle parapnömonik ampiyemde olduğu gibi altta yatan sebebin düzeltilmesi, uygun antibiotiklerin kullanılması ve kapalı göğüstüpü drenajı ile yapılır. Akciğer rezeksiyonları sonrası ortaya çıkan ampiyemler ise; akciğer biopsisini, wedge rezeksiyonu, segmentektomiye, lobektomiye veya pnömonektomiye mütakiben ortaya çıkabilir. Bunlar içerisinde lobektomi ve özellikle pnömonektomiye takiben oluşan ampiyemler; ortaya çıkış seyir ve modaliteleeri açısından tamamen ayrı değerlendirilmesi gereken antiteleirdir (58,59,60). Ayrıca modern göğüs cerrahisinin en önemli konularından birini oluştururlar. Bu sebeple burada pulmoner rezeksiyonlar sonrası ortaya çıkan ampiyemler başlığı altında postpnömonektomik ve postlobektomik ampiyemden bahsedilecektir. (61,62,63)

3.18.1. POSTPNÖMONEKTOMİK AMPİYEM

Pnömonektomiyapılan hastaların yaklaşık %2-%16'sında gözlenmektedir. %28-50 mortaliteye sahip son derece ciddi ve fatal bir komplikasyondur. Rezeksiyonu müteakiben erken veya geç ortaya çıkabilir (61) Vakaların yarısında eş zamanlı olarak bronkoplevral fistül vardır. Vakalar bronş güdüğünde fistül olup olmadığına göre derhal değerlendirilmelidir. Fistül etiyojoloji olması yanında, olayın mortalite ve morbiditesinde olumsuz yönde etki yapar.(58,60)

3.18.1.1. Risk faktörleri ve koruma

Rezeksiyon sonrasında gelişen ilk bronkoplevral fistül, 1933 yılında Graham ve Singer tarafından yapılan pnömonektomi ameliyatı sonrası bildirilmiştir. 1942 yılında Rienoff bronş güdüğünün iyileşme aşamalarını histolojik çalışmalarında göstermiştir. 1945 yılında Sweet, bronş güdüğü kapatma tekniğini tarif etmiş ve mukozanın bronş kartilajı üzerine longitudinal olarak kapatılmasını önermiştir. Overhol, 1949 yılında transvers sütün tekniği ile kartilajın kendi üzerine sütün edilmesini, 1960 yılında Amasov otomatik stepler ile bronş kapatılmasını bildirmişlerdir.

1940-50 yıllarında yapılan pnömonektomi operasyonları sonrasında BPF rastlanma olasılığı %20-30 olarak bildirilmiştir. 1972 yılında yapılan bir çalışma sonrasında BPF insidansının %3'ü aşmaması gerektiği bilinmektedir. Özellikle tüberküloz hastalarında ve ARB nin pozitif olduğu olgularda daha sık rastlanır.

3.18.1.2. Postpnömonektomik ampiyem / BPF için risk faktörleri

A. Plevral boşlukta rezidüel enfeksiyon

Ampiyem

Obstrüktif pnömoni

Bronşektazi

Mikobakteriyel ,fungal enfeksiyon

B. Teknik faktörler

Önceki akciğer rezeksiyonu

Sağ pnömonektomi

Bronşial devaskülarizasyon
Mediastinal lenf nodu diseksiyonu
Bronş cerrahisinde rezidüel tm

Radyoterapi; preoperatif, postop.
Mekanik ventilasyon; postop.
Bronşial arter embolizasyonu

C. Adjuvan terapötik girişimler

D. Sistemik durumlar

malnütrisyon
Steroid tedavisi
İleri yaş(>70)

Postpnömonektomik ampiyem ve bronko-plevral fistül ile mücadelede en etkili yöntem, bu komplikasyonların ortaya çıkmasını engellemek için gerekli tedbirleri almaktır (64) Tüm preoperatif enfeksiyonlar ile etkili mücadele etmek gerekir. Tüberküloz nedeniyle rezeksiyon yapılacak hastalarda bronş tüberkülozu ekarte edilmelidir. Yeterli nütrisyonel destek sağlanmalı ve metabolik parametreler normal sınırlar içinde tutulmalıdır. Rezeksiyonda bronşun prepare edilmesine, kesilmesine ve kapatılmasına maksimum özen gösterilmelidir. Peribronşial gereksiz diseksiyondan kaçınılmalı, güdük uzun bırakılmamalı, kapatmada gerginlik olmamalı, cerrahi sınırda rezidüel tümör kalmamasına dikkat edilmelidir. Riskli hastalarda bronş güdüğü vaskularize fleblerle örtülmelidir. Parietal plevra, lokal mediastinal dokular, interkostal kaslar, ekstra torasik kasflebleri ve omentum kullanılabilir. Pnömonektomili hastalarda göğüs tüpünün erken çekilmesi de önem arz etmektedir.

3.18.1.3. Teşhis

Enfeksiyonun sinsi başlaması nedeniyle teşhis güç olabilir. Rezeksiyondan birkaç gün veya yıllar sonra ortaya çıkabilir. Başlangıçta sıklıkla düşük ateş ve lökositoz olabilir. Halsizlik, kilo kaybı, öksürük, göğüs ağrısı, nefes darlığı eklenebilir. Produktif tarzda öksürük olan vakalarda radyografik ve bronkoskopik inceleme gerekebilir. Seroanjinöz ekspektorasyon ile birlikte yara yerinden, diren yerinden pürülan akıntı olması diagnostik bulgulardır. BPF olmaksızın tek başına postpnömonektomik ampiyem vakalarında basit göğüs radyografisi ile minimal bulgu elde edilebilir. Birlikte olan vakalarda ise rezeksiyon yapılan

tarafına hava sıvı seviyesindeki düşme veya pnömonektomi yapılan tarafın tamamen opak hale geldiği ileri dönemlerde yeni bir havasızı seviyesinin ortaya çıkmasıdır. İntra torasik sıvı seviyesindeki düşüş bronş güdüğünün derhal bronkoskopik incelenmesini gerektirir. Göğüs radyografisinde değişiklik olmasa bile semptomatik vakalarda tomografi çekilmelidir. Tomografi BPF olmayan PPA 'li hastalarda önemli diagnostik bilgiler sağlar. Basit göğüs radyografisinin tamamen opasifiye olduğu durumlarda bile, BT de toraks boşluğu içindeki hava kabarcıklarının sebat etmesi, eğer hastanın klinik semptomları varsa ampiyemi düşündürür. BPF ile birlikte olan PPA vakalarında da bilgisayarlı tomografi ile hem fistüle ait bulguları, hemde mediasten ve karşı akciğerin durumunu tesbit etmek mümkündür.

BPF olsun, olmasın postpnömonektomik ampiyem şüphesi olan tüm hastalarda bronkoskopi yapılmalıdır. İdeal olan hasta semi fowler pozisyonunda iken, lokal anestezi altında fleksibl fiberoptik bronkoskopi yapılır. Böylece karşı akciğere kontaminasyon ihtimali azaltılır. Fiberoptik bronkoskopinin uygun olmadığı, ventilasyon problemi olan riskli olgularda, genel anestezi altında rijit bronkoskopi yapılabilir. Bronkoskopi ile bronş güdüğü değerlendirilir. Bronko plevial fistülün olup olmadığı, bronş güdüğünün uzunluğu ve rezidüel endobronşial karsinomun varlığı araştırılır.

Icard ve ark. son zamanlarda yaptıkları bir çalışmada ; serum C-Reaktif protein seviyelerinin, persistant olarak yükselmesinin veya 100mg/L'yi geçen sekonder artışlarının postpnömonektomik ampiyemin ortaya çıkarılmasında son derece sensitif (%100) ve spesifik (%91.4) bir yöntem olduğunu kabul ettiler.

Erken postoperatif dönemde postpnömonektomik boşluğa torasentez yapmak nadiren yararlıdır ve boşluğun enfeksiyon riskini artırır. Erken dönemde şüpheli vakalarda sistemik antibiyotikler ve gözlem en iyi seçenek olabilir (89).

3.18.1.4. Tedavi

PPA'li hastada BPF olup olmaması tedaviden önce bilinmesi gereken en önemli noktadır. Çünkü BPF'ün varlığı hem hastalığın seyrini, hem de tedavi seçeneklerini etkileyecektir. PPA tedavisini gösteren algoritma şekilde gösterilmiştir.

PPA teşhisi konduğunda, BPF olsun olmasın yapılması gereken ilk tedavi, ampiyem boşluğunun acil ve yeterli drenajının sağlanması ve uygun parenteral antibiyotiklerin derhal

başlanmasıdır: göğüs tüpü takılır ve kapalı sualtı drenajına bağlanır. Rezeksiyonu takiben, 1 haftadan uzun bir süre sonra ampiyem ortaya çıktığında, toraksta hızlı bir volüm kaybı olduğu için göğüs tüpünün takılması güç olabilir. Bu durumda bilgisayarlı tomografi ile rezidüel boşluğun büyüklüğü ve yeri değerlendirilir.

Genellikle göğüs tüpü ön koltuk altı çizgisinin 4-5 interkostal aralığı kestiği noktadan takılır. Bu akut dönemde mediasten henüz stabil olmadığı için konservatif yaklaşım gereklidir. Göğüs tüpüne negatif aspirasyon uygulanmaz, ayrıca açık drenajdan kaçınılır. Göğüs tüpü takıldıktan sonra mediasten takiplerde stabil hale gelince hemitoraksın açık drenajına karar verilir. Bu stabilizasyon genelde 2 hafta kadar sürer.

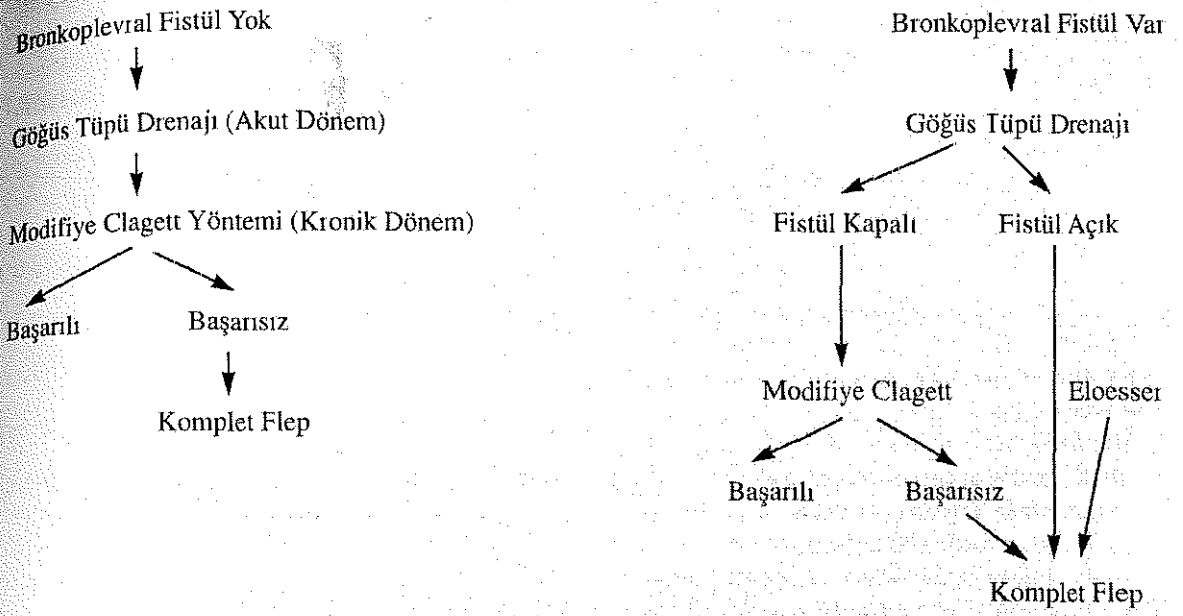
PPA ve BPF'ü olan hastaların çoğunda hafif veya orta derecede solunum bozukluğu olmasına rağmen, BPF'ün çok büyük olduğu nadir vakalarda mekanik ventilasyon dahi gerekebilir. Karşı bronşa aspirasyonu önlemek için tek lümenli entübasyon gerekebilir.

PPA boşluğunun yalnız drenaj, antibiyotik ve sistemik destek tedavileri ile rezolüsyonu son derece nadirdir. Bu tedaviler akut enfeksiyon tablosunu kontrol altına alır ve hastanın klinik stabilizasyonunu sağlar. Fakat hemitoraksın anatomik yapısı vakaların çoğunda rezidüel boşluğun obliterasyonunu engeller.

PPA'da görülen küçük bronko-plevral fistüllerin (2-3 mm'den az), yaklaşık %20-30'u drenaj tedavileri sonucu spontan olarak kapanabilir. Fibrin yapıştırıcılarda denenebilir. Buna rağmen ek cerrahi yaklaşımlar gerekebilir.

Yıllar içinde; torakoplasti, açık plevral drenaj, fistülün anterior transperikardial kapatılması, ampiyem boşluğunun sıvı veya kas flebi ile kapatılması, vaskülarize doku ile desteklenmiş primer tamir veya bu yaklaşımların kombinasyonları tedavi seçenekleri olarak kullanılmıştır (40,60)

POSTPNÖMONEKTOMİK AMPIYEM



Şekil 3.5. Postpnömonektomik ampiyemde tedavi algoritması.

BPF'ü olmayan veya BPF'ün kapandığı PPA'li vakalarda; Ampiyem boşluğunun sterilizasyonu ve kalıcı kapatmada Clagett ve Geraci tarafından 1963 yılında tarif edilen yöntem en sık kullanılan yöntemdir. Bu yöntemde açık drenaj, irrigasyon ve boşluğun 6-8 haftada antibiyotik içeren solüsyonlarla doldurulup kapatılması söz konusudur. Clagett, bu metodu kullanarak vakaların %88'inde başarı sağladığını rapor etti başarısızlığın ampiyem boşluğunun yetersiz preparasyonuna ve BPF'e bağlı olduğunu bildirdi.

Modifiye Clagett prosedüründe, ikinci bir, küçük çaplı göğüs tüpü 2 interkostal aralıktan plevial boşluğa takılır. Böylece ampiyem boşluğu içine giriş ve çıkış irrigasyon sistemi kurulur. Drenaj sıvısının antibiyotik hassasiyetine göre seçilen irigan materyal %5 dekstroz içinde 40-50 ml/saat hızıyla yukardaki kateterden verilir ve çıkış kateterinden alınır. İki haftalık irrigasyonu takiben drenaj tüpünden gönderilen materyallerin 3 defa kültür sonucu negatif çıkarsa dren çekilebilir ve plevial boşlukta yeniden sıvı dolmasına izin verilir. Prosedürün başarısız olduğu inatçı vakalarda, boşluğun doldurulması için kas flebi uygulanır.

BPF'ü olan PPA'li vakalarda ; Akut dönemde yine kapalı göğüs tüpü ile tedavi edilir. Mediastinal stabilizasyonu mütakiben açık drenaja geçilir. Eğer fistül kapanırsa yukarıda

anlatıldığı üzere modifiye clagett denir. Fistül kapanmaz ise ampiyem boşluğuna yine komplet kas flebi uygulanır.

3.18.1.4.1. BPF'ün kapatılması

Bu işlemde tercih edilen operatif yaklaşım fistülün olduğu tarafa posterolateral torakotomi yapmaktır. Sol tarafta fistülü ve çok kısa bronş güdüğü olan nadir bazı vakalarda sağ posterolateral yaklaşım kullanılabilir. Uzun bronş güdüğü olan hastalar için anterior trans sternal trans perikardial yaklaşımda kullanılabilir. Ama bu yöntemde, distal bronş güdüğünün plevral boşluktan uzaklaştırılması için ek cerrahi müdahaleler gereklidir. Bu nedenle önceliği olan bir tercih değildir.

BPF'ün torakotomide direkt olarak kapatılması ve takiben bronş güdüğünün canlı kas ve dokularla takviye edilmesi BPF tedavisinde oldukça etkili bir yöntemdir. Vakaların %75-%85'inde başarılı sonuç vermektedir.

Bu cerrahi teknikte; BPF intraoperatif olarak bulunur. Bronş güdüğü, son derece diseksiyon ile prepare edilir. Çünkü bronşun önemli vasküler yapılara yakın olması ve enfeksiyon zemini ciddi hemorajilere neden olabilir. Mobilize edilen bronş güdüğü karınaya yakın yerden tekrar kesilir ve stepler veya sütürlerle yeniden kapatılır. Vakaların %80 inde güdüğün tekrar kapatılması mümkündür. Tüm bronşial güdük kapamaları ekstra torasik iskelet kaslarının intratorasik transpozisyonları ile desteklenmelidir. Serratus anterior, latissimus dorsi (daha önceden kesilmesine rağmen) ve pektoralis major kasları bu amaçla en sık kullanılan kaslardır. Nadiren rektus abdominis kasıda kullanılır. Primer kapamanın mümkün olmadığı vakalarda ise omentum veya ekstratorasik iskelet kasları defekt çevresine, hava geçirmeyecek şekilde çepeçevre suture edilir. BPF'ün kapatılmasında en iyi flep omentumdur. Omentum anjiyogenik özelliği nedeniyle oldukça kuvvetli bir neovaskülarizasyon yeteneğine sahiptir. Ayrıca enfeksiyonun ortadan kaldırılmasına katkıda bulunur ve pediküllü flep olarak kolayca plevral boşluğa taşınabilir (62,89).

3.18.1.4.2. PPA boşluğunun kapatılmasında intratorasik kas transpozisyonu

BPF'lerin tedavisi için ekstratorasik kasların transpozisyonu ilk defa 1911 yılında Abrashanoff tarafından tarif edilmiştir. O zamandan beride BPF lerin kapatılmasında, intratorasik enfeksiyonların engellenmesinde, PPA boşluklarının obliterasyonunda ve trakeabronşial anastomozların desteklenmesinde kullanılmaktadır.

Kas flebi hazırlamada şu temel prensipler göz önünde bulundurulmalıdır:

1. Kasın flep olarak kullanılması,
2. Kasın cerrahi olarak kısmen veya
3. Kasın tamamen yetinin değiştirilmesini gerektirir .

Cerrahi manüplasyon kasın kanlanmasını bozmamalıdır. Seçilecek kasın form ve fonksiyonu ve alındığında ortaya çıkacak fonksiyonel kayıplar ve deformiteler dikkate alınmalıdır. Kasın rotasyon kavsi olarak adlandırılan transpozisyon yeteneği bilinmelidir

Göğüs duvarı kasları, toraks içine yerleştirmeye son derece uygun kaslardır. Kasların çoğu tek dominant arterden beslenir. Bu kasların komplet olarak mobilizasyonu, kaslara bir rotasyon atkı sağlar. Kaslar bu şekilde intra torasik lokalizasyonların çoğuna rahatça ulaşma imkanı kazanır. Bu ekstra torasik kas fleplerini toraks içine yerleştirmek için bir giriş yolu gereklidir. Bunu sağlamak için kasların kanlanmasını etkileyen bazı kot segmentleri kesilir. Böylece kasın plevial boşluğa girişte sıkışması, kıvrılması ilerde gelişebilecek iskemisi engellenmiş olur.

Ekstratorasik iskelet kasları son derece iyi kanlanmaları ve pedikül flebi ile intratorasik tüm bölgelere ulaşabilmeleri nedeniyle PPA gibi kontamine boşlukların doldurulmasında idealdirler. Sıklık sırasına göre kullanılan kaslar; latissimus dorsi, serratus anterior, pektoralis major ve rektus abdoministir (90,91,92).

3.18.1.4.3. Tek evre'de Komplet Kas Flebi Kapama

Bu yöntem persistan PPA boşlukları için, benign etiyojilerde ortalama 3 ayda malign etiyojilerde ise 6ay-1 yıl arasında uygulanır, bu teknikte; yeterli drenaj ve antibiyotik

tedavileri sonrasında orijinal torakotomi insizyonu tekrar açılır. Toraks içi iyice debride edilir ve iyi bir granülasyon dokusunun oluşması sağlanır. BPF varsa bulunur. Eğer mümkün ise bronş güdüğü tekniğine uygun tekrar kapatılır. Bir omental fleb hazırlanarak güdük desteklenir. Daha sonra latissimus dorsi ile başlamak üzere, gereken diğer kas flebleride kullanılarak tüm boşluk doldurulur. Burada önemli nokta ameliyat sonrasında rezidüel boşluğun kalmamasıdır.

Komplet kas flebi kapama yöntemi ile diğer tedavi metodlarına rağmen sonuç alınamayan persistan PPA'li (BPF'li veya BPF 'siz)vakalarda %85'lere varan başarılı sonuçlar alınmaktadır.

Kas transpozisyonu her kronik ampiyemli hastada endike değildir. Çoğu hastada klasik tedavi yöntemleri ile (drenaj, +antibiyoiterapi, dekortikasyon, diafragma elevasyonu, plevral tent) yeterince tedavi edilebilir. Bu yöntemlerin başarısız olduğu hastalarda, özellikle kronik bronkoplevral fistüllü hastalarda kas transpozisyonu endikedir. Bununla birlikte enfekte bölgede yabancı cisim bulunması (greft vs.) trakeobronşiyal ağacın veya gastrointestinal traktın kronik perforasyonları (trakeo-innominate fistül) ve trakeal rezeksiyon sonrasında gelişen trakeal defektlerin güçlendirilmesinde de kas transpozisyonu endikasyonu vardır (16).

3.19. POSTLOBEKTOMİK AMPIYEM

Bu tip ampiyemlerde, toraks boşluğunda akciğer dokusu mevcuttur. Bu vakalarda; kalan akciğerin ekspansiyon olmaması nedeniyle ortaya çıkan space'ler veya uzun süren kaçaklar ampiyem gelişimine zemin hazırlayan nedenlerdir. Pnömo-peritüan; ekspansiyon problemlerine bağlı bu tip space'lerin ortadan kaldırılmasında hem basit, hemde oldukça etkili olması nedeniyle en ideal yöntemdir.

Postlobektomik ampiyemlerde BPF ile birlikte veya BPF olmaksızın ortaya çıkabilir. Postlobektomik ampiyem PPA'ye göre daha seyrek görülür ve lobektomi yapılan vakaların %1-3'ünde ortaya çıkar. Lobektomi sonrası ampiyemlerde, drenaj ve dekortikasyonla ampiyemin tedavisini takiben, kalan akciğerin plevral boşluğu doldurup dolduramaması kalan akciğerin durumuna ve lokalizasyonuna bağlıdır. Yani alt ve üst lobektomi sonrası ortaya çıkan ampiyemlerin seyirleri ve tedavi seçenekleri bazı farklar gösterir. Üst

lobektomiyi takiben ortaya çıkan ampiyem, hemen daima basit bir drenajdan çok daha fazlasını gerektirir (33)

Lobektomi sonrası ampiyem teşhisini takiben göğüs tüpü takılarak drenajın sağlanması ve uygun antibiyotik tedavisi ile hastanın medikal olarak stabilize edilmesi ilk basamaktır. Tedavi algoritmasında postpnömonektomik ampiyem boşluğu için geçerli olan temel prensipler postlobektomik ampiyem içinde geçerlidir. Genellikle alt lobektomi sonrası ortaya çıkan persistan hava boşluklarının doldurulmasında **latissimus dorsi ve serratus anterior** kası, üst lobektomi sonrası ortaya çıkan persistan boşluklarda ise **pektoralis major** kası kullanılır. Eğer her iki tiptede BPF söz konusu ise, ayrıca bir interkostal kas flebi ile fistülün kapatılması gerekir.

3.20. PLEVRANIN TÜBERKÜLOZ ENFEKSİYONLARI

Plevranın tüberküloz enfeksiyonları günümüzde oldukça az görülen hastalıklardır, ama özellikle gelişmekte olan ülkelerde olmak üzere, tedavi komplikasyonları yönünden önemini korumaktadır. Halen dünyanın bir çok yerinde, eksüdatif plevral efüzyonun en sık sebebi tüberkülozdur.

Tüberküloza bağlı plevral efüzyonlar genellikle önceki primer enfeksiyonun sekeli şeklinde ortaya çıkarlar. Akciğerdeki subplevral kazeöz odaklar ve enfekte hiler lenf nodlarından yayılım etyopatogeneizde rol oynamaktadır.

Parankimal hastalık kontrol altına alınmadığı zaman, enfeksiyonun plevraya ve plevral boşluğa yayılımı, plevral yüzeylerin granüloamatöz tutulumu ve efüzyon ile sonuçlanır. Tüberküloz plevral efüzyonlar genellikle kendiliğinde rezorbe olur. Fakat bu tablonun devamında her iki plevral yaprak kalınlaşarak fibröz bir kabuk oluşturabilir veya plevral boşluktaki sıvı piyojenik mikroorganizmalarla sekonder olarak kontamine olabilir. Bakterilerle kontaminasyon genellikle alttaki akciğerin parankimal lezyonlarından kaynaklanan bronkoplevral fistüllere bağlı olarak ortaya çıkar. Yine plevral sıvıya yapılan müdahalelerde iatrojenik olarak bakteriyel kontaminasyona yol açabilir. İlerlemiş plevral hastalık gelişen olgularda alttaki akciğerde belirgin tüberküloz lezyonları vardır, dolayısı ile plevral boşluğa benzer şekilde parankimal hastalığın da farklı yaygınlık dereceleri olabilir. Plevranın tüberküloz tarafından tutulumu "**tüberküloz ampiyem**" olarak tarif edilmiştir.

Aslında tüberküloz ampiyem tanımı, gerçek anlamda plevral boşlukta tüberküloz tarafından ortaya çıkarılan pürülan koleksiyonu ifade eder, halbuki tüberküloz ile plevral tutulumda klinik ve patolojik olarak birbirinden farklı çok sayıda değişik tablo ortaya çıkar. Bu spekturum; mikobakterilerin zorlukla tesbit edilebileceği basit eksüdatif bir effüzyondan aşikar pürülan effüzyona kadar giden, parankim lezyonlarının eşlik ettiği veya etmediği geniş bir grubu içerir. Bu nedenle tüm bu alt grupları kapsamı bakımından plevral tüberküloz tanımı daha uygun olur (94,95) .

3.20.1. Plevral tüberkülozda klinik tipler

Plevral tüberküloz 4 farklı klinikte ortaya çıkar. Klinik prezentasyonları ve tedavi yaklaşımları birbirinden farklıdır. Bu klinik tipleri effüzyonun niteliğine ve aynı zamanda parankim lezyonunun olup olmasına göre ayrılır;

- 1- Pür plevral tüberküloz (tüberküloz plörezi, tüberküloz plörit)
- 2- Pür plevral tüberküloz ile miks ampiyem (tüberküloz/piyojenik ampiyem)
- 3- Plöroparankimal tüberküloz ile miks ampiyem(tüberküloz/piyojenik ampiyem)

3.20.1.1. Tüberküloz plörit (tüberküloz plörezi)

Tüberküloz plörezi, genellikle primer tüberküloz enfeksiyonunu takiben 3-6 ay sonra ortaya çıkan ve radyolojik olarak aşikar parankimal lezyonların olmadığı bir klinik tablodur. Plörezinin, subpleval kazeöz bir odağın plevral boşluğa açılması ile tüberküloz proteinlerine karşı gelişen gecikmiş tipte hipersensitivite sonucu ortaya çıktığı düşünülmektedir.

3.20.2. Klinik

Tüberküloz plörezi, hastaların yaklaşık 2/3 ünde akut hastalık şeklinde, kalan 1/3'ünde ise kronik hastalık şeklinde ortaya çıkar. Akut hastalıkta en sık görülen semptomlar öksürük ve göğüs ağrısıdır. Bu tablo parapnömonik effüzyona benzer. Kronik hastalıkta ise düşük ateş, halsizlik, kilo kaybı ön plandadır.

Plevral effüzyon genellikle tek taraflıdır. Sıvı miktar olarak az veya orta derecededir. Nadiren tüm hemitoraksı kaplayacak kadar masif olabilir. Olguların yaklaşık 1/3'ünde parankimal hastalıkta mevcut olabilir. Eğer böyle bir durum söz konusu ise sıvı daima parankim tutulumunun olduğu taraftadır. Aslında radyolojik olarak parankimal lezyonların görülmediği vakalarda effüzyon subplevral odaklar ile birlikte dir. Toraks bilgisayarlı tomografisi ile bunları göstermek mümkündür.

3.20.3. Teşhis

Tanı konmamış eksüdatif plevral effüzyonlu her hastada tüberküloz plörit ihtimali değerlendirilmelidir. Teşhis balgam veya plevral sıvıda tüberküloz basillerinin gösterilmesiyle veya plevral biyopsi materyallerinde granülomların varlığı ile konur.

Tüberkülin cilt testi; tüberküloz plörezili hastaların yaklaşık %70'inde hastalığın erken dönemlerinde pozitifdir, ama 2-3 ay içinde, eğer immunsupresyon söz konusu değil ise tüm hastalarda pozitif olmalıdır.

Sıvı eksüda niteliğindedir. Protein 4gr/dl'nin üzerindedir. Plevral sıvıda lenfosit hakimiyeti vardır ilk birkaç günde görülen polimorfonükleer lökosit hakimiyeti zamanla yerini lenfositlere bırakır. Eozinofillerin oranı eğer pnömotoraks veya mükerrer torasentez yoksa %10'un altındadır. Dökülmüş mezotel hücrelerinin %5'in altında olması da tüberkülozu telkin eder.

Plevral sıvıda; adenozin deaminaz, gamma interferon, mikobakteriyel antijen 60 antikorlarının da bakılması önerilmiştir ve de olumlu sonuçlar alınmıştır.

Parankimal hastalığın radyolojik bulguları olmayan hastalarda balgam ve gastrik materyallerin asido-rezistans basil (AARB) yönünden incelemeleri neredeyse her zaman negatiftir. Plevral sıvının AARB için yapılan kültürlerinde %25-30 oranında pozitif sonuçlar bildirilmiştir.

Tüberküloz plörit teşhisinde en güvenilir metod plevra biyopsisidir. Abrams iğnesi veya benzeri aletlerle yapılan plevral biyopsilerde %60-80 oranında pozitif sonuçlar alınmaktadır, pariyetal plevrada granülomun görülmesi teşhise götürmektedir. Kazeöz

nekrozun gösterilmesi şart değildir Sarkoidoz, fungal hastalıklar ve romatoid artrit de granülomlar görülebilmesine rağmen , granülomatöz plöritlerde neden %95 tüberkülozdu.

Diğer yöntemlerle teşhis konulamayan effüzyonların aydınlatılmasında video asiste torakoskopi ile neticeye varmak mümkündür. Bu yöntem hem çok düşük operatif morbiditesiyle, hem de lezyonlardan direk vizyon altında multipl biyopsilere imkan sağlaması ile son derece güvenilir bir yöntemdir. Bakteriyojik örneklerin direk incelemeleri negatif olduğu zaman, kültür sonuçları için haftalarca beklemek yerine torakoskopiye ilerlemek bazı araştırmacılar tarafından önerilmektedir.

3.20.4. Tedavi

Tüberküloz plörezinin standart tedavisi aktif pulmoner tüberkülozun aynısıdır. Medikal tedavi ilk iki ay 4'lü (INH + RIF + MPZ + EMB veya SM) sonraki dört ay ikili (INH + RIF) anti-tüberküloz ilaçlar ile asgari 6 aya tamamlanmalıdır. Tüberküloz plöritin tabii seyri genellikle benignedir ve tedavi edilmese bile rezorbsiyona gider, ama tedavi edilmeyen hastaların çoğunda sonraki dönemlerde postprimer pulmoner tüberküloz gelişir. Tedavinin amacı; plöreziden sonraki aktif tüberküloz gelişimini engellemek, hastanın şikayetlerini azaltmak ve fibrotoraks oluşumunu önlemektir.

Tedavi ile hastalar genellikle 2 hafta içinde afebril hale gelir ve yaklaşık 6 hafta içinde plevial effüzyon çözülür. Terapötik torasentezler yalnız dispneyi azaltmak amacıyla yapılır. Kortikosteroid kullanımının ateşli dönemi kısaltmada ve sıvının rezorbe olmasını hızlandırmada etkili olduğu belirtilmektedir. Fakat plevial kalınlaşma üzerinde bir tesiri olmadığı düşünülmektedir. Yeterli antitüberküloz tedaviye rağmen, hastanın kendi immünolojik durumuna ve eksüdatif materyalin aşırı derecede üretilmesine bağlı olarak visseral pleviada akciğerin sarılmasına yol açan diffüz kalınlaşmalar başlayabilir. Bu şekilde rezidüel plevial hastalığı olan hastalar ileriki dönemlerde tüberkülozun reaktivasyonu ve bronkoplevial fistül gelişmesi açısından risk taşırlar. Bu nedenle dekortikasyon için değerlendirilmelidir. Geçmişte dekortikasyon kararı lateral göğüs radyografileri değerlendirilerek yapıldı posteroanterior grafide görülen fakat lateral grafide görülmeyen plevial hastalığın diffüz olduğu ve plevial kabukta minör bir kalınlaşma olduğu kabul edilirdi. Halbuki hem posteroanterior hemde lateral grafilerde görülen effüzyonun oldukça kalın bir plevial kabu ile posteriorıda büyük bir pakete ait olduğuna karar verilir ve dekortikasyona

gidilirdi. Günümüzde toraks bilgisayarlı tomografisi de kortikasyona karar vermede konvansiyonel graflerin yerini almıştır. Ayrıca eski yaklaşımın doğruluğunda teyit etmiştir. BT ile plevral kalınlaşmaları poşları ve rezidüel eksüdasyonları ayrıca, alttaki akciğeri baştan sona gayet ayrıntılı olarak değerlendirmek mümkündür. 1967 de Langston tarafından ifade edilen dekortikasyon için cerrahi kriterler;

1-Torasentez; sıvı elde etmede başarısız kalıyorsa veya radyolojik görünümü değiştirmiyorsa,
2- plevral rezidüel tutulum hemitoraksın 1/3-1/4'ünü kaplıyorsa dekortikasyon endikasyonu vardır. Dekortikasyon ilaç tedavisinden 2-4 ay sonra mümkün olan en erken tarihte yapılmalıdır (96).

3.21. Pür Plevral Hastalık ile Miks Ampiyem

Plevral tüberkülozun bu klinik tipi oldukça nadir görülür. Burada parankimal lezyon olmamasına rağmen, plevral boşlukta tüberküloz / piyojenik bakteriyel floradan oluşan miks ampiyem sözkonusudur. Ampiyem genellikle yapılan torasentezlere ve yanlış endikasyonla takılan göğüs tüplerine sekonder komplikasyon olarak ortaya çıkar.

Tedavisi, tüberküloz plörezi ile aynıdır. Ek olarak bakteriyel kontaminasyon için uygun antibiyotik tedavisi yapılmalıdır. Ayrıca erken tüp torakostomi si uygulanmalı ve plevral sekellerin kaldığı vakalarda dekortikasyon değerlendirilmelidir.

3.22. Plöroparankimal Tüberküloz

Bu klinik tabloda; hastanın plevral lezyonlarının yanında parankimal lezyonları da vardır. Akciğerdeki infiltrasyonlar, konsolidasyonlar veya kaviteleler, plevradaki sıvı veya fibrotik lezyonlara iştirak eder. Bu hastalarda genellikle balgam ve plevral sıvıda AARB müsbettir. Radyografik olarak parankimal ve plevral lezyonlar aşikardır.

Tedavi de primer amaç parankimal tüberkülozun kontrol altına alınmasıdır. Medikal tedavinin uzatılması gerekir. Titiz bir antitüberküloz tedaviden sonra parankimde ve/veya plevrada kalan sekel lezyonlar içinde zamanında ve iyi planlanmış cerrahi müdahaleler yapılmalıdır. Sadece plevrada kalan sekeller için dekortikasyon uygulanır. Parankimal harabiyetler söz konusu olduğunda ise lobektomi, pnömonektomi veya plöro-pnöminektomi gibi rezeksiyonlar gerekebilir.

Plöroparankimal tüberkülozlu hastalarda, bir kavitenin plevial boşluğa açılması, bronkoplevral fistül gelişmesi sonucunda veya plevial effüzyonlara yapılan müdahaleler sonucunda plevial boşluk miks enfeksiyon etkenleri ile kontamine olur ve plevial tüberkülozun 4 klinik tipi olan miks enfeksiyonlarla kontamine plöroparankimal tüberküloz ortaya çıkar.

3.23. Plöroparankimal Tüberküloz ile Miks Ampiyem

Bu grup miks plöroparankimal tüberküloz ampiyem veya kısaca miks tüberküloz olarak adlandırılır.

İleri derecede parankimal lezyonlar varlığında plevranında miks enfeksiyöz ajanlarla kontaminasyonu hastada oldukça kötü bir klinik tablonun ortaya çıkmasına neden olur. Tedavileri zordur ve prognozları kötüdür. Vakaların büyük çoğunluğunda BPF vardır.

Teşhis hem radyolojik olarak, hem de klinik olarak kolaydır. Ateş, genel durum bozukluğu, göğüs ağrısı, nefes darlığı esas yakınmalardır. Bol balgam BPF varlığında sıktır. Radyografilerde parankimal lezyonlar ve BPF sonucu oluşan hava sıvı seviyesi kolay tanınır.

Bu hastalarda torasentez yapılır. Torasentez kronik tüberküloz ampiyemli ve kalsifiye plevialı hastalarda güç olabilir. Alınan pürülan materyal spesifik ve nonspesifik incelemeler için gönderilir. Direk inceleme, kültür ve antibiyogramlar istenir. Plevial sıvı örneklerinde genellikle ARB ve non spesifik kültürler müsbettir. Ampiyem teyit edilir edilmez yeterli drenaj sağlanmalıdır. Bunun için tüp torakostomi yapılır. Açık torakostomi genel durumu ileri derecede kötü ve ameliyatı riskli hastalarda tercih edilmelidir. Çünkü daha sonraki dekortikasyon şansını feda eder tedavide doğru ve yeterli antitüberküloz ilaçların derhal başlanması ve aksatılmadan devam edilmesi gerekir. Piyojenik ajanlarda tedavi edilmelidir. Bu hastalar cerrahi girişim öncesi 3-6 ay medikal tedavi almalıdır.

Bundan sonraki basamak esas tedavi stratejisini belirlemektedir. İlk olarak alttaki akciğerin reekspanse olup olmadığı değerlendirilmelidir. Bunu için toraks BT çekilir. Parankim değerlendirilir. Bronşektazi ve parankim harabiyetinin olmadığı olgularda en konservatif yaklaşım dekortikasyondur. İkinci olarak parankim rezeksiyonu gerekir.

geremediği değerlendirilmelidir ve klasik endikasyonlara bağlı kalınmalıdır. Ekstraplevral pnömonektomi de göz ardı edilmemelidir. Fakat parankimal tüberküloz ve ilaveten ampiyem olan olgularda mortalite ve morbidite yüksektir.

Cerrahi sonrası persistan ampiyemlerin devam etmesi sık karşılaşılan bir durumdur. Kas transpozisyonları ve torakoplastilerde bu komplikasyonların geliştiği seçilmiş hastalarda akılda tutulması gereken yöntemlerdir (46).

GEREÇ VE YÖNTEM

Çalışmamıza kliniğimizde 15 yıl içerisinde cerrahi rezeksiyon uygulanan 494 hasta ile kliniğimizde ampiyem (cerrahi sonrası ampiyemler dahil) tanısı ile tedavi edilen 102 hasta dahil edilmiştir.

Olgular; hasta dosyalarından hasta anamnez formları, ameliyat raporları, patoloji raporları, tetkikleri (lab.tetkikleri, SFT, vs.) ve postoperatif klinik izlemleri incelenerek retrospektif olarak değerlendirildi. Olgular, yaş, cinsiyet, şikayetleri, sigara kullanımı, ampiyeme yönelik operasyon, lenf nodu disseksiyonu, eşlik eden hastalıklar, FEV1, FVC, laboratuvar bulguları, ampiyeme neden olan etken mikroorganizma, bronkoplevral fistül varlığı veya yokluğu, bronş kanseri evrelemesi, tümör patolojisi, tüp süresi, ampiyem öncesi yapılan cerrahi rezeksiyon tipi, ampiyemin etyolojisi ve tedavisi açısından incelendi ve sonuçta kliniğimizde takip ettiğimiz ampiyem olgularından özellikle cerrahi rezeksiyon sonrası gelişen ampiyemlerin sebep sonuç ilişkisini ortaya çıkarmaya çalıştık.

Olguların cerrahi rezeksiyon tipleri, patolojik tanıları ve operasyonda lenf nodu disseksiyonu yapılıp yapılmamasına göre ampiyem gelişme oranları hesaplanarak aralarındaki neden sonuç ilişkisi ortaya konulmaya çalışıldı. Ayrıca ampiyem gelişen olguların etyolojileri, eşlik eden morbiditeleri ve cerrahi tedavi yöntemleri incelendi.

Elde edilen veriler Windows XP işlemcisinde SPSS 10.0 istatistik programı kullanılarak ki-kare analiz testi ile karşılaştırıldı.

5BULGULAR

Çalışmamıza kliniğimizde 15 yıl içerisinde cerrahi rezeksiyon uygulanan 494 hasta ile kliniğimizde ampiyem tanısı ile tedavi edilen (cerrahi sonrası ampiyemler dahil)102 hasta dahil edilmiştir.

Cerrahi rezeksiyon uygulanan 494 hastanın 378'i (%76.5) erkek, 116'sı (%23.5) kadın hastaydı. Cerrahi sonrası ampiyem gelişmiş 28 hastanın 24'ü (%85.7) erkek, 4'ü (%14.3) kadın hastaydı.

Cerrahi yapılan 494 hastanın sigara kullanıp kullanmadığı incelendiğinde; 263 (%71.1) hastanın sigara içtiği, 107 (%28.9) hastanın sigara içmediği tesbit edildi 124 hastanın bilgilerine ulaşılamadı Cerrahi sonrası ampiyem gelişen 28 hastanın 22'si (%84.6) sigara içerken 4'ü (%15.4) sigara içmiyordu 2 hastanın ise bilgilerine ulaşılamadı. (Çizelge-5.1)

Çizelge 5.1. Demografik veriler ve sigara kullanımı.

Cinsiyet	Cerrahi Rezeksiyon Yapılan Hastalar	Rezeksiyon Sonrası Ampiyem Gelişen Hastalar
Erkek	378 (%76.5)	24 (%85.7)
Kadın	116 (%23.5)	4 (%14.3)
Sigara		
İçenler	263 (%71.1)	22 (%84.6)
İçmeyenler	107 (%28.9)	4 (%15.4)
Bilinmeyenler	124 (-)	2 (-)
Toplam	494 (%100)	28 (%100)

Akciğer rezeksiyonu yapılan 494 hastanın tanılarına bakıldığında; 313 (%64.0) hasta ile bronş Ca en sık oranda görülmüşken 6 (%1.2) hasta ile mezotelyoma en az sıklıkta görülmüştür. (Çizelge 5.2)

Çizelge 5.2. Cerrahi rezeksiyon yapılan hastaların tanıları.

TANI	Sayı	%
Bronş ca	313	64
Bronşektazi	57	11.7
Benign tm	40	8.2
Tbc	31	6.3
Metastatik Akciğer tm	29	5.9
İnterstisiyel Akciğer hastalığı	13	2.7
Mezotelyoma	6	1.2

Akciğer rezeksiyonu yapılan 494 hastanın rezeksiyon tipleri incelendiğinde, kliniğimizde 125 (%25.4) hasta ile en sık wedge rezeksiyon yapılmış ve en az sıklıkta ise 16 (%3.3) hastaya sağ ortalobektomi ve 16 (%3.3) hastaya bilobektomi süperior yapılmıştır. Toplam 93 hastaya pnömonektomi yapılmışken, toplam 274 hastaya lobektomi yapılmıştır. Toplam 143 hastaya üst lobektomi yapılmışken, toplam 115 hastaya alt lobektomi yapılmıştır. Toplam 162 hastaya sağ lobektomi yapılmışken, toplam 112 hastaya sol lobektomi yapılmıştır. (Çizelge 5.3)

Çizelge 5.3. Cerrahi Rezeksiyon Tipleri.

REZEKSİYON	sayı	%
Wedge Rezeksiyon	125	25.4
Sağ üst lobektomi	75	15.2
Sol alt lobektomi	60	12.2
Sol pnömonektomi	59	12
Sol üst lobektomi	52	10.6
Sağ alt lobektomi	36	7.3
Sağ pnömonektomi	34	6.9
Bilobektomi inferior	19	3.9
Sağ orta lobektomi	16	3.3
Bilobektomi süperior	16	3.3

Akciğer rezeksiyonu yapılan 494 hastanın, 287 (%58.1)'sinde patolojik tanı bronş kanseri olarak tesbit edildi. Bronş kanserli hastaların cerrahi evrelendirilmesinde, 71 (%24.7) hasta ile hastaların en sık evre Ib olduğu, en az sıklıkta ise 12 (%4.1) hasta ile evre IIIb olduğu tesbit edildi. (Çizelge 5.4)

Çizelge 5.4. Bronş Kanseri Cerrahi Evreleme.

Cerrahi evreleme		Sayı	%
Evre I	a	16	5.5
	b	71	24.7
Evre II	a	13	4.5
	b	65	22.6
Evre III	a	66	22.9
	b	12	4.1
Evre IV		44	15.3

Kliniğimizde cerrahi rezeksiyon yapılan 494 hastanın 443 tanesinde patolojik tanımlara ulaşıldı. 51 hastaya ait patolojik kayıtlara rastlanmadı. Bu 443 hastanın patolojik tanımlarına bakıldığında; 292 (%65.9) hastada patolojik tanı küçük hücreli dışı akciğer kanseri, 13 (%2.9) hastada ise patolojik tanı küçük hücreli akciğer kanseri idi 5 (%1.1) hastayla en az sıklıkta mezotelyoma gözlemlendi. (Çizelge 5.5)

Çizelge 5.5. Rezeksiyon yapılan hastaların patolojik tanıları.

Patolojik tanı		Sayı	%
Küçük hücreli dışı akciğer kanseri	Yassı epitel hücreli akciğer kanseri	162	36.6
	Adenokanser	75	16.9
	Büyük hücreli akciğer kanseri	17	3.8
	Mikst hücreli kanser	38	8.6
Küçük hücreli akciğer kanseri		13	2.9
Mezotelyoma		5	1.1
Benign		133	30.0

Akciğer rezeksiyonu yapılan 494 hastanın, lenf nodu diseksiyonu yapılan 191 tanesi rezeksiyon tipleri ile birlikte incelendiğinde; en sıklıkla 45 (%23.5) hastada sağ üst lobektomi yapılmışken, en az sıklıkta 9 (%4.7) hastada bilobektomistüperior ve 9 (%4.7) hastada wedge rezeksiyon yapılmıştır (Çizelge 5.6)

Çizelge 5.6. Akciğer rezeksiyonlarında lenf nodu disseksiyonu yapılmış ve yapılmamış hastaların oranları

REZEKSİYON	Lenf nodu disseksiyonu (+)		Lenf nodu disseksiyonu (-)	
	SAYI	%	SAYI	%
Sağ üst lobektomi	45	23.5	30	14.7
Sol pnömonektomi	36	18.8	23	11.2
Sol alt lobektomi	22	11.5	38	18.6
Sağ pnömonektomi	22	11.5	12	5.8
Sol üst lobektomi	20	10.4	32	15.6
Sağ alt lobektomi	16	8.3	20	9.8
Bilobektomi inferior	12	6.2	7	3.4
Bilobektomi superior	9	4.7	7	3.4
Wedge rezeksiyon	9	4.7	116	56.8

Akciğer rezeksiyonu yapılan 494 hastanın rezeksiyon tiplerine göre ampiyem gelişimleri incelendiğinde; en fazla sağ pnömonektomi yapılan 34 hastanın 6'sında (%17.6), en az ise sol üst lobektomi yapılan 52 hastanın 1'sinde (%1.92) ampiyem gelişmiştir. (Çizelge 5.7)

Tek lob rezeksiyonu ile birden fazla lob rezeksiyonunun ampiyem gelişimi üzerine etkisi karşılaştırıldığında ise; 223 tek lob rezeksiyonunda 11 ampiyem gelişmiş (%4.9), 128 birden fazla lob rezeksiyonunda ise 17 hastada (%13.2) ampiyem gelişmiş ($p=0.011$). Birden fazla lob rezeksiyonlarında ampiyem gelişim oranının daha yüksek oranda olduğu görülmüştür. (Çizelge 5.7)

Çizelge 5.7. Rezeksiyon tiplerine göre ampiyem gelişme oranları.

REZEKSİYON	Sayı	Ampiyem sayısı	%
Sağ pnömonektomi	34	6	17.64
Bilobektomi inferior	19	3	15.79
Sağ alt lobektomi	36	5	13.88
Sol pnömonektomi	59	7	11.86
Bilobektomi süperior	16	1	6.25
Sağ üst lobektomi	75	3	4.00
Sol alt lobektomi	60	2	3.33
Sol üst lobektomi	52	1	1.92

Akciğer rezeksiyonu yapılan 494 hastada hem rezeksiyon hem de lenf nodu diseksiyonu yapılan 191 tanesinin rezeksiyon tipleri ve ampiyem sayı ve yüzdeleri incelendiğinde; en sık oranda, sağ pnömonektomi ile birlikte lenf nodu diseksiyonu yapılan 22 hastanın 4'ünde ampiyem gelişmiş (%18.8), sol alt lobektomi ile birlikte lenf nodu diseksiyonu yapılan 22 hastanın hiçbirinde ampiyem gelişmemiş. (Çizelge 5 8)

Çizelge 5.8. Lenf nodu diseksiyonu yapılmış rezeksiyon tiplerinde ampiyem gelişme oranları

REZEKSİYON	sayı	Lenf nodu diseksiyonu	ampiyem	%
Sağ pnömonektomi	22	+	4	18.8
Bilobektomi inferior	12	+	2	16.6
Bilobektomi süperior	9	+	1	11.1
Sol pnömonektomi	36	+	3	8.3
Sağ alt lobektomi	16	+	1	6.2
Sol üst lobektomi	20	+	1	5
Sağ üst lobektomi	45	+	2	4.4

Lenf nodu diseksiyonu yapılmayan akciğer rezeksiyonu vakalarında ampiyem gelişim sıklığına bakıldığında, en fazla sağ alt lobektomi sonrası ampiyem gelişmiştir. Sol üst lobektomi sonrası ampiyem gelişmemiştir. (Çizelge-9)

Çizelge 5.9. Lenf nodu disseksiyonu yapılmamış rezeksiyon tiplerinde ampiyem gelişme oranları.

REZEKSİYON	Sayı	Lenf nodu Disseksiyonu	Ampiyem	%
Sağ pnömonektomi	12	-	2	16.6
Bilobektomi inferior	7	-	1	14.2
Bilobektomi superior	7	-	0	0
Sol pnömonektomi	23	-	4	17.3
Sağ alt lobektomi	20	-	4	20
Sol üst lobektomi	32	-	0	0
Sağ üst lobektomi	30	-	1	3.3
Sol alt lobektomi	38	-	2	5.2

Kliniğimizde 494 akciğer rezeksiyonunun yapıldığı 15 yıllık süre zarfında 102 ampiyem vakası tesbit edildi. Bu ampiyem vakalarının etiyojileri araştırıldığında en sık neden (%35.3) postpnömonik, en az sıklıkta ise dış ile ilgili girişimlerden sonra ve pulmoner mantar enfeksiyondan sonra olduğu tesbit edildi. Akciğer cerrahisi sonrası ampiyemler ikinci sıklıkta görüldü (Çizelge 5.10)

Çizelge 5.10. Ampiyem etiyojisi.

ETİYOLOJİ	sayı	%
Post pnömonik	36	35.3
Akciğer abserüptürü	12	11.8
Tbc	8	7.8
Pulmoner mantar enfeksiyonu	1	1
Post travmatik	5	4.9
Cerrahi sonrası	27	26.5
Subfrenik abse	2	2
Spontan pnömotoraks	2	2
Özefagus mide perforasyonu	6	5.9
Dış çekimi sonrası	1	1
Şilotoraks	2	2
Total	102	100

Çizelge 5.11. Akciğer rezeksiyonu sonrası ampiyem gelişen vakaların kadın/erkek oranı.

Cinsiyet	sayı	%
erkek	24	85.7
kadın	4	14.3

Akciğer rezeksiyonu sonrası ampiyem gelişen hastaların yaş ortalaması; 51 ± 16.3 iken, cerrahi öncesi ortalama FEV1: $\%60.9 \pm 19.4$ FVC: $\%65.4 \pm 17.9$, ortalama tüp kalış süresi 37.4 ± 16.6 gün idi.

Çizelge 5.12. Akciğer rezeksiyonu sonrası ampiyem gelişen vakaların sigara içme oranları.

sigara	sayı	%
içen	22	84.6
içmeyen	4	15.4

Cerrahi sonrası ampiyem gelişen hastaların şikayetleri göz önüne alındığında en sıklıkla öksürük, ateş, nefes darlığı, yan ağrısı gibi şikayetler bir arada görülmüş (Çizelge 5.13)

Çizelge 5.13. Akciğer rezeksiyonu sonrası ampiyem gelişen vakaların şikayetleri.

Şikayet	sayı	%
Ateş+öksürük+nefes darlığı+ağrı+diğer	9	33.3
Nefes darlığı	4	14.8
Ateş	2	7.4
Ateş+öksürük+nefes darlığı+ağrı	7	25.9
Öksürük	5	18.5

Tüm ampiyemli hastaların semptomlarına bakıldığında, ateş ($\%91.2$), öksürük ($\%69.4$), nefes darlığı ($\%44.7$), göğüs ağrısı ($\%23.6$) ve diğer semptomlar ($\%13.8$),

ateş+töksürük+nefes darlığı üç semptomunun birlikte bulunduğu hasta oranı ise % 33.3 idi.

(Çizelge 5.13)

Çizelge 5.14. Eşlik eden hastalıklar.

komorbidite	sayı	%
Var	11	55
yok	9	45

Cerrahi sonrası ampiyem gelişen vakaların kültür sonuçlarında en sık üreyen mikroorganizma pseudomonas 9 (%39.1), en az sıklıkta üreyen mikroorganizma ise klebsiella ve acinetobacter idi. (Çizelge 5.14)

Çizelge 5.15. Cerrahi sonrası ampiyem gelişen hastalarda etken mikroorganizmaları.

Etken mikroorganizma	Sayı	%
Pseudomonas	9	39.1
Stafilokokkus	8	34.8
E. coli	2	8.7
Mikst	2	8.7
Klebsiella	1	4.3
Acinetobacter	1	4.3

Akciğer rezeksiyonu sonrası ampiyem gelişen vakaların rezeksiyon tipleri incelendiğinde en sık sol pnömonektomili hasta 7 (%25), en az sıklıkta ise sol üst lobektomi 1 (%3.5) ve bilobektomi superior 1(%3.5)'lu hasta vardı.

Çizelge 5.16. Akciğer rezeksiyonu sonrası ampiyem gelişen vakaların rezeksiyon tipleri.

REZEKSİYON	sayı	%
Sol pnömonektomi	7	25
Sağ pnömonektomi	6	21
Sağ alt lobektomi	5	17.8
Sağ üstlobektomi	3	10.7
Bilobektomi inferior	3	10.7
Sol alt lobektomi	2	7
Sol üst lobektomi	1	3.5
Bilobektomi süperior	1	3.5

Cerrahi sonrası ampiyem gelişen 28 hastanın 18 tanesi bronş kanseri nedeni ile opere olmuş. Bu hastaların patolojik evrelendirmesinde en sıklıkla 7 (%38) hasta evre IIIa olarak tesbit edilmiştir (Çizelge 5.17)

Çizelge 5.17. Cerrahi sonrası ampiyem gelişen kanserli hastalarda cerrahi evrelendirme,

evre	sayı	yüzde
IIIa	7	38.9
IIIb	4	22.2
IV	4	22.2
Ia	1	5.6
IIa	1	5.6
IIIb	1	5.6

Bu 18 hastanın patolojik tanıları incelendiğinde; en sık yassı hücreli kanser 13 (%68.4), en az ise büyük hücreli kanser görülmüş. (Çizelge 5.18)

Çizelge 5.18. Cerrahi sonrası ampiyem gelişen kanserli hastalarda patolojik tanı

Patolojik tanı	sayı	%
Yassı hücreli	13	72.2
Adenoca	4	22.2
Büyük hücreli	1	5.6

Akciğer rezeksiyonu sonrası ampiyem gelişen 28 hastanın 14 tanesinde ampiyem gelişmeden önce cerrahi rezeksiyon esnasında lenf nodu diseksiyonu yapılmış. (Çizelge 5.19)

Çizelge 5.19. Akciğer rezeksiyonu sonrası ampiyem gelişen hastaların lenf nodu diseksiyon oranları

Lenf nodu diseksiyonu	sayı	%
yapılan	14	66.7
yapılmayan	7	33.3

Çizelge 5.20. Akciğer rezeksiyonu sonrası ampiyem gelişen hastalarda fistül oranı.

Bronkoplevral fistül	sayı	%
Var	21	84
Yok	4	16

Akciğer rezeksiyonu sonrası ampiyem gelişen 28 hastanın tedavisinde; en sıklıkla 17 hastaya (%60.7) tüp torakostomi ile drenaj ve medikal tedavi uygulanmış. En az sıklıkta ise 1(%3.6) hastaya torasentezle drenaj ve antibiyoterapi uygulanmış. (Çizelge 5.21)

Çizelge 5.21. Akciğer rezeksiyonu sonrası ampiyem gelişen hastaların tedavisi.

Ampiyem tedavisi	Sayı	%
Tüptorakostomi+medikal	17	60.7
Cerrahi girişim	10	35.7
Torasentez+antibiyoterapi	1	3.6

Akciğer rezeksiyonu sonrası ampiyem gelişen 28 hastanın 22 tanesine ampiyem tedavisine yönelik cerrahi uygulanmış. En sıklıkla 12 (%54.5) tanesine açık drenaj uygulanmış. En az sıklıkla ise 1 hastaya (%4.5) VATS yapılmış. (Çizelge 5.22)

Çizelge 5.22. Akciğer rezeksiyonu sonrası ampiyem gelişen hastaların cerrahi tedavi yöntemleri.

Ampiyemin cerrahi tedavisi	sayı	%
Açık drenaj	12	54.5
Dekortikasyon+drenaj	4	18.2
Torakoplasti	4	18.2
Kas transpozisyonu	1	4.5
VATS	1	4.5

6.TARTIŞMA

Cerrahi sonrası ampiyem, cerrahi tekniklerdeki ve postoperatif destek tedavilerindeki ilerlemelere rağmen hala önemli bir morbidite ve mortalite sebebidir. Literatürde son yıllarda, cerrahi sonrası ampiyem için mortalite ve morbiditenin azaltılmasına yönelik yeni birçok cerrahi ve medikal tedavi tanımlanmaktadır. Biz de kliniğimizde karşılaştığımız cerrahi sonrası ampiyemleri neden-sonuç ilişkisi içerisinde retrospektif olarak inceledik

Çalışmamıza kliniğimizde 15 yıl içerisinde cerrahi rezeksiyon uygulanan 494 hasta ile kliniğimizde ampiyem tanısı ile tedavi edilen (cerrahi sonrası ampiyemler dahil)102 hasta dahil edilmiştir. Cerrahi rezeksiyon uygulanan hastaların 378 (%76.5)'i erkek , 116 (%23.5)'sı kadın hastaydı.

Okumura ve ark. yapmış olduğu çalışmada kronik ampiyemi olan 23 hastanın cerrahi sonuçlarını incelemişler, hastaların 22'si erkek(%88), 3'ü kadınımış (%12),yaş ortalaması 58.1 olan hastaların ortalama VC : %48.1, ortalama FEV1 : 1.19L imiş.(3) Bizim çalışmamızda, çalışmaya alınan 102 hastanın 80 tanesi erkek (%78.4), 22 tanesi kadın (%21.6), yaş ortalaması 45.0, ortalama FVC : %61.6, ortalama FEV1 : %56.9 idi.

Cerrahi sonrası ampiyem, farklı nedenlerle uygulanan farklı cerrahi prosedürlerden sonra tüm plevral yapıların enfekte olması durumudur ve akciğer rezeksiyonu yapılmış hastaların %2-16'sında ortaya çıkar.(14.15) Tüm ampiyemler arasında pnömoni sonrası gelişen ampiyemlerin ardından ikinci sıklıkla görülür ve tüm ampiyemlerin yaklaşık %20'sini oluşturur (16)

Okada ve ark 'nın yapmış olduğu 1987-1997 yılları arasında kronik ampiyem tedavisi görmüş 45 hastayı retrospektif olarak araştırmışlar ve 21 hastada (%47) ampiyemin tbc sonrası ,13 hastada (%29) pnömoni sonrası, 11 hastada (%24) ampiyemin akciğer rezeksiyonu sonrası geliştiğini bildirmişlerdir.(1)

Thourani ve ark yaptıkları çalışmada kronik ampiyemi olan 78 hastayı etyolojik etken açısından değerlendirmişler ve 35 tanesi (%45) parapnömonik effüzyon, 23 tanesi (%29) rezeksiyon sonrası, 7 tanesi (%9) tbc sonrası, 4 tanesi (%5) habis effüzyon, 4 tanesi (%5) trakeaözefageal fistüller, 3 tanesi (%4) abdominal sepsis, 2 tanesinde (%3) travma sonrası gelişen hemotorax nedeniyle ampiyem geliştiğini bulmuşlar (8)

Yeğinsu ve ark.'nın kronik ampiyem olgularında torakomyoplastinin yeri konulu çalışmalarında; yaş ortalaması: 44.4 yıl olan 10 hastayı (8 erkek, 2 kadın) çalışmaya almışlar. Bizim çalışmamızda ampiyem gelişmiş 102 hastanın (80 erkek, 22 kadın) yaş ortalaması 45.0 idi. Yeğinsu ve ark.'nın yaptığı çalışmada, etyolojik sebeplere bakıldığında; 6 hastada postpnömonektomik ampiyem, 4 hastada ise postenfeksiyöz ampiyem bulunmuş. En sık mikrobiyolojik ajan, pseudomonas aureginosa (% 50) üremiş. 6 hastaya tüp torakostomi yapılmış ve ortalama tüp torakostomi süresi 10.7 gün bulunmuş, stoma açılan 10 hastada ortalama açık drenaj süresi 142.8 gün olarak bulunmuş. 6 hastaya torakomyoplasti, 3 hastaya myoplasti, 1 hastaya torakoplasti yapılmış. Rezeke edilen kot sayısı ortalama 2.2 ve en sık kullanılan kas flebi ise latissimus dorsi olarak bildirilmiştir.(18) Bizim çalışmamızda etyolojik sebepler incelendiğinde, tüm ampiyemler içerisinde postpnömonektomik ampiyem %35.3 ile birinci sırada, cerrahi sonrası ampiyem %26.5 ikinci sırada bulunmuştur. Daha sonra sırasıyla akciğer absesi (%11.8), tüberküloz (%7.8), özofagus mide perforasyonu (%5.9), travma (%4.9), spontan pnömotoraks (%2), şilotoraks (%2), subfrenik abse yayılımı (%2), diş çekimi sonrası (%1), akciğer mantar enfeksiyonu (%1) sonrası ampiyem görülmüştür. Bizim çalışmamızda, Yeğinsu ve ark.'nın çalışmasından farklı olarak en sık etyolojik sebep postpnömonektomik ampiyemdi. Çalışmamızda tüm ampiyemler arasında en sık etken mikroorganizma % 37.1 ile staf aureus, cerrahi sonrası gelişen ampiyemlerde ise en sık etken mikroorganizma % 39.1 ile pseudomonas aeroginosa idi. Bizim çalışmamızda da gösterdiğimiz gibi literatürde de cerrahi sonrası ampiyemde en sık etken mikroorganizma pseudomonas aeroginosa'dır. Çalışmamızda 102 ampiyemi olan hastanın 100 tanesine tüp torakostomi uygulandı (%98.0), ortalama tüp torakostomi süresi 27.6 gündü. Yeğinsu ve ark.'nın çalışması ile karşılaştırıldığında, çalışmamızda tüp süresi daha uzundu.

Günümüzde rezeksiyon gerektiren cerrahi sonrası ampiyemler, tüm ampiyem vakalarının yaklaşık %20-25 ini oluşturmaktadır. Bizim çalışmamızda cerrahi ampiyemlerin oranı % 27.4'tür. Bu oran literatürdeki oranın biraz üzerindedir.

Akciğer rezeksiyonu uygulanan hastalarda, cerrahi sonrası ampiyem, ortaya çıkan plevial boşluk nedeniyle önemli bir problemdir, bu nedenle cerrahi öncesi dönemde mevcut riskler iyi değerlendirilmeli, cerrahi esnasında bu riskleri en aza indirecek yaklaşımlar kullanılmalı ve iyi bir postoperatif destek tedavisi ile birlikte en etkin antibiyotik tedavisi seçilmelidir (17). Gelişmiş kompleks tedavilere rağmen tüm akut ampiyemlerin yaklaşık % 4 ile %20'si kronik ampiyeme dönüşmektedir (25)

Literatürdeki benzer çalışmalarda olduğu gibi bizim çalışmamızda da bizim çalışmamızda ise tüm ampiyemleri içerisinde postpnömonik ampiyem %35.3 ile birinci sırada, cerrahi sonrası ampiyem %26.5 ikinci sırada bulunmuştur ve bizim çalışmamızın temelini de bu ampiyemlerin neden sonuç ilişkisi içerisinde araştırılması oluşturur.

Bailey ve ark. 1991-2003 yılları arasında hastaneye başvuran yaşları 1 gün-17 yaş arasında değişen ampiyem tanısı almış 58 (34erkek,24kız) bu hastaları incelemişler ve bu hastaların semptomlarına bakıldığında ateş(%100), öksürük(%66), nefes darlığı(%46), göğüs ağrısı (%38) ve karın ağrısı (%17) olarak bildirmişlerdir. Hastaların %96'sında pnömoni varmış. Etken mikroorganizmalara bakıldığında streptokokkus pnömoni(%22), grup A streptokok (%8) ve mycobakterium tüberkülosis (%3), %31'inde mikroorganizmaya rastlanmamıştır (2). Yukarıdaki çalışma pediatrik hasta grubunu içermektedir, oysa bizim çalışmamız genellikle erişkin yaş grubunu içermekte ancak semptomlar açısından bakıldığında benzer semptomlar görülmektedir. Bizim çalışmamızda, hastaların semptomlarına bakıldığında, ateş (%91.2), öksürük (%69.4), nefes darlığı (%44.7), göğüs ağrısı (%23.6) ve diğer semptomlar (%13.8), ateş+öksürük+nefes darlığı üç semptomunun birlikte bulunduğu hasta oranı ise % 33.3 idi

Okumura ve ark kültür antibiogramda yapılan 23 hastadan 6 hastada aspergillus, 4 hastada metisiline rezistans stafilokokkus aureus ve 10 'unda diğer etkenler üretken 3 hastada etken üretilmediği bildirilmiştir (3).

Balogh ve ark yaptığı çalışmada torasik ampiyemin açık direnaja tedavisinde en çok rastlanan bakterinin pseudomonas spp. olduğundan bahsetmişler . Balogh ve arkadaşları 12 yıllık analizlerinde intratorasik süpürasyon nedeniyle tedavi görmüş 338 hastayı incelemişler (ortalama yaş:53 2), 82 hastada kronik ampiyem varmış bu 332 hastanın 44 tanesinde (%13) açık direnaja tedavisi uygulanmış. 164 hastanın süpüratif plevria boşluğundan pü örnekleri alınmış bakteriyolojik incelemeler sonucunda 148 hastada pseudomonas üremiş (%90) Bakteriyolojik incelemelerle pseudomonas enfeksiyonuna karşı, lokal olarak uygulanan polimiksin,amikasin, meropenem, seftazidim, imipenem, tobramisin, siprofloksasin ve piperasilin ile lokal ve hedefe yönelik tedavinin daha etkin olduğunu kanıtlamışlar (13)

Bizim çalışmamızda, kültür antibiyogramı yapılan 28 hastanın 9'unda pseudomonas (%39.1), 8'inde staf. aureus (%34.8), 2'sinde E.coli (%8.7), 2'sinde mikst (%8.7), 1'inde klebsiella (%4.3), 1'inde acinetobakter (%4.3) üretilmiş Okumura ve ark.'nın çalışmasından farklı olarak daha önce de belirttiğimiz gibi literatürde de görüldüğü üzere cerrahi sonrası ampiyemde en sık pseudomonas üremiştir.

Pnömonektomi sonrası ampiyem pnömonektominin nadir görülen ancak çok ciddi bir komplikasyonudur 50 yılı aşkın süredir çeşitli tedavi edici yaklaşımların ve tekniklerin kullanımına rağmen hala sıklıkla yüksek morbidite ve uzamış hospitalizasyon nedenidir. (27)

Pnömonektomi sonrası ampiyem % 2-12 oranında görülürken, lobektomi sonrasında % 1-3 oranında görülür. (16) Lobektomi sonrası ampiyem oranları incelendiğinde, 494 hastanın 258'ine lobektomi yapılmış (% 52.2) ve bu hastaların 15 tanesinde (% 7.4) lobektomi sonrası ampiyem gelişmiş. Literatür ile karşılaştırıldığında, kliniğimizde lobektomi sonrası, daha yüksek oranda ampiyem geliştiği bulunmuştur.

Bizim çalışmamızda, sağ pnömonektomi yapılan 34 hastanın 6 tanesinde (%17.6), sol pnömonektomi yapılmış 59 hastanın 7 tanesinde (%11.8) pnömonektomi sonrası ampiyem gelişmiş. Çalışmamızda pnömonektomi sonrası % 14.7 oranında ampiyem gelişmiş olup literatürdeki oranlarla karşılaştırıldığında daha fazla oranda ampiyem geliştiği bulunmuştur.

Deschamps ve ark pnömonektomi sonrası ampiyem ve bronkolevral fistül görülme sıklığını retrospektif araştırmışlar; çalışmaya yaş ortalaması 64 olan toplam 713 hasta alınmış (514 erkek, 199 kadın). 115 hastaya pnömonektomi yapılmış (%16.1) Pnömonektomi yapılan hastaların 53'ünde ampiyem geliştiği tesbit edilmiş (%46.0) ve 32 hastada (%27.8) bronkoplevral fistül geliştiğini bildirmişler (9) Deschamps ve ark pnömonektomi sonrası ampiyem ve bronkolevral fistül görülme sıklığını retrospektif bu çalışmada, yaş ortalaması 64 olan toplam 713 hastayı değerlendirmişler, toplam 115 hastaya pnömonektomi yapılmış. Cerrahi rezeksiyon endikasyonları ise 607 hastada (%85.1) primer malignite, 32 hastada (%4.5) metastatik kanser, 74 hastada (%10.4) benign hastalıkları (9)

Kacprzak ve ark yaptıkları çalışmada pnömonektomi yapılmış 947 hastayı incelemişler; hastaların %7'sinde postpnömonektomik ampiyem geliştiğini bulmuşlar. Postpnömonektomik ampiyemlerin sebeplerine bakıldığında; 20 hastada plevral kavite

hematomu (%29.8), 18 hastada yara yeri enfeksiyonu (%26.8), 30 hastada ise bronkoplevral fistül (%46.2) gelişmiş. Hastaların genel durumlarını göz önünde bulundurarak torasentez, drenaj veya operasyon gibi değişik tedavi metodlarının yapıldığını bildirmişler. (23)

Bizim çalışmamızda pnömonektomi sonrası % 14.7 oranında ampiyem gelişmiş olup literatürdeki oranlarla karşılaştırıldığında daha fazla oranda ampiyem geliştiği ancak Deschamps ve ark.'nın çalışması ile karşılaştırıldığında daha az oranda pnömonektomi sonrası ampiyem geliştiği bulunmuştur.

Akciğer rezeksiyonu ve pnömonektomi sonrası ampiyemde sıklıkla bronkoplevral fistül eşlik eder ve mortalite % 28-50 arasında değişir (14,15).

Okumura ve ark. 23 hastanın 16'sında (%69.6) bronkoplevral fistül geliştiğini bildirmişler. (3) Gossot ve arkadaşları pnömonektomi sonrası bronkoplevral fistül olmaması halinde bile pleval ampiyemin ciddi bir komplikasyon olduğunu bildirmişler tedavisinin cerrahi olduğunu ancak sonuçların yüz güldürücü olmadığı sonucuna varmışlardır. (7) Kliniğimizde pnömonektomi sonrası ampiyem görülme oranı % 14.7 oranındadır. Pnömonektomi sonrası bronkopulmoner fistül görülme oranı ise %92.3'tür. Kliniğimizde bu tip pnömonektomi sonrası ampiyem gelişen hastalara açık diirenaj ve torakoplasti gibi cerrahi yöntemler uygulanmıştır.

Bizim çalışmamızda, cerrahi sonrası ampiyem gelişen 28 hastanın 21 tanesinde (%84.0) bronkoplevral fistül gelişmiş, Okumura ve ark. yapmış olduğu çalışmaya göre daha yüksek oranda bronkoplevral fistül görülmüştür. Çalışmamızda, pnömonektomi sonrası ampiyem gelişen 13 hastanın 12'sinde (%92.3) bronkoplevral fistül vardı. Literatürde de belirtildiği gibi, pnömonektomi sonrası bronkoplevral fistül gelişimi siktir, bizim çalışmamızda da sıklığı yüksektir. Çalışmamızda, hastaların prognozu incelenmemiştir.

Uchikov ve ark. yaş ortalaması 58.2 olan pnömonektomi sonrası ampiyemli 10 hastayı analiz etmişler (9 erkek, 1 kadın) 9 hastanın pnömonektomi endikasyonu akciğer kanseri iken, bir hastanın pnömonektomi endikasyonu akciğer absesiymiş. (10)

Bizim çalışmamızda, çalışmaya aldığımız yaş ortalaması 53.6 olan 494 hastanın cerrahi rezeksiyon endikasyonlarına bakıldığında, 313 hastada (%64.0) bronş kanseri, 57

hastada (%11.7) bronşektazi, 40 hastada (% 8.2) benign hastalıklar, 31 hastada (%6.3) tüberküloz, 29 hastada (%5.9) metastatik akciğer hastalığı, 13 hastada (%2.7) interstisyel akciğer hastalığı, 6 hastada (%1.2) mezotelyoma tanısı konulduğunu bulduk. Cerrahi endikasyonlar incelendiğinde çalışmamızdaki endikasyonlar literatürdeki benzer çalışmalarla uyumlu bulunmuştur.

Kanzaki ve ark. yapmış olduğu çalışmada akut ampiyem tedavisinde erken agresif cerrahi müdahalenin iyi bir seçenek olabileceği bildirilmiş, akut ampiyemin bütün formlarında tedavi için temel prensiplerin başında altta yatan enfeksiyon ajanının belirlenmesi ve tedavisi ve pürülan sıvının cerrahi olarak drenajı olduğunu bildirmişlerdir (5)

Rzyman ve ark. ampiyem direnajının hastalığın erken fazında cerrahi olarak yapılması gerektiğini önermişlerdir. Özefagus perforasyonu sonucu gelişmiş ampiyemlerde cerrahi müdahalenin ertelenmesinin yüksek mortalite oranlarının ana sebebi olduğunu bildirmişlerdir. (27)

Bizim kliniğimizde de tedavinin temel prensibini altta yatan enfeksiyon ajanının belirlenmesi, en kısa zamanda direnajın sağlanması ve en uygun antibiyotik tedavisinin başlanması oluşturur. Bu tedavilerin ardından gerekiyorsa cerrahi müdahalenin geciktirilmeden en kısa sürede yapılması gerekmektedir.

Cerrahi sonrası ve kronik ampiyemlerin tedavisinde önemli bir yeri olan tüp drenaj, genellikle erken dönemlerde terapötik amaçlı, kronik ampiyemde ise hastanın stabilizasyonu amacıyla kullanılır. (19) Strange ve ark. tarafından tüp drenajın semptomların başlangıcından itibaren ilk 2 hafta içinde en fazla efektif olduğu bildirilmiştir (20) Tüp direnaj, kronik ampiyemde ise hastanın toksik tablosunun düzelmesi ve /veya mediasten fiksasyonunun tamamlanması amacıyla 1-3 hafta süre ile uygulanan işlemdir (18) Bizim çalışmamızda ampiyem tanısı ile takip ettiğimiz 102 hastanın 100 tanesine tüp direnaj uygulandı. Tüp direnajın tedavide en önemli faktörlerin başında geldiği ve tüm ampiyemli hastalarda tedavide enfekte materyalin uzaklaştırılması amacıyla uygulanması gerektiği kanısındayız.

Kronik ampiyemli hastaların tedavisinde medikal tedavilerle zaman kaybetmektense en kısa sürede en etkin tedavi yöntemi olan cerrahi tedavilere başvurulmalıdır. Thourani ve ark. kronik ampiyemi olan 78 hastayı etyolojik etken açısından değerlendirdikleri çalışmada, bu hastaların hepsine cerrahi prosedür uyguladıklarını bildirmişler (8)

Okado ve ark. yapmış oldukları çalışmada, kronik ampiyemi olan 45 hastadan 10 hastaya (%22) omentopeksi, 5 hastaya (%11) akciğer rezeksiyonu ve 4 hastaya (%9) torakoskopik cerrahi yapıldığını bildirmişlerdir. Cerrahi tedavi uygulanan hastalarda, solunum fonksiyon testleri ile ameliyat sonrası dönemde yaşam kalitesinin daha yüksek olduğunu bildirmişler. (1)

Bailey ve ark. pediatrik yaş gurubunda yapmış olduğu bir çalışmada, ampiyemi olan 58 hastanın 3 tanesine torasentez yapılmış, 17 tanesine göğüs tüpü takılmış, 3'üne hem torasentez yapılmış hemde göğüs tüpü takılmış, 26 hastaya VATS uygulanmış, 6 hastaya torakotomi yapılırken, 3 hastaya minitorakotomi yapılmış ve ampiyemli çocukların tedavisinde VATS yönteminin güvenilir ve etkin bir yöntem olduğunu bildirmişlerdir. (2)

Gossot ve arkadaşları yaptıkları çalışmaya pnömonektomi sonrası ampiyem gelişmiş 17 hastayı almışlar (9 erkek, 2 kadın ortalama yaş, 59), tüm vakalara göğüs tüpü takılmış ve 11 hastaya torakoskopik debrütman yapıldığını bildirmişler. Minör bronkoplevral fistülü olan veya olmayan pnömonektomi sonrası ampiyemli hastalarda torakoskopinin faydalı bir yaklaşım olabileceğini öngörmüşlerdir (7)

Kanzaki ve ark. tarafından yapılan çalışmada 11 akut ampiyemli hasta çalışmaya alınmış bu hastaların 7'sine açık torakotomi uygulanırken 4 hastaya torakoskopi yapıldığını bildirmişlerdir. (5)

Lardinois ve arkadaşları plevral ampiyemli 328 hastanın tedavisinde kullanılan VATS'ın rolünü değerlendirmişler ve bu 328 hastanın 150'sine primer açık dekortikasyon yapılmış, 178 hastaya VATS uygulanmış, bu 178 hastanın 99'unda (%56) VATS ile debrütman başarılı olmuş, 79 hastada ise (%44) primer açık dekortikasyon uygun görülmüş (4)

Kim ve ark. ampiyemi olan ve VATS ile debrütman ve dekortikasyon yapılmış 70 hastayı incelemişler. 70 hastanın 65'inde enfekte plevral mayinin boşaltılması ve dekortikasyonunun VATS ile başarılı bir şekilde yapıldığını bulmuşlar. 5 ± 3 gün interkostal drenaj gerekli olduğunu ,hastaların hastanede kalma sürelerini 5 ± 0.7 gün olduğunu bulmuşlar. Sonuç olarak fibropürülan veya organik plevral ampiyem tedavisinde VATS ile dekortikasyon tekniğinin basit ve etkin olduğunu bildirmişler (11)

Pothula ve Hoover'in yaptıkları çalışmalarında, erken dönemde torakotomi ile dekortikasyonun sonuçlarının daha iyi olduğu şeklinde yazılar mevcuttur (29,30)

Schneiter ve ark pnömonektomi sonrası gelişen bronkoplevral fistülün kapatılması ile kombine tekrarlayan cerrahi debrütmanı ve erken ve geç postpnömonektomi ampiyemin antimikrobiyal tedavi ile başarılı bir şekilde tedavi edilebileceğini bildirmişlerdir (27)

Polianskii'nin 18 ile 87 yaş arasında değişen kronik tbc ampiyemi olan 323 hastada yaptığı retrospektif analizde, temel cerrahi girişimler araştırılmış, 124 hastada (%38.8) plörektomi+akciğer dekortikasyonu, 31 hastada (%9.6) akciğer dekortikasyonu+plörektomi ile birlikte rezeksiyon, 11 hastada(%3.4) plörektomi+dekortikasyonla birlikte uygulanmış akciğer rezeksiyonu, 43 hastada(%13.3) torakoplasti+plöropnömonektomi ile birlikte plastik cerrahi uygulanırken, 110 hastaya(%34) sadece palyatif tedavi verildiği bildirilmiş (12)

Okumura ve ark. yapmış olduğu çalışmada kronik ampiyemi olan 23 hastanın cerrahi sonuçlarını incelemişler. Bu çalışmada kronik ampiyemi olan 23 hastanın 17'sine (%72.9) açık torakostomi yapılmış.11 hastaya kas flebi kullanılarak veya kullanılmadan omental pedikül flep ile tedavi edilmiş 12'si kısmi torakoplasti ile omental pedikül flep kullanılarak tedavi edilmiş (3)

Kitami ve arkadaşları 62 yaşında sağ üst lobta mantar (aspergillus) ve buna bağlı aspergillus ampiyemi nedeniyle cerrahi prosedür uygulanan 62 yaşında erkek bir olgudan bahsetmişler, bu hastaya sağ üst lobektomi ve latissimus dorsi ile serratus anterior kasının ayrılması ile standart posterolateral torakotomi yapıldığını ve orta ve alt lobların dekortike edildiğini bildirmişlerdir. Postop dönemde hastada ampiyem devam etmiş ve bronkoplevral fistül gelişmiş Postop 41 günde axilla yoluyla açık torakostomi uygulanmış ve 3 ve 4. kotlar çıkarılmış. 11 ay sonra açık drenaj boşluğu sterilize edilmiş Latissimus dorsi pedikül flebi uygulanmış. Sonuç olarak pedikül latissimus dorsi kas flebi ve serratus anterior kasları standart torakotomi vakaları sonrası boşluğun blombajında faydalı olabileceğini bildirmişler (6) Bizim kliniğimizde de torakotomi boşluğu blombajında pedikül latissimus dorsi flebi bir hastada kullanılmış ve iyi sonuç alınmıştır.

Thourani ve arkadaşları yaptıkları çalışmada modifiye Eloeserflep ile ilgili 26 yıllık tecrübelerinden bahsetmişlerdir. Pekçok tedavi seçeneğinin bulunduğu plevral ampiyemde modifiye eloeser flep yönteminin tedavi seçeneklerinden biri olduğunu bildirmişler ve modifiye eloeser flep yönteminin kronik plevral ampiyem tedavisinde güvenli bir yöntem olduğunu bildirmişler. (8)

Bizim çalışmamızda ise 102 hastanın 41 tanesine (%56.9) torakotomi+ direnaj+ dekortikasyon, 21 tanesine (%29.2) açık direnaj, 8 tanesine (%11.1) torakoplasti, 1 tanesine (%1.4) kas transpozisyonu, 1 tanesine(%1.4) VATS prosedürü uygulandı. Okado ve ark. çalışması ile karşılaştırıldığında bizim çalışmamızda, hiçbir hastaya omentopeksi uygulanmadı, Bailey ve ark çalışması ile karşılaştırıldığında daha az oranda VATS prosedürü uygulandı Diğer iki çalışmaya göre karşılaştırma yapıldığında ampiyem cerrahisinde en önemli rolü olduğunu düşündüğümüz dekortikasyon % 56 9 ile en yüksek oranda uygulandı.

Diagnostik metotlarda, cerrahi tekniklerde ve destek tedavisindeki ilerlemelere rağmen kronik parapnömonik ampiyem halen önemli bir morbidite ve mortalite sebebidir Melloni ve ark. yaptıkları prospektif çalışmada, kronik parapnömonik hastalara uygulanan cerrahi tedavi ve cerrahi sonrası klinik belirtileri araştırmışlar. Çalışmaya kronik parapnömonik ampiyem için dekortikasyon yapılmış 40 hasta alınmış 40 hastanın hepsinde de ampiyem belirgin olarak düzelmiş. Bununla birlikte 34(%87.5) hastada postoperatif dönemde hiçbir klinik bulgu yokken 5 hastada (%12 5) alışılmış komplikasyonlar görülmüş (2 uzamış febril sendromlar, 3 mekanik ventilatör desteği gerektiren sepsis). Tüm komplikasyonlar uygun tedavi yöntemleri ile tedavi edilmiş. Sonuç olarak kronik parapnömonik ampiyem için dekortikasyonun en efektif tedavilerden biri olduğu ve çok az morbidite ve mortalite ile yapılabileceğini öngörmüşler. Cerrahi yapılmayan parapnömonik ampiyemlerde semptomların uzamış süresi ve konservatif tedavilerin morbiditeyi arttırabileceğini, kronik parapnömonik ampiyemin tedavisi için erken cerrahi tedavinin en uygun yaklaşım olduğunu bildirmişler (21)

Bizim çalışmamızda ise 102 hastanın 41 tanesine (%56.9) torakotomi + direnaj + dekortikasyon, 21 tanesine (%29.2) açık direnaj, 8 tanesine (%11.1) torakoplasti, 1 tanesine (%1.4) kas transpozisyonu, 1 tanesine (%1.4) VATS prosedürü uygulandı. Tıpkı Lardinois çalışmasında olduğu gibi ampiyemlerde açık dekortikasyon bizim çalışmamızda da yüksek oranda uygulanmıştır. Lardinois çalışmasına bakıldığında, toplam 328 hastanın 229 tanesine

açık dekortikasyon uygulanmış (%69.8), bizim çalışmamızda % 56.9 hastaya açık dekortikasyon uygulanmış. Bu sonuçlar da göstermektedir ki ampiyem tedavisinde açık dekortikasyon VATS prosedürüne göre daha üstündür.

Sonuç olarak kronik ampiyemde optimal tedavi her hasta için en uygun cerrahi prosedürün seçilmesini gerektirir. Akciğer rezeksiyonu minimal olmalıdır. Kritik hastalarda açık torakostomi yapılması birinci seçenekken, seçilmiş vakalarda omentopeksi veya torakoplasti yapılmalıdır. Bu cerrahi prosedürlerde ölü boşluk azaltılmalı, hava kaçağı minimal olmalıdır. Postpnömonik ampiyemde VATS prosedürü seçilebilir (1) Daha önce de belirttiğimiz gibi, kronik ampiyemin tedavisi cerrahidir ve ampiyemin cerrahi tedavisinde en etkin yöntemin dekortikasyon olduğu kanısındayız ve bu nedenle kliniğimizde sıklıkla dekortikasyon uygulanmıştır.

SONUÇ

Çalışmamıza Akdeniz Üniversitesi Tıp Fakültesi Göğüs Cerrahisi Anabilim Dalı'nda 1991 - 2005 yılları arasında çeşitli akciğer patolojileri tanlarıyla kliniğimize yatmış ve akciğer rezeksiyonu yapılmış 494 hasta ile kliniğimizde ampiyem tanısı (cerrahi sonrası ampiyemler dahil) ile tedavi edilmiş 102 hasta retrospektif olarak incelendi. Olgular yaş, cins, şikayet, sigara kullanımı, ampiyeme yönelik operasyon, lenf nodu disseksiyonu, eşlik eden hastalıklar, FEV1, FVC, laboratuvar bulguları, etken mikroorganizma, bronkoplevral fistül, bronş kanseri evrelemesi, tümör patolojisi, tüp süresi, ampiyem öncesi yapılan cerrahi rezeksiyon tipi, ampiyemin etyolojisi, ampiyemin tedavisi açısından tüm hastalar incelendi ve sonuçta kliniğimizde takip ettiğimiz ampiyem olgularından özellikle cerrahi rezeksiyon sonrası gelişen ampiyemlerin sebep sonuç ilişkisini ortaya çıkarmaya çalıştık.

Cerrahi sonrası ampiyem, cerrahi tekniklerdeki ve postoperatif destek tedavilerindeki ilerlemelere rağmen hala önemli bir morbidite ve mortalite sebebidir. Literatürde son yıllarda, cerrahi sonrası ampiyem için mortalite ve morbiditenin azaltılmasına yönelik yeni birçok cerrahi ve medikal tedavi tanımlanmaktadır. Biz de kliniğimizde karşılaştığımız cerrahi sonrası ampiyemleri neden-sonuç ilişkisi içerisinde retrospektif olarak inceledik ve yıllar içerisindeki gelişmelere rağmen literatürde olduğu gibi cerrahi sonrası ampiyem kliniğimizde de hala önemli bir sorun teşkil etmektedir.

Bizim kliniğimizde de akciğer cerrahisi sonrası % 5,6, pnömonektomi sonrası ise % 14,7 oranında ampiyem görülmüştür. Kliniğimizde akciğer rezeksiyonuna bağlı ampiyem en sık sağ pnömonektomi sonrası görülmüştür. Sol pnömonektomiye göre daha fazla görülmesi bronş güdüğünü kapatacak destek dokunun sol ile karşılaştırıldığında daha yetersiz olmasına ve buna bağlı olarak bronkoplevral fistül gelişim oranının sağ pnömonektomi de daha fazla olmasına bağlı gibi gözükmektedir. Rezeksiyon tiplerine göre ampiyem gelişim oranları incelendiğinde birden fazla lob rezeksiyonu yapılan vakalarda daha sık ampiyem geliştiği gözlenmiştir. Bu da akciğer rezeksiyonu yapılacak hastalarda, ampiyem gelişimi sıklığını azaltmak için cerrahi rezeksiyonun sınırlı tutulması gerçeğini desteklemektedir. Ayrıca akciğer rezeksiyonu ile birlikte lenf nodu disseksiyonu yapılan hastalarda, daha yüksek oranda ampiyem geliştiği gözlemlenmiştir. Ancak ampiyem oranını arttırmasına rağmen akciğer kanserlerinde, lenf nodu disseksiyonu akciğer rezeksiyonlarının ayrılmaz bir parçasıdır.

Cerrahi sonrası gelişmiş ampiyemlerde en sık etkenin pseudomonas olduğu çalışmamızda da bulunmuştur. Cerrahi sonrası ampiyem tanısı düşündüğümüz tüm hastalarda örnekleme yapılmasının ardından kültür sonucunu beklemeden pseudomonas başta olmak üzere gram (-) bakteriler üzerine etkili geniş spektrumlu antibiyotikler hemen başlanmalıdır.

Cerrahi sonrası ampiyemlerde, tedavide birinci basamak zaman kaybetmeden etkili ve yeterli bir direnç ve uygun bir antibiyoterapi başlamak ve en uygun cerrahi girişimi planlamaktır.

Geniş rezeksiyonların ardından plevral kavitedeki boşluğun artmasına paralel ampiyem riski de arttığı için ampiyem gelişmesi halinde bu boşluğun azaltılması için gerekli cerrahi prosedürlerde planlanmalıdır.

Akciğer rezeksiyonları sonrası gelişen bronkopulmoner fistüller, cerrahi sonrası ampiyeme eşlik eden en sık patojendir. Bronkopulmoner fistüller genellikle rezeksiyon sonrası bronş güdüğünün kapatılmasındaki yetersizliklerden kaynaklanmaktadır. Cerrahi sonrası bu güdükler kapatılırken azami dikkat ve özen gösterilmesi postoperatif dönemde ampiyem gelişme sıklığını azaltacaktır.

Akciğer rezeksiyonu uygulanan hastalarda cerrahi sonrası ampiyem, ortaya çıkan plevral boşluk nedeniyle önemli bir problem oluşturmaktadır. Bu nedenle cerrahi öncesi dönemde mevcut riskler iyi değerlendirilmeli, cerrahi esnasında bu riskleri en aza indirecek yaklaşımlar sağlanmalı ve cerrahi sonrası dönemde iyi bir postoperatif destek tedavisi ile birlikte etkin tedavi yolları seçilmelidir.

Cerrahi yapılmayan parapnömonik ampiyemlerde semptomların uzamış süresi ve konservatif tedavilerin morbiditeyi artırabileceğini, kronik parapnömonik ampiyemin tedavisi için erken cerrahi tedavinin en uygun yaklaşımıdır.

Postpneumonektomik ampiyem ve bronko-plevral fistül ile mücadelede en etkili yöntem, bu komplikasyonların ortaya çıkmasını engellemek için gerekli tedbirleri almaktır. Tüm preoperatif enfeksiyonlar ile etkili mücadele etmek gerekir. Tüberküloz nedeniyle rezeksiyon yapılacak hastalarda bronş tüberkülozu ekarte edilmelidir. Yeterli nutrisyonel

destek sağlanmalı ve metabolik parametreleri normal sınırlar içinde tutulmalıdır. Rezeksiyonda bronşun prepare edilmesine, kesilmesine ve kapatılmasına maksimum özen gösterilmelidir. Peribronşial gereksiz diseksiyondan kaçınılmalı, güdük uzun bırakılmamalı, kapatmada gerginlik olmamalı, cerrahi sınırdaki rezidüel tümör kalmamasına dikkat edilmelidir. Riskli hastalarda bronş güdüğü vaskularize fleblerle örtülmelidir. Parietal plevra, lokal mediastinal dokular, interkostal kaslar, ekstra torasik kasflepleri ve omentum kullanılabilir. Pnömonektomili hastalarda göğüs tüpünün erken çekilmesi de önem arz etmektedir.

Sonuç olarak kronik ampiyemde optimal tedavi her hasta için en uygun cerrahi prosedürün seçilmesini gerektirir. Akciğer rezeksiyonu minimal olmalıdır. Kritik hastalarda açık torakostomi yapılması birinci seçenekte, seçilmiş vakalarda omentopeksi veya torakoplasti yapılmalıdır. Bu cerrahi prosedürlerde ölü boşluk azaltılmalı, hava kaçağı minimal olmalıdır. Postpnömonik ampiyemde VATS prosedürü seçilebilir (1). Daha önce de belirttiğimiz gibi, kronik ampiyemin tedavisi cerrahidir ve ampiyemin cerrahi tedavisinde en etkin yöntemin dekortikasyon olduğu kanısındayız ve bu nedenle kliniğimizde sıklıkla dekortikasyon uygulanmıştır.

Cerrahi sonrası ampiyem gelişmiş hastaların cerrahi tedavisinde VATS ile dekortikasyondan ziyade açık torakotomi ile dekortikasyon daha sık tercih edilmeli ve enfekte mayinin ve dokuların en etkin ve en hızlı biçimde uzaklaştırılması gerekmektedir. Kalan akciğer dokusunun ekspansiyonu etkin bir şekilde sağlanmalıdır. Plevral kavitenin tamamen boş olduğu pnömonektomi vakalarında ise tüp torakostomi, açık pencere, torakoplasti, kas transpozisyonu yöntemleri ile enfekte mayi uzaklaştırıldıktan sonra gerekirse kavitenin doldurulması yoluna başvurulması kanısındayız.

ÖZET

Çalışmamıza Akdeniz Üniversitesi Tıp Fakültesi Göğüs Cerrahisi Anabilim Dalı'nda 1991 - 2005 yılları arasında çeşitli akciğer patolojileri tanılarıyla kliniğimize yatmış ve akciğer rezeksiyonu yapılmış 494 hasta ile kliniğimizde ampiyem tanısı (cerrahi sonrası ampiyemler dahil) ile tedavi edilmiş 102 hasta retrospektif olarak incelendi. Olgular yaş, cins, şikayet, sigara kullanımı, ampiyeme yönelik operasyon, lenf nodu disseksiyonu, eşlik eden hastalıklar, FEV1, FVC, laboratuvar bulguları, etken mikroorganizma, bronkoplevral fistül, bronş kanseri evrelemesi, tümör patolojisi, tüp süresi, ampiyem öncesi yapılan cerrahi rezeksiyon tipi, ampiyemin etyolojisi, ampiyemin tedavisi açısından tüm hastalar incelendi ve sonuçta kliniğimizde takip ettiğimiz ampiyem olgularından özellikle cerrahi rezeksiyon sonrası gelişen ampiyemlerin sebep sonuç ilişkisini ortaya çıkarmaya çalıştık.

Cerrahi rezeksiyon uygulanan 494 hastanın 378'i (%76.5) erkek, 116'sı (%23.5) kadın hastaydı. Cerrahi sonrası ampiyem gelişmiş 28 hastanın 24'ü (%85.7) erkek, 4'ü (%14.3) kadın hastaydı.

Kliniğimizde 494 akciğer rezeksiyonunun yapıldığı 15 yıllık süre zarfında 102 ampiyem vakası tesbit edildi. Bu ampiyem vakalarının etiyojileri araştırıldığında en sık neden (%35.3) postpnömonik, en az sıklıkta ise diş ile ilgili girişimlerden sonra ve pulmoner mantar enfeksiyondan sonra olduğu tesbit edildi. Akciğer cerrahisi sonrası ampiyemler ikinci sıklıkta görüldü.

Kronik ampiyemde optimal tedavi her hasta için en uygun cerrahi prosedürün seçilmesini gerektirir. Akciğer rezeksiyonu minimal olmalıdır. Kritik hastalarda açık torakostomi yapılması birinci seçenekken, seçilmiş vakalarda omentopeksi veya torakoplasti yapılmalıdır. Bu cerrahi prosedürlerde ölü boşluk azaltılmalı, hava kaçağı minimal olmalıdır. Postpnömonik ampiyemde VATS prosedürü seçilebilir. Kronik ampiyemin tedavisi cerrahidir ve ampiyemin cerrahi tedavisinde en etkin yöntemin dekortikasyon olduğu kanısındayız ve bu nedenle kliniğimizde sıklıkla dekortikasyon uygulanmıştır.

Cerrahi sonrası ampiyem gelişmiş hastaların cerrahi tedavisinde VATS ile dekortikasyondan ziyade açık torakotomi ile dekortikasyon daha sık tercih edilmeli ve enfekte mayinin ve dokuların en etkin ve en hızlı biçimde uzaklaştırılması gerekmektedir. Kalan

akciğer dokusunun ekspansiyonu etkin bir şekilde sağlanmalıdır. Plevral kavitenin tamamen boş olduğu pnömonektomi vakalarında ise tüp torakostomi, açık pencere, torakoplasti, kas transpozisyonu yöntemleri ile enfekte mayi uzaklaştırıldıktan sonra gerekirse kavitenin doldurulması yoluna başvurulması kanısındayız.

REFERANSLAR

1. Okada M, Tsubota N, Yoshimura M, Miyamoto Y, Yamagishi H, Satake S., Surgical Treatment For Chronic Pleural Empyema. *Surg Today* 2000;30(6): 506-10.
2. Bailey Ka, Bass J, Rubin S, Barrowman N. Empyema Management: Twelve Years' Experience Since The Introduction Of Video-Assisted Thoracoscopic Surgery. *J Laparoendosc Adv Surg Tech A* 2005 Jun;15(3): 338-41.
3. Okumura Y, Takeda S, Asada H, Inoue M, Sawabata N, Shiono H, Maeda H. Surgical Results For Chronic Empyema Using Omental Pedicled Flap: Long-Term Follow-Up Study *Ann Thorac Surg.* 2005 Jun;79(6):1857-61.
4. Lardinois D, Gock M, Pezzetta E, Buchli C, Rousson V, Furrer M, Ris Hb. Delayed Referral And Gram-Negative Organisms Increase The Conversion Thoracotomy Rate In Patients Undergoing Video-Assisted Thoracoscopic Surgery For Empyema. *Ann Thorac Surg* 2005 Jun;79(6):1851-6
5. Kanzaki M, Obara I, Ohtsuka I, Yamamoto H, Sasano S, Onuki T. Surgical Management Of Acute Empyema *Kyobu Geka* 2002 Nov;55(12):1001-3; Discussion 1004-5.
6. Kitami A, Suzuki I, Suzuki S, Noriyoshi S. A Case Of Post-Upper Lobectomy Empyema Treated By Serratus Anterior Muscle And Pedicled Latissimus Dorsi Musculocutaneous Flaps Plombage Via Open-Window Thoracostomy. *Ann Thorac Cardiovasc Surg.* 2004 Jun;10(3):183-6
7. Gossot D, Stern Jb, Galetta D, Debrosse D, Girard P, Caliandro R, Harper L, Grunenwald D. Thoracoscopic Management Of Postpneumonectomy Empyema. *Ann Thorac Surg* 2004 Jul;78(1):273-6. Review.
8. Thourani Vh, Lancaster Rt, Mansour Ka, Miller J1 J1 Twenty-Six Years Of Experience With The Modified Eloesser Flap. *Ann Thorac Surg* 2003 Aug;76(2):401-5; Discussion 405-6.
9. Deschamps C, Bernard A, Nichols Fc 3rd, Allen Ms, Miller Dl, Trastek Vf, Jenkins Gd, Pairolero Pc. Empyema And Bronchopleural Fistula After Pneumonectomy: Factors Affecting Incidence. *Ann Thorac Surg.* 2001 Jul;72(1):243-7; Discussion 248.
10. Uchikov Ap, Safev Gp, Shipkov Hd, Uchikov Pa, Grigorov Di, Terjumanov Rh, Hodjev Va. Operative Treatment Of Postpneumonectomy Empyema. *Folia Med (Plovdiv).* 2004;46(1):26-9.
11. Kim By, Oh Bs, Jang Wc, Min Y1, Park Yk, Park Jc. Video-Assisted Thoracoscopic Decortication For Management Of Postpneumonic Pleural Empyema. *Am J Surg.* 2004 Sep;188(3):321-4.
12. Polianskii Vk. [Tuberculous Pleural Empyema: Surgical Aspects] *Probl Tuberk* 2002;(5):33-8.
13. Balogh G, Kocsis B, Kocsondi L. [Local Antibiotic Treatment Of Chronic Thoracic Empyema] *Magy Seb.* 2000 Aug;53(4):151-4.

14. Nagasaki F, Flehinger B, Martini N. Complications Of Surgery In The Treatment Of Carcinoma Of The Lung Chest 1982; 82: 25-9
15. Pairolero P, Deschamps C, Allen M et Al. Postoperative Empyema. Chest Surg Clin Nort Am 1992; 2: 813-22.
16. Miller J, Jr. Postsurgical Empyemas In: Shields T, Locicero J, Ponn R; Eds. General Thoracic Surgery, 5nd Ed Philadelphia:Williams And Wilkins; 2000: 709-16.
17. M. Cumhuri Sivriköz, Levent Elbeyli. Cerrahi Sonrası Ampiyemler Toraks Dergisi Ek - Plevral Sıvılara Cerrahi Yaklaşım Aralık 2002, Cilt 3, Sayı 0, Sayfa(Lar) 24-29
18. Ali Yeğinsu, Akif Turna, Altemur Karamustafaoğlu, Tevrat Özalp, Cemal Asım Kutlu, Mehmet Ali Bedirhan. Kronik Ampiyem Olgularında Torakomiyoplasti 'Nin Yeri; Yedikule Ghh Makale 010
19. Geha S. Plevral Empyema. S. Thorac Cardiovasc. Surg. 1971; 61:625-35
20. Strange C, Sahn S: Management Of Parapneumonic Plevral Effusions And Empyema
21. Melloni G, Carretta A, Ciriaco P, Negri G, Voci C, Augello G, Zannini P. Decortication For Chronic Parapneumonic Empyema: Results Of A Prospective Study. World J Surg 2004 May;28(5):488-93. Epub 2004 Apr 19
22. Zajac-Lenczewska I, Czarniak E, Skokowski J, Samet A. Infections In Patients After Thoracic Surgery Pneumonol Alergol Pol. 2003;71(1-2):36-42.
23. Kacprzak G, Marciniak M, Kolodziej J, Addae E. Post-Pneumonectomy Empyemas: Causes, Clinical Course, Management Pneumonol Alergol Pol. 2003;71(1-2):24-30.
24. Kitami A, Suzuki T, Suzuki S, Noriyoshi S A Case Of Post-Upper Lobectomy Empyema Treated By Serratus Anterior Muscle And Pedicled Latissimus Dorsi Musculocutaneous Flaps Plombage Via Open-Window Thoracostomy Ann Thorac Cardiovasc Surg 2004 Jun;10(3):183-6.
25. Uchikov A, Uchikov P, Shipkov Kh, Prisadov G, Paskalev G. Surgical Treatment Of Chronic Nonspecific Empyemas Khirurgiia (Sofia). 2002;58(1):22-3.
26. Rzyman W, Jassem E, Dziadziuszko R, Kutowski K, Sternau A, Skokowski J. Results Of Treatment For Chronic Pleural Empyema Pneumonol Alergol Pol. 2003;71(1-2):43-50.
27. Schneider D, Cassina P, Korom S, Inci I, Al-Abdullatif M, Dutly A, Kestenholz P, Weder W. Accelerated Treatment For Early And Late Postpneumonectomy Empyema Ann Thorac Surg 2001 Nov;72(5):1668-72
28. Geha S. Pleural Empyema J Thorac Cardiovasc Surg. 1971; 61: 626-35.
29. Hoover E, Hsu H, Ross M. Reappraisal Of Pleural Empyema Thoracis: Surgical Intervention When The Duration Of Illness Is Unknown. Chest 1986; 90: 511-5.
30. Porthula V, Krellenstein D. Early Aggressive Surgical Management Of Parapneumonic Empyema Chest 1994; 105: 868-73.
31. Pairolero P, Arnold P, Piehler S. Intrathoracic Transposition Of Extrathoracic Skeletal Muscle. J Thorac Cardiovasc. Surg 1983, 86:809-17
32. Ashbaugh DG. Empyema thoracis: Factors influencing morbidity and mortality. Chest 1991; 99: 1162-5.
33. Al-Kattan K, Cattalani L, Goldstraw P. Bronchopleural fistula after pneumonectomy with a hand-suture technique Ann Thorac Surg 1994; 58: 1433.

34. Barker LW, Shields IW. Tuberculous and fungal infections of the pleura. in: Shields IW (ed): General Thoracic Surgery 4th ed. Baltimore: Williams & Wilkins; 1994: 701-9.
35. Barlett JG, Finegold SM. Anaerobic infections of the lung and pleural space. *Am Rev Respir Dis* 1974; 110: 56.
36. Berger HW, Mejia E. Tuberculous Pleurisy. *Chest* 1973; 63: 88-92.
37. Broaddus VC. infections in the pleural space: An update on pathogenesis and management. *Seminars in Respiratory and Critical Care Medicine* 1995; 16:303-14
38. Cham CW, Haq SM, Rahamim J. Empyema thoracis: a problem with late referral? *Thorax* 1993; 48: 925-7.
39. Deschamps C, Ailen MS, Nichols FC III, et al. Management of postpneumonectomy empyema and bronchopleural fistula. *Semin Thorac Cardiovasc Surg* 2001; 13: 13-9.
40. Deschamps C, Bernard A, Nichols FC, et al. Empyema and bronchopleural fistula after pneumonectomy: Factors affecting incidence. *Ann Thorac Surg* 2001; 72: 243-8
41. Deschamps C, Ailen MS, Trastek VF, et al. Empyema following pulmonary resection. *Chest Surg Clin North Am* 1994; 4:583-92
42. Langston HT, Barker WL, Graham AA. Pleural tuberculosis. *J Thorac Cardiovasc Surg* 1967; 54: 511.
43. Lee KS, et al. Treatment of thoracic multiloculated empyemas with intracavitary urokinase: a prospective study. *Radiology*1991; 179:771.
44. Lee RB. Radiologic evaluation and intervention for empyema thoracis. *Chest Surg Clin North Am* 1996; 6: 439-60
45. Lee-Chiong IL, Matthay RA. Current diagnostic methods and medical management of thoracic empyemas. *Chest Surg Clin North Am* 1996; 6: 419-38.
46. Iseman MD, Madsen LA. Chronic tuberculous empyema with bronchopleural fistula resulting in treatment failure and progressive drug resistance. *Chest* 1991; 100: 124-7.
47. LoCicero J. Benign and malignant disorders of the pleura. in: Baue AE, Geha AS, Hammond GL, Laks H, Naunheim KS: (eds): *Glenn's Thoracic and Cardiovascular Surgery* 6th ed. Connecticut: Appleton & Lange; 1996: 537-55.
48. Wilen SB, Rabinowitz JG, Ulreich S, et al. Pleural Involvement in Sarcoidosis. *Am J Med* 1974; 57: 2UO-9
49. Somers J, Faber LP. Historical developments in the management of empyema. *Chest Surg Clin North Am* 1996; 6: 403-18.
50. Shields IW. Parapneumonic empyema. in: Shields IW (ed): *General Thoracic Surgery*. 4th ed. Baltimore: Williams & Wilkins; 1994: 684-93.
51. McLaughlin JS, Krasna MJ. Parapneumonic empyema. in: Shields IW, LoCicero J, Ponn RB; (eds): *General Thoracic Surgery*. 5th ed. Philadelphia: Lippincott Williams & Wilkins; 2000: 699-708.
52. Light RW. Definitions, pathology and significance of parapneumonic effusions. in: Deslauriers J, Lacquet LK (eds): *Thoracic Surgery: Surgical Management of Pleural Diseases*. St.Louis, CV Mosby; 1990: 173.

- 53 Alfageme I, Munoz F, Pena N, et al. Empyema of the thorax in adults. *Chest* 1993; 103: 839-43.
- 54 Barker LW, Shields TW. Tuberculous and fungal infections of the pleura. in: Shields TW (ed): *General Thoracic Surgery* 4th ed. Baltimore: Williams & Wilkins; 1994: 701-9.
- 55 Berger HW, Mejia E. Tuberculous Pleurisy. *Chest* 1973; 63: 88-92.
- 56 Broaddus VC, Light RW. Disorders of the pleura: General principles and diagnostic approach in: Murray JF, Nadel JA (eds): *Respiratory Medicine* 2nd ed. Philadelphia: W.B. Saunders; 1994: 2145-63.
- 57 Deschamps C, Bernard A, Nichols FC, et al. Empyema and bronchopleural fistula after pneumonectomy: Factors affecting incidence. *Ann Thorac Surg* 2001; 72: 243
- 58 Deschamps C, Ailen MS, Trastek VF, et al. Empyema following pulmonary resection. *Chest Surg Clin Norm Am* 1994; 4:583-92.
- 59 Deschamps C, Ailen MS, Nichols FC III, et al. Management of postpneumonectomy empyema and bronchopleural fistula. *Semin Thorac Cardiovasc Surg* 2001; 13: 13-9.
- 60 Deschamps C, Pairolero PC, Ailen MS, et al. Management of postpneumonectomy empyema and bronchopleural fistula. *Chest Surg Clin Norm Am* 1996; 6: 519-27.
- 61 Icard P, Fleury JP, Regnard JF, et al. Utility of C-reactive protein measurements for empyema diagnosis after pneumonectomy. *Ann Thorac Surg* 1994; 57:933-6.
- 62 Puskas JD, Mathisen DJ, Grillo HC, et al. Treatment strategies for bronchopleural fistula. *J Thorac Cardiovasc Surg* 1995; 109: 989-96.
- 63 Wain CW. Management of late postpneumonectomy empyema and bronchopleural fistula. *Chest Surg Clin North Am* 1996; 6: 529-41.
- 64 Al-Kattan K, Cattalani L, Goldstraw P. Bronchopleural fistula after pneumonectomy with a hand-suture technique. *Ann Thorac Surg* 1994; 58: 1433.
- 65 Cerfolio RJ, Ailen MS, Deschamps C, et al. Postoperative chylothorax. *J Thorac Cardiovasc Surg* 1996; 112:1361-5.
- 66 Fahimi H, Casselman FP, Mariani MA, et al. Current management of postoperative chylothorax. *Ann Thorac Surg* 2001; 71:448-51.
- 67 Ferguson MK, Little AG, Skinner DB. Current concepts in the management of postoperative chylothorax. *Ann Thorac Surg* 1985;40:542-5.
- 68 Sachs PB, Zelch MG, Rice TW, et al. Diagnosis and localization of laceration of the thoracic duct: usefulness of lymphangiography and CT. *AJR Am J Roentgenol.* 1991; 157:703-5.
- 69 Miller JL. Chylothorax and anatomy of the thoracic duct in Shields TW (ed): *General Thoracic Surgery*. Lippincott Williams

70. Yüksel M, Güler S. Duktus torasikus anatomisi ve şilotoraks: Göğüs cerrahisi Yüksel M, Kalaycı G. editörler İstanbul, 2001: 521-35.
71. Feinsilver SH, Bartows AA, Braman SS. Fiberoptic Bronchoscopy and Pleural Effusion of Unknown Origin. *Chest* 1986; 90: 514-9.
72. Ryan CJ, Rodgers RF, Unni KK, et al. The Outcome of Patients with Pleural Effusion of Undeterminate Cause at Thoracotomy. *Mayo Clin Proc* 1981; 56: 145-9.
73. Fiberoptic Bronchoscopy in the Diagnosis of Pleural Effusions. *Chest* 1995; 108:588-602.
74. Burgess LJ, Maritz FJ, Taljaard JJ. Comparative Analysis of the Biochemical Parameters Used to Distinguish Between the Pleural Transudates and Exudates. *Chest* 1995; 107: 1604-9.
75. Rusch VW. Pleural Effusion: Benign and Malignant. in: Pearson FG, Deslauriers J, Ginsberg Rj, Hiebert CA, McKneally MF, Urschel HC, eds. *Thoracic Surgery*. First ed. Philadelphia: Churchill Livingstone, 1995: 1003-10.
76. Faling U, Gerzof SG, Day BD, et al. Treatment of Chronic Pancreatic Pleural Effusion by Percutaneous Drainage of Abdominal Pseudocyst. *Am J Med* 1984; 76: 329-33
77. Peng MJ, Vargas FS, Cukier, et al. Postoperative Pleural Changes After Coronary Revascularization. Comparison Between Saphenous Vein and Internal Mammary Artery Grafting. *Chest* 1992; 101: 327-30.
78. Rodriguez RM, et al. Incidence of Pleural Effusions 30 Days of Post Coronary Artery Bypass Surgery. *Chest* 1998; 114.
79. Spicer RL, Uzark KG, Moore JW, et al. Aortopulmonary Collateral Vessels and Prolonged Pleural Effusions After Modified Fantan Procedures. *Am Heart J* 1996; 131: 1164-8.
80. Spizarny DL, Gross BH, McLoud I. Enlarging Pleural Effusion After Liver Transplantation. *J Thorac Imaging* 1993; 8: 85-7.
81. Uetsuji S, Komada Kwon A, et al. Prevention of Pleural effusion After Hepatectomy Using Fibrin Sealant. *Int Surg* 1994; 79: 135-7.
82. Bouros D, Schiza S, Patsoumakis G, Chalkiadakis G, Panagou P, Siafakas NM. Intrapleural Streptokinase Versus Urokinase in the Treatment of Complicated Parapneumonic Effusions: a Prospective, Double-blind Study. *Am J Respir Crit Care Med* 1997; 155: 291-5.
83. Shields TW. Anatomy of the pleura. in: Shields TW (ed): *General Thoracic Surgery*. 4th ed. Baltimore: Williams & Wilkins; 1994: 31-5
84. Light RW. Definitions, pathology and significance of parapneumonic effusions. in: Deslauriers J, Lacquet LK (eds): *Thoracic Surgery: Surgical Management of Pleural Diseases*. St.Louis, CV Mosby; 1990: 173.
85. Lee KS, et al. Treatment of thoracic multiloculated empyemas with intracavitary urokinase: a prospective study. *Radiology*

86. Cassina PC, Hauser M, Hillejan L, et al Video-assisted thoracoscopy in the treatment of pleural empyema: Stage based management and outcome. J Thorac Cardiovasc Surg 1999; 117: 234-8.
87. Çelik M, Halezeroglu S, Şenol C, et al. Video-assisted thoracoscopic surgery: experience with 341 cases. Eur J Cardio-thoracic Surg 1998; 14: 113-6.
88. Yim AP The role of video-assisted thoracoscopic surgery in the management of the pulmonary tuberculosis. Chest 1996; 110: 829.
89. Wain CW. Management of late postpneumonectomy empyema and bronchopleural fistula. Chest Surg Clin North Am 1996; 6: 529-41
90. Pairolero PC, Arnold PG, Pichler JM, et al. Intrathoracic transposition of extrathoracic skeletal muscle. J Thorac Cardiovasc Surg 1983; 86: 809-17.
91. Pairolero PC, Arnold PG, Trastek VF, et al. Postpneumonectomy empyema The role of intrathoracic muscle transposition J Thorac Cardiovasc Surg 1990; 99: 958-68.
92. Pairolero PC, Arnold PG. Bronchopleural fistula: Treatment by transposition of pectoralis major muscle J Thorac Cardiovasc Surg 1980; 79:142-5.
93. Türk Göğüs Cerrahisi Derneği, Göğüs Cerrahisi Cilt II, Prof. Dr İlker Ökten, Prof Dr. Adem Güngör,2003, Bölüm XI
94. Massard G, Wihlm JM Tuberculous and fungal infections of the pleura. in: Shields IW, LoCicero J, Ponn RB; (eds): General Thoracic Surgery. 5th ed. Philadelphia: Lippincott Williams & Wilkins; 2000: 717-27
95. Langston HT, Barker WL, Graham AA. Pleural tuberculosis. J Thorac Cardiovasc Surg 1967; 54: 511
96. Şenol C, Çelik M, Uysal A, ve ark. Tüberküloz ampiyemde tedavi yaklaşımları ve operasyon zamanlaması GKD Cer Derg 1994; 2: 358-61.

ANKARA ÜNİVERSİTESİ
MİLLÎ KÜTÜPHANESİ