

T1708



T.C.
AKDENİZ ÜNİVERSİTESİ
TIP FAKÜLTESİ
RADYOLOJİ ANABİLİM DALI

**KAROTİS ARTER STENOZLARINDA
ENDOVASKÜLER TEDAVİ ETKİNLİĞİNİN
DEĞERLENDİRİLMESİ**

Uzmanlık Tezi

Dr. Mehmet Ruhi ONUR

***Tez Danışmanı: Prof. Dr. Timur SİNDEL**

“ Kaynakça gösterilerek tezimden yararlanılabilir ”

Antalya - 2005

TEŞEKKÜR

Uzmanlık eğitimim boyunca, hiçbir konuda yardımlarını ve katkılarını esirgemeyen, Anabilim Dalı Başkanımız sayın Prof. Dr. Ersin Lüleci başta olmak üzere, bu çalışmada danışman öğretim üyesi olarak her zaman bana yardımcı olan, yapıcı eleştirilerde bulunan, güler yüzünü esirgemeyen sayın Prof. Dr. Timur Sindel'e, tezimin hazırlanmasında katkıda bulunan sayın Prof. Dr. Saim Yılmaz ve sayın hocalarım Prof. Dr. Oğuz Bircan, Prof. Dr. Ali Apaydın, Prof. Dr. Can Özkaynak, Prof. Dr. Adnan Kabaalioğlu, Doç. Dr. Utku Şenol, Doç. Dr. Gökhan Arslan, Doç. Dr. Metin Çubuk, Doç. Dr. Can Çevikol, Doç. Dr. Kamil Karaali, Yrd. Doç. Dr. Kağan Çeken ile Uzm. Dr. Emel Alimoğlu ve birlikte çalışmaktan mutluluk duyduğum araştırma görevlisi arkadaşlarıma, anabilim dalımızın teknisyen, sekreter ve diğer personeline en içten teşekkürlerimi sunarım.

Dr. Mehmet Ruhi ONUR

Antalya, 2005

İÇİNDEKİLER

| | |
|---|------|
| Kısaltmalar Dizini | vi |
| Çizelgeler Dizini | vii |
| Şekiller Dizini | viii |
| 1. GİRİŞ VE AMAÇ..... | 1 |
| 2. GENEL BİLGİLER..... | 3 |
| 2.1. Karotis arterlerin anatomisi..... | 3 |
| 2.2. Karotis arterlerin patolojisi..... | 8 |
| 2.3. Karotis arterlerin renkli Doppler ultrasonografi ile değerlendirilmesi..... | 13 |
| 2.4. Metalik stentler..... | 15 |
| 2.5. Serebral emboli koruma setleri..... | 17 |
| 2.6. *Karotis stenozlarının endovasküler yolla tedavi teknigi..... | 18 |
| 2.7. Endovasküler tedavi sonrası hasta izlemi..... | 21 |
| 3. GEREÇ VE YÖNTEM..... | 22 |

| | |
|------------------|----|
| 4. BULGULAR..... | 25 |
| 5. TARTIŞMA..... | 37 |
| 6. SONUÇ..... | 47 |
| ÖZET..... | 48 |
| KAYNAKLAR..... | 49 |

KISALTMALAR DİZİNİ

| | |
|----------|---|
| ACAS | Asemptomatik Karotis Ateroskleroz Çalışması |
| BGS | Balonla genişleyen stentler |
| CAVATAS | Karotis ve Vertebral Arter Transluminal Anjioplasti Çalışması |
| CCA | Ana karotis arter |
| CREST | Karotis Revaskülarizasyonunda Endarterektomi ve Stent Araştırması |
| ECA | Eksternal karotis arter |
| ECST | Avrupa Karotis Cerrahi Araştırması |
| ICA | Internal karotis arter |
| KGS | Kendiliğinden genişleyen stentler |
| LDL | Düşük yoğunluklu lipoproteinler |
| NASCET | Kuzey Amerika Semptomatik Karotis Endarterektomi Çalışması |
| PcoA | Posterior komunikan arter |
| PTA | Perkütan transluminal balon anjioplasti |
| SAPPHIRE | Yüksek cerrahi riskli hastalarda koruyucu kullanarak anjioplasti ve stent çalışması |
| TIA | Transient iskemik atak |
| US | Ultrasonografi |

ÇİZELGELER DİZİNİ

| | <u>Sayfa No:</u> |
|--|------------------|
| Çizelge 4.1. Hastaların cinsiyete göre oranları | 27 |
| Çizelge 4.2. Stentlerin unilateral-bilateral oranları | 27 |
| Çizelge 4.3. Stent içinde stenozu düşündüren hız artışı saptanan hastalar | 27 |
| Çizelge 4.4. Stentte darlık olan hastalar | 28 |
| Çizelge 5.5. Karotis arterlerde başka plak varlığı | 28 |
| Çizelge 5.6. Hastalarda işlemden önce şikayet varlığı | 28 |
| Çizelge 5.7. İşlem öncesi şikayeti olanların Dopplerde anlamlı darlık bulunma oranları | 29 |
| Çizelge 5.8. İşlem sonrası şikayetlerinde düzelme oranları | 29 |
| Çizelge 5.9. Hastaların plavix kullanım oranları | 30 |
| Çizelge 5.10. Plavix kullanımı ile stentte darlık ilişkisi | 30 |
| Çizelge 5.11. İşlem sonrası komplikasyon oranı | 31 |

ŞEKİLLER DİZİNİ

Sayfa No:

- Şekil 4.1 A-B.** Sol ana karotis arterden internal karotis artere uzanan stent takılan hastanın Doppler US incelemesinde stent orta kesiminde akım formu ve hızında bozulmaya yol açmayan intimal hiperplazi (ok) izlenmektedir (A-B). **32**
- Şekil 4.2 A-F.** Bilateral karotis stenozu olan hastaya farklı seanslarda her iki karotis stenozuna (ok) yönelik endovasküler tedavi yapılmıştır. Her iki stenoz da başarıyla tedavi edilmiş olup F'de sağ internal karotis arterdeki stentin power Doppler US incelemesi yer almaktadır. **33-34**
- Şekil 4.3 A-B.** Endovasküler tedavi sonrası düzenli plaviks kullanmayan hastanın Doppler US incelemesinde sol ana karotis arterde lümeninde anlamlı darlık oluşturmeyen plak formasyonu (A) ve sol ICA'da yer alan stent lümeninde anlamlı darlığı düşündürülen hız artışı saptanmıştır (B). **35**
- Şekil 4.4 A-B.** Sol ICA başlangıç kesiminde %95 üzeri stenozu (A) olan hastaya (ok) PTA ve stent tedavisi uygulanmış, tedaviden sonra stenotik alan genişletilmiştir (B) **36**

1. GİRİŞ VE AMAÇ

İnme, temel bir halk sağlığı problemidir. Amerika Birleşik Devletleri'nde yılda 500.000 fatalite hızı olan inme sonucu hastaların 1/3'ü ölmekte, 1/3'ü ise kalıcı fonksiyon kaybına maruz kalmaktadır (1). İnmenin iskemik orjinli olan kısmı yaşla birlikte artmakta (45 yaşından önce hastaların %33'ü, 50 yaşından sonra hastaların %80'i) olup, karotis stenozu tüm olguların %20-30'unu oluşturmaktadır (2,3). Olguların büyük bir çoğunluğu asemptomatiktir (4).

İnmenin mortalite ve morbidite hızının yanısıra yaşam kalitesini önemli ölçüde etkilemesi, uzun dönemde büyük sağlık harcamalarına yol açması, inmeyi engellemek için değişik tedavi seçeneklerini gündeme getirmiştir. İnme olgularında iskemik nedeni önlemek için karotis stenozlarına yönelik cerrahi ve endovasküler tedavi seçenekleri bulunmaktadır. Her iki tedavi seçeneği de yapılan büyük merkezli çalışmalarla birbirleri ile karşılaştırılarak değerlendirilmiştir (5).

Akdeniz Üniversitesi Tıp Fakültesi Radyoloji Anabilim Dalı Vasküler ve Girişimsel Radyoloji biriminde karotis arter stenozu olan hastalara 2001 yılından itibaren emboli koruyucu set kullanılarak perkütan transluminal anjioplasti (PTA) ve stent tedavisi uygulanmaktadır. Bu çalışmada endovasküler

tedavi uygulanan hastalarımızda tedavinin etkinliğini belirleyen tekrarlayan stenoz varlığı ve stentlerin açık kalma oranı araştırıldı.

2. GENEL BİLGİLER

2.1. KAROTİS ARTERLERİNİN ANATOMİSİ

Supraaortik damarların radyolojik anatomisi

Arkus aorta sağ 2. sternokostal eklemden başlayıp, süperiora, posteriora ve sola doğru uzanır. Arkus aortanın tepesi genelde manubrium sterninin üst sınırının 2,5 cm altında yer alır. Aortik arkus klasik olarak 3 ana damar verir. Bunlar sırasıyla innominat arter veya brakiosefalik trunkus, sol ana karotis arter (sol CCA) ve sol subklavyan arterdir. Normal innominat arter değişik uzunluk ve pozisyonda yer alabilir. Kısa ve oblik ise innominat arterin dallarını kateterize etmek daha zor olabilir. Sağ CCA innominat arterden çıkmaktadır. Sol CCA, arkus aorta veya innominat arterden köken alabilir. % 7-27 oranında sol CCA innominat arterden çıkabilir (6).

Ana karotis arter ve karotis bifurkasyon

Sağ CCA, çıkış farklılıkları nedeniyle sol CCA'dan daha kısadır. Normal ana karotis arter anjiyografik olarak saptanabilen dal vermez ancak nadiren vertebral, superior tiroid, asenden farengeal, inferior tiroid ve oksipital arterleri verebilir. Çapı seyri sırasında genellikle sabittir. Superior tiroid arter, ana karotis arterin nadir olarak verdiği dallardan en sık görülenidir (6).

Karotis bifurkasyon sıklıkla C3-C5 vertebra seviyeleri arasında yer alır. Bununla birlikte C1 ile T3 arasında yer alabilir. Her iki karotis bifurkasyon

olguların % 28' inde aynı seviyede yer almakla birlikte, % 65'inde değişik vertebra seviyelerinde yer alabilir. Olguların binde birinden daha az oranında internal ve eksternal arterlerin ayrı olarak arkus aortadan çıkması durumunda karotis bifurkasyon görülmeyebilir. Eksternal karotis arter (ECA) ile internal karotis arter (ICA) arasındaki bifurkasyon açısı yaş ile birlikte genellikle artar. Normal bifurkasyon açısı ortalama 53 derece olup, 20 derece de standart deviasyon izlenebilir. Bifurkasyonun hemen distalinde ICA, ECA'ya göre lateral ve posteriordadır. Daha sonra ICA karotis kanalın eksternal açıklığına ulaşmak için mediale seyrederek. Bu sırada ECA parotis bezine doğru, laterale seyir gösterir. ICA seyrek olarak mediale (% 4) veya posteromediale (% 8) seyir gösterebilir. Sonografik olarak ECA ile ICA ayrımını yapan morfolojik özellikler, birbirlerine göre pozisyonları ve ECA'nın dallarının varlığıdır. Karotis bifurkasyon, karotis cisimciğine küçük dallar verebilir ve bu dallar anjiyografik olarak izlenemez.

Karotis bulbus, karotis bifurkasyonun normal genişlemesi olup, ana karotis arterin distalinde ve ICA' nın proksimalinde yer alır. Karotis bulbus kompleks kan akımı paternine sahip olup, bu patern özellikle posterolateral duvarda ateromatöz plak oluşumuna predispozisyon oluşturur (6).

Eksternal karotis arter (ECA)

ECA süperiora seyri boyunca birçok dal verir ve bu seyri sırasında çapı giderek incilir. Klasik olarak 8 dalı mevcuttur. Bu dallar sırasıyla superior tiroid arter, oksipital arter, posterior aurikuler arter, lingual arter, fasial arter, asendan

farengeal arter, maksiller arter, superfisial temporal arterdir. Karotis veya vertebral ateromatöz hastalıklarda intrakranial dolaşımı destekleyen ana kolleteral yollar ise ;

A- ECA dalları (fasial, maksiller ve superfisial temporal arterler) ile oftalmik arter arasındaki anastomozlar,

B-ECA dalları (okspital arter) ile vertebral arterin muskuler dalları arasındadır (6).

İnternal karotis arter (ICA)

Karotis bifurkasyosunun hemen distalinde ICA, ECA'nın lateral ve posteriorunda seyrederek kafa tabanında karotis kanal eksternal orifisine ulaşır. ICA, ECA'ya göre medial (%4) veya posteromedial (%8) seyredebilir (6). ICA' nın konjenital anomalileri, aplazi, hipoplazi veya orta kulağa anormal seyridir (Aberan ICA). Tüm bu anomaliler tek ve çift taraflı olabilmektedir. Aberan ICA en sık kadın hastalarda ve sağ tarafta yer almaktadır. Aberan ICA' lar ICA 'nın servikal parçasının yokluğunda anastomotik damarlar yoluyla ECA'nın inferior timpanik dalı ve ICA'nın karotikotimpanik dalı arasındaki kollateraller oluştururlar. ICA aplazisinde karotis kanal* yokluğu, aplazinin, konjenital ICA trombozundan ayırımında önemlidir.

ICA servikal, petröz, kavernöz ve sisternal parçalara ayrılır. Kavernöz ve sisternal parçalar 5 segmente ayrılır. Servikal parça ekstrakranial olup, karotis bifurkasyonundan karotis kanalın eksternal ağızına kadar uzanır ve anjiyografik

olarak görülebilen damar vermez. Servikal ICA'nın sık görülmeyen dalları asendan farengial (% 8) ve oksipital (<%0.01) arterdir. Servikal ICA' nin ortalama çapı 6 mm olup, seyri boyunca oldukça sabittir. Karotis kanalına doğru ICA' nin seyri genellikle düz ve hafif kıvrıntılıdır. Kıvrıntılar proksimalde (bifurkasyonun 2-4 cm üzerinde) veya distalde (servikal ICA' nin terminal segmentinde) görülebilir. İlk kıvrıntı genellikle 50 yaşın üzerinde görülmekte ve yaşlanma, arterioskleroz ve hipertansiyona bağlı olmaktadır. 2. kıvrıntı ise genç hastalarda görülmekte olup yaşa bağlı değildir. Mobil distal servikal ICA ile sabit petröz ICA' nin arasındaki keskin geçiş travmatik yaralanmalara ve spontan diseksiyonlara zemin hazırlar. ICA' nin petröz parçası karotis kanal içinde yer alır ve 1 cm lik vertikal segmentten sonra mediale seyreden horizontal segmentle devam eder. Bu horizontal segment foramen laserum üzerinden petröz kemiğin apeksine ulaşır. Petröz parçanın normal dalları küçük periosteal dal, karotikotimpanik arter ve vidian arterdir. Karotis kanalın internal ağzını geçtikten sonra ICA, kavernöz parçaya ulaşır. Kavernöz parça kavernöz sinüs tabanının duramateri boyunca seyir gösterir. ICA' nin kavernöz parçası kavernöz pleksusun venöz yapıları ile çevrili olup, karotis sifonunun proksimal parçasını içerir. Kavernöz parça 3 küçük boyutlu damar grubunu verir. Bu damarlar ayrı olarak ICA' dan da çıkabilir. Bu dallar ;

- A- Meningohipofizial trunkus; Bu arter inferior hipofizial arter, dorsal meningeal arter, tentorial artere ayrılır.

B- Inferolateral trunkus (veya inferior kavernöz arter); Bu arter 3., 4.ve 6.kranial sinirlere, gasser ganglionuna dallar verir, ayrıca orta meningeal arterle anastomoz yapan dural dallar verir.

C- Mcconnell kapsüler arterleridir.

ICA'nın sisternal parçası intradural olup, anterior ve orta serebral arter terminal bifurkasyonundan önce 3 önemli dal verir. Bunlar;

A- Oftalmik arter,

B- Posterior kommunikan arter,

C- Anterior koroidal arterdir.

Anterior koroidal arter lateral ventriküllerin koroid pleksusunu besler ve optik traktus, talamus ve internal kapsül gibi önemli nöral yapıların vaskülarizasyonunda pay sahibidir. ICA'nın sisternal parçası küçük superior hipofizial arterleri de verir ki, bu arterler optik kiazma ve hipofiz bezi ile hipofiz sapının vaskülarizasyonunda yer alır.

Oftalmik arter intrakranial, intrakanaliküler (optik kanal içinde) ve intraorbital segmentlere ayrılır. Olguların %98'inde orjini ICA'nın intradural parçasındadır.

Ancak kavernöz parçada ekstradural olabilir. Oftalmik arter orjininin başlangıç yerinin hemen distalinde ICA kalibrasyonunda hafif azalma izlenir. Oftalmik arter fasial, maksiller ve superfisial temporal arterler ile birçok anastomoza sahiptir.

Posterior komunikan arter (PcoA) anterior koroidal arterin hemen proksimalinde orjin alır. PcoA küçük ama fonksiyonel bir arter olup optik

kiazma, üçüncü kranial sinir, tuber sinereum, serebral pedinküller, talamus, hipotalamus ve kaudat nukleus kanlanmasında rol oynayan perforan dallar verir (6).

2.2. KAROTİS ARTERLERİNİN PATOLOJİSİ

Arteriosklerozis

Arteriosklerozis; üç durumu içerir: aterosklerozis, arteriolosklerozis ve Mönckeberg hastalığı. Aterosklerozis makroskopik olarak damar duvarında kalınlaşmayı temsil eder. Bu kalınlaşmayı oluşturan nedene göre çeşitli histolojik özellikler ve hücrel değişiklikler bulunmaktadır. Bu patolojiler genel olarak yağlı çizgilenme, yağlı plak, fibröz plak, sert plak (komplike ve kalsifiye plakların birleşimi ile oluşan), komplike plak (ülserasyon veya tromboz içeren, kalsiyum depozitleri olan ya da olmayan), kalsifiye plak (kalsiyum depozitleri içeren, görsel olarak veya palpasyonla hemoraji, ülserasyon veya tromboz içermeyen) ve yüksek dereceli lezyonlardır (7).

Lezyonların Patogenezi

Yağlı çizgilenme: Aterosklerozis sıklıkla arterial bifurkasyonlara yakın akım bozukluklarının olduğu yerde intima içinde yamalı tarzda lezyonlar şeklinde gelişir. Deneysel olarak lenfosit ve monositlerin sağlam endotelial yüzeye yapıştıkları ve buradan subendotelial aralığa yayılarak kendilerinin buraya yayılmasını kolaylaştıran düşük densiteli lipoproteinler (LDL) formundaki yağ

damlacıklarını alabildikleri gösterilmiştir. Monositler makrofaj haline dönüşerek yağ içeren köpüksü hücreler haline gelirler. Aynı anda damarın media tabakasından intima tabakasına düz kas hücresi yayılımı olur. Bu hücrelerin bir kısmı fagositoz işlemi görev alırken diğerleri aktive halde beklerler ya da mitotik değişikliklere uğrarlar. Böylece yağlı çizgilenme olarak tarif edilen lezyon oluşmuş olur. Yağlı çizgilenme fibröz plak haline dönüşebilir, gerileyebilir, kaybolabilir ya da hiç değişmeden kalabilir.

Fibröz plak: Lenfosit ve monositlerin yağlı çizgilenmeye yayılımı, köpüksü hücrelerin birikimi, düz kas hücrelerinin proliferasyonu ile birlikte lezyonun boyutlarında artış olur. Bunu takiben kollajen ve elastik lifler ile diğer matriks proteinleri lezyonda birikir. Trombositler endotelial tabakaya yapışıp subendotelial aralığa geçebilir. Böylece oluşan lezyonun erken dönemi yağlı plak, kollajenize olduktan sonraki adı ise fibröz plaktır.

Komplike plak: Diğer alt grupları içerir. Bu lezyonların görünümünü kalsifiye depozitler oluşturabilir. Ayrıca nekroz, tromboz, hemoraji, kolesterol kristalleri bu lezyona eşlik edebilir (7).

Karotis arterlerinin ateroskleroza

Karotis arterlerinin ateroskleroza, belirgin olduğu zaman bile semptomsuz olabilmekle birlikte, transient iskemik atağın (TIA) veya serebral enfarktın ana sebebidir. Karotis arterlerinde ateroskleroz oluşumu, temelde arterler içindeki akım dinamiğine bağlıdır. En sık, duvar gerginliğinin en düşük olduğu, internal ve eksternal karotis arterlere akım dağılımının gerçekleştiği, akım

girdapları gibi kompleks akım formlarının yer aldığı, bifurkasyonun lateral duvarına yakın lokalizasyonda gerçekleşir (16). Zamanla lezyonlar ilerler, kalınlaşır ve sıklıkla anlamlı stenoza neden olan komplike plak haline dönlüşürler. Yine bu lezyonlar değişik klinik sonuçlara yol açabilecek şekilde ülsere ve/veya tromboze olarak tromboembolik migrasyon veya lümen obliterasyonu riski taşırlar (7).

Karotis arterlerinin diğer lezyonları

Künt karotis arter lezyonları: Travmatik künt karotis arter lezyonlarına asemptomatik oldukları ve uzun süre nörolojik semptom vermedikleri için seyrek olarak rastlanılmaktadır. Bu nedenle bu lezyonların gerçek insidansı bilinmemektedir. Lezyonlar tek taraflı, nadiren de iki taraflı olabilir. Büyük bir bölümü motorlu taşıt kazaları ve spor yaralanmaları sonucu gelişir. Sıklıkla temel lezyon karotis arter duvarının rüptürüdür. Rüptür intimayı veya diğer katmanları içerebilir, hematom, diseksiyon veya her ikisi ile birlikte olabilir. Uzun süreli lezyonlar skar dokusu içeren iyileşme gösterirler. Bazı olgularda duvar içi kanamaya veya tromboza bağlı lümente tedaviye ihtiyaç gösteren parsiyel veya tam obstruksiyon görülebilir (7).

Karotis arterler ve genetik anomaliler: Birçok genetik bozukluğun kardiovasküler hastalıklara yatkınlık oluşturduğu ortaya konmuştur. Bir bağ dokusu hastalığı olan ve sıklıkla aorta ve büyük arterleri tutan Marfan sendromunun karotis arterleri de etkileyerek serebral lezyonlara yol açtığı nadir de olsa görülmüştür (8). Supravalvular aortik stenozis sendromu ve Williams-

Beuren sendromunda ise karotis arterlerde intimal proliferasyona ve fibroze baęlı kalınlaşma gözlenir. Sonuçta önemli serebral bozukluklara yol açabilecek şekilde lümeninde anlamlı stenoz veya obliterasyon gelişir. Di George ve Down sendromları da karotis arter lümenlerinde stenoza neden olan hastalıklardır (7).

Karotis arterlerinin neoplazileri: Karotis cisimcięi tümörleri sıklıkla bildirilmiş olmakla birlikte karotis arterlerinin primer tümörleri oldukça nadirdir. Primer karotis arter tümörlerine örnek olarak intramural sarkomlar verilebilir (9).

Ekstrakranial karotis arter aterosklerozlarının doğal seyri

Karotis arteriosklerozunda tütün kullanımı, hipertansiyon, hiperkolesterolemi, ve diabetes mellitus direkt risk faktörü olmakla birlikte sosyoekonomik durumla karotis aterosklerozu arasında ters orantı bulunmaktadır. Öteden beri semptomatik ve asemptomatik karotis stenozlu olgularda uygun tedavinin ne olduęu tartışılmaktadır. Bu belirsizlięin bir nedeni de karotis aterosklerozunun doğal seyrinin iyi bilinmemesi ve cerrahi tedavinin medikal tedaviye olan üstünlüğünü ortaya koyan çalışmaların gecikmesidir. Hafif, orta derecede ve anlamlı karotis stenozunun doğal ve klinik seyrinin iyi bilinmesi tedaviye karar verecek klinisyenin kararını belirleyici faktör olacaktır (7).

Oluşmuş ekstrakranyal karotis arter stenozu

Karotis arter darlıęının derecesi arttıkça inme riski de artar. %75 veya daha az karotis stenozu olan hastalarda inme riski yılda %1.3 iken %75'den daha fazla stenozlarda bu risk %10.5'dir. Kuzey Amerika Semptomatik Karotis

Endarterektomi (NAS CET) arařtırmasında %70-99 stenozu olan ve medikal tedavi ile takip edilen semptomatik hastalarda ipsilateral inme riski %26, herhangi bir inme riski %28 bulunmuřtur (10). Bununla birlikte ilk serebrovasküler řikayetler sonraki inme riskini etkilemektedir. Amorozis fugaks gibi geici retinal iskemik atak geiren hastalarda yıllık inme geirme riski %2'dir. 7 yıllık takiplerde kümülatif serebral enfarkt geirme hızı amorozisli hastalarda %14, hemisferik TIA geirenlerde %27 bulunmuřtur (11).

NASCET alıřmasında da 2 yıllık fatal ve fatal olmayan inme geirme riski geici monooküler körlük geirdikten sonra %17, hemisferik TIA geirdikten sonra %42 bulunmuřtur (10).

Karotis stenozunun ilerlemesi

Ekstrakranial karotis stenozu olan olguların %20-40'ında hastalık ilerler. Plak ülserasyonu sonraki inme riskini belirgin olarak artırır. Asemptomatik hastalara göre semptomatik hastalarda plak rüptürü, köpüksü hücre infiltrasyonu ve fibröz kapsül incelmesinin daha fazla görüldüğü bildirilmiştir (12). NAS CET alıřmasında medikal tedavi gören hastaların 2 yıllık takiplerinde plak ülserasyonu olan hastalarda darlık derecesi %75'ten %99'a ilerlerken ipsilateral inme riski %26.3'ten %73.2'ye yükselmiştir. Plak ülserasyonu olmayan hastalarda darlık derecesinden bağımsız olarak 2 yıllık inme riski ise %21.3'tür (10).

Karotis Üfürümü

Servikal üfürümler birçok nedenden dolayı oluşabilir. Bu nedenler arasında tirotoksikoz, venöz gürültü, arteriovenöz fistül, kardiak üfürümün yansıması ve karotis stenozu sayılabilir. 45-54 yaş arası yetişkinlerde asemptomatik karotis üfürümü prevalansı %1 - %2.3 iken 75 yaş veya üstü kişilerde bu oran %8.2'dir (12).

Karotis arterde yer alan üfürümler karotis stenozunun derecesini belirlemez. NASCET çalışmasının bir bölümünde, yeni geçici iskemik atak veya serebral enfarkt geçiren 1268 hasta karotis arter üfürüm varlığı açısından incelenmiştir. Hastaların %58'inde ipsilateral karotis arterde, %31'inde kontrateral karotis arterde, %24'ünde ise her iki karotis arterde üfürüm saptanmıştır. Fokal üfürümün anlamlı ipsilateral karotis arter stenozu öngörme sensitivitesi % 63, spesifitesi % 61 bulunmuştur (10).

2.3. KAROTİS ARTERLERİNİN RENKLİ DOPPLER US İLE DEĞERLENDİRİLMESİ

Non invaziv görüntüleme yöntemleri içerisinde renkli Doppler US kolay uygulanabilir olması, hasta başı uygulamasına olanak tanınması, ekipman gerektirmemesi, morfolojik bilgiler yanında hemodinami hakkında ayrıntılı bilgi sunması, hasta açısından kolay tolere edilir ve ucuz olması açısından özellikle

ekstrakraniyal karotis patolojilerinin değerlendirilmesinde temel tanı yöntemi haline gelmiştir.

İnceleme, hasta sırtüstü durumda yatarken gerçekleştirilir. Hasta yüzünü incelenecek tarafın karşı yönüne çevirmesi gerekir. İnceleme 7.5 MHz ve daha üzerinde yüksek rezolüsyonlu lineer problarla gerçekleştirilmelidir. İlk aşamada gri skalada arterlerin çapı, duvar kalınlığı, intimal yüzey ve plak varlığı araştırılır. Plak saptanması durumunda plağın lokalizasyonu, boyutları, yüzey karakteristiği, plak tipi ortaya konur. Renkli Doppler incelemede renk modunda plak bölgelerindeki fokal dolum defektleri, stenotik segmentteki lümen daralması, şiddetli stenoz durumlarında perivasküler saçılma ortaya konulmalıdır. Gri skala ve renk modundaki incelemelerin tamamlanmasından sonra üçüncü aşamada spektral analiz gerçekleştirilir. Spektral analizde akım desenleri kalitatif ve kantitatif yönden değerlendirilir. Hız ölçümleri arterlerin normal çaplarında izlendiği, ana karotis arterde bifurkasyonun 2 cm gerisinden, internal ve eksternal karotis arterde 2 cm ilerisinden yapılmalıdır. Darlık durumlarında stenoz düzeyi, stenoz öncesi ve sonrasında ölçümler yapılmalıdır. Klinik açıdan çok önem taşımayan %50'nin altındaki stenozlarda hız artımı gözlenmez. Spektral incelemede spektral kabalaşma-genişleme gözlenebilir. Lümen daralmasının %20'nin altında olduğu olgularda stenoz oranı verilmesinin pratik bir yararı yoktur. %60'ın üzerindeki stenozların temel olarak preokluziv stenozlardan ayırte edilmesi gerekir. Karotis arter stenozlarında hız artımı genellikle %50'nin üzerindeki darlıklarda görülmeye başlar ve stenoz

oranında paralel artış gösterir. Preoklüziv ileri stenoz durumlarda (%95-97'nin üzerindeki lümen daralmaları) hızlarda belirgin düşüş kaydedilir, spektrumda basıklaşma görülür (13).

2.4. METALİK STENTLER

Tarihçe

Stent terimi adını ondokuzuncu yüzyıl sonlarında deri greftini desteklemek için bu materyali bulan Charles Stent'ten almaktadır. Modern metalik stentler çelik, tantalum ve nitinol içeren kendiliğinden ve balonla genişleyen stentlerdir. 1969 yılında Charles Dotter köpek periferal arterlerinde polimer tüpleri kullanmış ama bunların 24 saat içinde oklüde olduğunu bildirmiştir. 1982 ve 1984 yılları arasında Maas ve arkadaşları tek ve çift heliks formatında monofilament formunda helikal protezlerle ilgili çalışmalarını yayınlamışlardır. Bu çalışmada ilk defa stentin damar duvarında oluşturduğu değişiklikler incelenmiştir. Daha sonra birçok merkezde değişik stent tipleri geliştirilmiştir. Bu stentler vasküler, bilier, gastrointestinal ve üriner sistemlerde kullanılmaktadır (14).

Balonla genişleyen stentler (BGS)

Balonla genişleyen stentler Grüntzig tip kateterin üzerinde yer alır ve pasif olarak balonla genişletilir. Stent birkez balonla genişletildikten ve balon indirildikten sonra daha fazla genişlemez. Pek çok çeşidi geliştirilen BGS'lerin ilk geliştirilene Julio Palmaz tarafından kullanılandır.

Palmaz stent: 1985 yılında geliştirilmiştir. Paslanmaz çelikten oluşan bu stentte ana elementler krom ve molibdenyumdur. Palmaz stentin longitudinal flexibilitesi sınırlı olup tortuoze damarlarda kullanılamaz. Bu stentlerde son zamanlarda heparinle stentlerin iç yüzeyini kaplama yöntemleri geliştirilmektedir.

Strecker stent: 1987 yılında Strecker tarafından geliştirilen bu stent balonla genişleyen tantalum stenttir. Tantalum stentler vasküler yapılarda kullanılmakla birlikte safra yolları, karaciğerde portosistemik şant oluşturmak için, trakeobronşial ağaç ve genitoüriner sistemde de kullanılır. Tantalum, radyodens olması ve ferromanyetik olmaması gibi avantajlara sahiptir. In vitro çalışmalarda tantalumun titanyum ve paslanmaz çeliğe göre daha az trombojenik olduğu gösterilmiştir.

AVE (Arterial vascular engineering) stentler: Flexibiliteleri yüksektir. Radyopak olan bu stentlerin longitudinal elastisitetleri azdır.

Saxx Stentler: Bu stentler paslanmaz çelikten yapılan balonla genişleyen stentlerdir. Tortuoze damarlarda kullanım olanağı sağlayan flexibiliteye sahiptirler.

Intrastentler : Balonla genişleyen paslanmaz çelikten yapılmış stentlerdir.

Palmaz Corinthian Stent: Flexibl, balonla genişleyen stentlerdir (14).

Kendiliğinden genişleyen stentler (KGS)

Paslanmaz çelikten yapılmış kendiliğinden genişleyen stentler Gianturco-Rösch Z stent ve Wallstenttir. Bunun dışında nitinolden yapılan Strecker

Ultraflex, Ultrafle and Symphony stentler, Memoterm stent, S.M.A.R.T. stent, Zr-Stent, VascoCoil, EsaphoCoil-SR, Endocoil2 stentler ve JOSTENT SelfX gibi stentler bulunmaktadır.

KGS'ler, yerleştirilmesi sonrası kompresibilitesini sınırlayan genişleme gücüne sahiptir. Bu özellik migrasyon riskini azaltır, luminal çap ve stentin açık kalmasında rol oynar. Bu stentlerin damar dilatasyon etkisi balonla dilatasyondan farklıdır. Balonla dilatasyon damar duvarından plak kaldırma riski taşırken KGS'ler intima ve mediayı gerip komprese ederek dilatasyon oluştururlar. Bu stentler uzun, frajil, ülsere lezyonlarda daha sık tercih edilen fleksibiliteleri daha yüksek stentlerdir (14).

2.5. SEREBRAL EMBOLİ KORUMA SETLERİ

Karotis revaskülarizasyonunda işlem sonrası veya işlem sırasındaki nörolojik bozuklukların en büyük nedeninin embolik olaylara bağlı olduğu düşünülmektedir. İnsan karotis arter bifurkasyonu modelinde yapılan çalışmalarda balon anjioplasti ve stentin aterosklerotik debris, organize trombus ve kalsifiye materyalden oluşan emboli partikülleri ürettiği gösterilmiştir. Bu nedenle serebral koruma setleri geliştirilmiş ve bu setlerin güvenliği ve etkinliği için çalışmalar sürdürülmüştür. Bu amaçla öncelikle geçici balon oklüzyonu veya geçici distal filtre kullanılmıştır. Halen üç değişik yaklaşım mevcuttur. 1990 yılında Theron ve arkadaşları tam serebral korunma sağlayan karotis stenozu distalinde şişirilen ve balon oklüzyonu sağlanan üç lümenli kateter tarif etmişlerdir. Anjioplasti sonrası balon veya stent sisteminin çekilmesinden sonra

embolik debris almak için kan aspire edilir. Bununla birlikte eksternal karotis arterin iyi gelişmiş intrakranial kolleterallar aracılığıyla serebral embolizasyon için risk bulunmaktadır. Kachel ve arkadaşları tam serebral korunmayı sağlamak için ana karotis arterde şişirilen proksimal balon oklüzyonu tarif etmişlerdir. Bu yöntemin ana avantajı lezyonun kılavuz tel ile manipulasyonu, balon anjioplasti ve stent yerleştirilmesi süreci içerisinde tam serebral korunmanın sağlanmasıdır. Ohki ve arkadaşları bu yöntemle serebral embolik olaylarının etkinliği ve yararlılığını bildirmişlerdir. Filtre cihazları ise lezyonun distalinde yerleştirilir. Bu filtreler bir şemsiye gibi açılır ve küçük embolileri yakalayacak ancak antegrad serebral kan akımına izin verecek por boyutlarına sahiptir. Lezyonun karotis anjioplasti ve stent tedavisinden sonra şemsiye indirilir. Debris alınır ve stent çıkarılır (15).

2.6. KAROTİS STENOZLARININ ENDOVASKÜLER YOLLA TEDAVİ TEKNİĞİ

Tüm karotis stent prosedürlerinden önce öykü alınmalı ve tam bir nörolojik muayene yapılmalıdır. İdeal olarak bu işlem girimşel radyolog ve serebral vasküler nöroloji takımı tarafından yapılmalıdır. Bazal bir beyin tomografisi veya Manyetik Rezonans tetkiki, var olan bir enfarktı ortaya koymak, geçici iskemik atağı taklid edebilen tümör gibi non vasküler nörolojik bir hastalığı belirlemek ve tedavi sonrası ortaya çıkabilecek komplikasyonlarda ilave patolojileri görebilmek için gereklidir. Yine hemoglobün, hematokrit, serum

kreatinin, kan üre nitrojeni, elektrolit seviyeleri, protrombin ve aktive parsiyel tromboplastin zamanı gibi hematolojik tetkiklerle elektrokardiyogram ve göğüs radyografisi elde edilmelidir. Detaylı karotis Doppler US incelemesi işlem öncesi tekrarlanmalıdır. Hastalar işlemden önceki gece yarısından itibaren aç kalmalı, ama daha önce düzenli kullandığı ilaçları kullanmalıdır. Endovasküler tedavi işlemi hasta bilinçli sedasyonda iken femoral bölgeye lokal anestezi uygulanarak yapılmalıdır. Ana femoral artere konulan giriş kateterinin büyüklüğü kullanılan stente bağlıdır. Genellikle 7F giriş kateteri (introducer) kullanılır.

İlk olarak en az iki düzlemde intrakranial sirkülasyonu gösteren tanısal karotis anjiyografisi yapılır. Karotis bifurkasyonunu gösteren standart anjiyografik projeksiyonlar anteroposterior lateral ve ipsilateral anterior oblik (30-45 derecede) projeksiyonlardır. Karotis bifurkasyonunu göstermek için saniyede 5-8 ml enjeksiyon hızıyla toplam 5-8 ml, intrakranial dolaşımı göstermek içinse saniyede 6-8 ml hızla toplam 7-10 ml kontrast madde enjeksiyonu yapılır. Internal karotis arter oklüzyonu şüphesi olan hastalarda internal karotis arterde anlamlı derecede darlığa bağlı olarak gecikmiş opasifikasyonu göstermek için görüntüleme zamanı uzun tutulmalıdır. Standart olarak anteroposterior ve lateral intrakranial görüntüler alınmalıdır. Bu görüntülerle gerek karotis gerekse de kollateral dolaşım değerlendirilebilir. Ayrıca varsa intrakranial stenotik lezyonlar dökümanente edilebilir. Pek çok araştırmacı posterior komunikan arterler yoluyla kollateral akım göstermek ve ekstrakranial ile intrakranial

vertebrobaziller stenozyarı dökümanante etmek için rutin vertebral anjiografi de önermektedir. Tanısal görüntüler elde edildikten sonra hastaya intravenöz yüklenme dozu olarak heparin (70-100 ünite/kg) verilir. Bununla pıhtılaşıma zamanının 2-2,5 katına çıkarılması amaçlanır. Bundan sonra saattaki kilogram başına 15-20 ünite heparin infüzyonu yapılır.

İnternal karotis arter stenozylarında Wall-stentler gibi kendiliğinden açılan stentler en sık kullanılan stentlerdir. Bu teknikte önce 300 cm'lik kılavuz tel ipsilateral eksternal karotis artere ilerletilir. Bunun üzerinden 7 F tanısal kateteri distal ana karotis artere ilerletilir. İnternal karotis arterin minimum çapı 2,5 cm'den az ise stenotik segment dijital yol haritası rehberliğinde 2.3 F mikrokater ve 0.014 inç kılavuz tel ile geçilir. Daha az dereceli karotis stenozylarında 0.018 inç veya 0.035 inç kılavuz teller yol haritası rehberliğinde geçilebilir. Ancak bu kalın ve sert kılavuz teller plak kaldırma ve internal karotis arterde intimal diseksiyon veya damar spazmı yapma riski taşırlar.

Lezyonu balon anjioplasti ile önceden genişletme kararı, stent tipi veya boyutuna, en dar lümen çapına ve stenotik segmentin morfolojik konfigürasyonuna bağlıdır. Birçok operatör rutin olarak 4 mm çapa kadar damarı genişletir (predilatasyon). İdeal olarak tek ve kısa (30 sn.den az) balon genişletme işleminden hemen önce hastaların %5-10'unda görülen refleks bradikardi veya asistoliyi önlemek için 0.5 mg atropin intravenöz yolla verilebilir. Predilatasyon işleminden sonra 0.018 inç kılavuz tel yardımıyla stent karotis stenozyunun olduđu lokalizasyona yerleştirilir.

Daha sonra herhangi bir embolik dal oklüzyonunu saptamak ve akımın yeni patemini dökümente etmek için anteroposterior ve lateral serebral anjiogramlar elde edilir. Hasta dikkatlice nörolojik olarak değerlendirilir. Distal akımın değerlendirilmesini takiben bir problem mevcut değilse koruyucu filtre toplayıcı katlı gönderilerek geri çekilir. Nörolojik bozukluklar intrakranial embolizm, hemoraji veya reperfizyon yaralanmasına bağlı olabilir.

Stent uzunluğuna karar verirken karotis arter kıvrıntıları ve kinkleri göz önünde bulundurulmalı, stent kenarları stenotik plağın proksimal ve distal kenarlarından itibaren en az 1 cm'yi aşacak şekilde planlanmalıdır (16).

2.7. ENDOVASKÜLER TEDAVİ SONRASI HASTA İZLEMİ

Hasta sistematik olarak intravenöz heparin infüzyon tedavisi ile antikoagüle edilir. Antikoagulasyonla parsiyel tromboplastin zamanınının 60-90 sn arasında olması sağlanır. Hasta işlem gecesi hastanede kalır ve bu sürede non-invaziv hemodinamik monitorizasyon ve intravenöz hidrasyon yapılır. Uyluk bölgesi muayenesi ve nörolojik muayeneler ilk bir saatte 15 dakikada bir yapılır. Daha sonraki 6 saat içerisindeki saatte bir yapılır. Hasta taburcu edildikten sonra birçok merkezde 6 hafta boyunca 75 mg klopidogrel ve hayatı boyunca günde 325 mg Aspirin kullanır. Hasta klinikte bir ay, altı ay, oniki ay ve daha sonra yıllık olarak kontrol edilir. Her kontrolde tam bir nörolojik muayene ve karotis doppler ultrason muayenesi yapılır (16).

3. GEREÇ VE YÖNTEM

Çalışmamızda Akdeniz Üniversitesi Tıp Fakültesi Radyoloji Anabilim Dalı Vasküler ve Girişimsel Radyoloji Birimi'nde 2001 yılından sonra emboli koruyucu set kullanılarak karotis arter stenozlarına yönelik endovasküler tedavi yapılan olgular incelendi. Bu olgular transient iskemik atak (TIA) gibi iskemik nörolojik semptomları olup nöroloji kliniği tarafından değerlendirildiğinde Doppler US ve karotis anjiyografi tetkikleri ile ICA'da stenoz saptanan hastalar ve asemptomatik olup Doppler US 'de karotis arterde %70 ve daha fazla karotis stenozu saptanan hastalar idi. ICA tıkanıklığı olan hastalarda aynı tarafta ECA'da anlamlı stenoz (>%70) saptanmışsa ECA'ya yönelik PTA ve stent tedavisi yapıldı. Olguların hepsinde işlem öncesi Doppler US tekiki yapıldı. Doppler US'de anlamlı stenoz saptanan hastalarda eşzamanlı tanısal karotis anjiyografi ve PTA ile stent tedavisi planlandı. Doppler US' de anlamlı stenoz saptanan ancak anjiyografide anlamlı stenozu olmayan asemptomatik hastalarda PTA ve stent tedavisi uygulanmadı. Anjiyografide anlamlı stenozu olmayıp iskemik nörolojik semptomları olan hastalara PTA ve stent tedavisi uygulandı. Endovasküler tedavi uygulanan olguların yaş ortalamaları 61 olup olguların 29'u erkek (%80.6) 7'si kadın (19.4) dır (çizelge 4.1). Toplam 36 hastaya, 6'sında (%16.7) bilateral olmak üzere 42 stent takılmıştı (çizelge 4.2). 36 hastanın 18'inde eşlik eden sistemik hastalık (Hipertansiyon, diabetes mellitus, koroner arter hastalığı) bulunuyordu. Karotis stenozu saptanan hastalarda endovasküler

... öncesi stenoz derecesi NASCET anjiografi protokolüne göre belirlendi

(10).
Uyguladığımız endovasküler tedavi tekniğinde ana karotis artere, uzun intradücer veya klavuz kateter yerleştirilmesi ve yol haritasının elde edilmesini takiben, stenozun distaline koruyucu filtre teli lezyondan geçirilerek ilerletilir. Koruyucu filtreyi taşıyan tel aynı zamanda stent ve balon kateterinin de kılavuz teli olarak görev yapar. Lezyon distalinde filtrenin uygun düz bir damar trasesinde açılmasını takiben tercihen monorail sisteme sahip stent dijital haritası belirlenmiş stenoz alanına ilerletilir ve burada açılır. Stentin yerleşmesini takiben eğer yeterli genişleme sağlanmamış ise bu kez balon kateter aynı tel üzerinden lezyon bölgesine ilerletilir ve burada yeterli genişliği sağlamak üzere şişirilir (post dilatasyon).

Hastanın endovasküler tedaviyi kabul etmediği durumlar, yeni gelişmiş serebral enfarkt veya intrakranial hemoraji, bilinen malign tümör varlığı, ağır böbrek yetmezliği ve kontrast madde allerjisi prosedürün gerçekleştirilmeme nedenleridir.

Olgulara tedavi sonrası coraspirin ve plavix tedavisi önerilmiştir. Endovasküler tedavi yapılan olgular aylık, 3 aylık ve 6 aylık kontrollere çağrılmıştır.

Bu çalışmada 2001 yılından sonra karotis stenozlarına endovasküler tedavi yapılan hastalar Doppler US ile incelendi. Yapılan incelemede balon anjioplasti ve stent tedavisi yapılan karotis arterler (ICA veya bazı olgularda ECA) gri

Renkli Doppler ve dupleks Doppler ile deęerlendirildi. Stentlerde restenoz varlığı araştırıldı. Ayrıca hastaların endovasküler tedaviden sonraki klinik sonuçları deęerlendirildi.

4. BULGULAR

Endovasküler tedavi uygulanan hastaların sadece birinde (%2.8) dupleks Doppler incelemede stent içerisinde anlamlı stenozu düşündüren hız artışı saptandı (çizelge 4.3). Bunun dışında 2 hastada renkli Doppler US'de %20 ve %30 oranında stenoz izlenmiş olup gri skalada bu stenozu intimal hiperplazinin oluşturduğu gösterildi (çizelge 4.4) (şekil 4.1). Dupleks Doppler incelemede anlamlı stenozu düşündüren hız artışları saptanan hastanın gri skala ve renkli Doppler incelemesinde lümende %60 oranında stenoz saptandı (şekil 4.3). Anjiyografi önerilen hasta bu tetkiki kendi isteği ile yaptırmadı. Bu hastanın kendisine önerilen klopidogrel kullanmadığı tespit edildi.

Olguların 20'sinde (%55.6) ekstrakraniyal karotis arterlerde stent dışında ve lümende anlamlı stenoz oluşturmayan plak varlığı saptandı (çizelge 4.5).

Olguların 27'si endovasküler tedaviden önce (%75) iskemi semptomları gösteriyordu (çizelge 4.6). Semptomatik olguların 25'inde (%92.6) Doppler US'de anlamlı darlık saptanmıştı (çizelge 4.7).

Olgulara uygulanan endovasküler tedavide teknik başarı oranı %100 dür (şekil 4.2 ve 4.4). Bazı olgularda balon anjioplasti işleminde balonun şişirilmesi esnasında muhtemelen karotis cisimciğinin etkilenmesine bağlı saniyeler süren geçici bilinç kaybı gelişti. Bu olguların hiçbirinde aynı semptomlar işlem esnasında veya işlemten sonra tekrarlanmadı. Olguların %44'ünde endovasküler

İşlem sonrası başdönmesi, başta ağırlık hissi, görmede bulanıklık gibi minör etkilerinde azalma olduğu hastaların kendilerinden öğrenildi (çizelge 4.8). Klopidoğrel kullanan 30 olgunun (%83) 2'sinde (%6.7) anlamlı olmayan stenoz saptanırken klopidoğrel önerildiği halde düzenli kullanmayan 6 olgunun (%16.7) 1'inde (%16.7) anlamlı stenoz izlendi (çizelge 4.9 ve 4.10). İşlem sırasında veya işlemten sonra yakın zamanda 3 hastada (% 8) komplikasyon gelişti. Bu komplikasyonlar iliak arterde diseksiyon, introducer giriş yerinde psödoanevrizma ve inguinal bölgede cilt altı hematom idi (çizelge 4.11).

Çizelge 4.1. Hastaların cinsiyete göre oranları

| Cinsiyet | Sayı | yüzde |
|----------|------|-------|
| erkek | 29 | 80,6 |
| Kadın | 7 | 19,4 |
| Toplam | 36 | 100,0 |

Çizelge 4.2. Stentlerin unilaterale-bilateral oranları

| Stent yerleşimi | Sayı | Yüzde |
|-----------------|------|-------|
| Unilateral | 30 | 83,3 |
| Bilateral | 6 | 16,7 |
| Toplam | 36 | 100,0 |

Çizelge 4.3. Stent içinde stenozu düşündüren hız artışı saptanan hastalar

| Hız artışı | Sayı | Yüzde |
|------------|------|-------|
| Yok | 35 | 97,2 |
| Var | 1 | 2,8 |
| Toplam | 36 | 100,0 |

Çizelge 4.4. Stentte darlık olan hastalar

| Stentte Darlık | Sayı | Yüzde |
|----------------|------|-------|
| Yok | 33 | 91,7 |
| Var | 3 | 8,3 |
| Toplam | 36 | 100,0 |

Çizelge 4.5. Karotis arterlerde başka plak varlığı

| Plak varlığı | Sayı | Yüzde |
|--------------|------|-------|
| Yok | 16 | 44,4 |
| Var | 20 | 55,6 |
| Toplam | 36 | 100,0 |

Çizelge 4.6. Hastalarda işlemden önce şikayet varlığı

| Şikayet | Sayı | Yüzde |
|---------|------|-------|
| Yok | 9 | 25,0 |
| Var | 27 | 75,0 |
| Toplam | 36 | 100 0 |

Çizelge 4.7 İşlem öncesi şikayeti olanların dopplerde anlamlı darlık bulunma oranları

| Durum | Yok | Sayı | Doppler anlamlı darlık | | toplam |
|--------|-----|--------------------------|------------------------|-------|--------|
| | | | yok | var | |
| | | | 1 | 8 | 9 |
| | | Yüzde | 11,1% | 88,9% | 100,0% |
| | | dopplerde anlamlı darlık | 33,3% | 24,2% | 25,0% |
| | Var | Sayı | 2 | 25 | 27 |
| | | Yüzde | 7,4% | 92,6% | 100,0% |
| | | dopplerde anlamlı darlık | 66,7% | 75,8% | 75,0% |
| Toplam | | Sayı | 3 | 33 | 36 |

Çizelge 4.8. İşlem sonrası şikayetlerinde düzelme oranları

| Şikayet | Yok | Sayı | Yüzde | Tedavi sonrası şikayetlerde düzelme yok | Tedavi sonrası şikayetlerde düzelme var | Toplam |
|---------|-----|---------------------------------------|-------|---|---|--------|
| | | | | | | |
| | | | | 9 | 0 | 9 |
| | | | | 100,0% | 0% | 100,0% |
| | | tedavi sonrası şikayetlerinde düzelme | | 37,5% | 0% | 25,0% |
| | Var | Sayı | | 15 | 12 | 27 |
| | | Yüzde | | 55,6% | 44,4% | 100,0% |
| | | tedavi sonrası şikayetlerinde düzelme | | 62,5% | 100,0% | 75,0% |
| Toplam | | | | 24 | 12 | 36 |
| | | | | 66,7% | 33,3% | 100,0% |

Çizelge 4.9. Hastaların plavix kullanım oranları

| Kategori | sayı | yüzde |
|---------------|-----------|--------------|
| 0 | 6 | 16,7 |
| 1 | 30 | 83,3 |
| Toplam | 36 | 100,0 |

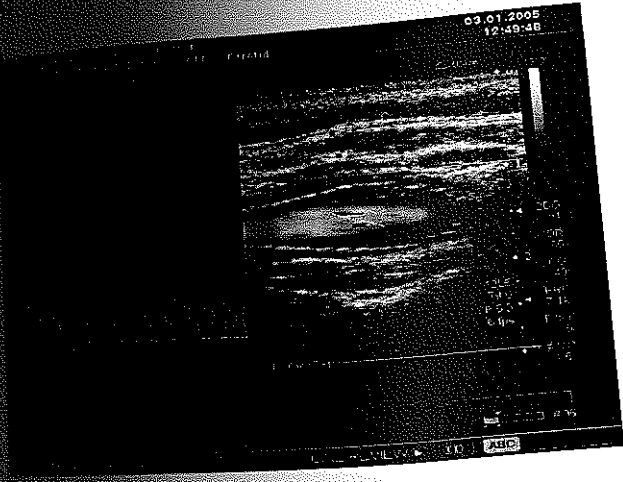
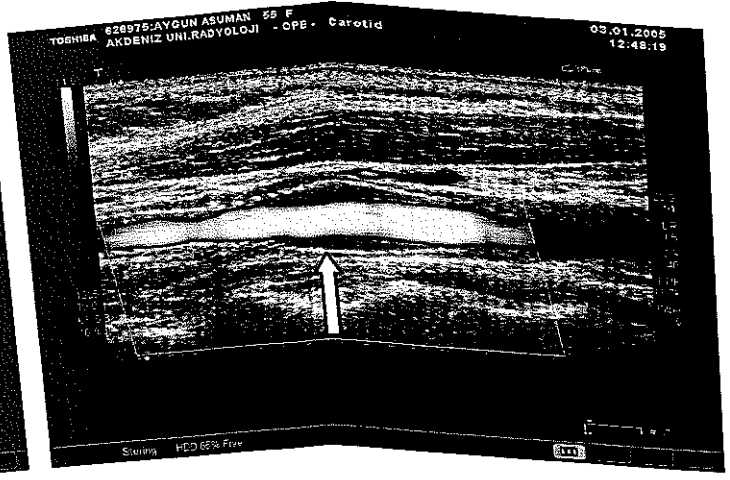
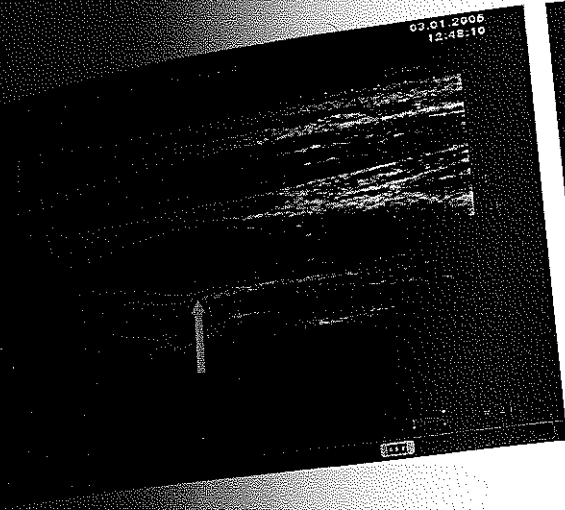
Çizelge 4. 10. Plavix kullanımı ile stentte darlık ilişkisi

| PLAVİX | | | | | |
|--------|----------------|----------------|--------|--------|--------|
| | | stentte darlık | | | |
| | | 0 | 1 | Toplam | |
| PLAVİX | 0 | Sayı | 5 | 1 | 6 |
| | | PLAVİX | %83,3 | %16,7 | %100,0 |
| | 1 | stentte darlık | %15,2 | %33,3 | %16,7 |
| | | Sayı | 28 | 2 | 30 |
| PLAVİX | PLAVİX | %93,3 | %6,7 | %100,0 | |
| | stentte darlık | %84,8 | %66,7 | %83,3 | |
| Toplam | Sayı | 33 | 3 | 36 | |
| | PLAVİX | %91,7 | %8,3 | %100,0 | |
| | stentte darlık | %100,0 | %100,0 | %100,0 | |

Çizelge 4.11. İşlem sonrası komplikasyon oranı

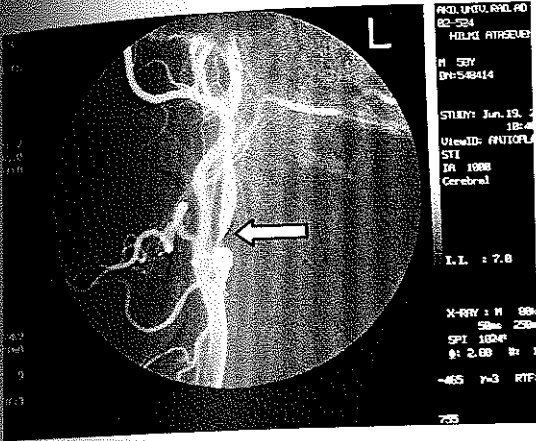
| Komplikasyon | sayı | Yüzde |
|--------------|------|-------|
| 0 | 33 | 92,0 |
| 1 | 3 | 8,0 |
| Toplam | 36 | 100,0 |

B

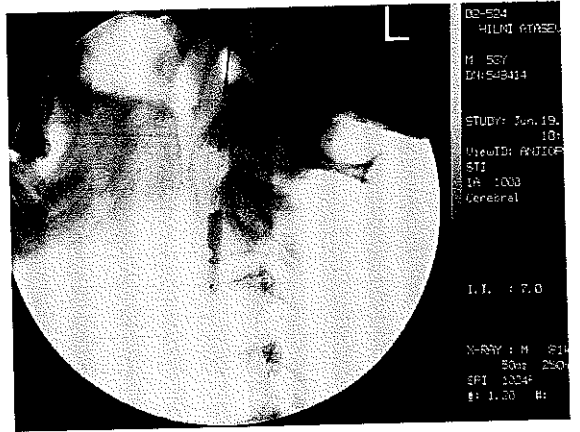


Şekil 4.1. Sol ana karotis arterden internal karotis artere uzanan stent (A) takılan hastanın Doppler US incelemesinde stent orta kesiminde akım formu ve hızında bozulmaya yol açmayan intimal hiperplazi (ok) izlenmektedir (B-C).

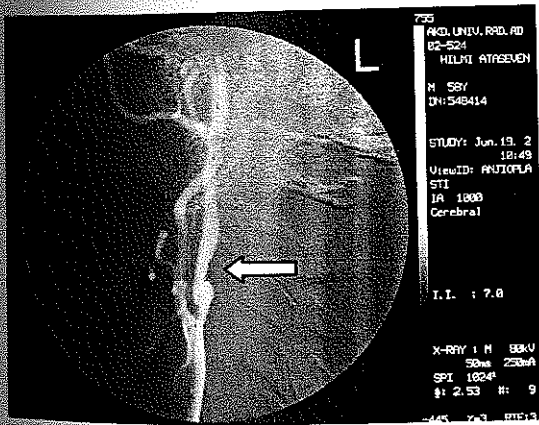
A



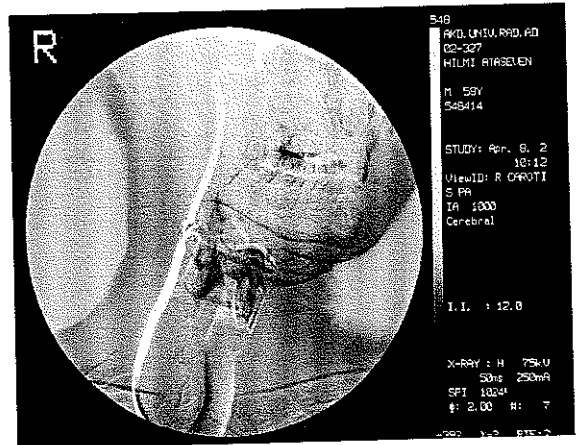
B



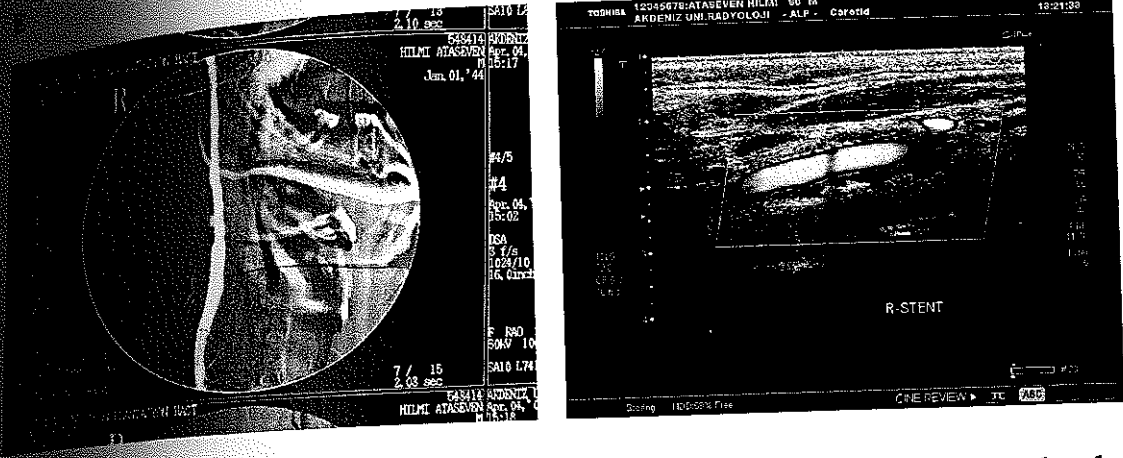
C



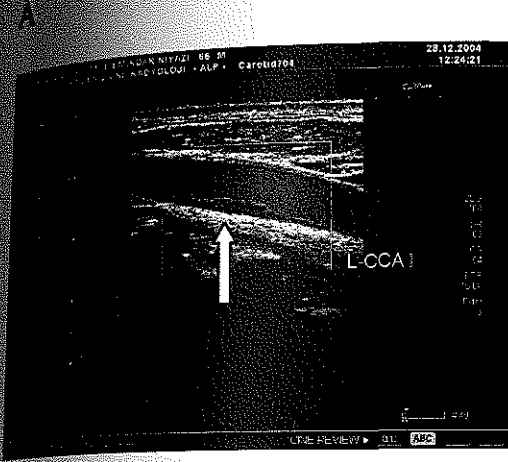
D



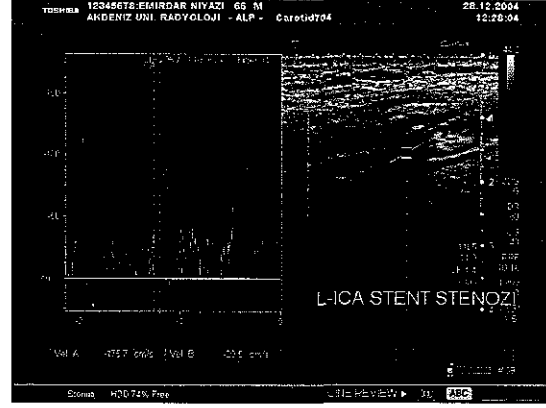
F



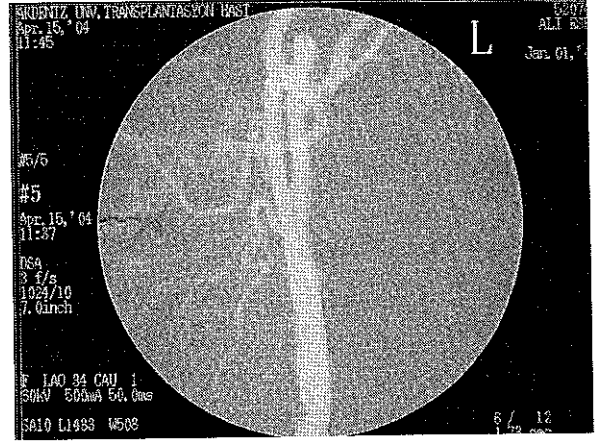
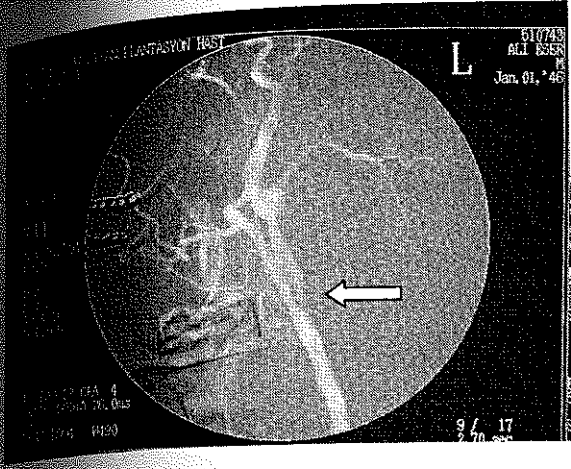
Sekil 4.2. Bilateral karotis stenozu olan hastaya farklı seanslarda her iki karotis stenozuna (ok) yönelik endovasküler tedavi yapılmıştır. Her iki stenoz da başarıyla tedavi edilmiş olup F'de sağ internal karotis arterdeki stentin power Doppler US incelemesi yer almaktadır.



B



Şekil 4.3. Endovasküler tedavi sonrası düzenli plaviks kullanmayan hastada uzun dönem Doppler incelemesinde sol ana karotis arterde lümeninde anlamlı darlık oluşturmeyen plak formasyonu (A) ve sol ICA'da yer alan stent lümeninde anlamlı darlığı düşündürülen hız artışı saptanmıştır.



Şekil 4.4. Sol ICA başlangıç kesiminde %95 üzeri stenozu (A) olan hastaya (ok) PTA ve stent tedavisi uygulanmış, tedaviden sonra stenotik alan genişletilmiştir (B).

5. TARTIŞMA

Serebrovasküler hastalık Amerika Birleşik Devletlerinde üçüncü en sık ölüm nedenidir. Amerika Birleşik Devletleri'nde yıllık olarak 600000 kişi inme geçirmekte ve inmenin tedavisi için yıllık 30.000.000.000 dolar para harcanmaktadır. Ayrıca ciddi üretim gücü kaybedilmektedir. Karotis arteriyel okluziv hastalık, inmelerin %25'inden sorumludur. Büyük popülasyonlu çalışmalarda 6.dekatta karotis arter stenozu prevalansının yaklaşık % 0.5 olduğu ve 80 yaşından sonra %10 düzeylerine ulaştığı gösterilmiştir. Olguların büyük bir kısmı asemptomatiktir. Karotis ateroskleroza olan birçok hasta geçici iskemik atakla başvurur. Bu hastalarda invaziv olmayan vasküler incelemelerden sonra, bu incelemelerde patolojik bulgu saptanmışsa karotis anjiyografisi yapılır. Bununla birlikte karotis stenozu olan asemptomatik hastalar da bulunmaktadır. Bu hastalarda oskültasyonla karotiste üfürüm duyulabilir veya invaziv olmayan vasküler görüntüleme yöntemleriyle karotis stenozu insidental olarak saptanabilir. Karotis stenozu tanısı konulduktan sonra stenozu tedavi edip etmeme, tedavi edilecekse hangi yöntemin kullanılması gerektiğine kararı verilmelidir. Bu karar daha çok stenozun derecesine bağlıdır. % 50'den daha az stenozu olan hastaları tedavi etmek için fazla bir neden bulunmamaktadır. Bu popülasyonda yer alan hastalar günlük aspirin

tedavisinden fayda görebileceği için girişimsel tedavi yapmak için fazla bir neden yoktur (15).

Cerrahi tedavinin medikal tedaviye göre üstünlüğü semptomatik ve asemptomatik hastalarda yapılan geniş çaplı araştırmalarla ortaya konmuştur. Cerrahi tedavi ile ilgili yapılan en büyük araştırma 1991 yılında başlatılan NASCET araştırması ile ortaya konan klinik çalışmalardır. 106 merkezde 2885 hastayı kapsayan NASCET araştırması %70 veya daha fazla stenozu olan semptomatik hastalarda endarterektominin medikal tedaviye üstünlüğünü ortaya koymuştur (10). Bu tarihten sonra karotis stenozlarının tedavisinde karotis endarterektomi standart tedavi yöntemi olarak kabul edilmiştir. ABD'de 1996 yılında yapılan karotis endarterektomi sayısı 1991 yılında yapılanın iki katı olan 130.000 sayısına ulaşmıştır (15). Karotis endarterektomisi ile ilgili yapılan diğer araştırma Avrupa Karotis Cerrahi (ECST) araştırmasıdır. ECST 3024 olguyu kapsayan büyük, çok merkezli, randomize ve kontrollü bir çalışma olup sonuçları NASCET ile uyumludur. Asemptomatik karotis stenozlarında medikal tedavi ile cerrahi tedaviyi karşılaştıran tek büyük, randomize, kontrollü çalışma Asemptomatik Karotis Ateroskleroz (ACAS) çalışmasıdır. Bu çalışmada 39 merkezde 1662 hasta incelenmiştir (4). Bu çalışmada da %60 veya daha fazla karotis stenozu olan hastalarda beş yıllık eştarafli inme oranı medikal tedavi gören hastalarda %11, cerrahi geçiren hastalarda %5.1 bulunmuştur. Bu sonuçlar, medikal tedaviye göre cerrahi tedavinin inme riskini %5.9 oranında azalttığını göstermektedir (15).

Özelle arařtırmaların sonuçlarına göre endarterektomi %70 veya daha fazla karotis stenozu olan semptomatik hastalarda belirgin, %50-69 stenozu olan semptomatik hastalar ile %60 veya daha fazla stenozu olan asemptomatik hastalarda daha az ama yine de anlamlı fayda sağladığını göstermiştir (15).

Bununla birlikte göz önünde bulundurulması gereken noktalar bulunmaktadır. Bu çalışmalarda hasta seçim kriterleri standart hale getirilmelidir. Wong ve arkadaşlarının yaptıkları 184 hastayı kapsayan bir prospektif çalışmada endarterektomi yapılan hastaların yalnızca %49'unun uygun endikasyon gösterdiği saptanmıştır (17). Cerrahin, perioperatif komplikasyon hızı az olmalıdır. Sonuç olarak asemptomatik karotis stenozlarında cerrahi tedavinin maliyet-yarar oranı bazı yazarlara göre kanıtlanmamıştır (15).

Karotis endarterektomisi semptomatik ve ileri derecede karotis stenozu olan asemptomatik hastalarda medikal tedaviye göre tercih edilen bir tedavi yöntemi iken son yıllarda karotis arter stent tedavisi ekstrakraniyal oklüziv karotis arter hastalığında alternatif tedavi yöntemi olarak kabul edilmektedir. Karotis arter stenozlarında PTA ve stent tedavisi 1980 yılında Kerber tarafından bildirilmiştir (18). 1987 yılında Theron ve arkadaşları de novo ateroskleroz veya cerrahi sonrası restenoz gelişen 48 hastada internal karotid anjioplasti sonrası sonuçlarını yayınlamışlardır (19). Bu seride olguların %94'ünde teknik başarı sağlanmış, %4.1'inde ciddi morbidite gelişmiştir. Zaman içinde birçok arařtırmacı, karotis stenozlarında uyguladıkları endovasküler tedavinin sonuçlarını yayınlamışlardır. 1993'ten itibaren birçok merkez karotis anjioplasti

tedavisini birleştirmişlerdir. Koroner arterlere yönelik yapılan tedavilerden edinilen tecrübeler stent tedavisinin tedavi protokolüne eklenmesi daha kalıcı klinik fayda sağlandığını, tekrar anjioplasti tedavisi ihtiyacının ise azaldığını göstermiştir. Anjioplastinin damarda intimal ve medial katmanların kaybına yol açtığı ve bu yolla damarın lümen çapında artışa yol açtığı bilinmektedir. Bazı olgularda uygulama akımı kısıtlayıcı diseksiyona ve hedef organda geri dönüşsüz yaralanmaya neden olabilir. Bu düşünceler perkütan transluminal balon anjioplasti ve stent tedavisi ilgili çalışmalar yapılmasını gündeme getirmiştir (15).

Karotis ve Vertebral Arter Transluminal Anjioplasti Çalışması (CAVATAS) prospektif, randomize bir çalışma olup karotis ve vertebral arter stenozlarında anjioplasti ile cerrahiye karşılaştırmaktadır. Çalışmanın erken sonuçları 2001 yılında yayınlanmıştır. 504 hastanın randomize olarak 251'ine anjioplasti, 253'üne cerrahi tedavi uygulanmıştır. Endovasküler tedavi uygulanan olguların %26'sında stent kullanılmıştır. Çalışmada işlem sonrası ilk 30 gün içinde şiddetli inme veya ölüm açısından iki grup arasında fark bulunmamıştır. 12 aylık tekrarlayan stenoz hızı (ultrasonografi ile >%70) PTA ve stent tedavisinde (%12) cerrahiden (%5) daha yüksek bulunmuştur. Buna karşın beklendiği şekilde cerrahi grubunda da kranial sinir felci ve hematom gelişme riski daha yüksek bulunmuştur (20).

1998 yılında ABD'de Ulusal Sağlık Enstitüsü endarterektomi ile stent tedavisini karşılaştırmak üzere ulusal çapta, randomize, prospektif bir araştırma

Karotis Revaskularizasyonunda Endarterektomi ve Stent tedavisi (CREST) olarak adlandırılan bu arařtırmada %50'den daha fazla olan semptomatik 2500 hasta randomize olarak endarterektomi ve stent tedavisi grubuna ayrılmıř ve hastalar 4 yıl boyunca takip edilmiřtir. alıřmada hasta kabulüne 2001 sonbaharında bařlanmıřtır (21).

Yukarıda da belirtildiđi gibi inme, gerek yařam kalitesi aısından gerekse hastane masrafları aısından önemli bir halk sađlıđı problemi olarak grdilmektedir. Bu nedenle inmenin oluřmadan nlenebilmesi veya inme geiren hastalarda daha sonra geliřebilecek inmeleri nleme aısından cerrahi ve endovasküler tedavi uygulamaları son yıllarda yapılan alıřmalarla etkinliklerini kanıtlamıř ve kullanımları artmıřtır.

Endovasküler tedavide son yıllarda teknoloji geliřimi ile birlikte daha sık olarak kullanılan stent tedavisinde karřılařılan sorunlardan biri stent iinde restenoz geliřmesidir. Restenoz oluřumunu nlemek iin uygulanan brakiterapi teknik olarak olduka zordur. Yine duvarında ila bulunduran stentler pahalıdır. Sistemik antikoagulan tedavi de restenozu nlemede rol oynar. Stentlerde restenoz varlıđının klinik olarak nemi ipsilateral serebral iskemik olay ile arasındaki iliřkidir. Bu iliřki henüz tam olarak bilinmemektedir. Arařtırmacılar stent iinde restenoz varlıđının klinik nemini koroner ve periferel arterlerdeki stentleri inceleyerek deđerlendirmiřler ve restenoz varlıđında stentten geen kan akımında dođal olarak nemli lde azalma saptamıřlardır. Bununla birlikte koroner ve periferel arterler muskuler yapıları beslerken internal karotis arter

kan akımını besler. Bu dokuda iskemik olaylar kan akımını azalmasından daha embolik nedenlere bağlı gelişir. Restenotik lezyon ile karotis artere stent yerleştirilmeden önceki aterosklerotik stenozun emboli oluşturma yatkınlığı farklıdır. Aslında restenotik lezyon neointima ile kaplı olduğu için restenotik lezyon ile aterosklerotik lezyonun emboli oluşturma yatkınlık farkları olduğu konusunda da şüphe duymak için yeterli neden bulunmaktadır (22).

Karotis stenti yerleştirilmesinden sonra restenoz derecesinin önemi konusunda yapılan çalışmalar mevcuttur. Schillinger ve arkadaşları C-reaktif protein artışı ile karotis stentlerinde restenoz oluşumu arasındaki ilişkiyi inceledikleri çalışmalarında stent içinde %50 veya daha fazla stenozu restenoz için kriter kabul etmişlerdir. 108 hastayı içeren serilerinde 6 ay sonunda % 50 ile % 60 arası stenozu olan 12 hasta asemptomatik kalırken % 70 veya daha fazla stenozu olan 3 hastadan 2'si inme geçirmiştir (23). Bu nedenle restenoz için stent lümeninde %70 stenoz oranının klinik olarak daha anlamlı olabileceği düşünülebilir (24). Çalışmamızda karotis stentlerinde stent içi lümeninde en az % 70 stenoz olması ve bu stenozun hem renkli Doppler US, hem de spektral inceleme bulguları ile doğrulanması anlamlı restenoz olarak kabul edilmiştir. Çalışmamızın sonuçlarına göre endovasküler tedavi uygulanan hastalarda tedavi sonrası izlemde stentlerin açık kalma oranları literatürde yapılan çalışmalarda belirtilen sonuçlarla uyumludur (15). Sadece 1 hastada renkli Doppler US ve spektral incelemede anlamlı stenoz saptanmıştır. Bu hastaya kontrol anjiyografi ve gerekirse stent dilatasyonu önerilmiş ancak hastaya bağlı nedenlerden dolayı

angiografi yapılmamıştır. Bu nedenle darlığın anjiyografik olarak doğrulanması mümkün olmamıştır.

Olgu sayısı sınırlı olmakla birlikte rağmen elde edilen teknik başarı ve nörolojik komplikasyon gelişmemesi, zaman içinde emboli koruyucu setlerin kullanımı gibi yeni endovasküler tedavi protokollerinin anabilim dalımızda uygulanmasının sonucudur. Anabilim dalımızda bu tedavinin uygulandığı süreçte gerek giriş kateteri gerekse kılavuz kateterleri komplikasyon oluşmaması için önerilen boyutlarda uygulanmıştır. Mikrokateter kullanmasının nedeni emboli koruyucu set kullanımını kolaylaştırması ve embolik komplikasyon gelişimini önleme özelliğidir.

Endovasküler tedavinin karotis stenozu olan hastalarda inmeyi önleyici etkisinin yanında hastaların tarif ettikleri çeşitli semptomları (baş ağrısı, baş dönmesi, başta ağırlık hissi, kulak çınlaması, dengesizlik) etkisini araştırmak için hastalara Doppler US önce bu semptomlar konusunda tedavinin etkinliği sorulmuştur. Şikayeti olan 27 hastanın 12'si (% 44) bu tür minör şikayetlerinin tedaviden sonra azaldığını ya da tamamen geçtiğini belirtmişlerdir. Bu şikayetlere yönelik kapsamlı bir literatür çalışması bulunamamıştır.

PTA ve stent^{*} tedavisi uygulanan hastaların kontrol Doppler US ile yapılmıştır. Doppler US tekniği karotis arterlerinde stenoz değerlendirilmesinde güvenli şekilde kullanılan bir invaziv olmayan görüntüleme yöntemidir. Özellikle son yıllarda yüksek frekanslı problemlerin kullanımı ile karotis arterlerinde stenoz varlığı yeterli bir şekilde değerlendirilebilir. Bu nedenle

PTA ve stent tedavisi uygulanan hastalarda restenoz varlığının kontrolü Doppler US ile yapılmış, Doppler US de stenoz şüphesi olan hastalara anjiyografi önerilmiştir.

Endovasküler tedavi sonrası antikoagülan tedavi stent açıklıklı için hayati önem taşımaktadır. Anabilim dalımızda PTA ve stent tedavisi uygulanan hastalarımıza coraspirin ve plavix tedavisi önerilmiştir. Antikoagülan tedavi konusunda çeşitli görüşler olmakla birlikte uyguladığımız protokol literatürde önerilen protokollerden biridir (22).

Karotis stenozlarında uygulanan PTA ve stent tedavisi serebral iskemi riskini azaltmak için uygulansa da bu prosedürlerin geçici ya da kalıcı nörolojik defisitlere yol açabildikleri bilinmektedir. Bu nedenle gerek karotis endarterektomi gerekse PTA ve stent tedavisinde hasta seçimi, tedavi öncesi ve sonrası hasta bakımı komplikasyon hızlarını azaltmak için dikkatli bir şekilde yapılmaktadır. PTA ve stent tedavisinin komplikasyonlar açısından endarterektomi tedavisine üstünlüğü cerrahi insizyon içermemesi, sadece uyluğa lokal anestezi uygulama gereksinimi olmasıdır. Böylece yara enfeksiyonu veya kranial sinir felci gibi komplikasyonlar endovasküler tedavide görülmez. PTA ve stent tedavisinde çalışmalarda bildirilen inme ve ölüm hızları farklılık göstermekle birlikte pek çok çalışmada komplikasyonlar semptomatik stenozlarda % 6, asemptomatik hastalarda % 3 olarak bildirilmiş olup bu değerler daha önce belirlenen limitlerin üzerindedir (22). CAVATAS çalışmasında cerrahi ve endovasküler tedavi gruplarının ikisinde de tedavi

sonrası ilk 30 günde inme ve ölüm oranı daha önce bildirilen bazı çalışma sonuçlarından fazla olmakla birlikte ECST çalışmasında belirtilen % 7 oranı ile arasında fark bulunmamaktadır. Bununla birlikte CAVATAS çalışmasında hastaların sadece % 26'sında stent kullanılmış olup distal emboli koruyucu set kullanılmamıştır. Distal emboli koruyucu setin kullanıldığı bir çalışma olan SAPPHIRE (Yüksek cerrahi riskli hastalarda koruyucu kullanarak anjioplasti ve stent çalışması)'de 307 hasta randomize olarak cerrahi ve distal emboli koruyucu set kullanılan endovasküler tedavi gruplarına ayrılmışlardır. Çalışmada işlem sonrası inme ve ölüm oranı cerrahi grubunda % 7.3, PTA ve stent tedavisi uygulanan grupta % 4.4 bulunmuştur. Toplam majör komplikasyon oranı (ölüm, herhangi inme veya myokard enfaktüsü) cerrahi grubunda % 12.6, PTA ve stent tedavisi grubunda % 5.8 bulunmuştur (22). Bizim olgularımızın hiçbirinde işleme bağlı ölüm ya da majör inme görülmemiştir. Bazı olgularımızda işlem sonrası gözetim altında iken çok kısa süren nörolojik bozukluklar görülmüşse de görüntüleme yöntemleri ile belirlenen bozukluk mevcut değildir. Bizim serimizde olgu sayısı sınırlı olmakla birlikte endovasküler tedavi işleminde teknik başarının yüksek oluşu, emboli önleyici set kullanımı, kullanılan kateterlerin kateter teknolojisindeki gelişmelere olabildiğince uygun olarak seçilmesi, uygun antikoagülan tedavi verilmesi hastalarda majör inme ya da ölüm komplikasyonunu önleyen etkenler arasında sayılabilir.

Özetle karotis stenozlarına yönelik uyguladığımız endovasküler tedavide stentlerin açık kalım oranı ve işleme bağlı komplikasyon oranı literatürde yer alan çalışmalarda elde edilen sonuçlar ile uyum içindedir. Bununla birlikte olgu sayısının artması ile birlikte uygulanan tedavinin etkinliği ve komplikasyonları konusunda daha iyi fikir sahibi olunabilir.

SONUÇ

Karotis stenozlarında endovasküler tedavi, yapılan çok merkezli çalışmalarla etkinliği ve güvenilirliği ortaya konmuş, hasta tarafından cerrahi tedaviye göre daha iyi tolere edilebilen bir tedavi seçeneğidir. Akdeniz Üniversitesi Tıp Fakültesi Radyoloji Anabilim Dalı'nda 2001 yılından önce emboli koruyucu set kullanılmadan, 2001 yılından sonra emboli koruyucu set kullanarak karotis stenozlarında endovasküler tedavi yapılmaktadır. Balon anjioplasti ve stent tedavisi uygulanan hastaların yapılan Doppler US incelemelerinde, PTA ve stent tedavisi uygulanan olgularda istatistiksel olarak anlamlı derecede restenoz varlığı saptanmamıştır.

ÖZET

Önemli bir halk sağlığı problemi olan inmenin iskemik nedenlerinden büyük bir kısmını karotis stenozları oluşturmaktadır. Aterosklerotik karotis stenozlarının tedavisinde endarterektomi etkinliği kanıtlanmış bir tedavi yöntemidir. Bununla birlikte endovasküler tedavi yeni tekniklerin gelişimi ile birlikte karotis stenozlarının tedavisinde cerrahi tedavinin bir alternatifidir.

Çalışmamızda Akdeniz Üniversitesi Tıp Fakültesi Radyodiagnostik Anabilim Dalı'nda 2001-2005 yılları arasında karotis stenozu olan hastalara emboli koruyucu set kullanarak yapılan endovasküler tedavinin sonuçları araştırılmıştır. Tedavi yapılan 36 hastanın karotis arterlerinde yer alan stentlerin açık kalım oranları Doppler US ile değerlendirilmiştir. Ayrıca hastaların tedavi sonrası klinik durumu incelenmiştir.

Yapılan değerlendirme sonucu 36 hastanın sadece 1'inde (% 2) karotis artere yerleştirilen stent içinde anlamlı darlık (restenoz) saptanmıştır. Olguların hiçbirinde majör inme ya da ölüme rastlanmamıştır.

Karotis stenozlarının tedavisinde PTA ve stent tedavisi yapılan çalışmalarla etkinliği ve güvenilirliği kanıtlanmış bir tedavi yöntemidir. Kliniğimizde karotis stenozlarına yapılan endovasküler tedavi ile stentlerde literatür ile uyumlu yüksek açık kalım ve hastalarda düşük komplikasyon oranı elde edilmiştir.

KAYNAKLAR

1. Melliere D. Chirurgie carotidienne: bilan et problemes actuels. *J. Mal. Vasc.* 1993; 18:176-185.
2. Boosser MG, Mas JC. Epidemiologie des accidentes vasculaires cerebraux du sujet jeune. *Presse Mod.* 1988; 17:143-145.
3. De Bakey M. Carotid endarterectomy revisited. *J Endovasc Surg* 1996; 3-4.
4. Phatouros C. C, Higashida RT, Malek AM, et al. Carotid artery stent placement for atherosclerotic disease: Rationale, technique, and current status. *Radiology* 2000; 217:26-41.
5. North American Symptomatic Carotid Endarterectomy Trial Collaborators. Beneficial effect of carotid endarterectomy in symptomatic patients with high-grade carotid stenoses. *N Eng J Med* 1991; 325:445-453.
6. Gailloud P, Martin J. B, Muster M, et al. Angiographic anatomy of the craniocervical arterial system. In: *Carotid Angioplasty and Stenting*. Edited by Henry M, Amor M, Theron J, Roubin GS, by ISCAT, pp55-72.
7. Pache J-C, Pizzolato G-P, Cox J.N. Pathology of the carotid artery. In: *Carotid Angioplasty and Stenting*. Edited by Henry M, Amor M, Theron J, Roubin GS, by ISCAT, 1996 pp 39-45.

8. Glasgow S, Zarins CK, Giddens DP et al. Mechanical factors in the pathogenesis, localization and evolution of atherosclerotic plaques. In: Diseases of the arterial wall. Springer-Verlag, London, Berlin, Heidelberg, 1988 pp 217-239.
9. Mikami Y, Manabe T, Lie JT et al. Intramural sarcoma of the carotid artery with adventitial inflammation and fibrosis resembling inflammatory aneurysm. Pathol Intern 47 :1997 pp 569-574.
10. Barnett HJ, Taylor DW, Eliasziw M, et al. Benefit of carotid endarterectomy in patients with symptomatic moderate or severe stenosis: North American Symptomatic Carotid Endarterectomy Trial Collaborators. N Engl J Med 1998; 339:1415-1425.
11. Jaff MR. The natural history of extracranial carotid atherosclerosis. Edited by Henry M, Amor M, Theron J, Roubin GS, by ISCAT, pp 47-50.
12. Heyman A, Wilkinson WE, Heyden S, et al. Risk of stroke in asymptomatic persons with servical arterial bruits: a population study in Evans County, Georgia. N Eng J Med 1980; 302:838-841.
13. Özcan H, Aytaç S. Karotis ve vertebral arter sistemi renkli doppler ultrasonografi. 17. Türk Radyoloji Kongresi Renkli Doppler ve Ultrasonografi kurs kitabı 2000; pp 49-67.
14. Allum C.A, Lacina T, Watkinson A.F. Metallic stent-Individual designs and characteristics. Seminars in Interventional Radiology 2001; 18:191-204.

15. Phatouros C.C, Higashida R, Malek A, et al. Carotid artery stent placement for atherosclerotic disease: Rationale, technique, and current status. *Radiology* 2000; 217:26-41.
16. Vitek JJ, Roubin GS, Al-Mubarek N, New G, Iyer SS. Carotid artery stenting: technical considerations. *AJNR Am J Neuroradiol* 2000; 21:1736-1743.
17. Wong JH, Lubkey TB, Suarez-Almazor ME, Findlay JM. Improving the Appropriateness of carotid endarterectomy: results of a prospective study. *Stroke* 1999; 30:12-15.
18. Kerber CW, Hornwell LD, Loeden OL. Catheter dilatation of proximal carotid stenosis during distal bifurcation endarterectomy. *AJNR Am J Neuroradiol* 1980; 1:348-349.
19. Theron J, Raymond J, Casasco A, Courtheoux F. Percutaneous angioplasty of atherosclerotic and postsurgical stenosis of carotid arteries. *N Engl J Med* 1999; 342:1449-1558.
20. Brown R. R, Rogers J, Bland J.M, et al. Endovascular versus surgical treatment in patients with carotid stenosis in the Carotid and Vertebral Artery Transluminal Angioplasty Study (CAVATAS): a randomised trial. *Lancet* 2001; 357:1729-37.
21. Hobson R,W. Carotid artery stenting: *Surg Clin N Am* 2004; 84:1281-1294.

22. Barr J. D, Connors J.J, Sacks D, et al. Quality improvement guidelines for the performance of cervical carotid angioplasty and stent placement. *AJNR Am J Neuroradiol* 2003; 24:2020-2034.
23. Schillinger M, Exner M, Mlekusch WE, et al. Acute-phase response after stent implantation in the carotid artery: association with 6-month in-stent restenosis. *Radiology* 2003; 227:516-521.
24. Denny F. D. Prediction of restenosis after carotid artery stent implantation. *Radiology* 2003; 227:316-318.