



T.C.  
AKDENİZ ÜNİVERSİTESİ  
TIP FAKÜLTESİ  
GÖZ HASTALIKLARI ANABİLİM DALI

AKDENİZ ÜNİVERSİTESİ  
MERKEZ KÜTÜPHANESİ

# PTERİJİUM CERRAHİSİNDE AMNİYOTİK MEMBRAN TRANSPLANTASYONU

Dr. Selda KIVRAKDAL

Uzmanlık Tezi

T1591/1-1

Tez Danışmanı  
Prof.Dr. İclal YÜCEL

*"Kaynakça Gösterilerek Tezimden Yararlanılabilir."*

Antalya, 2004

## TEŐEKKÜR

Uzmanlık eđitimim boyunca, yetiŐmemde katkısı bulunan tüm hocalarıma ve tezimin hazırlanmasındaki katkılarından dolayı sayın Prof.Dr. İclal YÜCEL'e teşekkürlerimi sunarım.

Eđitimim boyunca beraber çalıştığım tüm asistan arkadaşlarıma, klinik hemŐirelerimize ve tüm personelimize yardımlarından dolayı teşekkür ederim.

Dr. Selda KIVRAKDAL

## TEŐEKKÜR

Uzmanlık eđitimim boyunca, yetiŐmemde katkısı bulunan tüm hocalarıma ve tezimin hazırlanmasındaki katkılarından dolayı sayın Prof.Dr. İclal YÜCEL'e teşekkürlerimi sunarım.

Eđitimim boyunca beraber çalıştığım tüm asistan arkadaşlarıma, klinik hemşirelerimize ve tüm personelimize yardımlarından dolayı teşekkür ederim.

Dr. Selda KIVRAKDAL

# İ Ç İ N D E K İ L E R

	SAYFA
SİMGELER VE KISALTMALAR DİZİNİ	vi
ŞEKİLLER DİZİNİ	vii
ÇİZELGELER DİZİNİ	viii
1.GİRİŞ	1
2.GENEL BİLGİLER	3
2.1.Tanım	3
2.2.Tarihçe	3
2.3.Epidemiyoloji ve Prevalans	4
2.4.Etyoloji ve Patogenez	5
2.5.Klinik	7
2.6.Ayırıcı Tanı	8
2.7.Tedavi	9
2.7.1.Medikal Tedavi	9
2.7.2.Cerrahi Tedavi	9
2.7.2.1.Avülsiyon	10
2.7.2.2.Transpozisyon	10
2.7.2.3.Eksizyon Sonrası Primer Kapama veya Konjonktival Flep Çevrilmesi	10
2.7.2.4.Skleranın Çıplak Bırakılması	11

2.7.2.5.Eksizyon ve Greft Uygulaması	11
2.7.2.5.1.Epitelyal Greftler	12
2.7.2.5.2.Serbest Konjonktival Greft	12
2.7.2.5.3.Limbal Oteogreft	13
2.7.2.5.4.Korneal Greft	13
2.7.2.5.5.Müköz Membran-Amniyotik Membran Greftleri	13
2.7.3.Diğer Tedavi Yöntemleri	17
2.7.3.1.Beta Radyasyon	17
2.7.3.2.Thiotepa	17
2.7.3.3.Mitomisin C	17
2.7.3.4.Laser Tedavisi	18
3.GEREÇ VE YÖNTEM	19
4.BULGULAR	24
5.TARTIŞMA	32
6.SONUÇLAR	40
7.ÖZET	41
8.KAYNAKLAR	42

## SİMGELER VE KISALTMALAR DİZİNİ

AMT.	Amniyotik membran transplantasyonu
UV	Ultraviyole
ABD	Amerika Birleşik Devletleri
HLA	Human Lökosit Antijen
DM	Diabetes Mellitus

## ŞEKİLLER DİZİNİ

Şekil	Sayfa
Resim 1. Amniyotik membranın hazırlık aşamaları	20
a. Amniyotik membranın selüloz asetat kağıda yerleştirilmesi	
b. Dulbecco modifiye Eagle solüsyonu ve gliserol içeren şişe.	
Resim 2. AMT'de cerrahi aşamalar	22
a- Blefarosto yerleştirildi.	
b- Pterijium disseke edildi.	
c- Pterijium eksize edilip koterizasyon uygulandı.	
d- Amniyotik membran göz yüzeyine yayıldı.	
e- Amniyotik membran düzeltilip sütürlendi.	
f- Amniyotik membran limbusta düzgün şekilde kesildi.	
Resim 3. Preoperatif ve postoperatif takip aşamaları	31
a- preoperatif	
b- postoperatif üçüncü gün	
c- postoperatif on beşinci gün	
d- postoperatif birinci ay.	
e- postoperatif üçüncü ay.	
f- postoperatif dördüncü ay.	

## ÇİZELGELER DİZİNİ

Tablo	Sayfa
1. Yaş, pterijium süresi, aile ve DM öyküsü	25
2. Düzeltmesiz görme keskinliği	25
3. Düzeltmeli görme keskinliği	26
4. Astigmatizma değerleri	26
5. Hiperemi derecesi	27
6. Pterijium uzunluğu	28
7. Pterijiumun limbustaki genişliği	28
8. Takip süresi	28
9. Nüks oranları	29
10. Postoperatif komplikasyonlar	29
11. İritasyon Semptomları	30

## GİRİŞ VE AMAÇ

Pterijium bulber konjonktivanın kornea üzerine ilerlemesiyle oluşan fibrovasküler bir dokudur(1). Ilıman ve kuru iklimlerde daha sık görülmektedir. Çoğunlukla 30 paralelden ekvatora uzanan bölgede gözlenir. Pterijium oluşumunda en önemli etken ultraviyole(UV) nedeniyle oluşan radyasyon hasarındır(2). Kronik irritasyon da pterijium gelişiminde önemli bir diğer faktördür. Elastik dejenerasyon pterijium patolojisinin temel karakteristiğidir (3). Pterijium; kalın, progresif, vasküler ve ince, nonprogresif, beyaz olarak iki gruba ayrılabilir(4).

Pterijiumda medikal tedavi daha çok semptomatik amaçla yapılır. Kesin tedavi ancak cerrahi ile sağlanabilir. Semptomların şiddetli olması, astigmatizmaya bağlı görme keskinliğinde azalma,oküler hareketlerde kısıtlılık nedeniyle diplopi ve kozmetik nedenler cerrahi endikasyonlar olarak sıralanabilir. Pterijium cerrahisinde amaç postoperatif nüks oranının azaltılmasıdır. Bu nedenle birçok teknik kullanılmaktadır(5).

Pterijiumda nüks oranını azaltmak ve cerrahi tedavinin başarısını arttırmak amacıyla değişik teknikler birlikte kullanılmaktadır. Koterizasyon, iyonizan radyasyon, antimetabolitler ve lazer gibi cerrahiye destekleyen ilave tedaviler de tanımlanmıştır(6). Asıl problem; kullanılan tedavi yöntemlerinin çoğunda ciddi oküler yan etkilerin görülebilmesidir. Son zamanlarda eksizyon ve greft uygulaması ile oldukça başarılı sonuçlar elde edilmiştir. Pterijium cerrahisinde amniyotik membran trasplantasyonu (AMT); ciddi yan etkilerinin olmayışı ve nüks oranını azaltması nedeniyle güvenli bir yöntem olarak kabul edilmektedir. Amniyotik membranın, inflamasyonu ve fibrozisi azaltmak, epitelizasyonu arttırmak gibi önemli etkileri olduğu düşünülmektedir. Diğer yönden amniyotik membran damarsız yapısı nedeniyle immünolojik red reaksiyonuna sebep olmaz (7).

## ÇİZELGELER DİZİNİ

Tablo	Sayfa
1. Yaş, pterijium süresi, aile ve DM öyküsü	25
2. Düzeltmesiz görme keskinliği	25
3. Düzeltmeli görme keskinliği	26
4. Astigmatizma değerleri	26
5. Hiperemi derecesi	27
6. Pterijium uzunluğu	28
7. Pterijiumun limbustaki genişliği	28
8. Takip süresi	28
9. Nüks oranları	29
10. Postoperatif komplikasyonlar	29
11. İrritasyon Semptomları	30

## GİRİŞ VE AMAÇ

Pterijium bulber konjonktivanın kornea üzerine ilerlemesiyle oluşan fibrovasküler bir dokudur(1). Ilıman ve kuru iklimlerde daha sık görülmektedir. Çoğunlukla 30.paralelden ekvatora uzanan bölgede gözlenir. Pterijium oluşumunda en önemli etken ultraviyole(UV) nedeniyle oluşan radyasyon hasarındır(2). Kronik irritasyon da pterijium gelişiminde önemli bir diğer faktördür. Elastik dejenerasyon pterijium patolojisinin temel karakteristiğidir (3). Pterijium; kalın, progresif, vasküler ve ince, nonprogresif, beyaz olarak iki gruba ayrılabilir(4).

Pterijiumda medikal tedavi daha çok semptomatik amaçla yapılır. Kesin tedavi ancak cerrahi ile sağlanabilir. Semptomların şiddetli olması, astigmatizmaya bağlı görme keskinliğinde azalma,oküler hareketlerde kısıtlılık nedeniyle diplopi ve kozmetik nedenler cerrahi endikasyonlar olarak sıralanabilir. Pterijium cerrahisinde amaç postoperatif nüks oranının azaltılmasıdır. Bu nedenle birçok teknik kullanılmaktadır(5).

Pterijiumda nüks oranını azaltmak ve cerrahi tedavinin başarısını arttırmak amacıyla değişik teknikler birlikte kullanılmaktadır. Koterizasyon, iyonizan radyasyon, antimetabolitler ve lazer gibi cerrahiye destekleyen ilave tedaviler de tanımlanmıştır(6). Asıl problem; kullanılan tedavi yöntemlerinin çoğunda ciddi oküler yan etkilerin görülebilmemesidir. Son zamanlarda eksizyon ve greft uygulaması ile oldukça başarılı sonuçlar elde edilmiştir. Pterijium cerrahisinde amniyotik membran trasplantasyonu (AMT); ciddi yan etkilerinin olmayışı ve nüks oranını azaltması nedeniyle güvenli bir yöntem olarak kabul edilmektedir. Amniyotik membranın, inflamasyonu ve fibrozisi azaltmak, epitelizasyonu arttırmak gibi önemli etkileri olduğu düşünülmektedir. Diğer yönden amniyotik membran damarsız yapısı nedeniyle immünolojik red reaksiyonuna sebep olmaz (7).

Bu alıřmada pterijumlu olgulara eksizyon sonrası amniyotik membran trasplantasyonu ve ıplak sklera yntemi ile cerrahi tedavi uygulanarak, grme keskinliđine, pterijium boyutlarına, hiperemi derecesine etkileri ve nks aısından sonuları karřılařtırılmıřtır. Pterijium cerrahisinde son dnemlerde kullanılan amniyotik membranın etkinliđinin yanı sıra iki ayrı teknik arasındaki farkların karřılařtırılması amalanmıřtır.

## GENEL BİLGİLER

### TANIM

Pterijium bulber konjonktivanın, interpalpebral aralıkta kornea üzerine doğru ilerlediği dejeneratif ve hiperplastik bir lezyondur (1). Pterijium kelimesi Yunanca pterygion (kanat)'tan gelir(1). Pterijium hipertrofiye olmuş konjonktiva ve subkonjonktival dokunun üçgen şeklinde kornea apeksine uzanmasıdır. Pterijium baş, boyun ve gövde olmak üzere üç kısımdan oluşur. Apekse yakın olan pterijium dokusunun ilk birkaç milimetresi pterijiumun başı olarak bilinir. Pterijiumun boynu limbus ve baş arasında uzanan kısımdır. Pterijiumun gövdesi ise konjonktiva forniksi ile limbus arasındaki bölgedir. Pterijium başının ön kenarında subepitelial fibröz doku içeren gri bölgeye "cap" adı verilir. Sıklıkla pterijium başını, yatay şekilde korneal epitelyal demir hattı (stocker's hattı) çevreler (4).

### TARİHÇE

Pterijium ilk olarak M.Ö. 1000 yılında Sustrata tarafından tanımlanmıştır (4). Pterijium tanımını ayrıca Hipokrat, Galen ve Celsus'ta yapmıştır (5). Pterijiumu en genel anlamıyla 1856'da Winther tanımlamış ve gerçek pterijium ve pseudopterijium olarak iki forma ayırmıştır (1). Fuch's 1892'de klasik tedavisini yazmış ve bu elli yıl boyunca en yaygın tedavi olarak kullanılmıştır. Fuch's pterijiumu iki tip olarak tanımlamıştır; 1. kalın progresif vasküler tip; 2. ince, nonprogresif, beyaz tip (4).

Tarihte pterijium nedeniyle ilgili çeşitli fikirler ortaya atılmıştır. Von Arlt, Scarpa, Hirschber ve Von Graefe'ye göre pterijiumun gelişim sebebi, limbustaki sklerokorneal kronik ülserasyondur. Hervout, Lemoin ve Valois'e göre korneal hassasiyete yol açan nörotrofik bozukluktur. Fuch's ve Gallenga'ya göre pterijium; pinguekula'nın dejenerasyonudur. Kamell'e göre elastik liflerin proliferasyonunun mekanik etkisiyle korneayı istila etmesidir (1). Dipenegoro'ya göre gözün yüzeyel

dokularının kızıl ötesi ışınları absorpsiyonu önemli etkindir. Kerkenesov'a göre UV ışınları önemlidir. Elliot'a göre palpebral fissüre giren küçük partiküllerin tahrişidir. Winther, Von Hippel ve Strogreff'e göre anteriosilier venlerdeki akım değişikliğinin etkisi vardır. Ven Stellwag Garion korneal herpes virüsün, Ponced de vibrionların etken olduğunu bildirmişlerdir(1,8).

## EPİDEMİYOLOJİ VE PREVALANS

Pterijium dünyanın her bölgesinde görülebilmesine rağmen özellikle ılıman ve kuru iklimlerde daha sıktır (5). Cameron pterijiumun dünyadaki dağılımının haritasını çıkarmış ve otuzuncu paralelden ekvatora uzanan bölgede çoğunlukla bulunduğunu göstermiştir. Ekvator bölgesinde pterijium görülme sıklığı % 22.5'den fazladır. Kırkıncı paralelin kuzey ve güneyinde %2'nin altında görülür.(4). Dimitry buna benzer coğrafik dağılımı ABD'de göstermiştir. Pterijium ABD'nin güney şehirlerinde daha sıktır (2). ABD'de yapılan diğer bir çalışma Darrel ve Bachrach otuz yedinci paralelin güneyinde yaşayan insanlarda, kuzeydekilerle karşılaştırıldığında, pterijium sıklığının daha fazla olduğunu göstermişlerdir (9).

Pterijium erkeklerde kadınlara göre iki kat fazla görülür(10). Yaşla birlikte pterijium görülme sıklığı artar. Pterijium genellikle 25-50 yaşlar arasında sıktır (10-11). Zouberman şiddetli, agresif ve rekürren pterijiumun genç hastalarda daha çok görüldüğünü bulmuştur. Bundan dolayı genel prevalans ve tedavi çalışmaları hastaların yaşları ile etkilenebilir (12).

1998 yılında Avustralya'da pterijium pinguekula prevalansı için yapılan çalışmada 49 yaş ve üzeri 3564 kişi biyomikroskopla incelenmiştir. 266'sında (%7,3) pterijium, 2521'inde (%69,5) pinguekula tespit edilmiştir. Pterijium erkeklerde %11 kadınlarda %4 oranında görülmüştür. Pinguekula erkeklerde %73,6 kadınlarda ise %66,3 oranındadır. Her ikisinde de oran erkeklerde daha fazladır. Her ikisinin prevalansı yaşa bağlı olarak artar (13).

2000 yılında yine Avustralya da yapılan bir çalışmada 40 ile 101 yaşları arasındaki 5147 kişi incelenmiş pterijium görülme oranı %2,83 olarak bulunmuştur (14).

## ETYOLOJİ VE PATOGENEZ

Pterijium oldukça yaygın olmasına rağmen etyolojisi hakkında bilinenler azdır. Tarihsel süreç içerisinde pek çok neden öne sürülmüş ise de çoğunlukla Fuchs'un teorisi kabul görmüştür. Buna göre pterijium güneş, toz, rüzgar ve sıcak gibi dış etkenlere bağlıdır. Kronik irritasyonun fibrovasküler proliferasyon oluşturarak pterijiuma neden olduğu ileri sürülmüştür (15). Bazı yazarlar kalıtsal faktörlerinde pterijium oluşumunda önemli olduğunu bildirmişlerdir. Kalıtsal geçişin düşük penetranslı otozomal dominant karakterde olduğu düşünülmektedir(15-16). Bazı yazarlar ise lezyonun aslında kalıtsal geçiş göstermediğini, kalıtımla aktarılan özelliğin çevresel faktörlere reaksiyon gösterme olduğunu düşünmektedir (11). Pterijium insidansı değişik ırklarda farklılıklar gösterebilmektedir (17).

Pterijium oluşumunda en önemli etken UV'ye bağlı radyasyon hasarıdır. Bazı bulgular bu görüşü desteklemektedir:

1. Coğrafik dağılım bölgesel atmosferik UV içeriği ile paraleldir (4,18).
2. Hayvanlarda deneysel olarak UV radyasyon ile dermal elastoid dejenerasyon oluşturulmuştur (19).
3. Pterijium lokalizasyonunun açıklanmasında kornea ve konjonktivanın yüzeysel tabaklarında UV enerjisinin büyük bir kısmının absorbe olması öne sürülmektedir (20).
4. Gözlük veya gözün kapatılması gibi UV enerjisinden korunma ile pterijium prevalansında azalma olduğu retrospektif çalışmalarda bildirilmektedir (21).
5. Kaynakçılarda olduğu gibi meslekle ilgili özellikler pterijiumun görülme sıklığının artmasına nedendir (22).

6. Aynı genetik yapıya sahip kimseler UV'nin az olduğu bölgelerden yoğun olduğu bölgelere göç ettiğinde pterijium görülme oranının arttığı bildirilmiştir (4). Mc Gavic, ikinci dünya savaşında görev almış askerlerde, UV'nin yoğun olduğu bölgelere göç sonrası pterijium sıklığında artış olduğunu bildirmiştir (23).

Bazı yazarlar kronik keratitin pterijium etyolojisinde rol oynadığını bildirmişlerdir (24,25). Paton aktinik keratokonjonktivitin pterijiuma neden olabileceğini öne sürmüştür (24). Gözyaşı fonksiyon bozukluklarının da pterijium gelişiminde etkili olabileceği düşünülmektedir. Buna karşın Biedne ve arkadaşları 60 hastada yaptıkları Schirmer testi ile kanıt elde edememişlerdir (12). Pinkerton ve arkadaşları pterijiumda stromal bağ dokusunda immünglobulin G ve E depozitlerini göstermişlerdir. Bu bulgu antijene bağlı gelişen tip I hipersensitivite reaksiyonunu akla getirmektedir(25).

Kronik irritasyon pterijium gelişiminde önemli faktörlerdendir. İritan ajanlara aşırı maruz kalanlarda örneğin marangozlarda pterijium gelişme oranı yüksektir (26). Kronik irritasyonun inflamatuvar hücre reaksiyonuna neden olarak fibrovasküler reaksiyon oluşturduğu düşünülmektedir. Pterijium dokularında yapılan çalışmalarda T hücreleri içeren lenfositik infiltrasyon bulunması bu görüşü desteklemektedir (27).

Elastik dejenerasyon pterijium patolojisinin temel karakteristiğidir. Pterijium dejenere olmuş kollajen normal ve anormal elastik doku ile anormal fibroblast aktivitesi olan anormal subepitelial bağ dokusunu içerir. Normal elastik doku, elastik doku boyalarıyla boyanır ve nonproteolitik elastazla lizise uğrar. Buna karşın pterijiumdaki subepitelial bağ dokusu elastik bağ dokusu boyalarıyla boyanır ama nonproteolitik elastazla lizis edilemez (3). Austin ve arkadaşları tarafından bildirilen pterijiumun histolojik bulgular;subepitelial dokuda hyalinizasyon, fibroblast sayısında artma ve eozinofilik granülasyondur. Bowman tabakasında ayrılma, korneal stromada invazyon konjonktiva epitelinde dejenerasyon vasküler

proliferasyon ve subepiteliyal dokuda inflamatuvar hücre infiltrasyonu görülür(28).

## KLİNİK

Pterijium üçgen şeklinde kapak aralığı açıklığında horizontal veya horizontale yakın şekilde konjonktival dokunun kornea üzerine ilerlemesidir. Pterijium %90 oranında nazalde yerleşir. Temporal pterijiumun tek başına görülmesi nadirdir. Bilateral görülebilir fakat genellikle asimetriktir (5,10). Pterijium gövdesi hızlı gelişir buna karşın kornea üzerindeki yayılım yavaştır ve kornea santralini aşmaz (10,29).

Pterijium genellikle asemptomatiktir. İlk dönemde çoğunlukla kozmetik bir problemdir. Kızarıklık en sık görülen bulgudur. Bununla beraber yanma, sulanma, batma, yabancı cisim hissi ve fotofobiye neden olabilir. Kornea üzerine uzanmasıyla astigmatizmaya yol açabilir. Sonuç olarak görme keskinliğinde azalma görülebilir. Pterijium nedeniyle oluşan astigmatizma genellikle pterijium apeksine dik hipermetrop astigmatizmadır. Bunların dışında pterijium, ileri dönemlerinde, göz hareketlerinde kısıtlılığa veya diplopiye sebep olabilir. Pterijium ilerlemesi çoğunlukla belli bir dönemde azalır, zayıf beyaz ve inflame olmayan bir lezyon halini alır (30).

Pterijium hacmine içerdiği vasküler dokuya ve gelişimine göre üç klinik forma ayrılır(1,31).

1. Progresif tip; damardan zengin, hiperemik görünümündedir. Bu gruptaki pterijiumlar hızlı ilerler
2. İlmimli progresif tip; damarsal yapılar daha azdır ve soluktur.
3. Atrofik tip; asemptomatik, şeffaf görünümlü lezyonlardır.

## AYIRICI TANI

Gerçek bir pterijium interpalpebral mesafede uzanır ve stromal korneayı baştan başa atake eder. Histopatolojik olarak gerçek pterijium subkonjunktival bağ dokusunun elastoid dejenerasyonunu gösterir (30). Gerçek pterijium iki lezyondan ayırt edilmelidir:

1. Pinguekula: İnterpalpebral mesafede bulber konjunktivada limbus yerleşimli olarak bulunur. Korneal invazyon yoktur. Histopatolojik olarak pterijiumun bütün özelliklerini gösterir (4,31). Cerrahi tedavi gerektirmez.
2. Pseudopterijium: Korneal infiltrasyona sekonder olarak bulber konjunktivanın kornea üzerine doğru uzanmasıyla oluşan fibrovasküler skar dokusudur. Bu lezyonda pterijiumun aksine gövde baş ve boyun gibi oluşumlar yoktur. İnterpalpebral aralık dışında da oluşabilir. Travma, kimyasal yanıklar, inflamasyon, enfeksiyon ve dejenerasyonlar gelişiminde etkili olan faktörlerdir. Limbusta korneaya adezyonu olmayışıyla pterijiumdan ayrılır (4,32).

Pterijium konjunktival karsinoma insitu ve skuamöz hücreli karsinomadan da ayırt edilmelidir. Atipik pterijium ile karşılaşıldığında her zaman konjunktival karsinoma akla getirilmelidir (33). Konjunktival karsinoma genellikle limbusa yerleşir. Rose Bengal veya fluoresein boyanmasına neden olan epitel ülserasyonu, reaktif vaskülarizasyon ve inflamasyon vardır. Konjunktival karsinomalar elastoid dejenerasyon geliştirmezler.

Pterijium ayırıcı tanısında yer almasa da rekürren pterijiumlarla olan farklılıkları bilinmelidir. Rekürren pterijium, eksize edilen pterijium ile aynı lokalizasyondadır ve alttaki dokuya daha güçlü yapışmıştır. Oluşumu sıklıkla hızlı ve ilk lezyona göre daha agresiftir. Nüks pterijium kalın agresif primer pterijiumlularda, postoperatif inflamasyonun fazla olduğu hastalarda ve pterijiumun etyolojik faktörlerine maruz kalınan bölgelerde daha siktir (3).

## TEDAVİ

1. Medikal Tedavi: Semptomlara yönelik olarak yapılı Pterijiumun semptomlarını ortaya çıkaran sigara dumanı ve tozlu ortamlardan uzak durulmalıdır. UV geçişini engelleyen gözlük kullanımı da önerilmektedir (1). Bunların dışında lubrikanlar, vazokonstrüktör ajanlar ve hafif etkili steroidler kullanılabilir. Antihistaminikler ödem ve kaşıntıyı azaltmak amacıyla verilebilir(5).

2. Cerrahi Tedavi : Semptomlara yönelik olarak medikal tedavi uygulanmasına karşın gerçek tedavi cerrahidir. Buna rağmen hiçbir cerrahi tedavi kesin sonuç vermez. Pterijiumda, cerrahi endikasyonları şöyle sıralanabilir(5);

- Semptomların şiddetli olması
- Astigmatizmaya bağlı görme keskinliğinde azalma
- Göz hareketlerinde kısıtlılık nedeniyle diplopi
- Kozmetik nedenler

Pterijium cerrahisinin komplikasyonları şunlardır:

- Korneal incelme
- Korneaskleral dellen oluşumu
- Epitelyal kist
- Hematom
- Tenon granülomu
- Musküler disinsersiyon
- Astigmatizma
- Nüks gelişimi

Pterijium cerrahisinde postoperatif nüks oranının azaltılması için birçok teknik kullanılmıştır(34). Pterijium tedavisinin gelişmesi ve kronolojisi 1953'te William Rosenthal tarafından yayınlanmıştır (35).

A) Avülsiyon : Cerrahi tedavinin en eski şeklidir. Paula Aegenata bu metodu tarif etmiştir (35). Bu metodun basit, güvenli ve hızlı olması avantajıdır. Mikro cerrahi gerektirmez. Bu teknikte pterijium gövdesi skleradan limbusa doğru disseke edilip baş bölgesi tutularak korneadan koparma işlemiyle ayrılır. Nüks ve geniş pterijiumlarda uygulanması zordur. Uzun dönemde başarı şansı düşüktür (4). Gibson avülsiyon metodu ile nükslerde önemli bir azalma görülmediğini bildirmiştir (34).

B) Transpozisyon: Bu yöntemin ilk savunucusu Desmarres'dir (36). Bu cerrahi teknik Mc-Reynold tarafından 1902 yılında tariflenmiştir. Bu teknik basit olması ve etkinliği nedeniyle yaygın olarak kabul görmüştür. Daha sonraları bu metodun daha çok inaktif pterijiumlarda etkili ve rekürrens oranının %50 olduğu bildirilmiştir(37).

Bu yöntemde pterijium başı serbestleştirilir ve katlanarak subkonjonktival bağ dokusu altına sıkıştırılır. Knapp (1868) ise çok geniş pterijiumlar için bu tekniği modifiye etmiştir (38). Tüm pterijium horizontal eksizyonla ikiye bölünür pterijiumun yarı parçaları aşağıda ve yukarıda oluşturulan subkonjonktival alanlara sıkıştırılıp sütürlenir. Bu metotla konjonktivadaki defekt minimize edilir.

C) Eksizyon sonrası primer kapama veya konjonktival flep çevrilmesi : Bazı cerrahlar, eksizyon ve tüm pterijium dokusunun sklera ortaya çıkana dek temizlenmesi ve çıplak kalan alanın normal konjonktiva ile örtülmesinin gerekli olduğunu savunmuşlardır. Yapılan çalışmalarda pterijium cerrahisinde basit eksizyonda nüks oranı %45-75 olarak bulunmuştur. Eksizyon alanına alt veya üstten serbest konjonktival flep çevrilmesinin nüks gelişimini önleyeceği ve gözyaşı filminin homojen dağılımını sağlayacak bir yüzey oluşturacağı bildirilmiştir. Campodonico; pterijiumu eksize ederek oval çıplak bir alan bırakmış. Bu açıklığı, defektin alt dış köşesinden limbusa doğru uzayan flepi getirerek kapamıştır (39). Bu

tekniknin avantajı serbest konjonktiva naklinden daha kısa sürede tamamlanabilir. Bu teknikle nüks oranı %16 - %69 olarak bildirilmiştir.

D) Skleranın çıplak bırakılması: Pterijium cerrahisinde en sık kullanılan yöntemlerden bir tanesidir. Önceleri pterijium operasyonunun başarılı olması için sağlıklı konjonktivanın limbusa yaklaştırılması gerektiğine inanılırdı. Sonraları limbusta değişen boylarda çıplak bırakılmış sklera daha çok önem kazanmıştır. Mc Gavic anormal konjonktiva ve onun altındaki tenon fasiyasının eksize edilmesi gerektiğini düşünmüş ve normal konjonktivayı limbusa 5mm uzaklıkta skleraya sütürleyerek sklerayı açık bırakmıştır(23). Bu teknikle, korneal taraftan başlanarak tüm pterijium dokusu çıkartılır ve pterijium altındaki tüm tenon kapsülü temizlenir.

Perfore edilmemesine dikkat edilerek kornea üzerindeki anormal doku düzgün yüzey oluşturacak şekilde disseke edilmelidir. Amaç eksizyon alanında sağlıklı epitelizasyonu sağlayacak düzgünlüğün sağlanmasıdır (44). Sugar'a göre, eksizyon yerinde bırakılan subkonjonktival doku ve özellikle tenon kapsülü konjonktivanın kornea üzerine kaymasına neden olmaktadır. Bu nedenle limbustan subkonjonktival dokunun temizlenmesi konjonktivanın kornea üzerine ilerlemesini önleyerek nüksü azaltacaktır (41). D'Ombrian, subkonjonktival dokuyu eksize edip, limbusta skleral açık bir alan bırakmış ve sütür kullanmamıştır (33).

E) Eksizyon ve greft uygulanması:

1. Epitelyal greftler,
2. Serbest konjonktival otogreftleri,
3. Limbal otogreftler,
4. Korneal otogreftler.
5. Müköz membran - Amniyotik membran greftleri,

## 1. Epitelyal greftler

1892'de Hotz, nüks pterijium için epitelyal grefti kullanan ilk araştırmacıdır. Bu grefti ön koldan almıştır. Wong ise, bu yöntemle nüksün olmadığını ve iyi bir kozmetik görünümün sağlandığını bildirmiştir (40).

## 2. Serbest konjonktival otogreft

Serbest konjonktival otogreft tekniğinde; aynı göz ve diğer göz konjonktivasından alınan serbest konjonktival otogreftin pterijium eksizyon alanına yerleştirilmesi ile konjonktivadan korneaya uzanabilecek yeni damar oluşumlarına bariyer oluşturacağı ve nüksün önlenebileceği ileri sürülmüştür(10).

Elsching (1926) Spaeth (1926), Gomez Marquez (1931) ve King bu yöntemi kullanarak pterijium cerrahisi uygulamışlardır. Bu teknik özellikle büyük, hiperemik ve nüks pterijiumlar için çok faydalıdır. Konjonktiva kaybına sebebiyet vermesi ve yara iyileşmesinin geç olması bu yöntemin dezavantajlarıdır (42-45).

Kenyon ve arkadaşları (1985), bu tekniğin özellikle ekstraoküler hareketleri kısıtlı ve semblefaronla birlikte yoğun konjonktiva skarı olan olgularda daha başarılı olduğunu bildirmişlerdir (46). Bu teknikle nüks oranı gençlerde daha fazladır. Tüm nükslerin 6-8 haftada geliştiği bildirilmiştir (47). Allan ve arkadaşları, Avustralya'da serbest konjonktival otogreft transplantasyonu tekniği uygulamışlar ve %6.5 nüks saptamışlardır. Yüksek UV'ye maruz kalınan bölgelerde de bu teknikteki nüks oranının az olduğu yayınlanmıştır (48). Bu teknik uygulanarak yapılan bazı çalışmalarda ise nüks %5 -%39 oranında bildirilmiştir(49).

Konjonktiva transplantasyonu yapılırken limbal kök hücrelerinin nakli de amaçlanmış ise, nakledilen greftin limbal uca getirilerek anatomik yapısına uygun olarak yerleştirilmesine dikkat edilmelidir (50).

Konjonktival otogreft nakli, özellikle ileri evre primer ve nüks pterijium vakalarında tercih edilen bir tekniktir. Cerrahi başarı için tenon

kapsülünün konjonktival greft ve alıcı yataktan dikkatlice disseke edilmesi, dokulara manipülasyonun en az seviyede tutulması ve greftin uygun şekilde yerleştirilmesi gerekmektedir (7).

### 3.Limbal otogreft

Kornea epitelyal kök hücrelerinin limbus yerleşimli olduğu bilinmektedir. Bu hücreler konjonktival epitelyal hücrelerin korneaya ilerlemesini bariyer oluşturarak engeller. Özellikle birkaç kez pterijium cerrahisi uygulanmış hastalarda limbustaki bu hücrelerin zarar gördüğü düşünülerek limbal otogreft uygulanabilir (29).

### 4.Korneal Greft (Keratoplasti):

Uygulamada güçlük ve pahalı bir yöntem olmasına rağmen korneada skar ve incelmeye görülen olgularda uygulanabilir (51). Keratoplasti genelde lameller olarak uygulanır. İleri vakalarda penetran keratoplasti de yapılabilir (52). Bazı yayınlarda lameller korneal greft uygulanan pterijium hastalarında nüks oranı %0-60 arasında bildirilmiştir (15).

### 5. Müköz membran greftleri

1876'da Kleim primer pterijiumlardaki geniş defektleri kapatmak için müköz membran greftleri önermiştir (53). Müköz membran greftlerde, transplante edilen epitelyal hücrelerin varlığının korunduğu ve oküler yüzey epitelinin yerine geçtiği bildirilmiştir (54). Müköz membran greftlerini ağız ve burun mukozasından elde edilir. Bu yöntemin dezavantajları mukozanın elde edilme güçlüğü, mukoza altı skarlaşma, enfeksiyon riski ve fibrotik doku oluşturulabilmesidir (55).

**Amniyotik membran transplantasyonu:** Oftalmolojide ilk defa 1940 yılında DeRotth tarafından konjonktiva hasarları ve semblefaron tedavisinde koryon tabakası ile birlikte kullanılmıştır. Daha sonra 1946'da Sorsby ve Symons tarafından göz yüzeyi hastalıklarının tedavisinde konjonktiva grefti olarak kullanılmış ve başarılı sonuçlar alınmıştır (56,57). Kim ve Tseng'in 1995 yılında tavşanlarda yaptığı çalışmada oküler yüzey

hasarının tedavisi amacıyla amniyotik membran kullanılmıştır (58). Shimazaki ve arkadaşları ise amniyotik membranı kimyasal ve termal yanıklarda yüzey epiteli rekonstrüksiyonu amacıyla kullanmış ve başarılı sonuçlar elde etmişlerdir (59).

Amniyotik membran kullanımının avantajları şunlardır:

-Human lökosit antijen (HLA) içermediğinden immün yanıtı neden olmazlar

-Fibrin oluşumunu azaltırlar

-Epitelizasyonu hızlandırırlar

-Antiinflamatuvar etkisi vardır

-Elde edilmesi kolaydır.

-İyi kozmetik görünüm sağlar (60).

Amniyotik membran damarsız yapıda olması nedeniyle immünolojik red reaksiyonuna sebep olmaz (61). Amniyotik membran plasentanın en içte kalan tabakasıdır. Tek katlı epitel, bazal membran ve stroma olmak üzere üç kısımdan oluşur (62). Amniyotik membran kornea ve konjonktiva bazal membranlarına benzer şekilde tip-4,5,7 kollajen ile fibronektin ve laminin içerir (63). Amniyotik membran epiteli fibroblast ve hepatosit büyüme faktörleriyle transforme edici büyüme faktörünü üreterek epitelizasyonu artırır (64). Ayrıca amniyotik membranın lökosit ve diğer inflamatuvar hücrelerin, kendi yapısında toplanmasını sağlayarak antiinflamatuvar etki yarattığı da düşünülmektedir. Amniyotik membranın hazırlanışı ilk olarak Lee ve Tseng tarafından tanımlanmıştır (60). Vajinal doğum sırasında kontaminasyon riski olması nedeniyle sezeryan sonrasında alınması daha uygun olduğu bildirilmiştir (65). Klinik tecrübelerin büyük kısmı amniyotik membranın dondurularak saklanması yönündedir. Taze amniyotik membran kullanımını tarif edilmişse de genellikle planlanan cerrahiden belli süre önce ve kişiye özel boyutlarda amniyotik membrana ihtiyaç duyulacağı için pratik değildir (66,67).

Yapılan bazı klinik çalışmalar amniyotik membranın iki önemli etkisi;

1. İnflamasyonu azaltmaktır: İnflamasyonun önlenmesiyle beraber fibrozisi de azalttığı düşünülmektedir. Tseng ve arkadaşları fibroblast büyüme faktörü sinyal yolunun amniyotik membranın stromasıyla temas halinde olduğunda kuvvetli şekilde baskılandığını göstermişlerdir(68). Amniyotik membran yeni damar oluşumunu önlemenin yanı sıra hızlı epitelizasyonu sağlaması ve kornea üzerine iyice yapışarak stabilizasyon sağlaması nedeniyle fibrozisi azaltmaktadır (69). Yapılan bir çalışmada tavşanlarda alkali yanık sonrası kornea stromasındaki inflamatuvar hücrelerin infiltrasyonunu azalttığı gösterilmiştir (70).

2. Epitelizasyonu arttırmaktır : Amniyotik membran epitel hücrelerinin migrasyonunu kolaylaştırır, bazal epitelin adezyonunu artırır, hücreler farklılaşmayı uyarır ve apoptozisi önler (62,71). Amniyotik membran özellikle örtü biçiminde kullanıldığında kontak lens benzeri etki gösterir ve epiteli kapak hareketlerinden korur (72).

Amniyotik membranın diğer bir fonksiyonu da hücre kültürlerinde gösterilmiştir. Kültürlerde konjonktival ve limbal epitel hücrelerinin korunup geliştirilmesini sağlamışlardır. Kouzumi ve arkadaşları insan amniyotik membranını 14 günlük bir süre sonunda kornea epitel hücreleriyle birleştiğini gösteren kültürler elde etmişlerdir (73). Amniyotik membran trasplantasyonu sonrası gelişen epitel hücresi çoğunlukla konjonktiva epiteline benzer (6).

Pterijium cerrahisinde nüks sık rastlanan bir problemdir. Konjonktival otograft ve antifibrotik ajan mitomisin-C'nin topikal uygulanması nüks oranını azaltmıştır. Amniyotik membran trasplantasyonu bu iki yönteme alternatif olarak ortaya çıkmıştır. Primer pterijiumlar sonrası amniyotik membran trasplantasyonu nüks oranındaki düşüklük nedeniyle oldukça başarılıdır.

Amniyotik membran trasplantasyonu pterijium cerrahisinin yanı sıra skatrisyel keratokonjonktivitte, tümör cerrahisi gibi geniş konjonktival

defekt yaratan durumlarda, nörotrofik keratit, keratokonjonktivitis sikka, Steven-Johnson sendromu, skatrisyel oküler pemfigoid hastalıklar nedeniyle oluşan kalıcı epitel defektlerinde, korneanın iyileşmeyen ülserlerinde, desmatoselde, büllöz keratopatide, kornea ve sklera perforasyonu ile kimyasal ve termal yanıkların tedavisinde kullanılmaktadır(74). Son dönemlere kadar kornea ülserleri ve perforasyonlarında acil konjonktiva örtmesi uygulanmakta idi. Bu yöntem vaskülarizasyon ve fibrozis oluşturması nedeniyle ileride planlanacak keratoplastinin başarı şansını azaltmaktadır. Konjonktiva örtmesi yerine amniyotik membran trasplantasyonu uygulananlarda ise keratoplasti sonrası başarı oranının arttığı bildirilmektedir (75). Bunların dışında amniyotik membranın glokom cerrahisi sonrası sızdıran bleblerin tedavisinde kullanımı denenmiş ancak sıvı geçirgenliğinin olması nedeniyle bleb tamirinde konjonktivaya alternatif olamayacağı bildirilmiştir(76)

Anderson ve arkadaşları limbal kök hücre yetersizliklerinde amniyotik membran trasplantasyonu uygulamışlar ,uzun dönemde stabil ve sağlam kornea epitel yüzeyi yarattığını göstermişlerdir. Ayrıca amniyotik membran trasplantasyonu ile beraber immünsupressif tedavi gerekmediği için hastaların sistemik yan etkilerden korunabileceğini bildirmişlerdir(77). Tseng ve arkadaşları ise amniyotik membran trasplantasyonunun limbal kök hücre yetersizliklerinde ancak kısmi olgularda tek başına kullanılabileceğini, total tutulum olan olgularda ise limbal kök hücre trasplantasyonuna eklenmesi gerektiğini vurgulamışlardır (78).

### 3-Diğer Tedavi Yöntemleri

A-Beta radyasyon: Hızlı bölünen vasküler endotelyal hücrelerde mitozu inhibe ederek etki gösterir. Obliteratif endarterite ve fibroblast proliferasyonunun inhibisyonuna neden olur. Cerrahi uygulanmayan vakalarda etkisi yoktur. Stronsiyum-90 beta radyasyonun kaynağı olarak kullanılmaktadır. Komplikasyonları;

- Uzamış konjonktival hiperemi
- Korneal ülser ve perforasyon
- Skleral ülser ve atrofi
- Pseudomonas endoftalmisidir (5,29,79)

B-Thiotepa: Vasküler endotelyal hücrelerde mitotik aktiviteyi azaltarak etki gösterir. Endotel ve fibroblast proliferasyonunu önler. 1962 de Meacham tarafından 1962'de ilave tedavi amacıyla kullanılmıştır (5). Cerrahi sonrası kullanımda nüks oranı %16-38 olarak rapor edilmiştir. Komplikasyonları; alerjik reaksiyon,uzun süreli konjonktival hiperemi, sklerit ile kirpiklerde ve kapaklarda depigmentasyondur(29).

C-Mitomisin C: Hızlı büyüyen hücrelerde DNA, RNA ve protein sentezini inhibe ederek etki gösterir. Streptomyces caespitosus'dan izole edilen antibiyotik ve antineoplastik bir ajandır. İlk olarak 1963'de Japonya'da Kusimoto ve Mori tarafından kullanılmıştır(80). Yapılan çalışmalarda Mitomisin C kullanımında pterijiumda nüks oranı %2-16 olarak bildirilmiştir(81). Mitomisin C kullanımında dozla nüks oranı arasında anlamlı bir ilişki saptanamamıştır. Özellikle uzun süreli kullanımlarda yan etkilerine dikkat edilmelidir(82). Komplikasyonları:

- Korneal ödem ve infiltrasyon
- Fotofobi
- İritis

-Sekonder glokom

-Katarakt

-Skleral ülser ve nekroz

-Korneal perforasyondur.

Görmeyi tehdit eden bu yan etkileri nedeniyle uzun süreli kullanımının şiddetli vakalarla sınırlı tutulması gerektiği veya intraoperatif tek doz kullanılması önerilmektedir(83).

D-Lazer tedavisi: İnsler ve Caldwell eksizyon sonrası yeni damar oluşumlarına argon lazer tedavisi uygulayarak, nüks oranını %2'nin altına indirdiklerini bildirmişlerdir(84). Apaydın ve arkadaşlarının 2002'de yaptığı bir çalışmada sadece cerrahi uygulanan, cerrahi ve lazer tedavisi bir arada uygulanan ve sadece lazer tedavisi uygulanan üç grup hasta karşılaştırılmış ve nüks oranındaki düşüklük açısından sadece lazer tedavisi uygulanan grupta diğer gruplardan daha anlamlı bir fark tespit edilmiştir. Üç grup arasında irritatif semptomlardaki azalma açısından anlamlı bir fark bulunamamıştır (85).

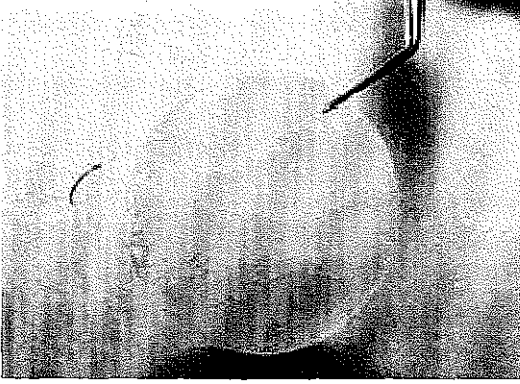## GEREÇ VE YÖNTEM

Akdeniz Üniversitesi Tıp Fakültesi Göz Hastalıkları Anabilim Dalı'nda bu çalışma, Ağustos 2003-Şubat 2004 tarihleri arasında yapıldı. Ağustos 2003'te hastaların preoperatif muayeneleri yapıldı. Eylül ve ekim 2003'te yirmi sekiz hastanın otuz üç gözüne pterijium eksizyonu uygulandı. Postoperatif son muayeneler şubat 2004'te yapıldı. Onbir gözden oluşan üç grup oluşturuldu. İlk iki gruba pterijium eksizyonu sonrası amniyotik membran trasplantasyonu uygulandı. Birinci grup nüks pterijiumlu olgulardan ikinci grup ise primer pterijiumlulardan oluşuyordu. Son gruptaki olgular ise primer pterijiumlu olgulardı ve bu gruba eksizyon sonrası çıplak sklera tekniği uygulandı.


Tüm hastalardan ayrıntılı anamnez alındı. Hastaların yaşı, cinsiyeti, mesleği, pterijiumun süresi, birinci derecede akrabalarında pterijiumun varlığı, sistemik hastalık öyküsü, yaşadıkları il soruldu ve kaydedildi. Hastaların rutin oftalmolojik muayeneleri yapıldı. Oftalmolojik muayenede hastaların görme keskinliği düzeltmeli ve düzeltilmesiz Snellen eşeline göre belirlendi. Astigmatizma dereceleri kaydedildi. Keratometri ile kornea santralinde eğrilik yarıçapı belirlendi. Göz içi basınçları nonkontakt tonometri ile ölçüldü. Biyomikroskopik muayenede, pterijiumun hiperemi derecesi belirlendi(1-3). Limbusta horizontal olarak pterijium uzunluğu ölçüldü. Ayrıca limbustaki boyutu da belirlendi. Schirmer testi uygulayarak gözyaşı fonksiyonları değerlendirildi. Fundus muayeneleri direkt oftalmoskop ile yapıldı. Postoperatif gelişen komplikasyonlar kaydedildi.

Operasyon öncesi amniyotik membran hazırlandı. Elektif sezaryen sonrasında elde edilen plasenta kullanıldı. Plasenta alınan gebenin HIV, hepatit B ve C virüs tipleri, ve sifilis açısından testleri yapıldı. 50 µg/ml penisilin, 50 µg/ml streptomisin, 100 µg/ml tobramisin, ve 2.5 µg/ml

amfoterisin B içeren steril serum fizyolojik ile yıkanarak plasenta kan pıhtılarından temizlendi. Amnion korion tabakasından künt disseksiyonla ayrılarak tekrar yıkandı ve steril selüloz asetat kağıdı üzerine epitel-bazal membran yüzeyi üstte kalacak şekilde düzleştirilerek gergin bir şekilde yerleştirildi. İğnesi epitel tarafında kalacak şekilde 8/0 virjin silk sütün kondu. Steril selüloz asetat kağıtları yaklaşık 1.5 cm çapında daire şeklindeydi. 1:1 oranında Dulbecco modifiye eagle solüsyonu ve gliserol içeren şişelerde  $-80^{\circ}\text{C}$ 'de dondurularak saklandı. Kullanımdan önce oda ısısında bekletilerek yavaş şekilde erimesi sağlandı. Amniyotik membranın hazırlık aşamaları resim-1 a-b'de gösterilmiştir.



Resim 1-a



Resim 1-b

Resim 1) Amniyotik membranın hazırlık aşamaları a- Künt disseksiyonuna ayrılıp temizlenen amniyotik membran steril selüloz asetat kağıda epitel yüzeyi üstte kalacak şekilde yerleştirildi. b- 1/1 oranında Dulbecco modifiye Eagle solüsyonu ve gliserol içeren steril şişelerde  $-80^{\circ}\text{C}$ 'de dondurularak saklandı.

Hastalara yapılacak cerrahi tedavinin amacı ve riskleri hakkında bilgi verildi ve sözlü olurları alındı. Ameliyattan bir saat önceden başlayarak topikal anestezi uygulandı. Bu amaçla fornikslere topikal anestezik damla ile ıslatılmış mikrosponçlar yerleştirildi. Bunlar operasyon öncesi alınarak göz antibiyotikli damla ile yıkandı. Göz çevresi, iyot ve

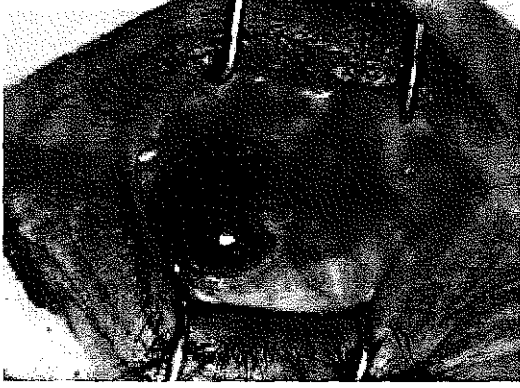alkol ile temizlenip, steril örtü kondu ve kapaklara blefarosto yerleştirildi. Tüm hastalar ameliyat mikroskobu altında opere edildi.

Cerrahi eksizyon ve amniyotik membran transplantasyon tekniği:


Pterijium gövdesi ve boynu altına jetokain enjeksiyonu yapıldı. Pterijium boynu limbusta penset yardımıyla tutuldu. Crescent bıçak ile pterijiumun baş ve boyun bölgesi disseke edildi. Konjonktiva makasıyla pterijium başı, boynu ve gövdesinin büyük kısmı eksize edildi. Konjonktiva ve altındaki tenon kapsülü tümüyle çıkarıldı. Özellikle nüks vakalarında konjonktiva altındaki fibrotik dokular mümkün olduğunca temizlendi. Cerrahi bölgeye, limbusa yoğun olmak üzere, koterizasyon uygulandı. Hastanın dışa bakması istendi. Amniyotik membran göz üzerine yayıldı ve çıplak skleral alana uyacak şekilde eksize edilerek konjonktivaya 7/0 vicryl suture ile tek tek sütürlendi. Son olarak amniyotik membran limbusta düzgün şekilde kesildi ve greftin tam ortasına tek bir suture kondu. Antibiyotikli pomad çekilerek göz kapatıldı. (Resim 2 a-f)

Cerrahi eksizyon ve skleranın çıplak bırakılması yöntemi:

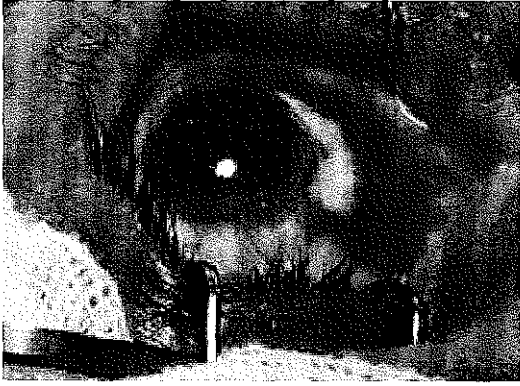
Pterijium gövdesi ve boynu altına jetokain enjeksiyonu yapıldı. Pterijium boynu limbusta penset ile tutuldu. Crescent bıçak yardımıyla pterijiumun baş bölgesinden başlayarak, boynuna doğru, geride konjonktival doku bırakmamaya dikkat ederek, disseksiyon uygulandı. Pterijium baş ve boyun bölgesiyle gövdesinin büyük kısmını da içine alacak şekilde konjonktiva ve altındaki tenon kapsülü eksize edildi. Limbus bölgesindeki episkleral damarlara minimal koterizasyon yapıldı. Eksizyon alanında limbusa 3 mm çıplak sklera bırakılacak şekilde konjonktiva dokusu uç uca getirilerek 7/0 vicryl ile suture edildi. Antibiyotikli pomad çekilerek göz kapatıldı.



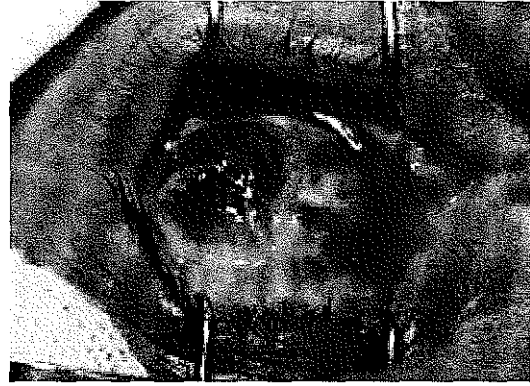
Resim 2-a



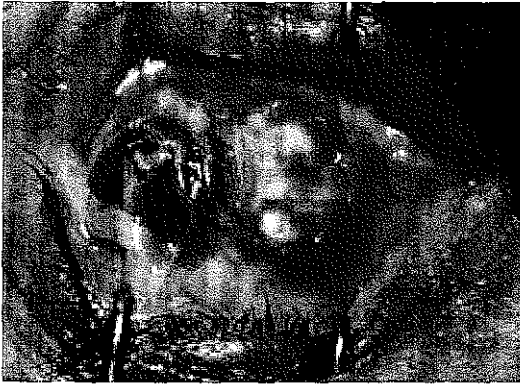Resim 2-b



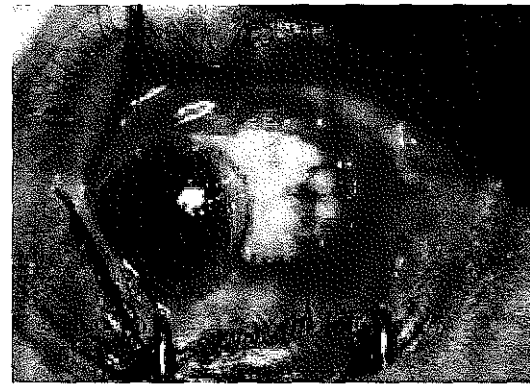
Resim 2-c



Resim 2-d



Resim 2-e



Resim 2-f

Resim 2) Amniyotik membran transplantasyonunda cerrahi aşamalar: a- Göze blefarosto yerleştirildi. b- Crescent bıçak yardımıyla pterijium başı ve boynu dissekte edildi. c- Pterijium başı boynu ve gövdesinin bir kısmı konjonktivanın altındaki tenon kapsülü ile eksizye edilip koterizasyon uygulandı. d- Amniyotik membran göz yüzeyine yayıldı. e- Amniyotik membran skleradaki açık bölgeye uyacak şekilde düzeltilip 7/0 vicryl ile konjonktivaya sütürlendi. f- Amniyotik membran limbusta düzgün şekilde kesildi ve greftin ortasına 1 adet sütür kondu.

Ameliyattan sonra hastalara antibiyotikli damla (4x1), antibiyotikli pomad (2x1) ve suni gözyaşı jeli (3x1) başlandı. Tedaviye 1. haftada kortikosteroidli damla (4x1) eklendi. Antibiyotikli damla ve pomad 15 gün süreyle kullanıldı. Steroidli damla ise dört hafta sonra kademeli olarak azaltılarak kesildi. Suni gözyaşı jeli 4-6 hafta süreyle kullanıldı.

Hastalar operasyon sonrası 3. gün, 7. gün, 15. gün, 1. ay, 2. ay, 3. ay, 4. ay ve 5. ayda kontrol edildi. Kontrollerinde görme keskinliği düzeltmeli ve düzeltmesiz olarak ölçüldü. Tansiyon oküler ölçümü, biyomikroskopik muayene yapıldı. Hiperemileri derecelendirildi. Hastalar ilk kontrollerinde enfeksiyon ve sütür reaksiyonu açısından, son dönem kontrollerinde ise nüks açısından değerlendirildi. Nüks varlığında pterijium boyutları ve hiperemi dereceleri kaydedildi. Limbusu aşan vaskülarizasyonlar nüks olarak kabul edildi. Son kontrollerinde Schirmer testi uygulanarak gözyaşı değişiklikleri belirlendi.

Çalışma sonuçlarının istatistiksel değerlendirilmesinde preoperatif ve postoperatif dönemler arasındaki farklılıklar “paired-t” testiyle karşılaştırıldı. Üç hasta grubu arasındaki farklılıkları belirlemek için ise “One Way Anova ve Newman-Keuls” testi kullanıldı.

Hastalar operasyon sonrası 3. gün, 7. gün, 15. gün, 1. ay, 2. ay, 3. ay, 4. ay ve 5. ayda kontrol edildi. Son kontrollerinde elde edilen değerler postoperatif değerler olarak kabul edildi.

## BULGULAR

Çalışmaya dahil edilen tüm hastaların yaşı 34 -71 arasında bulundu. Yaş ortalaması birinci grupta  $52.3 \pm 3.5$ , ikinci grupta  $47.8 \pm 2.6$  ve üçüncü grupta  $51.4 \pm 2.7$  idi. Gruplar arasında yaş ortalaması olarak anlamlı bir fark yoktu. Onbirer gözden oluşan her bir grupta olguların 5'i kadın (%45.4), 6'sı erkek (%54.6) idi. Operasyon uygulanan tüm olgularda pterijium nazal yerleşimli idi.

Pterijiumun süresi her hasta grubunda bağımsız olarak ele alındı. Bu süre, amniyotik membran trasplantasyonu uygulanan nüks hastalarda  $22 \pm 4.1$  yıl, primer pterijiumlu hastalarda ise  $10,2 \pm 1,9$  yıl olarak tespit edildi. Bu iki grup karşılaştırıldığında pterijiumun süresi açısından anlamlı bir fark mevcuttu. Skleranın çıplak bırakıldığı primer pterijiumlu olgu grubunda ise pterijiumun süresi  $13,8 \pm 2,6$  yıl idi ve diğer iki gruptan anlamlı olarak farklı değildi.

Amniyotik membran trasplantasyonu uygulanan nüks olgu grubunda dört olguda diabetes mellitus tespit edilmişken, diğer iki grupta diabetes mellitus sadece 1 olguda mevcuttu. Diabetes mellitus açısından değerlendirildiğinde 1. grupla diğer iki grup arasında anlamlı bir fark vardı. Birinci dereceden akrabalarından pterijium varlığı sorularak alınan aile öyküsü ise, nüks pterijiumlu on bir hastanın yedisinde (%63.6) mevcuttu. Primer pterijiumlu hasta gruplarında ise aile öyküsü ancak üçer (%27.3) hastada tespit edildi. Nüks hastalarda aile öyküsü primer pterijiumlulara göre anlamlı olarak fazla bulundu.

Hastaların yaşadıkları şehir tespit edildiğinde ise iki hasta dışında diğerlerinin en az son beş yıldır Antalya'da oturdukları tespit edildi. Hastalara preoperatif ve postoperatif dönemde göz yaşı fonksiyonlarını karşılaştırmak amacıyla schirmer testi uygulandı ve anlamlı bir değişim gözlenmedi. Genel olarak değerlendirildiğinde ise amniyotik membran

trasplantasyonu uygulanan nüks pterijium hastalarının gözyaşı fonksiyonlarının daha bozuk olduğu bulundu

Olguların yaş, pterijium süresi, aile öyküsü ve diabetes mellitus gibi bazı özellikleri tablo-1'de gösterildi.

**Tablo-1** Yaş, pterijium süresi, aile öyküsü ve diabetes mellitus

	Nüks + AMT	Primer+ AMT	Primer +Çıplak Sklera
Yaş	52.3 ± 3.5	47.8 ± 2.6	51.4 ± 2.7
Pterijiumun var olduğu süre (Yıl)	22 ± 4.1	10.2 ± 1.9	13.8 ± 2.6
Aile Öyküsü	%63.6	%27.3	%27.3
Diabetes Mellitus	%36.4	%9.1	%9.1

Hastaların preoperatif ve postoperatif görme keskinliği düzeltilmesiz ve düzeltilmeli olarak Snellen eşeli tespit edildi. Bu üç grup arasında preoperatif ve postoperatif görmelerde istatistiksel olarak anlamlı bir fark yoktu. Her üç gruptaki hastalar preoperatif ve postoperatif görmeler açısından da karşılaştırıldı. Amniyotik membran trasplantasyonu uygulanan nüks pterijiumlu olgulardaki düzeltilmeli görmede artış dışında anlamlı bir fark bulunmadı. Düzeltilmesiz görme keskinliği ile ilgili değerler tablo-2'de, düzeltilmeli görme keskinliği ile ilgili değerler ise tablo-3'te gösterilmiştir.

**Tablo-2** Düzeltilmesiz görme keskinliği

	Preoperatif	Postoperatif
Nüks + AMT	0.55 ± 0.07	0.7 ± 0.09
Primer + AMT	0.75 ± 0.09	0.9 ± 0.06
Primer +Çıplak Sklera	0.83 ± 0.09	0.82 ± 0.01

**Tablo-3** Düzeltmeli görme keskinliği

	Preoperatif	Postoperatif
Nüks + AMT	0.86 ± 0.03	0.95 ± 0.02
Primer + AMT	0.94 ± 0.03	1.0 ± 0
Primer +Çıplak Sklera	0.88 ± 0.09	0.98 ± 0.02

Tüm olgulardaki astigmatizmanın değerleri preoperatif ve postoperatif ölçüldü. Üç grubun preoperatif değerleri ele alındığında fark anlamlı değildi. Postoperatif değerlere bakıldığında ise nüks pterijiumlarda primer pterijiumlara göre astigmatizma değeri anlamlı olarak yüksekti. Primer pterijiumlara uygulanan iki cerrahi teknik arasında ise postoperatif astigmatizma değerleri açısından anlamlı bir fark tespit edilmedi. Olguların preoperatif ve postoperatif astigmatizma değerleri üç grupta ayrı ayrı karşılaştırıldığında ise sadece amniyotik membran transplantasyonu uygulanmış hastalarda anlamlı bir fark vardı. Çıplak sklera tekniği ile cerrahi tedavi uygulanan primer pterijiumlarda ise fark anlamlı değildi. Tüm olguların astigmatizma değerleri ile ilgili bulgular tablo-4'te gösterildi.

**Tablo-4** Astigmatizma değerleri

	Preoperatif	Postoperatif
Nüks + AMT	2.3 ± 0.5	1.5 ± 0.4
Primer + AMT	1.4 ± 0.4	0.4 ± 0.1
Primer +Çıplak Sklera	1.1 ± 0.4	0.4 ± 0.1

Pterijiumun hiperemi derecesi üç grupta preoperatif ve postoperatif dönemlerde değerlendirildi. Hiperemi dereceleri karşılaştırılırken preoperatif muayene ile postoperatif son muayene bulguları değerlendirildi. Minimal hiperemi +1, orta derecede hiperemi +2 ve şiddetli hiperemi +3 olarak kaydedildi. Hiperemi dereceleri üç grupta karşılaştırıldığında preoperatif anlamlı bir fark bulunmadı. Postoperatif değerlerde, amniyotik

membran trasplantasyonu uygulanmış nüks pterijiumlu olgu grubunda, diğer iki gruba göre anlamlı bir yükseklik mevcuttu. Primer pterijiumlulara uygulanan Amniyotik membran trasplantasyonu ve çıplak sklera teknikleri arasında postoperatif anlamlı bir fark yoktu. Tüm hasta grupları preoperatif ve postoperatif karşılaştırıldığında her üç grupta da anlamlı bir azalma mevcuttu. Primer pterijiumlara uygulanan cerrahilerde bu azalmadaki anlamlılık daha fazlaydı. Hiperemi ile ilgili değerler tablo-5'te gösterildi.

**Tablo-5** Hiperemi derecesi

	Preoperatif	Postoperatif
Nüks + AMT	2.4 ± 0.2	1.2 ± 0.2
Primer + AMT	1.9 ± 0.2	0.2 ± 0.1
Primer +Çıplak Sklera	1.8 ± 0.2	0.5 ± 0.1

Pterijiumun hem limbustaki genişliği hem de limbustan kornea apeksine doğru olan uzunluğu preoperatif ve postoperatif dönemlerde mm cinsinden ölçüldü. Preoperatif değerlendirmede nüks pterijiumların uzunluğu diğer iki gruba göre anlamlı olarak yüksekti. Diğer iki grup arasında ise fark yoktu. Limbustaki genişlik değerlendirildiğinde üç grup arasında belirgin fark tespit edilemedi. Aynı şekilde üç grubun postoperatif değerleri karşılaştırıldığında, genişlik ve uzunluk açısından nüks pterijiumlarda anlamlı bir fazlalık izlendi. Preoperatif ve postoperatif değerlerin karşılaştırılmasında ise üç grupta da anlamlı bir azalma mevcuttu. Pterijium uzunluğu ile ilgili değerler tablo-6'da genişliği ile ilgili değerler ise tablo-7'de gösterilmiştir.

**Tablo-6** Pterijium uzunluđu

	Preoperatif	Postoperatif
Nüks + AMT	3.6 ± 0.2	1.4 ± 0.3
Primer + AMT	2.8 ± 0.2	0.4 ± 0.2
Primer +Çıplak Sklera	2.1 ± 0.2	0.6 ± 0.2

**Tablo-7** Pterijiumun limbustaki genişliđi

	Preoperatif	Postoperatif
Nüks + AMT	6.3 ± 0.4	4.0 ± 0.6
Primer + AMT	5.6 ± 0.3	0.9 ± 0.5
Primer +Çıplak Sklera	5.1 ± 0.3	1.1 ± 0.7

Üç grubun takip süresi; amniyotik membran trasplantasyonu uygulanan nüks pterijiumlu hastalarda  $4,5 \pm 0,1$  ay, primer pterijiumlu hastalarda ise  $4,0 \pm 0,2$  ay olarak bulundu. Çıplak sklera yöntemi ile cerrahi tedavi uygulanmış primer pterijiumlu hastalarda ise bu süre  $3,6 \pm 0,1$  ay idi. Takip süreleri tablo-8'de gösterildi.

**Tablo-8** Takip süresi

	Nüks + AMT	Primer + AMT	Primer +Çıplak Sklera
Takip Süresi (Ay)	4,5 ± 0,1	4,0 ± 0,2	3,6 ± 0,1

Bu çalışmada limbusu aşan vaskülarizasyonlar nüks olarak kabul edilmiştir. Nüks oranı amniyotik membran trasplantasyonu uygulanmış nüks hastalarda %36.4, primer pterijiumlularda ise %9.1'dir. Çıplak sklera yöntemi ile cerrahi uygulanan primer pterijiumlu hastalarda ise nüks oranı %18.2 olarak bulunmuştur. Amniyotik membran trasplantasyonu uygulanmış iki grup hastada nüks oranı rekürren pterijiumlarda anlamlı olarak yüksek bulunmuştur. Primer pterijiumlara uygulanan amniyotik

membran trasplantasyonu ve çıplak sklera yöntemi karşılaştırıldığında ise nüks oranı çıplak sklera yönteminde yüksek olmasına rağmen anlamlı bir fark gözlenmedi. Nüks oranları tablo-9'da gösterildi.

**Tablo-9** Nüks oranları

	Nüks + AMT	Primer +AMT	Primer +Çıplak Sklera
Nüks (%)	36.4	9.1	18.2

Hastaların postoperatif kontrollerindeki komplikasyonlar incelendiğinde; amniyotik membran trasplantasyonu uygulanmış primer pterijumlu hastalarda bir olguda nüks izlendi. Amniyotik membran trasplantasyonu uygulanmış nüks pterijumlularda ise bir hastada dellen, iki hastada lökom, bir hastada tenon prolapsusu, iki hastada greft retraksiyonu, bir hasta da semblefaron ve laterale bakış kısıtlılığı vardı. Çalışmaya dahil edilen ve komplikasyon gelişen hastalar daha önceden en az bir kez cerrahi uygulanmış hastalardı. Bu hastalardan birine ise daha önce dört seans lazer tedavisi yapılmıştı. Primer pterijumu olup çıplak sklera yöntemi ile cerrahi tedavi yapılan iki hastada ise dellen oluşumu gözlemlendi. Komplikasyonların gruplara göre dağılımı tablo-10'da gösterildi.

**Tablo-10** Postoperatif Komplikasyonlar

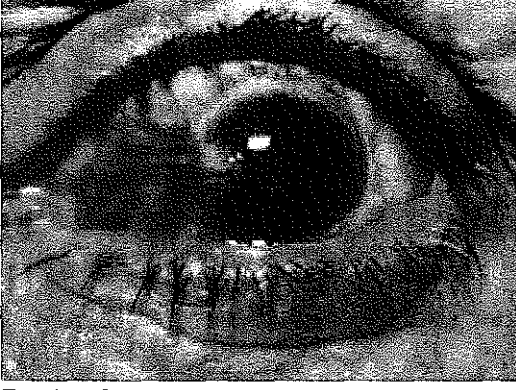	Nüks + AMT	Primer+ AMT	Primer +Çıplak Sklera
Dellen	1	-	2
Lökom	2	-	-
Tenon Prolapsosu	1	-	-
Greft Retraksiyonu	2	-	-
Semblefaron	1	-	-
Bakış Kısıtlılığı	1	-	-

Pterijium yanma, batma, yabancı cisim hissi, lakrimasyon ve fotofobi gibi klinik bulgulara neden olabilmektedir. Preoperatif dönemde bu bulgular, amniyotik membran transplantasyonu uygulanan nüks pterijiumlu olguların yedisinde (%63.6), primer pterijiumlu olguların ise dördünde (%36.4) mevcuttu. Çıplak sklera tekniğiyle cerrahi uygulanan hastaların üçünde (%27.3) bu bulgular izlendi. Postoperatif dönemde ise bu klinik bulgular amniyotik membran transplantasyonu uygulanan nüks pterijiumlu hastaların dördünde (%36.4) devam ederken amniyotik membran transplantasyonu uygulanan primer pterijiumlu olguların birinde (%9.1) mevcuttu. Çıplak sklera tekniği ile cerrahi tedavi uygulanan primer pterijiumlu olgularda ise postoperatif dönemde iki olguda (%18.2) bulguların devam ettiği görüldü. Üç grupta preoperatif ve postoperatif klinik bulgu oranları arasındaki fark anlamlı değildi. Bununla birlikte amniyotik membran transplantasyonu uygulanan primer pterijiumlu hasta grubundaki klinik bulguların azalması diğer gruplara göre daha belirgindir.

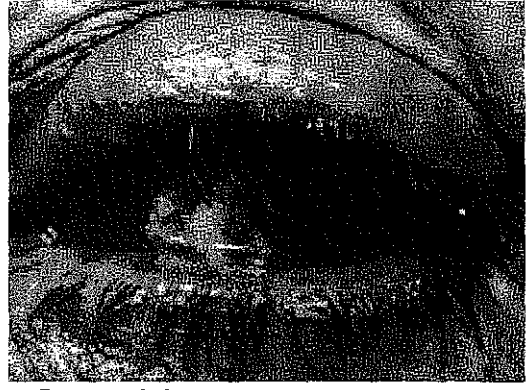**Tablo-11** İrritasyon Semptomları

	Preoperatif	Postoperatif
Nüks + AMT(%)	63.6	36.4
Primer + AMT(%)	36.4	9.1
Primer +Çıplak Sklera(%)	27.3	18.2

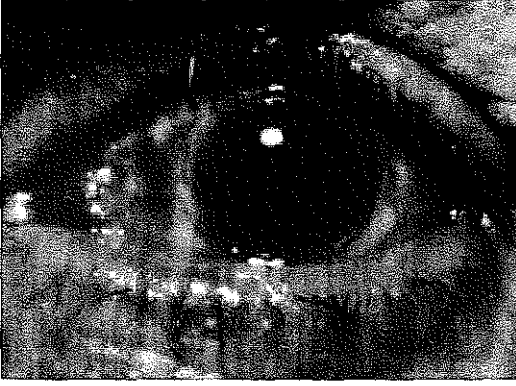
Amniyotik membran transplantasyonu uygulanan bir olgunun preoperatif ve postoperatif fotoğrafları resim 3a -f’de gösterildi.



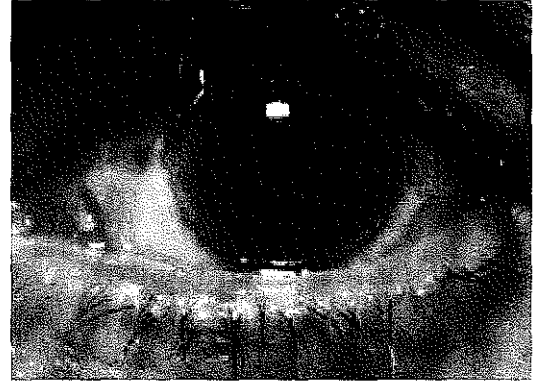
Resim 3-a



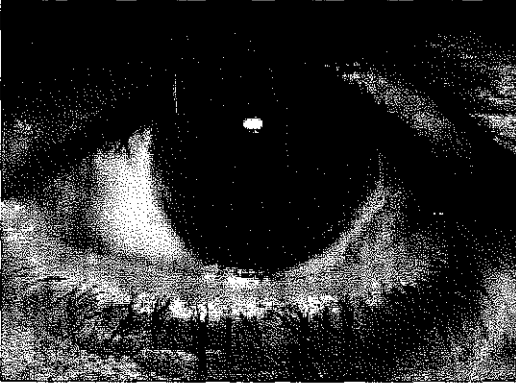
Resim 3-b



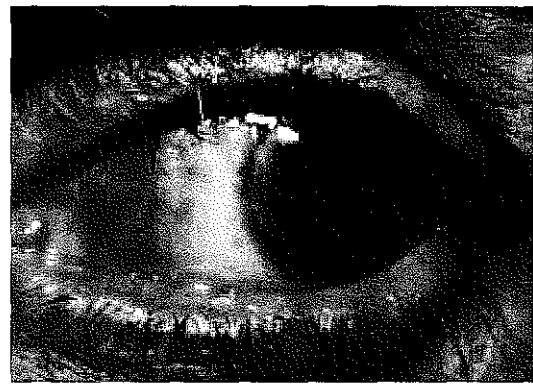
Resim 3-c



Resim 3-d



Resim 3-e



Resim 3-f

Resim 3) Preoperatif ve postoperatif takip aşamaları: a- preoperatif b- postoperatif üçüncü gün c- postoperatif on beşinci gün d-postoperatif birinci ay. e- postoperatif üçüncü ay. f-postoperatif dördüncü ay.

## TARTIŞMA

Pterijium hipertrofiye olmuş konjonktiva ve subkonjonktival dokunun üçgen şeklinde interpalpebral aralıkta kornea üzerine doğru ilerlediği dejeneratif ve hiperplastik bir lezyondur(1). dünyanın her bölgesinde görülebilmesine rağmen özellikle ılıman ve kuru iklimlerde daha sıktır (5). Pterijium erkeklerde kadınlara göre iki kat fazladır. Yaşla birlikte pterijium görülme insidansı artar. Pterijium genellikle 25-50 yaşlar arasında sıktır(10,11)

Pterijium oldukça yaygın olmasına rağmen etyolojisi hakkında bilinenler azdır. Pek çok neden öne sürülmüş ise de çoğunlukla güneş, toz, rüzgar ve sıcak gibi dış etkenlere bağlıdır. Kronik irritasyonun fibrovasküler proliferasyon oluşturarak pterijiuma neden olduğu ileri sürülmüştür (15). Bazı yazarlar kalıtsal faktörlerinde pterijium oluşumunda önemli olduğunu bildirmişlerdir. Kalıtsal geçişin düşük penetranslı otozomal dominant karakterde olduğu düşünülmektedir(15,16).

Elastik dejenerasyon pterijium patolojisinin temel karakteristiğidir. Pterijium dejenere olmuş kollajen normal ve anormal elastik doku ile anormal fibroblast aktivitesi olan anormal subepiteliyal bağ dokusunu içerir(3).

Semptomlara yönelik olarak medikal tedavi uygulanmasına karşın tedavi cerrahidir. Buna rağmen hiçbir cerrahi tedavi kesin sonuç vermez. Başarılı bir pterijium cerrahisinde üç temel amaç vardır. Pterijium dokusunu en etkin ve güvenilir yöntemle çıkarmak, görme keskinliğini arttırmak ve nüksü önlemektir. Bu amaçla avülsiyon, pterijium transpozisyonu, primer kapama veya konjonktival flep çevrilmesi, skleranın çıplak bırakılması, serbest konjonktival otogreft, limbal otogreft, lamellar veya penetran keratoplasti gibi bir çok değişik cerrahi

teknik geliştirilmiştir. Ayrıca nüksü engellemek amacıyla cerrahi destekleyici tedaviler de topikal kortikosteroid, thiotepa, mitomisin C, beta radyasyon, lazer gibi denenmiştir. Fakat tüm bu tedavi yöntemlerine ve destekleyici tedavilere rağmen nüks gelişimi tam olarak önlenememiştir. Nüks oluşumunda pterijiumun tipi hastaların yaşı kişisel özellikleri yaşadıkları ortam uygulanan cerrahi teknik ve operasyon sonrası uygulanan tıbbi tedavi gibi birçok etken rol oynamaktadır (86).

Çalışmamıza dahil edilen hastaların yaş ortalaması açısından gruplar arasında belirgin bir fark yoktu. Yaş ortalaması 1. grupta  $52.3 \pm 3.5$ , 2. grupta  $47.8 \pm 2.6$  ve 3. grupta  $51.4 \pm 2.7$  idi. Pterijiumların erkeklerde daha fazla gözleendiği bilinmektedir (10). Bizim çalışmamızda da erkeklerde kadınlardan daha çok pterijium görüldüğü izlendi (%45.4'ü kadın, %54.6'sı erkek).

Amniyotik membran trasplantasyonu uygulanan nüks hastalarda aile öyküsü olanların yüzdesi daha fazla olarak tespit edildi. Pterijiumun ailesel geçişi ile ilgili bir çok çalışma mevcuttur. Kalıtsal geçişin düşük penetranslı otozomal dominant karakterde olduğu düşünülmektedir (11,16). Bu çalışmada pterijium varlığıyla ailesel yatkınlık arasında doğrudan bağlantı kurulamasa da nüks gelişen olgularda aile öyküsünün daha çok bulunduğu söylenebilir. Kırsal kesimde yaşayan nüfusun çok olması ve içinde bulunduğumuz iklim kuşağı nedeniyle pterijium bölgemizde oldukça yaygındır. Çalışmaya dahil edilen hastaların çoğunluğunun (%92,8) en az son beş yıldır Antalya'da yaşadığı tespit edildi. Pterijium etyolojisinde en önemli faktörlerden biri olan güneş ışığına maruziyet bu bölgede yaşayanlarda oldukça etkili olduğu görüldü.

Nüksten özellikle pterijium başının sorumlu olduğu düşünülerek pterijium başının transpozisyonu tekniği ile cerrahi uygulanmıştır. Ama yapılan çalışmalar bu yöntem ile nüks oranının %30-75 arasında olduğunu göstermektedir (5,29). Bu nedenle bu yöntemle pterijium cerrahisi tercih edilmemektedir. Bazı çalışmalar eksizyon sonrası konjonktival flep

uygulamasının nüks oranını azalttığını bildirseler de bu yöntemle elde edilen sonuçlar %2-69 olup çok değişkendir (39,40). Bu nedenle sonuçları güvenilir gözükmemektedir. Pterijium cerrahisinde en sık kullanılan tekniklerden biri skleranın çıplak bırakılması tekniğidir. Sugar'a göre eksizyon yerinde bırakılan subkonjonktival doku ve tenon kapsülü konjonktivanın kornea üzerine ilerlemesine neden olmaktadır (41). Bu yöntemde amaç düzgün bir yüzey oluşturarak sağlıklı epitelizasyonun sağlanması ve dolayısıyla önlenmesidir. Bu yöntemle nüks oranı da %9-89 olarak bildirilmiştir ve oldukça değişkendir (49,81). Bizim çalışmamızda da bir grup hasta bu yöntemle cerrahi geçirmiştir ve bu teknikle nüks oranı %18.2 olarak bulunmuştur. Bu oran aynı tekniğin uygulandığı diğer çalışmaların çoğundan daha düşüktür. Bu çalışmada bu teknikle, eksizyon sonrası amniyotik membran trasplantasyonu tekniği karşılaştırılmış ve aralarında anlamlı bir fark bulunamamıştır. Bu yöntem kolay uygulanabilir ve görmeyi tehdit edebilecek ciddi komplikasyonları yoktur. Bu yöntem ile cerrahi uygulanan hastalardaki nüks oranındaki değişkenlik ise uygun hasta seçiminin önemini göstermektedir.

Pterijium cerrahisinde başarı şansını arttırmak için koterizasyon, beta radyasyon, lazer tedavisi, antimetabolit uygulanması gibi destekleyici tedaviler önerilmektedir. Ancak bu tedavilerin çoğu ciddi komplikasyonlara neden olur. Yan etkilerinin fazlalığı, kullanılacak radyoaktif maddenin temin edilmesindeki güçlük ve tedavi maliyetinin yüksekliği nedeniyle beta radyasyonun kullanımı sınırlıdır. Destekleyici tedavi olarak kullanılan koterizasyonun nüks önlemedeki etkisi ise oldukça tartışmalıdır. Kullanılan antimetabolitlerden thiotepanın eksizyon sonrası nüks oranı %16-38 olarak bildirilmektedir. Kornea sklerit gibi ciddi yan etkilerinin olabilmesi nedeniyle kullanımı tercih edilmemektedir. Antimetabolitlerden mitomisin C ise son dönemde sıklıkla kullanılmaktadır. Selektif olarak hızlı büyüyen hücrelerde DNA, RNA, protein sentezini inhibe eder (5). Mitomisin C dozunun nüks üzerine etkileri kesin değildir, ancak yan etkiler doza bağlı

olarak artmaktadır. Mitomisin C'nin görmeyi tehdit eden korneal ödem ve perforasyon, iritis, glokom, skleral ülserasyon ve nekroz gibi ciddi komplikasyonları bildirilmektedir. Mitomisin C kullanımına bağlı olarak gelişen komplikasyonlardan biri olan skleromalazi tedaviden sonra üçüncü yılda bile görülebilmektedir. Bu şiddetli oküler komplikasyonların vasküler endotel hücrelere limbal kök hücrelerine olan toksik etkiye bağlı olduğu bildirilmektedir. Bu nedenle bu tedavi uygulanmış hastaların uzun süre takip edilmeleri önerilir. Ciddi yan etkilerinden kaçınmak amacıyla postoperatif tedavinin düşük dozda ve kısa süreli uygulanması önerilmektedir. Son dönemde ilacın sadece operasyon sırasında kullanılması gerektiği savunulmaktadır. Bu teknikle tedavi uygulanan hastalarda nüks oranı  $2.4 \pm 12.5$  olarak bildirilmiştir. Wong ve arkadaşlarının yaptığı bir diğer çalışmada mitomisin C konjonktival otogreft tekniği ile beraber intraoperatif olarak uygulanmış ve %7 nüks tespit edilmiştir (83,87).

Son dönemlerde nüks oranını azaltmak açısından konjonktival otogreft tekniği en etkili yöntemlerden biri olarak kabul edilmektedir. Alınan serbest konjonktival greft eksizyon alanına yerleştirilerek uygulanır. Wong ve arkadaşlarının yaptığı çalışmada kontrol grubu olan ve sadece konjonktival otogreft uygulanan olgularda nüks oranı %26 olarak bildirilmiştir(82). Bu oran daha önce yayınlanmış serilere göre oldukça yüksektir. Batı Avustralya'da yapılan diğer bir çalışmada ise konjonktival otogreft tekniği uygulanmış ve nüks %6.5 olarak bulunmuştur (48). Lewallen ve arkadaşları ise bu teknikte nüks oranını %16 olarak bildirmektedir (88). Kenyon ve arkadaşları ise yaptıkları çalışmada 24 aylı takip sonrası nüks oranını %5.3 olarak bulmuşlardır. Ama bu çalışmanın yapıldığı yerde UV'ye maruz kalma oranı oldukça düşüktür (5). Konjonktival otogreft tekniği ile yapılan çalışmaların büyük çoğunluğunda retrobulber anestezi kullanılmıştır. Bu bir dezavantaj olarak bildirilmektedir. Bizim çalışmamızda anestezi topikal ve lokal olarak konjonktiva altına

uygulandı. Bu iki yöntem karşılaştırıldığında bu avantaj olarak görülmektedir.

Pterijium cerrahisi sonrası yabancı cisim hissi, ağrı, lakrimasyon ve fotofobi gibi çeşitli bulgular ortaya çıkabilmektedir. Bu çalışmada sütür olarak vicryl kullanılmıştır. Bu istenmeyen bulgulara çok fazla neden olmasına karşın sütür alımının gerekmemesi gibi avantaja sahiptir. Amniyotik membran trasplantasyonu uygulanan hastalarda en az dokuz sütür konulmasına karşın çıplak sklera tekniğinde sadece iki sütür konulmuştur. Bu nedenle amniyotik membran trasplantasyonu uygulanan olgularda bahsedilen bu bulgular daha şiddetli ve daha uzun süreli olarak görülmüştür.

Pterijium cerrahisi sonrası nöksler çoğunlukla ilk altı-sekiz haftada ortaya çıkmaktadır. Pterijiumda nöks büyük oranda en geç bir yıl içerisinde gelişir (88). Pterijium cerrahilerinin karşılaştırıldığı bir çalışmada nöks görülme zamanı konjonktival otogreft tekniğinde  $7.2 \pm 3.8$  ay, amniyotik membran trasplantasyonu uygulananlarda  $3.8 \pm 2,1$  ay ve basit kapama sonrası  $3.6 \pm 1.3$  ay olarak tespit edilmiştir (6). Bizim çalışmamızda takip süresi 3 ila 5 ay arasındadır. Bu sürenin nöks gelişimini değerlendirmek açısından yeterli olduğu düşünülmektedir.

Bizim çalışmamızda pterijium ölçüsü ve hiperemi derecesinin cerrahi tedavi sonrası üç grupta da preoperatif dönemle karşılaştırıldığında anlamlı olarak azaldığı görülmüştür. Görme keskinlikleri karşılaştırıldığında ise sadece amniyotik membran trasplantasyonu uygulanan nöks hasta grubunun düzeltmeli görmelerinde cerrahi sonrası anlamlı bir yükselme tespit edilmiştir. Çalışmamızda bunun dışında düzeltmeli veya düzeltmesiz görme açısından anlamlı bir fark bulunamamıştır. 2000 yılında Tomidokora ve arkadaşlarının yaptığı bir çalışmada cerrahi sonrası pterijiumlularda astigmatizmanın azaldığı gösterilmiş ve bu sonucun pterijiumun boyutuyla ilişkili olduğu bildirilmiştir (89). Bizim çalışmamızda da bu sonuçlarla uyumlu olarak amniyotik membran trasplantasyonu uygulanan olgularda

astigmatizma deęerleri anlamlı derecede azalırken ıplak sklera teknięinde anlamlı bir fark tespit edilememiřtir. Astigmatizma deęerlerinin azalmanın sebebinin pterijium boyutlarındaki kuülme olduęu düşünüldü. ıplak sklera teknięindeki farkın anlamlı olmamasının nedeni ise, bu teknik ile cerrahi uygulanan grupta preoperatif astigmatizma deęerlerinin düşük olmasına baęlı olabilir.

alıřmamızda amniyotik membran trasplantasyonu uygulanan nüks pterijiumlularda geliřen komplikasyonların daha fazla olduęu görüldü. Daha önce üç defa cerrahi uygulanmıř bir hastada laterale bakıř kısıtlılıęı ve semblefaron formasyonu geliřmiřtir. Bir hastada ařırı cerrahi manipulasyon sonrası olduęu düşünülen delleri geliřimi belirlenmiřtir. Kruse ve arkadařları dondurularak saklama sonrası amniyotik membran hücrelerinin canlı kalmadıęını vital boyamalar ve hücre kültüründe büyüme olmaması ile göstermiřlerdir (90). alıřmamızda iki olguda greft retraksiyonu geliřmiřtir. Bu amniyotik membran hazırlandıktan 1.5 ay sonrasında operasyon geiren hastalarda, yani son iki olguda gözlenmiřtir. Gözlenen greft retraksiyonunun amniyotik membranın dondurularak saklanması sonrasında oluřan deęiřikliklere baęlı olduęu düşünülebilir.

Ersöz ve arkadařları önceden en az bir defa operasyon geirmiř ve nüks geliřmiř vakalarda nüks oranının daha yüksek olduęunu bildirmiřlerdir(91). Prabhasawat ve arkadařları nüks pterijium tedavisinde amniyotik membran trasplantasyonu ve konjonktival otogreft uygulanan hastalarda nüks oranını karřılařtırmıřlar ve amniyotik membran trasplantasyonu uygulananlarda nüks oranını daha yüksek bulmuřlardır. Aynı alıřma grubu cerrahi stillerini geliřtirerek geniř eksizyon ve subkonjonktival steroid enjeksiyonu yaptıklarında nüks oranının %9'a düştüęünü bildirmiřlerdir (6). Bizim alıřmamızda da nüks oranı nüks pterijiumlarda primer pterijiumlara göre daha yüksektir ve bu istatistiksel olarak anlamlıdır. Bizim alıřmamıza da bu ek tedavi yöntemleri ilave edilerek nüks oranının azaltılabileceęi düşünülmektedir.

Cerrahinin başarısının değerlendirilmesinde göz önünde bulundurulmuş en önemli etken nüks oranıdır. Sonicki ve arkadaşlarının 2001 yılında yayınlanan bir çalışmada farklı cerrahi teknikler sonrasında nüks oranları karşılaştırılmıştır. Yirmi bir hastaya çıplak sklera tekniği ile operasyon uygulanmasını takiben mitomisin C kullanılmıştır. Yirmi yedi hastaya eksizyon sonrası limbal konjonktiva transplantasyonu, on üç hastaya da eksizyon sonrası amniyotik membran transplantasyonu uygulanmıştır. Nüks çıplak sklera tekniği uygulanan grupta beş olguda (%23.8) limbal konjonktiva transplantasyonu uygulanan grupta iki olguda (%7.4) ve amniyotik membran transplantasyonu uygulanan grupta ise iki olguda (%15.4) görülmüştür (92). Tseng ve arkadaşlarının 1997 yılında yayınlanan bir çalışmada ise amniyotik membran transplantasyonu uygulanan 46'sı primer 8'i nüks 54 olguda 11 aylık takip sonrası nüks oranı primer pterijiumlarda %10.9 ve nüks pterijiumlarda %37.5 oranındadır (93). Bizim çalışmamızda amniyotik membran transplantasyonu uygulanan nüks hastalarda bu oran %36.4 olarak bulunmuştur. Primer pterijiuma uygulanan amniyotik membran transplantasyonu sonrası bu oran %9.1 iken, çıplak sklera yöntemi ile cerrahi geçirenlerde ise %18.2'dir. Bu değerler literatürdeki sonuçlarla uyumludur. Çalışmamızda nüks oranı çıplak sklera yönteminde daha yüksek olmasına karşın bu istatistiksel olarak anlamlı değildir.

Konjonktival otogreftleme ve topikal mitomisin C uygulaması nüksleri azaltma açısından oldukça başarılı iki tekniktir. Amniyotik membran transplantasyonu bu iki yöntemle alternatif olarak önerilmektedir. Amniyotik membran transplantasyonunun konjonktival otogreftleme tekniğine avantajı bulber konjonktivanın korunmasını sağlaması ve mitomisin C'ye avantajı ise ciddi komplikasyon riski taşımasıdır. Bizim çalışmamızda özellikle nüks pterijiumlara uygulanan amniyotik membran transplantasyonu sonrası nüks oranı yüksek bulunmuş olsa da amniyotik

membranın avantajları göz önünde bulundurularak seçilmiş vakalarda bu cerrahi teknik uygulanabilir.

Sonuç olarak pterijium cerrahisinin planlama aşamasında özellikle de ilk cerrahi öncesinde hastanın yaşadığı ortam, yaşı, pterijiumun tipi gibi tüm özellikleriyle değerlendirilmeli ve cerrahi teknik belirlenmelidir.

## SONUÇLAR

Pterijiumda semptomatik amaçla medikal tedavi uygulansa da kesin tedavi ancak cerrahi ile sağlanabilir. Pterijium cerrahisinde en önemli amaç nüks oranının azaltılmasıdır.

Bu çalışmada nüks oranı amniyotik membran trasplantasyonu uygulanmış nüks hastalarda %36.4, primer pterijiumlularda ise %9.1'dir. Çıplak sklera yöntemi ile cerrahi uygulanan primer pterijiumlu hastalarda ise nüks oranı %18.2 olarak bulunmuştur. Amniyotik membran trasplantasyonu uygulanmış iki grup hastada nüks oranı rekürren pterijiumlarda anlamlı olarak yüksek bulunmuştur. Primer pterijiumlara uygulanan amniyotik membran trasplantasyonu ve çıplak sklera yöntemi karşılaştırıldığında ise nüks oranı çıplak sklera yönteminde yüksek olmasına rağmen anlamlı bir fark görülmemiştir.

Nüks oranı dışında diğer bulgular ele alındığında her üç grupta hiperemi derecesinde ve sadece amniyotik membran trasplantasyonu uygulananlarda astigmatizma değerlerinde anlamlı azalma görüldü. Görme keskinliği açısından değerlendirildiğinde ise sadece amniyotik membran trasplantasyonu uygulanan nüks pterijiumların düzeltmeli görmelerinde anlamlı bir artış tespit edildi.

Bizim çalışmamız sonucunda Amniyotik membran trasplantasyonu tekniği konjonktival otogfreftleme ve mitomisin C kullanılan diğer yöntemlerle karşılaştırıldığında, nüks oranı daha yüksek bulundu. Buna karşın amniyotik membran trasplantasyonunun önemli komplikasyonlara yol açmaması, konjonktivayı koruması bir avantajdır ve bazı özel durumlarda alternatif bir cerrahi tekniktir.

## ÖZET

Bu çalışmadaki asıl amaç pterijiumun eksizyonu sonrası amniyotik membran trasplantasyonunun cerrahi tedavideki etkinliğini ,nüks oranına etkisini ve komplikasyonlarını belirlemektir.Bunun dışında pterijium cerrahisinde sık kullanılan bir teknik olan eksizyon sonrası çıplak sklera bırakılması yöntemi de uygulanmış ve bu iki teknik pterijium boyutlarına,görme keskinliğine ve nüks oranına etkileri açısından karşılaştırılmıştır.

Akdeniz Üniversitesi Tıp Fakültesi Göz Hastalıkları Anabilim Dalı'nda yapılan bu çalışma, Ağustos2003-Şubat 2004 tarihleri arasında yapıldı. Yirmi sekiz hastanın otuz üç gözüne pterijium eksizyonu uygulandı. Onbireer olgudan oluşan üç grup oluşturuldu. İlk iki gruba eksizyon sonrası amniyotik membran trasplantasyonu uygulandı. Birinci grup nüks pterijiumlu olgulardan ikinci grup ise primer pterijiumlu olgulardan oluşturuldu. Üçüncü grup primer pterijiumlu olgulardan oluşuyordu ve bu gruba eksizyon sonrası çıplak sklera tekniği ile cerrahi uygulandı. Takip süresi birinci grupta  $4.5 \pm 0.1$  ay, ikinci grupta  $4.0 \pm 0.2$  ay ,üçüncü grupta ise  $3.6 \pm 0.1$  ay idi.

Nüks oranı amniyotik membran trasplantasyonu uygulanmış nüks hastalarda %36.4, primer pterijiumlularda ise %9.1 bulundu. Çıplak sklera yöntemi ile cerrahi uygulanan primer pterijiumlu hastalarda ise nüks oranı %18.2 belirlendi. Amniyotik membran trasplantasyonu uygulanmış iki grupta oran nüks olgularda anlamlı olarak yüksekti. Bu literatürdeki bazı çalışma sonuçlarıyla uyumlu bulundu. Primer pterijiumlara uygulanan cerrahi teknikler karşılaştırıldığında ise nüks oranı çıplak sklera yönteminde yüksek olmasına rağmen anlamlı bir fark görülmedi.

Sonuç olarak pterijium cerrahisinin planlama aşamasında özellikle de ilk cerrahi öncesinde hastanın yaşadığı ortam, yaşı, pterijiumun tipi gibi tüm özellikleriyle değerlendirilmeli ve cerrahi teknik belirlenmelidir.

## KAYNAKLAR

1. Duke-Elder SS. Degenerative and pigmentary changes. in: Duke-Elder SS. ed. System of Ophthalmology, 3rd ed. London: Henry Kimpton,1977; 569-85.
2. Dimitry TJ. Pterygium geography for the United States of America. Eye Ear Nose Throat, 1935; 14:45-8
3. Spencer WH. Ophthalmic Pathology, An Atlas and Text-book. Philadelphia: Saunders; 1985;27-9
4. Cameron M. Pterygium Throughout the World.Springfield: Thomas, 1965;242-51
5. Adamis AP, Starck T, Kenyon KR. The management of pterygium. Ophthalmol. Clinics of North Am, 1990; 3(4); 611-23.
6. Prabhasawat P, Barton K, Burkett G, Tseng SCG. Comparison of conjunctival autografts, amniotic membrane grafts and primary closure for pterygium excision. Ophthalmology 1997; 104(6): 974-85.
7. Tekin NF, Kaynak S, Saatçi AO, Cingil G. Preserved human amniotic membrane transplantation in the treatment of primary pterjium. Ophthalmic Surg Lasers 2001; 32: 464-9
8. Barraquer JI. Etiology, pathogenesis, and treatment of the pterygium, in:Transactions of the New Orleans Academy of Ophthalmology, Symposium on Medical and Surgical Diseases of the Cornea. St. Louis: CVMosby, 1980; 167-78.
9. Darrcll RW, Bachrach CA. Pterygium among veterans. Arch Ophthalmol 1963;70:158-62
10. Townsend WM. Pterygium. Kaufman HE ed. The Cornea, New York: Churchill Livingstone, 1988; 61-483.
11. Hilgers JHC. Pterygium: Its incidence, heredity and etiology. Am J Ophthalmol 1960; 50: 635-44.
12. Biedner B, Bİgcr Y, Roghkoff L et al. Pterygium and basic tear secretion. Ann Ophthalmol 1979; 11:1235-9
13. Panchopokeson J, Hourihan F., Epidemiology of pterygium and pinguacula: The Blue Mountains Eye Aust Ophthalmol 1998;26:52-5

14. Mitchell P. Epidemiology of pterygium in Victoria, Aust Ophthalmol 2000;84 (3):289-92
15. Hill JC, Marke R. Pathogenesis of pterygium. Eye 1989; 3: 213-226
16. Hecht F, Shoptaugh MG. Winglets of the eye: dominant transmission of early adult pterygium of the conjunctiva. J Med Genet 1990; 27: 392-4
17. Morart DJ, Hollows FC. Pterygium and ultraviolet radiation: A positive correlation. Br J Ophthalmol 1984; 68: 343-6.
18. Hogan MJ, . Pterygium and pinguecula Arch Ophthalmol, 1967; 78: 174-6
19. Poulsen JT, Staberg B, Wulf HC, et al. Dermal elastosis in hairless mice after UV-B and UV-A applied separately or simultaneously. Br J Dermatol 1984;110:531-7
20. Lerner S. Radiant Energy and the Eye. New York: Macmillan,1980;879-85
21. Jensen OL. Pterygium, the dominant eye and the habit of closing one eye in the sunlight. Am J Ophthalmol 1982;60:568-76
22. Karai I, Horiguchi S: Pterygium in welders. Br J Ophthalmol 1984; 68:347-55
23. McGavie JS. Surgical treatment of recurrent pterygium. Arch Ophthalmol 1949;42:726-31
24. Paton D. Pterygium management theory of pathogenesis. Ann Ophthalmol Otolaryngol 1962; 79:603-7
25. Pinkerton OD, Yoshitsugi H, Shigrmura BA. Immunologic basis for the pathogenesis of pterygium. Am J Ophthalmol 1984;98:225-32
26. Detels R, Dhir SP. Pterygium : a geographical study. Arch Ophthalmol 1967; 78: 485-91.
27. Colonel J, Harry K. The pterygium. Arch Ophthalmol 1950; 44: 854-69.

28. Austin P, Jakobiec FA, Iwamoto T. Elastodysplasia and elastodystrophy as the pathologic bases of ocular pterygia and pinguecula. *Am J Ophthalmol* 1983; 90: 96-101
29. Waller SG, Adamis AP. Pterygium, in: Parks MM, Mitchell PR eds. *Duanells Ophthalmology* 1995 ; 6: 35-9
30. Richard L, Abbott MD. Surgical intervention in corneal and external diseases. London:Grune 1987; 141-155.
31. Merigot de Treigny, Le Pterygion. *Bull Ophthalmol Fr* 1933;1:152-5
32. Goldman KN, Kaufman HE. Atypical pterygium, *Arch Ophthalmol* 1978; 96:1027-33
33. D'Oombrain A. The surgical treatment of pterygium. *BrJ Ophthalmol* 1948; 32:65-9
34. Gibson JBG. Brisbane survey of pterygium. *Trans Ophthalmol Soc Aust*,1956; 16: 125-131
35. Rosenthal JW. Chronology of pterygium therapy. *Am J Ophthalmol* 1953; 36: 1601-7
36. Desmarres LA. in *Traite Theorique et Pratipue des Maladies des Yeux* 2nd ed. Paris: Gpaillere, 1855; 128-32
37. Mc Reynolds JO. The nature and treatment of pterygia. *JAMA*, 1902;39: 296-9
38. Knapp H. A new plastic conjunctival operation. *Arch Ophthalmol*, 1868;14: 270-5
39. Campodonizo E. A new procedure in the excision method of pterygium operation. in: Zentmayer W, ed. *Transactions of XII International Congress Ophthalmology*, Philadelphia: WF Fell, 1922; 201-4
40. Jaros PA, De Luise VP. Pingueculae and pterygia. *Sur Ophthalmol* 1988; 33(1): 40-9.
41. Sugar HS. A Surgical treatment for pterygium based on new concepts as to its nature. *Am J Ophthalmol*, 1949; 32: 912-7.

42. Elschning HH. A new operation for relapsing pterygium. *Clin Monatsbl Augenh*, 1926; 76: 714-19
43. Spaeth EB. Rotated Island Graft Operation for Pterygium. *Ann Ophthalmol* 1926; 9: 649-653
44. Gomez-Marquez J. New operative procedure for pterygium. *Arch Ophthalmol* 1931; 31: 87-92
45. King JH. The pterygium. *Arch Ophthalmol*, 1950; 44: 854-61
46. Kenyon KR, Wagoner MD, Hettinger ME. Conjunctival autograft transplantation for advanced and recurrent pterygium. *Ophthalmology*, 1985; 92(11): 1461-70.
47. Susan Lewallen MD. A randomised trial of conjunctival autografting for pterygium in the tropics. *Ophthalmology*, 1989; 96: 1612-14.
48. Bruce DSA, Perry S, Geoffrey JC, Graham DB, Ian JC. Pterygium excision with conjunctival autografting: an effective and safe technique. *Br J Ophthalmol*, 1993; 77: 698-701.
49. Riordan-Eva P, Kielhorn I, Ficker LA, Steele AD, Kirkness CM. Conjunctival autografting in the surgical management of pterygium. *Eye* 1993; 7:634-8.
50. Yip CC, Lim L, Tan DTH. The surgical management of and advanced pterygium involving the entire cornea. *Cornea*, 1997; 16(3): 365-8.
51. Busin M, Halliday BL, Arffa RC, McDonald MB, Kaufman HE. Precarved lyophilized tissue for lamellar keratoplasty in recurrent pterygium. *Am J Ophthalmol*, 1986; 102(2): 222-7.
52. Suveges I. Sclerokeratoplasty in recurrent pterygium. *Ger J Ophthalmol* 1986; 1:114-6
53. Wiener M. Treatment of recurrent pterygium. *Am J Ophthalmol*, 1928; 11: 8676-81
54. Naumami GOH, Lang GK, Rummelt V, Wipand ME. Autologous nasal mucosa transplantation in severe bilateral conjunctival mucus deficiency syndrome. *Ophthalmology*, 1990; 97(8): 1011-17.
55. Neuhaus RW, Baylis Hi, Shorr N. Complications at mucous membrane donor sites. *Am J Ophthalmol* 1982; 93:643-6.

56. De Rorth A. Plastic repair of conjonktivat defects with fetal membranes. Arch Ophthalmol 1940; 23:522-5.
57. Sorsby A, Symons HM. Amniotic membrane grafts In caustic burns of the eye (burns at the second degree). Br J Ophthalmol 1946; 31:409-418.
58. Kim JC, Tseng SC. Transplantation of preserved human amniotic membrane for surface reconstruction in severely damaged rabbit corneas. Cornea 1995; 14: 473-84.
59. Shimazaki J, Yang HY, Tsubota K. Amniotic Membrane Transplantation for Ocular Surface Reconstruction in Patients with Chemical and Thermal Burns. Ophthalmology 1997; 104:2068-76.
60. Tseng SCG, Prabhasavvat P, Lee SH. Amniotic Membrane Transplantation For Conjunctival Surface Reconstruction. Am J Ophthalmol 1997; 124:765-74.
61. Schwab IR, Isserhof RR. Bioengineered corneas-the promise and the challenge. N Engl J Med 2000; 343: 136-8.
62. Sippel KC, Foster CS. Three pearls in amniotic membrane grafting. in: Melki SA and Azar DT, eds: 101 Pearls in Refractive, Cataract, and Corneal Surgery, Thorafare, 2001: 125-30.
63. Fukuda K, Chikama T, Nakamura M, Nishida T. Differential distribution of subchains of the basement membrane components type IV collagen and laminin among the amniotic membrane, cornea, and conjonctiva. Cornea 1999;18:73-9.
64. Shimazaki J, Shinozaki N, Tsubota K. Transplantation of amniotic membrane and limbal autograft for patients with recurrent pterygium associated with symblepharon. Br J Ophthalmol 1998; 82: 235-40.
65. Adds PJ, Hunt C, Harley S. Bacterial contamination of amniotic membrane. Br J Ophthalmol 2001; 85: 228-30.
66. Panda A. Amniotic membrane transplantation in ophthalmology (fresh v preserved tissue). Br J Ophthalmol 1999;83: 1410-1.
67. Adds PJ, Hunt CJ, Dart JKG. Amniotic membrane grafts, fresh or frozen. A clinical and in vitro comparison. Br J Ophthalmol 2001; 85: 905-7.

68. Tseng SCG. Suppression of transforming growth factor-beta isoforms, TGF-beta receptor type II, and myofibroblast differentiation in cultured human corneal and limbal fibroblasts by amniotic membrane matrix. *J Cell Physiol* 1999;179:325-35.
69. Kruse FE, Rohrschneider K, Völcker HE. Multilayer amniotic membrane transplantation for reconstruction of deep corneal ulcers. *Ophthalmology* 1999; 106: 1504-11.
70. Park WC, Tseng SC. Modulation of acute inflammation and keratocyte death by suturing, blood, and amniotic membrane in PRK. *Invest Ophthalmol* 2000; 41:2906-14.
71. Meller D, Tseng SC. Conjunctival epithelial cell differentiation on amniotic membrane. *Invest Ophthalmol* 1999; 40: 878-86.
72. Letko E, Stechschulte SU, Kenyon KR, Sadeq N, Romero TR, Samson CM, et al. Amniotic membrane inlay and overlay grafting for corneal epithelial defects and stromal ulcers. *Arch Ophthalmol* 2001; 119: 659-63.
73. Koizumi N, Inatomi T, Quantock AJ, Fuiwood NJ, Dota A, Kinoshita S. Amniotic membrane as a substrate for cultivating limbal corneal epithelial cells for autologous transplantation in rabbits. *Cornea* 2000; 19: 65-71.
74. Fujishima H, Shimazaki J, Shinozaki N, Tsubota K. Trabeculectomy with the use of amniotic membrane for the uncontrollable glaucoma. *Ophthalmic Surg Lasers* 1998; 29:428-31.
75. Solomon A, Meller D, Prabhasawat P, John T, Bspana EM, Stuehl KP, Tseng SCG. Amniotic membrane grafts for nontraumatic corneal perforations, descemetocoeles, and deep ulcers. *Ophthalmology* 2002; 109: 694-703.
76. Budenz DL, Barton K, Tseng SC. Amniotic membrane transplantation for leaking glaucoma filtering blebs. *Am J Ophthalmol* 2000; 130:580-8.
77. Anderson DF, Eilies P, Pires RTF, Tseng SCG. Amniotic membrane transplantation for partial limbal stem cell deficiency. *Br J Ophthalmol* 2001; 85: 567-75.
78. Tseng SCG, Prabhasawat P, Barton K, Gray T, Meller D. Amniotic membrane transplantation with or without limbal autografts for corneal

- surface reconstruction in patients with limbal stem cell deficiency. *Arch Ophthalmol* 1998;116:431-41.
79. Mac kenzie FD, Hirst LAV, Kynaston B, Bain C. Recurrence rate and complications after beta irradiation for pterygia. *Ophthalmology* 1991;98(12): 1776-82.
80. Kunimoto N, Mori S. Studies on the pterygium. Report N. A treatment of the pterygium by mitomycin C instillation. *Nippon - Ganka Gakka:Zasshi*, 1963; 67: 601-7.
81. Singh G, Wilson MR, Foster CS. Mitomycin eye drops as treatment for pterygium. *Ophthalmology*, 1988; 95(6): 813-20.
82. Vincent AW, Francis CHL, Use of mitomycin C with conjunctival autograft in pterygium surgery *Asian - Canadians. Ophthalmology*, 1999; 106(8): 1512-18.
83. Rubinfeld RS, Pfister RR, Stein RM, Foster CS, Martin NF, et al. Serious complications of topical mitomycin C after pterygium surgery. *Ophthalmology*, 1992; 99(11): 1647-54
84. Insler MS, Caldwell DR, Leach DH. Pterygium, in: Brightbill ES, ed. *Corneal Surgery*, Mosby 1993; 336-38.
85. Apaydm C, Duranoğlu Y, Saka O, Demirbaş N: Argon Laser Treatment of Pterygium, *Ann Ophthalmol* 2002;34(1):26-9
86. Erda S. Primer pterygiumda tedavi. XXV. Ulusal TOD Kongresi Bülteni 1991; (1): 90-4.
87. Frucht-Pery J, Siganar L, Ilsar M. Intraoperative application of topical mitomycin C for pterygium surgery. *Ophthalmology* 1996; 103(4): 674-77.
88. Lewallen S. A randomised trial of conjunctival autografting for pterygium in the tropics. *Ophthalmology*, 1989; 96(11): 1612-14.
89. Tomidokora A, Mioto K. Effects of pterygium on corneal spherical power and astigmatism *Ophthalmology* 2000 ;107(8), 1568 -71
90. Kruse FE, Jousen AM, Rohrschneider K, You L, Sinn B, Baumann J, Volcker HE. Cryopreserved human amniotic membrane for ocular surface reconstruction, *Arch Ophthalmol* 2000; 238: 68-75.

91. Ersöz TR, Yağmur N, Hacıyakupoğlu G, Mürşitoğlu M. Nüks pterijiumda otolog konjonktiva transplantasyonu. XXV. Ulusal TOD Kongresi Bülteni 1991; 3: 336-340.
92. İvecovic R., Mondic Z., Saric D., Sonicki Z. Comparative study of pterygium surgery Ophthalmology 2001 ;215 (6) ;394-7.
93. Probhosunt P., Boston K., Burkett G., Tseng Sc Comparison of konjonktival autograflar, amniotik membran greftleri ve primary kapanma için pterygium ekizyonu Ophthalmology 1997 ;104(6);974-85

**AKDENİZ ÜNİVERSİTESİ  
MERKEZ KÜTÜPHANESİ**