



T.C.
AKDENİZ ÜNİVERSİTESİ
TIP FAKÜLTESİ
ÜROLOJİ ANABİLİM DALI

AKDENİZ ÜNİVERSİTESİ
MERKEZ KÜTÜPHANESİ

MESANE KANSERİNDE E-CADHERİN VE α -CATENİN MOLEKÜLÜNÜN PROGNOSTİK DEĞERİ

Uzmanlık Tezi

T1667 /1-1

Dr. Mutlu Ateş

Tez Danışmanı

Yrd. Doç. Dr. İsmail Türker Köksal

"Tezimden Kaynakça Gösterilerek Yararlanılabilir"

Antalya-2004

TEŐEKKÜR

Akdeniz Üniversitesi Tıp Fakóltesi Üroloji Anabilim Dalında uzmanlık eğitimim süresince, eğitime emeđi geçen başta Anabilim Dalımız Başkanı Sayın Prof.Dr.Mehmet BAYKARA olmak üzere tüm hocalarıma,

Tezime katkı ve yardımlarından dolayı, danışman hocam Sayın Yrd.Doç.Dr.İ.Türker KÖKSAL'a, Patoloji Anabilim Dalından Prof.Dr. Gülten KARPUZOĐLU, Prof.Dr.M.Akif ÇİFTÇİOĐLU, Doç.Dr.Bahar AKKAYA, Yrd.Doç.Dr.Cem SEZER,'e

Birlikte çalıştığım uzman ve asistan arkadaşlarıma, ayrıca Seda Suvar'a teşekkür ediyorum.

SİMGELER VE KISALTMALAR DİZİNİ

- A - Arteria
ABD – Amerika Birleşik Devletleri
AJC - American Joint Committee on Cancer Staging
BCG - Bacille Calmette-Guérin
BPH - Benign Prostat Hiperplazisi
BT – Bilgisayarlı Tomografi
BTA - Bladder Tumor Antigen
CEA - Karsinoembriyonik Antijen
CİS – Karsinoma İnsitu
CMV - Cisplatin, Methotrexate, Vinblastin
CSF-1 - Koloni Stimüle Edici Faktör 1 Reseptörü
DCC - Azalmış Kolorektal Kanser Gen Proteini
DNA - Deoksiribonükleik asit
DNA fcm - Deoksiribonükleik asit Flowsitometri
FDA - United States Of America' s Food And Drug Administration
FISH - Fluorescent In Situ Hybridisation Technique
Gd-DTPA - Gadolinium-Diethylenetriamine-Penta-Acetic
HA - Hiyalüronik Asit
HAASE - Hiyalüronidaz
H-TERT - İnsan telomeraz revers transkriptaz
ICAM- İntersellüler Adezyon Molekülleri
ICAM-1, VCAM-1, PECAM-1 - Lökosit Migrasyonu
ISUP - Uluslararası Ürolojik Patoloji Derneği
İVÜ- İntavenöz Ürografi
MHC - Major Histokompatibilite Kompleks Antijenleri
MR– Manyetik Rezonans
MVAC - Methotrexate, Vinblastine, Doxorubicin ve Cisplatin
N-CAM - Nöral Gelişme
NMP22 - Nükleer matriks protein 22

PDGF - Trombosit Kaynaklı oęalma Faktörü Reseptörü

TRAP- Telomeric Repeat Amplification Protocol

TUR – Transuretral Rezeksiyon

UICC - International Union Against Cancer

WHO - World Health Organization

ŞEKİLLER DİZİNİ

	<u>Sayfa No:</u>
Şekil 2.1. Mesane anatomisi	3
Şekil 2.2. Değişici epitel hücreli tümör	17
Şekil 2.3. Başlıca adezyon molekülleri: cadherinler, integrinler, özelleşmiş immunoglobulinler, selektinler ve CD44	41
Şekil 2.4. E-cadherin-catenin kompleksi ve hücreler arası ve hücre içi bağlantıları	45
Şekil 4.1. Mesanenin değişici epitel hücreli kanserinde E-cadherin immunreaktivitesi	53
Şekil 4.2. Mesanenin değişici epitel hücreli kanserinde E-catenin immunreaktivitesi	55
Şekil 4.3. α -catenin pozitifliğine göre hastalıksız sağ kalımın Kaplan-Meier ile değerlendirilmesi. Noktalar ve üçgenler α -catenin boyanması pozitif ve negatifliğine göre nükseden vakaları	56

TABLULAR DİZİNİ

	<u>Sayfa No:</u>
Tablo 2.1. Ürotelyal neoplazmların WHO / ISUP konsensus sınıflaması	14
Tablo 2.2. Histopatolojik dereceleme	18
Tablo 2.3. Mesane tümörlerinin TNM sınıflandırması	33
Tablo 4.1. Mesanenin deęişici epitel hücreli kanseri bulunan 56 hastanın parafin bloklarının klinik ve patolojik özelliklerine göre E-cadherin ve α -catenin ile boyanma paternleri.	50
Tablo 4.2. E-cadherin ve α -catenin ekspresyonları arası korelasyon	51

1. AMAÇ

Mesanenin deęiřici epitel hücreli kanseri 5. en sık kanserdir. ABD'de yılda yaklaşık olarak 54.000 hastaya mesane kanseri tanısı konulmakta ve bunların yaklaşık olarak 12.000'i kaybedilmektedir. Mesane kanserinin tanısı koyulduğunda %70-80'i yüzeysel olmasına rağmen takipte, %30-50 oranında nüks ve %15-20 oranında progresyon gösterebilmektedir. Ayrıca organa sınırlı mesane tümörü nedeniyle radikal cerrahi yapılan hastaların %50'sinde takiplerde metastatik hastalık görülebilmektedir. Mesane tümörünün doğal seyrinde mesane tümörünün evre ve derecesi önemli rol oynamakla birlikte, tümörün biyolojik davranışı hakkında ve uygun tedavi seçiminde klinisyene tam bir bilgi vermemektedir. Bundan dolayı son yıllarda deęişik prognostik göstergeler üzerinde çalışmalar yapılmıştır. Bu göstergelerin bir bölümünü hücre adezyon molekülleri oluşturmaktadır.

Hücre adezyon molekülleri normal doku organizasyonunun sağlanmasında, hücre migrasyon, proliferasyon ve diferansiyasyonunun regülasyonunda önemli rol oynamaktadır. Tümör hücrelerinin invazif potansiyel kazanmaları hücre-hücre ya da hücre-matriks adezyonunun azalması gibi kompleks mekanizmalar ile olmaktadır. Hem epitelyal hem de nonepitelyal tümörlerin invazyon ve metastazında hücre adezyon molekülü ekspresyonunun önemi anlaşılmış ve metastatik fenotiplerin potansiyel bir indikatörü olabileceęi vurgulanmıştır.

Cadherin molekülü aynı tip hücreler arasında bağlantı kurarak bir homodimer oluşturan glikoprotein yapısında önemli bir transmembran adezyon molekülüdür. Cadherin hücrede normal olarak eksprese edilirken dięer hücre adezyon moleküllerinin inaktivasyonu olsada hücrenin biyolojik davranışı minimal etkilenmektedir.

Bu çalışmada, noninvazif ve invazif deęiřici epitel hücreli tümörlerde E-cadherin ve α -catenin ekspresyon düzeyini arařtırmayı ve sonuçların patolojik ve klinik parametreler ile korelasyonunu belirlemeyi amaçladık.

2. GENEL BİLGİLER

2.1. Embriyoloji

Fetal gelişimin 4. haftasında embriyo 4 mm iken hilal şelindeki ürorektal kıvrımın kaudale doğru büyümesiyle, allantois ile bağırsağın birleştiği sefalik bölümden başlamak üzere kloaka giderek iki kompartmana bölünür. Ürorektal septum kloaca'yı anorektal kanal ve primitif ürogenital sinüs olmak üzere ikiye bölmeye 7. hafta içinde tamamlanır. Kloakal membranda aynı şekilde ürogenital membran ve anal membran olarak bölünmüş olur. Bu ayrılma ile mezonefrik kanal ürogenital sinüs tarafında kalır ve ürogenital sinüse katılır. Yedinci haftada artık mezonefrik kanal ve üreter tomurcuğu ayrı açıklıklar durumundadır. Ürogenital sinüste ventral (mesane), pelvik ve fallik (uretral) bölümler bulunur. Ürogenital sinüsün en büyük parçası, ürogenital sinüsün yukarı kesiminde yer alan ventral bölümdür. Bu ventral bölümden mesane gelişir. Önceleri allantois ile bağlantılı olan mesanenin bu bağlantısı 15 ile 20. haftalar arasında oblitere olur ve urakus adı verilen fibröz bir yapı halini alır. Mesane büyüdükçe mezonefrik kanallar emilir ve üreterler kendi açıklıklarına sahip olur.

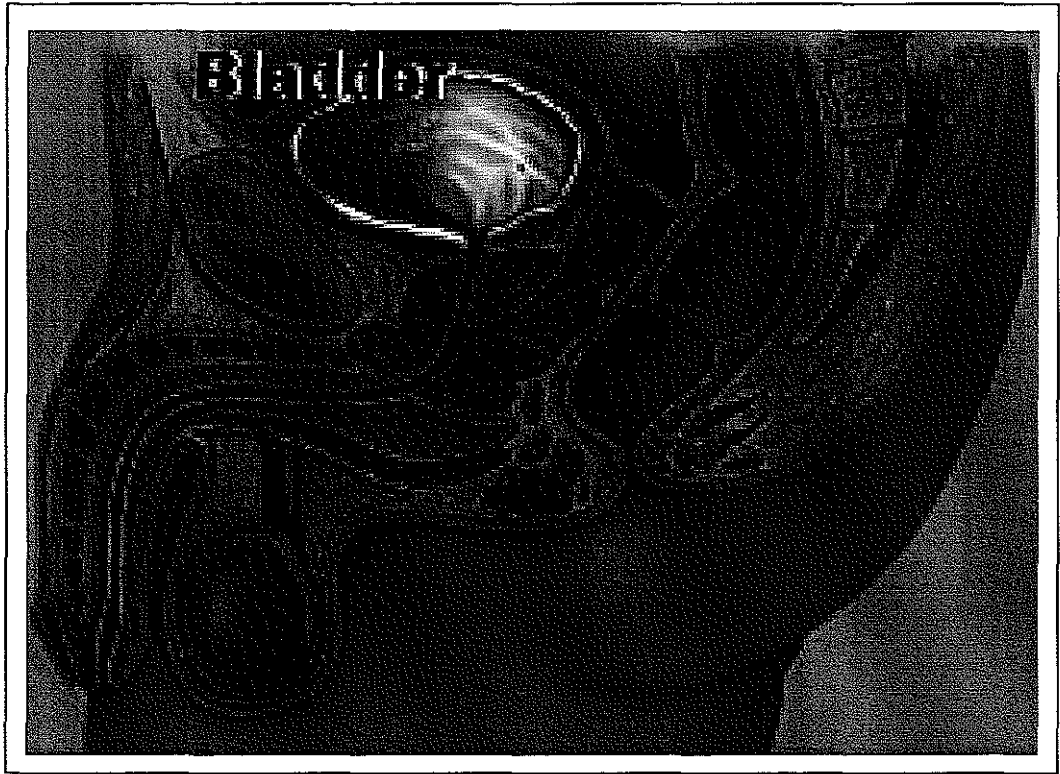
2.2. Mesane Anatomisi

Mesane, üreterler aracılığı ile böbreklerden gelen idrar için depo görevi gören, içi boş ve musküler bir organdır. Normal erişkin mesanesi dolduğunda kapasitesi yaklaşık 400-500 ml olmaktadır.

Mesanenin konumu ve şekli boş veya dolu oluşuna göre değişir. Erişkin mesanesi boş olduğunda simfisis pubisin arkasında ve kemik pelvis içerisinde yerleşir. İnfantlar ve çocuklarda desensus tamamlanmadığı için daha yüksekte bulunur. Dolu mesane simfisis pubisin hemen üzerinde kolaylıkla palpe veya perküte edilebilir. Mesane boş iken üçgen piramit şeklindedir ve tepe, üst yüz, alt-yan yüzleri, tabanı ve mesane boynu belirgindir. Mesanenin en üst noktasını oluşturan tepe

noktası, embriolojik dönemdeki urakusun obliterasyonu ile oluşan medial umblikal ligament ile umblikusa fibroz bir band ile uzanır.

Mesanenin yalnızca üst yüzü peritonla kaplıdır. Üst yüz kadınlarda uterus ve ileumla, erkeklerde ise yine ileum ve kolonla komşudur. Mesane tabanı bir üçgen şeklidir, bu üçgen prostat tabanı, plika rektovesikalis ve vas deferensden oluşur. Erkeklerde mesane rektum ile komşudur, aralarında fascia rectovesikalis (Denonviller fasyası), vezikula seminalisler, vas deferenslerin ampullaları ve üreterler bulunur. Kadında mesane tabanı vagina ön duvarı ve uterus ile komşuluk yapar, aralarında gevşek bağ dokusu yer alır. Anterolateral yüzler simfis pubis, levator ani kası, obturatorius internus kası ve büyük iliak damarlarla komşudurlar. Simfis pubis ile mesane arasında 'Retzius' aralığı denilen bir aralık vardır. Bu aralıkta gevşek yağ ve bağ dokusu, aynı zamanda bir ven pleksusu (Santorini ven pleksusu) bulunur. Mesanenin hareketsiz bölümünü oluşturan mesane boynu ise prostatın tabanına oturur ve içinde uretranın başlangıcı olan internal orifis yer alır (Şekil 2.1).



Şekil 2.1. Mesane anatomisi

Mesanenin histolojik yapısını ele aldığımızda; Mesane lümeni, altı tabakadan daha fazla olmayan değişici epitel hücrelerinin oluşturduğu, gevşek ve gerilebilen bir mukoza (ürotelyum) ile döşelidir. Böylece, kıvrımlı olan mukoza dolduğunda düzleşir. Trigon bölgesinde ise mukoza sıkıca yapışıktır ve her zaman düzgündür. Ürotelyumun en alt tabakasını kollajen dokudan oluşan lamina propria ve üzerindeki bazal membran oluşturur. Lamina proprianın altında ise mesanenin ilk tabakası olan muskularis mukoza uzanır. Muskularis mukozayı dışarıdan adventisyal tabakalar kaplarlar. Mesanede biri muskularis mukozaya diğeri lamina propriaya yakın 2 farklı kapiller sistem vardır. Ürotelyumda ise kapiller sistem bulunmaz (1). Bu durum mesane tümörlerinde lamina propria invazyonunun önemini göstermektedir.

Mesanenin kas tabakası, belirli bir düzene bağlı olmadan her yöne uzanan kas liflerinden oluşmaktadır. Detrüsör adı verilen bu yapı mesane boynuna yaklaştıkça, iç ve dışta longitudinal, ortada sirküler bir tabaka oluşturacak şekildedir. İç longitudinal tabaka longitudinal olarak, dış longitudinal tabaka ise sirküler ve spiral şekle dönüşerek kadında uretra meatus eksternusuna, erkekte prostatik uretranın distaline kadar uzanır ve kısmen prostatın yapısına katılır. Orta sirküler tabaka mesane boynunda ve özellikle önde yoğunlaşır, uretraya uzanmaz. Bu lifler yelpaze şeklinde açılarak önce yanlara ve sonra arkaya dönerler, derin trigonun lateral ve dorsal bölümüne katılırlar.

Mesaneyle beraber diğer pelvik organların en dış tabakasını örten seroza (adventisya) tabakası, kollajen ve birkaç elastik kas liflerinden oluşur. İçinde kan damarları, küçük sinirler ve çok küçük ganglionlar bulunur. Bu gerçek bir seroza yapısında değildir.

Distal üreter, trigon ve komşu mesane duvarından oluşan ureterovezikal bileşke, idrarın ureterden mesaneye akışını sağlayan ve mesaneden uretere reflüyü önleyen kompleks bir yapıdan oluşur. İntravezikal üreter yaklaşık 1.5 cm olup mesane duvarıyla sarılan 0.7 cm uzunluğunda intramural üreter ve yalnız mukoza altında yer alan 0.8 cm

uzunluğunda submukozal üreter olarak ikiye ayrılır. Distal üreterin longitudinal kasları orifis düzeyinde sonlanmayıp trigon içinde de devam eder. Bu lifler daha sonra orifis altında yer alan taban lifleriyle birleşip yelpaze şeklinde trigona yayılmaktadır.

Trigon yüzeysel ve derin olmak üzere iki tabakadan oluşur. Intravezikal üreterin longitudinal lifleri orifis düzeyinde ayrılarak mesane tabanına dağılırlar ve 'yüzeysel trigonu' oluştururlar. Bazı lifler trigonun kaidesinden karşı tarafa geçerek diğer üreterden gelen liflerle birleşirler. Diğerleri yelpaze şeklinde dağılarak orta-arka bölümden uretraya girerler. Erkeklerde bu lifler verumontanuma kadar uzanıp ejakülator kanalların kaslarıyla bağlantı kurarlar ve krista uretralis oluştururlar. Kadında aynı lifler uretranın dış meatusunda sonlanırlar. Mesaneye henüz girmemiş olan 3-4 cm'lik bölüm, intramusküler üreter gibi fibromusküler bir kılıf ile (Waldeyer kılıfı) sarılıdır. Bu kılıfı oluşturan lifler mesane tabanında devam ederek derin trigonu oluşturur. Üstteki lifler mediale yayılarak karşı taraftan gelenlerle birleşir ve trigonun kaidesini oluşturur. Daha alt lifler mediale ve derine değişik eğimlerle inerek karşıdan gelenlerle birleşir. Derin trigon internal mesane orifisinde kalın ve musküler bir doku şeklinde sonlanır.

Pelvik organların büyük çoğunluğu A. iliaca internadan (hipogastrik arter) çıkan arterlerle beslenir. Mesanenin kanlanması büyük oranda arteria vesicalis superior ve inferior ile olur. A. vesicalis superior mesanenin üst ve orta bölümünün kanlanmasını sağlar. A. vesicalis inferior ise arteria iliacadan genellikle tek olarak, bazen A. rectalis media ile birlikte çıkar ve mesanenin tabanına, vezikula seminalislere ve prostata dallar verir. Ayrıca obturator ve inferior gluteal arterlerden, kadınlarda uterin ve vaginal arterlerden mesaneye küçük dallar gelir. Mesane damarları arasında zengin anastomozlar vardır.

Mesane çevresi ve adventisyası altında çok sayıda ven pleksusları bulunur. Bunların bir bölümü arterlere paralel seyrederken diğer bir bölümü ise bağımsızdır. Bu pleksuslardan gelen venöz kan, mesane ve prostatın ön, yan ve arka yüzlerini kuşatan geniş vezikal ve prostatik

venöz pleksuslara boşalır. Ön taraftan vena dorsalis penis'i de içine alan bu pleksuslar (Santorini pleksus) V. İliaca interna'ya açılır.

Mesanein lenfatikeri, kas tabakaları arasında ve dışında olmak üzere, iki pleksusta toplanır. Mesanein üst kısmından çıkan lenf damarları eksternal iliak lenf bezlerine, alt kısımdan çıkanlar ise internal iliak lenf bezlerine açılırlar. Mesanein lenfatikleri, pelvik alt gastrointestinal sistem ve genital organ lenfatikleriyle zengin anastomozlar yaparlar.

Mesane, otonom sinir sisteminin her iki bölümündende zengin sinirler alır. Sempatik lifler torakal 11-12 ve lomber 1-2. segmentlerden gelir. Sağ ve sol hipogastrik sinir olarak aşağıya doğru ilerler ve pelvik parasempatiklerden gelen pelvik pleksusla birleşerek mesane ve uretrayı innerve ederler. Sempatik sinir sonlanması alfa ve beta adrenerjiktir. Mesane tabanı ve proksimal uretrada alfa adrenerjik reseptörler, mesane kubbesi ve yan duvarlarda beta adrenerjik reseptörler daha yoğun bulunur. Sakral 2-4. segmentlerden çıkan parasempatik lifler (N. pelvicus) zengin pelvik parasempatik pleksusu oluştururlar. Pelvik pleksus hipogastrik pleksusla birleşerek mesane tabanında vezikal pleksusu yapmak için dallar verirler. Parasempatik sinirler afferent ve efferent, motor ve duyu liflerini taşırlar. Vezikal pleksusun dalları adventisya içinde dallanır ve musküler tabakaya girerek tüm mesane duvarına yayılır. Sempatik lifler mesane tabanı ve proksimal uretrada, mesane kubbesi ve yan duvarlara oranla daha fazladır. Endoderm orijinli detrusör kasının motor sinirleri sempatik orijinlidir. Mesanein gerilme ve dolgunluk hissi parasempatik, ağrı, dokunma ve ısı hissi sempatik sinirlerle taşınır (2, 3, 4).

2.3. Mesane Tümörleri

2.3.1. İnsidans

Mesane kanserinin görülme sıklığı giderek artmakta olup 1985 ile 2000 yılları arasında Amerika da her iki cinsiyette de mesane kanseri görülme oranı %33 oranında artmıştır (5).

Mesane kanseri çocukluk çağı da dahil olmak üzere her yaşta görülebilmekle beraber genelde orta ve ileri yaş hastalığıdır ve görülme sıklığı yaş ile beraber artmaktadır. Değişici epitel hücreli karşinomda tanı sırasında ortalama yaş erkeklerde 69 iken kadınlarda 71'dir (6). Genç yaşlarda tümör daha iyi differansiye ve daha az invaziftir. Yaş ile beraber mortalite oranları da artmaktadır (7).

Bu mortalite oranları özellikle kadınlarda erkeklere oranla daha fazladır. Bunun sebebidir ilk tanı koyulduğunda kadınların daha ileri evrelerde olmalarıdır. İki cinsiyet arasındaki bu evre farkı bütün mesane kanserlerinde olup, değişici epitel hücreli olmayanlarda daha belirgindir (8).

ABD'de, 2000 yılında 53.200 yeni mesane kanseri saptanmıştır ve erkeklerde, bayanlardan 2.5 kat fazla olduğu gösterilmiştir (5). ABD'deki verilere göre, mesane kanseri erkeklerde %6.2'lik oranı ile akciğer, prostat ve kolorektal kanserden sonra 4. en sık kanser iken bayanlarda %2.5'lük oranı ile 8. sıradadır (5). Ülkemizde ise erkek/kadın oranı 7.5/1 olarak bulunmuştur (9). Son veriler, mesane kanseri insidansında küçük bir artışın olduğunu göstermekle beraber, tanı ve tedavi yöntemlerinin gelişmesiyle mortalite oranlarının da düştüğünü göstermektedir (10).

Yine ABD'de yapılan çalışmada mesane kanserinin beyaz ırkta, siyah ırka oranla 1.5-2 kat daha fazla görüldüğü saptanırken, mesane kanserinin siyah ırkta daha fazla oranda invazif seyrettiği saptanmıştır (6).

Mesane kanserinin sıklığı ülkelere ve ırklara göre farklılık göstermektedir. Mesane kanseri sıklığı Japonya ve Finlandiya'ya oranla İngiltere ve ABD'de daha sık iken, mesane kanseri Hawai'deki beyazlarda Japonlara oranla 2 kat daha fazla görülmektedir (11). Bu bulgular bize çevresel ve herediter faktörlerin kombinasyonunu göstermektedir.

Afrika ve Orta Doğu ülkelerinde Schistosoma Haematobium parazitiine bađlı mesane tümörü endemik bir şekilde görülebilmekte ve bazen bu bölgelerde erkeklerde en önemli ve kadınlarda 2. en önemli kanser olarak belirtilmektedir (12). Ülkemizde Ege ve İç Anadolu bölgesinde sık görüldüğü bildirilmiştir (3).

2.3.2. Etiyoloji ve risk faktörleri

Mesane kanseri, mesleki ve çevresel kimyasallara maruz kalma ile ilişkisi gösterilen ilk neoplastik hastalıklardan birisidir. Rehn ilk olarak 1895 yılında anilin boyasının işçilerde mesane kanserini arttırdığını göstermiştir. Kauçuk, boya ve petrokimyasal maddelerde birçok endüstriyel kanserojen madde saptanmıştır. Bu nedenle mesane tümörü özellikle bu iş kollarının bulunduğu endüstriyel bölgelerde sık olarak izlenmektedir (12).

Neoplaziler içerisinde önemli bir yere sahip olan mesane kanserleri birçok etiyolojik faktörle ilişkilidir. Bunlar; mesleki temas (anilin boyaları, aromatik aminler vs.), sigara kullanımı, viral, bakteriyel ve paraziter infeksiyonlar, mesane taşı, siklofosamid tedavisi ve pelvik radyasyon olarak özetlenebilir (13).

Sigara:

Sigara içen bireylerde, hiç içmeyenlere göre mesane kanseri görülme sıklığı 4 kat artmaktadır (14). Mesane kanserli hastalar arasında sigara içme öyküsü %25-65 düzeyindedir. Kanser riski, sigara sayısı, içme süresi ve dumanın inhalasyonu ile orantılıdır (14, 15).

Sigara içenlerdeki mesane kanseri riski sigara bırakılsa bile uzun süre devam eder. Risk sigara bırakılmasından yaklaşık 20 yıl sonra azalır. Bu riskin azalma süresi kardiyovasküler hastalık ve akciğer hastalıkları için daha uzundur (14).

Sigara kullanımı ile tümörün histolojik derecesi, evresi, tümör sayısı ve büyüklüğü arasında pozitif bir ilişki vardır (16). Ayrıca mesane kanserli hastalarda sigaranın prognozu kötü etkilediği ve mortaliteyi artırdığı gösterilmiştir (14, 17).

Sigara içenlerde mesane kanseri oluşumundan sorumlu spesifik kimyasal karsinojen kesin olarak saptanamamışsa da bu bireylerde nitrozamin, 2-naftilamin ve 4-aminobifenil ile artmış triptofan metabolitlerinin varlığı gösterilmiştir (14).

Meslek:

Anilin boyaları, 2 naftilamin, 4-aminobifenil, 4-nitrobifenil, 4-4-diaminobifenil ve 2 amino-1-naftol bilinen kimyasal karsinojenlerdir. Mesane karsinojenlerinin çoğu aromatik aminlerdir (14, 13).

Mesane tümör oluşurmada potansiyel gücü olan bileşikler ise diyetdeki nitrit ve nitratlardır. Ayrıca triptofan metabolitleri de suçlanmıştır (13).

Organik kimyasallarla karşılaşılmasından dolayı mesane kanseri görülme sıklığı için risk artışı oluşturan meslekler; oto işçiliği, boyacılık, kamyon şoförlüğü, tekstil, deri, metal sanayisinde çalışmak, kuru temizlemecilik, kağıt imalatçılığı, diş teknisyenliği ve kozmetik alanında çalışmaktır (13). Tüm mesane kanserlerinin yaklaşık %20 kadarına mesleki faktörler etki etmektedir. Tümörün gelişimi için 30-50 yıl gibi uzun bir latent dönem gerekse de yoğun etki altında kalındığında bu süre kısalabilir (13).

Analjezik kullanımı :

Fenasetin içeren analjeziklerin aşırı miktarlarda tüketimi, fenasetinin anilin boyaları ile benzer kimyasal yapı göstermesinden dolayı renal pelvis ve mesanede değişici epitel hücreli kanser gelişimi için artmış risk oluşturur (18). Latent süre pelvis renalis tümörü için yaklaşık 25 yıl iken bu süre mesane tümöründe daha uzundur (19). Diğer analjeziklerin etkisi ise tartışmalıdır (20).

Kronik Sistit ve Enfeksiyon:

Kalıcı katater ve taş varlığında gelişen kronik sistit mesanenin skuamoz hücreli karsinomunun ortaya çıkması için risk artışı yaratır (21). Benzer şekilde, Schistosoma haematobium sistiti de mesane kanseri ile ilişkilidir. Özellikle Mısır'da schistosomiasis erkeklerde endemiktir ve önemli bir sağlık sorunu oluşturur (13).

Pelvik Radyasyon :

Serviks uteri ve over kanseri nedeniyle radyoterapi uygulanan kadınlarda mesane tümörü görülme riski 2-4 kat artar (22, 23). Bu tümörler karakteristik olarak tanı sırasında yüksek dereceli ve lokal ileri evre hastalık durumundadır (23).

Siklofosfamid :

Siklofosfamid bir kemoterapötik ajandır. Siklofosfamid tedavisi alanlarda mesane kanseri gelişme riski 9 kat artar (14). Siklofosfamid'in üriner metaboliti olan akrolein'in hemorajik sistit gelişiminden sorumlu olduğu belirtilmekteyse de mesane kanseri gelişimi ile hemorajik sistitin ilişkisi saptanamamıştır (25). Siklofosfamidin indüklediği mesane kanserinde latent period yaklaşık 6-13 yıl arasında değişir. Çalışmalarda mesna (2-mercaptoethanesulfonic acid) kullanımının mesane kanseri riskini azalttığı gösterilmiştir (26). Tanı sırasında genellikle yüksek dereceli olduğu ve kas invazyonu yaptığı saptanan bu tümörler her iki cinsiyette aynı oranda görülmektedir (27).

Diğer nedenler :

Papilloma virusunun mesane kanseri üzerine etkisi henüz tam olarak gösterilememiştir (28).

Balkan nefropatili hastalarda üriner sistem kanserleri daha sık görülmektedir, ancak bunun sebebi şu ana kadar tam olarak gösterilememiştir (29).

Beslenme ile mesane kanseri riski arasındaki ilişki araştırıldığında kaloriden ve yağdan fakir diyetin, taze sebze ve meyvenin, bol sıvı tüketiminin mesane kanseri riskini azatlığı gösterilmiş iken (30, 31) kahvenin ise erkeklerde mesane kanseri riskini arttırdığı kadınlarda azalttığı gösterilmiştir (32).

2.3.3. Patoloji

Mesane normal epiteli 3 ile 7 kattan oluşmaktadır. Bazal tabaka bir yada daha çok katlı intermediate hücrelerden oluşurken, en yüzeysel tabakada büyük şemsiye hücreleri bulunur. Ürotelyum, bazal membranın üzerinde bulunur (33). Lamina propriada yaygın düz kas fibrillerinin bulunduğu tunica muskularis mukoza bulunur (34, 35).

Epitelyal hiperplazi, yapısal değişiklik ve nükleer atipi olmadan hücresele tabakaların sayısının artmasına denir. Metaplazi ise mesanede lokal alanlarda değişik epitel görünümü olmadan epidermoid olarak skuamöz, glandüler veya adenomatöz görünüm olmasıdır. Sellüler atipi olmadan olan veya keratinizasyonun olduğu skuamöz metaplazi benign lezyonlardır.

Klasik bilgilere göre mesane tümörleri %98 oranında epitelyal kökenlidir. Bu tümörlerin %90'ı değişik epitelyal karsinom, %5-7'si skuamöz hücreli karsinom ve %1-2'si adenokarsinom yapısındadır (3).

1998 yılında yapılan, Dünya Sağlık Örgütü (WHO) ve Uluslararası Ürolojik Patoloji Derneği (ISUP) konferansında ise değişik epitel hücreli kanserler, ürotelyal neoplazmlar olarak tanımlanmıştır (Tablo 1). Ürotelyal karsinomalar papiller, infiltran, nodüler, miks, düz intraepitelyal büyüme gibi değişik tümör büyüme şekilleri gösterebilirler. Mesane tümörleri %70 papiller, %10 nodüler ve %20 miks yapıdadır (36, 37, 13).

2.3.3.1. Preneoplastik lezyonlar

Ürotelyumda kronik inflamasyon, irritasyon ve karsinojenlerin etkisi ile çeşitli değişiklikler oluşabilir. Bunlar metaplastik, proliferatif ya da her iki değişimin birlikte geliştiği durumlardır. Genelde ilk aşamada epitelyal hiperplazi gelişir, bunu metaplazi, displazi ve kanser gelişimi izler. Mesane tümörlerinin gelişimi de genelde bu sırayı izlemekle beraber bazen normal veya hiperplazik epitelten direkt gelişebilir.

Atipik Hiperplazi:

Nükleer anormallikler ve şemsiye hücre tabakasında parsiyel düzensizlikle birlikte hücre tabaka sayısında artmadır (1, 38). Atipik hiperplazinin çok küçük oranda malign potansiyeli bulunur. 60 hastanın ortalama 3.5 yıllık takibinde hiçbir hastada progresyon izlenmemiştir (39). Yüzeysel mesane kanserinde komşu ürotelyumda atipi bulunması %35-40 oranında invazif hastalık gelişeceğinin habercisidir (3).

Displazi:

Karsinoma insitu ile normal ürotelyum arasındaki bir epitelyal değişikliği ifade eden displazi; hafif, orta ve şiddetli olmak üzere 3'e ayrılır. Displazik epitelyum hücre tabaka sayısında ve mitotik figürde artma göstermez. Displazinin doğal seyri tam anlaşılammıştır, ayrıca patolojik değerlendirmede şiddetli displazi ve Cis ayırımı zordur (3, 13). Morfolojik ve genetik olarak Cis ile benzer özellikler taşır. Mesane tümörlü hastalarda tümöre komşu alanda displazi olması nüks ve progresyon için yüksek risk oluşturur (37).

Genel olarak hafif ve orta displazi dikkatli takip dışında özel bir tedavi gerektirmezken, şiddetli displazi ve Cis tedavi gerektirir. Hafif veya orta displazi'si bulunan 112 hastanın ortalama 12.8 yıllık takibinde, 12 hastada biyopsi ile gösterilen invazif olmayan ürotelyal tümör, 17 hastada rekürrens ve 2 hastada kasa ilerlemiş tümör olmak üzere 4 hastada da progresyon gözlemlendi (39). WHO ve ISUP sisteminde displazi düşük dereceli intraürotelyal neoplazi olarak adlandırılmıştır (37).

Sistitis Glandularis:

Sistitis Glandularis'de, değişici epitel hücrelerde glandüler metaplazi mevcuttur. Adenokarsinomanın öncül lezyonu olabilir. Sıklıkla pelvik lipomatozisi olan hastalarda gözlenir ve sistoskopik görünümü papiller lezyon şeklindedir.

Inverted Papillom:

Inverted papillom, kronik inflamasyona ya da mesane çıkış obstrüksiyonuna bağlı gelişen benign proliferatif bir lezyondur. Sıklıkla

prostatitli erkeklerde trigonda ya da mesane boynunda saptanır. Papiller uzantılar fibrovasküler stroma içine, sonrada mesane lümenine uzanır.

Inverted papillom trabeküler ve glandüler olarak ikiye ayrılır. Trabeküler tip bazal hücrelerin proliferasyonundan gelişirken, glandüler tip intermediate hücrelerin sistitis glandularis formudur ve preneoplastik potansiyeli gözönünde tutulmalıdır.

WHO ve ISUP konferansında inverted papillom, papiller neoplazilerin alt tipi olarak tanımlanmıştır (37). (Tablo 1).

Nadir olgularda inverted papillomanın malign dönüşümü gösterilmiştir. Bununla birlikte, inverted papilloma sıklıkla değişici epitel hücreli kanserle beraber görülür (40, 41). Inverted papilloma tam olarak eksize edilirse nüks riski çok düşüktür (42).

Nefrojenik Adenom:

Nefrojenik adenom, histolojik olarak primitif renal toplayıcı sisteme benzeyen nadir bir lezyondur. Bu lezyon, ürotelyumun radyasyon tedavisi, infeksiyon ya da travmaya metaplastik yanıtıdır. Ödem ve inflamatuvar hücre cevabı yaygındır. Mezonefrik adenokarsinoma nefrojenik adenomun malign karşılığıdır (13).

Skvamöz Metaplazi :

Normal ürotelyumun stratifiye skuamöz hücrelerle yer değiştirmesidir. Keratinize ve non-keratinize skuamöz metaplazi olarak ikiye ayrılabilir. Toplam görülme oranı %36-72 arasında değişir (13). Semptomları nonspesifiktir ve endoskopik olarak irregüler, opak, soluk gri, sıklıkla pürüzlü plak görünümündedirler. Non-keratinize skuamöz metaplazi sık görülen tipidir. Vajinal tip de denilen bu lezyon, kadınlarda 6 kat daha fazla saptanır. Genelde etiyojide kronik irritasyon bulunmaz ve premalign değildir.

İlk defa 1962 yılında Rokitansky tarafından tanımlanan keratinize skuamöz metaplazi, lökoplaki olarak da adlandırılmakta ve erkeklerde sık görülmektedir (13). Lököplaki sıklıkla kronik sistit, mesane taşı, uzun süreli kateter ya da schistosomiasis infeksiyonu taşıyan kişilerde gelişir. Premalign kabul edilir ya da mesanenin başka bir yerindeki malign

hastalığın habercisidir (14). Latent süresi 4-28 yıl arasında değişir, eğer yaygın metaplazi mevcutsa progresyon hızı artar. Keratinize skuamöz metaplazi sonrası %21 mesane kanseri insidansı bildirilmiştir (13).

Tablo 2.1. Ürotelyal neoplazmların WHO / ISUP konsensus sınıflaması

Ürotelyal Neoplazmların WHO / ISUP Konsensus Sınıflaması (1998)

Normal

Normal*

Hiperplaziler

Non papiller hiperplazi

Papiller hiperplazi

Atipili Non-papiller Lezyonlar

Reaktif (inflamatuvar) atipi

Önemi bilinmeyen atipi

Displazi (düşük dereceli intraepitelyal neoplazi)

Cis (yüksek dereceli intraepitelyal neoplazi) **

Papiller Neoplazi

Papilloma

Inverted papilloma

Düşük malignite potansiyelli papiller ürotelyal neoplazm

Papiller karsinoma, düşük dereceli

Papiller karsinoma, yüksek dereceli

İnvaziv Neoplaziler

Lamina propria invazyonu

Muskularis propria invazyonu***

*hafif displaziyi de içerir

** şiddetli displaziyi de içerir

*** belirgin anaplazi varlığında yorum yapabilir

Karsinoma İn Situ (Cis) :

Mesane karsinoma in situ ilk kez Melikow tarafından tanımlanmıştır (43). Histolojik olarak ürotelyuma sınırlı kötü diferansiye değişici hücreli karsinom hücrelerini içerir. Cis asemptomatik olabildiği gibi idrar sıklığında artma, dizüri, acil idrar yapma hissi gibi semptomlarla beraber görülebilir (44). Cis sistoskopide kadife kumaş parçası gibi eritematöz mukoza olarak saptanabilirse de genellikle endoskopik olarak normal görünümündedir. Bu nedenle, sistoskopi sırasında erken evre Cis tanısı koymak zordur.

Cis lezyonunu oluşturan hücrelerin düşük yapışma yeteneklerinden dolayı idrar sitopatolojisi %80-90 olguda pozitifdir. Çeşitli araştırmacılar Cis tanısında üriner sitolojinin daha güvenilir bir yöntem olduğunu belirtmişlerdir (45). Cis saptanmasında diğer sensitif tetkikler mesane yıkama suyunun akım sitometrisi ve karyometrik analizidir (46, 47).

Yüksek dereceli kas invazif tümörlere %20-75 oranında Cis eşlik eder (48). Cis'nun kas invazif kansere ilerleme riski ise %40-83 oranındadır (49) ve invazif karsinomaya progresyon zamanı 18-77 ay arasında değişmektedir (50). Progresyon için risk faktörleri birden fazla odakta Cis bulunması ve mukozal tutulumun yaygınlığıdır. Ayrıca üriner semptomu olan hastalarda kas invazif kanser gelişimi için geçen süre, semptomu olmayanlara göre daha kısadır (51). Diffüz Cis nedeniyle sistektomi uygulanan %20 kadar olguda mikroskopik kas invazyonu belirlenmiştir (50).

Bu klinik birlikteliklerin yanı sıra çeşitli araştırmalarda Cis'nun kötü prognostik özellikleri ve kas invazif kanserle direkt ilişkisi doğrulanmıştır (52). Sitogenetik, moleküler genetik ve immunohistolojik çalışmalarda Cis ve kas invazif mesane kanserinde p53 gen mutasyonu ya da silinmesi olduğu gösterilmiştir (53, 54, 55).

Karsinoma in situ, WHO ve ISUP konferansında yüksek dereceli intraepitelyal neoplazi olarak tanımlanmıştır (37).

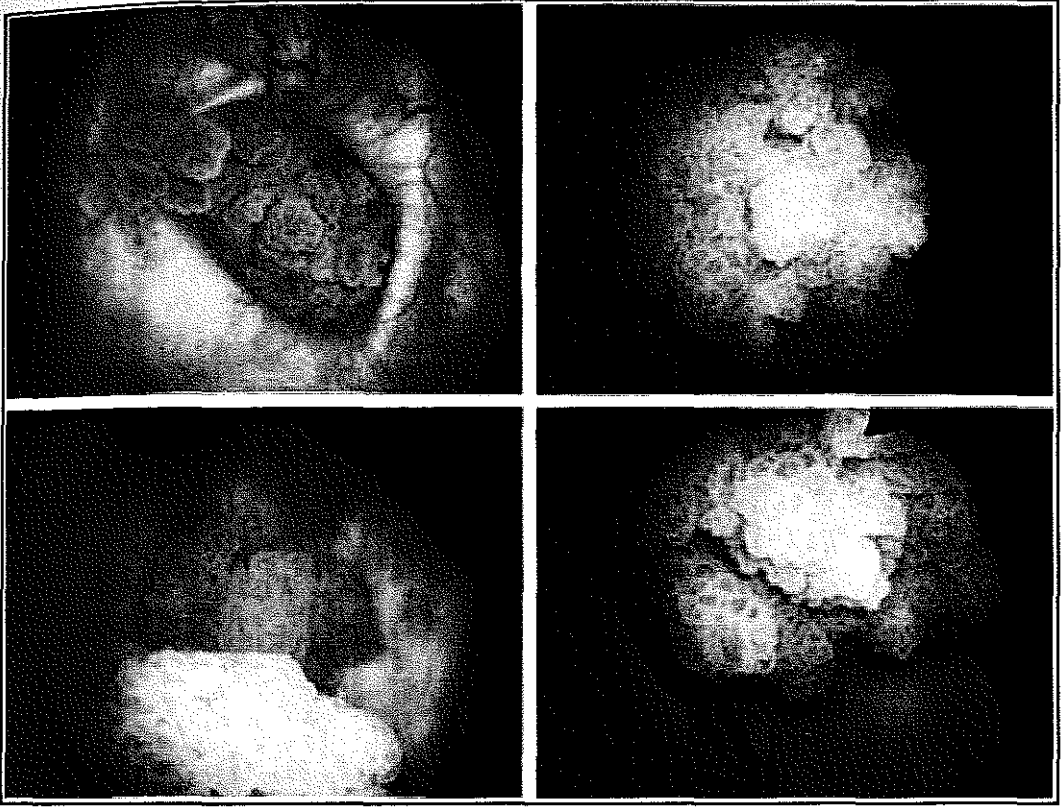
2.3.3.2. Deęiřici epitel hücreli tümör

Mesane kanserlerinin %90 dan fazlası deęiřici epitelyal tümörlerdir. Bu tümörlerde normal üriner epitelden farklı olarak artmış sayıda epitelyal hücre tabakası vardır. Ayrıca mukozada papiller çıkıntılar, hücre polaritesinde azalma, bazalden yüzeyel tabakaya doğru anormal hücre maturasyonu, artmış nükleus/sitoplazma oranı, belirgin nükleolus, kromatin kümelenmeleri ve artmış mitotik aktivite vardır (38).

Deęiřici epitel hücreli karsinom mesanenin her hangi bir yerinde ortaya çıkabilir ise de olguların %60'ı yan duvarlar ve arka duvarda lokalizedir. Rosai ve arkadaşlarının yaptıkları 100 vakalık serisinde tumor lokalizasyonunun %37 yan duvarda, %18 arka duvarda, %12 trigonda, %11 mesane boynunda, %10 üreteral orifislerde, %8 kubbede ve %4 ön duvarda olduęu bildirilmiştir (56).

Deęiřici epitel hücreli karsinomlar makroskobik olarak ekzofitik, endofitik ya da her iki şekilde olabilmekte, "derece"si ne olursa olsun sistoskopide genelde soluk kırmızı renkte lumen içine uzanmış deniz yosununu andırır bir görünümdeydir. Bunun yanında papiller tümörler düz, sapsız, nodüler, ülsere ve üzeri kalsifiye şekilde de izlenebilirler (57)(Şekil 2.2).

Mesanenin deęiřici epitel hücreli karsinomları farklı klinik davranış özellikleri gösteren yüzeyel ve invazif veya düşük ve yüksek dereceli olarak iki grupta değerlendirilebilir. Bunun için tümör derecelendirilmesini bilmek gereklidir.



Şekil 2.2. Değişici epitel hücreli tümör

Tümör Derecesi

Mesane kanseri için yaygın kabul gören tek bir dereceleme sistemi yoktur. Genelde kullanılan sistemler, tümör hücresindeki anaplazi derecesine göre düzenlenmiştir (1,13). En sık kullanılan sistem WHO'nun geliştirdiği histopatolojik derecelemedir (Tablo 2.2).

Tablo 2.2. Histopatolojik dereceleme

Gx	Diferansiyasyon yok (papilloma)
G1	İyi derece diferansiye
G2	Orta derece diferansiye
G3	Kötü derece diferansiye

Tümör derecesi ve evresi arasında kuvvetli bir korelasyon vardır, şöyleki; iyi ve orta diferansiye tümörlerin çoğu yüzeysel iken, kötü diferansiye tümörler invazif olma eğilimindedir (14). Ayrıca derece ve prognoz arasında da belirgin bir korelasyon varken en yüksek korelasyon tümörün evresi ile prognoz arasındadır. Sitogenetik ve moleküler verilere göre düşük dereceli (iyi ve orta diferansiye) tümörler ile, yüksek dereceli (kötü diferansiye) tümörlerin orijini farklıdır. Düşük dereceli tümörler 9q kromozomunda bir ya da daha fazla tümör supresör gen kaybederken, yüksek dereceli tümörlerde p53 ve p16 kromozom anormallikleri vardır (13, 54).

WHO ve ISUP organizasyonları, 1998 yılında yapılan konferansta genel kabul görececek bir klasifikasyon sistemi geliştirilmesini amaçlamış ve bu konferans sonrasında bu tümörlerin papiller ürotelyal neoplazmlar olarak sınıflanmasına karar verilmiştir (37).

Papilloma (derece 0) fibrovasküler çekirdekli papiller bir lezyondur. Bu ince fibrovasküler stromayı çeviren, epitel tabaka sayısı en fazla altı sıralıdır ve normal görünümde değişici epitel hücrelerden oluşur (39, 48). Değişici epitel hücreli papillomlar, genellikle 30 ile 60 yaşları arasında nadir olarak görülür. Bu benign lezyonlar mesane tümörlerinin %1'inden daha azını oluştururlar ve mesanenin herhangi bir yerinden ortaya çıkabilirler. Genelde tek ve 0,5-2 cm'lik küçük lezyonlardan oluşur. İnce yumuşak dallara ayrılmış görünümde ve bir sap ile mukozaya yüzeysel olarak tutunmuş olarak izlenir. Bu oluşumlarda histolojik olarak mitotik aktivite genellikle izlenmemekle beraber olguların neredeyse tamamı

diploid'dir. Rekürrens beklenen bir durum değildir ve konservatif olarak transuretral rezeksiyon ile tedavi edilirler. 10 yıllık yaşam süresi %95-98'dir (56, 58). En fazla 7 epitelyal hücre tabakası vardır. Ürotelyal tümörlerden farklı olarak histolojik anormallik yoktur ve endoskopik rezeksiyondan sonra tekrarlamaz. Tek lezyon olarak saptandığında benign kabul edilir ancak sıklıkla yüksek dereceli ürotelyal tümörlerle birlikte görüldüğü unutulmamalıdır (39).

Diffüz papillomatozis ise mesane mukozasının kadife gibi görüldüğü ve mukozanın tamamı ya da büyük bölümünde papiller yapıların izlendiği mesane epitelyal tümörlerinin özel bir grubudur (58).

İyi diferansiye (derece 1) tümörler, makroskopik olarak yumuşak pembe renkli, sistoskopide pedinküler bir yapı ile asılı olarak durur. İnce sapı fibromuskülerdir. Epitelyumunda 7 epitelyal hücre tabakasından daha fazla tabaka vardır ve hafif derecede anaplazi ile beraber pleomorfizm vardır. Mukozaya sınırlı olduklarında WHO ve ISUP tarafından düşük malignite potansiyelli papiller ürotelyal tümörler olarak tanımlanmıştır (37). Bununla birlikte, sıklıkla tekrarlamakta hatta nüksler daha yüksek histolojik derece ve evrede olabilmektedir (39). Yüksek dereceli tümörlerle birlikte bulunabilmesi ve derece 2 tümörlerle benzer prognostik özellikler göstermesi nedeniyle dikkatle izlenmelidir.

Orta derece diferansiye tümörler, (derece 2) makroskopik olarak pedinküllü veya pedinkülsüz olabilir. Nekroz nadiren izlenir. Histolojik olarak malignite kriterleri daha fazla ve belirgindir. Bu tümörler WHO ve ISUP tarafından düşük dereceli ürotelyal karsinomlar olarak adlandırılır (37).

Kötü diferansiye tümörler, (derece 3) genelde sapsız, karnabahar şeklinde bir görünüme sahiptirler. Nekroz ve ülserasyon sıktır. Hücreler bazalden lümene doğru ilerlerken farklılaşmamıştır. Belirgin histolojik malignite kriterleri vardır. Bu tümörler WHO ve ISUP tarafından yüksek dereceli ürotelyal karsinoma olarak tanımlanmıştır. Düşük dereceli lezyonlara göre çok fazla progresyon riski vardır, ayrıca eş zamanlı invaziv hastalık görülme riski de fazladır (37).

2.3.3.3. Yassı epitel hücreli karsinom (Skvamöz karsinom)

Sıklığı bölgelere göre değişiklik gösterir. ABD'de tüm mesane tümörlerinin %3-7'sini oluştururken, Mısır da %75'inin oluşturmaktadır. Mısır'daki bu çok yüksek oran kronik bir infeksiyon olan Schistosomiazis'e bağlıdır (12). Genellikle hastalık daha genç yaşta görülmektedir. Bunlar ekzofitik, nodüler lezyonlardır ve genelde lenf nodu ve uzak organ tutulumu yapmazlar. Schistosomiazis'e bağlı olmayan yassı epitel hücreli karsinomlar üriner sistem taş hastalığı, uzun süreli kateterizasyon, mesane divertikülü veya lökoplaki gibi hazırlayıcı sebeplerden kaynaklanır (59). Sigaranın da bu tür kanserde de önemli rolü olduğu belirtilmiştir (60).

Yassı epitel hücreli karsinomlar keratinize hücreler taşırlar. Hücreler arası bağlantıları olan poligonal hücreler vardır. Keratinize hücreler sıklıkla idrara dökülür ve böylece sitolojik olarak saptanma şansı vardır. Teşhis edildiklerinde genellikle ileri evrelerde olurlar ve bu nedenle prognozları kötüdür (61, 62).

2.3.3.4. Adenokarsinom

Mesane tümörlerinin %2'sinden azını oluşturur. Vezikal, urakal veya metastatik olabilir. Urakal ve metastatik olanlar oldukça nadirdir. Vezikal tipi mesane tabanında ve trigonda olabileceği gibi kubbeden de gelişebilir. Genelde kronik enflamasyon ve irritasyona bağlı olarak gelişir. Adenokanser mukus salgılar ve glandüler, kolloid veya taşlı yüzük hücreli patternleri vardır. Tanı konulduğunda genellikle kas invazyonu vardır. Bu tümörlerin prognozu diğer türlere göre daha kötüdür (60).

2.3.4. Tanı

Mesane kanserinin en sık görülen ve en önemli semptomu ağrısız hematüri olup, %85 olguda rastlanmaktadır (63). Sistoskopik olarak saptanabilir mesane kanseri taşıyan olguların hemen hepsinin idrar örneklerinde mikroskopik hematüri görülmektedir. Ancak hematürinin derecesi ile hastalığın yaygınlığı arasında bir ilişki yoktur (13). Klinik olarak hematüri ağrısızdır ve zaman zaman artıp azalmaktadır. Mesane kanseri

saptanma olasılığı, 50 yaş üstü erkeklerde asemptomatik mikroskopik hematüride %5, semptomatik mikroskopik hematüride ise yaklaşık %10 oranındadır (64). Mesane kanseri için riskli yaş grubunda açıklanamayan hematüri olgularında sistoskopi yapılması önerilmektedir (13, 65).

Bazı hastalar disüri, pollaküri ve acil işeme hissi gibi irritatif miksiyon yakınmalarıyla başvurabilir. Bu semptomlar bakteriyel ve intersitisyel sistitte de görülse de özellikle negatif idrar kültürüyle birlikte semptomların persistansı durumunda diffüz karsinoma in situ ve invazif karsinoma düşünülmelidir (13, 64). Yapılan çalışmalarda karsinoma in situ hastalarının önceden intersitisyel sistit tanısı ile tedavi almaları sonucunda tümör tanısının ortalama 132 ay geciktiği belirlenmiştir (50).

Mesane tümörlerinde tipik bir fizik muayene bulgusu yoktur. Eğer pelvise kadar fiske olan invazif tümör varsa suprapubik bölgede veya rektal muayenesinde sert kitle muayene edilebilir. Bununla beraber, mesane tümörlerinin %70 kadarının ilk tanı anında mukoza ya da submukozada sınırlı olduğu düşünüldüğünde olguların büyük çoğunluğunda fizik muayene normal olarak değerlendirilecektir. İleri evre mesane kanserine ait diğer bulgular üreteral obstrüksiyona bağlı lomber ağrı, alt ekstremitelerde ödem ve kilo kaybı olabilir. Bazen de uzak organ metastazlarına bağlı şikayetlerle de başvurabilirler.

2.3.4.1. Tanı yöntemleri

Makroskobik hematüri tanı için en önemli bulgudur. Bazen pıhtılıda olabilecek hematüriyle beraber pyüriyide değerlendirmek için ilk yapılacak tetkik idrar analizidir. Tam kan sayımı ile beraber yapılacak biyokimyasal analiz, anemi ve azotemi olup olmadığı hakkında bilgi verir.

İdrar Sitolojisi:

İdrar sitolojisi, mesane yüzeyinden dökülmüş hücrelerin mesane yıkama suyu veya spontan yapılan idrarda mikroskopik olarak değerlendirilmesidir. Noninvazif ve tümöre özgü bir belirleyicidir. Papanicolou ve Marshall tarafından 1945 yılında tanımlanmasından bu

yana, idrar sitolojisi mesane kanseri tarama ve takibinde çok faydalı bir araç olarak kullanılmaktadır (66).

Deneyimli bir patolog tarafından değerlendirildiğinde sitoloji yüksek dereceli tümörlerde ve Cis olgularında duyarlı bir yöntemdir. Ancak iyi diferansiye tümörlerin normale yakın görünümde olmaları ve adezivitelere fazla olması nedeniyle bu olgularda sitolojinin tanısal değeri kısıtlıdır. Yüksek dereceli tümörlerde bile %20 oranında yanlış negatif sonuç elde edilebilir (13). Ayrıca ürotelyal atipi, displazi, inflamasyon, radyoterapi, kimyasal sistit gibi durumlarda %1-12 oranında hatalı olarak pozitif yanıt saptanabilir (67).

Sitolojinin özgünlüğü %90-95 arasındadır, ancak yüksek dereceli tümörler ve Cis dışında duyarlılığı düşüktür. Mesane kanseri için izlenen hastalarda pozitif idrar sitolojisinin toplam duyarlılığı yaklaşık %40-60 oranındadır (68, 69). Yüksek dereceli tümörü olan olgularda ise üriner sitolojinin duyarlılığı %90 düzeyine ulaşır (67, 70, 71, 72, 73, 74).

Düşük evreli değişici epitel hücreli karsinomunu nonneoplastik durumlardan ayırmada çok faydalı üç kriter tanımlanmıştır (75). Bunlardan birincisi sitoplazmada vakuollerin eksikliği olarak tanımlanan sitoplazmik homojenitedir. İkinci kriter nükleus/sitoplazma oranının artması ve üçüncü kriter düzensiz nükleer sınırdır. Retrospektif incelendiğinde üç kriterden ikisi mevcut ise duyarlılık %85 ve özgünlük %96 düzeyine çıkmaktadır (75).

Tek başına sitoloji tanısal test olarak kullanıldığında sadece %25 olguda doğru tanı koyulabilir (76, 77). Bu nedenle, negatif sitoloji bulgularına dayanarak mesanede değişici epitele ait bir tümörün bulunmadığı söylenemez. Ancak sitolojinin pozitif olması, sistoskopi normal olsa bile değişici epitel karsinomu için yüksek prediktif değer taşımaktadır. Sistoskopide herhangi bir lezyon görülmeden çok önce idrarda malign hücreler bulunabilmektedir (78). Mesane yıkama suyu ile yapılan değerlendirmenin, spontan yapılan idrarın değerlendirilmesine göre daha duyarlı olduğu düşünülse de Wiener ve arkadaşları çalışmalarında bu farkı gösterememişlerdir (74).

Tanışal Sistoskopi:

Mesane tümörü tanısında en önemli tanı yöntemidir. Mesane kanseri şüphesi olan bütün hastalara dikkatli sistoskopi ve bimanuel pelvik muayene uygulanmalıdır. Girişim lokal anestezi ile yapılabileceği gibi hasta konforu ve invazif uygulamalara olanak sağlaması açısından anestezi altında yapılması tercih edilmelidir. Ancak anestezinin riskleri bir dezavantajdır.

Sistoskopi için rijit ya da fleksibl endoskoplardan kullanılabilir. Mesane mukozasının tümünün sistemik olarak gözden geçirilmesi, küçük papiller tümörlerin atlanmasını önlemek açısından önemlidir. Tümörün yeri, sayısı, papiller ya da solid oluşu ve mesane kapasitesi değerlendirilmelidir. Primer tümörlerin çoğunluğu üreter orifislerinin çevresinden köken aldığı için bu bölgelerin daha dikkatle incelenmesinde yarar vardır. Anormal görünümlü alanlardan biyopsi alınmalıdır. Ayrıca random ya da seçilmiş bölgelerden de mukoza biyopsisi alınabilir (13). Ancak özellikle uzun süredir uretral kateter taşıyan ya da aktif infeksiyonu bulunan olgularda, mesane mukozasının geniş alanlarında anormal görünüm olacağı için lezyonları tanımlamak mümkün olmayabilir (79).

İntravenöz Ürografi (İVÜ) :

Intravenöz ürografi (İVÜ) sırasında elde edilen sistogramlarda, mesanedeki tümöre bağlı dolma defekti ve invazif tümörlerde mesane duvarlarının simetrik genişlemesinde bozulma görülebilir. Ayrıca kaliks, renal pelvis veya üreterlerde dolma defekti, hidronefroz hatta nonfonksiyone böbrek de saptanabilir. İVÜ ile hidronefroz ya da nonfonksiyone böbreğin saptanması üreter tümörünü veya tümörün kas tabakasına yayıldığını (%92) gösterir ancak üreterlerin dilate olmaması invazyonu ekarte ettirmez (3, 80, 81,82, 83).

Mesanenin yeterince dolu olmadığı durumlarda dolma defekti ve deformatelere ait değerlendirmeler yeterli olmayacaktır. Mesane tümörlerinin ancak %60 kadarı intravenöz ürogramlarda tanınabilir. Geçmiş yıllarda hematüri ve mesane tümörü şüphesi ile gelen olgularda İVÜ mutlak endike iken son zamanlarda ilk tanı aracı olarak kullanımının

gerekliliđi, IVÜ ile yeterli tanısal veri elde etme şansının düşük olmasından dolayı tartışmalıdır (84, 85).

Ultrasonografi:

Noninvazif bir yöntem olan abdominal ultrasonografi, hassas transdüserlerin de geliştirilmesiyle birlikte üriner sistemin ve mesanenin değerlendirilmesi için yaygın olarak kullanılmaya başlanmıştır (64). Ultrasonografi de 0.5cm çapından büyük mesane tümörleri tanımlanabilir. Bunun yanı sıra, mesane tabanında yerleşen tümörlerin seminal veziküllere veya prostata yayılımı transrektal ultrasonografi ile (TRUS) daha iyi değerlendirilebilir. Bu yöntemin duyarlılığı %70 düzeyindedir (3).

Transuretral ultrasonografi, kas invazyonunu değerlendirmede hassas bir yöntemdir ve mesane tümörlerinin evrelendirilmesi için kullanılabilir (86). Ancak invazif bir yöntem olması nedeniyle yaygın olarak kullanılmamaktadır. Abdominal ve transrektal ultrasonografinin ise mesane kanseri evrelemesindeki değeri kısıtlıdır (87).

Bilgisayarlı Tomografi:

Bilgisayarlı tomografi (BT) primer tümörün yaygınlığının değerlendirmesinin yanı sıra pelvik ve paraaortik lenfadenopati ve viseral metastazların varlığının araştırılmasında kullanılabilir (88). Bilgisayarlı tomografinin tümör invazyonunu değerlendirmedeki başarısı özellikle transuretral rezeksiyon sonrası oluşan inflamatuvar değişiklikler ve perivezikal artefaktlar nedeniyle azalabilir, hatta yanlış evrelemeye neden olabilir. İnvazyon derinliğinin doğru değerlendirilmesi için BT, transuretral rezeksiyondan önce yapılmalıdır, ayrıca kontrastlı BT kullanımı daha doğru evrelemeye yardımcı olur (89, 90).

BT büyümüş lenf nodlarını tanımada faydalıysa da mikroskopik metastaz konusunda bilgi sağlayamaz. Bu nedenle, nodal metastaz için duyarlılığı düşüktür (88, 91). BT özellikle büyümüş lenf nodları ve karaciğer metastazlarının saptanmasında kullanılmalıdır (92).

Manyetik Rezonans Görüntüleme:

Manyetik rezonans görüntüleme (MR) yöntemi mesane tümörü tanısında bilgisayarlı tomografiden daha üstün bir yöntem değildir. Bununla birlikte, abdominal ve pelvik anatomisinin daha iyi belirlenmesi, lenf nodlarının damarlardan daha iyi ayrılması, tümör dokusunun mesane tabakalarından daha iyi görüntülenmesi gibi avantajları da vardır. Pahalı olması bir dezavantajdır (3).

Çift yüzey coil MR kullanımı ile konvansiyonel MR uygulamasına göre mesane tümörü için daha iyi bir evreleme gerçekleştirilebilir (93). Ek olarak Gd-DTPA (gadolinium-diethylenetriamine-penta-acetic acid complex) ve demir içeren materyaller kullanıldığında yumuşak dokunun kontrastı artırılarak invazif mesane kanserlerinin nodal metastazlarının saptanmasında %75 duyarlılık, %96 özgünlük sağlanabilir (94, 95).

BT ve MR' ın birlikte kullanımı daha doğru sonuç vermektedir. Klinik değerlendirmede MR, BT'den daha duyarlı bir yöntem olarak görünmektedir. Özellikle BT'de ya da bimanuel muayenede pelvik yayılımdan veya kemik sintigrafisinde kemik metastazından şüphelenilen olgularda MR uygun bir seçimdir (13).

Kemik Sintigrafisi:

Karaciğer fonksiyon testleri normal olan hastalarda kemik sintigrafisi ile nadiren metastaz saptanır (96). Bu nedenle, kemik ağrısı yakınması olan ya da serum alkalin fosfataz düzeyinde yükseklik saptanan olgular dışında radikal sistektomi öncesi kemik sintigrafisi çekilmesinin klinik değeri tartışmalıdır (97). Yine de olguların metastaz açısından değerlendirilmesinde akciğer grafisi, İVÜ, abdomino-pelvik BT, karaciğer fonksiyon testleri ile birlikte uygulanmasını öneren araştırmacılar da vardır (13).

2.3.4.2. Tümör belirleyicileri

Nükleer Matriks Protein 22:

Nükleer matriks protein 22 (NMP22) testi değişici epitel karsinomunun tanı ve izleminde kullanılan invazif olmayan, kantitatif bir yöntemdir.

NMP22 tüm hücrelerin nükleer matriksinde bulunan ve kromatinin yeni oluşan hücrelere dağıtımında görevli olan bir nükleer mitotik proteindir. Transforme hücre kültürlerinde normal hücre kültürüne göre düzeyi en az 10 kat artış göstermektedir (98).

Mesane tümörü hücrelerindeki nükleer matriks proteininin moleküler ayırma ve boyama teknikleriyle incelenmesiyle diğer tümörlerde bulunmayan özgün bir protein saptanmış ve BLCA-4 proteini olarak isimlendirilmiştir. Bu protein mesane tümörü hücrelerinden ve mesane tümürlü hastalarda normal görünümlü mukozadan sekrete edilmektedir, ancak normal mesane yapısına sahip kişilerde bulunmamaktadır. Bu proteinle yapılan ilk çalışmalarda duyarlılık %96.4 ve özgünlük %100 olarak bulunmuşsa da daha fazla çalışmaya gereksinim vardır (79, 99, 100, 101).

Normal bireylerin idrar örneklerinde NMP22 düzeyi düşük iken; mesane tümürlü hastaların idrarında normalden 25 kat daha fazla NMP22 bulunmaktadır (98). Çoğu merkezde 10 U/ml'nin üzerindeki değerler anormal olarak kabul edilmektedir (102).

NMP22 testinin üç alanda sitolojiye belirgin olarak üstünlüğü vardır. Bunlardan ilki patologların klinik yeteneğinden bağımsız olması ile beraber terminoloji sorununun bulunmaması ve kurumların birbirlerinden farklı olabilecek skala kullanımını gerektirmemesidir. Bir diğeri NMP22' nin maliyetinin patolojik bir çalışma olan sitolojiden daha düşük olmasıdır. Üçüncü avantajlı noktası ise idrardaki hematüri varlığının sitolojinin aksine değerlendirmeyi kısıtlamamasıdır (102).

Bununla birlikte, çeşitli benign ürolojik durumlarda farklı NMP22 değerleri saptanmıştır. Üriner taş hastalığı, infeksiyon, benign prostat

hiperplazisi (BPH), sistektomi sonrası elde edilen idrarlarda ve böbrek hastalıklarında 10 U/ml eşik değeri kullanıldığında yanlış pozitif bulgular elde edilmiştir (102).

NMP22 düzeyi 10 U/ml'den düşük olanlarda primer tümörün rezeksiyonunu takiben nüks daha düşük düzeydedir. Rezeksiyon sonrasında NMP22 düzeyi 20 U/ml'den daha yüksek olanlarda çok yüksek oranda nüks saptanmıştır. Ürotelyum NMP22 düzeyi yüksek olanlarda nüks riski artmaktadır ya da bu nüks yetersiz rezeksiyona bağlı gelişmektedir. Bu çalışmaya göre NMP22 yüksek riskli hasta grubunda izlemde faydalı bir araçtır (103).

NMP22 yüksekliği yeni geliştirilen bir test kiti yardımıyla laboratuvar ihtiyacı göstermeden hasta başında saptanabilmektedir. NMP22 testi mesane kanseri kontrolünde FDA (United States Of America' s Food And Drug Administration) onayı almıştır (104). Test, NMP22 düzeyi 10 U/ml'den fazla olduğunda pozitif sonuç vermek üzere üretilmiştir. Bu test kiti kullanarak yapılan çalışmada sitolojinin duyarlılığı %17, özgünlüğü ise %95 iken NMP22 testinin duyarlılık oranı %61, özgünlük oranı ise %89 olarak bulunmuştur (105).

Telomeraz:

Hücreler her replikasyonda DNA'larının uç noktalarından küçük bir miktarı yitirirler. Ökaryot hücre kromozomlarının sonunda bulunan bu özel yapılar telomer olarak isimlendirilir (77). İnsan kromozom telomerleri tekrarlayan binlerce "TTAGGG" içerir. Ökaryot hücre DNA polimerazı bu kromozom sonlanmalarını kopyalayamadığından her hücre bölünmesinde 50-200 nükleotid kaybı olur ve telomerlerin uzunluğu azalır (106).

Telomeraz, telomere tekrarlayan üniteler ekleyerek kromozomal stabiliteyi ve telomer uzunluğunun sürdürülmesini sağlayan bir ribonükleoprotein enzimidir (107, 108). Embriyogenez sırasında aktif olan telomeraz doku diferansiyasyonu ile inaktif hale geçer (109). Normalde somatik hücrelerde inaktif halde bulunan ve eksprese olmayan telomeraz, germ hücreleri ve birçok kanser hücresinde aktiftir (110, 111). Bunun sonucunda, tümör hücrelerinin özelliği olan immortalite sağlanır (112).

TRAP (Telomeric Repeat Amplification Protocol) yönteminde hücre kültürlerinden alınan 100 hücre, telomeraz aktivitesinin belirlenmesi için yeterli olmaktadır (77). TRAP testi, prostat ve mesane kanseri gibi çeşitli ürolojik kanserlerde de araştırılmıştır (113, 114). Değişik çalışmalarda idrar telomerazı TRAP testi ile gösterilebilmişse de laboratuvarların duyarlılık ve özgünlük farklılıkları bulunmaktadır.

Telomeraz testinin duyarlılık oranı birçok çalışmada %70-86 arasında değişmektedir (115, 116, 117) Mesane yıkama suyu ve spontan yapılan idrarda kombine kullanıldığında ise duyarlılık oranı %95' e kadar çıkmaktadır (118). Yoshida ve arkadaşları duyarlılığı %62, özgünlüğü %96.5 olarak bildirilirken (119), Dalbagni spontan yapılan idrarda yaptıkları çalışmada duyarlılığı %35 olarak saptamıştır (115). Mesane tümörlerinin her derecesinde yüksek duyarlılık oranları bulunmakla birlikte derece arttıkça testin duyarlılığı da artmaktadır.

Genel olarak yöntemin özgünlük oranları %60-70 arasında değişmektedir (115, 116, 117,118). Yanlış pozitif olan hastaların çoğunda ise kronik ya da şiddetli inflamatuvar hastalık bulunmaktadır (117). Telomerazın aktif lenfositler gibi proliferatif hücrelerden salındığı düşünülürse bu beklenen bir durumdur

Çoğu mesane kanserli hastanın ko-morbiditeye sahip olması ve telomeraz enziminin idrarda kolayca inaktive olabilmesi gibi nedenlerden dolayı bazı merkezlerde insan telomeraz revers transkriptaz (H-TERT) mRNA 'sının ölçülmesi önerilmektedir (120). mRNA salınımının ölçümünde RT-PCR testi kullanılmaktadır. Bu yöntemi kullanarak çeşitli çalışmalarda duyarlılık oranı %74-83, özgünlük oranı ise %70-93 olarak belirtilmiştir (121, 122).

Mesane Tümör Antijeni:

Mesane tümör antijeni (Bladder Tumor Antigen, BTA) testi spontan yapılan idrarda örneklerinde mesane tümörü ile ilgili antijeni saptamaya yönelik kullanılan bir yöntemdir. BTA terimi ile uç ayrı test tanımlanır. Orijinal BTA testi, lateks aglutinasyon yöntemini kullanarak, mesane kanserli hastalarda tümörün stroma invazyonuyla idrara geçen bazal

membran antijenini saptamak üzere tasarlanmıştır. Mesane tümörlü olgularda bazal membran, tümör hücrelerinden salınan doku proteazları ile yıkılır. Bunun sonucunda oluşan 16-165kDa kompleks polipeptit fragmanları BTA testi ile saptanabilir (123). Kalitatif olarak sonuç alınan bu test ile ilk çalışmalarda sitolojiden yüksek bir duyarlılık saptanmıştır (124). Ancak sonraki çalışmalarda duyarlılığın daha yüksek olmadığı ve sistit gibi genitouriner hastalıklarda özgünlüğün daha düşük olduğu görülmüştür (125).

Daha sonra kullanıma giren BTA Stat testi kalitatif, BTA Trak testi ise kantitatif olarak mesane tümör antijenini saptamaktadır. BTA Stat testi orijinal BTA testinden daha duyarlıdır. Çeşitli çalışmalarda BTA Stat ve BTA Trak testlerinin duyarlılıkları sırasıyla %57-83 ve %62-77 olarak saptanmıştır (126, 127). Bu iki testin özgünlükleri ise %48-73 arasında değişmektedir. Ancak neoplazi bulunmadan taş, BPH gibi durumlarda özgünlükleri %46 düzeyine gerilemektedir. Bu nedenle, yanlış pozitiflik oranı artmakta ve testlerin kullanımını sınırlandırmaktadır (128, 129, 130, 71).

Hiyalüronik Asit ve Hiyalüronidaz Testi:

Hiyalüronik asit (HA) tümör hücrelerinin adezyon ve migrasyonunu sağlayan sülfatlanmamış bir glikozaminoglikandır. Hiyalüronik asit'in fragmanları ise anjiyogenezi uyarmaktadır. Hiyalüronik asit düzeyi kolon, meme, akciğer ve mesane tümöründe yükselir. ELISA benzeri bir yöntemle mesane tümörlü hastaların idrarlarında artmış hiyalüronik asit düzeyleri saptanmıştır (131, 132).

İdrar hiyalüronik asit düzeyi için eşik değeri 100ng/ml alındığında mesane kanseri tanısı koymada duyarlılık %92 ve özgünlük %93 olarak saptanacaktır. İlginç olarak hiyalüronik asit'in duyarlılığı düşük dereceli tümöre sahip olgularda, yüksek dereceli tümörü olanlardan daha yüksektir (133, 134, 135).

Hiyalüronidaz (HAASE), hiyalüronik asit'i parçalayan bir endoglikozidazdır. Karaciğerde yapılan bu enzimin, mesane tümörü hücrelerince sekresyonu tümörün invazif potansiyeli ile ilişkilidir. Derece 2

ve 3 tümörlerde Hiyaluronidaz'ın 5-8 kat arttığı gösterilmiştir (135, 132). Yüksek dereceli hastalıkta duyarlılığı %100, özgünlüğü ise %89 oranındadır. HA testinin tersine, HAASE testinin düşük dereceli tümörü saptamadaki duyarlılığı düşüktür. Bu iki test kombine edildiğinde duyarlılık %92 ve özgünlük %84 düzeyine ulaşmaktadır (136, 137).

Fibrin Yıkım Ürünleri:

Mesane kanseri olgularında fibrin yıkım ürünleri (Accu-dx)'nin idrarda artış gösterdiği uzun süredir bilinmektedir (138). Mesane kanseri hücrelerince üretilen vasküler endotelyal büyüme faktörü, damar geçirgenliğini artırarak plazma proteinlerinin damar dışına çıkmasını sağlar. Pıhtılaşma faktörleri, fibrinojeni fibrine, plazminojeni plazmine çevirir. Fibrin ve fibrinojen de plazmin tarafından yıkıldığında fibrin-fibrinojen yıkım ürünleri oluşur.

Accu-dx testi idrarda fibrinojen-fibrin yıkım ürünlerini saptayan, kalitatif bir immunoassay yöntemidir. Özgünlüğü %86, duyarlılığı %68 olarak saptanmıştır. BTA ve sitolojide olduğu gibi tümörün derecesi azaldıkça duyarlılığı azalmaktadır (125, 139). Ayrıca hematüri, prostat kanseri ya da inflamatuvar durumlarda yanlış pozitif sonuç verebilmektedir (104, 138).

Immunocyt Testi:

Immunocyt testi, sitoloji ve immunofloresans metodunun kombinasyonudur. Bu test üç floresan monoklonal antikoru kullanarak mesane kanseri eksfoliyate hücrelerdeki hücresel belirleyicileri saptamaktadır. Test için %50 etanol ile fikse edilmiş 20-40ml idrar gerekmektedir. İdrar örneğine özel bir solüsyon eklenerek immunokimyasal analiz uygulanmaktadır. Analiz için floresan mikroskop kullanabilecek eğitilmiş personel gerektiğinden referans laboratuvarında uygulanmalıdır.

Yapılan çalışmalarda Immunocyt testinin duyarlılığı %50-100 düzeyinde bulunmuştur (140, 141, 142). Hasta sayısı en fazla olan çalışmada duyarlılık %86 olarak saptanmıştır. Immunocyt testi yüzeysel mesane kanseri takibinde %50 duyarlılık göstermektedir. BPH' li olgularda

%50, sistitli olgularda %40 yanlış pozitif sonuç belirlenmiştir. Testin diğer bir kısıtlayıcı yönü eğitilmiş personel gerektirmesi ve testi değerlendirene bağlı olarak farklı sonuçlar alınabilmesidir (140, 142)

FISH (Urovysion):

Son yıllarda geliştirilen yöntemlerden biri de FISH (Fluorescent In Situ Hybridisation Technique) yöntemidir. Urovysion olarak da adlandırılmaktadır. Mesane kanserinde en sık görülen kromozomal değişiklik 9. kromozomun kısmen ya da tam kaybı olmakla birlikte, sitogenetik çalışmalarda 17., 7., 11. ve 1. kromozomlarda da değişiklik olduğu bilinmektedir. FISH testi, mesane tümörlü olgularda en sık görülen kromozomal anormallikleri saptayan bir tanı aracıdır. Yapılan çalışmalarda %81 duyarlılık ve %98 özgünlük saptanmıştır (143). Testin üriner kanserli hastalarda nüksün değerlendirmesinde FDA onayı vardır. Çalışmalarda biyopsi sonucunda ürotelyal karsinoma saptanmadan önce tümör nüksünü saptayabildiği iddia edilmektedir (143). Ancak daha fazla çalışmaya ihtiyaç vardır.

Flowsitometri:

DNA flowsitometri (DNA fcm) ile mesane yıkama suyunda bulunan çok sayıda hücreler arasındaki aneuploid hücre sayısı ve proliferatif aktivite (S fazındaki hücre sayısı) değerlendirilmektedir. Diploid hücreler düşük derece ve evredeki olgularda saptanır ve iyi prognozu gösterirken, triploid ya da tetraploidili hastalar yüksek dereceli ve evreli hastalarda görülür

Flowsitometri (akım sitometri) genelde diploid olan düşük dereceli yüzeysel tümörlerde yanlış pozitif sonuçlar vermektedir. Aneuploidinin sıkça bulunduğu yüksek dereceli tümörlerde ve Cis varlığında %80-90 düzeyine ulaşan doğrulukta tanı koydurabilir (46). Genel olarak karmaşık ve pahalı bir yöntem olduğu ve klinik başarısı sitolojiden daha iyi olmadığı için yaygın kabul görmemiştir (13).

2.3.5. Evreleme

Mesane tümörlerinde tedavi seçeneklerini belirlemede evrelendirmenin önemli bir yeri bulunmaktadır. Tümörün mesane duvarındaki invazyonu tedaviyi yönlendirdiği gibi hastalığın prognozu hakkında da yol gösterici olacaktır. Jewett ve Strong' un geliştirip Marshall'ın modifiye ettiği sistem, günümüzde yerini UICC (International Union Against Cancer) ve AJC (American Joint Committee on Cancer Staging) tarafından geliştirilen ve zaman içerisinde değiştirilerek son halini alan TNM sınıflandırmasına bırakmıştır (Tablo 2.3).

Tablo 2.3. Mesane tümörlerinin TNM sınıflandırması.

Primer tümör

Tx : Bilinmeyen primer tümör

To : Saptanamayan primer tümör

Ta : İnvazif olmayan papiller karsinoma

Tis: Karsinoma in situ

T1 : Subepitelyal bağ dokusuna invaze tümör

T2 : Kasa invaze tümör

T2a: Tümör yüzeysel kas dokusuna invaze (iç yarı)

T2b: Tümör derin kas dokusuna invaze (dış yarı)

T3 : Tümör perivezikal dokuya invaze

T3a: Mikroskopik

T3b: Makroskopik (ekstravezikal kitle)

T4: Tümör komşu organlara invaze

T4a: Tümör prostat, uterus veya vajinaya invaze

T4b: Tümör pelvis ve/veya karın duvarına invaze

Bölgesel Lenf Nodları (N)

Nx: Bilinmeyen lenf nodu metastazı

No: Bölgesel lenf nodu metastazı yok

N1: Tek bir lenf nodunda 2 cm' den küçük metastaz

N2: Tek bir lenf nodunda 2-5cm arasında ya da birden fazla lenf nodunda <5cm olmayan metastaz

N3: 5cm < lenf nodu metastazı

Uzak Metastaz

Mx: Bilinmeyen uzak metastaz

Mo: Uzak metastaz yok

M1: Uzak metastaz var

2.3.6. Tedavi ve izlem

Mesane tümörlü hastalara verilecek olan tedavi hastalığın evresine göre farklılık gösterir. Hastalar yüzeysel (Ta, T1, Cis), invazif (T2 ve yüksek) ve metastatik tümöre sahip olmalarına göre üç gruba ayrılarak tedavi edilebilir.

Yüzeysel mesane kanserlerinde tedavi;

Yüzeysel mesane kanseri denildiğinde herhangi bir evrede Ta, T1, Tis ve Cis lezyonları anlaşılmaktadır. Mesane tümörlerinin yaklaşık %70' i yüzeyseldir ve bunların yaklaşık %10-20 kadarı kas invazif hastalığa progresyon göstermektedir. Tanı anında yüzeysel hastalığın %70'i Ta, %20'si T1 ve %10'u Tis evresindedir (144).

Yüzeysel mesane tümörleri prognostik faktörler esas alınarak değişik risk gruplarına ayrılabilir; tek, TaG1, 3cm'den küçük tümörler düşük riskli tümörler, Ta-T1, G1-G2, çok odaklı, 3cm'den büyük tümörler orta riskli tümörler ve T1G3, çok odaklı, sık tekrarlayan, Cis olan tümörler yüksek riskli tümörler olarak tanımlanır (64).

Tümör evresi gibi derecesi de, progresyon ve tekrarlama riski ile doğrudan ilişkilidir. Düşük dereceli Ta tümörler 3 yıl içinde %50-70 oranında nüks ederken, progresyon şansı %5 kadardır. Yüksek dereceli T1 tümörlerde tekrarlama %50 oranında iken, progresyon oranı %80 kadardır. Ayrıca tanı sırasındaki tümör sayısı, üç aylık dönemde erken tekrarlama, tümör çapı ve tümörün anaplazi derecesi gibi prognostik bulgular da risk gruplarının belirlenmesi ve tedavi için önemlidir.

Yüzeysel mesane kanseri tanı ve tedavisinin temelini sistoskopi ve transuretral rezeksiyon (TUR) oluşturmaktadır. TUR'u takiben yapılan intravezikal tedavide ise hastalığın ilerlemesinin önlenmesi, tekrarlamasının azaltılması ve rezidüel hastalığın tedavisi amaçlanır.

Yüzeysel mesane tümörü tedavi ve korunmasında en etkili mesane içi tedavi ajanı BCG (Bacille Calmette-Guérin)'dir. Cis ve papiller tümör hastalarında etkili olduğu gibi tekrarlayan yüzeysel hastalıkta da profilaktik ajan olarak kullanılabilir (13). Intravezikal tedavi için kullanılan Mitomisin-

C, Epirubisin, Doksorubisin gibi kemoterapotik ajanların birbirlerine üstünlükleri saptanmamıştır (64).

Transuretral rezeksiyonu izleyen ilk altı saatte mesane içine tek doz epirubisin ya da mitomisin C uygulaması bütün yüzeysel mesane kanserli hastalarda tekrarlama oranını %50 oranında azalttığı için mesane perforasyonunun olmadığı durumlarda önerilmektedir. TUR sonrası erken BCG tedavisi uygulamasında, mesanedeki TUR'a bağlı açık yara, sistemik yan etkilere zemin oluşturacağı için, TUR sonrası erken BCG tedavisi kontrendikedir. Düşük riskli grupta tekrarlama oranı çok düşük olduğundan ilave tedaviye gerek yoktur. Orta ve yüksek riskli hasta grubunda 4-8 hafta, haftada bir kez intravezikal tedavi önerilir. Yüksek riskli grupta bu tedaviye ek olarak aylık insitilasyonlarla 6 aya kadar tedavi sürdürülebilir. Tümörün tekrar etmesi durumunda başlangıç tedavisine dönülür (64).

Cis olgularında en etkin tedavi intravezikal BCG'dir. Altı haftalık BCG tedavisini takiben %70 oranında remisyon sağlanabilir. Sitoloji ve biyopsi takiplerinde Cis'in devam etmesi halinde ikinci kür BCG tedavisi yapılabilir ki bu tedaviden beklenen remisyon oranı %15'dir. İkinci küre rağmen tedaviye direnç gösteren hastalarda radikal cerrahi endikasyonu vardır. BCG tedavisine dirençli Cis hastalarında, hastanın sistektomiye tolere edemeyeceği düşünülürse doksorubisin analogu olan valrubisin tedavisi intravezikal olarak verilebilir. Valrubisin tedavisine tam cevap oranı ise %21 düzeyindedir (13)

T1G3 tümörlerde TUR'u takiben yapılan intravezikal tedaviyle hastaların yarısında tedaviye yanıt alınabilmektedir. Bu tip hastalarda erken sistektominin gerekliliği tartışmalıdır. Karar verilirken tümörün solid yapıda mı, papiller yapıda mı olduğu, tekrarlama oranı, sayısı ve Cis varlığı değerlendirilmelidir.

Geniş ve büyük tümöre sahip hastalarda yapılan TUR işlemi ile tümörün tamamı rezeke edilemeyebilir. Bu durumda tümörsüzlüğü sağlamak amacıyla TUR tekrarı (re-TUR) gereklidir. Re-TUR uygulandığında çoğu ilk tümör alanında olmak üzere %40-75 hastada rezidüel tümör saptandığı görülmüştür (145). Ayrıca T1 evredeki hastaların

dörtte birinde re-TUR sonrası Cis, derece 3 hastalık ya da daha ileri evreye ait kötü prognostik veriler saptanmıştır. Yüksek dereceli T1 tümörlerde özellikle ilk rezeksiyon sırasında alınan materyalin incelemesinde kas dokusu görülmemiş ise re-TUR önerilmektedir (146, 147).

TUR'un en önemli komplikasyonu mesane perforasyonudur. Perforasyon ekstrapitoneal alana gelişmiş ise uretral katater direnağı yeterli olacaktır ancak intraperitoneal bölgeye perforasyon oluşursa açık ameliyatla onarım gerekmektedir. Perforasyon sonrası yüzeysel tümörlü hastaların yaklaşık %6' sında metastatik yayılım gelişebilir (148).

Pıhtı retansiyonu ve üreteral orifisin tam ya da kısmi hasarlanması TUR sonrası görülebilecek diğer komplikasyonlardır. Eğer orifis hasarlanması şüphesi var ise sistoskopi ve üst üriner sistemi değerlendirmeye yönelik ultrasonografi yapılmalıdır. Erken dönemde yapılacak balon dilatasyonu hasarı düzeltmede başarılı olacaktır (149).

Mesane kanseri kas tabakasına invaze etmeye başladığı anda başarılı lokal tedaviye rağmen metastatik potansiyeli artmaktadır (13). Bu nedenle bu aşamadan sonra sistemik ve agresif tedaviler önerilmektedir. Bütün bu tedaviye rağmen kas invazif hastalıkta %50 oranında metastatik hastalık gelişecektir (13).

Yüzeysel mesane tümöründe izlem; sistoskopi ile yapılır. Yüzeysel mesane kanserleri ile yapılan çalışmalarda en yüksek tekrarlama riskinin ilk iki yılda olduğu gözlenmiştir (64). Klasik izlem protokolü ilk yıl her üç ayda bir, ikinci yıl altı ayda bir ve sonrasında yılda bir yapılan sistoskopik kontroldür (13). Bununla birlikte, üçüncü aydan sonra yapılacak olan kontrollerin zamanı tümörün prognostik özelliklerine göre belirlenebilir. Düşük riskli tümörlerde ilk kontrolde tümör saptanmaz ise sonraki kontrol dokuzuncu ayda yapılabilir hatta düşük tekrarlama riski nedeniyle izleyen kontrolleri yılda bir kez yapılabilir. Prognoz açısından yüksek risk grubundaki hastalarda ise daha sıkı kontrol takvimi yapılmalıdır. Bu amaçla hastalığın en fazla tekrar ettiği ilk iki yıl 3 ayda bir, üçüncü yıl dört ayda bir sonrasında da beş yıla kadar altı ayda bir kontrol yapılabilir.

Kontroller sırasında tümör tekrarı görülürse sistoskopilere en baştan başlanılmalıdır (64).

İnvaziv mesane kanserlerinde tedavi:

Kasa invaze mesane kanserinin tedavisi tartışmalıdır. ABD'deki standart tedavi radikal sistoprostektomi ve üriner diversiyondur.

Başlarda konduit diversiyonu veya ureterosigmoidostomi denenmiş olup konduit diversiyonda idrar bir bağırsak segmenti aracılığıyla cilde anastomoz edilirken ureterosigmoidostomilerde ise ureter direkt olarak sigmoide anastomoz edilmiştir. Sonraları kontinan üriner diversiyonlar uygulanmaya başlanmış. Bağırsaklardan oluşturulan pouch stoma aracılığıyla aralıklı kateterize edilerek idrar drenajı sağlanmaya çalışılmıştır. Bu anastomoz şekli öncekilere göre daha az komplikasyonlu ve daha az oranda ikincil malignitelere sebep olsa da daha çok bağırsak segmentine ihtiyaç duymakta, daha önce bağırsak hastalığı veya cerrahisi uygulanan veya radyoterapi olan hastalara uygulanamamaktaydı. Ayrıca hastaların aralıklı kateterizasyon yapabilmeleri gerekliydi.

Son yıllarda ortotopik neobladder yapımı geliştirildi ve giderek popüler oldu. Oluşturulan rezervuar direkt olarak uretraya anastomoz edilerek abdominal basınç ile hastaların idrar yapması sağlandı. Komplikasyonları diğer yöntemlere benzemekte veya daha az olmakla beraber kateterizasyon gerektirmeden hastalar idrarlarını tam olarak boşaltabilmişlerdir. Bunun yanında kontinan üriner diversiyon birçok hastada kontraendikedir. Bu hastalarda orta düzeyde kronik böbrek yetmezliği ilerleyici olabilir. Orta derecede metabolik asidoz görülebilir. Bu hastalara daha sonra kemoterapi verileceği zaman dikkatli olunmalıdır. Çünkü kemoterapi ilaçlarının metabolitleri idrar ile atılırken bağırsaktan tekrar emilebilir. Bunun yanında bu hastalar birçok metabolik bozukluğa adaydır bu yüzden kontinan diversiyon yapılacak hastalar dikkatli seçilmelidir.

Evrelere göre 5 yıllık yaşam oranları ortalama T2 tümörlerde %50-86 T3a'da %63-64, T3b'de ise %29-33'tür.

Cerrahi sonrası survi oranlarını arttırmak için radikal sistektomi sonrası radyoterapi uygulanması önerilmiştir. Cerrahi sınır pozitif olan hastalarda rekürrent oranları yüksek devam ederken komplikasyon oranlarının çok arttığı gösterilmiştir.

Cerrahiye kemoterapi eklenmesi iyi bir tedavi seçeneği olabileceği düşünülmüş ve cerrahi sonrası MVAC (methotrexate, vinblastine, doxorubicin ve cisplatin) CMV (cisplatin, methotrexate, vinblastin) gibi rejimler denemiştir.

Neoadjuvan kemoterapi, erken mikrometastaz tedavisi sağlayabildiği gibi primer tümörün down stage olmasını sağlayabilir. Bu konuyla ilgili yapılmış birçok çalışmada cerrahi sonrası uygulanan kemoterapinin çoğunda istatistiki olarak anlamlı olmasa da surviye katkısı olabileceği vurgulanmıştır. Hala mesane tümörlerinde cerrahi tedavi sonrası adjuvan kemoterapi yararlarıyla ilgili kesin cevaplar yoktur. Şu anda birçok ürolog T3 ve T4 tümörlere ve ayrıca lenf nodu pozitif olan tümörlere neoadjuvan kemoterapi vermektedir.

Radikal sistektomi etkin bir tedavi seçeneği olmakla beraber yaşam kalitesini arttırmak için mesane koruyucu tedavi seçenekleri de uygulanabilir. Küçük ve tek odaklı tümörü olanlarda TUR veya parsiyel sistektomi uygulanabilir iken tek başına kemoterapi hiçbir hasta grubunda etkin bir tedavi değildir. Benzer şekilde tek başına radyoterapi de tümörün 5cm'den küçük olduğu durumlar ve sınırlı hastalarda yapılabilmektedir.

Sonuçta mesane koruyucu cerrahilerde monoterapi bazı hastalarda yararlı olsa da çoğu hastada yetersiz kalmaktadır. Bu yüzden mesane koruyucu cerrahide kombine tedaviler uygulanmıştır. En iyi sonuçlar TUR sonrası kemoterapi ve radyoterapi'nin uygulandığı gruplarda olduğu bulunmuştur.

Kasa invaze mesane tümörlerinde mesane koruyucu tedavi seçenekleri ile ilgili daha birçok çalışma gereklidir ve mesane koruyucu cerrahi ile radikal sistektominin direkt olarak karşılaştırıldığı bir çalışma yoktur ama survi oranları benzer gibi görülmektedir (150, 151).

Metastatik mesane kanserlerinde tedavi:

Metastatik mesane kanserinde tedavi palyatifir yani semptomlara göre tedavi uygulanır. Bu hastalar radyoterapi veya kemoterapi kombinasyonları uygulanırken, radikal cerrahi genellikle uygulanmaz (150, 151).

2.3.7.Mesane tümörlerinin doğal seyri ve önemi

Mesane tümörlerinin birbirlerinden çok farklı klinik seyir gösteren formlarının olması farklı biyolojik potansiyelleri olan çeşitli tümör tiplerinin varlığını düşündürmektedir.

Mesane tümörü için prognostik faktörler; histolojik derece, invazyon derinliği (evre), vasküler-lenfatik invazyon ve Cis varlığıdır. Ancak bazı tümörler başlangıçta olumlu histoloji özellikler taşıyalar da küratif tedavilere rağmen agresif bir seyir gösterebilirler. Bunun aksine, olumsuz bir histolojiye sahip bir tümör daha az agresif bir tedavi ile kontrol altına alınabilir. Dolayısıyla tümörün genetik ve moleküler biyolojisinin değerlendirilmesi gereklidir. Bazı araştırmacılar, doğal seyrin tedavi sırasındaki akışı izleyerek belirlenmesi gerektiğini vurgulamaktadırlar (14). Mesane tümörlerinin yaklaşık %70 kadarı iyi diferansiye ve yüzeyledir. Bu tümörler sadece %15 oranında artmış ölüm hızı ile beraber progresyon gösterirler. İlk tanı anında %30 olguda mesane tümörü yüksek derecedir ve yarıdan fazla olguda invazif ve metastatik hastalığa progresyon saptanır. Yüzeysel tümörlerde beş yıllık mortalite %3-9 oranında iken, invazif tümörlerde bu oran %50-90 düzeyine çıkabilmektedir (14).

Mesane kanserinde iyi prognoz için semptomların erken tanınması gereklidir (93, 152). Bu tümörlerde erken tanı ile beraber yüz güldürücü sonuçlar, tanı anında saptanan tümörlerin iyi ya da orta derece diferansiye, yüzeysel ve papiller karakterde olmasındandır. Yüzeysel papiller olan bu tümörlerin iki ayrı formu vardır. Bunlardan papiller düşük dereceli tümörler (Evre Ta) yüksek nüks (%50-70) oranına sahip olmakla beraber düşük progresyon (%5' den az) eğilimi gösterirler. İkinci form yüksek dereceli papiller tümörlerden oluşur ve lamina propriayı invazyonu (T1) söz

konusudur, sıklıkla düz yerleşimli, yüksek dereceli ve Cis ile ilişkilidirler. Yüksek nüks (%80' den fazla) ve progresyon oranları (%30-50) bulunur. Tümör boyutu, lezyon sayısı, lenfovasküler invazyon varlığını belirlemek, intravezikal tedavi sonrası izlem ve yüzeysel tümörlerin davranışı konusunda yol gösterici olabilir (153, 154, 155).

İnvazyon derinliği açısından muskularis mukoza, önemli bir sınırdır. TNM sınıflamasında resmen yer almakla beraber T1 tümörler, kimi araştırmacılar tarafından, muskularis mukozada yüzeysel ve derin invazyon yapmış olmalarına göre T1a ve T1b olarak ayrılırlar. Progresyon oranı T1b tümörlerde %29, T1a tümörlerde ise %22 olarak verilmektedir. Progresyon ve tekrarlama oranları arasında (sırasıyla, %65 ve %69) fark saptanmamıştır (156).

Cis tamamen ayrı bir displazi mekanizması gösterir. Bu da zayıf diferansiye olmuş malign hücrelerin belirmesine, normal üroteliumun yerini almasına veya altında gelişmesine yol açar. Bu tip lezyonlar %20-30 oranında lamina propriaya invaze şekilde bulunurlar. Lamina propria invazyonu kötü bir prognoz ve yüksek progresyon oranları (%30-50) ile görülür (157, 14).

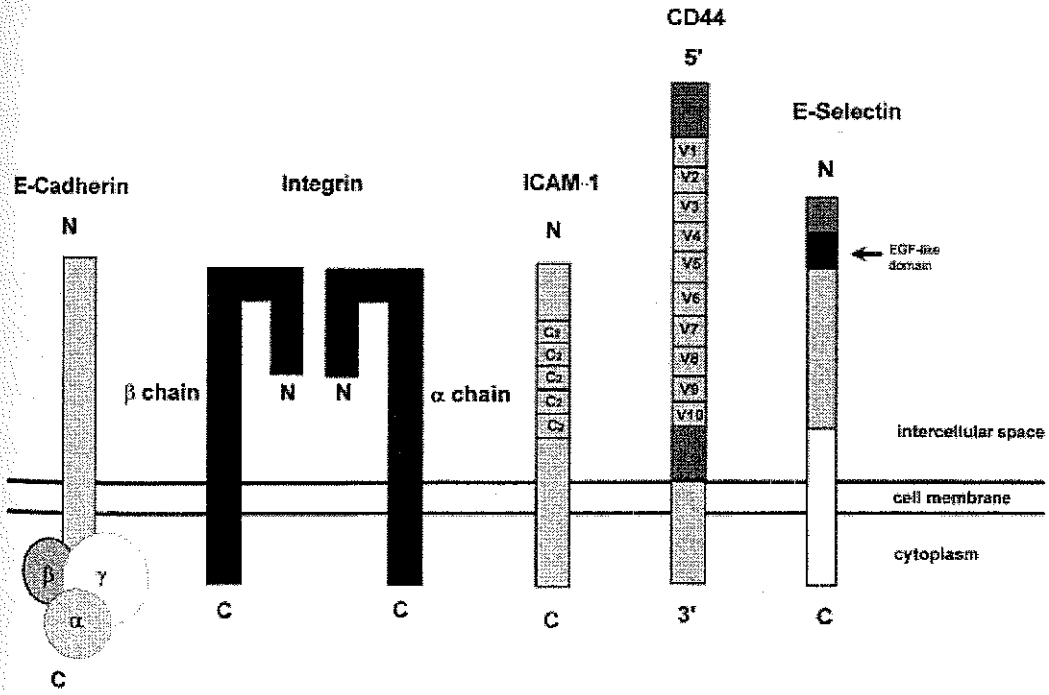
Sigara içmenin bırakılmasının, mesane kanserli hastalarda yaşam süresini olumlu etkilediği gözlenmiştir (14). Thompson ve arkadaşlarının yaptığı çalışmada sigara içme öyküsü ile histolojik derece, evre ve tümör boyutu arasında pozitif bir ilişki olduğu saptanmıştır (16). On yıllık Kaplan-Meier hayatta kalma verileri sigara içenlerin %40 içmeyenlerin ise %27 oranında bu hastalıktan dolayı öldüğünü ortaya koymuştur.

2.3.8. Hücre adezyon molekülleri

Malign ve benign hücreyi birbirinden ayıran en önemli farklılık malign hücrenin sahip olduğu invazif biyolojik davranıştır. Motilite ve proteolitik enzim sekresyonundaki artış, hücre-substrat ve hücre-hücre arasında bulunan adezyondaki değişiklikler hücreye invazif potansiyel kazandırmaktadır.

Hücre adezyon molekülleri normal doku organizasyonunun sağlanmasında, hücre migrasyon, proliferasyon ve diferansiyasyonunun regülasyonunda önemli rol oynamaktadır. Tümör hücrelerinin invazif potansiyel kazanmaları hücre-hücre ya da hücre-matriks adezyonunun azalması gibi kompleks mekanizmalar ile olmaktadır (158, 159, 160). Hem epitelial hem de nonepitelial tümörlerin invazyon ve metastazında hücre adezyon molekülü ekspresyonunun önemi anlaşılmış ve metastatik fenotiplerin potansiyel bir indikatörü olabileceği vurgulanmıştır (161, 162).

Hücre-ekstrasellüler matriks ve hücre-hücre adezyonunu sağlayan farklı transmembran glikoproteinler bulunmaktadır (Şekil 2.3). Bu adezyon moleküllerini cadherinler, integrinler, özelleşmiş immunoglobulinler, selektinler ve CD44 oluşturmaktadır olup bu adezyon moleküllerinin fonksiyonları benzer olmakla birlikte bunlar genetik ve biyokimyasal olarak birbirlerinden farklıdırlar (163).



Şekil 2.3. Başlıca adezyon molekülleri: cadherinler, integrinler, özelleşmiş immunoglobulinler, selektinler ve CD44

İntegrinler, moleküler ağırlığı 100-140 kDa arasında değişen ve birbirine non-kovalent olarak bağlı bulunan α ve β subunitlerinden oluşan heterodimer yapıda bir transmembran glikoproteinidir. İntegrinin geniş bir doku yayılımı vardır. Üç germ yaprağından da gelişen her hücrede bulunmakta olup normal doku yapısının korunmasında gerekli olan moleküllerdendir. Yaklaşık olarak 15 α ve 9 β zincir tanımlanmış olup bu zincirlerin değişik kombinasyonu sonucu oluşan integrinler çok sayıda değişik moleküllerle ilişki kurabilmektedirler. İntegrinlerin çoğu kollajen ve laminin gibi bazal membran proteinleri ve vitronektin, trombospondin, von Willebrand faktör ve fibronektin gibi inflamasyon ve yara iyileşmesinde etkili ekstrasellüler matriks proteinlerine bağlanırlar. Diğer bir kısmı da intersellüler adezyon molekülü (primer olarak lökositlerde) olarak görev yaparlar. Bazı integrinler farklı hücrelerde bulunduğu farklı fonksiyonlarda bulunabilir (Örneğin, integrin $\alpha4\beta1$ ve $\alpha5\beta2$ hem matriks adezyon molekülü hem de intersellüler adezyon molekülü olarak görev yapar). Ekstrasellüler matriks proteinlerinde integrinin bağlandığı spesifik peptid bölgeleri tanımlanmıştır. Bunlardan en iyi tanımlanan bölge arginin-glisin-aspartik asid olup fibronektin, fibrinojen, vitronektin, tip 1 kollajen ve lamininde gösterilmiştir (164, 159, 160, 165).

Selektinler hücre adezyon molekülü olup kan hücreleri ile endotel arasında heterotipik bağlantı sağlayan glikoprotein yapısında transmembran proteindir. Bu moleküller endotel hücrelerinde bulunmakta olup fonksiyonu tam olarak bilinmemekle birlikte, inflamasyonda ve lökosit migrasyonunda rol oynadığı düşünülmektedir. Selektin'in geni 1. kromozomda lokalizedir. E, L, ve P olmak üzere üç tip selektin bulunmuş olup her üç selektin de herhangi bir ürolojik tümörde tanımlanmamıştır (159, 160, 165).

Özelleşmiş immunoglobulinler yapı olarak 70-110 aminoasidden oluşan 2 β zincirinin birbirleriyle disülfid bağı ile birleşmesinden oluşmaktadırlar. Bu moleküllerden bazılarının intersellüler adezyon molekülleri (ICAM), hücre sel immünite (mojör histokompatilite kompleks antijenleri (MHC), T hücre reseptörü, (CD4, CD8), nöral gelişme (N-CAM),

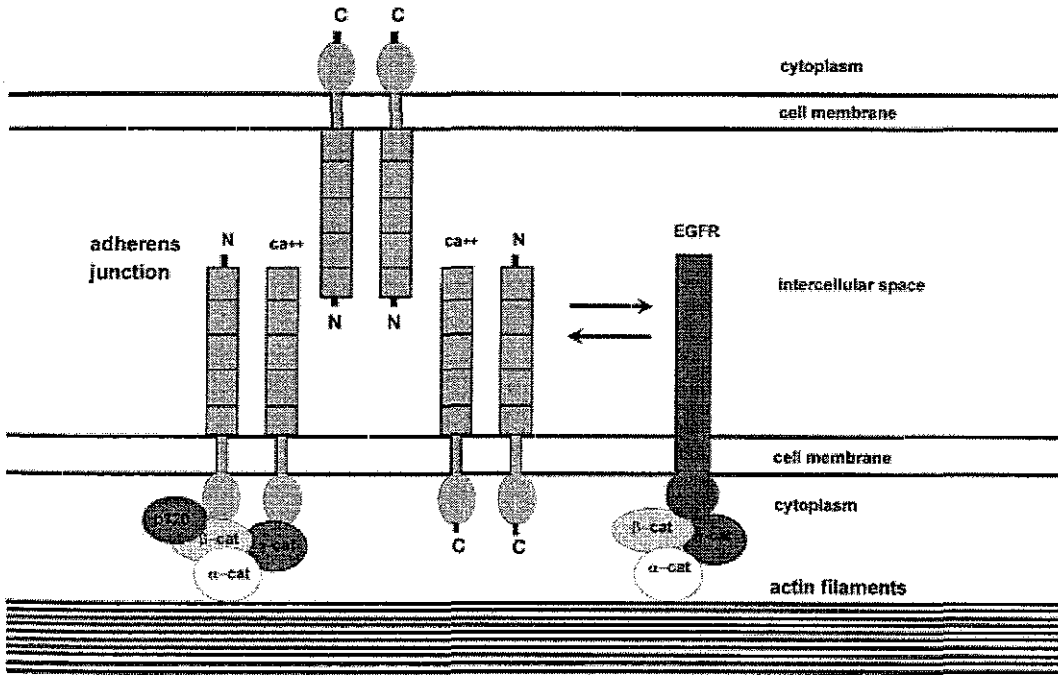
lökosit migrasyonu (ICAM-1, VCAM-1, PECAM-1), uyarıların iletilmesi (trombosit kaynaklı çoğalma faktörü reseptörü (PDGF), koloni stimüle edici faktör 1 reseptörü (CSF-1) ve bazı moleküllerin de (karsinoembriyonik antijen (CEA), azalmış kolorektal kanser gen proteini (DCC) ve malignite ile ilişkili fonksiyonları vardır. Bu moleküller ya homotipik ya da heterotipik adezyon oluşturarak sellüler ya da matriks adezyon molekülü olarak fonksiyon görürler (159, 160, 165).

CD44, glikoprotein yapıda transmembran proteini olup hücre-hücre ve hücre-ekstrasellüler matriks adezyonunu sağlar. CD44 geni 11. kromozomda (11p13) olup 60 kb uzunluğunda ve 20 ekson içermektedir. CD44 homotipik adezyon sağlamaktadır. Özellikle yüksek molekül ağırlıklı CD44, migrasyon ve hücre motilitesinde rol oynamaktadır. Standart ve izoform CD44'ler çeşitli tümörlerde agresif biyolojik davranış ve metastaz ile ilişkilidir (164, 159, 160).

Cadherinler, hücre-hücre adezyonunu sağlayan kalsiyuma bağımlı glikoprotein yapısında bir transmembran proteindir. Cadherin molekülü aynı tip hücreler arasında bağlantı kurarak bir homodimer oluşturur (159, 160, 163, 165). Cadherin tek zincir halinde 720-830 aminoasid içermekte olup çeşitli vertebralılarda (memeliler, kuşlar, amfibiler v.b) tanımlanmıştır (166). Molekül ağırlığı 124 kD civarında olup cinse spesifik olmalarına rağmen protein dizilimleri %30-50 oranında birbirine benzemektedir. Fonksiyonel olarak cadherinler en önemli adezyon molekülü olup hücrede normal olarak eksprese edildiği zaman diğer hücre adezyon moleküllerinin inaktivasyonu olsada hücrenin biyolojik davranışı minimal etkilenmektedir (166). Bu moleküllerin normal fonksiyonları için kalsiyuma ihtiyaçları vardır. Bu iyonun yokluğunda proteazlar ile hızla parçalanmaktadırlar. Cadherin ekspresyonundaki değişiklik tümör hücreleri arasındaki adezyonun kaybına neden olarak progresyonun gelişmesinde önemli bir basamak oluşturmaktadırlar (159, 160, 163, 164, 165). Son yıllarda tanımlanmış 30'dan fazla cadherin bulunmasına rağmen iyi tanımlanmış 4 cadherin vardır. Bunlar epitelyal (E-cadherin ya da uvomorulin), plasental (P-cadherin), nöral (N-cadherin) ve retinal (R-cadherin) cadherin olup hepsi

farklı genler tarafından kodlanmaktadır (167, 168, 169). E-cadherin geni kromozom 16q22.1'dedir (170). Cadherinler çeşitli dokularda tespit edilebilirler. Bazı cadherinler (E-,N-,P-,R-cadherin gibi) birçok dokuda bulunurken diğer cadherinler (Ksp-cadherin, cadherin-6 gibi) dokuya spesifiktir. E-cadherin hemen hemen tüm epitelyal dokularda eksprese edilmektedir. P-cadherin, deri ve meme gibi bazı organlarda stratifiye epitelin bazal ve daha aşağı katlarında sınırlıdır. N-cadherin nöral doku ve kasta bulunmaktadır (159, 160). Bütün cadherinlerin moleküler yapısı ekstrasellüler amino ucu, transmembran parçası ve intrasellüler karboksi ucu olmak üzere üç kısım içermektedir (159, 160, 165). Ekstrasellüler parçada 3 veya 4 adet Ca^{2+} u bağlayan aminoasit bulunmaktadır. Ekstrasellüler parça aynı zamanda selektiviteden sorumlu bölüm olup diğer cadherinin kalsiyum içeren ekstrasellüler parçası (homofilik) ile birleşir. İntrasitoplazmik karboksi ucu hücre iskeletini oluşturan en önemli moleküllerden biri olan catenin kompleksi ile birleşir (Şekil 2.4). Catenin kompleksi α -catenin (102 kD, vinkulin benzeri molekül), β -catenin (95 kD), γ -catenin ve p120'den oluşmaktadır. Cadherin-catenin kompleksi adherens junction ya da zonula adherensi oluşturur. Son yıllarda zonula adherenste src proto-onkogen ailesinin 3 üyesi (src, yes, lyn) tespit edilmiş olup bu genlerin ürünü olan kinazlar bu bölgede yoğunlaşmıştır. Tirozin kinaz, cadherin-catenin kompleksinin fonksiyonunu regüle eder. Cadherinlerin fosforillendiği bilinmektedir. Cadherinin fonksiyonunun normal olabilmesi için catenin kompleksinin bulunması gereklidir. Catenin kompleksinin disfonksiyonu defektif cadherin aktivitesine neden olur. E-cadherin direkt olarak β -catenin veya γ -catenine bağlanırken, α -catenin ise cadherin-catenin kompleksinin aktin filamentine bağlanmasında en önemli rolü oynamaktadır. Bundan dolayı E-cadherin ekspresyonu normal olsa bile α -catenin disfonksiyonu defektif cadherin aktivitesine neden olarak tümör hücrelerinin biyolojik davranışlarında değişikliğe yol açar (159, 160, 163, 165). α -catenin'in doku dağılımı, tümör derecesi ve yayılımı ile koreledir. α -catenin'in α -N ve α -E olmak üzere 2 izoformu vardır (158). β -catenin, organogenez ve doku morfogenezinde ayrıca cadherin ile

ilişkili hücre adezyonunun regülasyonunda kritik rol oynar. β -catenin, γ -catenin ile yüksek derecede benzerlik göstermekte olup zonula adherensde bulunarak desmozomal plak içinde fonksiyonunu yerine getirir. p120, cadherinin direkt olarak intrasitoplazmik parçasına bağlanır ve cadherine bağlı hücre adezyonunun modülasyonuna katkıda bulunur (165). Cadherinler, hücre-hücre adezyonundan, lökosit fonksiyonundan ve tümör invazyonu ve metastazdan sorumludur. Cadherin ekspresyonundaki değişiklik tümör hücreleri arasındaki adezyonun kaybına neden olarak progresyonda önemli bir basamak oluşturmaktadır. Ayrıca cadherin-catenin kompleksindeki disfonksiyon da tümör hücrelerinin biyolojik davranışlarında değişikliğe yol açmaktadır. α -catenin geni 5. kromozomun uzun kolunda (5q) yerleşmiştir (171)



Şekil 2.4. E-cadherin-catenin kompleksi ve hücreler arası ve hücre içi bağlantıları

E-cadherin ekspresyonunu immunohistokimyasal olarak analiz edildiğinde, benign patolojilerde intersellüler mesafede uniform ve yoğun bir şekilde boyanma varken tümörlerin %50'sinde E-cadherin boyanması azalmış ya da kaybolmuştur (158).

E-Cadherin molekülü gerek taze donmuş dokuda, gerekse de formalin ile fikse parafin kesitlerde immunohistokimyasal metodlar ile tespit edilebilmektedir. Taze donmuş dokuda tümörün makroskobik olarak ayırımı tam olarak yapılamadığından parafin kesitlerde inceleme ön plana çıkmıştır. Parafin kesitlerde dokuların yapıları ve sitolojik detayları daha ayrıntılı olarak incelenebilmektedir. İmmunohistokimyasal incelemede parafin kesitlerde antijenik yapıların belirgin hale gelmesinde en etkili yöntem sitrat buffer ile yüksek enerjili mikrodalga ile kesitlerin ısıtılmasıdır (172, 173).

3. MATERYAL ve METOD

Hastalar ve tümör spesimenleri:

Bu çalışmada Akdeniz Üniversitesi Tıp Fakültesi Üroloji Anabilim Dalında takip ve tedavisi yapılan 56 yüzeysel ve invazif mesane kanserli hastanın formalin ile fiske edilmiş parafinli doku blokları incelendi. Elli altı hastanın 41'i yüzeysel, 15'i invazif mesane kanseri olup, tümör derecesi 5'inin I, 32'sinin II ve 19'unun III'tür. 46'sı erkek 10'u kadın olan hastaların yaşları ortalama 67'idi (40-82 yaş). Hastalar ortalama 33.4 ay takip edilmiş olup, bu süre 5-120 ay arasında değişmektedir. Bütün hastaların primer tümörlerine TUR uygulandı. Hastaların cinsiyetleri, cerrahi anındaki yaşları, histolojik derece ve evresi, Cis varlığı ve sistoskopik özellikleri (tümör boyutu, lokalizasyonu, sayısı) kayda alınarak değerlendirildi. Hiç bir hastaya operasyondan önce kansere yönelik bir tedavi uygulanmadı. Evreleme 1997 TNM sınıflamasına göre yapıldı (174, 58). İlk tanı anındaki evre Tis, pTa olup da invazif karsinom (Evre pT1 ve daha ilerisi) gelişen, yine ilk tanı anında pT1 olup kasa invaze karsinom gelişen hastalar progresyon gösteren hastalar olarak değerlendirildi. İlk cerrahi sonrası 2 yıl süreyle hastalara 3 ayda bir sistoskopi uygulandı, 3 ve 4. yıllarda 6 ayda bir ve 4. yıldan sonra yılda bir sistoskopi yapıldı.

İmmunohistokimyasal Değerlendirme:

Olgulara ait kesitlere tavşan poliklonal IgG, E-Cadherin (h-108) ve α -catenin (H-297) immün boyaları uygulandı. Boyalar 200mg/ml'lik formlarda "Santa Cruz Biotechnology, Inc-USA"den alındı. Pozitif ve negatif kontrollü dilüsyonlar ile uygun antikor dilüsyonları hazırlandı. E-cadherin ve α -catenin antikorlarının en son dilüsyonları 1:200 idi. İmmunhistokimyasal olarak boyanacak dokular, 4-5 mikron kalınlığında kesilerek 'Dako chem Mate Tm 500 capillary Gap microscop slides' adlı hazır kromaliumlu lamalar üzerine alındı. 56 °C etüvde yaklaşık 2 saat eritilip, ksilolde 2 kez 5'er dakika deparafinize edildi. Daha sonra azalan derecelerde alkolden geçirilip, 1 dakika distile suya alınarak hidrate edildi. Lamlar üzerindeki suyun fazlası dokuya zarar vermeden kurutma kağıdı ile

alındı ve doku örneklerinin çevresi dakopen ile çizilerek sınırlandırıldı. Daha sonra kesitlere antijenlerin yeniden kazanılması amacıyla 'Antijen retrieval' işlemi uygulandı. Bu işlem 0.01M sitrat solüsyonu (trisodyum sitrat) içinde, pH:6.0'da, sıvı seviyesi lamaların üzerini kapatacak ve kesitler kurumayacak şekilde, 90°C'da 30 dakika süreyle mikrodalga fırında boyanacak preparatların kaynatılması ile gerçekleştirildi. Her aşamadan sonra kesitler fosfat tuzlu tamponda çalkalandı (3x5 dakika). Daha sonra 15 mikrolitrelik E-cadherin ve α -catenin antikoları kesitlerin içine koyularak oda sıcaklığında 2 saat bekletildi. PBS ile yıkamadan sonra (3x5 dakika), kesitler labvision polyvalent detection kit (TP-125-HL) ve DAP (Dako; K-3466) ile inkübe edildi. Sonra kesitler yıkanıp mikroskopik inceleme için hazırlandı. Tümör kesitlerindeki normal mesane mukozası internal pozitif kontrol olarak kullanıldı.

E-cadherin ve α -catenin ekspresyonunun değerlendirilmesi:

E-cadherin ve α -catenin'in kanser hücrelerindeki ekspresyonu aynı kesitlerdeki normal epitel hücreleri ile karşılaştırılarak değerlendirildi. Tümördeki E-cadherin ve α -catenin ekspresyonunun derecelendirilmesi pozitif hücrelerin oranına göre yapıldı. Kanser hücrelerinin %90'ından fazlası pozitif boyanmış ise tümör uniform olarak pozitif kabul edildi. Hücrelerin %10-90'ı pozitif boyandığında tümör heterojen olarak kabul edilirken, hücrelerin %0-10'u pozitif boyandığında tümör uniform olarak negatif kabul edildi. Bunun yanında bazı vakalarda sitoplazmik immünreaktivite de gözlemlendi. Uniform olarak pozitif boyanma normal olarak kabul edilirken heterojen boyanma ile beraber uniform olarak negatif boyanma ve sitoplazmik boyanma anormal boyanma olarak kabul edildi (Şekil 4.1 ve 4.2).

İstatistikî Analiz:

İstatistikî analiz için SPSS 10.0 Software kullanıldı. Hastaliksız sağ kalımlar Kaplan–Meier analiz ve log rank test kullanılarak karşılaştırıldı. Diğer parametreleri karşılaştırmak için Chi-square test kullanıldı. p değeri 0.05'den az olanlar istatistiksel olarak anlamlı kabul edildi.

4. BULGULAR

Normal mesane epitelindeki E-cadherin ve α -catenin ekspresyonu:

Normal mesane epiteli, hücre-hücre bağlantısında eşit derecede kuvvetli membran E-cadherin ve α -catenin ekspresyonu gösterdi. Bu, normal lokalizasyondaki intercellüler adezyon moleküllerini göstermekte olup internal pozitif kontrol olarak kullanıldı (Şekil 4.1 ve 4.2). Genel olarak normal mesane epiteli E-cadherin ve α -catenin ile kuvvetli olarak boyandı. Normal mesane epitelinin hiçbirinde nükleus ve stromada E-cadherin ve α -catenin boyanması saptanmadı.

Mesane tümörlerinde E-cadherin ve α -catenin ekspresyonu:

Yüzeyel mesane kanserlerinin sırasıyla %36.5 ve %70'inde, E-cadherin ve α -catenin ekspresyonu gösterildi. İleri evre mesane tümörlerinde ise anormal E-cadherin ve α -catenin düzeyi sırasıyla %80 ve %100 olarak gösterildi. Yüzeyel ve ileri evre mesane tümörleri arasında E-cadherin ve α -catenin ekspresyonu açısından istatistiki olarak anlamlı fark bulunmaktadır ($p=0.004$, $p=0.024$). Bunun yanında E-cadherin ve α -catenin ekspresyonu ile tümör derecesi arasında istatistiki olarak anlamlı fark bulunmadı ($P>0.05$) (Tablo 4.1). Ek olarak E-cadherin ve α -catenin arasında da bir benzerlik bulunmadı ($p=0.364$) (Tablo 4.2).

Tümör sayısı ve boyutu ile E-cadherin ve α -catenin arasındaki korelasyon:

Soliter tümörlerde sırasıyla %47 ve %82 oranında anormal E-cadherin ve α -catenin ekspresyonu gösterildi. Multipl tümörlerde ise sırasıyla %48,7 ve %79 oranında anormal E-cadherin ve α -catenin ekspresyonu gösterildi. Tümör sayısı ile E-cadherin ve α -catenin ekspresyonu arasında bir korelasyon tespit edilmedi ($p>0.05$) (Tablo 4.1).

Boyutu 3 cm'den küçük olan tümörlerde sırasıyla %50 ve %67.8 oranında anormal E-cadherin ve α -catenin ekspresyonu gösterildi. Boyutu 3 cm'den büyük veya eşit olan tümörlerde sırasıyla %46.4 ve %92.8 oranında anormal E-cadherin ve α -catenin ekspresyonu gösterildi. Tümör boyutu ile E-cadherin ve α -catenin ekspresyonu arasında bir korelasyon bulunmadı ($p>0.05$) (Tablo 4.2).

Tablo 4.1 Mesanenin değişik epitel hücreli kanseri bulunan 56 hastanın parafin bloklarının klinik ve patolojik özelliklerine göre E-cadherin ve α -catenin ile boyanma paternleri.

	n	E-cadherin		α -atenin	
		Normal	Anormal	Normal	Anormal
Derece					
1	5	3	2	0	5
2	32	17	15	9	23
3	19	9	10	3	16
		p>0.05		p>0.05	
Evre					
Yüzeysel	41	26	15	12	29
Invasif	15	3	12	0	15
		p=0.004		p=0.024	
Tümör sayısı					
Soliter	17	9	8	3	14
Multipl	39	20	19	8	31
		p>0.05		p>0.05	
Tümör boyutu					
< 3 cm	28	14	14	9	19
≥ 3 cm	28	15	13	2	26
		p>0.05		p>0.05	

Tablo 4.2. E-cadherin ve α -catenin ekspresyonları arası korelasyon

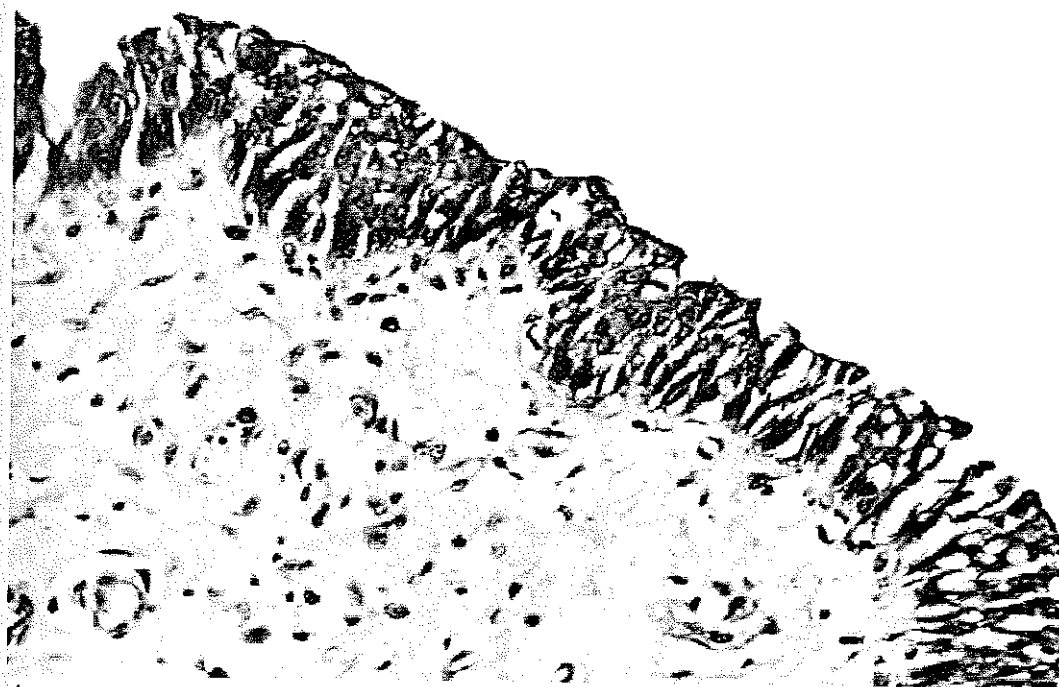
α -catenin

E-cadherin	Normal	Anormal
Normal	8	21
Anormal	4	23

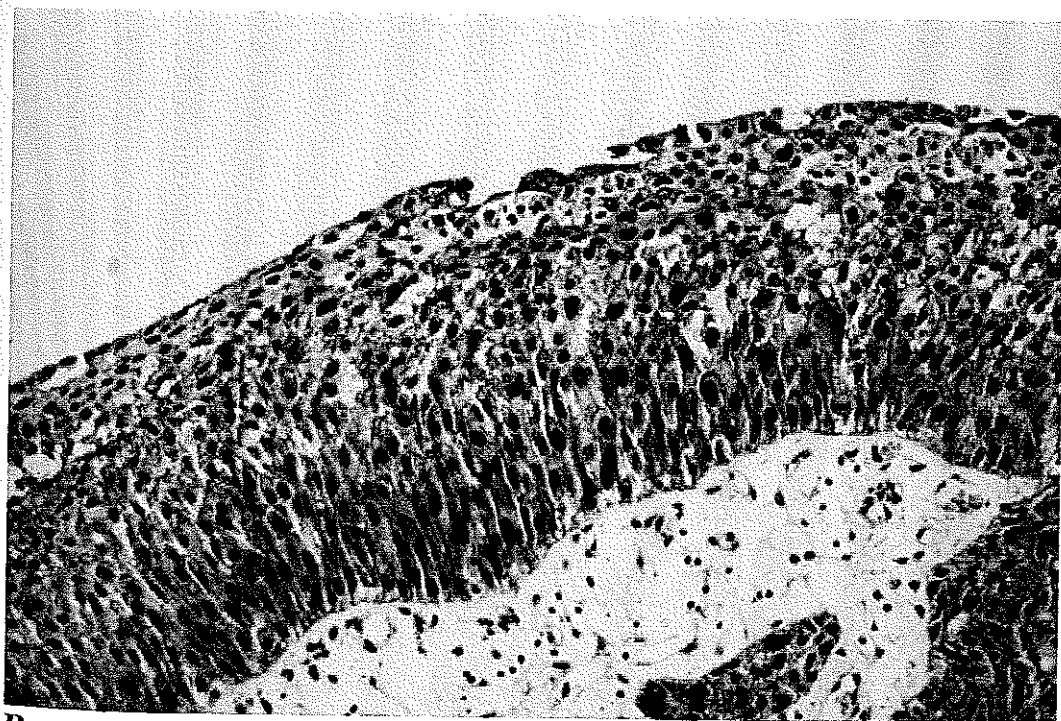
*p > 0.05

E-cadherin ve α -catenin ekspresyonuna bağı olarak hastaliksız sağkalım :

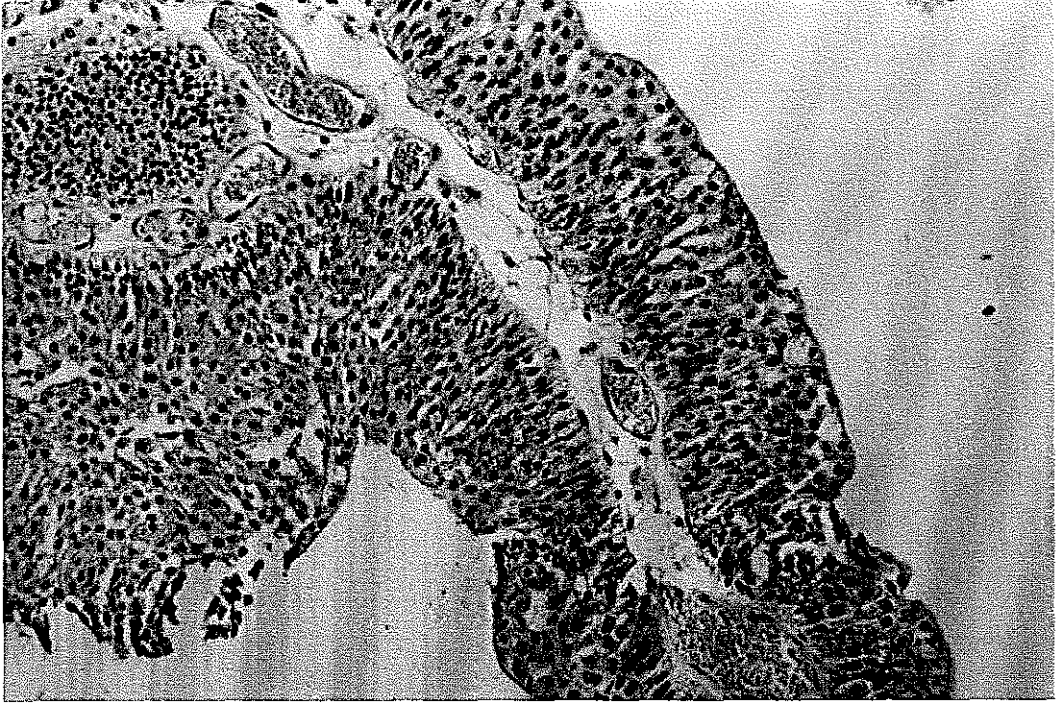
Hastaların 14 (%25)'inde rekürrens gelişti. Rekürrens gelişen hastaların spesimenlerinin immunohistokimyasal olarak değerlendirilmesinde, hepsinde E-cadherin ve/veya α -catenin molekülünün anormal boyanması saptandı. Rekürrens süresi 5 ile 42 ay arasında değişmek ile beraber ortalama 19.3 ± 11.84 ay idi. Hastaların hiç birinde progresyon saptanmadı. Hastaliksız sağ kalım oranları ile E-cadherin ve α -catenin ekspresyonu arasında bir korelasyon bulunmadı ($p > 0.05$) (Şekil 4.3).



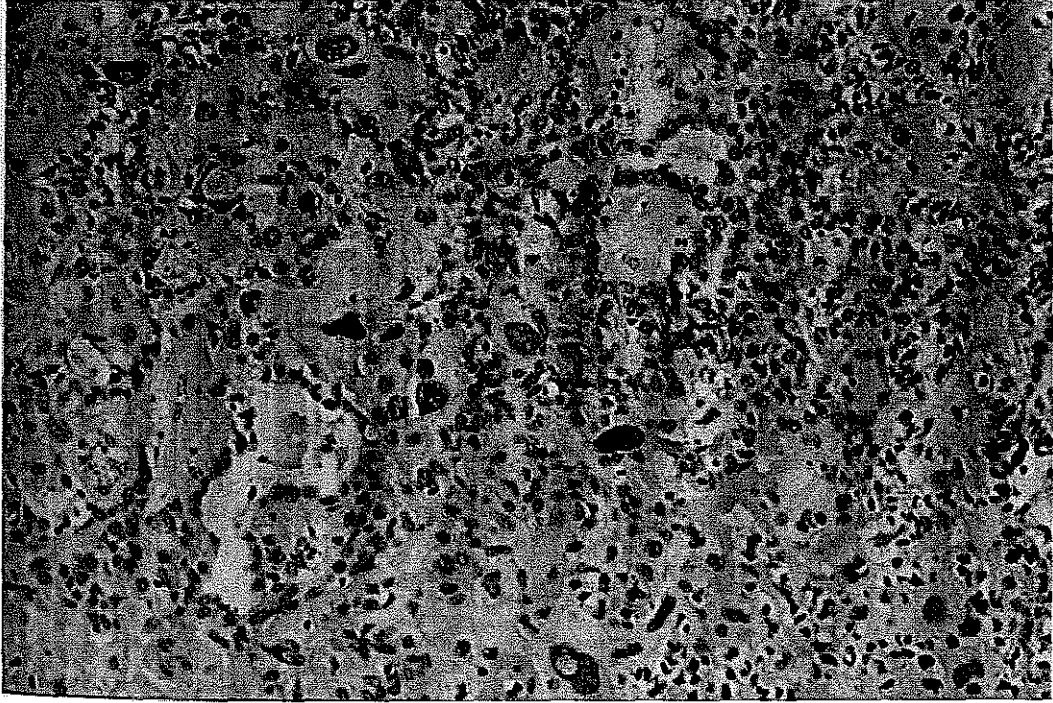
A



B

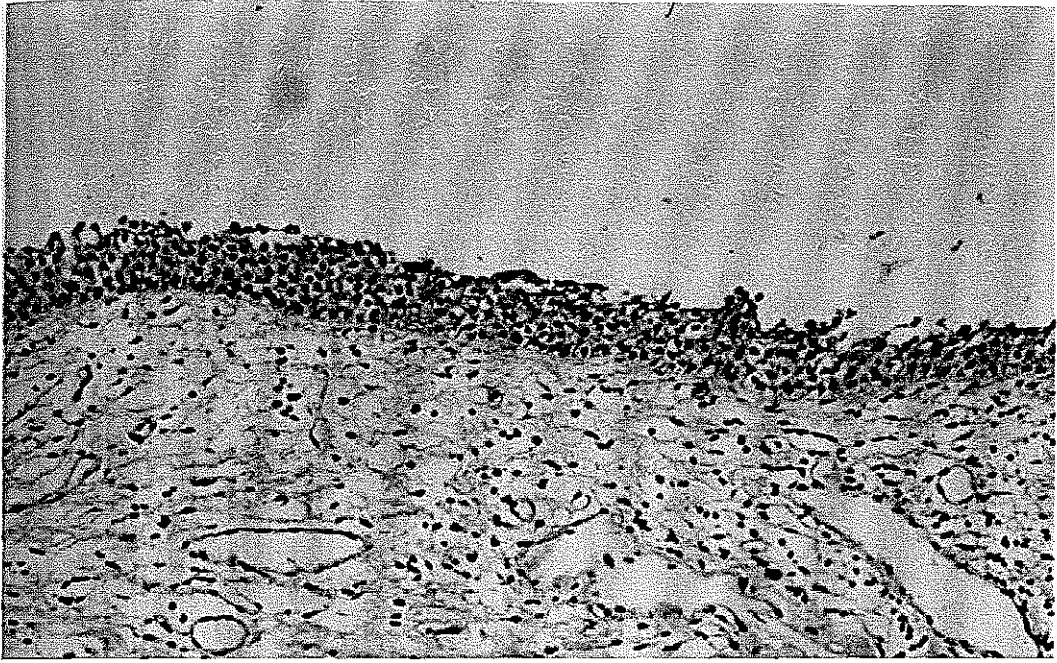


C

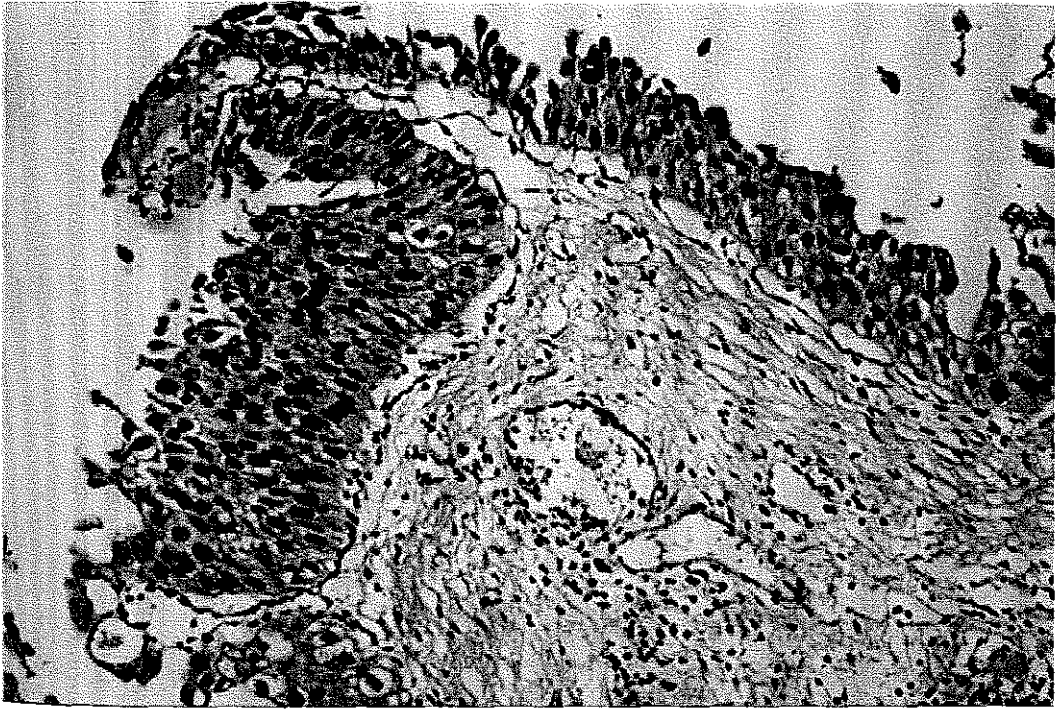


D

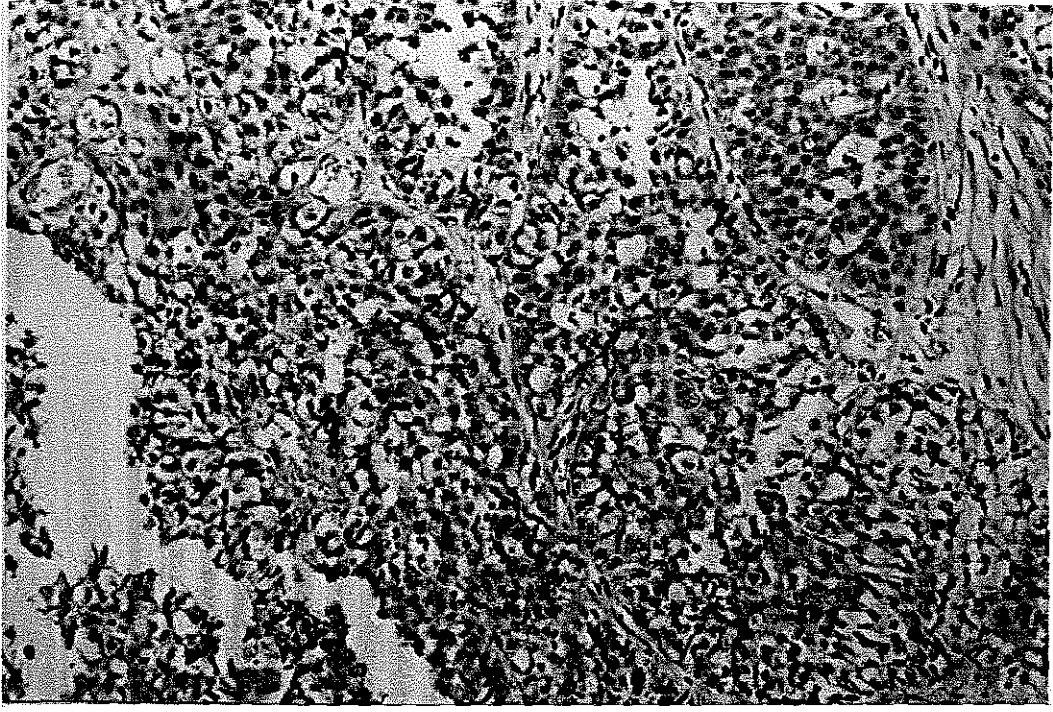
Şekil 4.1. Mesanenin değışici epitel hücreli kanserinde E-cadherin immunreaktivitesi. (A) normal mesane mukozası (orjinal büyütme, x200); (B) pozitif (orjinal büyütme, x200); (C) heterojenite (orjinal büyütme, x200); (D) negatif (orjinal büyütme, x200).



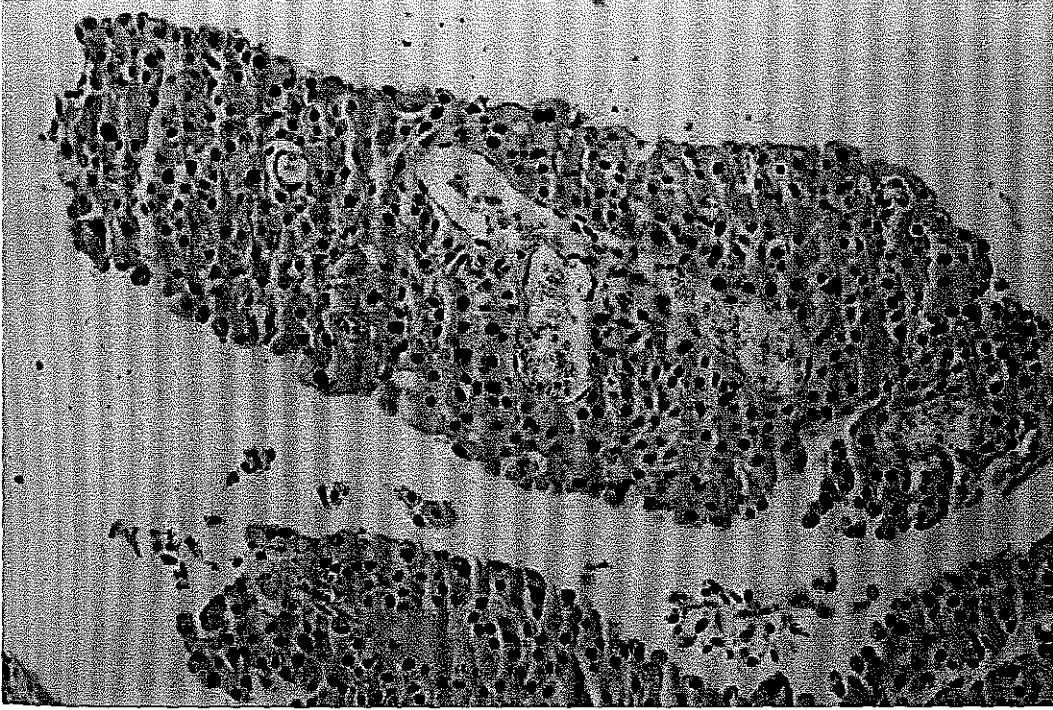
A



B

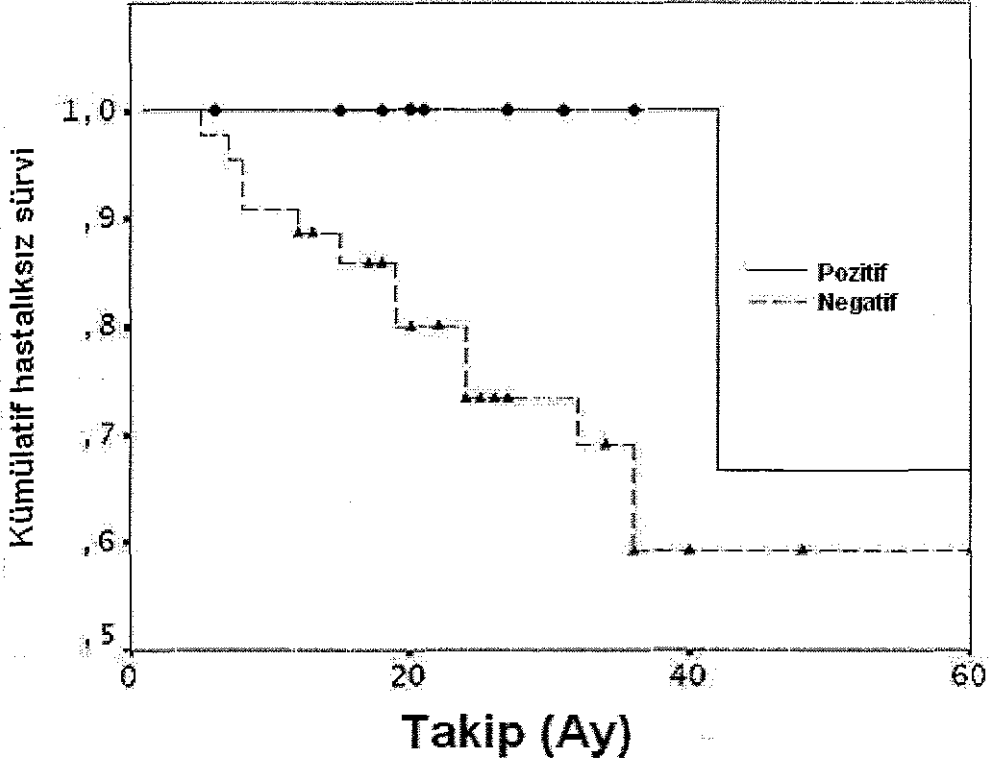


C



D

Şekil 4.2. Mesanenin değişik epitel hücreli kanserinde E-catenin immunreaktivitesi. (A) normal mesane mukozası (orjinal büyütme, x200); (B) pozitif (orjinal büyütme, x200), (C) heterojenite (orjinal büyütme, x200); (D) negatif (orjinal büyütme, x200)



Şekil 4.3. α -catenin pozitifliğine göre hastaliksız sağ kalımın Kaplan-Meier ile değerlendirilmesi. Noktalar ve üçgenler α -catenin boyanması pozitif ve negatifliğine göre nükseden vakaları göstermektedir ($p=0.146$).

5. TARTIŞMA

Mesaneenin deęişici epitel hücreli karsinomunun %70-80'i ilk tanı koyulduğunda yüzeyledir ve %30-90'ında rekürrens görülür (177). Rekürrenslerin %15-20'si takiplerde invazif yada metastatik hale gelebilmektedir (178). İnvazif karsinomlu hastalara genelde radikal sistektomi yapılmakla beraber, vakaların yaklaşık %50'sinde cerrahiden sonra metastatik hastalık tespit edilmektedir (179). Bu yüzden kemoterapi ve radyoterapi gibi adjuvan tedavilere ihtiyaç duymadan cerrahiden yarar görece hastaların belirlenmesi önemlidir. Şu ana kadar bir çok biyolojik ve moleküler gösterge mesane kanserinde potansiyel prognostik gösterge olarak araştırılmış ancak tümör evresi ile derecesi en önemli prognostik gösterge olarak bulunmuştur (180). Bunun yanında tümörün evresi ve derecesi ile bunların prognozu etkilemesi arasında rapor edilmiş bir çok varyasyonlar vardır. Bu yüzden daha objektif prognostik faktörlere ihtiyaç duyulmaktadır (181).

E-cadherin geni 16. kromozomun uzun kolunun 22.1 noktasında yerleşmiştir (182). 16q delesyonu ile anormal boyanma arasındaki korelasyondan yola çıkarak E-cadherin gen mutasyonları araştırılmış ve E-cadherin geni supressör gen olarak değerlendirilmiştir (183).

α , β ve γ cateninler E-cadherin'i hücre iskeletinde aktine bağlayarak hücre-hücre adesyonunda önemli rol oynamaktadırlar. İn vitro olarak α -catenin yokluğunda E-cadherin ve β -catenin normal olsa da hücreler stabil adhezyon bağlantıları oluşturamamışlar ancak, cDNA transfeksiyonu ile α -catenin ekspresyonu restore edildiğinde hücreler normal epitelyal yapılarını oluşturabilmişlerdir (184).

Bir çok neoplazmda, E-cadherin ekspresyon kaybı agresif özellikler ile korelasyon içindedir. Benzer şekilde yüksek dereceli ve ileri evre mesane kanseri ile E-cadherin kaybı arasında korelasyonlar rapor edilmiştir (185, 186, 187, 188). Bir diğer çalışmada kasa invaziv tümörler değerlendirilmiş ve tümörün kas tabakasındaki invazyonu arttıkça, E-cadherin ekspresyonunun azaldığı saptanmıştır (189). E-cadherin

plazmada da ölçülebilen bir molekül olup invazif ve yüzeyel mesane tümörlü hastalarda tedavi öncesi bakılan plazma E-cadherin seviyelerindeki artış ile tümörün derecesi, evresi ve tümör progresyonu arasında korelasyon bulunmuştur. Preoperatif bulunan bu değer ile yüksek riskli hastaların preoperatif olarak belirlenerek, bu hastaların geniş lenf nodu disseksiyonu ve kombine tedavi rejimlerinden daha çok yararlanabileceği vurgulanmıştır (190). Biz, yüzeyel mesane kanserlerinde %36.5 ve ileri evre mesane kanserlerinde %80 oranında anormal E-cadherin immunreaktifliği gösterdik. Patolojik evreleme de gösterilen tümör invazifliği ile E-cadherin ekspresyonu arasındaki daha önce yapılmış çalışmalarda gösterilmiş korelasyonu da destekledik (169,185, 186, 189). Fakat, bizim çalışmamızda E-cadherin ekspresyonu ile tümör derecesi arasında korelasyon tespit edilmedi. Bir çok çalışmada E-cadherin ekspresyonu ile tümör derecesi arasında korelasyon bulunmuşken bir kısmında da korelasyon bulunamamıştır (162, 186, 191, 192). Mesane kanserinde α -catenin ekspresyonu ile ilgili değişik sonuçlar bulunmaktadır (187, 192, 193, 194) Bizim verilerimizde α -catenin'in anormal immun boyanması, disfonksiyonun tam bir göstergesi olarak bulunmuş ve normal E-cadherin ekspresyonu ile beraber α -catenin boyanmasının olmaması da sık görülen bir bulgu olarak tespit edilmiştir. Ayrıca E-cadherin ve α -catenin ekspresyonları arasında bir korelasyon bulunmamıştır. Bu gözlem bize tek başına E-cadherinden ziyade α -catenin ekspresyon kaybının daha direkt olarak hücre-hücre adezyon kaybını gösterdiğini düşündürmektedir. Normal E-cadherin ekspresyonuna rağmen α -cateninindeki bu boyanma azalmasının mekanizması anlaşılmış değildir. α -catenin kaybı, zayıf catenin fonksiyonunun sonucu olabilir. Nöral α -catenin'in α -catenin bulunmayan PC9 kanser hücrelerinin içine tekrar verilmesi, kalsiyum bağımlı adhesifliği restore etmekte ve morfolojinin düzelmesiyle sonuçlanmaktadır (184). Bu yüzden α -catenin'in bir grup mesane tümörlü hastada invazyon supresör gen olarak speküle edilebileceği söylenmiştir. Bizim bulgularımızda yüzeyel tümörlerin %70'inde ve ileri evre tümörlerin %100'ünde anormal α -catenin immunreaktivitesi gösterildi. Bu çalışmada

α -catenin ekspresyonu tümör evresi ile uyumlu iken tümör derecesi ile uyumlu bulunmamıştır. Daha önceki çalışmalarda, E-cadherin veya catenin ekspresyonlarından her hangi birinin direkt olarak mesane tümörünün klinik ve patolojik verileri ile ilişkili olduğu gösterilmiştir (187, 193, 192). Mialhe ve arkadaşları E-cadherin–catenin kompleksinin (α , β ve γ -catenin) artmış tümör derecesi ve evre ile direkt ilişkisini göstermişlerdir (192). Vakaların %48'inde normal E-cadherin ekspresyonu ile her bir catenin'in (α , β ve γ catenin ve P120 cas) arasında anlamlı bir korelasyon olduğu gösterilmiştir (193). Buna karşın Syrigos ve arkadaşları, mesane tümörlü hastaların sadece %4.4'ünde bütün E-cadherin–catenin komplekslerinin (α , β ve γ -catenin) normal ekspresyon seviyesinde olduğunu göstermişlerdir (187). Bizim çalışmamızda 56 hastanın 8'inde (%14) hem E-cadherin hem de α -catenin normal ekspresyon düzeyinde bulunmuştur.

Mesane kanserinde evre, derece, yaş, tümörün boyutu ve patolojik yapısı, sayısı, displazi, rekürrense kadar geçen süre, eşlik eden karsinoma insitu (Cis) ve hidronefrozun varlığı klasik prognostik parametreler olarak kullanılabilir. Daha sonraları yüzeysel mesane tümörlerindeki prognostik faktörlerin çok değişkenli analiz ile değerlendirilmesi ile, çok sayıda, 3 cm'den büyük, III. derece tümörlerin olması ve Cis'in eşlik etmesi durumunda rekürrens ve progresyon riskini arttırdığı gösterilmiştir (195). Biz E-cadherin ve α -catenin ile tümör sayısı ve boyutu gibi klinik veriler arasındaki ilişkiyi araştırdık ve E-cadherin ve α -catenin ekspresyonu ile tümör sayısı ve boyutu arasında bir korelasyon ortaya koyamadık ($p>0.05$).

Bizim çalışmamızda hastaların %25'inde rekürrens saptandı. Bu spesimenlerin immunohistokimyasal değerlendirilmesinde hepsinde anormal E-cadherin ve/veya α -catenin ekspresyonu gözlemlendi. Bu hastaların hiç birinde progresyon yoktu. Bu bulgularla anormal E-cadherin ve α -catenin ekspresyonu ile artmış tümörsüz sağ kalım olasılığı arasında bir ilişki olmadığını bulduk. ($p>0.05$)

Sonu olarak, anormal E-cadherin ve α -catenin ekspresyonu mesane karsinomlu hastaların %85'inde gsterilmiř ve sadece ileri evredeki tmrl hastalarda anlamlı derecede korelasyon bulunmuřtur. Bu sonuların daha fazla prospektif klinik alıřmalar ile desteklenmesi gerekmektedir.

6. ÖZET

Mesane tümörünün doğal seyirinde mesane tümörünün evre ve derecesi önemli rol oynamakla birlikte, tümörün biyolojik davranışı hakkında ve uygun tedavi seçiminde klinisyene tam bir bilgi vermemektedir. Mesane kanserinin klasik prognostik faktörler ile tam olarak değerlendirilememesi tedavi seçiminde güçlükler yol açabilmektedir. Bundan dolayı son yıllarda değişik prognostik göstergeler üzerinde çalışmalar yapılmıştır. Bu göstergelerin bir bölümünü hücre adezyon molekülleri oluşturmaktadır.

Hücre adezyon molekülleri normal doku organizasyonunun sağlanmasında, hücre migrasyon, proliferasyon ve diferansiyasyonunun regülasyonunda önemli rol oynamaktadır. Tümör hücrelerinin invazif potansiyel kazanmaları hücre-hücre ya da hücre-matriks adezyonunun azalması gibi kompleks mekanizmalar ile olmaktadır. Hem epitelyal hem de nonepitelyal tümörlerin invazyon ve metastazında hücre adezyon molekülü ekspresyonunun önemi anlaşılmış ve metastatik fenotiplerin potansiyel bir indikatörü olabileceği vurgulanmıştır.

Cadherin molekülü aynı tip hücreler arasında bağlantı kurarak bir homodimer oluşturan glikoprotein yapısında önemli bir transmembran adezyon molekülüdür. Cadherin hücrede normal olarak eksprese edilirken diğer hücre adezyon moleküllerinin inaktivasyonu olsada hücrenin biyolojik davranışı minimal etkilenmektedir. Birçok kanser tipinde E-cadherin-catenin kompleksinin disfonksiyonu, hücre ve dokuların diferansiyasyonunda azalma ve artmış invazif ve metastaz potansiyeli ile paralellik gösterir.

Bu çalışmada, noninvazif ve invazif değişici epitel hücreli tümörlerde E-cadherin ve α -catenin ekspresyon düzeyini araştırmayı ve sonuçların patolojik ve klinik parametreler ile korelasyonunu araştırıldı. Elli altı yüzeysel ve invazif mesane kanserli hastanın formalin ile fiske edilmiş parafinli doku blokları incelendi. Elli altı hastanın 41'i yüzeysel, 15'i invazif mesane kanseri olup, tümör derecesi 5'inin I, 32'sinin II ve 19'unun

III'tür. 46'sı erkek 10'u kadın olan hastaların yaşları ortalama 67'idi (40-82 yaş). Hastalar ortalama 33.4 ay takip edilmiş olup, bu süre 5-120 ay arasında değişmektedir

Yüzeyel mesane kanserlerinin sırasıyla %36.5 ve %70'inde, E-cadherin ve α -catenin ekspresyonu gösterildi. İleri evre mesane tümörlerinde ise anormal E-cadherin ve α -catenin düzeyi sırasıyla %80 ve %100 olarak gösterildi. Yüzeyel ve ileri evre mesane tümörleri arasında E-cadherin ve α -catenin ekspresyonu açısından istatistiki olarak anlamlı fark bulunmaktadır ($p=0.004$, $p=0.024$). Bunun yanında E-cadherin ve α -catenin ekspresyonu ile tümör derecesi arasında istatistiki olarak anlamlı fark bulunmadı ($P>0.05$). Ek olarak E-cadherin ve α -catenin arasında da bir benzerlik bulunmadı ($p=0.364$).

Sonuç olarak, anormal E-cadherin ve α -catenin ekspresyonu mesane karsinomlu hastaların %85'inde gösterilmiş ve sadece ileri evredeki tümörlü hastalarda anlamlı derecede korelasyon bulunmuştur.

KAYNAKLAR

1. Koss LG, Esperanza MT, Robbins MA: Mapping cancerous and precancerous bladder changes: A study of the urothelium in ten surgically removed bladders JAMA 1974;227:281.
2. Emil A. Tanagho. Urothelial carcinoma cancers of the bladder ureter and renal pelvis. Smith's General Urology fourteenth edition 1995; Chap.20:353-371
3. Anafarta K, Göğüş O, Bedük Y, Arıkan N. Mesane tümörleri. Temel Üroloji 1998; Güneş Kitapevi, Ankara. 708-716
4. Patric C. Walsh. Ürethelial tumors of the urinary tract. Campbell's Urology, 6th Edition W. B. Saunders, 1991, New York. Pp:1094-1159
5. Greenlee RT, Murray T, Bolden S, Wingo PA: Cancer statistics 2000 CA Cancer J Clin. 2000 Jan-Feb;50(1):7-33.
6. Lynch CF, Cohen MB. Urinary system. Cancer. 1995 Jan 1;75(1 Suppl):316-29.
7. Linn JF, Sesterhann I, Mostofi FK, Schoenberg M: The molecular characteristics of bladder of bladder cancer in young patients. J Urol. 1998 May;159(5):1493-6.
8. N. Aydın Mungan, Lambertus A. L. M. Kiemeneij, Joa A.A. van dijck, Henk G. Van der Poel, J. Alfred Witjes: Gender differences in stage distribution of bladder cancer. Urology 2000 March; 55(3):368-71
9. Kanser bildirilerinin değerlendirilmesi 1993-1994, Sağlık bakanlığı kaser savaşı daire başkanlığı. Yayın No:582, Ankara 1997
10. Landis LH, Murray, T et al: Cancer istatistics Ca Cancer Journal fo clinics 1999; 49:8-31
11. Patric C. Walsh, Messing EM: Urotelial Tumors of the Urinary Tract. Campell's Urology 8th edition 2002; Elsevier Science New York (USA) 2740-2741
12. Boring C. C, Squires T. S, Tong T: Cancer statistics 1995. Cancer J. Clin 1995; 45:2-6

13. Patric C. Walsh, Messing EM: Urotelial Tumors of the Urinary Tract. Campell's Urology 8th edition 2002; Elsevier Science New York (USA) 2732-2784
14. Lee R, Droller MJ: The Natural History Of Bladder Cancer. Laughlin Kr (Ed.). The Urology Clinic of North America. New York 2000; 27:1-13
15. Weinberg RA: The retinoblastoma protein and cell cycle control. Cell 1995;81:323-6.
16. Thompson IM, Peek M, Rodriguez F: The Impact of Cigarette Smoking on Stage, Grade and Number of Recurrences of Transitional Cell Carcinoma of The Bladder. J Urol. 1987 Mar;137(3):401-3.
17. Raitamen MP, Nieminen P, Tammela TLJ: Impact of tumors grade, stage, number, size, smoking and sex on survival in patients with transitional cell carcinoma of the bladder. Br J Urol 1995; 76:470-4.
18. Piper JM, Tonascia J, Metanoski GM: Heavy phenacetin use and bladder cancer in women aged 20 to 49 years. N Engl J Med 1985; 313:292-4.
19. Steffens J, Nagel R: Tumours of the renal pelvis and ureter: Observations in 170 patients. Br J Urol. 1988 Apr;61(4):277-83.
20. DeBroe ME, Elseviers M: Analgesic nephropathy. N Engl J Med 1998; 338:446-7.
21. Locke JL, Hill DE, Walzer Y: Incidence of squamous cell carcinoma in patients with long-term catheter drainage. J Urol 1985; 133:1034-6.
22. Duncan RE, Bennett DW, Evans AT, et al: Radiation-induced bladder tumors. J urol 1977; 118:43-5.
23. Kaldor AF, Day NE, Kittelmann B, et al: Bladder tumors following chemotherapy and radiotherapy for ovarian cancer: a case control study. Int J Cancer. 1995 Sep 27;63(1):1-6.
24. Quilty PM, Kerr GR: Bladder cancer following low or high dose pelvic irradiation. Clin Radiol 1987; 38:583-5.

25. Cohen SM, Garland EM, St. John M, et al: Acrolein initiates rat urinary bladder carcinogenesis. *Cancer Res* 1992; 52:3577-81.
26. Habs MR, Schmahl D: Prevention of urinary bladder tumors in cyclophosphamide-treated rats by additional medication with uroprotectors sodium 2-mercaptoethane sulfonate (Mesna) and disodium 2,2'-dithio-bis-ethane sulfonate (Demesne). *Cancer* 1983;51:606-9.
27. Vlaovic P, Jewett AS: Cyclophosphamide induced bladder cancer. *Can J Urol* 1999; 6:745-8.
28. Kalple T: Etiopathology, risk factors, environmental influences and epidemiology of bladder cancer. *Urology* 2001 Nov;40(6):447-50.
29. Johansson SL, Cohen SM: Epidemiology and etiology of bladder cancer. *Semin Surg Oncol* 1997 Sep-Oct; 13(5):291-8.
30. La Vecchia C, Negri E: Nutrition and bladder cancer. *Cancer causes and control: CCC* Volme 7, Issue 1, January 1996, Pages 95-100.
31. Moyad MA: Bladder cancer prevention. Part I: What do I tell my patients about lifestyle changes and dietary supplement? *Curr Opin Urol*. 2003 Sept;13(5):363-78.
32. Maurice P.A, Zeegers, Elisabeth Dorant, R. Alexandra Goldbohm, Piet A von den Brandt: Are coffee, Tea and Total Fluid Consumption associated with Bladder Cancer risk? Results from the Netherlands Cohort study. *Cancer Causes and Control* April 2001 12 (3): 231-238
33. Zuk RJ, Baithun SI, Martin JE, Cox EL, Revell PA: The immunocytochemical demonstration of basement membrane deposition in transitional cell carcinoma of bladder. *Virchows Arch A Pathol Anat Histopathol* 1989; 414(5):447-52.
34. Younes M, Susman J, True L: The usefulness of the level of the muscularis mucosa in the staging of invasive transitional cell carcinoma of the urinary bladder. *Cancer* 1990;66:543-8.
35. Engel P, Anagnostaki L, Braendstrap O: The muscularis mucosa of the human urinary bladder. Implications for tumor staging on biopsies. *Scand J Urol Nephrol* 1992;26:249-52.

- 36 Cohen SM, Johansson SL: Epidemiology and etiology of bladder cancer. *Urol Clin North Am* 1992; 3:421-8.
- 37 Epstein JI, Amin MB, Reuter VR, Mostofi FK: The Bladder Consensus Conference Committee. The World Health Organization/International Society of Urologic Pathology consensus classification of urothelial (transitional cell) neoplasms of the urinary bladder. *Am J Surg Pathol* 1998; 22:1435-48.
- 38 Koss LG: Tumors of the urinary bladder. *Atlas of Tumor Pathology* 1974 (Firminger H. I.); 433-435
- 39 Cheng L, Neumann RM, Bostwick DG: Papillary urothelial neoplasm of low malignant potential. Clinical and biologic implications. *Cancer* 1999; 86:2102-08
- 40 Cheon J, Kim HK, Yoon DK, Koh SK: Malignant inverted papilloma of the bladder: The histopathological aspect of malignant potential of the inverted papilloma. *J Korean Medical Sci* 1995; 10(a):103-8.
- 41 Cheville JC, Wu K, Sebo TJ, et al : Inverted urothelial papilloma. Is ploidy, MIB-1 proliferative activity, or p53 protein accumulation predictive of urothelial carcinoma? *Cancer*. 2000 Feb 1;88(3):632-6.
- 42 Witjes JA, Van Balken MR, Van de Kaa CA: The prognostic value of a primary inverted papilloma of urinary tract. *J Urol* 1997; 158:1500-1505.
- 43 Melicow MM: Historical study of vesical urothelium intervening between gross neoplasms in total cystectomy *J Urol* 1952; 68:261-279.
- 44 Utz DC, Farrow GM: Carcinoma in situ of the urinary tract. *Urol Clin North Am* 1984; 11:735-40.
- 45 Zincke H, Utz DC, Farrow GM: Review of mayo clinic experience with carcinoma in situ. *Urology* 1985; 26:39-46.
- 46 Badalament RA, Hermensen DK, Kimmel M, Fair WR, Whitmore WF Jr, Melamet MR: The sensitivity of bladder wash flow cytometry, bladder wash cytology and voided cytology in the detection of bladder carcinoma. *Cancer* 1987; 60:1423-1427.

47. Van Der Poel HG, Van Cauberg RD, Boon ME, Debruyne FM, Schalken JA: Karyometry in recurrent superficial transitional cell tumors of the bladder. *Urol Res* 1992; 20:375-381.
48. Prout GR, Barton BA, Griffin PP, Friedell G: Treated history of noninvasive grade I transitional cell carcinoma. *J Urol* 1992; 148:1413-9.
49. Althausen AF, Prout GR Jr, Daly JJ: Noninvasive papillary carcinoma of the bladder associated with carcinoma in situ. *J Urol* 1976; 116:575-80.
50. Farrow GM, Utz DC, Rife CC, Greene LF: Clinical observations on sixty-nine cases of in situ carcinoma of the urinary bladder. *Cancer Res* 1977; 37:2794-2798.
51. Lamm DL: Carcinoma in situ. *Urology Clinic of North America* 1992;19:499-508
52. Olumi AF, Tsai YC, Nichols PW, et al: Allelic loss of chromosome 17 p distinguishes high grade from low grade transitional cell carcinomas of the bladder. *Cancer Res* 1990; 50:7081-3.
53. Esrig D, Elmajian D, Groshen S, et al: Accumulation of nuclear p53 and tumor progression in bladder cancer. *New Engl J Med* 1994; 331:1259-64.
54. Knowles MA, Elder PA, Williamson M, et al: Allelotype of human bladder cancer. *Cancer Res* 1994; 54:531-8.
55. Sarkis AS, Dalbagni G, Cordon-Cardo C, et al: Nuclear over expression of p53 protein in transitional cell carcinoma: a marker for disease progression. *J Natl Cancer Inst* 1993; 85:53-9.
56. Johanson JL, Cohen SM: Lower urinary tract in: *Anderson's Pathology*. 10th edition, Mosby Year Book, Inc St. Louis 1996; 2143-2166.
57. Koss LG: Tumors of the urinary bladder. *Armed Forces Insitute of Pathology, Washington* 1975; Second series. Fascicle11:1-5.
58. Amin MB, McKenney JK. An approach to the diagnosis of flat intraepithelial lesions of the urinary bladder using the World Health

- Organization/ International Society of Urological Pathology consensus classification system. *Adv Anat Pathol*. 2002 Jul;9(4):222-32.
59. Benson R. C., Swanson R. C., Farrow G. M: Relationship of leukoplakia to urothelial malignancy. *J Urol* 1984; 131: 507-511.
60. Kantor AF, Hartge P, Hoover RN: Epidemiological characteristics of squamous cell carcinoma and adenocarcinoma of the bladder. *Cancer Res* 1988; 48:3853-60.
61. Fair WR, Fuks ZY, Scher HI: Cancer of the bladder in: *Cancer principles and practice of oncology*. Third edition, J. B. Lippincott Company Philadelphia, 1993; 1052-1061.
62. -Sendberg AA, Serger CS: Review of chromosome studies in urological tumors. II. Cytogenetics and molecular genetics of bladder cancer *J Urol* 1994; 151:545-550.
63. Varkarakis MJ, Gaeta J, Moore RH, et al: Superficial bladder tumor: Aspects of clinical progression. *Urology* 1974; 4:414-7.
64. Oosterlinck W, Lobel B, Jakse G, Malmström PU, Stöckle M, Sternberg C: European Association of Urology Guidelines On Bladder Cancer 2002; 1-30.
65. Messing EM, Vaillancourt A: Hematuria screening for bladder cancer. *J Occup Med*. 1990 Sep;32(9):838-45.
66. Papanicolaou GN, Marshall VF: Urine sediment smears as a diagnostic procedure in cancers of the urinary tract. *Science* 1945; 101:519-520.
67. Brown FM: Urine cytology. is it still the gold standard for screening. *Urol Clin North Am* 2000; 27: 25-37.
68. Grosmann HB: New Methods For Detection Of Bladder Cancer. *Semin Urol Oncol* 1998; 16:17-22.
69. Ramakumar S, Bhuiyan J, Besse JA. et al: Comparison of screening methods in the detection of bladder cancer. *J Urol* 1999;161:388-394.
70. Konety BR, Metro MJ, Melham MF, Salup RR: Diagnostic Value of Voided Urine and Bladder Barbotage Cytology in Detecting

- Transitional Cell Carcinoma of The Urinary Tract. *Urol Int* 1999; 62:26-30.
71. Leyh H, Marberger M, Conort P. et al: Comparison of BTA Stat test with voided urine cytology and bladder wash cytology in the diagnosis and monitoring of bladder cancer. *Eur Urol* 1999; 35:52-56.
 72. Pode D, Shapiro A, Wald M. et al: Noninvasive Detection of Bladder Cancer with The BTA Stat Test. *J Urol* 1999; 161: 443-6
 73. Takashi M, Schenck U, Kissel K. et al: Use Of Diagnostic Categories in Urinary Cytology in Comparison with the Bladder Tumor Antigen (BTA) Test in Bladder Cancer Patients *Int Urol Nephrol* 1999; 31:189-96.
 74. Wiener HG, Mian C, Haitel A. et al: Can Urine Bound Diagnostic Tests Replace Cystoscopy in the Management of Bladder Cancer? *J Urol* 1998; 159:1876-81.
 75. Raab SS, Jenel JC, Cohen MB: Low Grade Transitional Cell Carcinoma of The Bladder: Cytologic Diagnosis by Key Features as Identified by Logistic Regression Analysis. *Cancer* 1994; 74:1621-1626.
 76. Gamarra MC, Zein T: Cytologic spectrum of bladder cancer. *Urology* 1984;23:23-26.
 77. Liu BCS, Laughlin KR: Telomerase In Human Bladder Cancer. Laughlin Kr (Ed.). *The Urology Clinic of North America*. New York 2000; 27:115-123.
 78. Murphy WM, Soloway MS, Jukkola AF. et al: Urinary Cytology and Bladder Cancer. The Cellular Fetures of Transitional Cell Carcinomas. *Cancer* 1984; 53:1555-65.
 79. Konety BR, Getzenberg RH: Urine based markers of urological malignancy *J Urol* 2001; 165:600-611.
 80. Dershaw DD, Panicek DM: Imaging of invasive bladder cancer. *Semin Oncol* 1990; 17:544-550.
 81. Hatch TR, Barry JM: The value of excretory urography in staging bladder cancer. *J Urol* 1986;135:49

82. Lang EK: The roentgenographic assessment of bladder tumors: A comparison of the diagnostic accuracy of roentgenographic techniques. *Cancer* 1969; 23:717-9.
83. See WA, Fuller JR: Staging of advanced bladder cancer: current concepts and pitfalls. *Urol Clin North Am* 1992; 19:663-683.
84. Goessl C, Knispel HH, Miller K, Klan R: Is routine excretory urography necessary at first diagnosis of bladder cancer? *J Urol* 1997; 157:480-481.
85. Holmäng S, Hedelin H, Anderström C, Holmberg E, Johansson SL: Long-term follow-up of a bladder carcinoma cohort: routine follow-up urography is not necessary. *J Urol* 1998; 160:45-48.
86. Koraitim M, Kamal B, Metwally, N, Zaky Y: Transurethral ultrasonic assessment of bladder carcinoma: Its value and limitations. *J Urol* 1995; 154:375-8.
87. Yaman O, Baltacı S, Arıkan N, et al: Staging with computed tomography, transrectal ultrasonography and transurethral resection of bladder tumor: Comparison with final pathological stage in invasive bladder carcinoma. *Br J Urol* 1996; 78:197-200.
88. Lantz EJ, Hattery RR: Diagnostic imaging of urothelial cancer. *Urol Clin North Am*, 11:576. Laughlin Kr (Ed.). *The Urology Clinic of North America*. New York 1984; 27:115-123.
89. Husband JE: Staging bladder cancer. *Clin Radiol* 1992; 46:153-159.
90. Sager EM, Talle K, Fossa SD, et al: Contrast-enhanced computed tomography to show perivesical extension in bladder carcinoma. *Acta Radiol* 1987; 28:307-11.
91. Paik ML, Scolieri MJ, Brown SL, et al: Limitations of computerized tomography in staging invasive bladder cancer before radical cystectomy. *J Urol* 2000 ; 163:1693-6.
92. Malmstrom PU, Lonnemark M, Busch C, Magnusson A: Staging of bladder carcinoma by computer tomography - guided trans-mural core biopsy. *Scand J Urol Nephrol* 1993; 27:193-198.

93. Barentsz JO, Lemmens JA, Ruijs SH, et al: Carcinoma of the urinary bladder: MR imaging with a double surface coil. *Am J Roentgenol* 1988; 151:107-12.
94. Barentsz JO, Jager GJ, Witjes JA. MR imaging of the urinary bladder. *Magn Reson Imaging Clin N Am.* 2000 Nov;8(4):853-67.
95. Sohn M, Neuerburg J, Teufl F, et al: Gadolinium-enhanced magnetic resonance imaging in the staging of urinary bladder neoplasms. *Urol Int* 1990; 45:142-7.
96. Brismar J, Gustafson T: Bone scintigraphy in staging of bladder carcinoma. *Acta Radiol* 1988; 29:251-2.
97. Davey P, Merrick MV, Duncan W, Redpath T: Bladder cancer; the value of routine bone scintigraphy. *Clin Radiol* 1985; 36: 77-79.
98. Keesee SK, Briggmann JV, Thill G et al: Utilization of nuclear matrix proteins for cancer diagnosis. *Crit Rev Eucaryot Gene Expr* 1996; 6:189-214.
99. Konety BR, Nguyen TS, et al : Clinical usefulness of the novel Marker BCLA-4 for the detection of bladder cancer. *J Urol* 2000; 164:634-639.
100. Konety BR, Nguyen TS, et al : Detection of bladder cancer Using a novel nuclear matrix protein, BCLA-4. *Clin Cancer Res* 2000; 6:2618-2625.
101. Konety BR, Nguyen TS, Brenes G, Sholder A, Lewis N, Bastacky S, Potter DM, Getzenberg RH. Clinical usefulness of the novel marker BLCA-4 for the detection of bladder cancer *J Urol.* 2000 Sep;164(3 Pt 1):634-9.
102. Grocela JA, Mc Dougal WS: Utility Of Nuclear Matrix Protein (NMP22) in The Detection of Reecurrent Ladder Cancer. Laughlin Kr (Ed.). *The Urology Clinic of North America.* New York 2000; 27:47-51.
103. Soloway MS, Briggman V, Carpinito GA, Chodak GW, Church PA, Lamm DL, Lange P, Messing E, Pasciak RM, Reservitz GB, Rukstalis DB, Sarosdy MF, Stadler WM, Thiel RP, Hayden CL: Use of a new

- Tumor Marker , Urinary NMP22, in The Detection of Occult or Rapidly Recurring Transitional Cell Carcinoma of Urinary Tract Following Surgical Treatment. *J Urol* 1997; 156:363-367.
104. Pranab Dey: Urinary markers of bladder carcinoma. *Clinica Chimica Acta* 2004; 340 57–65.
 105. Tomera KM, Clark WR, Singaas MW, Strawbridge LR, Ak A: Results Of Screening High Risk Patients For Urothelial 877: Cancers With Anew Office Test-Nmp22® Bladderchek™ *J. Urol* 2003; 169: 226-227.
 106. Holt SE, Shay JW, Wright WE: Refining The Telomere-Telomerase Hypothesis of Aging and Cancer. *Nat Biotechnol* 1996; 14:836-839.
 107. Blackburn EH: Telomerases. *Ann Rev Biochem* 1992; 61:113-5.
 108. Harley CB, Futcher AB, Greider CW: Telomers shorten during aging of human fibroblasts. *Nature* 1990; 345:458-60.
 109. Wright WE, Piatyszek MA, Rainey WE. et al: Telomerase activity in human germline and embryonic tissues and cells. *Dev Genet* 1996; 18:173-9.
 110. Kim NW, Piatyszek MA, Prowse KR et al: Spesific Association of Human Telomerase Activity with Immortal Cells And Cancer. *Science* 1994; 266:2011-2015.
 111. Lokeshwar VB, Soloway MS: Current Bladder Tumor Tests: Does Their Projected Utility Fulfill Clinical Necessity? *J Urol* April 2001; Vol:165:1067–1077.
 112. Rhyu MS: Telomeres, telomerase and immortality. *J Natl Cancer Inst* 1995; 87:884-897.
 113. Kyo S, Kunimi K, Uchibayachi T et al: Telomerase Activity in Human Urotelial Tumors. *Am J Clin Pathol* 1997; 107:555-60.
 114. Lin Y, Uemura H, Fujinami K et al: Telomerase Activity in Primary Prostate Cancer. *J Urol* 1997; 157:1161-1165.
 115. Dalbagni G, Han W, Zhang ZF et al: Evaluation of the Telomeric Repeat Amplification Protocol (TRAP) Assay for Telomerase As a

- Diagnostic Modality In Recurrent Bladder Cancer Clin Cancer Res 1997; 3:1593-1598.
116. Landman J, Chang Y, Kavalier E, Droller MJ, Liu BC-S: Sensitivity and Spesifity of NMP-22, Telomerase and BTA in the Detection of Human Bladder Cancer. Urology 1998; 52:398-402.
 117. Mayfield MP, Shah T, Flannigan GM: Telomerase activity in malignant and benign bladder conditions. Int J Mol Med 1998; 1:835.
 118. Lee DH, Yang SC, Hong SJ. et al: Telomerase: a potential marker of bladder transitional cell carcinoma in bladder washes. Clin Cancer Res 1998; 4:535-8.
 119. Yoshida K, Sugino T, Tahara H et al: Telomerase Activitiy in Bladder Carcinoma And Its Implication For Noninvasive Diagnosis of Exfolied Cancer Cells In Urine. Cancer 1997; 79:362-369.
 120. Fukui T, Nonomura N, Tokizane T, et al: Clinical Evaluation of Human Telomerase Catalytic Subunit in Bladder Washings from Patients with Bladder Cancer. Mol Urol 2001; 5:19-23.
 121. Ito H, Kyo S, Kanaya T, et al: Detection of Human Telomerase Reverse Transcriptase Messenger RNA in Voided Urine Samples as a Useful Diagnostic Tool for Bladder Cancer. Clin Cancer Res 1998; 4:2807-2810.
 122. Muller M, Krause H, Heicappell R, Tischendorf J, Shay JW, Miller K: Comparison of Human Telomerase RNA and Telomerase Activity in Urine for Diagnosis of Bladder Cancer. Clin Cancer Res 1998; 4:1949-1954.
 123. Ianari A, Sternberg CN, Rossetti A. et al: Results of Bard BTA test in monitoring patients with a history of transitional cell cancer of the bladder. Urology 1997; 49:786-9
 124. D'Hallewin MA, Baert L: Initial evaluation of the bladder tumor antigen test in superficial bladder cancer. J Urol 1996; 155:475,145-6.
 125. Johnston B, Morales A, Emerson L, Lundie M: Rapid detection of bladder cancer: a comparative study of point of care tests. J Urol. 1997 Dec;158(6):2098-2101.

126. Mahnert B, Tauber S, Kriegmair M, Schmitt UM, Hasholzner U, Reiter W, Hofmann K, Schmeller N, Stieber: P.BTA-TRAKTMa useful diagnostic tool in urinary bladder cancer? *Anticancer Res.* 1999 Jul-Aug;19(4A):2615-9.
127. Thomas L, Leyh H, Marberger M, Bombardieri E, Bassi P, Pagano F, Pansadoro V, Sternberg CN, Boccon-Gibod L, Ravery V, Le Guludec D, Meulemans A, Conort P, Ishak L: Multicenter trial the quantitative BTA TRAK assay in the detection of bladder cancer. *Clin Chem.* 1999 Apr;45(4):472-7.
128. Ellis WJ, Blumenstein BA, Ishak LM. et al: Clinical evaluation of the BTA TRAK assay and comparison to voided urine cytology and the Bard BTA test in patients with recurrent bladder tumors. Multi Center Study Group. *Urology* 1997; 882-7.
129. Heicappell R, Wettig IC, Schostak M. et al: Quantitative detection of human complement factor H-related protein transitional cell carcinoma of the urinary bladder. *Eur Urol* 1999; 35:81-7.
130. Irani J, Desgrandchamps F, Millet C. et al : BTA stat and TRAK: a comparative evaluation of urine testing for the diagnosis of transitional cell carcinoma of the bladder. *Eur Urol* 1999; 35:89-92.
131. Auvinen PK, Parkkin ENJ, Johansson RT, Agren VM, TammiRH, Eskelinen MJ, et al: Expression of Hyaluronan in benign and malignant lesions. *Int J Cancer (Ped Oncol)* 1997; 74:477-81.
132. Pham HT, Block NL, Lokeshwar VB: Tumor-derived hyaluronidase:a diagnostic urine marker for high-grade bladdercancer. *Cancer Res* 1997; 57:778-783.
133. Knudson W: Tumor-associated hyaluronan. Providing an extracellular matrix that facilitates invasion. *Am J Pathol* 1996; 148:1721.
134. Knudson W, Biswas C, Li XQ. et al: The role and regulation of tumor associated hyaluronan. In: *The Biology of Hyaluronan*. Ciba Found Symp 1989;143:150-9; discussion 159-69, 281-5.

135. Lokeshwar VB, Obek C, Soloway MS, Block NL: Tumor associated hyaluronic acid: A new sensitive and specific urine marker for bladder cancer. *Cancer Res* 1997; 57:773-7.
136. Lokeshwar, VB. Block NL: HA-HAase urine test. A sensitive and specific method for detecting bladder cancer and evaluating its grade. *Urol Clin North Am* 2000; 27:53-5.
137. Lokeshwar VB, Soloway MS. Block NL: Secretion of bladder tumor-derived hyaluronidase activity by invasive bladder tumor cells. *Cancer Lett* 1998; 131:21-7.
138. Wajsman Z, Williams PD, Greco J, Murphy GP: Further study of fibrinogen degradation products in bladder cancer detection. *Urology* 1978; 12:659-661.
139. Schmetter BS, Habicht KK, Lamm DL, et al: A multicenter trial evaluation of the fibrin/fibrinogen degradation products test for detection and monitoring of bladder cancer. *J Urol* 1997; 158:801-805.
140. Mian C, Pycha A, Wiener H, Haitel A, Lodde M. Marberger M: Immunocyt: a new tool for detecting transitional cell cancer of the urinary tract. *J Urol* 1999; 161:1486-1489.
141. Olsson H, Zackrisson B: Immunocyt a useful method in the follow-up protocol for patients with urinary bladder carcinoma. *Scand J Urol Nephrol* 2001; 35:280-282.
142. Vriesema JL, Atsma F, Kiemeny LA, Peelen WP, Witjes JA, Schalken JA: Diagnostic efficacy of the immunocyt test to detect superficial bladder cancer recurrence. *Urology* 2001; 58:367-371.
143. Halling KC, King W, Sokolova IA, Meyer RG, Burkhardt HM, Halling ACI: A comparison of cytology and fluorescence in situ hybridization for the detection of urothelial carcinoma. *J Urol* 2000; 164:1768-1775.
144. Ro JY, Staerckel GA, Ayala AG: Cytologic and Histologic Features of Superficial Bladder Cancer. *Urol Clin North Am* 1992; 19:435-453

145. Mersdorf A, Brauers A, Wolff C, et al: Second TUR for Superficial Bladder Cancer: A Must ? J Urol 1998; 159:143-5.
146. Schwaibold H, Treiber U, Kuebler H, et al: Second Transurethral Resection Detects Histopathological Changes Worsening the Prognosis in 25% of Patients with T1 Bladder Cancer. J Urol 2000;163:153-6.
147. Vogeli TA, Grimm MO, Simon X, Ackermann R: Prospective study of effectiveness. Reoperation (re-TUR) in superficial bladder carcinoma). Urologe A. 2002 Sep; 41(5):470-4
148. Mydlo JH, Weinstein R, Shah S, et al: Long-term Consequences from Bladder Perforation and/or Violation in the Presence of Transitional Cell Carcinoma: Results of a Small Series and a Review of the Literature. J Urol 1999; 161:1128-1132.
149. Chang R, Marshall FF, Mitchell S: Percutaneous Management of Benign Ureteral Strictures and Fistulas. J Urol 1989, 137:1126-31.
150. Metts MC, Metts JC, Milito SJ, Thomas CR Jr. Bladder cancer; A review of diagnosis and management, J Natl Med Assoc. 2000 Jun;92(6):285-94.
151. Adrian P M van der Meijden: Fortnightly review: Bladder cancer, British Medical Journal 1998 40:23-26.
152. Mansson A, Anderson H, Colleen S: Time lag to diagnosis of bladder cancer - influence of psychosocial parameters and level of health-care provision. Scand J Urol Nephrol 1993; 27: 363-365.
153. Cookson MS, Herr HW, Shang ZF, et al: The treated natural history of high risk superficial bladder cancer: 15 year outcome. J Urol 1997;158:62-67.
154. Fitzpatrick JM, West AB, Butler MR, et al: Superficial bladder tumors (stage pTa, grades 1 and 2) The importance of recurrence pattern following initial resection. J Urol 1986; 135:920-922.
155. Nadler RB, Catalona WJ, Hudson MA, Ratliff TL: Durability of the tumor free response for intravesical BCG therapy. J Urol 1994; 52:367-373

156. Kondylis FI, Demirci S, Ladaga I, et al: Outcomes After Intravesical Bacillus Calmette-Guérin are not Affected by Substaging of High Grade T1 Transitional Cell Carcinoma. J Urol. 2000 Apr; 163(4):1120-3.
157. Hasui Y, Osada Y, Kitada S. et al: Significance of Invasion to The Muscosae on The Progression of Superficial Bladder Cancer. Urology 1994; 43:782-6.
158. Umbas R, Isaacs WB, Brinquier PP, et al: Decreased E-cadherin expression is associated with poor prognosis in patients with prostate cancer. Cancer Res 1994; 54:3929-32.
159. Cohen MB, Griebing TL, Ahaghotu CA, et al: Cellular adhesion molecules in urologic malignancies. Am J Clin Pathol 1997; 107(1): 56-8.
160. Albelda SM: Role of integrins and other cell adhesion molecules in tumor progression and metastasis. Lab Invest 1993 Jan; 68(1):4-17.
161. Köksal IT, Özcan F, Kılıçaslan I, Tefekli A: Expression of E-cadherin in prostate cancer in formalin-fixed, parafin-embedded tissues: correlation with pathological features. Pathology 2002;34(0):233-8.
162. Shimoyama Y, Nagafuchi A, Fujita S, Gotoh M, Takeichi M, Tsukita S, Hirohashi S: Cadherin dysfunction in a human cancer cell line: possible involvement of loss of alpha catenin expression in reduced cell-cell adhesiveness. Cancer Res 1992; (20):5770-4.
163. Takeichi M: Cadherin cell adhesion receptors as a morphogenetic regulator. Science 1991;251:1451-5.
164. Dong JT, Isaacs WB and Isaacs JT: Molecular advances in prostate cancer. Curr Opin Oncol 1997; 9:101-3.
165. Syrigos KN, Harrington KJ and Pignatelli M: Role of adhesion molecules in bladder cancer: An important part of the jigsaw. Urology 1999; 53(2):428-30.
166. Paul R, Ewing CM, Jarrard DF, et al: The cadherin cell-cell adhesion pathway in prostate cancer progression. Br J Urol 1997; 79(Suppl. 1):37-8.

167. Han AC, Peralta-Soler A, Knudsen KA, et al: Differential expression of N-cadherin in pleural mesotheliomas and E-cadherin in lung adenocarcinomas in formalin-fixed, paraffin-embedded tissues. *Hum Pathol* 1997; 28(6):641-4.
168. Rasbdrige SA, Gillet CE, Sampson SA, et al: Epithelial (E-) and placental (P-) cadherin cell adhesion molecule expression in breast carcinoma. *J Pathol* 1993; 169:245-7.
169. Shimoyama Y and Hirohashi S: Expression of E- and P-cadherin in gastric carcinoma. *Cancer Res* 1991; 51:2185-8.
170. Natt E, Maganis RE, Zimmer J, et al: Regional assignment of the human loci for uvomorulin and chymotrypsinogen B with the help of two overlapping deletions on the long arm of chromosome 16. *Cytogenet Cell Genet.* 1989; 50(2-3):145-8.
171. Ewing CM, Ru N, Morton RA, et al: Chromosome 5 supresses tumorigenicity of PC3 prostate cancer cells. Correlation with re-expression of alpha-catenin and restoration of E-cadherin function. *Cancer Res* 1995; 55:4813-5.
172. Shi ZR, Itzkowitz SH and Kim YS: A comparison of three immunoperoxidase techniques for antigen detection in colorectal carcinoma tissues. *J Histochem Cytochem* 1988; 36(3):317-9.
173. Cheng L, Nagabhushan M, Pretlow TP, et al: Expression of E-cadherin in primary and metastatic prostate cancer. *Am J Pathol*; 148(5):1375-9.
174. Sobin LH, Fleming ID. *TNM Classification of Malignant Tumors*, fifth edition (1997). Union Internationale Contre le Cancer and the American Joint Committee on Cancer. *Cancer*. 1997 Nov 1;80(9):1803-4.
175. Oka H, Shiozaki H, Kobayashi K, Inoue M, Tahara H, Kobayashi T, Takatsuka Y, Matsuyoshi N, Hirano S, Takeichi M, et al: Expression of E-cadherin cell adhesion molecules in human breast cancer tissues and its relationship to metastasis. *Cancer Res.* 1993; 53(7):1696-701.

176. Krishnadath KK, Tilanus HW, van Blankenstein M, Hop WC, Kremers ED, Dinjens WN, Bosman FT: Reduced expression of the cadherin-catenin complex in oesophageal adenocarcinoma correlates with poor prognosis. *J Pathol.* 1997; 182(3):331-8.
177. Soloway MS: Intavesical therapy for bladder cancer. *Urol Clin North Am.* 1988; 15(4):661-9.
178. Lipponen P: Review of cytometric methods in the assessment of prognosis in transitional cell bladder cancer. *Eur Urol* 1992; 21(3):177-83.
179. Thrasher JB, Crawford ED: Current management of invasive and metastatic transitional cell carcinoma of the bladder. *J Urol.* 1993; 149(5):957-72.
180. Narayana AS, Loening SA, Slymen DJ, Culp DA: Bladder cancer: factors affecting survival. *J Urol.* 1983; 130(1):56-60.
181. Abel DD, Henderson D, Bennett MK, Hall RR, Williams G: Differing interpretations by pathologists of the pT category and grade of transitional cell cancer of the bladder. *Br J Urol.* 1988; 62(4):339-42.
182. Mansouri A, Spurr N, Goodfellow PN, Kemler R: Characterization and chromosomal localization of the gene encoding the human cell adhesion molecule uvomurulin. *Differentiation.* 1988; 38(1):67-71
183. Girolidi LA, Schalken JA: Decreased expression of the intercellular adhesion molecule E-cadherin in prostate cancer: biological significance and clinical implications. *Cancer Metastasis Rev.* 1993;12(1):29-37.
184. Hirano S, Kimoto N, Shimoyama Y, Hirohashi S, Takeichi M: Identification of a neural alpha-catenin as a key regulator of cadherin function and multicellular organization. *Cell.* 1992; 70(2):293-301.
185. Ross JS, del Rosario AD, figge HL, Sheehan C, Fisher HA, Bui HX: E-cadherin expression in papillary transitional cell carcinoma of the urinary bladder. *Hum Pathol.* 1995; 26(9):940-4.
186. Bringuier PP, Umbas R, Schaafsma HE, Karthaus HF, Debruyne FM, Schalken JA: Decreased E-cadherin immunoreactivity correlates

- with poor survival in patients with bladder tumors. *Cancer Res.* 1993; 53(14):3241-5.
187. Syrigos KN, Harrington K, Waxman J, Krausz T, Pignatelli M: Altered gamma-catenin expression correlates with poor survival in patients with bladder cancer. *J Urol.* 1998;160(5):1889-93.
188. Rao J, Seligson D, Visapaa H, Horvath S, Eeva M, Michel K, Pantucci A, Beldegrum A, Palotie A: 2002 Tissue microarray analysis of cytoskeletal actin-associated biomarkers gelsolin and E-cadherin in urothelial carcinoma. *Cancer.* 2002 Sep 15; 95(6):1247-57.
189. Sun W, Herrera GA: 2004 E-cadherin expression in invasive urothelial carcinoma. *Ann Diagn Pathol.* 2004 Feb; 8(1):17-22.
190. Matsumoto K, Shariat SF, Casella R, Wheeler TM, Slawin KM, Lern SP: 2003 Preoperative plasma soluble E-cadherin predicts metastases to lymph nodes and prognosis in patients undergoing radical cystectomy. *J Urol.* 2003 Dec; 170(6 pt 1):2248-52.
191. Lipponen PK, Eskelinen MJ: Reduced expression of E-cadherin is related to invasive disease and frequent recurrence in bladder cancer. *J Cancer Res Clin Oncol.* 1995; 121(5):303-8.
192. Mialhe A, Louis J, Pasquier D, Rambeaud JJ, Seigneurin D: Expression of three cell adhesion molecules in bladder carcinomas: correlation with pathological features. *Anal Cell Pathol.* 1997;13(3):125-36.
193. Shimazui T, Schalken JA, Girolodi LA, Jansen CF, Akaza H, Koiso K, Debruyne FM, Bringuier PP: Prognostic value of cadherin-associated molecules (alpha-, beta-, and gamma-catenins and p120cas) in bladder tumors. *Cancer Res.* 1996; 56(18):4154-8.
194. Mialhe A, Louis J, Montlevier S, Peoch M, Pasquier D, Bosson JL, Rambeaud JJ, Seigneurin D: Expression of E-cadherin and alpha, beta and gamma catenins in human bladder carcinomas: are they good prognostic factors? *Invasion Metastasis.* 1997; 17(3):124-37.

195. Millan-Rodriguez F, Chechile-Toniolo G, Salvador-Bayarri J, Palou J, Vicente-Rodriguez J: Multivariate analysis of the prognostic factors of primary superficial bladder cancer. *J Urol.* 2000; 163(1):73-8.