



**T.C.  
SAĞLIK BAKANLIĞI  
ANKARA ATATÜRK EĞİTİM ve ARAŞTIRMA HASTANESİ**

**YILDIRIM BEYAZIT ÜNİVERSİTESİ TIP FAKÜLTESİ  
KADIN HASTALIKLARI ve DOĞUM ANABİLİM DALI**

**ESKİ SEZARYENLERDE PLASENTANIN  
LOKALİZASYONU ve MİYOMETRİYUM  
İLE İLİŞKİSİNİN DEĞERLENDİRİLMESİ**

**UZMANLIK TEZİ**

**Dr. Büşra DEMİR ÇENDEK**

**Ankara, 2013**



**T.C.  
SAĞLIK BAKANLIĞI  
ANKARA ATATÜRK EĞİTİM ve ARAŞTIRMA HASTANESİ**

**YILDIRIM BEYAZIT ÜNİVERSİTESİ TIP FAKÜLTESİ  
KADIN HASTALIKLARI ve DOĞUM ANABİLİM DALI**

**ESKİ SEZARYENLERDE PLASENTANIN  
LOKALİZASYONU ve MİYOMETRİYUM  
İLE İLİŞKİSİNİN DEĞERLENDİRİLMESİ**

**TEZ DANIŞMANI**

**Prof. Dr. A. Filiz AVŞAR**

**UZMANLIK TEZİ**

**Dr. Büşra DEMİR ÇENDEK**

**Ankara, 2013**

## ÖNSÖZ

Kadın Hastalıkları ve Doğum Hekimliği eğitimimiz sürecinde bilgi ve tecrübesini bizimle paylaşan klinik şefimiz ve ayrıca tez danışmanım olarak da tecrübelerinden faydalandığım, desteğini her zaman hissettiğim sayın Prof. Dr. A. Filiz AVŞAR'a,

Eğitimimizde destek ve sabırlarını eksik etmeyen, üzerimizde yoğun emekleri olan sayın Op. Dr. H. Levent Keskin'e, Op. Dr. Emine ÇELEN'e, Op. Dr. Ayşegül ÇİNKAYA'ya, Op. Dr. Hilal AĞIŞ TAN'a, Op. Dr. Ulaş ÇALI'ya, Op. Dr. Özlem ŞENGÜL'e, Op. Dr. Esengül TÜRKYILMAZ'a ve Op. Dr. Emre Erdem TAŞ'a;

Birlikte çalıştığımız ve çoğu yükü beraber sırtladığımız sevgili asistan arkadaşlarıma,

Desteklerini her zaman bildiğim, en zor ve en güzel günleri beraber paylaştığım, emeklerinin karşılığını hiçbir zaman ödeyemeyeceğim sevgili anneme, babama, kardeşlerime,

Her günüme neşe katan, hayatın tüm zorluk ve mutluluklarını birlikte paylaştığımız, sevgi ve saygının hiçbir zaman aramızdan eksilmediği sevgilim, biricik eşim Sayıştay Denetçisi Akif ÇENDEK'e teşekkürü bir borç bilirim.

Dr. Büşra DEMİR ÇENDEK

Ankara, 2013

## ÖZGEÇMİŞ

Büşra DEMİR ÇENDEK 1985 yılında Ankara’da doğdu. İlk, orta ve lise öğrenimini Ankara’da tamamladı. 2003 yılında girdiği Gaziosmanpaşa Üniversitesi Tıp Fakültesi’nden (tüm tıp eğitimini Gazi Üniversitesi Tıp Fakültesi’nde tamamlayarak) 2009 yılında mezun oldu. 2009-2012 yılları arasında Kırıkkale Üniversitesi Tıp Fakültesi’nde Kadın Hastalıkları ve Doğum Kliniği’nde asistan olarak görev yaptı. 2012 yılından itibaren Yıldırım Beyazıt Üniversitesi Ankara Atatürk Eğitim ve Araştırma Hastanesi Kadın Hastalıkları ve Doğum Kliniği’nde asistan olarak görev yapmaktadır. Evlidir.



## İÇİNDEKİLER

|   |           |
|---|-----------|
| ÖNSÖZ.....  | i         |
| ÖZGEÇMİŞ.....   | ii        |
| İÇİNDEKİLER .....   | iii       |
| ÖZET.....   | v         |
| ABSTRACT .....  | vii       |
| SİMGELER VE KISALTMALAR .....   | viii      |
| ŞEKİLLER DİZİNİ .....   | ix        |
| TABLolar DİZİNİ .....   | x         |
| <b>1. GENEL BİLGİLER .....</b>  | <b>1</b>  |
| <b>1.1. PLASENTA ve FONKSİYONLARI .....</b>                           | <b>1</b>  |
| <b>1.2. PLASENTANIN GELİŞİMİ.....</b>                                 | <b>2</b>  |
| 1.2.1. Plasentanın Embriyolojik Gelişimi .....                        | 3         |
| 1.2.1.1. Prelaküner Evre .....  | 3         |
| 1.2.1.2. Laküner Evre .....   | 4         |
| 1.2.1.3. Erken Villüs Evresi .....                                    | 5         |
| <b>1.3. VİLLÜSLERİN TEMEL YAPI ve İÇERİĞİ.....</b>                    | <b>6</b>  |
| <b>1.4. PLASENTAL ve FETAL MEMBRANLAR .....</b>                       | <b>8</b>  |
| 1.4.1. Koryon Frondosum, Koryon Leave, Koryon Plak ve Bazal Plak..... | 8         |
| 1.4.2. Desidua.....   | 10        |
| 1.4.3. Plasental Septalar .....                                       | 11        |
| <b>1.5. PLASENTANIN ANORMAL GELİŞİMİ .....</b>                        | <b>11</b> |
| <b>1.6. PLASENTADA MAKROSKOBİK ANORMALLİKLER .....</b>                | <b>11</b> |
| 1.6.1. Gelişimsel Anormallikler .....                                 | 11        |
| 1.6.1.1. Ekstrakoryal Plasenta .....                                  | 11        |
| 1.6.1.2. Membranöz Plasenta (Plasenta Membranasea).....               | 12        |

|  |           |
|--|-----------|
| 1.6.1.3. Aksesuar Lob (Süksentriyat Lob).....  | 12        |
| 1.6.1.4. Tek Fetüs ile Çoğul Plasentalar .....   | 13        |
| 1.6.1.5. Halka Şekilli Plamenta.....   | 13        |
| 1.6.1.6. Pencereci Plamenta (Plamenta Fenestrata) .....  | 13        |
| 1.6.2. Fonksiyonel Villüs Kitlesini Azaltan Lezyonlar (Perivillöz Fibrin<br>Depolanması, İnfarkt, Maternal Yüzey İnfarkt).....   | 14        |
| 1.6.3. Hematom Kitlesi ve Trombüsler (Retroplasental Hematom Kitlesi,<br>Subamniotik Hematom Kitlesi, Marjinal Hematom Kitlesi, Yaygın<br>Subkoryal Trombozis, İntervillöz Trombüs)..... | 14        |
| 1.6.4. Fonksiyonel Önemi Olmayan Çeşitli Anormallikler .....   | 14        |
| <b>1.7. PLASENTA PREVİA.....</b>   | <b>14</b> |
| 1.7.1. Total Plamenta Previa.....  | 14        |
| 1.7.2. Parsiyel Plamenta Previa .....  | 14        |
| 1.7.3. Marjinal Plamenta Previa .....  | 15        |
| 1.7.4. Alt Yerleşimli (Low-Lying) Plamenta .....   | 15        |
| <b>1.8. PLASENTAL YAPIŞMA ANOMALİLERİ (PYA) .....</b>  | <b>20</b> |
| 1.8.1. Plamenta Akreta.....  | 21        |
| 1.8.2. Plamenta İnkreta .....  | 21        |
| 1.8.3. Plamenta Perkreta .....   | 21        |
| <b>2. MATERYAL METOD.....</b>  | <b>37</b> |
| <b>3. BULGULAR .....</b>   | <b>39</b> |
| <b>4. TARTIŞMA .....</b>   | <b>49</b> |
| <b>5. SONUÇ .....</b>  | <b>62</b> |
| <b>6. KAYNAKLAR.....</b>   | <b>65</b> |

## ÖZET

Günümüzde görülme sıklığı rölatif olarak artmış olan plasental yapışma anomalileri (PYA) tiplerine göre ciddi komplikasyonlara yol açmakta, doğum öncesi invazyon varlığının belirlenmesi ve tipinin açıklanması doğumu gerçekleştirecek hekim açısından büyük önem taşımaktadır. Yakın bir geçmişe kadar plasenta değerlendirilmesi yalnızca ultrasonografi (USG) ile sağlanırken teknolojik gelişmeler ile doppler USG ve manyetik rezonans görüntüleme (MRG) bu patoloji grubunda kullanılmaya başlanmıştır. Bu prospektif, kesitsel ve tanımlayıcı çalışmanın amacı, eski sezaryenlerde plasenta yapışma anomalisi varlığını preoperatif gri skala ve doppler USG ile tespit edip histopatolojik tanı ile karşılaştırmaktır.

Bu amaçla Ocak 2013-Temmuz 2013 tarihleri arasında, Yıldırım Beyazıt Üniversitesi Tıp Fakültesi Ankara Atatürk Eğitim Araştırma Hastanesi Kadın Hastalıkları ve Doğum bölümüne başvuran, daha öncesinde en az bir kez sezaryen (C/S) olan ve bu gebeliğinde de C/S planlanan, yaşları 20 ile 39 arasında (ortalama yaş: 29,3) değişen, gebelik haftası 30,4-39,6 hafta arasındaki (ortalama hafta: 37,07) toplam 104 olgu çalışma kapsamına alınmış, preoperatif plasenta yapışma anomalisi varlığının belirlenmesi amacıyla Radyoloji Anabilim Dalı'nda gri skala ve doppler USG ile incelenip, bölümümüzce intraoperatif plasental yatak biyopsisi alınarak histopatolojik inceleme ile karşılaştırılmıştır.

Hastaların isim, protokol numarası, yaşı, gebelik haftası, boyu (cm), kilosu (kg), vücut kitle indeksi (BMI), gravidası, paritesi, yaşayan çocuğu, soygeçmiş ve özgeçmiş öyküsü, sigara kullanma durumu, C/S ve küretaj dışında geçirilmiş operasyon, intrauterin ölüm, abortus, ektopik gebelik, küretaj, mol gebelik, antenatal takibi, kullandığı ilaçları, erken membran rüptürü (EMR), önceki doğum şekilleri, doğum endikasyonu, fetal prezentasyonu, plasenta lokalizasyonu, intraoperatif plasenta yapışma anomalisi durumu, postoperatif komplikasyon olup olmadığı, gri skala ve doppler USG bulguları, patoloji sonucu, bebek ağırlığı (gr), 5. dakika APGAR skoru ve bebek cinsiyetleri tespit edildi.

Çalışmaya dâhil edilen hastaların hiçbirinde plasenta yapışma anomalisi bulunmadığı için istatistiksel anlamda gebelerin kaydedilen diğer bulgularının PYA ile

ilişki olup olmadığı hakkında değerlendirme yapılamadı. Belki de bizim çalışmamızda plasenta yapışma anomalisi görülmemesinin nedeni yapılan cerrahi tekniğe, bireysel yara iyileşmesi gibi faktörlere bağlanabilir. PYA'nın risk faktörleri ortaya konabilmişse de anormal plasentasyona neden olan mekanizmalar hâlâ net değildir. Bu amaçla daha geniş serilerle yapılmış çalışmalara ihtiyaç vardır.

**Anahtar Kelimeler:** Gebelik, Sezaryen, Plasental Yapışma Anomalileri



## ABSTRACT

The placental adhesion disorders whose incidence was relatively increased can cause several complications according to its types. Therefore, prenatal detection of the invasion and its type is very significant for the physician who will assist the birth. So far, placenta was the only tool used to detect these pathology but nowadays technological developments like doppler USG and MRI can be used. The aim of this prospective, descriptive, cross-sectional study is to detect placental adhesion disorders in recent cesarean sections with gray scale and doppler USG and to compare the results with histopathological diagnosis.

The study was performed in Yıldırım Beyazıt University Medicine Faculty Ankara Atatürk Education and Research Hospital between January 2013 and July 2013. The patients were selected from 20-39 aged woman (mean age: 29,3) whose gestational week is 30,4 -39,6 (mean week 37,07) and who had at least one C/S in her priory births and plans C/S in coming birth. Totally 104 case were included in the study. In order to detect adhesion disorders gray scale and doppler USG were performed in radiology department and then intraoperative bed biopsy were taken for histopathological investigations and the results were compared.

Patients' name, protocol number, age, gestational week, height (cm), weight (kg), BMI, gravid, parity, number of living children, past history, family history, smoking status, operation except C/S and curettage, obstetric history (intrauterine ex, ectopic pregnancy, curettage, mol pregnancy, birth indications, placenta localizations, intraoperative placental adhesion defects, postoperative complications, gray scale and doppler USG findings, baby weight (gram) Apgar score in 5. minute, baby sex were all detected.

None of the patients had placenta adhesion defects so that statistically no evaluation can be found between the findings of the patients with the placenta adhesion anomalies. The absence of placenta adhesion defects in our study can be explained with the surgery technique and factors like individual wound healing process. Although the risk factors of PYA are detected mechanisms concluding to abnormal placentation are not yet clear. In the aim of this larger studies are needed.

**Key Words:** Pregnancy, Cesarean Section, Placental Adhesion Anomalies.

## SİMGELER VE KISALTMALAR

|              |                                      |
|--------------|--------------------------------------|
| <b>PYA</b>   | : Plasental Yapışma Anomalileri      |
| <b>USG</b>   | : Ultrasonografi                     |
| <b>MRG</b>   | : Manyetik Rezonans Görüntüleme      |
| <b>C/S</b>   | : Sezaryen                           |
| <b>BMI</b>   | : Vücut Kitle İndeksi                |
| <b>EMR</b>   | : Erken Membran Ruptürü              |
| <b>EVT</b>   | : Ekstravillöz trofoblast            |
| <b>PA</b>    | : Plasenta Akreta                    |
| <b>MNGC</b>  | : Multinükleuslu Dev Hücreler        |
| <b>BHL</b>   | : Bilateral Hipogastrik Ligasyon     |
| <b>BUAL</b>  | : Bilateral Uterin Arter Ligasyonu   |
| <b>SS</b>    | : Standart Sapma                     |
| <b>P</b>     | : İstatistiksel Önemlilik Derecesi   |
| <b>TGH</b>   | : Tahmini Gebelik Haftası            |
| <b>D/C</b>   | : Dilatasyon küretaj                 |
| <b>DM</b>    | : Diabetes Mellitus                  |
| <b>HT</b>    | : Hipertansiyon                      |
| <b>NSVYD</b> | : Normal Spontan Vajinal Yolla Doğum |
| <b>VBAC</b>  | : Sezaryen Sonrası Normal Doğum      |

## ŞEKİLLER DİZİNİ

|   |    |
|---|----|
| <b>Şekil 3.1.</b> Hastaların Yaş Ortalaması ve Ortancası .....    | 40 |
| <b>Şekil 3.2.</b> Hastaların Doğum Öykülerinin Ortancası .....    | 41 |
| <b>Şekil 3.3.</b> Hastaların Doğum Endikasyonları.....            | 44 |
| <b>Şekil 3.4.</b> Hastaların Doğan Bebeklerinin Cinsiyetleri..... | 47 |



## TABLÖLAR DİZİNİ

|   |    |
|---|----|
| <b>Tablo 3. 1.</b> Çalışmaya Alınan Hastaların Bazı Özelliklerinin Ortalaması ve Ortancası .....                | 39 |
| <b>Tablo 3.2.</b> Çalışmaya Alınan Hastaların Doğum Öykülerinin Ortalaması ve Ortancası .....                   | 40 |
| <b>Tablo 3.3.</b> Çalışmaya Alınan Hastaların Bazı Özellikleri.....   | 41 |
| <b>Tablo 3.4.</b> Çalışmaya Alınan Hastaların Doğum Özellikleri .....   | 43 |
| <b>Tablo 3.5.</b> Çalışmaya Alınan Hastaların İntraoperatif Gözlem, Postoperatif Takip ve Tetkik Sonuçları..... | 45 |
| <b>Tablo 3.6.</b> Hastaların Bebeklerine Ait Özellikler.....  | 47 |

## 1. GENEL BİLGİLER

### 1.1. PLASENTA ve FONKSİYONLARI

Canlı türlerindeki evrimin en önemli özelliği, gelişime paralel olarak daha karmaşık ve mükemmel türlerin ortaya çıkmasıdır. Memeliler gibi kompleks türler dış ortamda yaşayabilecek olgunluğa erişinceye kadar gebelik ürünlerini muhafaza edebilecekleri sistemler geliştirmişlerdir. Plasenta bu anlamda fertilize olmuş ovumun gelişerek olgunlaşmasını sağlayan ana organdır. Plasenta sayesinde gebelik ürünü yaşamının en karanlık, karmaşık ve en hızlı değişime uğradığı dönemi kendisi için en uygun ortamda geçirir. Plasenta ile ilgili sorunların olduğu durumlarda bu korunaklı ortam, zarar verici bir ortam haline dönüşebilir. Doğum öncesi süreçte, fetüs bir anlamda parazittir; gelişmesine olanak sağlayan yapı ise plasentadır (1).

Miyadda insan plasentası genellikle diskoid yapıda bir organdır, 15-20 cm çapındadır, merkezde yaklaşık 3 cm kalınlıktadır ve ortalama ağırlığı 500 gramdır. Bu veriler belirgin şahsi farklılıklar gösterir ve doğum şeklinden bariz olarak etkilenir (2,3).

Makroskopik olarak organ iki yüzeyden veya tabakadan oluşur: umbilikal kordun bağlı olduğu koryonik tabaka ve maternal endometriyum ile bağlanan bazal tabaka. Bu iki tabaka arasında, bazal tabakadan geçerek ilerleyen endometriyal spiral arterler vasıtası ile gelen anne kanı ile dolan bir boşluk bulunur. Bu boşluk koryon ve bazal tabakaların plasentanın kenarlarında birleşmesi ile sınırlandırılmış olup düz koryon kenarından koryonik keseyi tamamlayacak şekilde devam eder. Plasenta, bazal tabakadaki kıvrımlardaki septalar ile 10 ila 40 loba inkomplet olarak bölünmüştür. Septaların maternal dokuların trofoblast invazyonuna direnmesi ile oluştuğu düşünülmektedir ve anne kanının organ içinde bölümlendirilmesinde yardımcıdır. Plasentanın fetal komponenti koryonik tabakanın iç yüzeyinden köken alan ve plasenta kavitesine doğru yönlene dallenmiş villöz ağaç benzeri yapıları içerir. Sıklıkla, her villöz dallanma tek bir kök villüsten köken alır ve plasentanın fonksiyonel üniteleri olan terminal villüsler oluşana kadar dallanır. Bu yapı, trofoblastın epitel kılıfını ve umbilikal arterin ve venin dallarını içeren mezenşimal bir gövdeyi içerir. Tekrarlayan dallanmadan dolayı ağaç yapı sıklıkla lobül olarak tanımlanır. Bunlardan tek bir

plasental lob içinde iki veya üç tane olabilir. Her lobül ayrı bir maternofetal deęişim birimidir. Miyada doęru villöz aęaçların devamlı olarak olgunlaşması ile plasenta kavitesi dolar ve intervillöz mesafe olarak adlandırılan dar boşluklar aęı şekline dönüşür. Anne kanı ile bu kanallar aęı içerisinde dolaşır. Villüsler içinde dolaşan fetal kandan gazların ve besin maddelerinin alış verişi sağlanır, daha sonra bazal tabakadan geçerek uterin venlere ulaşır. Bundan dolayı, insan plasentasını memeliler arasında villöz hemokoryal tip olarak sınıflandırılır (4,5). Hemokoryal terimi, doğrudan sinsityotrofoblast yataęındaki maternal kan nedeniyle hemo ve koryon (plasenta) nedeniyle koryodan türetilmiştir.

Plasenta nisbeten kısa bir hayat süresi içinde hızlı bir büyüme, farklılaşma ve olgunlaşmadan geçen dikkate deęer bir organdır. Anne ve fetüs arasındaki bir ara yüz olarak başarılı bir gebelik için anahtar rolü oynar.

Plasentanın fonksiyonları şu şekilde özetlenebilir (1):

- 1)Fetüse gerekli oksijen ve besin maddelerinin sağlanması,
- 2)Atıkların ve karbondioksidin fetüsten uzaklaştırılması,
- 3)Endokrin etkisi ile annede gebelik ve doğum ile ilişkili hormonların salgılanması,
- 4)Fetüs reddinin önlenmesi (immünolojik fonksiyon),
- 5)Gebelięin sağlıklı olarak devamını için spiral arterlerdeki deęişimlerin oluşturulması,
- 6)Fetüsün zararlı etkilerden korunması.

## **1.2. PLASENTANIN GELİŐİMİ**

İnsan plasentasının gelişimi, fetüsün embriyolojisi kadar merak uyandırıcıdır. Fetüs intrauterin dönem boyunca plasentaya akcięer, karacięer ve böbrek fonksiyonları açısından baęımlıdır. Plasenta, bu fonksiyonlarını anne ile olan eşsiz anatomik ilişkisi ile başarır. Plasenta, anne ile fetüsü, uteroplazental damarlardan çıkan maternal kanla dolaylı etkileşimle birbirine baęlar. Bu kan dış yüzeydeki sinsityotrofoblastları besler ve böylece villüsün iç kısmındaki baę doku içinde yer alan fetal kapiller kan ile besin

ve gaz deęiřimi saęlanır. Fetal ve maternal kan, bu hemokoryal tip plasentada karıřmaz. Fetal kaynaklı ekstraembriyonik döz koryon ve maternal desidua parietalisin anatomik ve biyokimyasal yakınlıęı aracılıęıyla anne ve fetüsü birbirine baęlayan parakrin sistem vardır. Bu durum, fetüs ile anne arasındaki olaęanüstü iletiřim ile gebelik ürününün annenin immünolojik sistemi tarafından kabul edilmesi için önemli bir düzenlemedir (6).

### **1.2.1. Plasentanın Embriyolojik Geliřimi**

Plasenta fetüse ait bir organdır. Hem anne hem de fetüsten kaynaklanan komponentler, plasentanın yapısında rol oynamaktadır. İnsan plasentasının oluřumu morula evresindeki farklılařan ilk doku olan trofoektoderm ile bařlar. Plasentanın embriyolojik geliřimini 3 evre halinde sınıflayabiliriz.

#### **1.2.1.1. Prelaküner Evre**

Koitus sonrası 8. güne kadar geen evredir. Plasentanın oluřumu, blastokistin endometriyuma implantasyonu ile (insanda 6–7. günlerde) bařlar. İmplant olan blastokist zona pellusidadan kurtulmuřtur ve yaklaşık olarak 107–256 hücre ieren yassılařmış bir vezikül řeklindedir. Blastokistik kaviteyi dıř taraftan evreleyen, bařlangıta tek sıra halindeki hücrelerden oluřan tabakaya trofoblast, iteki hücrelere ise embriyoblast (i hücre kitlesi) denir. 6. günde, blastokist i hücre kitlesine yakın bölgedeki (embriyonik kutup) trofoblastlar (polar trofoblastlar) aracılıęıyla endometriyal epitele yüzeyel olarak tutunur. Endometriyal epitele baęlanma ve invazyonu takiben, blastokistin implante olan embriyonel kutbundaki trofoblastik hücreler (polar trofoblastlar) iki sıralı hal alır. İki tabakanın dıřında maternal doku ile direkt olarak yüzleřen trofoblastik hücrelerin kaynařması ile oluřan sinsisyotrofoblastlar bulunur. Sitotrofoblastlar, ite yer alan, maternal dokularla temas etmeyen, mitotik olarak aktif hücrelerdir (2,7,8).

Maternal doku ile henüz daha iliřkisi olmayan blastokistin duvarının geri kalan hücreleri geici olarak kaynařmaz ve sitotrofoblast olarak adlandırılır. Mitotik olarak aktif olmayıp, sitotrofoblastlardan geliřen sinsisyotrofoblast ise tek nükleuslu sitotrofoblastların kaynařması ve hücre zarlarının kaybolması ile oluřan ok nükleuslu

bir hücre kitlesidir ve dış kısımda yer alır (7. gün) (7,8).

Sinsisyotrofoblast, blastokistin endometriyum içine gömülmesi için maternal dokuları parçalayan proteolitik enzimler salgılar. Böylece, sinsisyotrofoblastların parmağa benzer uzantıları endometriyum içinde derinlere invaze olur ve blastokist endometriyal stroma içine gömülmeye başlar (8).

Döllenmenin 7'nci ve 8'inci günlerini kapsayan bu döneme prelaküner dönem denir.

### **1.2.1.2. Laküner Evre**

Laküner dönem döllenme sonrası 8. günden itibaren başlar. 8. günden itibaren sinsisyotrofoblastın içerisinde sıvıyla dolu küçük vakuoller ortaya çıkmaya başlar ve bu vakuoller birleşerek lakünaları meydana getirir ve laküner sistemi oluşturur. Lakünalar maternal kan ve endometriyal glandüler sekresyonlarla doludur (9). Lakünleri bölen sinsityal plak ve lameller, trabekül olarak adlandırılır. Bu olayların gözlenmesi plasentasyonun laküner ve trabeküler evresinin başladığını gösterir. Bu dönem döllenme sonrası 8-12. günlere denk gelir. Gebelik ilerledikçe sinsisyotrofoblastik tabaka tüm blastokist yüzeyini kaplar. İç yüzeyi ise bölgesel olarak sitotrofoblast tabakası ile kaplanır. 12-13. günlerde endometriyum epitelinin dejenere olduğu bölge fibrin plak ile kapatılır (10,11).

Daha sonra implantasyon kutbunda kalınlaşan trofoblast kısmı plasentaya dönüşür. Buna karşılık daha ince olan kısımda aynı yapısal değişiklik görülürken, daha sonraları gerileyerek düz koryon ve membranlara dönüşür. Laküna oluşumu blastokistin trofoblastik örtüsünü üç tabakaya ayırır:

- a-Blastokistik kaviteye karşılık gelen primer koryonik plak,
- b-Trabeküller ile birlikte laküner sistem,
- c-Endometriyumla karşı karşıya olan trofoblastik kabuk.

Primer koryonik plak bazı yerlerde iki veya üç katmanlı sitotrofoblastik tabakadan oluşur. Laküne doğru, sitotrofoblast sinsisyotrofoblast ile örtülüdür. Mezenkimal hücreler döllenmenin 14. gününde sitotrofoblastik tabakanın iç yüzeyine

dođru yayılır. Bunlar dallanarak ekstraembriyonik mesoderm denilen gevşek bir ađ yapısına dönüşür. Primer koryonik plađın altında laküner sistem mevcuttur. Lakünalar birbirinden trabekül (sinsisyotroblast plakaları) ya da septalarla ayrılmışlardır. Döllenmenin 12. gününde sitotroblastik hücreler trabeküller tarafından işgal edilir. Birkaç gün içinde trofoblast trabekül uzunluđu boyunca uzanır (7,10).

Trabekülün periferel uçları birbirleriyle birleşerek trofoblastın en dış tabakasını (trofoblastik kabuđu) oluştururlar. Sinsisyotroblast lakünaların alt kısmında olup bunu arada sırada kesintiye uğrayan sitotroblast takip eder. Endometriyumun derinliklerine hızlı ilerleyişı ve sitotroblastın proliferatif aktivitesi, invazyonun ilerlemesinde ve implantasyon alanının genişlemesinde görev alır. Hormonal aktivite ve mekanik bir uyaran gelişmelere paralel olarak endometriyal stroma hücrelerinde proliferasyona ve büyümeye yol açar ve desidual hücreleri oluşturur (8,10).

Döllenmenin 12. gününde bazal sinsisyotroblastların invaziv aktivitesi, maternal endometriyal damar duvarlarının bütünlüğünü kaybetmesine yol açar. Bu nedenle maternal kan hücreleri sızarak lakünelara dolar. Gelişimin ilk basamakları boyunca lakünelardaki anne kan basıncı düşüktür. İnvazyonun endometriyumun derinliklerine inmesiyle uterin spiral arterler erode olur, intralaküner kan basıncı artar ve lakünalar içinde gerçek anlamda maternal dolaşım başlar (10,11).

### **1.2.1.3. Erken Villüs Evresi**

Laküner evre sonunda embriyo endometriyum içine tamamen gömülmüştür ve üzeri uterus epiteli ile kapanmıştır. Bu evrede sitotroblastlar kolonlar şeklinde sinsisyotroblastları yararak ilerlemeye başlarlar (12. günden itibaren) ve yaklaşık 14. günde ilerledikleri kolonun ucundaki sinsisyotroblastları delerek maternal stroma ile temas ederler. Dışta sinsisyotroblasttan içte de sitotroblastlardan oluşan bu yapılar uzunluk ve çapça artarak primer villüsleri oluşturur. Sekonder villüsler, döllenmenin 15. gününde primer koryonik plađın ekstraembriyonik mezenşiminden köken alan mezenşim hücrelerinin villüslerde görülmeye başlaması ile oluşur. Yaklaşık 21. gün, villüs mezenşiminde mezenşimal hücrelerden farklılaşan hemanjiyoblastik prekürsör hücrelerin oluşturduđu endotel hücreler gözlenir. Villüs mezenşiminde ilk fetal

kapillerlerin oluşmasıyla birlikte yapı tersiyer villüs adını alır. Intervillöz fetal dolaşım maternal kan ile fetal kan akımının birbirinden plasental bariyer ile ayrılması ile başlar.

Hemokoryal plasentaların iki ana özelliği vardır; fetal ve maternal dolaşım birbirinden tamamen ayrıdır ve maternal kan direkt olarak trofoblastlar ile temas halindedir.

Plasental bariyeri oluşturan tabakalar;

- a. Hem villüs yüzeyini hem de intervillöz aralığı kaplayan, kesintisiz sinsisyotrofoblast tabakası,
- b. Birinci trimesterde tam, daha sonra kesintili olan sitotrofoblast tabakası,
- c. Trofoblastik bazal membran,
- d. Villüs bağ dokusu,
- e. Fetal endotelyum (8,12).

Gebelik haftası ilerledikçe iki dolaşım arasındaki bariyer mesafe değişiklik gösterir. Sinsisyotrofoblastların kalınlığı ortalama 20  $\mu\text{m}$ 'den 3,5  $\mu\text{m}$ 'ye iner. Sitotrofoblastlar devamlılığını yitirir ve miyadındaki bir plasentada villüs yüzeyinin ancak %20'sinde bulunur. Ortalama villüs çapı küçülür, yeni oluşan villüsler yüzeye daha yakındır. Bu değişiklikler 1. trimesterde 50-100  $\mu\text{m}$  olan materno-fetal difüzyon mesafesini miyadında bir gebelikte yaklaşık 4-5  $\mu\text{m}$ 'ye indirir. Bütün bu değişiklikler fetüsün artan metabolik gereksinimlerini karşılamaya yöneliktir (1).

### **1.3. VİLLÜSLERİN TEMEL YAPI ve İÇERİĞİ**

Villöz ağaçlar lakünalar arasındaki trabeküllerden kademeli olarak yeniden şekillenme ve lateral dallanma sonucunda ortaya çıkar. Plasental villüslerin yüzeysel tabakasını sinsisyotrofoblastlar oluşturur. Intervillöz alandaki anne kanı bu sinsisyotrofoblastlar ile temas halindedir. Burada sinsisyotrofoblastların tüm villüs ağacının yüzeyini ve intervillöz aralığı tümüyle kaplayan kesintisiz bir sinsityal tabaka bulunmaktadır. Ancak gebelik ilerledikçe özellikle koryonik tabaka ve trofoblastik kabuğun yüzeyinde sinsisyotrofoblastlarda fokal dejenerasyon gelişir (7,8). Sinsisyotrofoblastlarda oluşan fokal dejenerasyon birkaç gün içinde fibrinoid ile

kapatılır. Sinsisyotrofoblastların altında değişik sayıda sitotrofoblast hücreleri (langhans hücreleri) bulunabilir. Trofoblastik tabakanın iki komponenti merkezde lokalize villüs stromasından bazal membran ile ayrılır. Plasenta villüsü ortada villöz stroma ve onu çevreleyen sito-sinsisyotrofoblast hücrelerinden meydana gelir. Villöz stroma, fetal mesoderm kökenlidir ve stromada fetal damarlar, damarları çevreleyen kontraktıl hücreler, bağ doku hücreleri ve değişik sayıda fetal makrofajlar (hofbauer hücreler) bulunur. Villüsün trofoblastik örtüsü plasental transfer ve sekretuar fonksiyonlar için ana bölgedir. Villöz sitotrofoblastlar stem hücreleri gibi davranarak proliferere ve diferansiye olur ve sinsisyumla birleşir. Sitotrofoblast proliferasyonu oksijen miktarını düzenler. Çok yönlü fonksiyonlarına karşılık sinsisyotrofoblastlar yapısal olarak mozaik benzeri parçalar içerir. Epitelyal tabakalar ya da vaskülo-sinsisyal membranlar; gaz ve suyun difüzyonu ile glukoz taşınmasında görevli başlıca bölgelerdir. Kalın sinsisyal segment; proteo-hormonlar ve plasental proteinlerin sekresyonu, steroid hormonların metabolizması ve maternofetal protein transferinden sorumlu alanlardır. Sinsisyal düğümler ve çıkıntılar oldukça heterojenöz yapılardır. İntervillöz alana çıkıntı yapan nüve birikimi ile karakterizedir. Bunların çoğu villüs yüzeylerinin tanjansiyel kesitleri sonucu oluşur. Ancak yine de nükleusların birikimi ile karakterize sınırlı sayıda gerçek sinsisyotrofoblastik büyüme de mevcuttur (7,13).

Villüs damarlarının endoteli bir filtre gibi görev yaparak makromoleküllerin transferini sınırlar. Endoteli çevreleyen hücrelerin (perisitler ve düz kas hücreleri) vaso regülasyonda aktif rol aldıkları düşünülür. Hofbauer hücreleri insan plasentasında gebelik boyunca bulunan fetal makrofajlardır. Gebeliğin ilk yarısında çok sayıda, iri sitoplazmik vakuollere sahiptir. Gestasyonun ileri dönemlerinde vakuollerin sayısı ve boyutu azalır, intrasitoplazmik granüller belirginleşir (7,8). Histokimyasal olarak sitoplazma içi lipid ve makrofajlara özgü fenotipik belirteçlerle karakterizedir. Gebelik ilerledikçe, sayıları ve olgunluk durumları artar.

Hofbauer hücrelerinin bazı görevleri şunlardır:

1-Stromada makrofaj görevi gereği savunma yapmak,

2-Diğer mezenşimal hücreleri indükleyerek ya da inhibe ederek villüs stromasının şekillenmesini sağlamak,

- 3-Direkt ve indirekt olarak anjiogenezi yönlendirmek,
- 4-Kollajen üretimini dolaylı olarak teşvik etmek,
- 5-Plasental sıvı akışını kontrol etmek.

#### **1.4. PLASENTAL ve FETAL MEMBRANLAR**

##### **1.4.1. Koryon Frondosum, Koryon Leave, Koryon Plak ve Bazal Plak**

İmplantе olan blastokistin trofoblastları iki bölüme ayrılır; birincisi implantasyon kutbu, ikincisi implantе olan kısmı çevreleyen anti-implantasyon kutbudur. İlk villüslerin görülmesi ile bazal koryon, plasentanın öncüsü olan koryon frondozumu oluşturur. Postkoital 3. haftanın sonunda anti-implantasyon kutbunda villüslerde dejeneratif değişiklikler başlar. Villüslerin dejenere olmasıyla beraber, intervillöz aralık da ortadan kalkar. Dejenere olmuş villüs kalıntılarının bulunduğu bu ilk plak ile trofoblastik kabuk kaynaşarak çok katlı lameller yapı şeklinde olan düz koryonu (koryon leave) oluşturur. Düz koryonun karşı kutbunu oluşturan koryon frondozum, koryonik kesenin %70'ini oluşturur ve gelişmenin 16. haftasına kadar izlenir (8).

Koryon plağın gelişmesi, primer koryonik plağın oluşması ile başlar. Bu olay postkoital 8. günde implantе olan blastokistin sinsisyotrofoblastında ilk lakünalar görülür görülmez oluşur. Ekstraembriyonik mezenşimin gelişip blastokist kavitesinin sitotrofoblast yüzeyini kaplamasıyla primer koryonik plak; mezenşim, sitotrofoblast ve sinsisyotrofoblasttan oluşan üç tabakalı şeklini alır. Primer koryonik plak tabakaları miyada kadar aynen kalır. Ancak pek çok odaktaki doku dejenerasyonunu takiben fibrinoid depolanması bu mimariyi bozar, koryonik plağın yüzeyi boyunca ve içerisinde bulunan fibrinoid depolarına langhans fibrinoidi denir. Gebeliğin ilerlemesiyle, çok sayıda ufak ve büyük villüsler fibrinoide tutunurlar. Çevrelerindeki kanın koagüle olması ve fibrinoide dönüşmesiyle langhans fibrinoid tabakası içine daha derinden katılırlar. Buna dâhil olan villüslerin orjinal langhans hücreleri, sinsisyal tabakalarının dejenerasyonu sonucunda çoğalırlar. Daha sonra, X hücrelerine dönüşerek fibrinoid içine göç ederler (8).

Miadında koryonik plağın tabakaları, şu şekilde özetlenebilir:

- 1-Amnion epiteli,
- 2-Kompakt tabaka,
- 3-Amnion mezodermi,
- 4-Süngerimsi tabaka,
- 5-Koryonik mezoderm,
- 6-Primer sitotrofoblast,
- 7-Homojen langhans fibrinoidi,
- 8-Kalıntı sinsisyotrofoblast ya da retiküler langhans fibrinoidi.

Bazal plak; intervillöz aralığın maternal yüzünü oluşturur. Ekstravillöz trofoblast (EVT), gebeliğe özgü endometriyal stroma, fibrinoid, dejenere olmuş villüslerin ve maternal damarların kalıntıları gibi yapılardan oluşmuş belirgin bazal plak oldukça kompleks bir yapı oluşturur (8).

Olgun bazal plak tabakaları:

1-Rohr'un fibrinoid tabakası: intervillöz aralığa bakan bazal plağın bu iç yüzeyinin bazı bölgelerinde, yüzeyi örten, dejenere olmuş sinsisyotrofoblast kalıntıları bulunur.

2-Sinsisyotrofoblast tabaka: sinsisyotrofoblastik şeridin üzerine oturduğu ve yer yer yırtılmış, rudimenter bir bazal lamina tarafından trofoblasttan ayrılan, kollajen fibril ve fibroblastlardan oluşmuş, sürekli olmayan bir bağ dokusu tabakasıdır. Bu tabaka sadece sinsisyumun bulunduğu alanlarda bulunur.

3-Heterojen doku tabakası: sitotrofoblast, Rohr'un fibrinoid parçaları, gevşek düzenlenmiş bağ dokusu, dağınık desidual hücreler, hücre artıkları, örtülmüş villüsler ve gömülmüş hücre kolonları olmak üzere bir seri değişik elemanın ortaklaşa oluşturduğu tabakadır.

4-Nitabuch fibrinoid tabakası: bir ağ şeklinde ve lamelli bir yapı halindedir. Yer yer sürekliliği kesilir ve Rohr fibrinoidi ile kaynaşabilir.

5-Bazal plağın dip tabakası: doğum esnasında plasentanın, plasental yataktan ayrılması, genellikle Nitabuch hattı boyunca olmaz; daha derinden olur. Bu nedenle bazal plağın tabanına bazı dokular eklenir ve bazal plağın dip tabakasını oluşturur. Bu tabakayı oluşturan elemanlar, desidua hücreleri ve endometriyumun stromal diğer elemanlarıdır.

#### **1.4.2. Desidua**

Desidualizasyon; sekretuar endometriyumun desiduaya dönüşümüdür, östrojen ve progesteron etkilerine ve trofoblast invazyonu sırasında implante olan blastokistten salınan faktörlere bağlıdır. Progesteron etkisinde olan endometriyal siklüsün 23. gününde ilk kez görülür ve endometriyal stroma hücrelerinin büyümesi ve epiteloid bir karakter kazanmaları ile tanımlanır. Hemokoryal plasenta oluşumunun fonksiyonudur. Desidua, implantasyondan sonra değişik konumda, farklı yapı ve fonksiyonda olmasına bağlı olarak 3 alt grupta incelenir (8).

**1-Desidua bazalis:** koryon frondozumdan gelişen plasentanın karşı yönündeki maternal doku kompleksini oluşturur. Desidua bazalis gebelikte çok önemli fonksiyonları olan maternal plasentayı oluşturur. Plasentasyon esnasında trofoblastik invazyonu durduran, immünolojik bariyeri kuran, gebelikten sonra da endometriyumu yenileyebilme dinamiklerine sahip olan çok önemli bir yapıdır.

**2-Desidua kapsülaris:** embriyo taslağının uterus lümenine bakan tarafındaki düz koryona karşı sınırlayıcı maternal dokuyu oluşturan yapıdır.

**3-Desidua paryetalis:** gebelikle birlikte uterus lümenini kaplayan epitelyum ve onun altındaki lamina proprianın değişmesiyle oluşan desidua kısmıdır. Uterus lümeninin plasentasyon dışındaki alanlarını döşer. Fetüsün büyümesine bağlı olarak uterus boşluğunun kapanmasıyla desidua kapsülaris ve desidua paryetalis yapılırlar. Gebeliğin son üç ayında desidua kapsülaris tamamen ortadan kalkar, amnion ve düz koryon ile desidua paryetalis kaynaşır (8).

### **1.4.3. Plasental Septalar**

Fibrinoid ve çeşitli hücrelerden meydana gelmiş, bazal plaktan intervillöz aralığa doğru uzanan, hiçbir zaman koryonik plağa ulaşmayan ve plasental villöz ağacını tam bölmeyen düzensiz yapılardır. Plasental septalar 6-8. haftalardan itibaren belirir (8).

## **1.5. PLASENTANIN ANORMAL GELİŞİMİ**

Plasenta gelişiminde sorunlar ortaya çıkarsa anne ve fetüs açısından olumsuz sonuçlar doğabilir. Plasentayı etkileyen patolojiler fetüsü de etkilemektedir. Bu nedenle erken gebelik döneminde noninvaziv tekniklerin kullanımıyla antenatal tanının konulabilmesi önemlidir. Birçok implantasyon anomalileri ve plasental patolojiler USG, MRG ve doppler USG kullanılarak görüntülenebilir. Özellikle perinatal ölüm, fetal distres ve serebral hipoksinin olduğu iddia edilen obstetrik davalarda plasental inceleme önem kazanmaktadır (9).

## **1.6. PLASENTADA MAKROSKOBİK ANORMALLİKLER**

### **1.6.1. Gelişimsel Anormallikler**

1.6.2. Fonksiyonel Villüs Kitesini Azaltan Lezyonlar (Perivillöz Fibrin Depolanması, İnfarkt, Maternal Yüzey İnfarkt)

1.6.3. Hematom Kitesi ve Trombüsler (Retroplasental Hematom Kitesi, Subamniotik Hematom Kitesi, Marjinal Hematom Kitesi, Yaygın Subkoryal Trombozis, Intervillöz Trombüs)

1.6.4. Fonksiyonel önemi olmayan çeşitli anormallikler (8)

### **1.6.1. Gelişimsel Anormallikler**

#### **1.6.1.1. Ekstrakoryal Plasenta**

Plasentanın fetal yüzünde yer alan koryonik tabaka, maternal tarafta yer alan plasental bazal tabakadan daha küçük olmasından kaynaklanan bir gelişimsel anormalliktir. Plasentanın periferik yüzeyi örtülemez. Eğer villüsten membranöz

koryona geiş yassılařmıř bir plasental membran halkası ile oluyorsa buna ‘sirkummarjinat’, eęer bu halka plasentanın kenarından katlanarak yükseliyorsa ‘sirkumvallat’ tip denir. Her iki anormallikte komplet ya da parsiyel olabilirken, bir alanda sirkummarjinat dięer alanda sirkumvallat olabilir. Kötü geliřmiř koryon frondozum, düşük intra-amniotik basın, ovumun aşırı derecede yüzeyel implantasyonu, erken gebelikte marjinal hemoraji ve genetik faktörler gibi teoriler bulunmakla birlikte patogenezi bilinmemektedir. Placenta ekstrakoryalisin klinik önemi hakkında da farklı fikirler vardır. Bazıları klinik önemi olmayan bir anatomik varyant olarak düşünürken, dięerleri düşük insidansında artış, antepartum kanama, prematür doğum ve perinatal ölüme yol açtığını iddia etmektedirler. Sirkummarjinat formların klinik önemi olmadığı řu an için açıktır. Sirkumvallat plasentalarda antepartum kanama riskinin (hem ablasyo placenta, hem de fetal kanamaya baęlı) yanı sıra preterm doğum, perinatal mortalite ve konjenital malformasyon riski de artar (14,15).

#### **1.6.1.2. Membranöz Placenta (Placenta Membranacea)**

Bu anomali; plasental villüslerin dış yüzeyinin tümüyle ya da büyük kısmının membranlarla kaplı olmasıdır. Olduka nadir görülür. Öncesinde geliřen endometrit, kötü geliřmiř desidual kan akımı, endometrial hiperplazi ve blastokistin aşırı derecede derin implantasyonuna baęlı geliřir. Bu anomali fetus için önemlidir, çünkü placenta membranöz placenta previaya veya akretaya yol açarak hemen tüm vakalarda gebelięin erken dönemlerinde abortus ya da erken doğuma yol açan antepartum kanamalara sebep olabilir (16).

Fetus yalnızca erken doğum deęil, aynı zamanda gestasyonel periyoda göre de belirgin düşük doğum aęırlık riskine sahiptir. Vakaların üçte birinde de placenta inkreta vardır (8).

#### **1.6.1.3. Aksesuar Lob (Süksentriat Lob)**

Ana plasentanın komřuluęunda deęiřik boyutlarda bir ya da daha fazla aksesuar lob vardır. Aksesuar lob ana plasental dokuya dar bir koryonik doku isthmusu ile tutunmuř olabilir. Ancak genellikle sadece bir membranla ilişkilidir. Genellikle

klirik önemi yoktur. İkiz plasentalarında süksentriat lobların 2 kat daha fazla olduđu belirtilmiştir (17). Bazen lob ana plasentanın ayrılmasından sonra uterusu kalarak subinvolusyon ve postpartum kanamaya yol açar (8).

#### **1.6.1.4. Tek Fetüs ile Çođul Plasentalar**

Plasentada neredeyse birbirine eşit büyüklükte iki lob koryonik doku köprüsü ile birbirine bađlı olabileceđi gibi birbirinden oldukça ayrı olarakta bulunur. Bu durum bilobüle plasenta, plasenta bipartita ya da çift yönlü plasenta olarak tanımlanır. Göbek kordonu genellikle iki lobun arasına sıkışmıştır ve sıklıkla velamantöz tiptedir. Bu anomali yaklaşık 350 doğumda bir görülür (18). Tek klinik önemi ilk trimester kanama insidansında artış yapmasıdır (8).

Üç ya da daha fazla loblu plasenta nadirdir ve bu durum multilobüle plasenta olarak isimlendirilir.

#### **1.6.1.5. Halka Şekilli Plasenta**

6000'de 1'den daha az doğumda görülür. Plasenta anüler şekildedir ve bazen plasenta dokusu tam bir halka oluşturur. Oldukça az görülen bu anomali 'kuşak' ya da 'annüler' plasenta olarak da bilinir. Bu durum, muhtemelen gestasyonun erken dönemlerinde düzenli villöz atrofinin normal sürecinin distorsiyonu sonucu gelişir. Antepartum ve postpartum kanama insidansı artarken, fetüs sıklıkla gestasyonel periyoda göre düşük doğum ađırlığındadır (8,19).

#### **1.6.1.6. Pencerepli Plasenta (Plasenta Fenestrata)**

Disk şeklindeki plasentanın orta kısmı yoktur. Patogenezi bilinmeyen son derece nadir bir anomalidir. Bazen plasentanın merkezinde gerçek bir boşluk vardır, genellikle eksiklik sadece villüs dokudadır ve koryonik alan sağlam kalır. Klinik önemi kayıp olan dokunun uterusu kaldığı düşünülerek anneye gereksiz uterin eksplorasyon yapılmasıdır (8).

### **1.6.2. Fonksiyonel Villüs Kitlesini Azaltan Lezyonlar (Perivillöz Fibrin Depolanması, İnfarkt, Maternal Yüzey İnfarkt)**

### **1.6.3. Hematom Kitlesi ve Trombüsler (Retroplasental Hematom Kitlesi, Subamniotik Hematom Kitlesi, Marjinal Hematom Kitlesi, Yaygın Subkoryal Trombozis, İntervillöz Trombüs)**

### **1.6.4. Fonksiyonel Önemi Olmayan Çeşitli Anormallikler**

Subkoryonik fibrin plaklar, septal kistler ve makroskobik olarak görülebilen komplikasyonların bir önemi yoktur (7).

Kalsifikasyon, uzun sürmüş ya da anormal gebeliklerde komplikasyonsuz term gebelere göre daha sık görülmüştür. Ayrıca kalsifikasyonun herhangi bir fetal komplikasyonla da ilişkisi gösterilememiştir. Nedeni bilinmemekte olup genellikle ilk gebeliklerde görülür. Kalsiyum tuzları plasentanın her yerinde depolanabilmekle birlikte, bazal tabakadaki maternal yüzeyde daha yaygın bulunurlar. Sıklığı küçük anne yaşı, sosyoekonomik düzeyin iyi olması ve yaz aylarında doğum yapan kadınlarda artar. Plasental kalsifikasyon sigara içenlerde gebeliğin erken dönemlerinde oluşur (7). Kalsifikasyonlar sonografi ile görülebilir, fakat neonatal sonuçları öngörmede kalsifikasyon derecesinin sınıflandırılması yararlı bulunmamıştır (20-23).

## **1.7. PLASENTA PREVİA**

**Tanım:** Plasenta previa kelime anlamı olarak plasentanın önde gelmesi demektir. Plasental doku internal os'un üstüne ya da çok yakınına implante olmuştur. Bu anormalliğin dört derecesi olduğu kabul edilmektedir:

### **1.7.1. Total Plasenta Previa**

İnternal servikal os tamamı ile plasenta ile kaplıdır.

### **1.7.2. Parsiyel Plasenta Previa**

İnternal os kısmen plasenta ile kaplıdır.

### 1.7.3. Marjinal Plasenta Previa

Plasentanın kenarı internal os'un sınırındadır.

### 1.7.4. Alt Yerleşimli (Low-Lying) Plasenta

Plasenta alt uterus segmentine, kenarı internal os'a gelmeyecek, ancak çok yakında olacak şekilde implante olmuştur (24).

Plasenta previanın derecesi büyük oranda, muayenenin yapıldığı zamandaki servikal dilatasyona bağlıdır. Örneğin 2 cm dilatasyondaki aşağı yerleşimli bir plasenta, 8 cm'lik dilatasyonda parsiyel plasenta previa haline gelebilir, çünkü dilate olan serviks plasentayı açığa çıkarmıştır. Tam tersine servikal dilatasyondan önce total gibi görünen plasenta previa, 4 cm dilatasyonda, serviks plasenta sınırlarının ötesine dilate olduğu için parsiyel hale gelebilir. Plasentanın kenarıyla internal os arasındaki değişen bu ilişkiyi belirlemek için yapılan vajinal muayene ağır hemorajiye neden olabilir (24).

Hem total hem de parsiyel plasenta previada, bir dereceye kadar plasental ayrılma olması, alt uterus segmentin ve servikal dilatasyonun oluşumunun kaçınılmaz bir sonucudur. Bu ayrılma parçalanmış kan damarlarında kanamayla ilişkilidir (24).

**İnsidans:** Iyasu ve arkadaşları (1993), Ulusal Hastane Taburcu Takibi'nin 1979'dan 1987'ye kadarki analizlerinde, doğumların %0,5'inde (200'de 1) plasenta previa komplikasyonu olduğunu tespit etmişlerdir. Prentice Kadın Hastanesi'nde Frederiksen ve arkadaşları (1999) 93.500'e yakın gebeliğin %0,55'inin (180'de 1) previa ile komplike olduğunu bildirmişlerdir. Crane ve arkadaşları (1999) Nova Scotia şehrindeki yaklaşık 93.000 gebelikle insidansı %0,33 (300'de 1) olarak bulmuşlardır. Parkland Hastanesi'nde insidans, 12 yıl içerisindeki 160.000'den fazla doğumda %0,26 (390'da 1) olmuştur (24).

İstatistikler, tartışılmış olan nedenlerin kesin olarak tanımlanmaması ve saptanmaması açısından dikkat çekici biçimde benzerdir. Cevaplanması zor bir soru da, uterusun alt segmentinde implante olmuş ama kısmen dilate olan servikal os'tan uzak olan ayrılmadan kaynaklanan ağrısız kanamanın plasenta previa mı, yoksa

plasental erken ayrılma olarak mı sınıflandırılacaktır. Belli ki her ikisi de doğrudur (24).

**Etiyoloji ve Risk Faktörleri:** Embriyonun normalde yerleşmesi gereken yerden daha aşağı yerleşmesinin nedeni tam olarak bilinmemektedir. C/S ve miyomektomi operasyonları, küretaj ve enfeksiyon öyküsü, ileri yaş, multiparite, çoğul gebelik, prezentasyon anomalileri, kokain ve sigara kullanımı riski arttırır (25).

İleri anne yaşı plasenta previa riskini arttırır. Parkland Hastanesi'nde 1988-1999 yılları arasında gerçekleşen 169.000'in üzerindeki doğumda plasenta previa insidansı her bir yaş grubu ile birlikte belirgin olarak artmaktadır. Uç noktaları, 19 yaşında ya da daha genç kadınlarda 1500'de 1, 35 yaş ve üstünde ise %1'dir. Frederiksen ve arkadaşları (1999), plasenta previa insidansının 1976'da %0,3'ten %0,7'ye yükseldiğini bildirmişlerdir. Bu durumu obstetrik nüfusun yaş grubunun ileriye doğru kaymasına bağlamışlardır (24).

Multiparite plasenta previa ile ilişkilidir. 5 ya da daha fazla pariteli 314 kadınla ilgili olarak yapılan çalışmada Babinszki ve arkadaşları (1999), %2,2 olan plasenta previa insidansının daha düşük pariteli kadınlarla karşılaştırıldığında belirgin olarak artmış olduğunu bildirmişlerdir. Parkland Hastanesi'ndeki 3 veya daha fazla pariteli 169.000'den fazla kadında insidans, 175'de 1'dir (24).

Geçirilmiş sezaryen doğum öyküsü, plasenta previa olasılığını arttırır. Nielsen ve arkadaşları (1989) geçirilmiş sezaryen doğum öyküsü olan İsveçli kadınlarda plasenta previa insidansını beş kat artmış olarak bulmuşlardır. Parkland'da insidans en az bir eski sezaryeni olanlarda 400'de 1'den 200'de 1'e çıkarak iki kat artış göstermiştir. Miller ve arkadaşları (1996), Los Angeles Şehir Kadın Hastanesi'ndeki 15.000'in üstündeki doğumda, önceden C/S doğumu olan kadınlarda previa üç kat artışa atıfta bulunmuşlardır. İnsidans, önceki C/S doğum sayısı ile birlikte artmaktaydı; iki tane eski sezaryeni olanlarda %1,9, üç ya da daha fazla olanlarda ise %4,1'dir. Eski sezaryenle birlikte previa, histerektomi insidansını arttırmaktadır. Frederiksen ve arkadaşları (1999), plasenta previa olup da ilk sezaryenini olanlardaki %6 ile karşılaştırıldığında tekrarlayan C/S olan kadınlarda %25 histerektomi hızı bildirmişlerdir (24).

Plasenta akreta (PA) plasenta previalı gebeliklerin %5'inde komplike olur ve geniş epidemiyolojik çalışmalarda plasenta previa için en güçlü risk faktörünün daha önceki C/S olduğu gösterilmiştir (26-29). Tek bir C/S plasenta previa insidansının %0,5'ten %5'e yükselmesine neden olabilir. C/S oranları arttıkça plasenta previaların artması, plasenta previaların artması ile de plasenta akretaların artması dolayısıyla sürpriz değildir. Bilinen plasenta previası olan kadında daha önceden C/S varsa %11, yoksa %3 oranında PA görülmektedir. Daha önceki C/S'lerin sayısı arttıkça PA riski de artmaktadır. Plasenta previası olan kadınlardan 2 kez C/S geçirmiş olanlarda %40 oranında 3 kez C/S geçirmiş olanlarda %61 oranında PA gelişmiştir. Hesaplara göre şayet C/S oranları son yıllardaki gibi giderse Birleşik Devletler'de 2020 yılında C/S oranı %56,2'lere ulaşacak bu oran da yıllık 6236 plasenta previaya, 4504 plasenta akreataya, 130 maternal ölüme neden olacaktır (30).

Williams ve arkadaşları (1991b), sigara ile bağlantılı olarak plasenta previanın göreceli riskinin iki kat arttığını tespit etmişlerdir. Karbonmonoksit hipoksemisinin, kompensatuar plasental hipertrofiye yol açtığı teorisini ortaya koymuşlardır. Bu bulgular Handler ve arkadaşları (1994) tarafından teyid edilmiştir. İnflamatuar ya da atrofik değişikliklerin bir sonucu olan desidual vaskülarizasyon defektinin, plasenta previa oluşumuyla muhtemelen bağlantılı olduğu da düşünülmektedir (24).

Birçok çalışma gebelikte sigara içiciliği ile plasenta previa arasındaki ilişkiye değinmiştir ve odd oranları 1,28-7,42 arasında değişmektedir (31-34). Prenatal sigara içiciliğinin hangi mekanizma ile plasenta previyayı indüklediği spekülatifdir. Sigara içen kadınların daha geniş ve ağır plasentaya sahip olduğu ve plasentanın çap-kalınlık oranının daha fazla olduğu öne sürülmektedir (35). Ayrıca sigara içicilerin plasentasının daha geniş ve ince olmasının alt uterin segmenti invaze eden daha geniş alanın olmasına neden olduğu düşünülmektedir (35).

Buna rağmen sigara ve plasenta previa arasındaki ilişkinin epidemiyolojik kriterlerden doz-cevap ilişkisine bağlı olup olmadığı hakkında net bir tutum yoktur. 2 milyon doğumun incelendiği popülasyon bazlı bir çalışmada Monica ve Lilja plasenta previa için etki değerlendirmesinin odd oranı sigara dozunun artmasıyla arttığını ortaya koymuştur (Çalışmada günde 10'dan az sigara içen anneler ile 10'dan fazla sigara içen anneler karşılaştırılmıştır. 10'dan az sigara içen annelerde odd oranı=1,40, CI 1,26-

1,57, 10'dan fazla sigara içen annelerde odd oranı=1,72, CI 1,53-1,94) (34). Diğer araştırmacılar benzer sonuçlar bulmuşlardır (33). Buna rağmen bazı yayınlarda prenatal sigara içiciliği ile plasenta previa arasındaki doz-etki ilişkisinin değerlendirilmesi yapılamamıştır (31).

**Klinik Bulgular:** Plasenta previada en karakteristik olay, genellikle ikinci trimestrin sonuna veya daha sonrasına kadar görülmeyen, ağrısız vajinal hemorajidir (24). İlk kanama genellikle 32-34 hafta arasında olur, olguların %50'sinde 36. hafta öncesinde, %2'sinde ise 40. haftada meydana gelir (36). Kanama çoğunlukla kendiliğinden durur ve öngörülemez bir zamanda tekrarlayabilir beraberinde uterus kontraksiyonları olabilir. Plasenta previa olgularının %35'inde fetüste prezentasyon anomalisi saptanır (37). Bununla birlikte bazı düşükler, gelişen plasentanın böyle anormal bir yerleşimde bulunması nedeniyle olabilir. Plasenta previada kanamanın başlangıcı, olaysız bir prenatal seyir izlemiş kadınlarda sıklıkla uyarı vermeden, ağrısız biçimde başlar. Neyseki başlangıçtaki kanama nadiren öldürücü olacak kadar çoktur. Genellikle spontan olarak kesilir ve sadece tekrar edebilir. Bazı olgularda, özellikle plasentanın servikal os'un yakınında ama üzerinde olmayacak şekilde implante olduğu durumlarda, kanama doğum eyleminin başlangıcına kadar görülmeyebilir ve görüldüğünde plasenta erken ayrılmayı taklit ederek hafif hemorajiden ağır hemorajiye kadar değişiklik gösteren klinik tablolara yol açabilir. (24).

Plasenta internal os'un üzerinde lokalize olduğunda, alt uterus segmentinin şekli ve internal os'un dilatasyonu kaçınılmaz biçimde yapışık plasentanın yırtılması ile sonuçlanacaktır. Kanama alt uterus segmentindeki miyometriyal liflerin kontrakte olmaması ve dolayısıyla parçalanmış damarların daralmaması sonucunda artacaktır (24).

Alt uterus segmentinde plasental implantasyon alanındaki hemoraji plasentanın doğurtulmasından sonra devam edebilir, çünkü alt uterus segmenti, uterus korpusuna göre daha zayıf kontrakte olmaya eğilimlidir. Kanama hassaslaşmış serviksin alt uterus segmentinin, özellikle yapışık kalan plasentanın manuel olarak çıkarılması sonrası oluşan laserasyonlarının sonucunda da olabilir (24).

**Tanı:** Plasenta previa tanısı ultrasonografi ile konulur. Transvajinal USG transabdominale göre daha değerlidir. Bir grup araştırmacı, plasenta previa da dâhil plasental anormallikleri görüntülemek için MRG'yi kullanmışlardır. Kay ve Spitzer (1991) böyle bir teknolojinin olumlu niteliklerini tartışmışlardır. Yakın gelecekte bunun rutin değerlendirme için ultrasonografik görüntülemenin yerini alacağı düşünülmemektedir (24).

### **Perinatal Morbidite ve Mortalite**

Preterm doğum, plasenta previa ile ilgili gebe takibi ve tedavi uygulandığı halde perinatal ölümlerin başlıca nedenidir. Yaklaşık 93.000 doğumla ilgili yaptıkları çalışmada Crane ve arkadaşları (1999) %47 preterm doğum bildirmişlerdir. Bununla birlikte preterm doğumun komplikasyonlarından dolayı olan mortalite, plasenta previası olmayan annelerden doğan benzer gestasyonel yaşı olan infantlarla karşılaştırıldığında artmamıştır. Her ne kadar bazı araştırmacılar tarafından plasenta previa ile konjenital malformasyonların birlikte görülme sıklığının artmış olduğu gösterilmişse de, Crane ve arkadaşları (1999) bunu teyit eden ilk ekip olmuşlardır. Açıklanamayan nedenlerle fetal anormallikler 2,5 kat yüksek bulunmuştur (24).

Previa ile bağlantılı olarak fetal büyümenin kısıtlanıp kısıtlanmadığı açık değildir. Brar ve arkadaşları (1988) insidansın yaklaşık %20'si olduğunu bildirmişlerdir. Tersine Crane ve arkadaşları (1999), gestasyonel yaşı arttırdıklarında insidanda bir artış tespit etmemişlerdir. Wolf ve arkadaşları (1991), plasenta previalı 179 kadında yaptıkları olgu kontrol çalışmasına göre büyüme kısıtlılığı insidansını her iki grupta %5 olarak bildirmişlerdir (24).

**Yönetim:** Antenatal bakımda, kanama şikayeti olan olgular hastaneye yatırılmalıdır. Annenin genel durumu değerlendirilir, kanama nedeniyle acil doğum gerekmiyorsa takibi devam etmelidir. Perinatal mortaliteyi belirleyen ana faktör doğum haftasıdır (36). Bu nedenle doğumun mümkün olduğu kadar geciktirilmesi amaçlanır. Erken doğum riski nedeniyle hastaneye yatırılan gebelere fetüsün akciğer matürasyonu için kortikosteroid uygulanmalıdır (RCOG,2004). Ayrıca Rh uyuşmazlığı olan ve vajinal kanaması olan gebelere profilaktik anti-D immünoglobülin yapılması önerilmektedir (RCOG,2002). Otuzaltıncı gebelik haftasını tamamlayan olgularda

doğum gerçekleştirilebilir. Genel anlamda plasenta previa C/S endikasyonudur. Ancak marjinal veya alt segmente uzanan plasentalarda fetüs başı angaje olmuş ise erken amniyotomi ile vajinal doğum da denenebilmektedir (38). Gebenin genel durumuna göre doğum kararı verilmelidir.

### **1.8. PLASENTAL YAPIŞMA ANOMALİLERİ (PYA)**

PA günümüz patolojik tanılarındandır. Diğer plasental hastalıklardan farklı olarak (yıllardır bilinen mol hidatiform gibi) PA ilk kez 20. yy'da tanımlanmıştır. 1937'de Irving ve Hertig plasenta akretayı 'altta yatan uterin duvarın tamamına ya da bir bölümüne anormal yapışmadır' şeklinde tanımlamıştır (39). Bilinen bir gerçek şu ki 18. ve 19. yy'da günümüzdeki birçok patolojik lezyon bilinirken PA patolojik ve anatomistlerce bilinmiyordu. Bu bulgular da 1930'lara kadar plasenta akretanın olmadığı veya nadir olduğunu gösterir. Bu açıdan bakacak olursak ve plasenta yapışma anomalilerinin doğumda yol açtığı komplikasyonları düşünürsek plasenta akretanın bu kadar geç fark edilebileceği ihtimali yoktur.

Görüntüleme tetkikleri olmadan önce plasental invazyon derinliği klinik olarak net belirlenemiyordu ve PA terimi tüm anormal plasental yapışmalara verilen isimdi. Plasenta akreta da 3'e ayrılmıştı; total, parsiyel, fokal. Histerektomi materyalinin mikroskopik incelenmesinde PA çok nadiren komple olduğundan dolayı ve manuel ayrılma genel plasental anatomiye bozduğundan dolayı bu subklasifikasyon nadiren kullanılmıştır (40).

Son 50 yıl içinde PA batı ülkelerinde 2500 doğumda bir olacak şekilde 10 kat artmıştır (29,30,41-45).

Yüksek USG kalitesi ve renkli doppler inceleme ile şu anda ilk trimestırda miyometriyuma anormal trofoblastik invazyon varlığı gösterilebilir. Plasenta akretaların çoğu 2. ve 3. trimestırda tanı almakla beraber bu patolojinin doğal evrim süreci ile ilgili çok az bilgi bulunmaktadır.

## **Tanım ve Patofizyoloji:**

Çoğu durumda plasenta implantasyon alanından, fetüsün doğumunu takiben birkaç dakika içinde spontan olarak ayrılır ancak desidual süngerimsi tabaka boyunca fizyolojik ayrılma hattının olmaması durumunda bir ya da daha fazla kotiledon, bozuk desidua bazalise hatta miyometriyuma sıkıca bağlıdır. PYA desidua bazalis defektine bağlı plasentanın anormal invaziv implantasyonudur. Literatürde 'PA' terimi plasental invazyonun tüm dereceleri için kullanılmakta olup anormal plasentasyon terimi ile aynı anlama gelmektedir. Anormal plasentasyon postpartum dönemde maternal morbidite ve mortalitenin önemli sebeplerindedir. Plasentanın miyometriyuma anormal şekilde yapışması miyometriyumun koryonik villüs tarafından invazyonu ile olmaktadır. Anormal plasental implantasyon veya plasental invazyon nadirdir fakat doğumun 3. evresinde potansiyel hayatı tehdit eden bir komplikasyondur.

Plasenta invazyon derecesine göre 3 tipe ayrılabilir;

### **1.8.1. Plasenta Akreta**

Plasental villüs miyometriyuma yapışık fakat invaze olmamıştır.

### **1.8.2. Plasenta İnkreta**

Plasental villüs miyometriyuma invaze olmuştur.

### **1.8.3. Plasenta Perkreta**

Plasental villüs miyometriyumda penetrasyon ve uterin seroza ötesine yayılım göstermiştir (46).

PA, koryonik villüsün desidua penetrasyonu yaptığı üç antitenin en hafif şeklidir. Plasenta perkreta ise en ağır plasenta implantasyon anomalisi olup miyometriyuma, uterin serozaya, sıklıkla da komşu organlara invazyon vardır (47,48-51). Anormal yapışıklık tüm kotiledonları kapsayabilir (total PA) veya az sayıda ya da birkaç kotiledonu kapsayabilir (parsiyel PA). Tek bir kotiledonun tamamı veya bir kısmı yapışabilir (fokal PA). Histolojik tanı yalnızca plasenta ile konamayabilir ve

histopatolojik doğrulama için uterusun tamamının veya miyometriyumun küretajı gerekir (52).

PA için risk faktörleri ortaya konabilmişse de anormal plasentasyona neden olan mekanizmalar net değildir. Memeliler için insan plasentası yüksek invazivliği ve konseptusun kendini tamamen maternal uterin desidua ve endometriyuma gömmesiyle neredeyse tamamen farklıdır (2,53). İmplantasyon esnasında sitotrofoblastlar dallanan villüsleri oluşturur ve maternal desidual stromayı delerler. Bu hücreler nonproliferatiftir ve genellikle EVT olarak adlandırılırlar. Bu hücreler primer olarak interstisyel EVT'ler ve endovasküler EVT'lere dönüşür ve uterus miyometriyumun en iç tabakalarına kadar ilerlerler (54). Uterus müsküler tabakasının en yüzeyel katmanı spiral arterlere dönüşerek gebelik dışı endometriyumundaki uterus bezlerini çevreleyen bazal arterleri içerir (2,55). EVT hücreleri plasenta alanında ilk kez spiral arterlerin içinde ve çevresinde görülmektedir. Bu hücreler lateral olarak ilerleyerek mid-gestasyonda plasenta periferine ulaşır. Plasental yatağın santral bölgesinde derinlik değişimleri maksimumken invazyon progresif olarak periferine doğru devam eder (54). İnsan plasentası ayrıca bazal ve spiral arterlerin remodellingi ile de karakterizedir ki bu olay damarların elastik laminalarını kaybetmeleri ve çeşitli vasoaktif bileşiklere cevap verebilmeleriyle olur (55). Hem endovasküler hem de interstisyel EVT invazyonu uterus dolaşımının terminal bölümünün fizyolojik değişimi ile ilişkilidir. Böylece bu hücreler plasentasyonda, primitif plasentayı uterus duvarına bağlayarak ve plasenta gelişimindeki vasküler değişiklikleri modüle ederek çok önemli bir role sahip olurlar. Desiduanın total ya da parsiyel kaybı plasenta akretanın histolojik karakteristiğidir ve genellikle uterus skar bölgesine olan implantasyonlarda net görülebilir (40). Bu vakalarda desidua yerini genellikle gevşek bağ dokusuna bırakır ve plasental villüsler miyometriyal liflerden genellikle ince ve irregüler olan hatta çoğu zaman da olmayan nitabuch tabakası ile ayrılır. Miyometriyum lokal olarak incelmış olabilir ve lifler fibröz doku depositlerinin artması ve infiltratuar hücre infiltrasyonu ile dejeneratif değişiklikler gösterebilir fakat invaziv villüsler morfolojik olarak genellikle normaldir (40). PA'ya neden olan endometrit, elle çıkarma, uterin anomaliler gibi diğer predispozan faktörler de teorik olarak az gelişmiş desidua ile ilişkili olabilir fakat bu fenomen için elimizdeki kanıtlar yetersizdir. Tüm vakalarda desidua ve bazalis üzerindeki normal yüzeyel hat bozulur ve doğum sonrası plasental ayrılma önlenir.

Plasenta akretadaki anormal plasentasyonu açıklayacak birkaç faktör öne sürülmüştür. En eski görüş trofoblast fonksiyonundaki primer defektin uterus miyometriyumuna aşırı invazyonudur (40,56,57). Diğer bir hipotez de uterus skar alanındaki normal desidualizasyon hatasına bağlı olarak gelişen sekonder basalis defektinin anormal derin trofoblastik invazyona yol açmasıdır (40,58-60). Cerrahi sonrası skarlaşma işlemindeki anormal vaskülarizasyon ile beraber sekonder lokalize hipoksinin hem bozuk dezidualizasyona hem de aşırı trofoblastik invazyona yol açması son savunulan hipotezdir (61). Plasenta akretada maternoplasental aralıkta bulunan EVT, normal plasentada bulununan dev sinsityal hücrelerden daha farklıdır (57, 62, 63). Özellikle patolojik çalışmalarda birçok EVT'nin sitotrofoblastik farklılıklar gösterdiği bulunmuştur. Bu farklılıklar genelde hipertroftiktir ve sayıları arttıkça implantasyon alanında kalınlaşma olarak görülür. Artan sayıya ek olarak EVT'nin PA'da birlikte olması daha yaygındır (63). Buna rağmen implantasyon alanında ortadaki trofoblastik hücrelerde proliferatif indeks ve apoptozis oranları normal implante plasenta ve PA arasında farklılık göstermemektedir (63,64).

PA sitotrofoblastik hücrelerindeki EGFR (epidermal growth factor receptor) ve erbB-2 (lower staining for EGF), VEGFR-2 (vasculer endotelial growth factor 2) ve endotelial hücre tirozin kinaz reseptör tie-2'nin kontrol grubuyla karşılaştırıldığı çalışmalar mevcuttur (65-68). PA'da, villöz sitotrofoblastlar ile (invazyon kapasitesi yoktur) invaziv EVT'ler arasındaki hücresele reseptör ekspresyon farklılıklarının yorumlanması zordur.

Daha önceki C/S'ye bağlı artan previa insidansı (26-29) önceki alt uterin segment skarına bağlı olarak endometriyumun biyolojik disfonksiyonunu desteklemektedir. Biz, insan gebeliklerinde uterus bezlerinin implantasyondan intervillöz dolaşıma kadar fetal nütrisyonunda hayati öneme sahip olduğunu biliyoruz (69,70).

İlk trimestırda, fetoplasental gelişme endometriyal bezlerin histiotropik (hücresele düzeyde) beslenmesi sayesinde sağlanan düşük O<sub>2</sub> çevre ile desteklenmektedir. İlk trimestır sonuna doğru intrauterin çevre, maternal arteryel intervillöz dolaşımın başlaması ve hemotropik beslenmeye geçiş ile radikal bir değişim göstermektedir (71,72). İntraplasental O<sub>2</sub> konsantrasyonundaki artış da olaya eşlik ederek plasental

dokularda yaygın villöz remodelling yer almaya başlar (73-75). İnsan implantasyonu transforme uterus endometriyum hücreleri ile blastokist trofoektoderm arasındaki ilişkiye dayanır. Birçok düzenleyici molekülün de normal desidüalizasyonda, trofoblastik adezyonun kontrolünde, invazyonda ve penetrasyonun yönlendirilmesinde rol aldığı gösterilmiştir (76). Bu bulgular uterin skara takiben oluşan desidual hasarın hem erken implantasyonda EVT doku migrasyon derinliği üzerinde negatif etkisi vardır hem de blastokistin skar dokusuna yapışmayı tercih etmesine neden olur.

Normal trofoblastik invazyon ve plasentasyon için; VEGF, PIGF, SFH-1 (77) salgılanması ve bu maddelerin salınımı regüle eden oksijen gerilimi arasındaki dengeye ihtiyaç olduğu genel olarak bilinmektedir (78,79).

Hipoksi EVT proliferasyonunu ve VEGF messenger RNA ekspresyonunu tetiklerken normal O<sub>2</sub>'nin inhibitör etkisi vardır. İnterstisyel EVT proteazlar ekstrasellüler matriksi degrade eder ve hücre migrasyonunu tetikler. Matriks metalloproteinazları gibi doku inhibitörleri ve birçok koagülasyon proteazlarının aktivitesi ile desidua EVT'lerin aşırı yayılımını engellemektedir (80). Tseng ve arkadaşları (81) plasenta akretada sinsityotrofoblast VEGF ve EGFR ekspresyonunun artmış olduğunu göstererek plasenta akretanın trofoblastik popülasyonda büyüme-anjiogenez ve invazyon ile ilişkili faktörlerin anormal ekspresyonu sonucu oluştuğunu desteklemektedir. Son olarak Wehrum ve arkadaşları (61) maternal serbest VEGF düşük düzeylerinin plasenta previa da interstisyel EVT hücrelerinin metastatik fenotipe dönüşmelerinde ve aşırı miyometrial invazyona yol açmalarında etkili olduğunu göstermişlerdir. Multinükleuslu dev hücrelerin (MNGC) plasenta previa-akretalı kadınların bazal desidualarında azaldığı da gösterilmiştir (57,61). EVT'lerin invazyon fenotipini kaybetmeleri ile ilgili diğer bir mekanizma da MNGC'lere sinsityal tip füzyondur (68). MNGC'lerce salgılanan VEGF'nin plasentada implantasyon esnasında desidua ve plasentada vaskülarizasyonu koordine eden ve başlatan sinyallerden biri olduğu düşünülmektedir(82). Bu bulgular VEGF'nin EVT motilite ve invazivliğinin patolojik programlanmasında önemli role sahip olduğunu desteklemektedir (61).

Tüpte plasentanın erken gelişimi ve plasentasyon uterustakinin aynısı gibidir (83-85). Yetersiz kan akımına bağlı tubal plasentasyon genellikle membranözdür (84). Tubal gebelikler ile ilişkili en yaygın histolojik bulgular (83); tubal endoepitelin kronik

değişiminin tubal implantasyondaki rolünün, uterin C/S skarının alt segment implantasyonu ve bunu takip eden plasenta previa oluşumundaki rolüne benzer role sahip olduğunun kanıtıdır. Plasenta akretada görülen hiçbir trofoblastik değişiklik tubal implantasyonu takiben görülmemiştir ve bu da bize tubal proçesin daha az trofoblastik doku fonksiyonuna bağlı olduğunu gösterir (84).

Bu veriler plasenta akreta EVT'lerinde görülen morfolojik değişikliklerin çevresel olduğunu ve yüksek vaskularize derin endometriyum ile EVT'ler arasında uzamış, anormal ilişkinin bir sonucu olduğunu desteklemektedir.

Bu defisitli uterin skar ile beraber miyometriyumun komple kaybı, gebeliğin ilk yarısında uterin rüptüre neden olan plasenta perkretaya yol açabildiği gösterilmiştir (86-90). Her ne kadar bu durum plasentasyonun nadir bir komplikasyonu da olsa plasenta perkretaya bağlı uterin rüptür mekanizması ektopik plasentasyondaki tubal rüptür ile benzerdir. Bu bulgular uterin plasentasyon modülasyonunda yüzeysel endometriyumun rolünü vurgulamaktadır. Yüzeysel endometriyumun, trofoblastik aşırı invazyonuna bağlı sekonder disfonksiyonel desidualizasyonunda da önemi büyüktür. C/S'yi takip eden sekretuar fazda endometriyuma lökosit yerleşimi (91); plasenta akretadaki plasental yataktaki anormal desidualizasyon ve trofoblastik değişikliklerinin uterin skara sekonder olduğunu desteklemektedir.

İnsan embriyosu relatif olarak hipoksik bir ortamda gelişim gösterir ve invitro çalışmalardan elde edilen veriler de oksijen geriliminin sitotrofoblastların proliferasyonuna ya da invazyon yapıp yapmamasına karar vererek plasental gelişimi regüle ettiğini göstermektedir (78). Embriyolar daha az vaskularizasyon ve daha düşük oksijen geriliminden dolayı uterus skar bölgelerine implante olmayı tercih edebilirler.

### **Etiyoloji:**

PYA için risk faktörleri iyi tanımlanmakla beraber, doğru etiyoloji tam olarak bilinmemektedir. Normal gebeliklerde koryonik villüsler uterin desiduanın spongiöz tabakasına implante olmaktadır. Desidua bazalis tabakasının üstünde doğal bir yarıлма alanı bulunmaktadır. Bu tabaka doğumda plasenta ve kontrakte miyometriyumun ayrılmasına olanak tanımaktadır. Doğumdan sonra miyometriyal kontraksiyon

plasental yatağa giden vasküler yapıları büzerek postpartum hemostazı sağlamaktadır. Defektif implantasyonla birlikte bu işlemlerde bozulma, plasentanın ayrılamamasına ve bunu izleyen hemorajiye sebep olur. Histolojik olarak anormal plasentasyon, Nitabuch tabakasının eksikliği veya olmaması ile ilişkilendirilmiştir. Bu tabaka ismini plasentanın vasküler gelişimi üzerinde çalışmalar yapan Alman bir doktor olan Raissa Nitabuch'ten almıştır (92). Yaptığı çalışmalarda plasentanın bazal tabakası proksimalinde koyu bir tabaka olduğunu ve bu tabakanın ekstrasellüler ya da fibrin materyalinden oluştuğunu tanımlamıştır. Bu tabaka koryonun, desidua'dan ayrıldığı sınır hattını oluşturmaktadır. Trofoblastlar normalde de miyometriyum tabakasını istila etmektedirler. Uterus duvarı iki grup ekstravillöz sitotrofoblast tarafından invazyona uğrar; interstisyel trofoblastlar miyometriyal dokuya invazyon gösterirken, endovasküler trofoblastlar maternal spiral arterlerin yeniden biçimlenmelerini sağlarlar. Bu işlemler gebeliğin 9. ile 12. haftaları arasında olmaktadır ve normal gebelik sürecinde önemli basamaklardır (93).

Desidua tabakasının yetersizliği anormal plasentasyon gelişmesine sebep olmaktadır. Placenta previa'lı olgularda diğer risk faktörleri olmasa dahi anormal plasentasyon insidansı artmıştır. Uterin kavitenin diğer segmentlerine kıyasla alt uterin segmentin proksimali daha az oranda desidual doku içerir (62). Benzer şekilde C/S, uterin kürtaj ya da histeroskopik cerrahi, miyomektomi operasyonları, endometriyal ablasyon ve uterin arter embolizasyonu lokal desidual defektlere sebep olarak anormal plasentasyona zemin hazırlamaktadır. C/S öyküsü bulunan ve plasentanın anterior ya da santral yerleşimde olduğu vakalarda posterior yerleşimli olanlara göre anormal plasentasyon riski 4 kat artmıştır. Bunun sebebinin skar bölgesindeki desidualizasyonun bozulmasına bağlı olduğu düşünülmektedir (47).

Anormal plasentasyon aşırı trofoblast invazyonuna bağlı olarak da gelişebilir. Primer invaziv trofoblastik hücreler mononükleer tiptedir daha sonra bu hücreler, düşük invaziv potansiyeli olan multinükleer dev hücrelere dönüşürler. Multinükleer hücrelerin gelişimindeki anomali patolojilere neden olmaktadır (27).

Placenta previalılardan alınan örneklerin yaklaşık yarısında trofoblastik dev hücre infiltrasyonlu miyometriyal spiral arterioller görülürken, normal implante olanların sadece %20'sinde bu değişiklikler görülmüştür (57).

Anormal plasentasyonlu olgularda plasental-miyometriyal bileşkede dev hücrelerin az bulunması halinde ya bu trofoblastların kendisinde defekt bulunduğunu ya da diğer düzenleyici faktörlerde defekt olduğunu düşündürür (57).

Diğer bir hipotez ise uterin skar bölgesindeki oksijen farklılıklarının bu duruma neden olduğu yönündedir. Embriyonun nispeten hipoksik çevrede gelişimi sitotrofoblastların proliferasyonuna veya artmış invazyonuna neden olmaktadır (27).

### **Epidemiyoloji:**

Gelişmiş ülkelerdeki PA oranlarındaki hızlı artış C/S oranlarındaki artış ile açıklanabilir. İlk PA vakası Pfannestiel ve Kerr tarafından 20 yıl önce tanımlanmıştır ve C/S tekniğinde önemli değişikliklerin olmasına yol açmıştır (41,42). Bu değişiklikler ile teknik daha güvenli hale gelmiş ve tüm dünyada yaygın kullanılabilir bir hal almıştır. Kan transfüzyonu, antibiyotikler ve uterotonikler de 20. yy ikinci yarısından itibaren yaygınlaşarak C/S'nin hem elektif hem de acil şartlarda güvenli bir operasyon olarak gerçekleştirilmesini sağlamıştır. Operasyonun kadın üreme sistemine minimal etkisi vardır ve birçok kadın bir veya daha fazla C/S'den sonra tekrar gebe kalmaktadır. Son 20 yılda değişen C/S oranları; indirekt olarak artmış maternal obezite oranlarını, ilk gebelikteki ileri anne yaşını, artmış çoğul gebelik prevalansını, elektif istemli C/S oranlarını, obstetrik yan etkilerinin azaldığına dair hekim öngörülerini, vajinal doğum gibi eğitim ve deneyim gerektirmeme şeklindeki öngörülerini yansıtmaktadır (30,43,44). Sonuç olarak Birleşik Devletler ve Büyük Britanya'daki yıllık C/S oranları son 20 yılda artarak son 10 yılda %32-33'e ulaşmıştır. PA insidansındaki değişiklikler C/S insidansındaki değişiklikleri yansıtmakla beraber bu oranlar farklı ülke ve kültürlerdeki gebelikler arasındaki sürenin ve doğum oranlarının değişik olmasına bağlı olarak birkaç yıllık gecikme gösterebilir.

### **İnsidansı:**

Son yıllarda, çoğul gebelik, ileri yaş gebelik ve C/S ile yapılan doğum oranlarındaki artış, plasenta perkreta gibi plasental implantasyon bozukluklarının insidansında artmaya sebep olmuştur (94,95). İnsidansı son 50 yılda 10 kat artmıştır. 1930 ile 1950 arasında 1/30000, 1950 ile 1960 arasında 1/19000, 1980'de 1/7000 ve

günümüzde 1/2500 oranında insidansa sahiptir (ACOG (2002) tarafından kabul edilen sıklık).

Birleşik Devletler'deki geniş çalışmalarda prevalans 1:540-1:2500 doğum şeklidir (29,96). Bu ölçüm aralığının bu kadar farklı olmasının nedeni klinikopatolojik tanımlamalar ve bölgesel C/S oranlarının farklı olması ile alakalıdır. PA altın standart tanısı mikroskopik tanıdır fakat postpartum hemoraji genelde histerektomi olmadan kontrol altına artık alınabilmektedir.

Plasenta previa ile yakından ilişki göstermekte olup previasız vakalarda %0,004 iken previa ile birlikte %9,4'e varmaktadır. Mortalitesi %7 oranındadır. PYA postpartum histerektomilerin en sık nedeni iken obstetrik histerektomilerin %50-65'inin nedeni akretadır. Retrospektif çalışmalarda anormal plasentasyonlu olguların %75'inin PA (vera), %18'inin plasenta inkreta, %7'sinin ise perkreta şeklinde dağılım gösterdiği saptanmıştır (144).

#### **Risk Faktörleri:**

En iyi tanımlanmış risk faktörleri önceki C/S doğumlar ve plasenta previadır (98,99). Bununla beraber grandmultiparite, küretaj, Asherman sendromu, histeroskopik cerrahi, miyomektomi, endometriyal ablasyon ve uterin arter embolizasyonu gibi girişimler riski artırır. İleri anne yaşı bağımsız bir risk faktörüdür (27). 35 yaşından büyük maternal yaş PA riskini 3,2 kat arttırmaktadır. Buna rağmen bu risk artışı büyük olasılıkla multiparite ve önceden geçirilen uterus cerrahisi ile alakalıdır. Daha önceki C/S ve intrauterin cerrahi prosedürler PA için en önemli 2 risk faktörüdür (26-29,39,40,47,58,96,100,101).

Yapılan çalışmalar, önceki C/S doğum sayısının artmasının anormal plasenta gelişim riskinin arttırdığını göstermiştir (27).

Anormal plasenta gelişim riski, önceki C/S ve plasenta previa ile birlikte belirgin ölçüde artmaktadır (27).

Plasenta previa'lı hastalarda risk %5 artmıştır. Multipl eski C/S öyküsü bulunan olgularda (4 ve üzeri cerrahide risk %10) artmıştır. Uterus ve endometriyal kaviteye

yönelik tüm invaziv girişimler; kürtaj, histeroskopik cerrahi, miyomektomi, endometriyal ablasyon ve uterin embolizasyon işlemleri risk faktörleri arasındadır. Hem plasenta previa hem de eski C/S öyküsü bulunanlarda 4 ve üzeri C/S sayısı varsa risk %67'ye kadar çıkmaktadır.

PA için endometrit, plasentanın elle ayrılması, miyomektomi, histeroskopik cerrahi, IVF prosedürleri, endometriyal rezeksiyon, uterin arter embolizasyonu, kemoterapi, radyasyon, bikornu uterus, adenomyozis, submüköz fibroidler, miyotonik distrofi de risk faktörleri içinde sayılmıştır (26,27,40,45,58,102-104). C/S insidansındaki bu hızlı artış nedeni ile diğer risk faktörlerinin PA oluşumundaki payı çok azalmıştır. Dahası adenomyozis gibi jinekolojik durumlar gebelik öncesinde nadiren tanınabildiğinden ve yanlış kaniya neden olduğundan birçok klinisyen plasenta akretanın normal yapıya sahip uterusda da oluşabileceğini öne sürmektedir.

Sigaranın plasenta previa ile olan yakın ilişkisinden dolayı PA için bir risk faktörü olması olasıdır. 371 plasenta previa vakasının incelendiği bir analizde vakalar PA var/yok şeklinde sınıflandırılmıştır ve gözlemciler lojistik regresyon modeline göre plasenta previa-akreta kombinasyonunda prenatal sigara içiciliğinin önemli bir prediktör olabileceğini ortaya koymuşlardır (105).

### **Komplikasyonlar:**

Plasentanın miyometriyuma yapışma anomalisi olan hastalarda, postpartum komplikasyonlar artmıştır. Bu hastalarda hemorajiye bağlı hayati tehlike riski artmıştır. Çok sayıda kan transfüzyonu yapılmasına ve histerektomiye ihtiyaç duyulabilir. Diğer olası önemli komplikasyonlar ise; iç organ hasarı, disemine intravasküler koagülopati, pulmoner ödem ve uzamış entübasyondur. Ek olarak pelvisteki diğer visseral yapılara invazyon varsa ileri cerrahi gerektirebilen bir durumdur. Özellikle mesane invazyonu ile beraberlik gösteren plasenta perkreta, koagülopatiyeye meydan verecek kadar masif maternal kanamaya neden olabilmekte, %9,5 maternal morbidite ve %24 perinatal mortalite oranları ile potansiyel olarak hayatı tehdit edebilmektedir (50,94). Başka bir seride de olguların %38'inde 20 üniteden fazla eritrosit süspansiyonu kullanılmıştır (106). Sistotomi en sık görülen intraoperatif komplikasyondur (%6-21). Üreter hasarı olguların %2-5'inde görülür. Reoperasyon

olguların %12-33'ünde gerekir (106, 107). Geniş bir seride relaporotomi olgularının 2/3'ünde postoperatif hematoma, 1/3'ünde komşu organ hasarı nedeniyle yeniden opere edildiği bildirilmiştir. Olguların ortalama %7-13'ünde erişkin yoğun bakım ünitesi desteği gerekmiştir (108).

### **Perioperatif Değerlendirme**

#### **Prenatal Tanı:**

Çabalar, antepartum dönemde plasentanın miyometriyuma doğru büyümesini daha iyi tanımaya yöneliktir. Erken tanı cerrahlara preoperatif planlamada ve konsültasyon fırsatı olabilmesi açısından büyük yarar sağlar (109).

#### **Plasenta Yapışma Anomalileri ve Biyolojik Teknikler:**

Anormal plasental gelişim açısından maternal kan analizinin yapılması hipotezi öne sürülmektedir. Kreatin kinaz artmış AFP gibi birçok biyolojik faktörler (110-112) geçmişte plasental disfonksiyonu yansıtmada kullanılmıştır fakat bu hipotezler doğrulanmamıştır. Plasenta anomalilerinde son zamanlarda 3 tane biyolojik marker veya teknik tanımlanmıştır; hücreden arındırılmış fetal DNA, plasental mRNA ve DNA mikroarray (113). Antenatal tanıda artmış maternal serum kreatinin kinaz, alfa fetoprotein ve  $\beta$ -human koryonik gonadotropin düzeyleri önemli olmakla beraber rutin kullanımları için çalışmalar devam etmektedir (27). Maternal kanda biyolojik markerlerin tanınması konservatif tedavi uygulanacak hastaların moniterizasyonunu da kolaylaştırabilir (114).

#### **Plasenta Yapışma Anomalileri ve USG Bulguları:**

Plasental invazyonun prenatal tanısı USG'deki karakteristik bulgulara dayanarak konur. Ultrason bu amaç için güvenilir bir metod olarak rapor edilmiştir. Buna rağmen plasental invazyon için sadece yüksek riskli olanlarda tarama önerilmektedir (115-117). Plasental invazyon tanısı erken gestasyon haftasında konabilir (118). Plasental invazyona eşlik eden bazı USG özellikleri dökümente edilmiştir.

1) Retroplasental Sonolusent Zon: Plasenta ve miyometriyum arasında net berrak bir zon olduđu kabul edilmektedir (119). Bu alan 12. haftada belirginleşir ve desidua basalis damarlarının gelişimi ile ilişkili bulunmuştur. Plasenta akretada çalışmalarda bu miyometriyum ve plasenta arasındaki sonolusent zonun obliterasyonu gösterilmiş (120-122) olsada izole olarak bu bulgunun sensitivitesi düşüktür ve yanlış pozitiflik oranları %50 civarında rapor edilmiştir (123).

2) Vasküler Lakünler: İlk kez 1988'de Kerr de Mendonça tarafından plasenta akretada miyometriyum ve plasenta boyunca multipl venöz yapılar olduđu öne sürülmüştür (123). Daha sonra yapılan gözlemlerde bu yapılar geniş irregüler gölcükler olarak tanımlanmıştır (İsviçre peyniri görünümü). Bu sonografik bulgu plasenta akreta için en yüksek pozitif prediktif değere sahip bulgu olarak rapor edilmiştir. İkinci ve üçüncü trimestirda bu bulgunun sensitivitesi %79 iken pozitif prediktif değeri %92'dir (121,124,125). Lakünlerin varlığı aynı zamanda DİC, masif transfüzyon ve yoğun bakım ihtiyacı ile de ilişkili bulunmuştur (126).

3) Miyometriyal İncelme: Retroplasental miyometriyumun progresif incilmesi plasental dokunun peritoneal seroza ve çevre visseraya özellikle de mesaneye yapıştığının bir göstergesidir. 1 mm'den küçük segmental miyometriyal incelme plasental yapışıklığın bir bulgusudur. Geniş plasental lakünler ile miyometriyal incelme bulgusunun sensitivitesi %100, spesifitesi %72-79, pozitif prediktif değeri %73'lere varmaktadır (127,128).

4) Mesane Çizgisinin Bozulması: İncelmiş miyometriyum dokusuna bağlı olarak miyometriyal dokunun kaybı ve vezikouterin aralığın bozulması da PYA için bir gösterge olmakla beraber uterus ile mesane arasındaki irregüleriteyi fark etmek bazen kolay olmamaktadır (121,122).

5) Ekzofitik Kitlelerin Varlığı: Bazı vakalarda ekstrauterin plasental parankim varlığı plasenta perkreta tanısını doğrulamaktadır. Gri skala ultrasonun kullanımı PA tanısında %87-95 sensitiviteye, %76-98 spesifiteye ve %82-93 pozitif prediktif değere sahiptir (99,129). PA tanısı konulurken ilk trimestirda ultrasonografinin kullanımının tanı açısından pozitif prediktif değeri net değildir (130).

6) Renkli Doppler İnceleme: İnvazyon varlığında plasenta yapışma anomalilerinin tanısında renkli doppler daha yüksek spesifiteye sahiptir. Plasenta akretada plasentadan çevre dokulara yayılan türbülant kan akım paterni rapor edilmiştir (131). Diğer tanı kriterleri fokal ve difüz plasental laküner akım, vezikouterin seroza interfaz hipervaskülaritesi, devamlı retroplasental venöz kompleks ve retroplasental doppler vasküler bulgularının kaybıdır (132). Dopplerin tanı sensitivitesi %82 iken, pozitif prediktif değeri bir çalışmaya göre %87'dir (133).

7) Üç Boyutlu Doppler: Tüm vezikouterin interfazını içeren içeren bazal görüntüde birçok damarın bulunması, birbirinden ayırt edilemeyen kotiledon ve intervillöz kan akımı, kaotik dallanma, lateral görüntülerde damarlar üç boyutlu USG'de PA için rapor edilmiş bulgulardır (130,134).

#### **Plasenta Yapışma Anomalileri ve MRG Bulguları:**

MRG, USG'ye göre plasental invazyonu ve posterior plasenta yapışma anomalilerini göstermede daha üstün bir yöntemdir. MRG yumuşak doku çözünürlüğü en yüksek olan ve iyonizan radyasyonu içermeyen bir modalitedir. Fakat MRG, rutin kullanımda değil sadece USG bulguları net olmayan hastalara önerilmektedir (130,135-138). Plasenta akretayı düşündürecek MRG bulguları; uterin kontürde bombeleşme, plasenta içinde heterojen sinyal yoğunluğu, T2 ağırlıklı sekanslarda koyu intraplasental bantlar, pelvik yapılara direkt plasental invazyonun görülmesi ve mesanenin çadırlaşmasıdır (125). Ayrıca MRG mesane mukozasının intakt olduğu durumlarda plasental dokunun derin miyometriyal invazyonunun gösterilmesi açısından da kıymetli bir tanı aracıdır ve parametriyal invazyon tanısının da sadece MRG ile mümkün olduğu öne sürülmüştür (139). MRG'nin PYA tanısında değişik sensitivite ve öngörü değerleri bildirilmiştir. Bir çalışmaya göre sensitivite ve spesifite sırayla %88 ve %100 olarak bildirilmiştir (138). Diğer bir çalışmada ise %33 sensitiviteden bahsedilmektedir. PYA spektrumunun tanısında MRG ile USG'nin hangisinin daha üstün olduğu bilinmemektedir (140). Şunda şüphe yoktur ki deneyim ile MRG sensitivitesi artmaktadır fakat MRG'nin maliyet yönü ve USG'ye göre kısıtlı kullanım alanı rutin pratikte MRG'nin kullanımını sınırlandırmaktadır.

Fetüste gadolinyum bazlı kontrast maddelerin yarılanma ömrü bilinmediğinden gebelerde kontrast madde kullanımı tartışmalıdır. Gadolinyum tabanlı kontrast maddeler plasental membranları geçmekte ve amnion sıvısı içinde dolaşmaktadır. Kontrast madde fetüs tarafından yutulmakta ve yeniden emilmektedir. Bazı çalışmalarda farelerde yüksek dozda gelişim geriliği yaptığı bildirilsede fetüse olan etkileri kesin bilinmemektedir (141). Gebelerde gadolinyum tabanlı ilaçlar C kategorisinde olup riskleri öngörülemez. Yararı zararından daha fazla olacağı düşünülen durumlarda, bazı merkezlerde kontrastlı dinamik MRG incelemesi yapılmaktadır. Bu grup kontrastlı MRG ile plasenta-miyometriyum ayırımının daha iyi yapılabileceğini belirtmektedir. Bazı merkezlerde ise işlemden sonra doğum yapılacak ya da gebeliğe son verilecek olgularda dinamik kontrastlı MRG tetkiki yapılmaktadır. PYA tanısında kontrastlı ve kontrastsız MRG'yi karşılaştıran çalışma yoktur (138,141).

#### **Histopatolojik Tanı:**

Histopatolojik tanı defektif desidualizasyon ve trofoblastların miyometriyum derinliklerine invazyonu ile karakterizedir. Her ne kadar birçok çalışmada histolojik tanı altın standart kabul edilse de klinik bakış açısından incelendiğinde aynı hastada plasenta akreta-inkreata ve perkretanın yan yana bulunabildiği ve bu durumun (örneğin yüzeysel invazyon olan bölümden biyopsi yapıldığında) klinik-cerrahi tablo ile histopatolojik tanı arasında çelişkiye yol açabildiği bilinmektedir (142). Bütün bunların sonucunda literatürdeki olgu sunumlarının önemli bir kısmında sadece klinik tanı ile yetinilmiştir.

#### **Klinik Yönetim:**

PYA olgularında başarılı yönetimin sırrı erken tanı ve iyi planlamada gizlidir. Rutin antenatal taramada eski C/S'li ve/veya plasenta previa kuşkusu taşıyan tüm olgularda deneyimli bir obstetrik doppler USG kullanıcısı tarafından yapılacak USG ile PYA olasılığı değerlendirilmelidir. Tanı konulan olgularda takip ve doğumu deneyimli 3. düzey merkezlerde gerçekleştirilmesi önerilmelidir. 34. haftadan sonra bilhassa kanamalı olgularda hospitalize edilerek takip tavsiye edilir. Doğumun, masif kan transfüzyonu açısından gerekli tüm hazırlıklar ve multidisipliner yaklaşım için

gerekli organizasyon yapıldıktan sonra perkreta düşünülen olgularda 35. haftanın, akreta düşünülen olgularda 37. haftanın bitiminde yapılması önerilmektedir (142,143). Litotomi pozisyonu seçilmeli, santral venöz kateter takılmalı, kroslanmış eritrosit suspansiyonu ve taze dondurulmuş plazma ve yeterli ekartör düzeneği hazır olmalıdır. Aşağı ve lateral yerleşimli plasentalarda parametriyal invazyon olasılığı nedeni ile pre-operatif üreteral kateterizasyon önerilmektedir (142,143). Operasyon en deneyimli cerrahi ve anestezi ekibi tarafından yapılmalıdır. Ciddi sorun beklenen perkreta gibi olgularda ürolog, pelvik rekonstrüktif cerrah ve kalp damar cerrahına en azından kolay ulaşılabilir durumda olunmalıdır.

PYA olgularında definitif tedavi total histerektomidir. Ancak plasentanın yerinde bırakılıp bırakılmamasına göre başlıca iki tipe ayırabileceğimiz ekstirpatif ve non-ekstirpatif konservatif tedavi yöntemleri de vardır. Annenin fertilitate arzusu kadar, patolojinin derecesi ve var ise kanama ve diğer komplikasyonların ciddiyeti ve nihayet ekip ve kurumun deneyim ve olanakları hangi tedavi metodunun seçileceğini belirleyen etmenlerdir. PYA önceden tahmin edilse bile, derecesi çoğu kez operasyon esnasında belirlenecektir. Tanı kesinleşip tedavi seçenekleri berraklaşınca kadar kanama olasılığını minimuma indiren bir yol izlemek esastır. Bu sebeple batın göbekaltı-üstü median insizyon ile açılarak fundusa yakın tercihen median insizyon ile plasentaya düşmeden uterus açılarak bebek doğurtulur ve kordon plasentaya 2 cm mesafeden bağlanır. Bir sonraki adım uterus duvarında anormal damarlanma olup olmadığının değerlendirilmesi ve mesane flebinin dikkatli keskin ve künt disseksiyon ile vajinaya kadar indirilmeye çalışılmasıdır. Bu esnada karşılaşılan perpendiküler vasküler oluşumlar ve ciddi kanama genellikle plasenta perkreta habercisidir. Klinik olarak perkreta olduğu düşünülen olgularda en uygun seçenek nonekstirpatif yaklaşım yani proksimal pelvik damarlara müdahale ile kanama kontrolü sağlayarak plasentayı insitu bırakmak ve mesane uterus ön duvarından ayrılamıyor ise histerektomi yapmadan operasyona son vermektir. Proksimal kanama kontrolü girişimsel radyolojik yöntemlerle (intravasküler balon, embolizasyon) veya cerrahi yöntemlerle (bilateral hipogastrik ligasyon (BHL), bilateral uterin arter ligasyonu(BUAL)) sağlanabilir. Ancak radyolojik yöntemlerin de ciddi morbiditesi olduğu bilinmelidir (142,144). Ayrıca BHL ve BUAL'larının da anastomozlardaki kan akımını arttırarak daha fazla kanamaya neden olabileceği iddia edilmiştir (142). Uterin arter sütürünün O'Leary

tekniki ile uterus duvarı ve uterin venleri de içine alacak bir mass sütün şeklinde ve ureteri direkt gözlem altında tutarak mümkün olduğunca proksimalden atılması serviks ve alt segment kanlanmasının mümkün olduğunca azalmasını sağlayacaktır. Nonekstirpatif konservatif yaklaşım fertilitate arzusu nedeniyle mesanesi kolayca ayrılabilen akreta olgularında da uterusu korumak amacıyla uygulanabilir. Bu şekilde tedavi edilmiş 167 PYA olgusunu retrospektif olarak irdeleyen çok merkezli bir çalışmada olguların %78,4'ünde yöntemin başarılı olduğu, buna karşın olguların %10,8'inde erken, yine %10,8'inde de geç histerektomi yapıldığı bildirilmiştir (145).

Nonekstirpatif konservatif yaklaşım seçildiğinde günümüzdeki yaygın eğilim çoğu kez birlikte hipogastrik ve/veya uterin arteri cerrahi veya radyolojik olarak oblitere etmektir (145-150). Perkreta olgularında bu yaklaşım ile % 30'lara varan geç kanama, sepsis, dissemine intravasküler koagülasyon gibi komplikasyonlar bildirilmiş (144,145,147,151) olmasına rağmen, nonekstirpatif konservatif yaklaşım ile mesane kısmi rezeksiyonunu da içeren ve %7 civarında mortaliteyle seyreden bir C/S, histerektomiye oranla morbidite ve mortalitesi daha düşük olan bir seçenektir. Akreta olgularında plasentayı yerinde bırakmanın histerektomi olasılığını %85'ten %15'lere indirdiği bildirilmiştir (145,147). Konservatif yaklaşım sonrası fertilitenin irdelendiği bir başka çalışmada da gebelik arzulayan toplam 14 olgudan 12'sinde (%86) toplam 15 gebelik elde edildiği bunlardan sadece 2'sinde rekürren PYA (%13) görüldüğü bildirilmiştir (148).

Tedaviye methotreksat eklenmesinin bariz bir yararı gösterilememiştir. Buna karşın intraumbilikal methotreksat uygulanan bir olguda nefrotoksisite ve takiben maternal kayıp bildirilmiştir (145). Bazı olgularda spontan atılımı söz konusu olsada çoğu kez plasenta 5-6 aylık bir süreçte yavaş yavaş rezorbe olmaktadır (145,150). Mesane flebi kolayca indirilebildiği takdirde definitif tedavi olarak C/S histerektomi uygulanabilir. Tercihen histerektomi plasenta çıkartılmadan insitu bırakılarak yapılmalıdır. Histerektomi öncesi ciddi kanamanın önlenmesi amacıyla hipogastrik ve proksimal uterin arter ligasyon/embolizasyonu uygulanması birçokları tarafından önerilmekle beraber tartışmalıdır (145-150). Bu girişimlerin ciddi morbidite nedeniyle yarardan çok zarara yol açtığı ve bilhassa alt yerleşimli plasentalarda ya kanama kontrolünü sağlayamadığı ya da masif nekroza yol açtığı ileri sürülmüştür (142,144).

PA olgularında uterin arterlerin selektif embolizasyonunun %23 oranında başarısızlıkla sonuçlandığı ve iskemi, nöropati, tromboz, uterin nekroz ve anevrizma gelişimi gibi komplikasyonların olguların %11'inde görüldüğü bildirilmiştir (152).

Fertilitesini korumak isteyen ve operasyon esnasında perkreta izlenimini vermeyen veya plasentanın kısmen ayrıldığı ve kanama ile karşılaşılan olgularda plasentanın ekstirpasyonunu içeren konservatif bir yaklaşım uygulanabilir. Bu olgularda BHL ve/veya BUAL plasenta çıkartılmadan önce yapılabilir. Plasenta çıkartıldıktan sonra plasental yataktan görülen sızıntı tarzında kanamalar için basit krater sütürleri yanında B-Lynch ve Cho sütürleri gibi kompresyon sütürleri ve Blakemore Sengstaken veya Bakri balon kateterleri kullanılabilir (153,154). Anterior yerleşimli perkreta olgularında proksimal irrigasyon kontrolünün proksimal BUAL ve BHL yanında gerekirse abdominal aortun askı sutürü veya klempi ile sağlandığı bir seride lokal segmental rezeksiyon ile birlikte sentetik yama ile primer tamir kullanılmış ve bu şekilde insitu bırakılan plasentaya ait komplikasyonlardan korunulabileceği bildirilmiştir (143).

## 2. MATERYAL METOD

Çalışmamızda, Ocak 2013 - Temmuz 2013 tarihleri arasında, Yıldırım Beyazıt Üniversitesi Tıp Fakültesi Ankara Atatürk Eğitim Araştırma Hastanesi Kadın Hastalıkları ve Doğum bölümüne başvuran, daha öncesinde en az bir kez C/S olmuş olup bu gebeliğinde de C/S planlanan, yaşları 20 ile 39 arasında (ortalama yaş: 29,1) değişen, gebelik haftası 35,1-39,6 hafta arasındaki (ortalama hafta: 37,8) toplam 104 olgu çalışma kapsamına alınmış olup, preoperatif plasenta yapışma anomalisi varlığının belirlenmesi amacıyla Radyoloji Anabilim Dalı'nda gri skala ve doppler USG ile incelenip, bölümümüzce intraoperatif plasental yatak biyopsisi alınarak histopatolojik inceleme ile karşılaştırılmıştır. Bu çalışma prospektif, kesitsel ve tanımlayıcı bir çalışmadır.

### **Plasenta Yatak Biyopsisi Örneklerinin Alınması ve Değerlendirilmesi:**

C/S esnasında plasenta ve zarlar çıkarıldıktan sonra plasenta ve zarların en son ayrıldığı yerden makas veya bistüri ile görerek veya palpasyonla yaklaşık 1-1,5 cm<sup>3</sup> boyutlarında biyopsiler alındı. Biyopsi alınması esnasında herhangi bir komplikasyon gelişmedi. Plasental yataktan alınan örnekler %10'luk formalinde 24 saat tespit edildikten sonra parafin takibe alındı. Parafin blokta 5 mikron kalınlıkta hazırlanan kesitler hematoksilin eozin ile boyandıktan sonra uterin duvara yapışma anomalileri açısından ışık mikroskopisi ile değerlendirildi.

Çalışmaya dahil edilen gebelerin isim, protokol numarası, yaşı, gebelik haftası, boyu (cm), kilosu (kg), BMI'ları, gravidası, paritesi, yaşayan çocuk sayısı, soygeçmiş öyküsü, özgeçmiş öyküsü, sigara kullanma durumu, C/S ve küretaj dışında geçirilmiş operasyon, intrauterin ölüm, abortus, ektopik gebelik, küretaj, mol gebelik öyküsü, antenatal takibi, kullandığı ilaçları, EMR, önceki doğum şekilleri, doğum endikasyonu, prezentasyon, plasenta lokalizasyonu, intraoperatif plasenta yapışma anomalisi durumu, postoperatif komplikasyon olup olmadığı, gri skala ve doppler USG bulguları, patoloji sonucu, bebek ağırlığı (gr), 5.dakika APGAR skoru ve bebek cinsiyeti tespit edildi.

Gri skala ve renkli/power doppler inceleme USG cihazı (Aplio 500 ) ile 3.5 MHz'lik konveks prob kullanılarak yapıldı. Öncelikle gri skala inceleme ile plasenta lokalizasyonuna bakılıp plasental alandaki en ince miyometriyal kalınlık ölçüldü. Daha sonra renkli doppler incelemeye geçilip plasentada lakün olup olmadığı kontrol edilip retroplasental kanlanma artışı ve plasental yapışma anomalisi olup olmadığı değerlendirildi. USG bulguları not edilerek, tüm sonuçlar histopatolojik tanı ile karşılaştırıldı.

**İstatistiksel Analiz:** Veriler SPSS 15,0 bilgisayar programında girilerek analiz edilmiştir. Tanımlayıcı istatistikler (frekans, ortalama, ortanca, yüzde dağılımı) kullanılmıştır. Ortalamalar; ortalama  $\pm$  standart sapma (SS) şeklinde verilmiştir. Çalışmamızda plasental yapışma anomalisine rastlamadığımız için risk faktörleri değerlendirilememiş, önceden öngördüğümüz Ki-kare testleri kullanılmamıştır. İstatistiksel önemlilik derecesi (P)  $<0.05$  değeri istatistiksel olarak anlamlı kabul edilmiştir.

### 3. BULGULAR

Bu çalışma, Yıldırım Beyazıt Üniversitesi Tıp Fakültesi Ankara Atatürk Eğitim Araştırma Hastanesi Kadın Hastalıkları ve Doğum bölümüne başvuran, daha öncesinde en az bir kez C/S olmuş bu gebeliğinde de C/S planlanan ve preoperatif plasenta yapışma anomalisi varlığının USG ile incelenmesi için Radyoloji Anabilim Dalı'na yönlendirilen, yaşları 20 ile 39 arasında (ortalama yaş: 29,1) değişen, gebelik haftası 35,1-39,6 hafta arasındaki (ortalama hafta: 37,8) toplam 104 kadın hasta ile yapıldı.

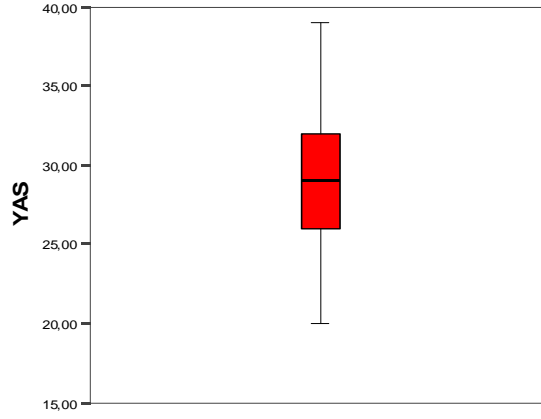
Bu çalışmaya dâhil edilen toplam 104 hastanın yaşı, gebelik haftası, boyu (cm), kilosu (kg), BMI'lerinin ortalamaları ve ortancaları tablo 3.1'de gösterilmiştir.

**Tablo 3. 1.** Çalışmaya Alınan Hastaların Bazı Özelliklerinin Ortalaması ve Ortancası

|                  | <b>Ortalama</b> | <b>SS</b> | <b>Ortanca</b> | <b>Minimum-Maksimum</b> |
|------------------|-----------------|-----------|----------------|-------------------------|
| <b>Yaş</b>       | 29.1            | 4.4       | 29             | 20-39                   |
| <b>TGH</b>       | 37.8            | 0.8       | 38.1           | 35.1-39.6               |
| <b>Boy (cm)</b>  | 161.1           | 5.5       | 160            | 150-175                 |
| <b>Kilo (kg)</b> | 77.6            | 11.7      | 75.7           | 54-117                  |
| <b>BMI</b>       | 29.9            | 4.2       | 29.3           | 21.1-43.5               |

Çalışmaya alınan hastaların yaş ortalaması  $29,1 \pm 4,4$ , tahmini gebelik haftası ortalaması  $37,8 \pm 0,8$ , BMI ortalaması ise  $29,9 \pm 4,2$ 'dir.

Yıldırım Beyazıt Üniversitesi Tıp Fakültesi Ankara Atatürk Eğitim Araştırma Hastanesi Kadın Hastalıkları ve Doğum Anabilim Dalı'nda Ocak 2013-Temmuz 2013 tarihleri arasındaki eski sezeryanlarda plasentanın lokalizasyonu ve miyometrium ile ilişkisinin değerlendirilmesi isimli çalışmaya alınan hastaların yaş ortalaması ve ortancası Şekil 3.1'de gösterilmiştir.



**Şekil 3.1.** Hastaların Yaş Ortalaması ve Ortancası

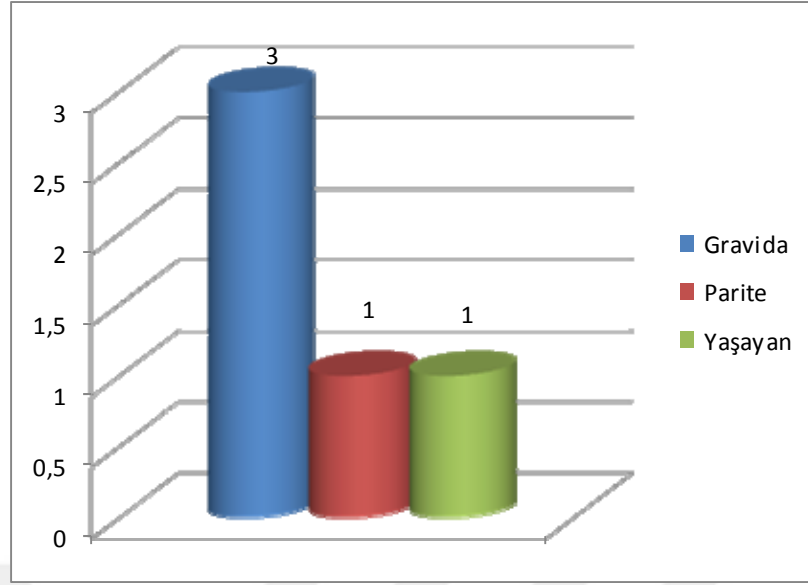
Çalışmaya dâhil edilen toplam 104 hastanın gravidası, paritesi ve yaşayan çocuk sayılarının ortalamaları ve ortancaları tablo 2’de verilmiştir.

**Tablo 3.2.** Çalışmaya Alınan Hastaların Doğum Öykülerinin Ortalaması ve Ortancası

|                | <b>Ortalama</b> | <b>SS</b> | <b>Ortanca</b> | <b>Minimum-Maksimum</b> |
|----------------|-----------------|-----------|----------------|-------------------------|
| <b>Gravida</b> | 2.8             | 1.1       | 3              | 2-8                     |
| <b>Parite</b>  | 1.4             | 0.6       | 1              | 1-4                     |
| <b>Yaşayan</b> | 1.3             | 0.6       | 1              | 0-4                     |

Çalışmaya alınan hastaların gravida ortalaması  $2,8 \pm 1,1$  iken, yaşayan çocuk sayısı ortalaması  $1,3 \pm 0,6$  ve parite ortalaması  $1,4 \pm 0,6$ ’dır.

Gravida ortancası 3 iken, yaşayan çocuk sayısı ve parite ortancası 1’dir (Şekil 3.2).



**Şekil 3.2.** Hastaların Doğum Öykülerinin Ortancası

**Tablo 3.3.** Çalışmaya Alınan Hastaların Bazı Özellikleri

|                               | Sayı (n) | Yüzde (n) |
|-------------------------------|----------|-----------|
| <b>Soygeçmiş Öyküsü</b>       |          |           |
| Var                           | 52       | 50.0      |
| Yok                           | 52       | 50.0      |
| <b>Özgeçmiş Öyküsü</b>        |          |           |
| Var                           | 21       | 20.2      |
| Yok                           | 83       | 79.8      |
| <b>Sigara Kullanma Durumu</b> |          |           |
| Kullanıyor                    | 15       | 14.4      |
| Kullanmıyor                   | 89       | 85.6      |
| <b>Geçirilmiş Operasyon</b>   |          |           |
| 1                             | 103      | 99.0      |
| 1+2                           | 1        | 1.0       |
| <b>İntrauterin ölüm</b>       |          |           |
| Yok                           | 99       | 95.2      |
| Var                           | 5        | 4.8       |
| <b>Abortus</b>                |          |           |
| Yok                           | 80       | 76.9      |
| Var                           | 24       | 23.1      |

|                           | Sayı (n) | Yüzde (n) |
|---------------------------|----------|-----------|
| <b>Ektopik gebelik</b>    |          |           |
| Yok                       | 103      | 99.0      |
| Var                       | 1        | 1.0       |
| <b>D/C</b>                |          |           |
| 0                         | 96       | 92.3      |
| 1                         | 7        | 6.7       |
| 2                         | 1        | 1.0       |
| <b>Mol gebelik</b>        |          |           |
| Yok                       | 102      | 98.1      |
| Var                       | 2        | 1.9       |
| <b>Antenatal Takip</b>    |          |           |
| Normal                    | 96       | 92.3      |
| HT                        | 1        | 1.0       |
| DM                        | 7        | 6.7       |
| <b>Kullandığı ilaçlar</b> |          |           |
| Var                       | 23       | 22.1      |
| Yok                       | 81       | 77.9      |
| <b>EMR</b>                |          |           |
| Var                       | 2        | 1.9       |
| Yok                       | 102      | 98.1      |

Çalışmaya dâhil edilen hastaların soygeçmiş öyküsü, özgeçmiş öyküsü, sigara kullanma durumu, C/S ve küretaj dışında geçirilmiş operasyon, intrauterin ölüm, abortus, ektopik gebelik, küretaj, mol gebelik, antenatal takibi, kullandığı ilaçları ve EMR özellikleri Tablo 3.3’de verilmiştir. %50’sinin soygeçmiş öyküsü, %20,2’sinin özgeçmiş öyküsü bulunmaktadır. %14,4’ü sigara kullanıyor, %1’de dilatasyon küretaj (D/C) ve C/S hariç uterin operasyon miyomektomi öyküsü bulunmaktadır. % 4,8’inde intrauterin ölüm, %23,1’inde abortus, %1,0’inde ektopik gebelik, %6,7’de 1 kez

küretaj olma, %1,0'inde 2 kez küretaj olma, %1,9'unda mol gebelik öyküsü bulunmaktadır. %6,7'sinde antenatal takipte diyabetes mellitus (DM) ve %1,0'inde antenatal takipte hipertansiyon (HT) tespit edilmiş olup, %22,1'inin düzenli kullandığı bir ilacı vardır. Bu hastaların sadece %1,9'unda EMR gelişmiştir.

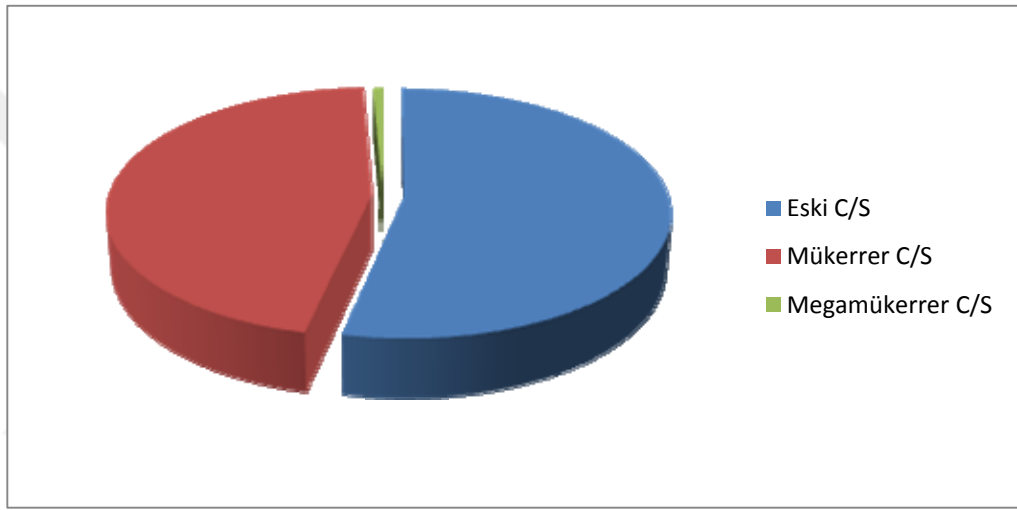
**Tablo 3.4.** Çalışmaya Alınan Hastaların Doğum Özellikleri

|                               | Sayı (n) | Yüzde (n) |
|-------------------------------|----------|-----------|
| <b>Birinci doğum (n=104)</b>  |          |           |
| NSVYD                         | 10       | 9.6       |
| C/S                           | 94       | 90.4      |
| <b>İkinci doğum (n=37)</b>    |          |           |
| NSVYD                         | 2        | 5.4       |
| C/S                           | 35       | 94.6      |
| <b>Üçüncü doğum (n=3)</b>     |          |           |
| NSVYD                         | 1        | 33.3      |
| C/S                           | 2        | 66.7      |
| <b>Dördüncü doğum (n=1)</b>   |          |           |
| NSVYD                         | -        | -         |
| C/S                           | 1        | 100       |
| <b>Doğum endikasyonu</b>      |          |           |
| Eski C/S                      | 77       | 74.0      |
| Mükerrer C/S                  | 26       | 25.0      |
| Megamükerrer C/S              | 1        | 1.0       |
| <b>Prezentasyon</b>           |          |           |
| Verteks                       | 100      | 96.2      |
| Makat                         | 4        | 3.8       |
| <b>Plasenta Lokalizasyonu</b> |          |           |
| Anterior                      | 36       | 34.6      |
| Posterior                     | 23       | 22.1      |
| Sağ yan                       | 13       | 12.5      |
| Sol yan                       | 10       | 9.6       |
| Fundal                        | 22       | 21.2      |

Hastaların doğum özellikleri, endikasyonları, prezentasyon şekilleri ve plasenta lokalizasyonları tablo 3.4'de sunulmuştur. Hastaların ilk doğumları sorgulandığında %90,4'ünün C/S olduğu görülmüştür. Doğum endikasyonlarına bakıldığında ise

%74,0'ünün eski C/S, %25,5'inin mükerrer C/S ve %1,0'inin megamükerrer C/S olduğu görülmüştür. Prezantasyon şekillerine bakıldığında %96,2'sinin verteks, %3,8'inin makat olduğu görülmüştür. Plasenta lokalizasyonları incelendiğinde %34,6'sının anterior, %22,1'inin posterior, %12,5'inin sağ yan, % 9,6'sının sol yan, %21,2'sinin fundal yerleşimli olduğu tesbit edilmiştir.

Hastaların doğum endikasyonlarına bakıldığında ise %74,0'ünün eski C/S %25,5'inin mükerrer C/S ve %1,0'inin megamükerrer C/S olduğu görülmüştür (Şekil 3.3).



Şekil 3.3. Hastaların Doğum Endikasyonları

**Tablo 3.5.** Çalışmaya Alınan Hastaların İntraoperatif Gözlem, Postoperatif Takip ve Tetkik Sonuçları

|   | Sayı (n) | Yüzde (n) |
|---|----------|-----------|
| <b>İntraoperatif Plasenta Yapışma Anomalisi</b>                 |          |           |
| Yok   | 104      | 100       |
| Var   | -        | -         |
| <b>Postoperatif komplikasyon</b>                                |          |           |
| Yok   | 104      | 100       |
| Var   | -        | -         |
| <b>Doppler USG</b>  |          |           |
| Bulgu yok   | 81       | 77.9      |
| Subplasental alanda vaskülarite artışı                          | 21       | 20.2      |
| Subplasental alanda vaskülarite artışı ve laküner akım varlığı  | 1        | 1.0       |
| Laküner akım varlığı  | 1        | 1.0       |
| <b>Gri Skala USG</b>  |          |           |
| Bulgu yok   | 94       | 90.4      |
| Plasental lakün ve retroplasental berrak alan obliterasyonu     | 2        | 2.0       |
| Plasental alandaki en ince miyometriyal kalınlığın <1 mm olması | 8        | 7.6       |
| <b>Patoloji Sonucu</b>  |          |           |
| Plasental yapışma anomalisi yok                                 | 104      | 100       |
| Plasental yapışma anomalisi var                                 | -        | -         |

Hastaların intraoperatif gözlem, postoperatif takip ve tetkik sonuçları tablo 3.5'te verilmiştir. Hastaların hiçbirinde intraoperatif plasental yapışma anomalisi şüphesi, postoperatif komplikasyon ve patoloji sonucunda da plasental yapışma anomalisine rastlanmamıştır.

Bu çalışmaya dâhil olan tüm hastalar doppler USG inceleme ile 6 bulgu açısından değerlendirilmiştir.

- 1.Subplasental alanda vaskülarite artışı,
- 2.Laküner akım varlığı,
- 3.Uterusa seroza dâhil plasentadan köprüleşen damar varlığı,
- 4.Mesane-uterus seroza yüzeyinde hipervaskülarite,
- 5.Plasentadan mesaneye doğru yayılan damarlar,
- 6.Plasental doku yüzeyindeki çaprazlayan damar varlığı.

Doppler USG'de %77,9 hastada herhangi bir bulguya rastlanmamıştır. %20,2'sinde yalnızca subplasental alanda vaskülarite artışı, %1,0'inde subplasental alanda vaskülarite artışı ve laküner akım varlığı, %1,0'inde yalnızca laküner akım varlığı görülmüş olup bakılan diğer bulgulara rastlanmamıştır.

Bu çalışmaya dâhil olan tüm hastalar gri skala USG inceleme ile 6 bulgu açısından değerlendirilmiştir.

- 1.Plasental lakün,
- 2.Retroplasental berrak alan obliterasyonu,
- 3.Uterus yüzeyi ile mesane arka duvarı arasındaki ilişkinin bozulması,
- 4.Plasenta altındaki en ince miyometriyal kalınlığın <1mm olması,
- 5.Uterin seroza boyunca yer alan plasentadaki ekojenite içeren fokal ekzofitik kitleler,
- 6.Plasental doku yüzeyi bozulması (düzensizlik ve miyometriyal doku invazyonu).

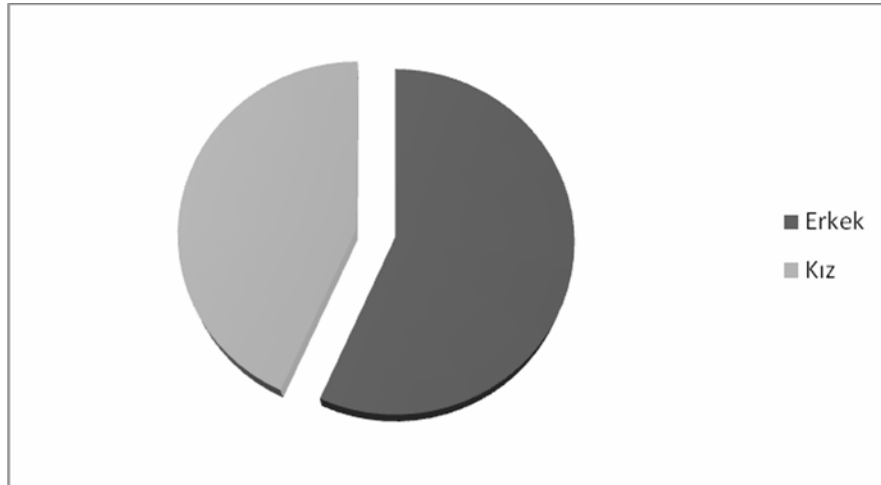
Gri skala USG'de %90,4 hastada herhangi bir bulguya rastlanmamıştır. %2,0'sinde plasental lakün ve retroplasental berrak alan obliterasyonu, %7,6'sında plasental alandaki en ince miyometriyal kalınlığın <1 mm olduğu görülmüş olup bakılan diğer bulgulara rastlanmamıştır.

**Tablo 3.6.** Hastaların Bebeklerine Ait Özellikler

|                            | Ortalama        | SS    | Ortanca          | Minimum-Maksimum |
|----------------------------|-----------------|-------|------------------|------------------|
| <b>Bebek ağırlığı (gr)</b> | 3243.1          | 462.6 | 3217.5           | 1704-4885        |
| <b>APGAR 5.dakika</b>      | 8.9             | 0.1   | 9                | 8-10             |
| <b>Cinsiyet</b>            | <b>Sayı (n)</b> |       | <b>Yüzde (%)</b> |                  |
| Erkek                      | 59              |       | 56.7             |                  |
| Kız                        | 45              |       | 43.3             |                  |

Çalışmaya alınan hastaların bebeklerinin bazı özellikleri tablo 3.6’da verilmiştir. Bebeklerin ağırlığına bakıldığında 1704 gr ile 4885 gr arasında (ortalama ağırlık: 3243,1±462,6) değiştiği, 5. dakika APGAR skorunun ortalamasının 8,9±0,1 olduğu, bebeklerin cinsiyetine bakıldığında 59’unun erkek, 45’inin kız olduğu görülmüştür. Hastaların doğan bebeklerinde de herhangi bir probleme rastlanmamıştır.

Hastaların doğan bebeklerinin cinsiyetine bakıldığında %56,7’sinin erkek, %43,32’ünün kız olduğu görülmüştür (Şekil 3.4).



**Şekil 3.4.** Hastaların Doğan Bebeklerinin Cinsiyetleri

Çalışmaya dâhil edilen hiçbir hastada plasenta yapışma anomalisi bulunmadığı için istatistiksel anlamda gebelerin diğer bulgularının (yaşı, gebelik haftası, boyu (cm), kilosu (kg), BMI’ları, gravidası, paritesi, yaşayan çocuk sayısı, soygeçmiş öyküsü, özgeçmiş öyküsü, sigara kullanma durumu, C/S ve küretaj dışında geçirilmiş

operasyon, intrauterin ölüm, abortus, ektopik gebelik, küretaj, mol gebelik, antenatal takibi, kullandığı ilaçları, EMR, önceki doğum şekilleri, doğum endikasyonu, prezentasyon, plasenta lokalizasyonu, intraoperatif plasenta yapışma anomalisi durumu, postoperatif komplikasyon olup olmadığı, doppler USG ve gri skala USG bulguları, bebek ağırlığı (gr), 5.dakika APGAR skoru ve bebek cinsiyeti) PYA ile ilişki olup olmadığı hakkında değerlendirme yapılamadı.



#### 4. TARTIŞMA

PA günümüz patolojik tanılarındandır ve ilk kez 20. yy'da tanımlanmıştır. Bilinen bir gerçek şu ki 18. ve 19. yy'da günümüzdeki birçok patolojik lezyon bilinirken PA patolog ve anatomistlerce bilinmiyordu. Bu bulgularda 1930'lara kadar plasenta akretanın olmadığını veya nadir olduğunu gösterir (155). Bu açıdan bakacak olursak ve plasenta yapışma anomalilerinin doğumda yol açtığı komplikasyonları da düşündüğümüzde plasenta akretanın bu kadar geç fark edilebileceği ihtimali yoktur. Bu da tanıda bir problemin olmadığını o yıllar bu patolojiye neden olan sebeplerin az olduğunu göstermektedir. Bu patolojinin doğal evrim süreci ile ilgili çok az bilgi bulunmaktadır (155).

PYA ile ilgili yapılan en çok olgu sayısı bulunan çalışmalardan biri Gielchinsky ve arkadaşları tarafından yapılan çalışmadır. 1990 ile 2000 yılları arasında 310 olgu ile yapılan bu çalışmada sezaryen öyküsü, plasenta previa, ileri anne yaşı, gravida ile parite sayısının artması, küretaj ile multipl abortus PYA'nın risk faktörleri olarak değerlendirilmiştir (156). Çalışmamıza dâhil edilen hastalarda plasenta yapışma anomalisi bulunmadığı için yaş, gebelik haftası, boy (cm), kilo (kg), BMI, gravida, parite, yaşayan çocuk sayısı, soygeçmiş öyküsü, özgeçmiş öyküsü, sigara kullanma durumu, C/S ve küretaj dışında geçirilmiş operasyon, intrauterin ölüm, abortus, ektopik gebelik, küretaj, mol gebelik öyküsü, antenatal takibi, kullandığı ilaçlar, EMR, önceki doğum şekilleri, doğum endikasyonu, prezentasyon, plasenta lokalizasyonu, intraoperatif plasenta yapışma anomalisi durumu, postoperatif komplikasyon olup olmadığı, doppler USG ve gri skala USG bulguları, bebek ağırlığı (gr), 5. dakika APGAR skoru ve bebek cinsiyetlerinin istatistiksel anlamda PYA ile ilişkili risk faktörleri olup olmadığı hakkında değerlendirme yapılamamıştır.

Daha önceki C/S ve intrauterin cerrahi prosedürler PA için en önemli 2 risk faktörüdür (26-29,39,40,47,58,96,100,101). Birleşik Devletlerdeki geniş çalışmalarda prevelans 1:540-1:2500 doğum şeklindedir (29,96). Bu ölçüm aralığının bu kadar farklı olmasının nedeni klinikopatolojik tanımlamalar ve bölgesel C/S oranlarının farklı olması ile alakalıdır. Plasenta akretanın altın standart tanısı mikroskopik olan tanıdır fakat postpartum hemoraji genelde histerektomi olmadan kontrol altına artık

alınabilmektedir.

Gelişmiş ülkelerdeki PA oranlarındaki hızlı artış C/S oranlarındaki artış ile açıklanabilir. İlk PA vakası Pfannestiel ve Kerr tarafından 20 yıl önce tanımlanmıştır ve C/S tekniğinde önemli değişikliklerin olmasına yol açmıştır (41,42). Bu değişiklikler ile teknik daha güvenli hale gelmiş ve tüm dünyada yaygın kullanılabilir bir hal almıştır. Kan transfüzyonu, antibiyotikler ve uterotonikler de 20. yy 2. yarısından itibaren yaygınlaşarak C/S'nin hem elektif hem de acil şartlarda güvenli bir operasyon olarak değerlendirilmesine yol açmıştır. Operasyonun kadın üreme sistemine minimal etkisi vardır ve birçok kadın bir veya daha fazla C/S'den sonra tekrar gebe kalmaktadır. Son 20 yılda değişen C/S oranları; indirekt olarak artmış maternal obezite oranlarını, ilk gebelikteki ileri anne yaşını, artmış çoğul gebelik prevalansını, elektif istemli C/S oranlarını, obstetrik yan etkilerinin azaldığına dair hekim öngörülerini, vajinal doğum gibi eğitim ve deneyim gerektirmeme şeklindeki öngörülerini yansıtmaktadır (30,43,44). Sonuç olarak Birleşik Devletler ve Büyük Britanya'daki yıllık C/S oranları son 20 yılda artarak son 10 yılda %32-33'e ulaşmıştır. PA insidansındaki değişiklikler C/S insidansındaki değişiklikleri yansıtmakla beraber bu oranlar farklı ülke ve kültürlerdeki gebelikler arasındaki sürenin ve doğum oranlarının değişik olmasına bağlı olarak birkaç yıllık gecikme gösterebilir.

PA plasenta previalı gebeliklerin %5'inde komplike olur ve geniş epidemiyolojik çalışmalarda plasenta previa için en güçlü risk faktörünün daha önceki C/S olduğu gösterilmiştir (26-29). Tek bir C/S plasenta previa insidansının %0,5'ten %5'e yükselmesine neden olabilir. C/S oranları arttıkça plasenta previaların artması, plasenta previaların artması ile de plasenta akretaların artması, bir gelişme değildir. Bilinen plasenta previası olan kadında daha önceden C/S varsa %11, yoksa %3 oranında PA görülmektedir. Daha önceki C/S'lerin sayısı arttıkça PA riski de artmaktadır. Plasenta previası olan kadınlardan 2 kez C/S geçirmiş olanlarda %40 oranında, 3 kez C/S geçirmiş olanlarda %61 oranında PA gelişmiştir. Ayrıca C/S doğumlarının artışı ile plasenta previa risk artışı arasında bir 'doz cevap' ilişkisi vardır (157). Artan parite previa riskinde de C/S etkisinden bağımsız olarak bir doz-cevap ilişkisi vardır. Doz-cevap etkisi ve 1 yıldan daha kısa süren gebelik aralıkları C/S ve

anormal plasentasyon arasındaki biyolojik ilişkiyi desteklemektedir. Hesaplara göre şayet C/S oranları son yıllardaki gibi giderse Birleşik Devletler’de 2020 yılında C/S oranı %56,2’lere ulaşacak bu oran da yıllık 6236 plasenta previaya, 4504 plasenta akretaya, 130 maternal ölüme neden olacaktır (30). Bizim çalışmamıza dâhil olan toplam 104 kadın hastanın %74,0’ünün eski C/S, %25,5’inin mükerrer C/S ve %1,0’inin megamükerrer C/S olmasına rağmen plasenta previa ve PYA’li olgu izlenmemiştir.

Plasenta akreta için endometrit, plasentanın elle ayrılması, miyomektomi, histeroskopik cerrahi, IVF prosedürleri, endometriyal rezeksiyon, uterin arter embolizasyonu, kemoterapi, radyasyon, bikornu uterus, adenomiyozis, submüköz fibroidler, miyotonik distrofi de risk faktörleri içinde sayılmıştır (26,27,40,45,58,102-104). C/S insidansındaki bu hızlı artış nedeni ile diğer risk faktörlerinin PA oluşumundaki payı çok azalmıştır. Çalışmaya dâhil edilen hastalardan sadece birinin miyomektomi öyküsü mevcuttu. Fakat bu hastada da PYA bulunmadığı ve tek hastada miyomektomi öyküsü olduğu için geçirilmiş miyomektomi operasyonu ile PYA arasında ilişki olup olmadığı hakkında değerlendirme yapılamadı. Adenomiyozis gibi jinekolojik durumlar gebelik öncesinde nadiren tanınabildiğinden ve yanlış kanıya neden olduğundan birçok klinisyen plasenta akretanın normal yapıya sahip uterus da oluşabileceğini öne sürmektedir. 35 yaşından büyük maternal yaş plasenta akreta riskini 3,2 kat arttırmaktadır. Buna rağmen bu risk artışı büyük olasılıkla multiparite ve önceden geçirilen uterus cerrahisi ile alakalıdır.

Cerrahi abortlar, intrauterin aletin yerleştirilmesi ve uterin küretajlar en yaygın yapılan prosedürlerdir ve PA ile ilişkilidirler (26-29,40,47,58). Bizim çalışmamıza dâhil olan kadın hastaların % 4,8’inde intrauterin ölüm, %23,1’inde abortus, %1,0’inde ektopik gebelik, %6,7’de 1 kez küretaj olma, %1,0’inde 2 kez küretaj olma, %1,9’unda mol gebelik öyküsü bulunmasına rağmen PYA gelişmemiştir. Miyometriyum fragmanları (parçaları) cerrahi terminasyonların ve abort nedeni ile yapılan uterin küretajların yaklaşık 1/3’ünde bulunabilir (104). Gerçek şu ki bu durumların direkt PA ile ilişkisi net değildir (uterus miyometriyum travması veya yüzeysel endometriyum hasarı (küretajı sınırlayan) ile C/S veya diğer majör uterin cerrahiler arasında PA açısından bir karşılaştırma yapılamaz. Şu da bir gerçektir ki

daha geniş ve derin miyometriyal hasarlar skar dokusunun daha kötü reepitelizasyonu ile ilişkilidir. C/S esnasındaki cerrahi tekniğin (tek kat/çok kat sütürün ya da kullanılan sütür materyalinin) PA ile olan ilişkisi de net değildir.

Sigaranın plasenta previa ile olan yakın ilişkisinden dolayı PA için bir risk faktörü olması olasıdır (sigara içenlerde plasenta previa 250 kat daha fazla). 371 plasenta previa vakasının incelendiği bir analizde vakalar PA var/yok şeklinde sınıflandırılmıştır ve gözlemciler lojistik regresyon modeline göre plasenta previa-akreta kombinasyonunda prenatal sigara içiciliğinin önemli bir prediktör olabileceğini ortaya koymuşlardır (105). Çalışmamızdaki kadın hastaların %14,4'ü sigara kullanıyordu fakat PYA'sı tesbit edilmediği için risk faktörü olarak istatistiksel anlamda PYA ile ilişki olup olmadığı hakkında değerlendirme yapılamamıştır.

Her ne kadar daha önceden belirtilen risk faktörlerinin PA riskini artırdığı söylene de primer C/S endikasyonunun anormal plasentasyona etkisi halen ortaya konulmamıştır. Özellikle plasenta akretanın primer elektif C/S sonrası (ki bu durumda insizyon kalın bir miyometriyuma yapılır ve kadın doğum eyleminde değildir) ya da doğum eylemindeki primer sezaryende mi yoksa acil sezaryende mi arttığı (bu durumlarda miyometriyum daha incedir) net değildir.

Yapılan bir çalışmada doğum esnasında endikasyonla yapılan primer sezaryenlerde, endikasyonsuz yapılan primer sezaryenlere göre PA riski daha düşük olarak bulunmuştur (158). Bu da PYA temel alındığında kalın bir miyometriyum dokusunun kesilmesine bağlanılmaktadır (doğumlarda miyometriyum inceler). Çünkü doğuma giden uterusu büyük morfolojik, biyokimyasal, moleküler, immünolojik değişiklikler ile aktif kontraksiyon sistemi iki temel sonucu doğurur (159). Doğum öncesi uterusu göre doğum esnasındaki uterin aktivite yüksek frekanslı yüksek amplitüdü kontraksiyonlar oluşturur ve miyometriyum ekzojen prostoglandin ve diğer uterotonik ajanlara daha fazla uyarılabilir bir konuma gelerek doğumu başlatır. Ek olarak serviksin hidrokspirolin içeriğinde azalma olarak kollejen liflerin doğum sonrasındaki sertlikleri azalır, maternal immün toleransta değişiklikler görülür (159-161). Bu uterus aktivasyonunun eksikliğinin ileriki gebelikte anormal plasentasyon için potansiyel bir risk olduğu düşünülmektedir fakat C/S öncesi ve sonrası yapılan vajinal doğumların bu riskle ilişkisi yoktur (158).

PA için risk faktörleri ortaya konabilmişse de anormal plasentasyona neden olan mekanizmalar net değildir. Memeliler için insan plasentası yüksek invazivliği ve konseptusun kendini tamamen maternal uterin desidua ve endometriyuma gömmesiyle neredeyse tamamen farklıdır (2,53).

Desiduanın total ya da parsiyel kaybı plasenta akretanın histolojik karakteristiğidir ve genellikle uterus skar bölgesine olan implantasyonlarda net görülebilir (40). Bu vakalarda desidua yerini genellikle gevşek bağ dokusuna bırakır ve plasental villüsler miyometriyal liflerden genellikle ince ve irregüler olan hatta çoğu zaman da olmayan nitabuch tabakası ile ayrılır. Plasenta akretaya neden olan endometrit, elle çıkarma, uterin anomaliler gibi diğer predispozan faktörlerde teorik olarak az gelişmiş desidua ile ilişkili olabilir fakat bu fenomen için elimizdeki kanıtlar nadirdir. Tüm vakalarda desidua ve bazalis üzerindeki normal yüzeyel hat bozulur ve doğum sonrası plasental ayrılma önlenir.

Plasenta akretadaki anormal plasentasyonu açıklayacak birkaç faktör öne sürülmüştür. En eski görüş trofoblast fonksiyonundaki primer defektin uterus miyometriyumuna aşırı invazyonudur (40,56,57). Diğer bir hipotez de uterus skar alanındaki normal desidualizasyon hatasına bağlı olarak gelişen sekonder basalis defektinin anormal derin trofoblastik invazyona yol açmasıdır (40,58-60). Cerrahi sonrası skarlaşma işlemindeki anormal vaskülarizasyon ile beraber sekonder lokalize hipoksinin hem bozuk dezidualizasyona hem de aşırı trofoblastik invazyona yol açması son savunulan hipotezdir (61).

Daha önceki geçirilmiş C/S'ye bağlı artan previa insidansı (26-29) önceki alt uterin segment skarına bağlı olarak endometriyumun biyolojik disfonksiyonunu desteklemektedir. İnsan gebeliklerinde uterus bezlerinin implantasyondan intervillöz dolaşıma kadar fetal nütrisyonunda hayati öneme sahip olduğu bilinmektedir (69,70).

İlk trimesterde, fetoplasental gelişme endometriyal bezlerin histiotropik (hüresel düzeyde) beslenmesi sayesinde sağlanan düşük O<sub>2</sub> 'li çevre ile desteklenmektedir. İlk trimester sonuna doğru intrauterin çevre, maternal arteriyel intervillöz dolaşımın başlaması ve hemotropik beslenmeye geçiş ile radikal bir değişim göstermektedir (71, 72). İntraplasental O<sub>2</sub> konsantrasyonundaki artış da olaya eşlik

ederek plasental dokularda yaygın villöz remodelling yer almaya başlar (73-75). İnsan implantasyonu transforme uterus endometriyum hücreleri ile blastokist trofoektoderm arasındaki ilişkiye dayanır. Birçok düzenleyici molekülün de normal desidüalizasyonda, trofoblastik adezyonun kontrolünde, invazyonda ve penetrasyonun yönlendirilmesinde rol aldığı gösterilmiştir (76). Uterin skar ile oluşan desidüal hasarın hem erken implantasyonda EVT doku migrasyon derinliği üzerinde negatif etkisi vardır hem de blastokistin skar dokusuna yapışmayı tercih etmesine neden olur.

Bu defisitli uterin skar ile beraber miyometriyumun komple kaybı, gebeliğin ilk yarısında uterin rüptüre neden olan plasenta perkretaya yol açabildiği gösterilmiştir (86-90). Her ne kadar bu durum plasentasyonun nadir bir komplikasyonu da olsa plasenta perkretaya bağlı uterin rüptür mekanizması ektopik plasentasyonda ki tubal rüptür ile benzerdir. Bu bulgular uterin plasentasyon modülasyonunda yüzeyel endometriyumun rolünü vurgulamaktadır. Yüzeyel endometriyumun, trofoblastik aşırı invazyonuna bağlı sekonder disfonksiyonel desidüalizasyonunda da önemi büyüktür. C/S'yi takip eden sekretuar fazda endometriyuma lökosit yerleşimi (91); plasenta akretadaki plasental yataktaki anormal desidüalizasyon ve trofoblastik değişikliklerinin uterin skara sekonder olduğunu desteklemektedir ve şunu söyleyebiliriz ki bireysel yara iyileşmesi karakteristikleri anormal plasentasyona predispozan olabilir.

PA riski olan kadınlarda USG primer tarama aracı olmuştur. Plasenta akretayı düşündüren gri skala USG özellikleri miyometriyal aralık kaybı veya retroplasental berrak alan kaybı, miyometriyal kalınlık azalması, kaotik intraplasental kan akımı ve intraplasental lakünlerdir.

#### **Plasental lakünler:**

Plasental lakünlerin görüntülenmesi (plasenta içinde multipl lineer, irregüler alanlar) PA için prediktiftir. Diğer tanısal özelliklere göre plasental lakünler PA tanısında en yüksek sensitiviteye sahiptir. Eğer USG 15-20. gebelik haftasında yapıldıysa plasental lakünlerin sensitivitesi %79 iken, 15-40. gebelik haftasında yapıldıysa sensitivitesi %93'tür (121). İnvazyon alanında plasental gölcüklerin olması gerekli değildir (117, 121) ve PA olasılığı lakün sayısı arttıkça artmaktadır (117). Bu lakünler plasentaya güve yeniği görüntüsü verir ve genelde içlerinde türbülant akım

bulundurulur. Lakünler ayrıca irregüler ve lineer gözükmeye eğilimindedir (yumuşak kenarlı ve yuvarlak olmak yerine). Bu lakünler standart venöz sinüslerin sahip olduğu yüksek ekojenik kenarlara sahip değildir.

Her ne kadar bazı otörler plasental lakünlerin görülmesinin PA için bir USG bulgusu olduğunu öne sürsede bu lakünlerin gelişimindeki gerçek mekanizma bilinmemektedir. Buna rağmen daha önceden de yayınlandığı üzere bu vakalarda geniş kan akımı ve yapışık plasentada yüksek akım hızı görülmüştür (162, 163). Bu durum da lakünlerin uzun dönem pulsatil kan akımına bağlı doku değişimleri olduğunu ve yüksek hemorajik potansiyele sahip kan akım boşluklarını, kanallarını oluşturduğunu düşündürmektedir (162). İntrauterin büyümenin gerilemesi ve fetal ölüm ile bu laküner değişiklikler arasındaki sıkı ilişki de rapor edilmiştir (164). Plasental lakünler yetersiz plasenta gelişimi ve bozulmuş plasental değişiklikler ile ilişkili olabilir. Fakat bizim çalışmamızda toplam 104 kadın hastanın 2'sinde plasental lakün izlenmiştir fakat bu hastalarda ne intraoperatif plasenta yapışma anomalisi şüphesi olmuş ne de histopatolojik olarak plasenta yapışma anomalisi izlenmiştir.

#### **Net (berrak) Alanın Obliterasyonu:**

Berrak alanın obliterasyonu uterus ve plasenta arasında lokalize herhangi bir ekolusent alanın obliterasyonu olarak tanımlanmaktadır. Bu alan genellikle 12. haftadan sonra görülür ve desidua bazalisin genişlemiş damarları ile ilişkilidir. Plasenta akreatada desidua bazalis olmadığından bu çizginin yokluğunun PA tanısını düşündürdüğü öne sürülmektedir. İzole olarak ele alınırsa bu bulguların sensitivitesi sadece %7'dir (117,121). Buna rağmen diğer USG bulguları ile beraber değerlendirildiğinde sensitivite %57 (15-20. gestasyon haftalarında) ile %80 (15-40. gestasyon haftalarında) arasında değişmektedir (121).

Callen ve Filly retroplasental berrak alana sahip 27 hastanın hiçbirinde plasenta perkreataya rastlamayarak bulgunun düşük sensitivitesine vurgu (119) yapmıştır. Bizim çalışmamızda da toplam 104 kadın hastanın 2'sinde retroplasental berrak alan obliterasyonu izlenmiştir fakat bu hastalarda intraoperatif plasenta yapışma anomalisi şüphesi oluşmadığı gibi histopatolojik olarak da plasenta yapışma anomalisi izlenmemiştir.

### **Mesane Sınırının Bozulması**

Arka mesane ile uterus arasındaki sınırın bozulması durumunda (ki genellikle aralarında devamlı ekolusent bir çizgi vardır), bu durum sanki mesane uterusu giriyormuş görünümünü ya da mesane uterus arasındaki ilişkinin aralıklı bozulduğu görünümünü verir. Bu bulgu PA için düşük sensitiviteye sahip spesifik bir bulgudur (117, 121). Buna rağmen mesanenin uterusu giriyormuş görüntüsü mesaneyi tutan plasenta perkrata için spesifik değildir.

### **İnce Miyometriyum**

Daha önceden C/S'i olan ve aşağı yerleşimli anterior plasentaya sahip hastalarda alt uterin segment ölçülmüş ve plasenta akreatalı tüm hastalarda miyometriyumun 1 mm'den daha az olduğu görülmüştür (128). Bu bulgunun plasental lakünler gibi morbidite ile ilişkili yapışık plasenta tanısını koymada prediktif olduğu gösterilmiştir (117). Bizim çalışmamızda da toplam 104 kadın hastanın 8'inde preoperatif yapılan USG'de plasental alandaki en ince miyometrial kalınlığın <1 mm olarak ölçülmesine rağmen bu hastalarda intraoperatif plasenta yapışma anomalisi şüphesi oluşmadığı gibi histopatolojik olarak da plasenta yapışma anomalisi izlenmemiştir. Ancak bu hastaların tümünde operasyon sırasında uterin dehissens olduğu izlenmiştir. Herhangi bir hastada postoperatif komplikasyon gelişmemiştir.

### **Uterin dehissens**

Uterin dehissens intakt seroza tabakasıyla beraber endometriyumunu ve miyometriyumunu içeren inkomplet uterin duvar rüptürüdür (165). Uterin dehissens çok zor bir görüntü tanısıdır. Çünkü C/S sonrası uterin inzisyonun normal görüntüsü de dehissens görüntüsüyle üst üste binebilir.

### **Renkli/ Power Doppler USG**

Çevre dokulara plasentadan yayılan türbülant kan akımının çok sensitif olduğu görülmüştür. Renkli doppler power dopplere göre daha aydınlatıcıdır. Çünkü renkli dopplerde akım hızı ve doğası da belirlenebilir. Yüksek hız ve türbülant akım her zaman plasenta akreta ile ilişkilidir. Plasental damarlar genellikle geniştir ve bu bulgu

sadece renkli doppler ile elde edilebilir (power dopplerle değil). Levine ve arkadaşları power dopplerin plasenta akreta tanısında ek bir fayda sağlamadığını bulmuşlardır (137). Her ne kadar renk kullanımı vasküler alanların görüntüsünü kaliteleştirirse de gri skala görüntülerinin de efektif olduğu gösterilmiştir. Yapılan bir çalışmada renkli doppler USG'nin gri skala ile elde edilen bilgilere ek bir bilgi sağlamadığı gösterilmiştir (137).

Chou ve arkadaşları plasenta previa inkreta/perkreta bulunan hastalarda üç boyutlu renkli doppler sonografi ile alışılmadık uteroplasental vasküler ağ tespit etmişlerdir. Neovaskülarizasyon olarak isimlendirilen bu durumun tanıda kullanılabileceğini rapor etmişlerdir (166).

Çalışmamızda preoperatif yapılan renkli doppler USG'de %77,9 hastada herhangi bir bulguya rastlanmamıştır. %20,2'sinde yalnızca subplasental alanda vaskülarite artışı, %1,0'inde subplasental alanda vaskülarite artışı ve laküner akım varlığı, %1,0'inde yalnızca laküner akım varlığı görülmüştür. Sonuç olarak preoperatif USG sonuçları ile histopatoloji sonuçları karşılaştırıldığında plasental yapışma anomalisi bulunmamıştır.

### **3 Boyutlu Renkli Power Doppler USG**

Renkli power doppler USG uteroplasental neovaskülarizasyonla beraber plasenta previa ve perkreatadaki anormal yapının değerlendirilmesi amacıyla tanımlanmıştır (167,168).

Multiplanar görüntü elde edilebilmesi ile mesaneye protrüde olan damarlar görülebilir ve mesaneye plasental invazyon açısından bir fikir verebilir (169).

Teknik, invazyon gerçek alanının uterin seroza ile mesane birleşim yerinin üzerindeki damarların invazyon derinliğinin ve genişliğinin karakterize edilmesine yardımcı olur (167,168). Bundan dolayı 3D görüntüleme var olan gri skala teknolojiye bir yardımcı iken 2D renkli doppler USG patolojiden bağımsız ek bilgi verebilir. Sonuçta 3D USG, mesaneye plasental invazyonun yayılım ve derecesini belirlemede 2D tekniklere ek olarak faydalı olabilir. Günümüzde 3D'nin tanisal olarak 2D'ye üstünlüğünü destekleyen bilimsel kanıtlar çok değildir. Buna rağmen 3D USG'nin

2D'ye avantajının olduđu bir alan anormal plasentasyon görüntülemesidir. 2D ile elde edilemeyecek multiplanar görüntüler ile beraber power doppler kullanarak uteroplasental vaskülaritenin dinamik değerlendirilmesi 3D USG ile invaziv plasentasyon durumlarında daha net ve kesin karar verilmesine ön ayak olabilir (168,169).

Bizim çalışmamızda toplam 104 kadın hasta preoperatif hem gri skala USG hem de doppler USG ile incelenmiştir. Gri skala USG'de %90,4 hastada herhangi bir bulguya rastlanmamıştır. % 2,0'sinde plasental lakün ve retroplasental berrak alan obliterasyonu, %7,6'sında plasental alandaki en ince miyometriyal kalınlığın <1 mm olduđu görülmüş olup bakılan diğer bulgulara rastlanmamıştır. Doppler USG'de %77,9 hastada herhangi bir bulguya rastlanmamıştır. %20,2'sinde yalnızca subplasental alanda vaskülarite artışı, %1,0'inde subplasental alanda vaskülarite artışı ve laküner akım varlığı, %1,0'inde yalnızca laküner akım varlığı görülmüş olup bakılan diğer bulgulara rastlanmamıştır. Ancak sonuç olarak çalışma hastalarında plasental yapışma anomalisi bulunmadığı için gri skala USG ve doppler USG bulgularının spesifite, sensitivite gibi istatistiksel anlamlılık değerleri hesaplanamamıştır.

Son yayınlarda da plasental invazyonun USG ile öngörülebileceği rapor edilmiştir (115-118). Bizim çalışmamızda da gri skala ve doppler USG ile yapılan incelemeler preoperatif olarak plasental yapışma anomalisi düşündürmemiştir ve daha önce yapılan bu çalışmaları desteklemektedir. Son yapılan bir derleme yayında plasenta invazyonun USG ile tayininin sensitivitesi %77-93 arasında spesifitesi de %71-97 arasında değişmektedir (116). Plasenta akretanın tanınmasında plasental lakünlerin varlığı en yüksek sensitiviteye sahiptir, bunu net alanın obliterasyonu ve posterior mesane-uterus duvarı sınırının bozulması izler (121). Renkli doppler USG'nin kullanımı tanı kesinliğinde gri skala USG'ye ek bir fayda sağlamaz (121). Bu iki inceleme metodunun prediktif değeri düşüktür (146) ve riskli hastalarda tanı için klinik şüphelenmeye gerek duyulur. Tüm plasental invazyon vakaları histolojik olarak doğrulandığından ve patologlar antenatal USG'den habersiz olduğundan dolayı bu durum sadece minör bir etki yapmış olabilir. Anormal geride kalmış plasenta ve PA arasındaki histolojik ayrıma güvenin tam olmadığı bilinmektedir. Bunun sonucunda

klirik ve histolojik insidental farklılıklar oluřmaktadır (47,170). Buna rađmen bu tr (hatalı tanılar) yksek dereceli plasental invazyon tanısında USG'nin sonularını deđiřtirmemekte ya da ek giriřim gerektiren PA sonularını etkilememektedir. Zaten bu tr tarama programlarının da yksek riskli kadınlarla sınırlandırılması gerektiđi dřnlmektedir (115). Sonu olarak verilerimiz antenatal USG ile plasental invazyon tanısının ve derecesinin ngrsnn olamayacađını gstermemektedir. Yapılan alıřmalarda yksek dereceli plasental invazyon rneđin plasenta inkreata ve perkreata tm vakalarda ngrlebilir olduđu ve USG sonularında yalancı pozitif durum olmadıđı (sensitivite ve spesifite %100) gsterilmiřtir (171). řunu da not etmekte fayda var ki dřk dereceli plasental invazyonu olan bayanların (rneđin PA) ođunun ek giriřime ihtiya duymadıđı yapılan alıřmalarla gsterilmiřtir (171).

### **Diđer Grntleme Modaliteleri**

MRG, gebelerde řpheli invazyon tanısında yardımcı yntem olarak kullanılmaktadır. USG bu durumdaki hastaları deđerlendirmede ana yntem olsa da MRG, USG sonuları řpheli olduđu veya klinik řphe yksek olduđu durumlarda kullanılmaktadır. MRG'nin yksek yumuřak doku kontrastı elde etme ve USG'ye gre daha geniř inceleme alanı avantajları vardır. Yapılan bazı alıřmalarda plasenta invazyonunun saptanmasında sensitivitenin dřk olduđunu gsterirken (140), diđer alıřmalarda ise zellikle hastanın vcut yapısına bađlı plasentanın deđerlendirilmesinin g olduđu veya plasentanın arka yerleřimde olduđu durumlarda MRG'nin olduka yararlı olduđunu gstermiřlerdir (172,173).

USG kullanımı daha yksek dereceli implantasyon anomalilerinin tespitinde kısıtlı bir role sahip olabilir. nk plasenta perkretada USG'nin ekstrauterin tutulumu deđerlendirebilme zelliđi kısıtlıdır. İnvazyon derinliđi tedavi planını etkileyeceđinden MRG daha iyi kontrastlanma zelliđi ile bu durumlarda kullanılabilir (174). Buna rađmen USG ile MRG'yi karřılařtıran hibir alıřma yoktur. řunda řphe yoktur ki deneyim ile MRG sensitivitesi artmaktadır fakat MRG'nin maliyet yn ve USG'ye gre kısıtlı kullanım alanı rutin pratikte MRG'nin kullanımını sınırlandırmaktadır. Bizim alıřmamızda řpheli, kuvvetli ihtimal olan, ancak doppler-gri skala USG ile deđerlendirilip karar verilemeyen vaka olmadıđı iin preoperatif MRG incelemesi yapılmamıřtır.

Bazal plasenta ve miyometriyum arasında doğumu takiben kan akımının azalması normal plasental seperasyonun sonografik bulgusudur. Postpartum kanama sonrası uterusun vasküler yapısı miyometriyumda vasküler anastomatik(anostomotik) bir ağın varlığını desteklemektedir. Bu ağ plasental ayrılmayı takiben fonksiyonel olmaktadır. Renkli dopplerde persistan kan akımı plasenta akretayı (175) ya da mol hidatiform doğumunu takiben persiste eden trofoblastik tümörü (176) düşündürür.

USG ve doppler gebe olmayan kadınlardaki uterus skarlarını incelemek için ve takip eden gebelikte ilk trimestır anatomik değişikliklerin tespitinde kullanılmıştır. Bu çalışmalarda PA (90) ve C/S skar ektopik gebeliklerinin (177) patofizyolojisini anlamaya çalışılmaktadır ve yine bu çalışmalarla önceki gebelikteki C/S sonrası (178) veya miyomektomi sonrası (179) skar dehissens ve rüptür riski tahmin edilmeye çalışılmaktadır. Daha önceden C/S hikayesi olan kadınlarda USG'de %20-60 oranında hasarlı uterin skara (177,179), histerosalpingogramda %60 hasarlı uterin skara (180) rastlanılmıştır.

Derin miyometriyum tabakalarını içeren skar hasarı riski retrofleks uterusu olan ve multipl C/S'leri olan ve ilerlemiş doğumda C/S'si olan kadınlarda artmıştır (177, 181). Bu defetkler geniş olabilir ve vasküler yapılanma ile ilişkili olarak jinekolojik komplikasyonlara (özellikle ek cerrahi girişim gerektiren aşırı intermens veya mens kanamaları) neden olabilir (182). Uterin skarların cerrahi olarak onarımı rekürren C/S skarındaki ektopik gebeliklerini önleyebilir (183) ve böylece teorik olarak ilerleyen gebeliklerde plasenta akretayı da engeller. Uterin skar iyileşme sürecinde arter-ven anormal vasküler ilişkilerin oluşma potansiyeli vardır (184). Buna rağmen uterin cerrahiye takip eden skar düzeyinde vasküler yapılanma hakkında çok az şey bilinmektedir. Defektli skarlar genelde intakt skarlara göre daha aşağı uterusta lokalize olur ve bu durum cerrahi tekniğin iyileşme sürecine olan etkisini göstermektedir. Buna rağmen tek kat uterin kapama ile çift kat uterin kapamayı karşılaştıran çalışmalarda mortalite veya ağır ya da uzun dönem morbiditeler (ölümcül yapışık plasenta ve skar rüptürü gibi) hakkında net bilgi yoktur (185).

Son yıllarda erken gebeliğin doğrudan ve komple olarak hasarlı C/S skarı üzerine implantasyonunun arttığı yönünde birçok yayın vardır (186,189). Çalışmamızdaki kadın hastaların plasenta lokalizasyonları incelendiğinde %34,6'sının

anterior, %22,1'inin posterior, %12,5'inin sađ yan, %9,6'sının sol yan, %21,2'sinin fundal yerleşimli olduđu tespit edilmiştir fakat PYA'sı tespit edilmediđi için PYA ile plasenta lokalizasyonları arasındaki ilişki deđerlendirilememiştir. Her ne kadar alt uterin segment cerrahi sonrası güzel iyileşse de birçok C/S vakasında skar alanında cerrahi prosedürden yıllar sonra bile hem miyometriyum hem de endometriyumda önemli kayıplar olabilir. Bu defektler genelde servikal kanal ile ilişkilidir ve 'niche (oyuk)' oluşumuna yol açar. Bu niche blastokistin implante olduđu ve gestasyonel sakın uterin kavite dışında oluştuđu çevredir (187). Popülasyonda yetersiz C/S skarlı kadınların sayısının fazla olmasına rağmen skar içine gebeliđin komple implantasyonu nadirdir. Bu durum defekt lokalizasyonu ile ilişkilidir (defekt genelde implantasyonun olduđu uterun fundustan uzaktadır). Son vaka yayınlarda yaşayan embriyo içeren ilk trimestır skar gebeliklerinin plasenta previa-akretaya dönme olasılıkları olduđu gösterilmiştir (189). Böylece şunu söyleyebiliriz ki iki durum birbiriyle ilişkilidir ve cerrahi olarak indüklenmiş uterin anomaliye sekonder gelişmektedir (155).

Önceki C/S doğumlar doğumda asfiksiyi, 1. Dakika Apgar skorunun <7 olmasını, yenidođan yoğun bakımda kalışı ve resüsitasyon riskini önemli derecede arttırmaktadır (190). Bizim çalışmamızda bebeklerin ađırlığına bakıldığında 1704 gr ile 4885 gr arasında (ortalama ađırlık: 3243,1±462,6) deđiştiiđi, 5. dakika APGAR skorunun ortalamasının 8,9±0,1 olduđu görülmüş olup hastaların doğan bebeklerinde de herhangi bir probleme rastlanmamıştır.

## 5. SONUÇ

C/S günümüzde güvenli uygulanan bir cerrahi prosedür olmasına rağmen yine de majör bir girişimdir ve belirgin bazı komplikasyonları da beraberinde getirmektedir. C/S operasyonu maternal, perinatal mortalite ve morbiditeyi arttırmaktadır. ‘Bir kez C/S hep C/S’ düşüncesiyle tekrarlayan C/S sayısının artışı ile buna bağlı görülen komplikasyonların da artışı dikkat çekmektedir. Sonuç olarak; C/S vajinal doğuma oranla daha yüksek komplikasyon riski olan bir cerrahi operasyondur. Endikasyonları arasında daha önce C/S geçirmiş olanlar önemli bir oranını oluşturmaktadır. Cerrahi sonrası olası komplikasyonları en aza indirmek için yapılacak en uygun davranış anne ve bebeğin sağlığını tehlikeye atmadan endikasyonları dar tutmak ve bunun doğal sonucu olarak da tekrarlayan C/S sayısını düşürmektir. Anne ve bebeğe ait risk faktörlerinin bilinmesi ve hekimin çalıştığı kurumun imkanları doğrultusunda gerekli hastalara ileri merkezlere sevkini sağlanması komplikasyon ve ölüm oranlarının azalmasına yardımcı olacaktır.

PYA günümüzde maternal mortalitenin önemli sebepleri arasındadır. Erken tanı ve elektif şartlarda deneyimli ve multidisipliner bir ekip tarafından olgunun yönetimi mortalite ve morbiditeyi azaltmanın en önemli şartlarıdır. En kesin tedavi total abdominal histerektomi olmakla beraber günümüzde plasentayı insitu bırakan konservatif yaklaşımlar düşük mortalite ve morbidite hızları nedeniyle bilhassa perkreta olgularında gittikçe daha çok kullanılabilir hale gelmektedir.

Bu patolojinin ortaya çıkma olasılığı, geçirilmiş C/S operasyonu sayısı ile korelasyon gösterdiğinden, obstetrik başka bir endikasyon yok ise C/S sonrası normal doğum fikri haklı gözükmektedir. VBAC (C/S sonrası normal doğum) düşünülen hastalarda tüm bu risk/yarar oranları ölçülüp değerlendirilmeli, uzun dönem maternal komplikasyonlar dikkate alınmalıdır.

Plasenta previa-akreta modern obstetride en zor tedavi yaklaşımına sahip olan durumlardan biridir. Artan C/S oranları ile plasenta previa-akreta insidansı da artmaktadır. Bu durumun prenatal tanısı zordur ve genellikle de doğrulanamaz. Neonatal ve maternal morbidite ve mortaliteye neden olan bu zor durumlarda multidisipliner bir takım ile hazırlıklı olmak gerekir. Plasenta previa-akretadan

şüphelenilmesi ile vakaların preoperatif, intraoperatif ve postoperatif yaklaşımlarının planlanması, mantıklı ve doğru zamanda kararların verilmesine neden olur. Radyolojik incelemeler, kan ürünleri ve hücre koruyucuları için şüpheli plasenta previa-akreta vakalarının (özellikle de kan transfüzyonunu reddeden kadınların) 3. basamağa sevki düşünülmelidir. Tedavinin temeli C/S histerektomi olmasına rağmen seçilmiş vakalarda konservatif yaklaşımlar da düşünülebilir. Bizim çalışmamızda da hastaların ilk doğumları sorgulandığında %90,4'ünün C/S olduğu görülmüştür. Vajinal doğum yapması mümkün olan hastaların elektif sezeryana ulaşım imkanları azaltılmalıdır ve acil C/S girişiminin hem fetüs için hem de anne için kabul edilemez bir risk oluşturmadığı bilinmelidir ve hastalar bu konuda bilgilendirilmelidir.

Her ne kadar plasenta perkretada mesane tutulumunun kesinliğini net ortaya koymak gereksede cerrahi esnasında bulunan mesane invazyon derecesini güvenilir biçimde öngörecek 'altın standart' bir görüntüleme tekniği yoktur. Sonuç olarak plasental invazyon tanısında altın standart bir görüntüleme yoktur. Yüksek riskli hastalarda tanı için klinik şüphenin hayli yüksek olması gerekmektedir.

Biz daha önceki gebeliklerdeki C/S skarı olan uterusun inflamatuvar mediatörler ve hipoksik veya oksidatif strese daha farklı cevap vererek plasental implantasyon değişikliklerine neden olduğunu düşünüyoruz. Desidua bazalisin büyümesi ve rekonstrüksiyonu veya desiduanın infiltratif trofoblastları içermesi ve modifiye etmesi daha önceki cerrahi girişimle önemli derecede değişebilir. Bu veriler doğum eylemine girmemiş C/S yapılan bayanlardaki artmış plasenta akreta bilgileri ile de koreledir. Ayrıca veriler desiduanın azlığının plasenta yapışma anomalilerinden de sorumlu olduğunu desteklemektedir. Benzer olarak bazı çalışmalarda da daha önceki sezeryan sonrası olan vajinal doğumda uterin rüptür riskinin arttığı gösterilmiştir.

Her ne kadar alt uterin segment cerrahi sonrası güzel iyileşse de birçok C/S vakasında skar alanında cerrahi prosedürden yıllar sonra bile hem miyometriyum hem de endometriyumda önemli kayıplar olabilir. Bu defektler genelde servikal kanal ile ilişkilidir ve 'niche' oluşumuna yol açar. Böylece şunu söyleyebiliriz ki yapılan cerrahi ve PYA birbiriyle ilişkilidir ve PYA cerrahi olarak indüklenmiş uterin anomaliye sekonder gelişir. Bir görüş açısı olarak PYA; 20. yüzyılın iyatrojenik uterin hastalığı olarak değerlendirilebilir.

Çalışmamıza dâhil edilen hastaların hiçbirinde plasenta yapışma anomalisi bulunmadığı için istatistiksel anlamda gebelerin diğer bulgularının (yaşı, gebelik haftası, boyu (cm), kilosu (kg), BMI'leri, gravidası, paritesi, yaşayan çocuk sayısı, soygeçmiş öyküsü, özgeçmiş öyküsü, sigara kullanma durumu, C/S ve küretaj dışında geçirilmiş operasyon, intrauterin ölüm, abortus, ektopik gebelik, küretaj, mol gebelik, antenatal takibi, kullandığı ilaçları, EMR, önceki doğum şekilleri, doğum endikasyonu, prezentasyon, plasenta lokalizasyonu, intraoperatif plasenta yapışma anomalisi durumu, postoperatif komplikasyon olup olmadığı, doppler ve gri skala USG bulguları, bebek ağırlığı (gr), 5.dakika APGAR skoru ve bebek cinsiyeti) PYA ile ilişki olup olmadığı hakkında değerlendirme yapılamamıştır. Belki de bizim çalışmamızda plasenta yapışma anomalisi görülmemesinin nedeni daha önceki yapılan cerrahi tekniğe, bireysel yara iyileşmesi gibi faktörlere bağlanabilir. Fakat PYA'nın risk faktörleri ortaya konabilmişse de anormal plasentasyona neden olan mekanizmalar net değildir. Bu amaçla daha geniş serilerle yapılmış çalışmalara ihtiyaç vardır.

## 6. KAYNAKLAR

1. Madazlı R. Plasenta İstanbul; 2008: 3-9.
2. Boyd JD, Hamilton WJ. The Human Placenta. Cambridge, Heffer and Sons, 1970, p 365.
3. Bouw GM, Stolte LAM, Baak JPA, OORT J. Quantitative morphology of the placenta, I. Standardization of sampling. Eur J Obstet Gynecol Repro Biol 1976; 6: 325-331.
4. Mossman HW. Vertebrate fetal membranes: comparative ontogeny and morphology; evolution; phylogenetic significance; basic functions; research opportunities. London, Macmillan, 1987, p 383.
5. Wooding FBP, Flint APF. Placentation. In Lamming GE (ed): Marshall's Physiology of Reproduction. London, Chapman & Hall, 1994, p 233.
6. Guzeloglu-Kayisli O, Kayisli UA, Taylor HS. The role of growth factors and cytokines during implantation: endocrine and paracrine interactions. Semin Reprod Med. 2009; 27 (1): 62.
7. Fox H, Wells M. Haines, Taylor. Obstetrical and Gynaecological Pathology. 4 th edition. Churchill Livingstone; 1995.
8. Demir R. İnsanın Gelişimi ve İmplantasyon Biyolojisi. Demir R, editör. Plasenta Gelişmesi, Plasental Villus Bağ Dokusu. Ankara: Palme Yayıncılık; 1995:179-251.
9. Khong TY. A topographical and clinical approach to examination of the placenta. Pathology 2001; 33: 174–186.
10. Pijnenborg R, Robertson WB, Brosens I, Dixon G. Trophoblast invasion and the establishment of haemochorial placentation in man and laboratory animals. Placenta 1981; 2: 71–92.

11. Enders AC, King BF. Formation and differentiation of extraembryonic mesoderm in the rhesus monkey. *Am. J. Anat.* 1988; 181: 327–340.
12. Schaaps JP, Hustin J. Invivo aspect of the maternal trophoblastic border during the first trimester of gestation. *Trophoblast Res*, 1988; 3: 39-48.
13. Kaufmann P, Scheffen I. Placental development. In Polin R, Fox W (eds): *Fetal and Neonatal Physiology*. Philadelphia, Saunders, 1992, s 47.
14. Lademacher DS, Vermeulen RCW, Harten JJVD, Arts NF. Circumvallate placenta and congenital malformation. *Lancet* 1981; 28: 732.
15. Suzuki S. Clinical significance of pregnancies with circumvallate placenta, *J Obstet Gynaecol Res*. 2008; 34: 51.
16. Grenberg JA, Sorem KA, Shifren JL, Riley LE. Placenta membranacea with placenta increta: A case report and literature review. *Obstet Gynecol* 1991; 78: 512-4.
17. Suzuki S, Igarashi M, Inde Y, Miyake H. Abnormally shaped placentae in twin pregnancy. *Arch Gynecol Obstet*. 2010; 281 (1): 65-9.
18. Fox H, Sebire NJ. *Pathology of the Placenta*, 3 rd ed. Philadelphia, Saunders, 2007, pp 79, 99, 133, 484.
19. Faye-Petersen OM, Heller DS, Joshi VV. *Handbook of Placental Pathology*, 2 nd ed. London, Taylor & Franscis, 2006, pp 27, 29, 39, 83.
20. Hill LM, Breckle R, Ragozzino MW, Wolfgram KR, O'Brien PC. Grade 3 placentation: Incidence and neonatal outcome. *Obstet Gynecol*. 1983; 61(6): 728-32.
21. McKenna D, Tharmaratnam S, Mahsud S, Dornan J. Ultrasonic evidence of placental calcification at 36 weeks' gestation: Maternal and fetal outcomes. *Acta Obstet Gynecol Scand* 2005; 84(1): 7-10.

22. Montan S, Jörgensen C, Svalenius E, Ingemarsson I. Placental grading with ultrasound in hypertensive and normotensive pregnancies: A prospective, consecutive study. *Acta Obstet Gynecol Scand* 1986; 65(5): 477-80.
23. Sau A, Seed P, Langford K. Intraobserver and interobserver variation in the sonographic grading of placental maturity. *Ultrasound Obstet Gynecol* 2004; 23(4): 374-7.
24. Garry Cunningham, MD, Norman F. Gant. Williams Doğum bilgisi 21. baskı C:2 2005; 630-634.
25. Ananth C, Smulian J, Vintzileos A. The effect of placenta previa on neonatal mortality: a population based study in the United States, 1989 through 1997. *Am J Obstet Gynecol*, 2003; 188(5): 1299-304.
26. Hung TH, Shau WY, Hsieh CC, Chiu TH, Hsu JJ, Hsieh TT. Risk factors for placenta accreta. *Obstet Gynecol*. 1999; 93(4): 545-50.
27. Bauer ST, Bonanno C. Abnormal placentation. *Semin Perinatol* 2009;33(2): 88-96.
28. Wu S, Kocherginsky M, Hibbard JU. Abnormal placentation: twenty-year analysis. *Am J Obstet Gynecol* 2005; 192(5): 1458-61.
29. Hull AD, Moore TR. Multiple repeat cesareans and the threat of placenta accreta: incidence, diagnosis, management. *Clin Perinatol* 2011; 38(2): 285-96.
30. Solheim KN, Esakoff TF, Little SE, Cheng YW, Sparks TN, Caughey AB. The effect of cesarean delivery rates on the future incidence of placenta previa, placenta accreta, and maternal mortality. *J Matern Fetal Neonatal Med*. 2011; 24(11): 1341-6.
31. Ananth CV, Savitz DA, Luther ER. Maternal cigarette smoking as a risk factor for placental abruption, placenta previa and uterine bleeding in pregnancy. *Am J Epidemiol* 1996;144(9): 881 –9.

32. Williams MA, Mittendorf R, Lieberman E, Monson RR, Schoenbaum SC, Genest DR. Cigarette smoking during pregnancy in relation to placenta previa. *Am J Obstet Gynecol* 1991; 165(1): 28–32.
33. Meyer MB, Jonas BS, Tonascia JA. Perinatal events associated with maternal smoking during pregnancy. *Am J Epidemiol* 1976; 103(5): 464–76.
34. Monica G, Lilja C. Placenta previa, maternal smoking and recurrence risk. *Acta Obstet Gynecol Scand* 1995; 74(5): 341–5.
35. Christianson RE. Gross differences observed in the placentas of smokers and nonsmokers. *Am J Epidemiol* 1979; 110(2): 178–87.
36. Konje JC, Taylor DJ. Bleeding in late pregnancy. James DK, Steer PJ, Weiner CP, Gonik B (eds). *High Risk Pregnancy. Management Options* Third edition. Elsevier Saunders, Philadelphia, 2006; 1259-1275.
37. Cotton DB, Read JA, Paul RH, Quilligan EJ. The conservative aggressive management of placenta previa. *Am J Obstet Gynecol*, 1980; 137(6): 687-695.
38. Ghourab S, Al-Jabari A. Placental migration and mode of delivery in placenta previa: transvaginal sonographic assesment dring the third trimester. *Ann Saudi Med*, 2000; 20(5-6): 382-385.
39. Irving C, Hertig AT. A study of placenta accreta. *Surgery Gynecol Obstet* 1937; 64: 178-200.
40. Fox H, editor. *Pathology of the placenta*. 2 nd ed. London: Saunders; 1997.
41. Kerr JMM. The technique of cesarean section, with special reference to the lower uterine segment incision. *Am J Obstet Gynecol* 1926;12: 729-34.
42. Lurie S, Glezerman M. The history of cesarean technique. *Am J Obstet Gynecol* 2003;189: 1803-6.

43. Fairley L, Dundas R, Leyland AH. The influence of both individual and area based socioeconomic status on temporal trends in Caesarean sections in Scotland 1980-2000. *BMC Public Health* 2011; 11: 330.
44. O'Dwyer V, Farah N, Fattah C, O'Connor N, Kennelly MM, Turner MJ. The risk of caesarean section in obese women analysed by parity. *Eur J Obstet Gynecol Reprod Biol.* 2011; 158(1): 28-32.
45. Freeman RM. Placenta accreta and myotonic dystrophy: two cases. *BJOG* 1991; 98(6): 594 -5.
46. Doumouchtsis SK, Arulkumaran S. The morbidly adherent placenta: an overview of management options. *Acta Obstet Gynecol Scand* 2010; 89 (9): 1126-1133.
47. Miller DA, Chollet JA, Murphy TM: Clinical risk factors for plasenta previa-plasenta acceta. *Am J Obstetrik Gynecology.* 1997; 177(1): 210-214.
48. Chung CL, Cheng PJ, Liang CC, Chang FH, Lee JD, Soong YK. Obstetrical hysterectomy and placenta previa/accreta: three bladder injury case reports. *Changgeng Yi Xue Za Zhi.* 1997; 20(1): 44-51.
49. Frederiksen MC, Glassenberg R, Stika CS. Placenta previa: a 22-year analysis. *Am J Obstet Gynecol* 1999; 180 (6 Pt 1): 1432-7.
50. Hunter T, Kleiman S. Anaesthesia for caesarean hysterectomy in a patient with a preoperative diagnosis of placenta percreta with invasion of the urinary bladder. *Can J Anaesth* 1996;43(3): 246-8.
51. Ota Y, Watanabe H, Fukasawa I, Tanaka S, Kawatsu T, Oishi A, et al. Placenta accreta/increta. Review of 10 cases and a case report. *Arch Gynecol Obstet* 1999;263(1-2): 69-72.
52. Benirschke K, Kaufmann P, Baergen R. *Pathology of the Human Placenta*, 5th ed. New York, Springer, 2006, p 61.

53. Kaufmann P, Burton GJ. Anatomy and Genesis of the placenta. In: Knobil E, Neill JD, editors. *The Physiology of Reproduction*. 2nd ed. New York: Raven Press; 1994. p. 441-84.
54. Pijnenborg R, Dixon G, Robertson WB, Brosens I. Trophoblastic invasion of human decidua from 8 to 18 weeks of pregnancy. *Placenta* 1980; 1(1): 3-19.
55. Burton GJ, Woods AW, Jauniaux E, Kingdom JC. Rheological and physiological consequences of conversion of the maternal spiral arteries for uteroplacental blood flow during human pregnancy. *Placenta* 2009; 30(6): 473-82.
56. Miller WG. A clinical and pathology study of placenta accreta. *J Obstet Gynaecol Br Emp* 1959; 66: 353-64.
57. Khong TY, Robertson WB. Placenta creta and placenta praevia creta. *Placenta* 1987; 8(4): 399-409.
58. Benirschke K, Kaufmann P, editors. *Pathology of the human placenta*. 4th ed. New York: Springer; 2000.
59. Tantbirojn P, Crum CD, Parast MM. Pathophysiology of placenta creta: the role of deciduas and extravillous cytotrophoblast. *Placenta* 2008; 29(7): 639-45.
60. Strickland S, Richards WG. Invasion of the trophoblasts. *Cell* 1992; 71(3): 355-7.
61. Wehrum MJ, Buhimschi IA, Salafia C, Thung S, Bahtiyar MO, Werner EF, et al. Accreta complicating complete placenta previa is characterized by reduced systemic levels of vascular endothelial growth factor and by epithelial-to-mesenchymal transition of the invasive trophoblast. *Am J Obstet Gynecol* 2011; 204: 411.
62. Khong TY. The pathology of placenta accreta, a worldwide epidemic. *J Clin Pathol* 2008; 61(12): 1243 -6.

63. Kim KR, Jun SY, Kim JY, Ro JY. Implantation site intermediate trophoblast in placenta cretas. *Mod Pathol* 2004;17(12): 1483-90.
64. Stanek J, Drummond Z. Occult placenta accreta: the missing link in the diagnosis of abnormal placentation. *Pediatr Dev Pathol* 2007; 10(4): 266-73.
65. Tseng JJ, Hsu SL, Wen MC, Ho ES, Chou MM. Expression of epidermal growth factor receptor and c-erbB-2 oncoprotein in trophoblast populations of placenta accrete. *Am J Obstet Gynecol* 2004; 191(6): 2106-13.
66. Tseng JJ, Chou MM, Hsieh YT, Wen MC, Ho ES, Hsu SL. Differential expression of vascular endothelial growth factor, placental growth factor and their receptors in placentae from pregnancies complicated by placenta accreta. *Placenta* 2006; 27(1): 70-8.
67. Tseng JJ, Hsu SL, Ho ES, Hsieh YT, Wen MC, Chou MM. Differential expression of angiopoietin-1, angiopoietin-2 and Tie receptors in placentas from pregnancies complicated by placenta accreta. *Am J Obstet Gynecol* 2006; 194(2): 564-71.
68. McCool RA, Bombard AT, Bartholomew DA, Calhoun BC. Unexplained positive/elevated maternal serum alpha-fetoprotein associated with placenta increta. A case report. *J Reprod Med* 1992; 37(9): 826-8.
69. Burton GJ, Watson AL, Hempstock J, Skepper JN, Jauniaux E. Uterine glands provide histiotrophic nutrition for the human fetus during the first trimester of pregnancy. *J Clin Endocrinol Metab* 2002; 87(6): 2954-9.
70. Hempstock J, Cindrova-Davies T, Jauniaux E, Burton GJ. Endometrial glands as a source of nutrients, growth factors and cytokines during the first trimester of human pregnancy: a morphological and immunohistochemical study. *Reprod Biol Endocrinol* 2004; 20: 58.
71. Rodesch F, Simon P, Donner C, Jauniaux E. Oxygen measurements in the maternotrophoblastic border during early pregnancy. *Obstet Gynecol* 1992; 80(2): 283-5.

72. Burton GJ, Jauniaux E, Watson AL. Maternal arterial connections to the placental intervillous space during the first trimester of human pregnancy: the Boyd collection revisited. *Am J Obstet Gynecol* 1999; 181(3): 718–24.
73. Watson AL, Palmer ME, Skepper JN, Jauniaux E, Burton GJ. Susceptibility of human placental syncytiotrophoblast mitochondria to oxygen-mediated damage in relation to gestational age. *J Clin Endocrinol Metabol* 1998; 83(5): 1697-705.
74. Jauniaux E, Watson AL, Hempstock J, Bao Y-P, Skepper JN, Burton GJ. Onset of placental blood flow and trophoblastic oxidative stress: a possible factor in human early pregnancy failure. *Am J Pathol* 2000; 157(6): 2111-22.
75. Jauniaux E, Poston L, Burton GJ. Placental-related diseases of pregnancy: involvement of oxidative stress and implications in human evolution. *Hum Reprod Update* 2006; 12(6): 747-55.
76. Knöfler M. Critical growth factors and signalling pathways controlling human trophoblast invasion. *Int J Dev Biol* 2010; 54(2-3): 269–80.
77. Ahmed A, Dunk C, Ahmad S, Khaliq A. Regulation of placental vascular endothelial growth factor (VEGF) and placenta growth factor (PlGF) and soluble Flt-1 by oxygen, a review. *Placenta* 2000; 21: 16-24.
78. Genbacev O, Zhou Y, Ludlow JW, Fisher SJ. Regulation of human placental development by oxygen tension. *Science* 1997; 277(5332): 1669-72.
79. Muttukrishna S, Suri S, Groome N, Jauniaux E. Relationships between TGF-beta proteins and oxygen concentrations inside the first trimester human gestational sac. *PLoS One* 2008; 3(6): 2302.
80. Lockwood CJ, Krikun G, Hausknecht VA, Papp C, Schatz F. Matrix metalloproteinase and matrix metalloproteinase inhibitor expression in endometrial stromal cells during progestin-initiated decidualization and menstruation-related progestin withdrawal. *Endocrinology* 1998; 139: 4607-13.

81. Tseng JJ, Chou MM. Differential expression of growth-, angiogenesis- and invasion-related factors in the development of placenta accreta. *Taiwan J Obstet Gynecol* 2006; 45(2): 100-6.
82. Achen MG, Gad JM, Stacker SA, Wilks AF. Placenta growth factor and vascular endothelial growth factor are co-expressed during early embryonic development. *Growth Factor* 1997; 15(1): 69–80.
83. Stock RJ. Tubal pregnancy. Associated histopathology. *Obstet Gynecol Clin North Am* 1991; 18(1): 73-94.
84. Randall S, Buckley CH, Fox H. Placentation in the fallopian tube. *Int J Gynecol Pathol* 1987; 6(2): 132-9.
85. Robertson WB, Brosens I, Landells WN. Abnormal placentation. *Pathol Annu* 1985; 14: 411–26.
86. Liang HS, Jeng CJ, Sheen TC, Lee FK, Yang YC, Tzeng CR. First-trimester uterine rupture from a placenta percreta. A case report. *J Reprod Med* 2003; 48(6): 474-8.
87. Fleisch MC, Lux J, Schoppe M, Grieshaber K, Hampl M. Placenta percreta leading to spontaneous complete uterine rupture in the second trimester. Example of a fatal complication of abnormal placentation following uterine scarring. *Gynecol Obstet Invest* 2008; 65(2): 81-3.
88. Patsouras K, Panagopoulos P, Sioulas V, Salamalekis G, Kassanos D. Uterine rupture at 17 weeks of a twin pregnancy complicated with placenta percreta. *J Obstet Gynaecol* 2010; 30(1): 60-1.
89. Jang DG, Lee GS, Yoon JH, Lee SJ. Placenta percreta-induced uterine rupture diagnosed by laparoscopy in the first trimester. *Int J Med Sci* 2011; 8(5): 424–7.
90. Hornemann A, Bohlmann MK, Diedrich K, Kavallaris A, Kehl S, Kelling K, et al. Spontaneous uterine rupture at the 21st week of gestation caused by placenta percreta. *Arch Gynecol Obstet*. 2011; 284 (4): 875-8.

91. Ben-Nagi J, Walker A, Jurkovic D, Yazbek J, Aplin JD. Effect of cesarean delivery on the endometrium. *Int J Gynaecol Obstet* 2009; 106 (1): 30-4.
92. Nitabuch R. *Beitrage zur Kenntniss der menschlichen Placenta*. Bern, Stampfli'sche Buchdruckerei, 1887.
93. Pijnenborg R: The human decidua as a passage-way for trophoblast invasion. *Trophoblast Res*. 1998; 11: 229-241.
94. Iyasu S, Saftlas AK, Rowley DL, Koonin LM, Lawson HW, Atrash HK. The epidemiology of placenta previa in the United States, 1979 through 1987. *Am J Obstet Gynecol* 1993; 168(5): 1424-9.
95. Wu S, Kocherginsky M, Hibbard JU. Abnormal placentation: twenty-year analysis. *Am J Obstet Gynecol* 2005; 192(5): 1458-61.
96. Cox SM, Carpenter PJ, Cotton DB. Placenta percreta: ultrasound diagnosis and conservative surgical management. *Obstet Gynecol* 1988; 71 (3 Pt 2): 454-6.
97. Breen JL, Neubecker R, Gregory CA, Franklin JE Jr: Placenta accreta, increta and percreta. A survey of 40 cases. *Obstet Gynecol* 1977; 49(1): 43-47.
98. Steins Bisschop CN, Schaap TP, Vogelvang TE, Scholten PC. Invasive placentation and uterus preserving treatment modalities: a systematic review. *Arch Gynecol Obstet*. 2011; 284(2): 491–502.
99. Palacios-Jaraquemada JM. Diagnosis and management of placenta accreta. *Best Pract Res Clin Obstet Gynaecol*. 2008; 22(6): 1133–1148.
100. Wong HS, Cheung YK, Zuccollo J, Tait J, Pringle KC. Evaluation of sonographic diagnostic criteria for placenta accreta. *J Clin Ultrasound* 2008; 36 (9): 551-9.

101. Eller AG, Bennett MA, Sharshiner M, Masheter C, Soisson AP, Dodson M, et al. Maternal morbidity in cases of placenta accreta managed by a multidisciplinary care team compared with standard obstetric care. *Obstet Gynecol* 2011; 117 (2 Pt 1): 33-7.
102. Wood C, Rogers P. A pregnancy after planned partial endometrial resection. *Aust NZJOG* 1993; 33(3): 316-8.
103. Esh-Broder E, Ariel I, Abas-Bashir N, Bdolah Y, Celnikier DH. Placenta accreta is associated with IVF pregnancies: a retrospective chart review. *BJOG* 2011; 118(19): 1084-9.
104. Beuker JM, Erwich JJ, Khong TY. Is endomyometrial injury during termination of pregnancy or curettage following miscarriage the precursor to placenta accreta? *J Clin Pathol* 2005; 58(3): 273-5.
105. Usta IM, Hobeika EM, Musa AA, Gabriel GE, Nassar AH. Placenta previa-accreta: risk factors and complications. *Am J Obstet Gynecol* 2005; 193 (3 Pt 2): 1045-9.
106. Kwee A, Bots ML, Visser GH. Emergency peripartum hysterectomy: A prospective study in The Netherlands. *Eur J Obstet Gynecol Reprod Biol.* 2006; 124(2): 187-192.
107. Silver RM, Landon MB, Rouse DJ, Leveno KJ, Spong CY, Thom EA, et al: Maternal morbidity associated with multiple repeat cesarean deliveries. *Obstet Gynecol.* 2006; 107(6): 1226-32.
108. Knight M. Peripartum hysterectomy in the UK. Management and outcomes of the associated haemorrhage. *Br J Obstet Gynaecol* 2007; 114(11): 1380-1387.
109. Bauer ST, Bonanno C. Abnormal Placentation. *Semin Perinatol.* 2009; 33 (2): 88-96.

110. Ophir E, Tendler R, Odeh M, Khouri S, Oettinger M. Creatine kinase as a biochemical marker in diagnosis of placenta increta and percreta. *American Journal of Obstetrics and Gynecology*. 1999; 180(4): 1039–1040.
111. Oppenheimer L, Society of Obstetricians and Gynaecologists of Canada (SOGC). Diagnosis and management of placenta previa. *Journal of Obstetrics and Gynaecology Canada*. 2007; 29(3): 261–73.
112. Tanaka YO, Sohda S, Shigemitsu S, Niitsu M, Itai Y. High temporal resolution dynamic contrast MRI in a high risk group for placenta accreta. *Magnetic Resonance Imaging*. 2001; 19(5): 635–642.
113. Kupferminc MJ, Tamura RK, Wigton TR, Glassenberg R, Socol ML. 1993. Placenta accreta is associated with elevated maternal serum alfafetoprotein. *Obstetrics and Gynecology* 82:266e9.
114. Sekizawa A, Jimbo M, Saito H, Iwasaki M, Sugito Y, Yukimoto Y, et al. Increased cell-free fetal DNA in plasma of two women with invasive placenta. *Clinical Chemistry*. 2002; 48(2): 353–4.
115. Mazouni C, Gorincour G, Juhan V, Bretelle F. Placenta accreta: a review of current advances in prenatal diagnosis. *Placenta* 2007; 28(7): 599-603.
116. Hayes E, Ayida G, Crocker A. The morbidly adherent placenta: diagnosis and management options. *Curr Opin Obstet Gynecol* 2011; 23(6): 448-453.
117. Comstock CH. Antenatal diagnosis of placenta accreta: a review. *Ultrasound Obstet Gynecol* 2005; 26(1): 89-96.
118. Comstock CH, Lee W, Vettraino IM, Bronsteen RA. The early sonographic appearance of placenta accreta. *J Ultrasound Med* 2003; 22(1): 19-23.
119. Callen PW, Filly RA. The placental-subplacental complex: a specific indicator of placental position on ultrasound. *J Clin Ultrasound*. 1980; 8(1): 21–26.

120. Pasto ME, Kurtz AB, Rifkin MD, Cole-Beuglet C, Wapner RJ, Goldberg BB. Ultrasonographic findings in placenta increta. *J Ultrasound Med.* 1983; 2(4): 155-159.
121. Comstock CH, Love JJ Jr, Bronsteen RA, Lee W, Vettraino IM, Huang RR, et al. Sonographic detection of placenta accreta in the second and third trimesters of pregnancy. *Am J Obstet Gynecol.* 2004; 190(4): 1135–1140.
122. Finberg HJ, Williams JW. Placenta accreta: prospective sonographic diagnosis in patients with placenta previa and prior cesarean section. *J Ultrasound Med.* 1992; 11(7): 333–343.
123. Kerr de Mendonça L. Sonographic diagnosis of placenta accreta. Presentation of six cases. *J Ultrasound Med.* 1988; 7(4): 211–215.
124. Oyelese Y, Smulian JC. Placenta previa, placenta accreta and vasa previa. *Obstet Gynecol.* 2006; 107(4): 927–941.
125. Baughman WC, Corteville JE, Shah RR. Placenta accreta: spectrum of US and MR imaging findings. *Radiographics.* 2008; 28(7): 1905–1916.
126. Yang JI, Lim YK, Kim HS, Chang KH, Lee JP, Ryu HS. Sonographic findings of placental lacunae and the prediction of adherent placenta in women with placenta previa totalis and prior Cesarean section. *Ultrasound Obstet Gynecol.* 2006; 28(2): 178–182.
127. Hudon L, Belfort MA, Broome DR. Diagnosis and management of placenta percreta: a review. *Obstet Gynecol Surv.* 1998; 53(8): 509–517.
128. Twickler DM, Lucas MJ, Balis AB, Santos-Ramos R, Martin L, Malone S, et al. Color flow mapping for myometrial invasion in women with a prior cesarean delivery. *J Matern Fetal Med.* 2000; 9(6): 330–335.

129. Shih JC, Palacios Jaraquemada JM, Su YN, Shyu MK, Lin CH, Lin SY, et al. Role of three-dimensional power Doppler in the antenatal diagnosis of placenta accreta: comparison with gray-scale and color Doppler techniques. *Ultrasound Obstet Gynecol.* 2009; 33(2): 193–203.
130. Publications Committee, Society for Maternal-Fetal Medicine, Belfort MA. Placenta accreta. *Am J Obstet Gynecol.* 2010; 203(5): 430-439.
131. Lerner JP, Deane S, Timor-Tritsch IE. Characterization of placenta accreta using transvaginal sonography and color Doppler imaging. *Ultrasound Obstet Gynecol.* 1995; 5(3): 198-201.
132. Allahdin S, Voigt S, Htwe TT. Management of placenta praevia and accreta. *J Obstet Gynaecol.* 2011; 31(1): 1-6.
133. Chou MM, Ho ES, Lee YH. Prenatal diagnosis of placenta previa accreta by transabdominal color Doppler ultrasound. *Ultrasound Obstet Gynecol.* 2000; 15(1): 28-35.
134. Placenta praevia, placenta praevia accreta and vasa praevia: diagnosis and management. London: Royal College of Obstetricians and Gynaecologists. Green-top Guide-line No 27; 2011.
135. Masselli G, Brunelli R, Casciani E, et al. Magnetic resonance imaging in the evaluation of placental adhesive disorders: correlation with color Doppler ultrasound. *Eur Radiol.* 2008;18 (6): 1292-1299.
136. Dwyer BK, Belogolovkin V, Tran L, Rao A, Carroll I, Barth R, et al. Prenatal diagnosis of placenta accreta: sonography or magnetic resonance imaging? *J Ultrasound Med.* 2008; 27(9): 1275-1281.
137. Levine D, Hulka CA, Ludmir J, Li W, Edelman RR. Placenta accreta: evaluation with color Doppler US, power Doppler US, and MR imaging. *Radiology.* 1997; 205(3): 773-776.

138. Warshak CR, Eskander R, Hull AD, Scioscia AL, Mattrey RF, Benirschke K, et al. Accuracy of ultrasonography and magnetic resonance imaging in the diagnosis of placenta accreta. *Obstet Gynecol.* 2006; 108 (3 Pt 1): 573-581.
139. Palacios Jaraquemada JM, Bruno CH. Magnetic resonance imaging in 300 cases of placenta accreta: surgical correlation of new findings. *Acta Obstet Gynecol Scand* 2005; 84(8): 716-724.
140. Lam G, Kuller J, McMahon M. Use of magnetic resonance imaging and ultrasound in the antenatal diagnosis of placenta accreta. *J Soc Gynecol Investing* 2002; 9(1): 37-40.
141. Levine D, Barnes PD, Edelman RR. Obstetric MR imaging. *Radiology* 1999; 211(3): 609-617.
142. Palacios-Jaraquemada JM. Diagnosis and management of placenta accreta. *Best Practice Research Clinical Obstetrics and Gynaecology* 2008; 22(6): 1133-1148.
143. Palacios Jaraquemada JM, Pesaresi M, Nassif J C, Hermosid S. Anterior placenta percreta: surgical. approach, hemostasis and uterine repair *Acta Obstet Gynecol Scand* 2004; 83(8): 738-744.
144. Shrivastava V, Nageotte M, Major C, Haydon M, Wing D. Case-control comparison of cesarean hysterectomy with and without prophylactic placement of intravascular balloon catheters for placenta accreta. *Am J Obstet Gynecol* 2007; 197(4): 402.
145. Sentilhes L, Ambroselli C, Kayem G, Provansal M, Fernandez H, Perrotin F, et al. Maternal Outcome After Conservative Treatment of Placenta Accreta. *Obstet Gynecol* 2010; 115(3): 526-53.
146. Clement D, Kayem G, Cabrol D. Conservative treatment of placenta percreta: a safe alternative. *European Journal of Obstetrics and Gynecology and Reproductive Biology* 2004; 114(1): 108-9.

147. Kayem G, Davy C, Goffinet F, Thomas C, Clément D, Cabrol D. Conservative versus extirpative management in cases of placenta accreta. *Obstet Gynecol.* 2004; 104(3): 531-6.
148. Provansal M, Courbiere B, Agostini A, D'Ercole C, Boubli L, F Bretelle. Fertility and obstetric outcome after conservative management of placenta accreta. *Int J Gynecol Obstet.* 2010; 109 (2): 147-50.
149. Mok M, Heidemann B, Dundas K, Gillespie I, Clark V. Interventional radiology in women with suspected placenta accreta undergoing caesarean section *International Journal of Obstetric Anesthesia.* 2008; 17(3): 255–261.
150. Bretelle F, Courbiere B, Mazouni C, Agostini A, Cravello L, Boubli L, et al. Management of placenta accreta: Morbidity and outcome *European Journal of Obstetrics, Gynecology and Reproductive Biology* 2007; 133(1): 34–39.
151. Chiang YC, Shih JC, Lee CN. Septic shock after conservative management for placenta accreta *Taiwanese J Obstet Gynecol* 2006; 45(1): 64–66.
152. Doumouchtsis SK, Papageorghiou AT, Arulkumaran S. Systematic review of conservative management of postpartum hemorrhage: What to do when medical treatment fails. *Obstet Gynecol Surv* 2007; 62 (8): 540-547.
153. Arduini M, Epicoco G, Clerici G, Bottaccioli E, Arena S, Affronti G. B-Lynch suture, intrauterine balloon and endouterine hemostatic suture for the management of postpartum hemorrhage due to placenta previa accreta. *International Journal of Gynecology and Obstetrics.* 2010; 108: 191-193.
154. Shahin AY, Farghaly TA, Mohamed SA, Shokry M, Abd-El-Aal DM, Youssef MA. Bilateral uterine artery ligation plus B-Lynch procedure for atonic postpartum hemorrhage with placenta accreta. *International Journal of Gynecology and Obstetrics* 2010; 108(3): 187-190.
155. E. Jauniaux, D. Jurkovic. Placenta accreta: Pathogenesis of a 20th century iatrogenic uterine disease. *Placenta* 2012; 33(4): 244-251.

156. Gielchinsky Y, Rojansky N, Fasouliotis SJ, Ezra Y. Placenta accreta-summary of 10 years: a survey of 310 cases. *Plasenta* 2002; 23 (2-3): 210-4.
157. Getahun D, Oyelese Y, Salihu HM, Ananth CV. Previous Cesarean delivery and risks of placenta previa and placental abruption. *Obstet Gynecol.* 2006; 107(4): 771- 8.
158. M Kamara, JJ Henderson, DA Doherty, JE Dickinson, CE Pennell. The risk of placenta accreta following primary elective caesarean delivery: a case – control study. *BJOG.* 2013; 120(7): 879-886.
159. Challis JRG. Mechanism of parturition and preterm labor. *Obstet Gynecol Surv* 2000; 55(10): 650-60.
160. Osman I, Young A, Ledingham MA, Thomson AJ, Jordan F, Greer IA, et al. Leukocyte density and pro-inflammatory cytokine expression in human fetal membranes, decidua, cervix and myometrium before and during labour at term. *Mol Hum Reprod* 2003; 9(1): 41-5.
161. Thomson AJ, Telfer JF, Young A, Campbell S, Stewart CJR, Cameron IT, et al. Leukocytes infiltrate the myometrium during human parturition: further evidence that labour is an inflammatory process. *Hum Reprod* 1999; 14(1): 229-36.
162. Guy GP, Peisner DB, Timor-Tritsch IE. Ultrasonographic evaluation of uteroplacental blood flow patterns of abnormally located and adherent placentas. *Am J Obstet Gynecol.* 1990; 163(3): 723-727.
163. Chou MM, Ho ES, Lu F, Lee YH. Prenatal diagnosis of placenta previa/accreta with color Doppler ultrasound. *Ultrasound Obstet Gynecol.* 1992; 2(4): 293-296.
164. Haney AF, Trought WS. The sonolucent placenta in high-risk obstetrics. *Obstet Gynecol.* 1980; 55(1): 38-41.
165. Alexander R, Harris RD. Postpartum complications. *Gynecologic imaging.* Philadelphia, Pa: Elsevier. 2011; 381-398.

166. Chou MM, Tseng JJ, Ho ES, Hwang JI. Three-dimensional color power Doppler imaging in the assessment of uteroplacental neovascularization in placenta previa increta/percreta. *Am J Obstet Gynecol* 2002; 187(2): 515-6.
167. Chou MM, Tseng JJ, Ho ES. The application of three-dimensional color power Doppler ultrasound in the depiction of abnormal uteroplacental angioarchitecture in placenta previa percreta. *Ultrasound Obstet Gynecol* 2002; 19: 625-7.
168. Chou MM, Tseng JJ, Ho ES, Hwang JI. Three-dimensional color power Doppler imaging in the assessment of uteroplacental neovascularization in placenta previa increta/percreta. *Am J Obstet Gynecol* 2001; 185(5): 1257-60.
169. Hull AD, Salerno CC, Saenz CC, Pretorius DH. Three-dimensional ultrasonography and diagnosis of placenta percreta with bladder involvement. *J Ultrasound Med* 1999; 18(12): 853-6.
170. Jacques SM, Qureshi F, Trent VS, Ramirez NC. Placenta accreta: mild cases diagnosed by placental examination. *Int J Gynecol Pathol* 1996; 15(1): 28-33.
171. Kinga M, Chalubinski, Sophie Pils, Katharina Klein, Rudolf Seemann, Paul Speiser, Martin Langer, et al. Antenatal sonography can predict the degree of placental invasion. *ISUOG*, 2013.
172. Thorp Jr JM, Concell RB, Sandridge DA, Wiest HH. Antepartum diagnosis of placenta previa percreta by magnetic resonance imaging. *Obstet Gynecol* 1992; 80 (3 Pt 2): 506-8.
173. Fejgin MD, Rosen DJD, Ben-Nun I, Goldberger SB, Beyeth Y, Ultrasonic and magnetic resonance imaging diagnosis of placenta accreta managed conservatively. *J Perinat Med* 1993; 21(2): 165-8.
174. Maldjian C, Adam R, Pelosi M, Pelosi M 3rd, Rudelli RD, Maldjian J. MRI appearance of placenta percreta and placenta accreta. *Magn Reson Imaging* 1999; 17(7): 965-71.

175. Krapp M, Baschat AA, Hankeln M, Gembruch U. Gray scale and color Doppler sonography in the third stage of labor for early detection of failed placental separation. *Ultrasound Obstet Gynecol* 2000; 15(2): 138-42.
176. Jauniaux E. Ultrasound diagnosis and follow-up of gestational trophoblastic disease. *Ultrasound Obstet Gynecol* 1998; 11(5): 367-77.
177. Ben Nagi J, Helmy S, Ofili-Yebovi D, Yazbek J, Sawyer E, Jurkovic D. Reproductive outcomes of women with a previous history of Cesarean scar ectopic pregnancies. *Hum Reprod* 2007; 22(7): 2012-5.
178. Ofili-Yebovi D, Ben-Nagi J, Sawyer E, Yazbek J, Lee C, Gonzalez J, et al. Deficient lower-segment Cesarean section scars: prevalence and risk factors. *Ultra-sound Obstet Gynecol* 2008; 31(1): 72-7.
179. Osser OV, Valentin L. Clinical importance of appearance of cesarean hysterotomy scar at transvaginal ultrasonography in nonpregnant women. *Obstet Gynecol* 2011; 117: 525-32.
180. Chang WC, Chang DY, Huang SC, Shih JC, Hsu WC, Chen SY, et al. Use of three-dimensional ultrasonography in the evaluation of uterine perfusion and healing after laparoscopic myomectomy. *Fertil Steril* 2009; 92(3): 1110-5.
181. Osser OV, Jokubkiene L, Valentin L. High prevalence of defects in Cesarean section scars at transvaginal ultrasound examination. *Ultrasound Obstet Gynecol* 2009; 34(1): 90-7.
182. Shih CL, Chang YY, Ho M, Lin WC, Wang AM, Lin WC. Hysteroscopic transcervical resection. A straightforward method corrects bleeding related to cesarean section scar defects. *Am J Obstet Gynecol* 2011; 204(3): 278.
183. Ben Nagi J, Ofili-Yebovi D, Sawyer E, Aplin J, Jurkovic D. Successful treatment of a recurrent Cesarean scar ectopic pregnancy by surgical repair of the uterine defect. *Ultrasound Obstet Gynecol* 2006; 28(6): 855-6.

184. Rygh AB, Greve OJ, Fjetland L, Berland JM, Eggebø TM. Arteriovenous malformation as a consequence of a scar pregnancy. *Acta Obstet Gynecol Scand* 2009; 88(7): 853-5.
185. Dodd JM, Anderson ER, Gates S. Surgical techniques for uterine incision and uterine closure at the time of caesarean section. *Cochrane Database Syst Rev* 2008; 16(3): CD004732.
186. Bij de Vaate AJ, Brölmann HA, van der Voet LF, van der Slikke JW, Veersema S, Huirne JA. Ultrasound evaluation of the Cesarean scar: relation between a niche and postmenstrual spotting. *Ultrasound Obstet Gynecol* 2011; 37(1): 93-9.
187. Jurkovic D, Hillaby K, Woelfer B, Lawrence A, Salim R, Elson C. First-trimester diagnosis and management of pregnancies implanted into the lower uterine segment Caesarean section scar. *Ultrasound Obstet Gynecol* 2003; 21(3): 220-7.
188. Fylstra D. Ectopic pregnancy within a Caesarean scar: a Review. *Obstet Gynecol Surv* 2002; 57(8): 537-43.
189. Ben-Nagi J, Ofili-Yebovi D, Marsh M, Jurkovic D. First-trimester cesarean scar pregnancy evolving into placenta previa/accreta at term. *J Ultrasound Med* 2005; 24(11): 1569-73.
190. Shellhaas CS, Gilbert S, Landon MB, Varner MW, Leveno KJ, Hauth JC, et al. The frequency and complication rates of hysterectomy accompanying cesarean delivery. *Obstet Gynecol* 2009; 114 (2 Pt 1): 224-9.