



**T.C.  
İSTANBUL ÜNİVERSİTESİ  
İSTANBUL TIP FAKÜLTESİ  
GENEL CERRAHİ ANABİLİM DALI**

**LİGASURE VESSEL SEALİNG SİSTEMİNİN  
AKSİLLER DİSEKSİYONDA KULLANIMININ  
SEROMA OLUŞUMUNA ETKİSİ: PROSPEKTİF  
KLİNİK ÇALIŞMA**

**Uzmanlık Tezi**

**Dr. Mustafa TÜKENMEZ**

**Danışman: Prof. Dr. Abdullah İÇCİ**

**İSTANBUL – 2008**

**T.C.  
İSTANBUL ÜNİVERSİTESİ  
İSTANBUL TIP FAKÜLTESİ  
GENEL CERRAHİ ANABİLİM DALI**

**LIGASURE VESSEL SEALİNG SİSTEMİN  
AKSİLLER DİSEKSİYONDA KULLANIMININ  
SEROMA OLUŞUMUNA ETKİSİ: PROSPEKTİF  
KLİNİK ÇALIŞMA**

**Uzmanlık Tezi**

**Dr. Mustafa TÜKENMEZ**

**Danışman: Prof. Dr. Abdullah İÇCİ**

**İSTANBUL – 2008**

## ÖNSÖZ

*Başta Genel Cerrahi Anabilim Dalı Başkanımız Prof. Dr. Ali Akyüz olmak üzere;*

*Değerli bilgi birikimi ve araştırmacı kimliği ile çalışmaya zaman ayıran, yöntem ve içerik konusundaki titiz yaklaşımı ile çalışmalarına yol gösteren danışmanım Prof.Dr.Abdullah İğci'ye;*

*Bu tezin oluşturulması ve geliştirilmesi aşamasında bilgilerini benimle paylaşan, çalışmama yardımcı olan ve asistanlık hayatım boyunca kendilerinden çok şey öğrendiğim Prof.Dr. Yeşim Erbil, Op.Dr.Umut Barbaros'a;*

*Uzmanlık eğitimim süresince yetişmemde emeği geçen ve her konuda bana destek olan tüm Genel Cerrahi Ana Bilim Dalı Öğretim üyelerine;*

*Eğitimim boyunca ilginç deneyimleri paylaştığım ve çalışmaktan onur duyduğum asistan arkadaşlarıma;*

*Bu çalışmayı destekleyen İstanbul Üniversitesi Bilimsel Araştırma Projeleri Birimine;*

*Yaşamımda ve eğitim hayatımda bana destek olan aileme;*

**TEŞEKKÜR EDERİM....**

# İÇİNDEKİLER

Sayfa No:

ŞEKİLLER.....	I
TABLolar.....	I
KISALTMALAR.....	I
ÖZET.....	II
ABSTRACT.....	III
1.GİRİŞ.....	1
2.GENEL BİLGİLER.....	2
2.1.ANATOMİ.....	4
2.1.1.VASKÜLER ANATOMİ.....	5
2.1.1.1.ARTERYEL DOLAŞIM.....	5
2.1.1.2.VENÖZ DOLAŞIM.....	5
2.1.1.3.LENFATİK DOLAŞIM.....	5
2.1.1.3.1.AKSİLLER LENF NODLARI.....	6
2.1.1.3.2.MAMMARİA İNTERNA YOLU.....	8
2.2.MEME KANSERLİ HASTALARDA AKSİLLANIN TEDAVİSİ.....	9
2.2.1.AKSİLLER DİSEKSİYON TEKNİĞİ.....	10
2.2.2.KOMPLİKASYONLAR.....	11
2.3.LİGASURE VESSEL SEALİNG SİSTEMİ.....	12
3.GEREÇ VE YÖNTEM.....	15
4.BULGULAR.....	17
5.TARTIŞMA.....	27
6.SONUÇ.....	30
7.KAYNAKLAR.....	31
8.ÖZGEÇMİŞ.....	36

## ŞEKİLLERİN LİSTESİ

	Sayfa No
Şekil 1 : Memenin lenfatik sisteminin ve aksiller lenf nodlarının şematik görünümü .....	9
Şekil 2a : LigaSure Radyofrekans Jenaratörü ve Kontrol Ünitesi. ....	14
Şekil 2b : LigaSure Precise Forceps.....	14
Şekil 3a : Aksillada Ligasure kullanımı .....	16
Şekil 3b : Diseksiyon sonrası aksilla .....	16
Şekil 4a : Grupların yaş dağılımları .....	18
Şekil 4b : Grupların vücut kitle indeksleri .....	18
Şekil 4c : Grupların doku ağırlıkları .....	19
Şekil 4d : Grupların ameliyat süreleri.....	19
Şekil 4e : Grupların tümör çapları .....	20
Şekil 4f : Gruplarda çıkarılan lenf nodu sayıları .....	20
Şekil 4g: Grupların metastatik lenf nodu sayıları .....	21
Şekil 4h: Grupların drenaj miktarları.....	21
Şekil 4i : Grupların dren kalış süreleri .....	22
Şekil 5a: Ligasure veya elektrokoter kullanımının ameliyat süresi ile arasındaki ilişki .....	23
Şekil 5b: Ligasure veya elektrokoter kullanımının drenaj miktarı ile arasındaki ilişki .....	23
Şekil 5c: Ligasure veya elektrokoter kullanımının dren kalış süresi ile arasındaki ilişki.....	24
Şekil 5d: Vücut kitle indeksiyle drenaj miktarı arasındaki korelasyon.....	24
Şekil 5e: Vücut kitle indeksiyle dren kalış süresi arasındaki korelasyon .....	25
Şekil 5f: Çıkarılan doku ağırlığıyla drenaj miktarı arasındaki korelasyon .....	25
Şekil 5g: Çıkarılan doku ağırlığıyla dren kalış süresi arasındaki korelasyon.....	26

## TABLoların LİSTESİ

	Sayfa No
Tablo 1 : Heriki grubun ikili karşılaştırılması.....	17
Tablo 2 : Korelasyonlar.....	22
Tablo 3 : Lojistik regresyon analizi .....	24

## KISALTMALAR

RM	: Radikal Mastektomi
MRM	: Modifiye Radikal Mastektomi
SLNB	: Sentinel Lenf Nodu Biopsisi
RF	: Radyofrekans
M.	: Muskulus
N.	: Nervus
kHz	: Kilohertz
VKI	: Vücut Kitle İndeksi
gr.	: Gram
dk.	: Dakika
ml	: Mililitre
ark.	: Arkadaşları

## ÖZET

### **Ligasure Vessel Sealing Sistemin Aksiller Diseksiyonda Kullanımının Seroma Oluşumuna Etkisi: Prospektif Klinik Çalışma**

Seroma oluşumu; meme cerrahisinde aksiller diseksiyon sonrası %10-50 sıklıkta karşılaşılan komplikasyonlardan biridir. Seroma oluşumunda obezite, yaş, hipertansiyon, cerrahi teknik ve elektrokoter kullanımı gibi birçok faktör etyolojide tanımlanmıştır.

Cerrahinin çeşitli alanlarında hemostaz ve diseksiyon amacıyla yeni geliştirilen termal enerji sistemleri (Ligasure, Argon Plasma Koagülatör, Cavitron Ultrasonic Surgical Aspiratör, Ultracision gibi) kullanılmaktadır.

Ligasure vessel sealing sistemi(LVSS) (Valleylab Boulder Colorado) yeni kullanıma giren primer olarak abdominal cerrahi için geliştirilen hemostaz sağlayıcı bir cihazdır. Ligasure, çapı 7 mm'ye kadar olan damarları kollajen ve elastin liflerini denatüre edip tıkaç oluşturarak hemostaz sağlar.

Bu klinik randomize çalışmanın amacı termal enerji sistemi olan ligasure vessel sealing sistemin aksiller diseksiyonda kullanımının seroma oluşumu üzerindeki etkisini belirlemektir.

Çalışmaya sentinel lenf nodu biopsisi pozitif olan veya klinik olarak aksillası pozitif olup aksiller diseksiyon yapılan ortalama yaşı  $51.4 \pm 13.7$  olan toplam 33 hasta dahil edildi. Hastalar iki gruba ayrıldı. Birinci gruba Ligasure kullanılarak, ikinci gruba elektrokoter ve bağlama ile aksiller diseksiyon yapıldı.

Grup I (n:17) hastaların ortalama yaşı  $54,1 \pm 13,2$  (36-77) . Grup II (n:16) hastaların ortalama yaşı  $48,68 \pm 14,1$  (23-70) . Gruplar arasında yaş açısından istatistiksel anlamlı fark yoktu. İki grup arasında menapozal durum, vücut kitle indeksi, çıkarılan doku ağırlığı, tümör çapı, lenf nodu sayısı açısından istatistiksel anlamlı fark yok iken ameliyat süresi, metastatik lenf nodu sayısı, drenaj miktarı, dren kalış süresi açısından istatistiksel anlamlı fark mevcuttu. LigaSure kullanımı ameliyat süresini uzatırken drenaj miktarını ve dren kalış süresini anlamlı olarak azaltmaktadır.

**ABSTRACT****The use of Ligasure Vessel Sealing System in Axillary Dissection;  
Effect on Seroma Formation**

Seroma formation is the most frequent postoperative complication after axillary dissection for breast surgery. The incidence of seroma formation is %10-50. Among the several known etiological factors of seroma formation are obesity, patient age, hypertension, surgical technique and using electrocautery. The new thermally energy systems like Ligasure, Argon Plasma Coagulator, Cavitron Ultrasound Surgical Aspirator, Ultracision are used for hemostasis and coagulation in some fields of surgery .

The electrothermal vessel sealing system (LigaSure) facilitates operative haemostasis by fusing blood vessel walls to form a collagen seal. The LigaSure is currently used in a variety of gastrointestinal, gynaecological and urological operations.

This prospective clinical randomized study was carried out to evaluate the Ligasure vessel sealing system and its effect on seroma formation and other complications for axillary dissection.

Thirty three patients, mean age  $51.4 \pm 13.7$  with positive sentinel lymph node biopsy or clinical axillary involvement were included in the study. Patients divided into two groups. In the first group LigaSure and in the second electrocautery and ligation were used for axillary dissection. In group one, mean age of patients was  $54.1 \pm 13.2$  and in group two  $48.68 \pm 14.1$ . There was no statistical difference for age but for menopause, body mass index, excision tissue weight, tumour diameter and number of the lymph node there was significant statistical difference between the groups. The use of Ligasure reduced drainage amount and removed duration of drain, but increased operation time.

## GİRİŞ

Aksiller lenf nodu tutulumu meme kanserinin prognozunu tayin etmede, lokal hastalık kontrolünde ve tedavi seçiminde önem taşımaktadır. Aksiller diseksiyon; seroma, kol ödemi, hematoma, kol hareketlerinde kısıtlılık, nöropati, infeksiyon gibi komplikasyonlara yol açabilmektedir.

Aksiller diseksiyonun en sık rastlanan komplikasyonu; aksiller lenfatik sisteminin devamlı sızması anlamına gelen lenforaji ve seroma oluşmasıdır. Lenforaji, lenfatik damarların kesilmesine bağlı olarak ortaya çıkar. Lenforaji ve seroma oluşumunu vvelektrokoter kullanımı, lokal inflamatuvar tepkiler ve aksiller içeriğin çıkarılması sonrasında ölü boşluk kalması kolaylaştırır. Aksiller diseksiyon sonrasında aksillada lenfatik sıvı birikmesini engellemek zordur. Drene edilmeyen seromalar ve uzun süre devam eden lenforaji yara açılmasına ve enfeksiyona neden olur.

Ligasure vessel sealing sistemi özellikle açık ve laparoskopik karın ameliyatlarında, pelvik ameliyatlarda güvenle kullanılmakta ve özellikle laparoskopik ameliyatlarda daha iyi sonuçlar verdiği görülmektedir.

Ligasure vessel sealing sistemi ısı ile damarların veya diğer dokuların içerisinde bulunan kollajeni birbirine yapıştırır. Ligasure 7mm'ye kadar olan damarların kapatılmasında güvenle kullanılır. Forcepsin uçları arasında oluşan yüksek derecedeki ısıya rağmen, aletin etrafına yüksek miktarda ısı yayılmaz ve ısıya bağlı meydana gelebilecek zarar en aza iner.

Bu klinik randomize çalışmanın amacı; yeni bir termal enerji sistemi olan ligasure'ün aksiller diseksiyonda kullanımının seroma oluşumu üzerindeki etkisini belirlemek ve uzun süren lenforajinin süresini kısaltmaktır. Bu yöntemle aksiller diseksiyonda lenfatik damarların ligasure ile koagüle edilip kesilmesinin lenforajiyi azaltacağı düşünülmektedir.

## GENEL BİLGİLER

Meme kanseri kadınlarda en sık görülen malignitedir ve kansere bağlı ölümler arasında akciğer kanserinin ardından ikinci sırada yer almaktadır. Dünyanın çeşitli ülkelerinde meme kanseri görülme sıklığı % 1-2 arası değişim göstermektedir(1). Her yıl bir milyon hasta meme kanseri tanısı almaktadır. Meme kanseri 30 yaş öncesi nadirdir, görülme sıklığı yaşla beraber artar. Görülme sıklığı ülkeler ve ırklar arasında farklılık göstermektedir. Bu fark çevresel etkenlere, yaşam tarzına ve sosyoekonomik duruma bağlanmaktadır (1).

Meme kanseri ile ilgili ilk kayıtlara milattan önce 3000-2500 yılları arasında Eski Mısır'da İmhotep tarafından yazıldığı tahmin edilen tıbbi bir papirusta rastlanmıştır. Hipokrat, kanlı meme başı akıntısı ile gelen meme kanserli bir hastayı tanımlamış ve menopoz ile meme kanseri arasındaki ilişkiyi belirlemiştir(2).

Leonides (MS 100) tarihte ilk defa meme kanserini mastektomi ve aksiller diseksiyon ile tedavi eden hekimdir. Koterizasyon ve damar bağlama tekniklerini kullanarak memeyi eksize etmiştir (3).

Galen de Hippocrates gibi bedenin 4 ana maddeden oluştuğunu ve meme kanserinin kara safra (melankoli)nin memede birikmesi ile ortaya çıktığını ileri sürmüştür. Bu nedenle de memedeki tümör çıkarıldıktan sonra kanamanın durdurulmaması ve böylece kara safranın akması gerektiğini belirterek İskenderiyeli Leonides'ten daha geri bir uygulamayı savunmuştur (4). Aynı zamanda (MS 30) Roma'lı Celsus meme kanserinin 4 evresini; erken kanser, ülsersiz kanser, ülserli kanser, karnıbahar şeklinde ülserli kanser olarak tanımlamış ve adeta bugünkü TNM sınıflamasında bulunan T1, T2,T3,T4 tümörleri tarif etmiştir. Celsus erken kanser dışındaki meme kanserlerine cerrahi uygulanmaması gerektiğini savunmuştur (2).

16.yüzyılın başlarında yaşamış olan ve devrinin en büyük cerrahı olarak kabul edilen Ambrose Pare yüzeyel ve küçük tümörlerin sadece eksizyon ile tedavi edilebileceğini ancak büyük tümörlere kurşun plakalar koyarak dolaşımının yavaşlatılması gerektiğini bildirmiştir. Aksiller lenf nodlarının memedeki tümör nedeni ile büyüdüğünü fark ederek bunların çıkarılması gerektiğini belirtmiştir. Servetius aksiller nodları ile birlikte pektoral kasında çıkarılmasını önermiştir.

1757'de Henri LeDran'ın meme kanserinin lokal bir hastalık olduğu ve cerrahi yöntemlerle tedavi edilebileceği esasına dayanan tezi yayınlanmıştır. Bu tez Galen'in meme kanserini "humoral" etkenlerle açıklayan tezinin sonu olmuştur(3,4). C.Moore meme ve aksilla lenf nodlarının "en bloc" çıkarılmasının hastalığın yaygınlaşmasını engelleyeceğini savunmuş. W.M.Bank bu kuralı her hastada uygulamıştır. E.Kuster, R.von Volkman, L.Heidenhain, S.W.Gross memenin, pektoral kas, pektoral fasya ve aksiller lenf nodlarıyla birlikte çıkarılmasını savunmuşlardır (2,3,4). W.S. Halsted Alman cerrahların meme ameliyatlarını yakından incelemiş, Lister'nin antisepsi çalışmalarından etkilenmiş ve 1894'de radikal mastektomi (RM) yapmıştır. Halsted RM'sinde prensip olarak meme, üzerini örten cilt, majör ve minör pektoral kaslar ve aksiller doku bir bütün olarak çıkarılmakta ve cilt defekti greft ile kapatılmaktadır. C.D. Haagensen radikal mastektominin hem sadık bir uygulayıcısı hem de en ciddi kritikçisi olmuştur. Colombia klinik sınıflamasını oluşturmuş ve inoperabilite kriterlerini koyarak RM'nin lüzumsuz yere uygulanmasını engellemiştir. Bu çalışmalar TNM sınıflamasının esasını oluşturmuş ve 1954'de International Union Against Cancer ilk TNM sınıflamasını yapmıştır (3).

Yirminci yüzyılın başlarında RM'nin dahada genişletilerek uygulanması denenmiş ve birçok cerrah tarafından subraklavikuler, mamma interna ve mediastinal lenf nodu disseksiyonları uygulanmıştır. Ancak bu tür ameliyatların hastalara ciddi bir yarar sağlamadığı ve prognozu iyileştirmediği görülmüştür(2,3). Londra'da D.H.Patey ve R.S.Handley, "major pektoral kas tümör tarafından istila edilmedikçe çıkarılmamalı" tezini ortaya atmışlar ve modifiye radikal mastektomi (MRM) tekniğini geliştirmişlerdir (3,5).

Meme kanseri cerrahisinin yapılan çok sayıda randomize çalışma ile MRM ve meme koruyucu cerrahi ile eşit sonuçlar sağladığının gösterilmesinden sonra aksillanın tedavisi de gözden geçirilmiştir. Giderek daha çok sayıda hastaya erken dönemde tanı konulması aksiller lenf nodu tutulumunu azaltmış ve rutin aksiller diseksiyonu tartışılır hale getirmiştir. Guiliano 1994'de meme kanserli hastalarda sentinel lenf nodu biopsisi(SLNB)nin sonuçlarını ve tekniğini yayınlamış, bu tarihten sonra pek çok merkez SLNB yapmaya başlamıştır(6).

## ANATOMİ

Meme dokusu, farklılaşmış bir ter bezi olup, embriyolojik hayatta aksilladan inguinal kanala uzanan süt çizgisi üzerinde gelişir. Süt çizgisi fetal hayatın 6. haftasında belirginleşir ve 9. haftada pektoral bölgedeki hariç diğer bölümleri atrofiye uğrar. Meme başı, pektoral bölgede proliferen olan bazal hücrelerden gelişir. 12. hafta sonunda skuamoz hücreler yüzeyden içeriye doğru ilerleyerek duktusları oluştururlar. Duktuslar lobuluslarda sonlanır. Seksüel olgunlaşma ile de bu yapılar asinüsleri oluştururlar(7,8).

Meme dokusu erkekte rudimenter olarak kalırken, kadında hormonların etkisiyle gelişim gösterir. Puberte öncesi meme dokusunun çoğunu duktal yapılar oluşturur. Puberteyle beraber hormonal etkiyle duktal yapılarda uzama, fibroadipoz dokuda ise artış görülür. Gebelikte hem fonksiyonel aktivitede hem de glandüler yapılarda artış meydana gelir. Menopozla beraber memede atrofik değişiklikler görülür ve involüsyona uğrar.

Memelerin hemen hemen orta bölümüne rastlayan kısmında meme başı ve areola bulunur. Bu bölge meme derisinden daha fazla pigment içerdiğinden rengi koyudur. Rengin koyuluğu östrojen seviyesinin yükselmesi ile artar (9).

Meme başlarında gelişmiş cilt papillaları ve yağ bezleri vardır. Kıl folikülü bulunmaz. Areolada ise kıl folikülleri, yağ bezleri ve aksesuar areolar bezler (Montgomery bezleri) bulunur. Montgomery bezleri areolada küçük kabartılar halinde görülürler.

Memenin sınırları üstte ikinci veya üçüncü kotlar, altta altıncı veya yedinci kotlar, dış yanda ön ve orta aksiller çizgiye doğru uzanır. Bez yapıları özellikle üst dış kadranda daha fazladır. Ortalama ağırlık 150-225 gramdır. Laktasyonda bu ağırlık 500 gramdan fazla olabilir. Her iki meme arasında hacim farkı bulunabilir. Bu fark menstrüel siklusla beraber daha da belirgin hale gelir(8,10).

Meme dokusu 15-20 adet lob içerir. Cilt ve pektoral kas fasyası arasında süperfisiyal fasyanın yüzeysel ve derin tabakaları yer alır. Bu iki tabaka arasındaki fibröz yapılar (Cooper ligamanları) meme için destek oluşturur. Süperfisiyal fasyanın derin tabakası ile pektoral fasya arasında memeye göğüs duvarı üzerinde hareket kabiliyeti sağlayan retromammaryan bursa bulunur(11,12,13).

## VASKÜLER ANATOMİ

### ARTERYEL DOLAŞIM

Memenin arteriyel dolaşımını sağlayan üç ana arter grubu vardır. İnternal mammaryan arterin perforan dalları memenin iç bölümünü beslerken, posterior interkostal arterlerin lateral dalları memenin dış bölümünü besler. Aksiler arterin dalları ise pektoralis major kasının lateralinden memeye girerler.

### VENÖZ DOLAŞIM

Meme kanserinin metastatik yayılımı açısından önemli olan venöz damarlar, arter ve lenfatiklere eşlik ederler. Areola altında venöz damarlar birleşerek bir pleksus (circulous venosus) meydana getirirler. Kan buradan periferik ilerleyerek subkutan venlere, oradan da sistemik dolaşıma katılır. Diğer bölgelerdeki venler v. torasica interna veya boyun alt bölümündeki yüzeysel venlere drene olurlar. Derin venöz sistemi ise vena aksillaris ve vena cava superiora boşalır. Özofagus alt ucunda bulunan vena azygos ile vena gastrica sinistra arasında ve vena epigastrika ile ligamentum falsiforme hepatis venleri arasında bulunan venöz bağlantılar karaciğere olan metastazların sebebidir. Vertebral ven pleksusunda (Baston pleksusu) kapak bulunmadığından akım her iki yönde olmaktadır. Bu erken dönemde olan vertebra ve santral sinir sistemi metastazlarından sorumludur(11,13).

### LENFATİK DOLAŞIM

Lenfatik sistemin primer görevi; interstisyel sıvının kan dolaşımına dönmesini sağlamaktır. Memenin lenfatik sistemi; meme kanserinin yayılımı açısından, meme anatomisinin en önemli bölümünü oluşturur.

Memenin lenfatik sistemi yüzeysel (deri) ve derin (parankimal) lenfatikler olmak üzere iki bölüme oluşur (14).

Memenin yüzeysel lenfatikleri, meme glandı üzerindeki derinin lenfatikleridir. Deride subepitelyal (papiller) ve subdermal lenfatik pleksus olmak üzere başlıca iki lenf ağı mevcuttur. Subepitelyal pleksus lenfatikleri kapak içermezler ve lenf akımı herhangi bir yöne

dođru olabilir. Bu lenfatik pleksusun damarları, vertikal lenfatikler yoluyla subdermal lenfatik damarlara bađlıdırlar. Subdermal lenfatiklerde kapak olduđundan lenf akımı tek yönlüdür. Areolanın altında Sappey pleksusu (subareolar pleksus) bulunur. Subareolar pleksus meme başından ve areoladan lenfatik kanallar alır, aynı zamanda subdermal pleksusla vertikal lenf kanalları aracılıđıyla bađlantı halindedir. Memenin yüzeysel lenfatikleri, derin lenfatikler yoluyla aksiller lenf nodlarına drene olurlar.

Memenin derin lenfatikleri ve laktifer duktusların lenf kanalları meme lobüllerinin civarında ince bir ađ oluştururlar. Bu ađdan çıkan birçok toplayıcı lenfatik trunkus mevcuttur. Meme lenfini drene eden esas lenfatik trunkuslar, meme dokusu içinde yukarıya ve dış yana dođru seyrederek ve memenin aksiller uzantısı düzeyinde aksiller fasyayı delerek aksiller nodların santral grubuna drene olurlar. Diđer toplayıcı lenfatik trunkuslar memenin arkasından dođarlar, pektoralis majör kasını delerler ve her iki pektoral kas arasından yukarı dođru seyrederek aksiller ven lenf nodları grubuna veya subklaviküler lenf nodlarına ulaşırlar. Memenin lenfatik drenajının esas yönü konusunda deđişik görüşler ileri sürülmüştür. Bugün kabul edilen görüş; meme içindeki lenf akımının, derin subkutanöz ve intramammar lenfatik damarlardan sentrifügal olarak aksiller ve internal mammarial lenf nodlarına dođru olduđudur.

Hultborn ve arkadaşları, meme içine radyoaktif altın injeksiyonu yaptıkları çalışmalarında, memenin lenfatik akımının %97'sinin aksiler lenf nodlarına ve % 3'ünün internal mammarial zincire olduđu sonucuna varmışlardır (15).

Bütün aksiler lenf nodları, lenfatik trunkuslar vasıtasıyla birbirlerine bađlıdırlar. Lenf, bu trunkuslar yoluyla aksilla apeksindeki subklaviküler lenf nodlarına ulaşır.

## **Aksiller Lenf Nodları**

Aksiller lenf nodlarının sayısı 20 ile 40 arasında deđişen, çođu aksiller arter ve dalları etrafında toplanan memeden gelen lenf akımının en önemli çıkış bölgesini oluşturan yapılardır(16). Aksiller lenf nodları 6 grupta incelenir (14-17).

### **1. Eksternal mammaria grubu (anterior ya da pektoral grup):**

Lateral torasik damarlar ile birlikte pektoralis majör kasının dış kenarı altında bulunur. Genellikle memenin dış-yan kısımlarından gelen lenf damarlarını alırlar. Bu lenf nodlarından

çıkan efferent lenfatikler büyük ölçüde santral lenf nodlarına ve kısmen de subklaviküler lenf nodlarına giderler.

## **2. Skapuler grup (posterior veya subskapuler grup):**

Aksilla arka duvarının alt kenarında, toraks yan duvarı ile latissimus dorsi arasında uzanırlar. Skapuler nodlar memenin alt ve dış kısmının lenfatik drenajını sağlarlar ve efferent lenfatikler ile santral ve subklaviküler lenf nodlarına giderler. Bu grubun üst bölümündeki lenf nodları arasından interkostabrakial sinirler geçer.

## **3. Santral grup:**

Aksilla merkezindeki yağ dokusu içinde gömülüdürler. Deriye yakın olduklarından en kolay palpe edilen gruptur. Çoğu defa diğer grupların lenfi santral nodlara drene olduğu için, metastazlar da en sık bu nodlarda oluşur. Santral nodlar aksiller lenf nodları içinde en önemli gruptur.

## **4. İnterpektoral grup (Rotter nodülleri):**

Pektoralis majör ve minör kasları arasında, torakoakromial damarların pektoral dalları boyunca bulunurlar, efferentleri santral ve subklaviküler lenf düğümlerine giderler.

## **5. Aksiller ven grubu (lateral grup):**

Aksiller venin lateral kısmı boyunca ve bu venin iç tarafında veya arkasında bulunurlar. Kolun lenfatik drenajını alırlar.

## **6. Subklaviküler grup (apikal grup):**

Muskulus pektoralis minorün üst bölümünün medialinde, aksiller venin kenarı boyunca aksilla apeksinde bulunur. Subklavian nodlara, diğer aksiller lenf nodu gruplarından gelen efferent damarlar açılırlar, bu efferent yollar subklavian trunkusu oluşturur. Bu da internal juguler vene, subklavian vene veya ikisinin birleşme yerine dökülür. Sol tarafta ise duktus torasikus ile birleşir.

Aksiller lenf nodları cerrahlar arasında anlaşma ve kullanım kolaylığı sağladığı için, pektoralis minör kası ile komşuluklarına göre 3 grupta incelenir.

Seviye 1; pektoralis minör kasının alt kenarının altında ve dış yanında kalan nodülleri kapsar, eksternal mammaria, skapular ve aksiller grupları içerir.

Seviye 2; pektoralis minör kasının derininde ve arkasındadır, santral lenf nodlarını içerir.

Seviye 3; pektoralis minörün medial kenarı ile aksiller bölgenin üst kesimi arasındadır, apikal grubu kapsar. (Şekil 1)

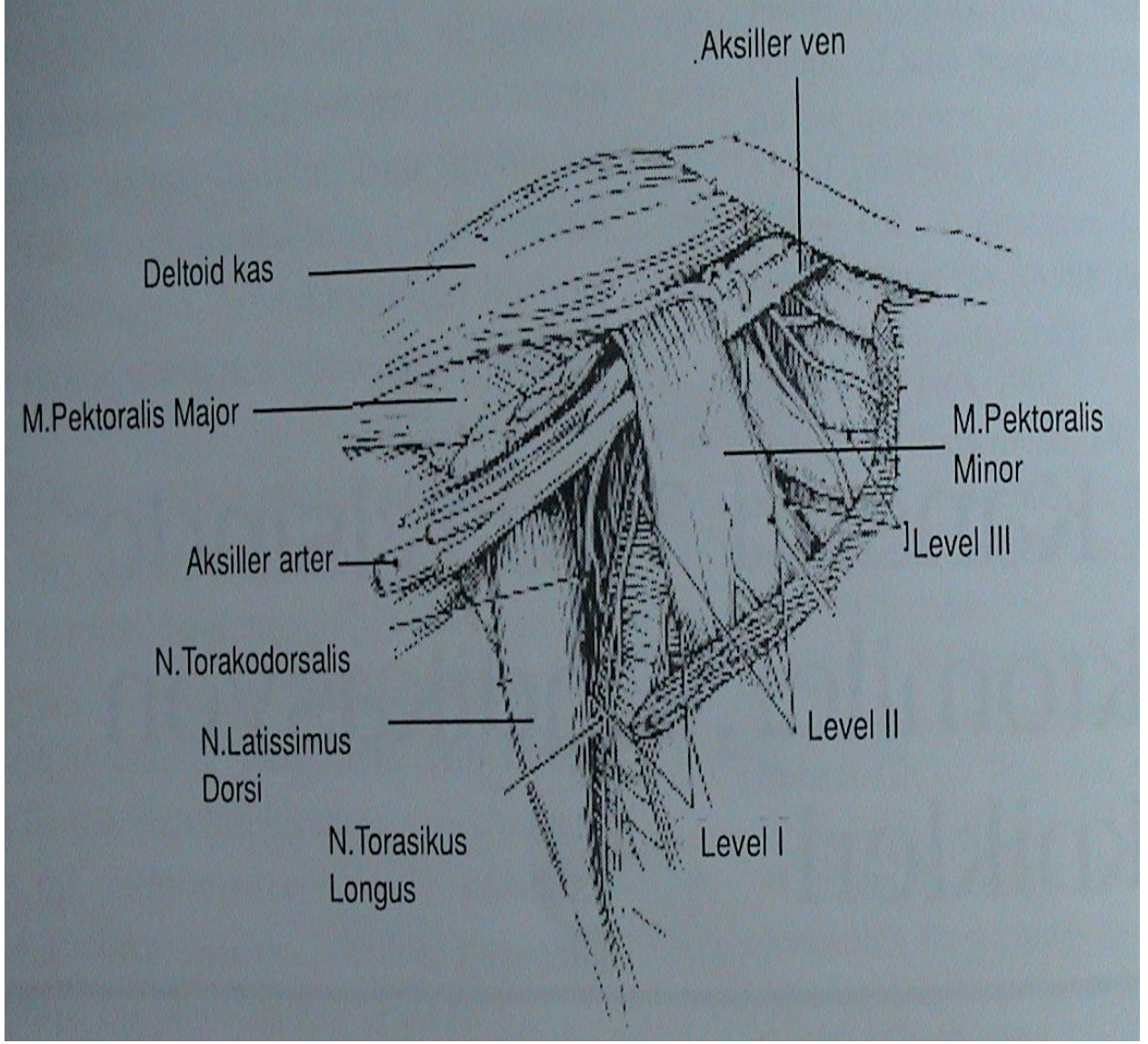
### **Mammaria Interna Lenf Yolu**

Mammaria interna lenf yolu, diyafragmanın üst yüzünün ön kısmında bulunan ön preperikardial lenf nodlarından kaynağını alır, retrosternal bölgede kotlarla sternumun birleşme yerinin 2-3 cm dışında internal mammarian arter ve venin yanında ve 1-6. interkostal aralıkta bulunurlar. Endotorasik fasya ile çevrilmişlerdir. 3-8 arası değişen sayıda olan lenf nodülleri, 1-3 mm boyutunda olup, ilk iki interkostal aralıkta vasküler yapıların medialinde, diğerlerine lateralinde bulunurlar. Preperikardial lenf nodlarına, ligamentum falsiform yoluyla karaciğerin ön ve üst kısmından, meme glandının alt iç kadranından, diafragmanın ön kısmından, rektus abdominis kasının üst kısmından ve rektus kılıfından toplayıcı lenfatikler yoluyla lenf gelir.

Mammaria interna lenf nodlarından çıkan lenf damarları yukarı yönde seyrederek bronkomediastinal trunkusa ulaşır. Sağ taraftakiler jugulosubklavian köşeye, soldakiler ise duktus torasikusa dökülür. Substernal bölgede her iki mammaria interna grubu birbiri ile ilişkilidir.

Memenin lenf drenajı genellikle bölgesel lenf nodlarına olmaktadır, tümör hücrelerinin lenf yollarını tıkaması sebebiyle aşağıdaki durumlarda olduğu gibi farklı yönlerde drenaj olabilir.

Tümör hücreleri, memenin alt iç ve dış kadranının lenfatiklerinin rektus kası lenfatikleri ile ilişkisinden dolayı göbeğe, ligamentun rotundum aracılığıyla karaciğere, linea alba yoluyla periton ve karın boşluğuna yayılım yapabilir. Ayrıca meme cildi lenfatiklerinin, diğer meme lenfatik sistemi ile subepitelyal pleksus aracılığıyla olan ilişkisi nedeniyle bir taraftaki tümör diğer meme ve aksillaya yayılabilir.



Şekil 1. Memenin lenfatik sisteminin ve aksiller lenf nodlarının şematik görünümü.

## **MEME KANSERLİ HASTALARDA AKSİLLANIN TEDAVİSİ**

Meme kanserinin tedavisinde memedeki tümör için uygulanacak farklı cerrahi girişimler bulunmakla birlikte bu tedaviye aksiller disseksiyonun eklenmesi standarttır. Her ne kadar yeni prognostik faktörler belirlenmiş ve üzerlerinde çalışılmaya başlanmışsa da hala aksiller lenf nodüllerinin durumu, “ölüm riskinin” saptanması bakımından en önemli belirleyici özelliğini korumaktadır(18).

Aksiller disseksiyonun 3 ana hedefi vardır: 1) Hastanın prognozunu belirlemek 2) Cerrahi girişim sonrası uygulanacak adjuvan tedavi seçimi için gerekli bilgiyi sağlamak 3) Aksillada lokal hastalık kontrolünü sağlamak.

Aksillanın klinik muayenesi büyük önem taşımaya rağmen, vakaların 1/3'ünde yanlış pozitif veya negatif sonuçlara rastlanır (19). İnvaziv olmayan tanı yöntemlerinin (US,MRI) aksiller metastazların belirlenmesinde kesin bilgi verememesi, histolojik tanı ve aksiller diseksiyonun önemini korumasına neden olmuştur (20).

Yapılan çalışmalar aksiller nüks riski ile diseksiyon sırasında çıkarılan lenf nodu sayısı arasında ters orantı olduğunu göstermiştir. Danimarka meme kanseri grubundan Graversen ve arkadaşlarının (21) klinik olarak aksiller tutulumu bulunmayan 3128 olguluk bir seride yaptıkları çalışmada; hiç aksiller örnekleme yapılmayan grupta 5 yıl içinde aksiller nüks oranı % 19 olarak saptanırken, bu oran 1 veya 2 negatif nod çıkarılan vakalarda % 10, beş noddan fazla çıkarılan grupta ise % 3 olarak bulunmuştur. I. düzeydeki lenf nodları tutulmadan diğer düzeydeki (II ve III) lenf nodlarının tutulma (skip metastaz) ihtimali oldukça düşüktür. Rosen ve arkadaşlarının (22) 1228 olguluk çalışmasında izole düzey 3 metastazı sıklığı % 0.2 olarak bulunmuştur. Veronesi ve arkadaşları da % 0.4 oranla benzer sonuçlara ulaşmışlardır (23). İzole 2. düzey metastazı ise % 1.5 ile % 29 arasında değişen oranlarda bildirilmiştir (24). Bugün için kabul gören yaklaşım 1. ve 2. düzeyde bir aksiller küretajla en az 10 lenf nodu çıkarılmasıdır.

### **Aksiller diseksiyon tekniği :**

Aksiller lenf nodu diseksiyonu, mastektomi ile birlikte veya meme koruyucu cerrahi sırasında ayrı olarak uygulanabilir. Hasta sırtüstü yatırılır, kol yana doğru açılır. Aksiller kıl çizgisi bitiminde önde pektoralis majör kasının lateral sınırından, arkada latissimus dorsi kasının ön kenarına kadar uzanacak şekilde yaklaşık 5-6 cm'lik bir insizyon yapılır. Proksimal ve distalde yaklaşık 7-8 mm'lik cilt flepleri hazırlanır. Pektoral kasın dış kenarından kostakorakoid fasya kesilerek aksillaya girilir. Pektoralis minör kası ekarte edilerek öncelikle aksillanın medial tarafında torasikus longus sinirine kadar diseksiyon yapılır, bu sinir diseke edilerek serbestleştirilir. Aksiller ven belirlenerek, tüm yağlı gözeli, lenf nodu taşıyan dokular aksiller venin altından itibaren çıkarılır, öte yandan venden çıkan küçük damarlar bağlanıp kesilir. İnterkostabrakiyal sinir, göğüs duvarından çıktığı yerden bulunur ve eğer klinik olarak pozitif olan nodlar ile birlikte tutulmamışsa çoğu cerrah cildin duyusunu sağlayan bu sinirin korunmasına dikkat eder. (19). Torakodorsal arter ve venin kesilmemesine dikkat etmek gerekir. Ameliyat bölgesinin kanama kontrolünü takiben loj, bir adet aspiratif dren konularak kesi kapatılır. Dren yerinin radyoterapi bölgesi içinde kalmasına özen gösterilmelidir.

### **Komplikasyonlar:**

Meme ameliyatlarından sonra oluşan morbiditenin ana sebebi aksiller diseksiyona bağlı komplikasyonlardır. Bu komplikasyonlar hastanın ameliyat sonrası yaşam kalitesini düşürebilmektedir. En sık karşılaşılan erken komplikasyon % 40-50 oranında olan seromadır. Aksiller diseksiyon sonrası kapalı vakum drenajı en uygun olan yöntemdir (19). Dren alındıktan sonra seroma oluştuğunda tedavi iğne aspirasyonu ile yapılır.

Seroma ve lenforaji lenfatik damarların kesilmesine bağlı olarak ortaya çıkar ve elektrokoter kullanımı, lokal inflamatuvar tepkiler ve aksiller içeriğın çıkarılması sonrasında ölü boşluk kalmasıyla kolaylaşır (25). Aksiller diseksiyon sonrasında yarada lenfatik sıvı birikmesini engellemek zordur. Meme kanseri hastalarında aksiller diseksiyon sonrası drenin alınmasını takiben oluşan seromanın bildirilen sıklığı % 35'ten % 97'lere kadar yükselen oranda değişmektedir . Drene edilmeyen seromalar ve uzun süren lenforaji yara açılmasına ve enfeksiyona neden olur(26,27,28).

Lenfödem, yara enfeksiyonu, his kusurları, kolda güçsüzlük, omuz hareketlerinde kısıtlılık karşılaşılan diğer komplikasyonlardır. Aksiller diseksiyon yapılan hastaların % 7-37' sinde hastanın yaşam kalitesini bozan ve kozmetik görünümünü kötü etkileyen bir komplikasyon olan kalıcı lenfödem görülmektedir (29). Aksiller diseksiyonun genişliği ve tedaviye radyoterapinin eklenmesi lenfödem görülme sıklığını artırmaktadır. Lenfödem 2-92 ay gibi geniş bir zaman diliminde ortaya çıkabilmektedir (30). Lenfödem meydana gelen hastalarda kolda hareket kısıtlılığı ve ağrı olabilir, enfeksiyon riskinde artma olur. Ivens ve arkadaşlarının (31) aksiller diseksiyon yapılan 126 hastada yaptıkları çalışma sonucunda % 81 hastada parastezi, % 27 hastada güçsüzlük, % 10 hastada kol ödemi ve % 10 hastada omuz hareket kısıtlılığı meydana geldiği görülmüştür.

Aksiller diseksiyonun lenf nodu tutulumu olan hastalarda lokal nüksü azalttığı gösterilmiştir. Buna karşın sürvi üzerindeki etkisi tartışmalıdır. Aksiler diseksiyonun lenf nodlarında metastaz olmayan hastalarda lokal nüks ve sürvi bakımından bir avantaj sağlamadığı saptanmıştır. Bu durum aksiller tutulumu olmayan hastalarda aksiller diseksiyonun yerini alabilecek, daha az invaziv yöntemlerin araştırılmasına neden olmuştur (32-36).

## LIGASURE VESSEL SEALİNG SİSTEMİ

Enerjiye bağımlı termal koagülasyon aletleri ilk defa 1928 yılında Bovie ve Cushing tarafından kullanılmıştır(37). Günümüzdeki sistemlerde elektrokoter koagülasyon için dalgalı yüksek frekanslı akımlar kullanılmaktadır. Hemostazı sağlamak için gerekli enerjiyi dağıtma şekline göre monopolar ve bipolar olmak üzere iki temel elektrokoterizasyon sistemi vardır.

Monopolar elektrokoterde akım, cerrahi alandaki elektrodan hastanın vücudu boyunca akar ve jenatöre, hastanın cerrahi alanından uzak bir yere yerleştirilmiş elektrod aracılığıyla döner. Bipolar elektrokoterde akım, hedef dokunun her iki yönüne yerleştirilmiş elektrod kutupları arasında akar. Monopolar elektrokoter, çapı 1,5 mm den küçük olan damarların etkili bir şekilde koagülasyonu için kullanılabilir. Bunun yanında bipolar elektrokoter çapı 2 mm'ye kadar olan damarları koagüle etmek için kullanılabilir; uygulamanın güvenilirliği damar çapı arttıkça dramatik olarak düşmektedir. Bipolar elektrokoterin enerji dağılımı elektrodlar arasındaki dokuda sınırlı olmasına rağmen, dokuda ki termal etkisi daha fazladır(38).

Çapı 1 ile 7mm arasındaki damarların hemostazı için, Valleylab (Tyco International Healthcare, Boulder ,CO) tarafından bağlamalara , hemokliplere, staplere, elektrocerrahi enstürmanlara, diğer enerjiye dayalı teknolojilere (örn: ultrasonik koagülatörler) alternatif bir yöntem olan LigaSure (elektrotermal bipolar damar kapama sistemi) sistemi geliştirildi(38-41). FDA (Food and Drug Administration) LigaSure un çapı 7 mm'ye kadar olan damarları kapadığını onayladı (39).

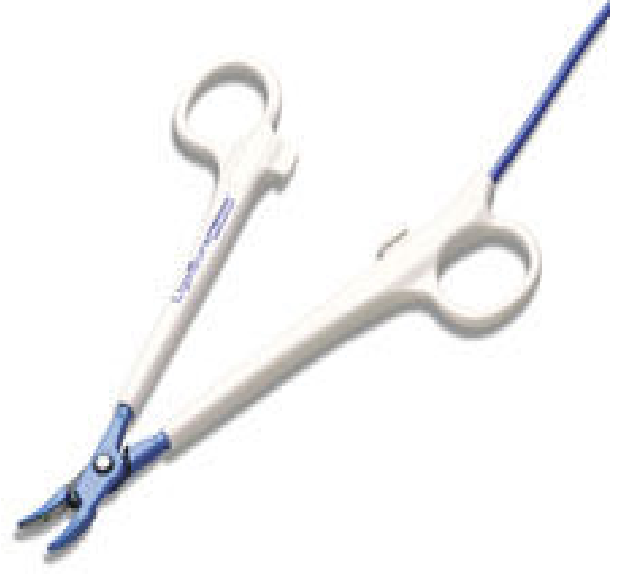LigaSure damar kapama teknolojisi, damar duvarındaki kollajen ve elastini denatüre edip onları hemostatik tıkaç haline getirip kalıcı damar duvarı füzyonunu sağlayan güçlendirilmiş bir bipolar elektrokoter formunu kullanır(38-42). Dokuların diseksiyon veya damar izolasyonu yapılmadan LigaSure ile kapatılabilmesi sayesinde diseksiyon sırasında oluşabilecek gereksiz kanamalara engel olunur. LigaSure ile kapatılmış damarların normal sistolik basıncın en az üç katı kadar basınca dayanıklı olduğu gösterilmiştir(42,43,44).

Sistem bipolar radyofrekans (RF) jenaratörü ve forcepslerden oluşmuştur (Şekil 2a-b). Damarları kapatmak için gerekli olan mekanik ve elektrik enerjisi cerrahi

klamlere benzeyen bu forcepsler yoluyla olur. Sistemin güç kaynağı bir elektrokoter jeneratör olup klampların ağızındaki doku tipini tanıyıp, damarı etkili şekilde kapayacak uygun miktarda enerjiyi veren bir geriye dönüşüm kontrollü cevap sistemine sahiptir (38-40).

Bu elektrocerrahi jeneratör, bipolar radyofrekans(RF) akımlarını maksimum 120 Volt alternatif akım voltajında, 470 kHz de, maksimum 4.00 Amper kısa döngü akımında ve maksimum 150 Watt'da dağıtır. Bu akım alet(forceps)e, aletin tutacak kısmındaki halkalara bağlı izolasyonu yapılmış kablo aracılığı ile ulaşır(38). Damar alet tarafından tutulup, mandallı makas benzeri tutacak kısmı kapatıldıktan sonra ayaktan kontrol edilen düğmeye basılarak RF akımının sıkıştırılmış dokuya veya damara gelmesi sağlanır. Her uygulamadaki başlangıç güç seviyesi, aletin ucunda sıkıştırılmış dokunun özelliğini saptayan hızlı öncü voltaj tarayıcısı tarafından belirlenir. İşlem sırasında sıkıştırılmış dokunun ısıya bağlı monitorizasyonu ile mikroişlemci kontrollü geriye dönüş kontrollü devre (feedback loop), uygun güç seviyesini damar kapama işlemi tamamlanana kadar otomatik olarak devam ettirir(41). En son güç dağıtımının sona erdiği, kısa süre devam eden soğuma döngüsü başlar. Soğuma periyodu bittiği zaman jeneratörden işlemin bittiğini gösteren bir ses sinyali gelir. Bu işlem hedef dokunun özelliğine göre 1-6 saniye arasında değişir. Forcepsin ağızı açıldığı zaman kalıcı translüsan kapama alanı kolaylıkla görülür(45,46). İnce dokularda ligasure ile bir kapama yeterlidir ve transparan kapanmış bölge ortada görülür. İnférieur mesenterik veya orta kolik arterler gibi büyük arterlerin kesilecek yerlerinin bir distalinde birde proksimalinde uygulanır(39).

Ligasure vessel sealing sisteminin performansı Genel Cerrahi, Üroloji, Kadın Hastalıkları ameliyatlarında değerlendirildi. Bunların sonuçlarına göre bu sistemin açık ve kapalı ameliyatlarda , ameliyat süresini, kan kaybını, komşu dokulara zararı, yapışıklıkları azalttığı ve ameliyatı kolaylaştırdığı görüldü(47-54).



**Şekil 2:** a) LigaSure Radyofrekans Jenaratörü ve Kontrol Ünitesi. b) LigaSure Precise Forceps

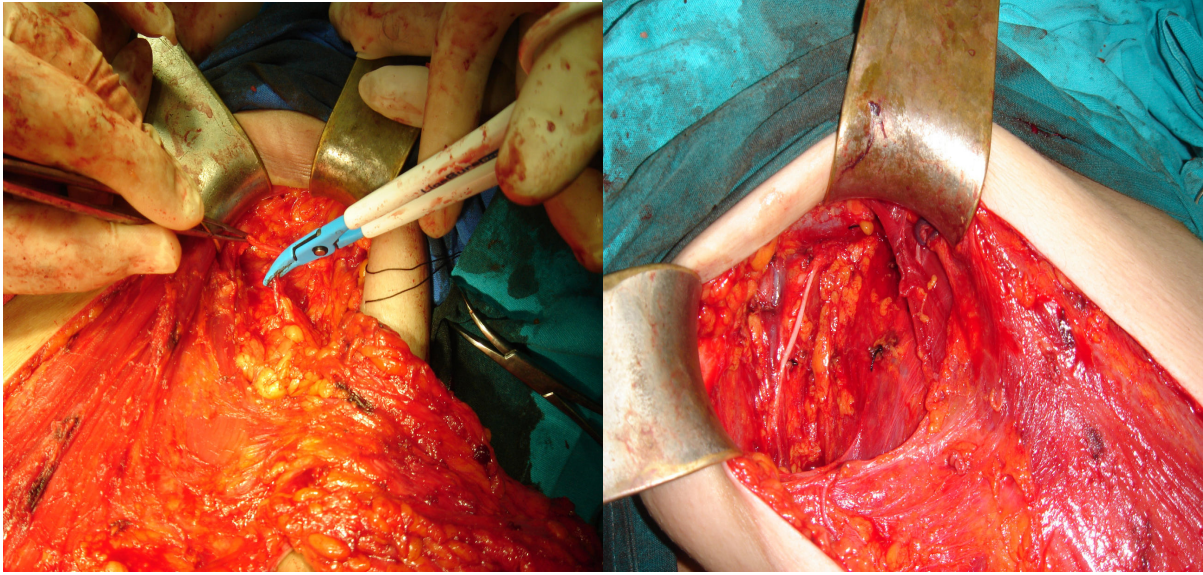
## GEREÇ YÖNTEM

Bu prospektif randomize klinik çalışmaya Ocak 2006 ile Kasım 2007 tarihleri arasında İstanbul Tıp Fakültesi Genel Cerrahi Anabilim Dalı'na başvuran, klinik ve histopatolojik olarak meme kanseri tanısı alan hastalar dahil edildi. Çalışma için etik komitenin onayı alındı, hastalar bilgilendirildi. Çalışmaya katılmayı kabul eden hastalara aydınlatılmış onam formu imzalatıldı. Neoadjuvan tedavi alan, antikoagülan ilaç kullanan hastalar çalışmaya alınmadı. Bu çalışmada meme kanseri nedeniyle mastektomi ve aksiler cerrahi yapılacak olan hastaların kura ile hangi gruba dahil olacakları belirlendi. SLNB negatif olan hastalara aksiler diseksiyon yapılmadı ve çalışmaya dahil edilmedi. Birinci gruba ligasure kullanılarak, ikinci gruba bağlama ve elektrokoter ile aksiler diseksiyon yapıldı. Aksiller diseksiyon tüm hastalarda seviye I-II 'de uygulandı. Aksiller diseksiyon sınırları; üst sınır M. Pectoralis majorun posterolaterali ile axiller ven, medial sınır; klavipektoral faysa veya klavipektoral ligaman ve toraks duvarı, lateral kenar; M. Latissimus dorsinin ön kenarı ve alt kenar; anguler venin toracodorsal ven ile birleştiği yerdir. N. Thoracicus longus ve N. thoracodorsalis görüldü ve korundu.

### **Cerrahi Teknik:**

Hasta sırtüstü yatırılıp kol yana doğru 90° açıldı. Klinik olarak aksillası negatif olan hastalara isosulfan mavisi subareolar ve peritümöral enjekte edilerek meme masajı yapıldı. Sentinel lenf nodu eksize edilerek frozena gönderildi. Frozenada lenf nodunda karsinom metastazı saptanan hastalarda aksiler diseksiyon planlandı. Mastektomi endikasyonu olan hastalarda stewart insizyonu tercih edildi. Tüm meme dokusu Stewart insizyonu ile pektoralis fasyasıyla beraber eksize edilip, pektoral kasın dış kenarından klavipektoral faysa kesilerek aksillaya girildi. Birinci gruptaki hastalarda klavipektoral fasyadan itibaren diseksiyon LigaSure precise forceps (Valleylab Boulder Colorado) ile yapıldı. İkinci gruptaki hastalarda ise aksiler diseksiyon elektrokoter ve bağlama kullanılarak yapıldı. Aksiller ven görülerek aksiller venin altından itibaren aksiller venden çıkan dallar bağlanıp kesildi. Nervus torasikus longus ve nervus torakodorsalis görülerek seviye I-II lenf nodlarını içine alacak şekilde tüm yağlı gözeli doku diseke edildi. İnterkostabrakiyal sinir göğüs duvarından çıktığı yerden takip edilip eğer metastatik lenf nodları tarafından tutulmamışsa korundu. Aksiller lenf nodları meme dokusu ile beraber en-blok olarak çıkarıldı. Kanama kontrolünü takiben aksillaya ve flep altına aspiratif silikon dren kondu. Cilt subkutan olarak rapid vikril 3/0 ile kapatıldı.

Flepaltı dreni ameliyat sonrası 2. gün, aksilla dreni ise günlük drenaj miktarı 30 cc nin altına inince alındı.



**Şekil 3 a)** Aksillada Ligasure kullanımı

**b)** Diseksiyon sonrası aksilla

Her iki grup da yaş, vücut kitle indeksi (VKI), menapoz durumu, ameliyat süresi, dokunun ağırlığı, ameliyat sonrası drenaj miktarı ve drenin kalma süresi, tümör çapı, diseke edilen aksiller lenf nodu sayısı, metastatik lenf nodu sayısı ve oluşan komplikasyonlar (seroma, hematoma, yara enfeksiyonu, lenfödem, sinir hasarı...) karşılaştırıldı. İki grup arasındaki değerlendirmeler Mann-Whitney U ve ki kare testi ile yapıldı. Sonuçlar ortalama değer±standart sapma olarak belirtildi.

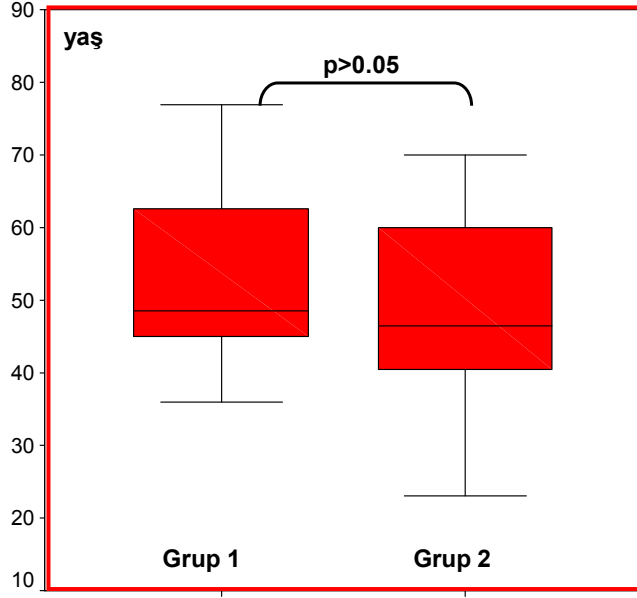
## BULGULAR

Çalışmaya sentinel lenf nodu biyopsisi pozitif olan veya klinik olarak aksillası pozitif olup aksiller diseksiyon yapılan, toplam 33 hasta dahil edildi. Hastaların ortalama yaşı  $51.4 \pm 13.7$ , vücut kitle indeksi  $28.1 \pm 4.5$ , çıkarılan doku ağırlığı  $412.4 \pm 135.8$  gram(gr), ameliyat süresi  $94 \pm 21$  dakika(dk), çıkarılan lenf nodu sayısı  $13.6 \pm 3.4$ , metastatik lenf nodu sayısı  $2.7 \pm 3$ , drenaj miktarı  $712 \pm 432$  mililitre(ml), dren kalma süresi  $8.7 \pm 4.5$  gün idi.

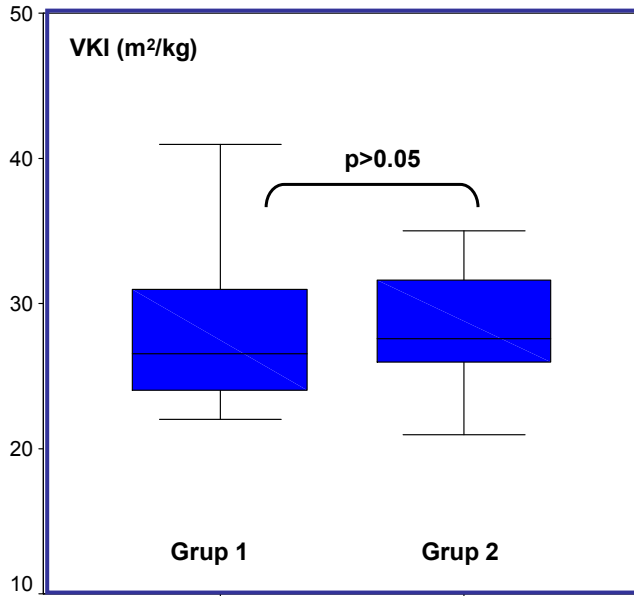
Grup I (n:17) hastalarının ortalama yaşı  $54,1 \pm 13,2$  (36-77). Grup II (n:16) hastalarının ortalama yaşı  $48,68 \pm 14,1$  (23-70) . Gruplar arasında yaş açısından istatistiksel anlamlı fark yoktu. Grup 1 de klinik olarak aksillası pozitif olan 3 hasta, grup 2 de klinik olarak aksillası pozitif olan 6 hasta mevcuttu. İki grup arasında menapozal durum, vücut kitle indeksi, çıkarılan doku ağırlığı, tümör çapı, lenf nodu sayısı açısından istatistiksel anlamlı fark yok iken ameliyat süresi, metastatik lenf nodu sayısı, drenaj miktarı, dren kalış süresi açısından istatistiksel anlamlı fark vardı (Tablo 1). İki grup arasında komplikasyonlar açısından anlamlı fark saptanmadı.

	Grup I (n:17)	Grup II (n:16)	p
Yaş	$54.1 \pm 13.2$ (36-77)	$48,68 \pm 14,1$ (23-70)	0.18
Pre/Postmenapozal	8/9	8/8	0.86
Vücut Kitle İndeksi	$27.9 \pm 5$	$28.3 \pm 4.1$	0.57
Doku Ağırlığı(gr)	$413.64 \pm 153.69$	$411.25 \pm 118.98$	0.81
Ameliyat Süresi (dk)	$103.5 \pm 22.8$	$85.6 \pm 14.4$	0.014*
Tümör Çapı (cm)	$2.66 \pm 1.74$	$2.71 \pm 1.04$	0.15
Lenf Nodu Sayısı	$13.5 \pm 4$	$13.8 \pm 2.9$	0.52
Metastatik Lenf Nodu	$2.17 \pm 3$	$3.37 \pm 3$	0.024*
Drenaj Miktarı (ml)	$620 \pm 469$	$809 \pm 380$	0.047*
Dren Süresi(gün)	$7.6 \pm 4.6$	$10 \pm 4.3$	0.044*

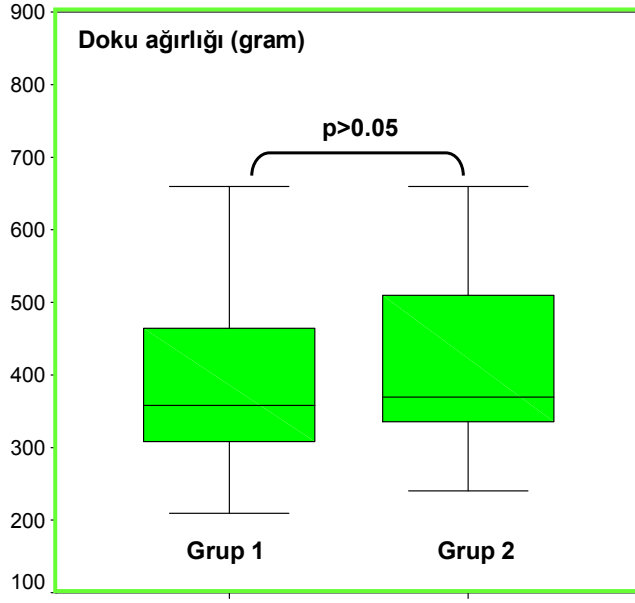
Tablo 1:Heriki grubun ikili karşılaştırılması. (\* :  $p < 0.05$  )



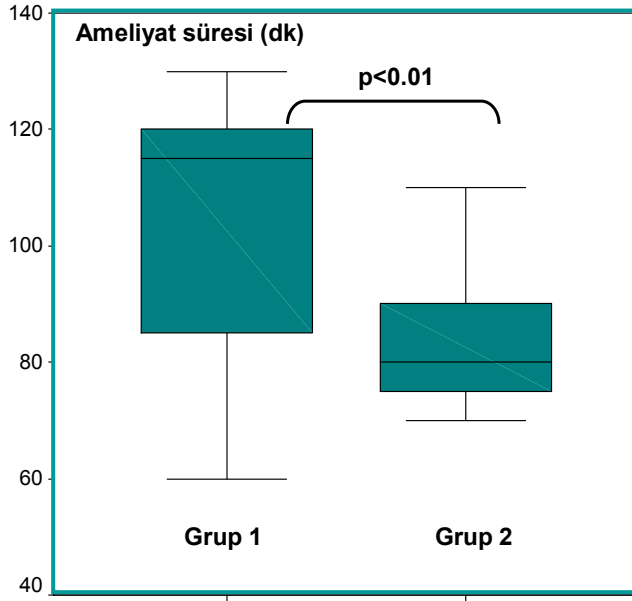
Şekil 4a) Grupların yaş dağılımları.



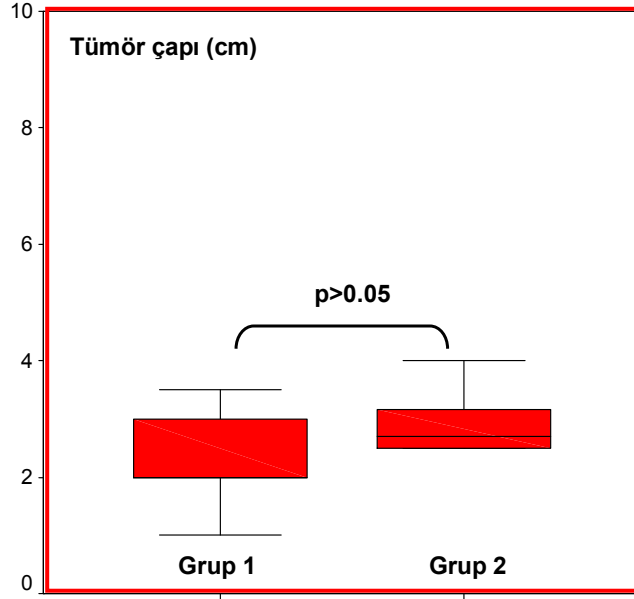
Şekil 4 b) Grupların vücut kitle indeksleri.



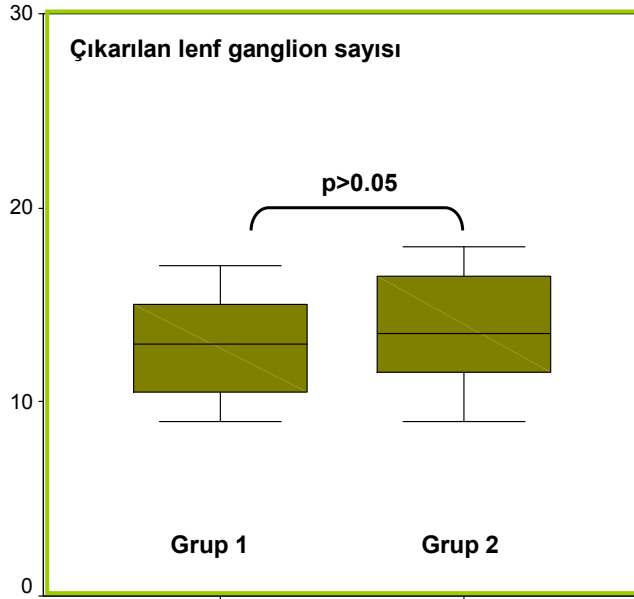
Şekil 4 c) Grupların doku ağırlıkları.



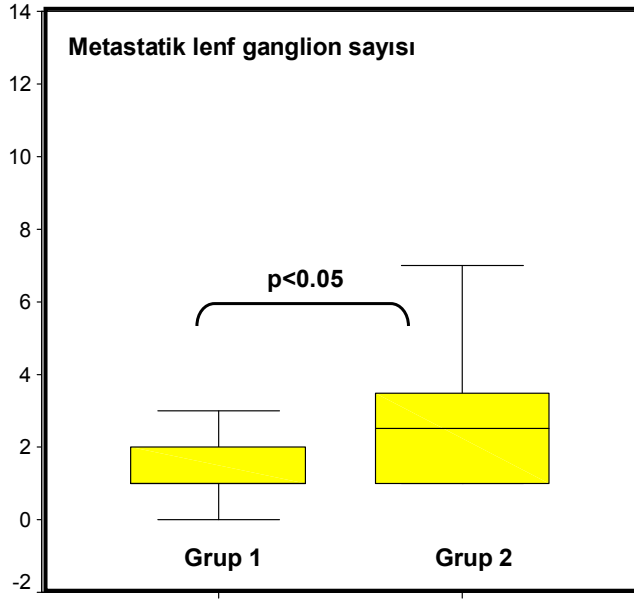
Şekil 4 d) Grupların ameliyat süreleri.



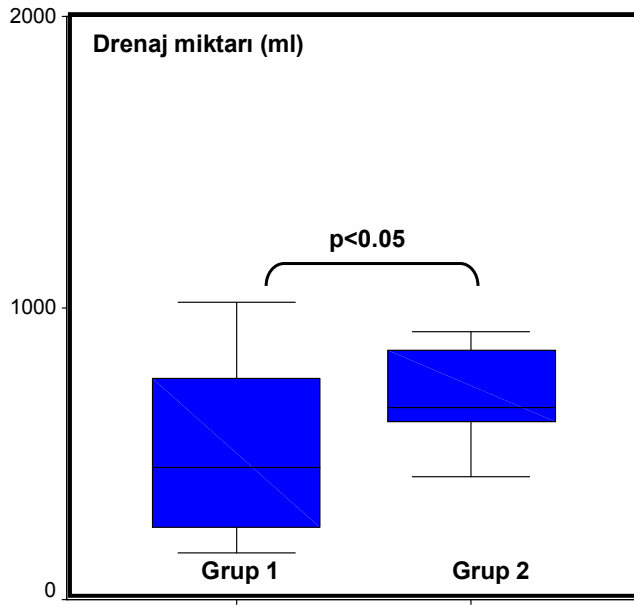
Şekil 4 e) Grupların tümör çapları.



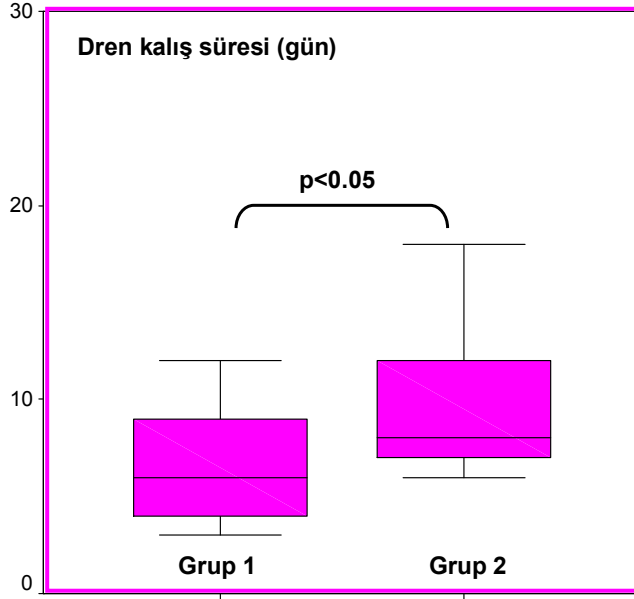
Şekil 4 f) Gruplarda çıkarılan lenf nodu sayıları.



Şekil 4 g) Grupların metastatik lenf nodu sayıları.



Şekil 4 h) Grupların drenaj miktarları.

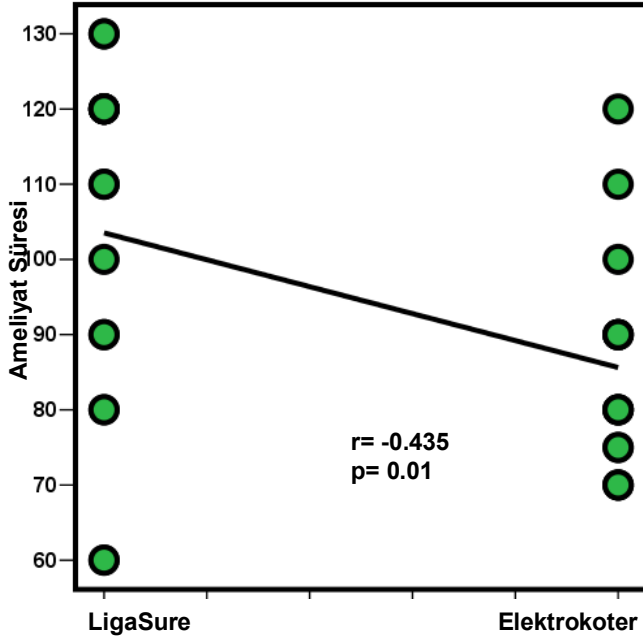


Şekil 4 ı) Grupların dren kalış süreleri.

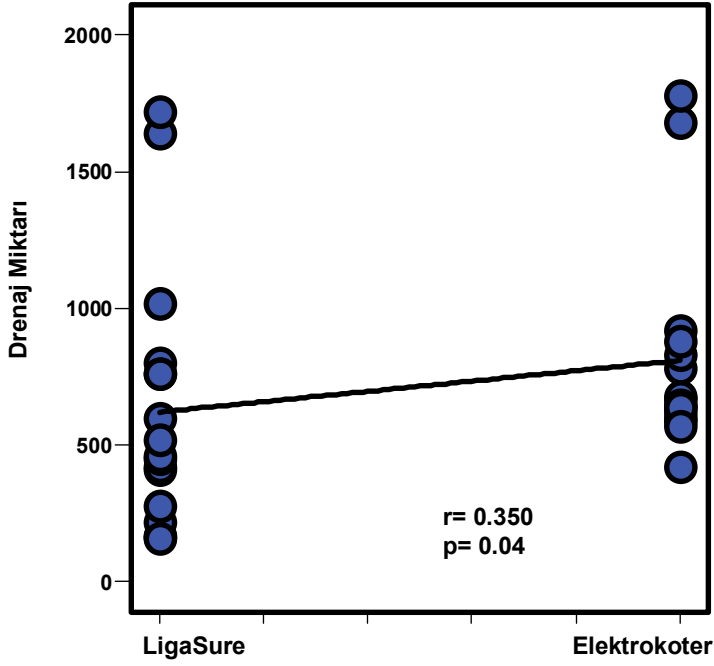
LigaSure kullanımı ile ameliyat süresi arasında negatif korelasyon ( $r = -0.435$ ;  $p = 0.01$ ) saptanırken drenaj miktarı ve dren kalış süresi arasında pozitif korelasyon bulundu ( $r = 0.35$ ;  $p = 0.04$ ), ( $r = 0.355$ ;  $p = 0.04$ ). Vücut kitle indeksi ile drenaj miktarı, dren kalış süresi ve doku ağırlığı arasında pozitif korelasyon saptandı ( $r = 0.415$ ;  $p = 0.01$ ), ( $r = 0.348$ ;  $p = 0.04$ ), ( $r = 0.638$ ;  $p = 0.0001$ ). Çıkarılan doku ağırlığı ile drenaj miktarı ve dren kalış süresi arasında pozitif korelasyon saptandı ( $r = 0.684$ ;  $p = 0.0001$ ), ( $r = 0.627$ ;  $p = 0.0001$ ). (Tablo 2). Metastatik lenf nodu sayısı ile drenaj miktarı ve dren kalış süresi arasında korelasyon saptanmadı.

<b>Korelasyonlar</b>	<b>r</b>	<b>p</b>
Ligasure kullanımı- Ameliyat süresi	$r = -0.435$	$p = 0.01$
Ligasure kullanımı- Drenaj miktarı	$r = 0.35$	$p = 0.04$
Ligasure kullanımı- Dren kalış süresi	$r = 0.355$	$p = 0.04$
Vücut kitle indeksi- Drenaj miktarı	$r = 0.415$	$p = 0.01$
Vücut kitle indeksi- Dren kalış süresi	$r = 0.348$	$p = 0.04$
Vücut kitle indeksi- Doku ağırlığı	$r = 0.638$	$p = 0.0001$
Doku ağırlığı- Drenaj miktarı	$r = 0.684$	$p = 0.0001$
Doku ağırlığı- Dren kalış süresi	$r = 0.627$	$p = 0.0001$

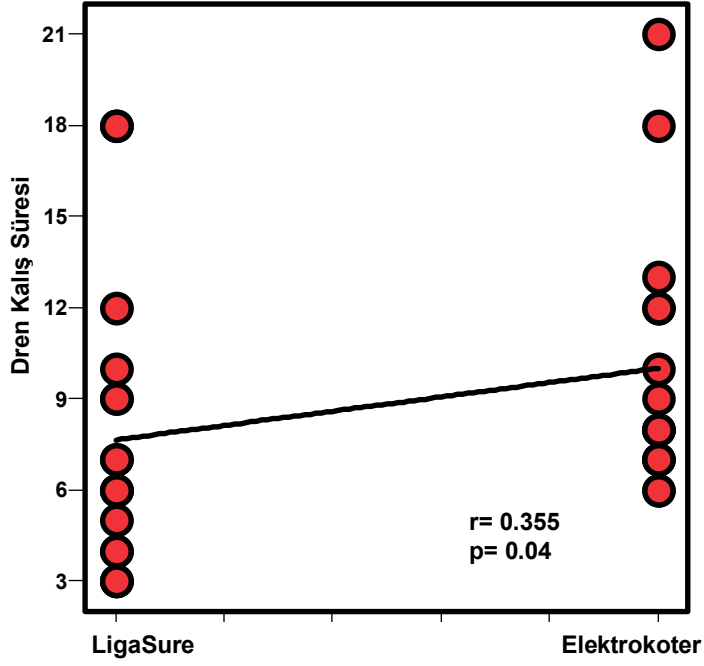
Tablo 2 :Korelasyonlar



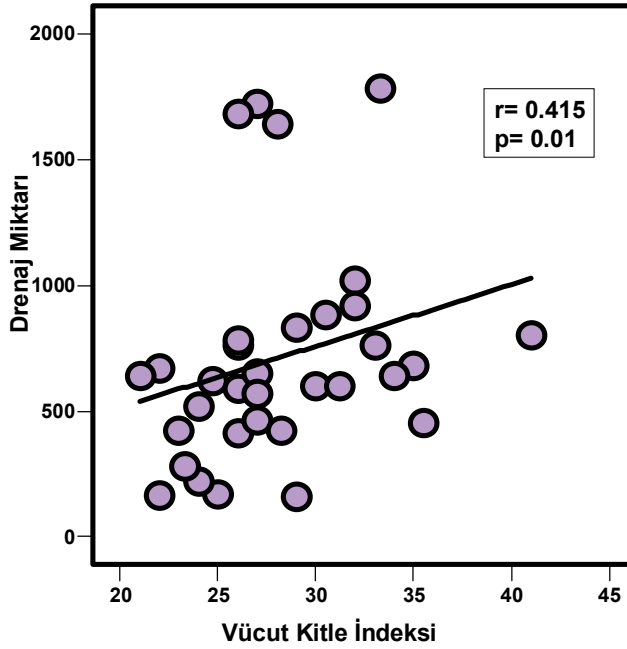
Şekil 5 a) Ligasure veya elektroter kullanımının ameliyat süresi ile arasındaki ilişki.



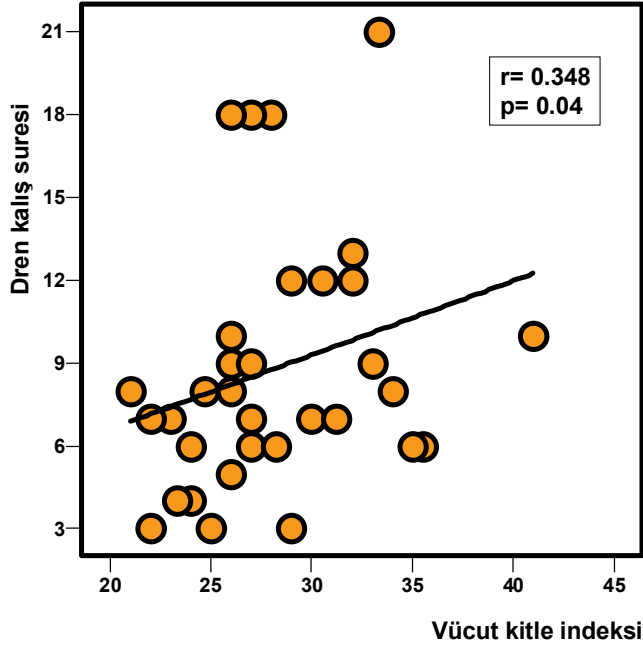
Şekil 5 b) Ligasure veya elektroter kullanımının drenaj miktarı ile arasındaki ilişki.



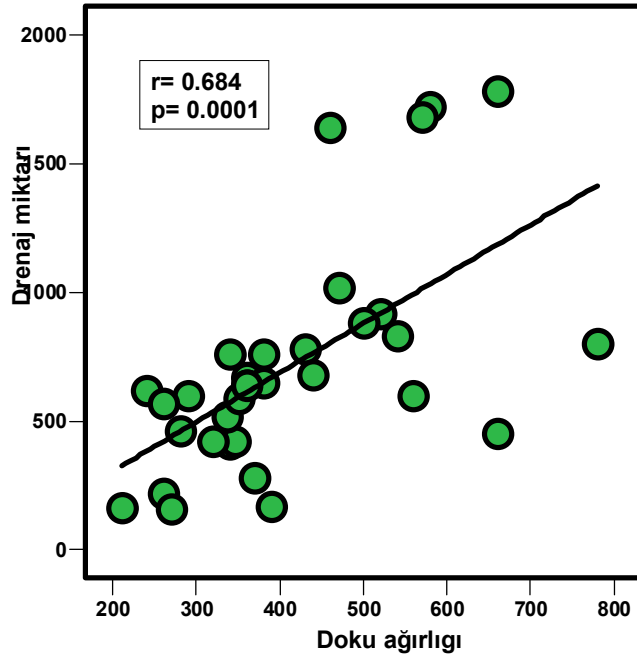
Şekil 5 c) Ligasure veya elektroter kullanımının dren kalış süresi ile arasındaki ilişki.



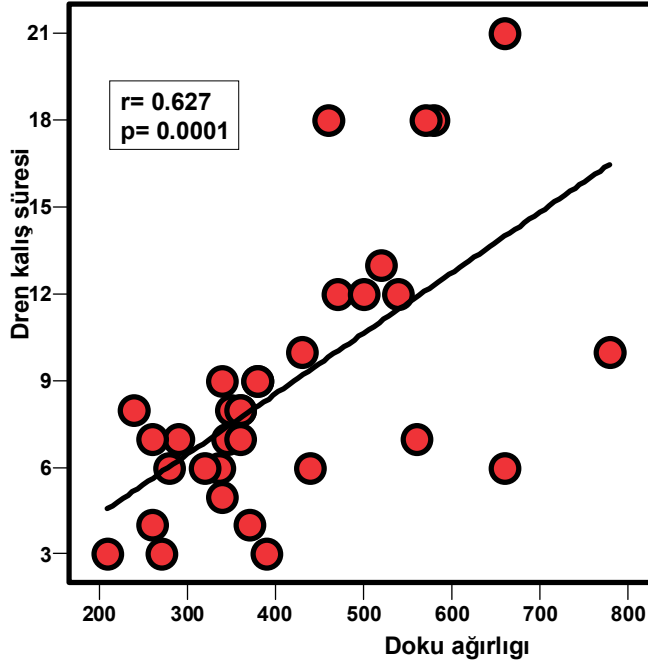
Şekil 5 d) Vücut kitle indeksiyle drenaj miktarı arasındaki korelasyon.



Şekil 5 e) Vücut kitle indeksiyle dren kalış süresi arasındaki korelasyon.



Şekil 5 f) Çıkarılan doku ağırlığıyla drenaj miktarı arasındaki korelasyon.



Şekil 5 g) Çıkarılan doku ağırlığıyla dren kalış süresi arasındaki korelasyon.

### Lojistik Regresyon Analizi :

Çıkarılan doku ağırlığının 400 gramın üzerinde olması drenaj miktarının 700 ml'nin üzerinde olma ihtimalini 21 kat arttırmaktadır. LigaSure yerine elektrokoter kullanılması ise drenaj miktarının 700 ml'nin üzerinde olma ihtimalini 10 kat arttırmaktadır. (Tablo 3 ).

	P	OR	95 % CI
<b>Doku ağırlığı</b>	<b>,007</b>	<b>21,401</b>	<b>2,270 - 201,766</b>
<b>Elektrokoter</b>	<b>,040</b>	<b>10,575</b>	<b>1,119 - 99,920</b>

Tablo 3: Lojistik regresyon analizi. ( OR= Odd ratio )

## TARTIŞMA

Meme kanseri dünyada kadınlarda en sık görülen kanser türüdür. Kadınlarda görülen kanserlerin % 32'sini ve kansere bağlı ölümlerin %19'unu meme kanseri oluşturmaktadır. ABD'de sekiz kadından biri, Avrupa ülkelerinde ise on kadından biri meme kanserine yakalanmaktadır. Türkiye'de meme kanseri 100.000 de 7.32 görülme sıklığı ile kadınlarda en sık 10 kanser türü içinde birinci sırayı almaktadır.

Aksiller lenf nodu tutulumu olup olmaması, meme kanserinin prognozu konusunda en önemli parametredir. Aksiller lenf nodu diseksiyonu hastalığı doğru olarak evrelendirmek, yandaş tedavilere yön vermek, lenf nodu tutulumu olan hastalarda lokal tümör kontrolünü sağlamak amacıyla yapılmaktadır. Aksiler küraj sonrası %10 ile %80 oranında seroma görülmekte ve aspirasyon gerekmektedir(55).

Yeni gelişen LigaSure bipolar damar kapama sistemi 1 ile 7 mm arasındaki damarların hemostazını sağlar. LigaSure damar kapama sistemi doku yığına veya damarlara yoğunluklarına göre uygun miktarda enerji verir. Bundan dolayı fazladan enerji verilmediği için termal yayılım, komşu doku hasarı sınırlıdır. Ligasure ile çevre dokulara termal yayılım 0.5 ile 2 mm arasındadır. Bizim aksiler kürajda kullandığımız LigaSure Precise ile yayılım 0.5 mm nin altındadır (38,39,45).

Talbot ve Magarey tarafından yapılan(56) ve 2002'de yayınlanan bir prospektif çalışmada, meme kanseri nedeniyle aksiller diseksiyon yapılan her biri 30 hastalık üç grup postoperatif izlenmiştir. Bir grupta 24 saatlik dren sıvısı < 50 ml oluncaya kadar kapalı emici drenaj tutuldu. Bu ortalama 9.6 gün drenin yerinde bırakılması ile sonuçlandı. İkinci grupta dren, drenaj miktarına bakılmaksızın, ameliyattan sonraki ikinci gün çekildi. Üçüncü gruba hiç dren yerleştirilmedi. Bu çalışma, dren yerleştirmenin ameliyat sonrası seroma oluşumu süresi üzerine anlamlı bir etkisi olmadığını göstermiştir. Aspire edilebilen seroma oluşumu süresi grup birde 26.6, grup ikide 25.7 ve grup üçte 27.9 gün olmuştur. Ek analizler, nodal tutulum, çıkarılan nod sayısı ve uygulanan ameliyat tipinin (aksiller diseksiyonla birlikte lumpektomi veya modifiye radikal mastektomi) seroma oluşumu üzerine hiçbir anlamlı etkisi olmadığını göstermiştir.

Aksiller diseksiyon sonrasında seroma oluşumunu engelleme ve lenforajiyi kontrol altına almada kapalı aksilla drenajı standart olmaya devam etmekle birlikte, oluşan lenforajiyi azaltmaya çalışanlar da olmuştur. Corcoforo ve arkadaşları(57) tarafından yapılan bir çalışmada, oktreotidin, abdominal ve torasik lenfatik akıntılarda kullanılması, lenfatik dokularda somatostatin reseptörleri bulunması ve sistemik olarak verilen somatostatin analoglarının lokal inflamatuvar yanıtları azaltabilmesi gibi gerçeklere dayanarak, sentetik somatostatin analogu olan oktreotid, lenforaji tedavisinde de araştırılmıştır. Aksiller diseksiyon yapılan 261 hastadan oluşan bu prospektif randomize çalışmada, 125 hasta postoperatif olarak oktreotidle tedavi (5 gün boyunca günde 3 defa 0.1 mg subkutan) edilmiş ve lenforaji çıkışı ve seroma oluşumu bakımından 136 kişilik bir kontrol grubuyla sonuçlar karşılaştırılmıştır. Oktreotid grubunda lenforaji miktar (65.4 ml'ye karşı 94.6 ml) ve süre (7.1 güne karşı 16.7 gün) bakımından kontrol grubuna göre anlamlı olarak daha az olmuştur. Fakat hastanede yatış ve aksiller drenlerin yerinde kalış süreleri bakımından anlamlı bir farklılık bulunmamıştır. Her ne kadar yara komplikasyonu oranı oktreotid grubunda kontrol grubundan üç kat fazla olmuşsa da, ortalama yara komplikasyonu oranı yalnızca % 1.5 olmuştur. Oktreotidle ilgili komplikasyonlar enjeksiyon alanı irritasyonu ve gastrointestinal rahatsızlık olmuşsa da hiçbiri hastaların tedaviyi kesmesini gerektirmemiştir (57). Oktreotid ve yeni uzun-etkili türleri lenforaji ve seroma oluşumunu kontrol etmede daha yaygın kullanılmaya başlanabilir(57).

Fibrinojen ve trombinden oluşan bir doku yapıştırıcısı olan fibrin yapıştırıcının da lenfatik diseksiyon sonrasında lenforaji hacmini azalttığı bildirilmiştir. Moore ve arkadaşları (58) fibrin yapıştırıcı ve aksiller drenajla tedavi edilen hastalarda standart aksiller drenaj yapılan kontrole göre drenaj miktarları ve dren kalış süresini karşılaştıran faz II, çok merkezli, prospektif, paralel randomize bir çalışma bildirmişlerdir. Bu çalışma, ek olarak, fibrin yapıştırıcı için bir doz yanıt eğrisi de belirlemiştir. Tedavi gruplarında lumpektomi ve aksilla diseksiyonu sonrasında aksillayı kapatırken veya modifiye radikal mastektomi sonrasında aksilla ve cilt fleplerini kapatırken değişik dozlarda fibrin yapıştırıcı uygulanmıştır. Lumpektomi aksiller diseksiyonlu hastalar arasında, aksillaya verilen 4 ml dozunda fibrin yapıştırıcı, drenaj hacmi ve dren kalış süresinde istatistiksel olarak anlamlı bir azalmaya neden olmuştur. Modifiye radikal mastektomili hastalarda, aksillaya verilen 16 ml ve cilt fleplerine verilen 8 ml doz, drenaj hacmi ve dren kalış süresinde azalmaya neden olmuştur(58).

Bazı çalışmalarda aksiler diseksiyon yapılan hastaların omuz hareketleri 90 dereceden fazla abduksiyon yapamayacak şekilde kısıtlandı ve aktif üst ekstremitte fizyoterapisi dren çekilene kadar ertelendi. Bu yaklaşım erken fizyoterapi programlarına kıyasla seroma oluşumunu azaltır ve uzun süreli hareket alanını olumsuz yönde etkilemez (59,60). Flew J.(61) seroma oluşumunu azaltmak için askı veya özel sargılarla omuz immobilizasyonu önerir fakat bu yaklaşım uzun süreli hareket kısıtlılığı riski taşır ve lenfödem riskini arttırabilir .

Porter ve arkadaşları ile Keogh ve arkadaşlarının yaptığı iki prospektif klinik çalışmada meme kanseri hastalarını; birinde makasın, diğerinde elektrokoterin kullanıldığı iki gruba ayırdılar. Makas kullanılan grupta seroma oluşum insidansı daha düşük olarak bildirilmiştir(62,63).

Lumachi ve arkadaşlarının yaptığı(64) prospektif randomize klinik çalışmada bir gruba ultrasonik disektör, diğer gruba elektrokoter kullanılarak, 76 hastaya aksiller diseksiyon yapılmıştır. İki grup karşılaştırıldığında ultrasonik disektör kullanımının toplam drenaj miktarını azalttığı saptanmıştır .

Hanne Galatius ve arkadaşlarının yaptığı (65) prospektif randomize klinik çalışmada bir gruba ultrasonik disektör, diğer gruba makas kullanılarak 59 hastaya aksiller diseksiyon yapılmıştır. İki grup arasında ameliyatta kanama miktarı, drenaj miktarı, seroma oluşumu, yara enfeksiyonu açısından anlamlı fark bulunmamıştır .

Magri ve arkadaşları(66) 187 hastada aksiller diseksiyonda; bir grupta Ligasure precise, bir grupta cerrahi klips kullanmışlar. Ligasure kullanılan grupta drenaj süresinin daha az olduğunu bildirmişlerdir.

Çalışmamızda Ligasure kullanılan grupta, elektrokoter kullanılan gruba göre ameliyat süresi daha uzun, fakat drenaj miktarı ve dren kalış süresi daha azdır. Elektrokoter grubunda metastatik lenf nodu sayısı daha fazla olmasına rağmen yapılan korelasyonlar da metastatik lenf nodu sayısı ile drenaj miktarı ve dren kalış süresi arasında ilişki olmadığı ortaya çıktı. Ligasure kullanılan grupta ameliyat süresinin elektrokoter kullanılan gruba göre daha uzun olması bu çalışmada kullanılan Ligasure precise forcepsin kesicisinin olmaması, damar kapama için beklenilmesi ve sonra makasla kesme işleminin yapılmasına bağlı olabilir. Sonuç olarak, aksiler diseksiyonda ligasure kullanılması, lenfatik kanalların kapanmasına neden olarak lenforajinin azalmasını sağlamaktadır. Buda drenin aksillada daha kısa süre kalmasını sağlamaktadır.

## SONUÇ

Aksiler diseksiyonda LigaSure kullanımı drenaj miktarını ve dren kalış süresini azaltmakta fakat ameliyat süresini uzatmaktadır.

Bizim çalışmamızda aksiler lenf nodu metastazı sayısı ile drenaj miktarı ve dren kalış süresi arasında bir ilişki olmadığı bulunmuştur.

Komplikasyon bakımından elektrokoter kullanımından anlamlı fark yoktur.

Ligasure elektrotermal bipolar damar bağlama sistemi, aksiller diseksiyonda geleneksel yöntemle alternatif olarak güvenle kullanılabilir.

## KAYNAKLAR

1. Jamal A. 2006 American Cancer Society Inc. Surveillance Research. CA Cancer J Clin 56:108-130, 2006.
2. Donegan WL. History of Breast Cancer in Breast Cancer DJ Winchester, DP Winchester, CA Hudis and L. Norton. Editors. DC Decker Inc. Ontario 2006, p.1-14.
3. Beenken SW, Wanger FB, Bland K. History of the therapy of breast cancer in The Breast, KI Bland and EM Copeland III. Saunders – Elsevier, St.Louis 2004, p.3-18.
4. Sanders-Goebel S. Crisis and Controversy: Historical Patterns in Breast Cancer Surgery. CBMH/BCHM 8:77-99; 1991.
5. Kalaycı G, Acarlı K, Demirkol K, Ertekin C. Meme hastalıkları ve tarihçe. Editör Kalaycı G. Genel Cerrahi Cilt 1. Nobel; 534-535: 2002.
6. Guiliano AE, Kirgan DM, Guenter JM, Morton DL. Lymphatic mapping and sentinel lymphadenectomy for breast cancer. Ann Surg. 231, 220:391-401, 1994
7. Osborne MP. Breast development and anatomy. In: Harris JR, Helleman S, Henderson IC, Kinve DW, eds. Breast disease. 2nd edition. Philedelphia: J.B Lippicott: 1-13; 1991.
8. Spratt JS, Tabin GR. Gross anatomy of the breast. In: Donegan WL, Spratt JS, eds. Cancer of the breast. 4th edition. Philedelphia. London: W.B.Saunders 22-42: 1995.62
9. Kalaycı G, Acarlı K, Demirkol K, Ertekin C. Meme anatomisi ve gelişmesi. Genel cerrahi cilt 1.Türkiye, İstanbul. Nobel: 537-542; 2002.
10. Cooper sir AP. The anatomy and disease ofthe breast. Philedelphia: Lea and Blanchard, 1845.
11. Haagensen CD. Physicians role in detection and diagnosis of breast disease. In: Haagensen CD, ed.Disease of the breast. 3rd edition. Philedelphia, London. W.B.Saunders: 516-576; 1986.
12. Kuhns JG, Ackermann DM. Microscopic anatomy of the breast. In: Donegan WL, Spratt JS, eds. Cancerof the breast. 4th edition. Philedelphia, London. W.B.Saunders: 16-21: 1995.
13. Romrell LJ, Blend KI. Anatomy of the breast, axilla, chest wall and related metastatic sites. In: Blend KI, Copeland EM, eds. The breast comprehensive management of benign and malignant disease. 2nd edition. Philedelphia, London. W.B.Saunders: 16-21; 1995.
14. Unal G, Unal H: Memenin cerrahi anatomisi. Meme hastalıkları. Nobel Tıp Kitabevleri, İstanbul 2001, s 19-23.

15. Hultborn KA, Larsen KG, Ragnhult I. The lymph drainage from the breast to axillary and parasternal lymph nodes studied with the aid of colloidal Au 198. *Acta Radiol.* 1955; 43: 52.
16. Spratt JS, Tabin GR. Gross anatomy of the breast. In: Donegan WL, Spratt JS, eds. *Cancer of the breast.* 4th ed Philadelphia, London: W.B. Saunders, 1995, p 22-42.
17. Sadlier MA, Arnold DH. The anatomy and physiology of the lymphatics of the breast. In: Cody H, ed. *Sentinel node biopsy.* 1 st. ed. London: Martin Dunitz Ltd, 2002, p 11-19.
18. Fentiman IS, Mansel RE. The axilla: not a no-go zone. *Lancet.* 1991; 337: 221-3
19. Akçal T: Aksiller disseksiyon. *Meme Hastalıkları.* Editörler: Unal G, Unal H, Nobel Tıp Kitabevleri, İstanbul 2001, s 422-7.
20. Uras C: Lenfatik haritalama ve sentinel nodül biopsisi tekniği. *Meme Hastalıkları.* Editörler: Unal G, Unal H, Nobel Tıp Kitabevleri, İstanbul 2001, s 428-34.
21. Graversen HP, Blichert-Toft M, Andersen JA, Zedeler K. Breast cancer: risk of axillary recurrence in node-negative patients following partial dissection of the axilla. *Eur J Surg Oncol.* 1988; 14: 407-12.
22. Rosen PP, Lesser ML, Kinne DW, Beattie EJ. Discontinuous or "skip" metastases in breast carcinoma. Analysis of 1228 axillary dissections. *Ann Surg.* 1983; 197: 276-83.
23. Veronesi U, Rilke F, Luini A, Sacchini V, Galimberti V, Campa T, Dei Bei E, Greco M, Magni A, Merson M, et al. Distribution of axillary node metastases by level of invasion. An analysis of 539 cases. *Cancer.* 1987; 59: 682-7.
24. Morrow M, Harris J.R. In: *Local management of invasive breast cancer.* Diseases of the breast. Harris J.R. (ed), Lippincott Williams&Wilkins, Philadelphia, 2000, p 547.
25. Woodworth PA, McBoyle MF, Helmer SD, Beamer RL. Seroma formation after breast cancer surgery: incidence and predicting factors. *Am Surg.* 2000 May;66(5):444-50
26. Lumachi F, Brandes AA, Burelli P, Basso SM, Iacobone M, Ermani M. Seroma prevention following axillary dissection in patients with breast cancer by using ultrasound scissors: a prospective clinical study. *Eur J Surg Oncol.* 2004 Jun;30(5):526-30.
27. Galatius H, Okholm M, Hoffmann J. Seroma formation following breast cancer surgery. *Breast J.* 2003 Sep-Oct;9(5):385-8.
28. Pineda V, Astudillo P, Manterola C, Vial M. Wound drainage after axillary dissection for carcinoma of the breast. *Cochrane Database of Systematic Reviews* 2007, Issue 4. Art. No.: CD006823. DOI: 10.1002/14651858.CD006823

29. Kelly M, Giuliano A. Lymphatic mapping and sentinel lymphadenectomy for breast cancer. In: Bland K, Copeland EM eds. Breast comprehensive management of benign and malignant diseases. Philadelphia: W.B. Saunders; 1998. p. 1100-11.
30. Ross M, Hunt K. Role for lymphatic mapping and sentinel node biopsy management of early stage breast cancer. In: Singletary SE, ed . Breast Cancer. New York, Berlin, Heidelberg: Springer Verlag; 1999. p. 171-183.
31. Ivens D, Hoe AL, Podd TJ, Hamilton CR, Taylor I, Royle GT. Assessment of morbidity from complete axillary dissection. Br J Cancer. 1992 Jul; 66:136-8.
32. Fisher B, Redmond C, Fisher ER. Ten-year results of a randomized clinical trial comparing radical mastectomy and total mastectomy with or without radiation. N Engl J Med. 1985; 312: 674-81.
33. Balslev I, Axelsson CK, Zedeler K, Rasmussen BB, Carstensen B, Mouridsen HT. The Nottingham Prognostic Index applied to 9,149 patients from the studies of the Danish Breast Cancer Cooperative Group (DBCG). Breast Cancer Res Treat. 1994; 32: 281-90.
34. Carter CL, Allen C, Henson DE. Relation of tumor size, lymph node status, and survival in 24,740 breast cancer cases. Cancer. 1989; 63: 181-7.
35. Aydođan F. Meme kanserli hastalarda ameliyat sırasında aksiller diseksiyon kararı verilmesinde sentinel lenf nodüllerinin patolojik tanısının rolü. (uzmanlık tezi). İstanbul: İstanbul Üniversitesi; 2003.
36. Çelik V, Küçük GO. Meme kanserinde aksiller cerrahinin gelişimi. Sentinel Lenf Nodu Biyopsisi, Editörler: Prof. Dr. Cihan Uras, Op.Dr. Fatih Aydođan. İstanbul Tıp Kitapevi, İstanbul, 2007. s.33-43.
37. Kennedy JS, Stranahan PL, Buysse SP, Ryan TP, Pearce JA, Thomsen S, Large vessel ligation using bipolar enerjy: a chronic animal study and histolojik evaluation. Paper present at: 7th International Meeting of the Society for Minimally Invasive Therapy; 1995
38. Peterson SL, Stranahan PL, Schmaltz D, Mihaichuk C, Cosgriff N. Comparison of healing process following ligation with sutures and bipolar vessel sealing. Surg. Technol Int. 2002;10:55-60
39. Heniford BT, Matthews BD, Sing RF, Backus C, Pratt B, Greene FL. Initial results with an electrothermal bipolar vessel sealer. Surg Endosc. 2001;15:799-801.
40. Crawford ED, Kennedy JS, Sieve V. Use of the LigaSure™ Vessel Sealing System in Urologic Cancer Surgery. Grand Rounds Urology. 1999;1:10-17.
41. Campbell PA, Cresswell AB, Frank TG, Cuschieri A. Realtime thermography during energized vessel sealing and dissection. Surg Endosc. 2003;17:1640-5.

42. Kennedy JS, Stranaham PL, Taylor KD, Chandler JG. Highburst- strength, feedback-controlled bipolar vessel sealing. *Surg Endosc.* 1998;12:876–8.
43. Romano F, Caprotti R, Franciosi C, De Fina S, Colombo G, Sartori P, Uggeri F. The use of LigaSure during pediatric laparoscopic splenectomy: preliminary report. *Pediatr Surg. Int.* 2003;19:721-724
44. Spivak H, Richardson WS, Hunter JG. The use of bipolar cautery, laparoscopic coagulating shears, and vascular clips for hemostasis of small and medium-sized vessels. *Surg Endosc.* 1998;12:183-185.
45. Dubuc-Lissoir J. Use of a new energy-based vessel ligation device during laparoscopic gynecologic oncologic surgery. *Surg Endosc.* 2003;17:466-468
46. LigaSure Vessel Sealing System Service Manual. Valleylab, Boulder, Co USA, 2002.pp1-8.
47. Kennedy JS, Buysse SP, Lawes KR. Recent innovations in bipolar electrosurgery. *Min Invas Ther & Allied Technol.* 1999;8:95–9.
48. Goldstein SL, Harold KL, Lentzner A. Comparison of thermal spread after ureteral ligation with the ultrasonic shears and LigaSure system. *J. Laparoendo Adv Surg Tech.* 2002;12:61–3.
49. Landman J, Kerbl K, Rehman J, Andreoni C, Humphrey PA, Collyer W, Olweny E, Sundaram C, Clayman RV. Evaluation of a vessel sealing system, bipolar electrosurgery, harmonic scalpel, titanium clips, endoscopic gastrointestinal anastomosis vascular staples and sutures for arterial and venous ligation in a porcine model. *J Urol.* 2003;169:697–700.
50. Richter S, Kollmar O, Schilling MK, Pistorius GA, Menger MD. Efficacy and quality of vessel sealing: comparison of a reusable with a disposable device and effects of clamp surface geometry and structure. *Surg Endosc.* 2006 Jun;20(6):890-4.
51. Soon PSH, Yeh MW, Sywak MS, Sidhu SB. Use of the Ligasure vessel sealing system in laparoscopic adrenalectomy. *J Surg.* 2006;76:850–2.
52. Shen WT, Baumbusch MA, Kebebew E, Duh QY. Use of the electrothermal vessel sealing system versus standard vessel ligation in thyroidectomy. *Asian J Surg.* 2005 Apr;28(2):86-9.
53. Lachanas VA, Prokopakis EP, Mpenakis AA, Karatzanis AD, Velegrakis GA. The use of Ligasure Vessel Sealing System in thyroid surgery. *Otolaryngol Head Neck Surg.* 2005 Mar;132(3):487-9.
54. Marrazzo A, Casa L, David M, Lo Gerfo D, Noto A, Riili I, Taormina P. Thyroidectomy with LigaSure versus traditional thyroidectomy: our experience *Chir Ital.* 2007 May-Jun;59(3):361-5.

55. Pogson CJ, Adwani A, Ebbs SR. Seroma following breast cancer surgery. *Eur J Surg Oncol* 2003;29:711-717.
56. Talbot Michael Leonard, Magarey Christopher John. Reduced use of drains following axillary lymphadenectomy for breast cancer. *ANZ Journal of Surgery*. 72(7):488-490, July 2002
57. Carcoforo P, Soliani G, Maestroni U, Maravedgias K, Sortini D, Avital I. Relationship between octreotide and breast surgery. *Breast J*. 2005 May-Jun;11(3):223.
58. Moore M, Burak WE JR, Nelson E, Kearney T, Simmons R, Mayers L, Spotnitz WD. Fibrin sealant reduces the duration and amount of fluid drainage after axillary dissection: a randomized prospective clinical trial. *J Am Coll Surg*. 2001 May;192(5):591-9
59. Lotze MT, Duncan MA, Gerber LH, Woltering EA, Rosenberg SA. Early versus delayed shoulder motion following axillary dissection. *Ann Surg* 1981;193:288-295.
60. Schultz I, Barrholm M, Grondal S. Delayed shoulder exercises in reducing seroma frequency after modified radical mastectomy: a prospective randomized study. *Ann Surg Oncol* 1997;4:293-297.
61. Flew J. The effect of restriction of shoulder movement. *Br J Surg* 1979;66:302-305.
62. Porter KA, O'Connor S, Rimm E, Lopez M. Electrocautery as a factor in seroma formation following mastectomy. *Am J Surg* 1998;176:8-11.
63. Keogh G, Doughty J, McArdle C. Seroma formation related to electrocautery in breast surgery-a prospective randomized trial. *The Breast* 1998;7:39-41.
64. Lumachi F, Burelli P, Basso SM, Iacobone M, Ermani M. Usefulness of ultrasound scissors in reducing serous drainage after axillary dissection for breast cancer: a prospective randomized clinical study. *Am Surg*. 2004 Jan;70(1):80-4.
65. Hanne Galatius, Mette Okholm, Jack Hoffmann. Mastectomy using ultrasonic dissection: effect on seroma formation. *The Breast* (2003) 12, 338–341.
66. Magri K, Bertrand V, Sautière JL, Pivot X, Riethmuller D, Maillet R, Marinkovic Z. Cost effectiveness of Ligasure Precise versus surgical clips during axillary nodal dissection for breast cancer. *J Gynecol Obstet Biol Reprod (Paris)*. 2006 Jun;35(4):341-7.

## ÖZGEÇMİŞ

- 22.03.1978 yılında Balıkesir’de doğdu.
- İlk ve ortaöğrenimini Balıkesir’de tamamladı.
- 1995 yılında Balıkesir 100. Yıl Endüstri Meslek Lisesi Bilgisayar Bölümü’nden mezun oldu.
- 1996 yılında İ.Ü. Cerrahpaşa Tıp Fakültesi’nde tıp eğitimine başladı.
- 2002 yılında İ.Ü. Cerrahpaşa Tıp Fakültesi’nden mezun oldu.
- 14.10.2002 de İ.Ü. İstanbul Tıp Fakültesi Genel Cerrahi Anabilim Dalında Tıpta Uzmanlık eğitimine başladı ve halen eğitime devam etmektedir.
- İyi derecede İngilizce bilir.